

Digitized by Google
Original from UNIVERSITY OF CALIFORNIA
Generated on 2019-10-24 11:59 GMT / http://hdl.handle.net/2027/uc1.b3252759
Public Domain in the United States, Google-digitized / http://www.hathitrust.org/access_use#pd-us-google



Digitized by Google
Original from UNIVERSITY OF CALIFORNIA
Generated on 2019-10-24 12:00 GMT / http://hdl.handle.net/2027/uc1.b3252759
Public Domain in the United States, Google-digitized / http://www.hathitrust.org/access_use#pd-us-google

Digitized by Google
Original from UNIVERSITY OF CALIFORNIA
Generated on 2019-10-24 11:59 GMT / http://hdl.handle.net/2027/uc1.b3252759
Public Domain in the United States, Google-digitized / http://www.hathitrust.org/access_use#pd-us-google

Generated on 2019-10-24 11:59 GMT / http://hdl.handle.net/2027/uc1.b3252759
Public Domain in the United States, Google-digitized / http://www.hathitrust.org/access_use#pd-us-google

Digitized by Google

Original from
UNIVERSITY OF CALIFORNIA

Generated on 2019-10-24 11:59 GMT / http://hdl.handle.net/2027/uc1.b3252759
Public Domain in the United States, Google-digitized / http://www.hathitrust.org/access_use#pd-us-google

Digitized by Google

Original from
UNIVERSITY OF CALIFORNIA

Generated on 2019-10-24 12:00 GMT / http://hdl.handle.net/2027/uc1.b3252759
Public Domain in the United States, Google-digitized / http://www.hathitrust.org/access_use#pd-us-google

Digitized by Google

Original from
UNIVERSITY OF CALIFORNIA

Monatsschrift

für

Ohrenheilkunde

und

Laryngo-Rhinologie.

Organ der Österreichischen otologischen Gesellschaft, der Wiener laryngologischen Gesellschaft und der Münchener laryngo-otologischen Gesellschaft.

Mitbegründet von

GRUBER, RÜDINGER, VOLTOLINI, WEBER-LIEL, L. v. SCHRÖTTER, E. ZUCKERKANDL.

Unter Mitwirkung von

Prof. Dr. G. ALEXANDER (Wien), Prof. Dr. F. ALT (Wien), Priv.-Doz. Dr. R. BÁRÁNY (Wien), Priv.-Doz. Dr. E. BAUMGARTEN (Budapest), Dr. O. BECK (Wien), Prof. Dr. A. BING (Wien), Dr. G. BONDY (Wien), Prof. Dr. G. BRÜHL (Berlin), Prof. Dr. H. BURGER (Amsterdam), Prof. D. DEMETRIADES (Athen), Priv.-Doz. Dr. J. FEIN (Wien), Priv.-Doz. Dr. H. FREY (Wien), Dr. E. FRÖSCHELS (Wien), Priv.-Doz. Dr. E. GLAS (Wien), Dr. Otto GLOGAU (New-York), Prof. Dr. B. GOMPERZ (Wien), Prof. Dr. M. GROSSMANN (Wien), Priv.-Doz. Dr. M. HAJEK (Wien), Priv.-Doz. Dr. V. HAMMERSCHLAG (Wien), Dr. HEINZE (Leipzig), Prof. Dr. HEYMANN (Berlin), Dr. R. HOFFMANN (Dresden), Prof. Dr. HOPMANN (Köln), Hofrat Dr. JÜRGENS (Warschau), Dr. J. KATZENSTEIN (Berlin), Dr. KELLER (Köln), Hofrat Dr. KIRCHNER (Würzburg), Dr. K. KOFLER (Wien), Prof. Dr. H. KOSCHIER (Wien), Dr. LAUTMANN (Paris), Dr. LAW (London), Prof. Dr. LICHTENBERG (Budapest), Dr. LUBLINSKI (Berlin), Dr. L. MAHLER (Kopenhagen), Dr. H. MARSCHIK (Wien), Dr. MEKLER (Ufa), Dr. MENIER (Figeac), Priv.-Doz. Dr. H. NEUMANN (Wien), Prof. Dr. H. NEUMAYER (München), Prof. Dr. ONODI (Budapest), Prof. Dr. PAULSEN (Kiel), Prof. Dr. P. PIENIAZEK (Krakau), Prof. Dr. L. RÉTHI (Wien), Dr. Eduard RIMINI (Triest), Prof. Dr. A. ROSENBERG (Berlin), Priv.-Doz. Dr. W. ROTH (Wien), Dr. E. RUTTIN (Wien), Dr. A. SCHAPRINGER (New-York), Prof. Dr. A. SCHÖNEMANN (Bern), Dr. H. v. SCHRÖTTER (Wien), Dr. J. SENDZIAK (Warschau), Dr. A. SIKKEL (Haag), Dr. SPIRA (Krakau), Dr. E. STEPANOW (Moskau), Dr. H. STERN (Wien), Prof. Dr. STRÜBING (Greifswald), Dr. A. THOST (Hamburg), Dr. WEIL (Stuttgart), Dr. M. WEIL (Wien), Dr. ZIEM (Danzig)

herausgegeben von

Hofrat Prof. Dr. O. CHIARI
Wien,

Prof. Dr. A. JURASZ
Lemberg,

Prof. Dr. V. URBANTSCHITSCH
Wien.

Redakteure:

für Laryngo-Rhinologie:
Priv.-Doz. **Dr. OTTO KAHLER,**
Wien.

für Ohrenheilkunde:
Dr. ERNST URBANTSCHITSCH,
Wien.

XLV. Jahrgang.

URBAN & SCHWARZENBERG

BERLIN N., FRIEDRICHSTRASSE 105b

WIEN I., MAXIMILIANSTRASSE 4

1911.

Digitized by Google

Original from UNIVERSITY OF CALIFORNIA

Generated on 2019-10-24 11:59 GMT / http://hdl.handle.net/2027/uc1.b3252759
Public Domain in the United States, Google-digitized / http://www.hathitrust.org/access_use#pd-us-google

Generated on 2019-10-24 11:59 GMT / http://hdl.handle.net/2027/uc1.b3252759
Public Domain in the United States, Google-digitized / http://www.hathitrust.org/access_use#pd-us-google



Digitized by Google
Original from
UNIVERSITY OF CALIFORNIA

Hauptregister für den XLV. Jahrgang.

Otologischer Teil.

Original-Artikel.

(Die Ziffern bedeuten die Seitenzahl, die Originalarbeiten sind im Autoren- und Sachregister durch fetten Druck angezeigt.)

Alexander G.: Beitrag zur Symptomatologie des Extraduralabscesses (Extraduralabsceß mit Sprachstörungen) 437.

— Zur Kenntnis der akuten Labyrinthitis 482.

Alt: Die Differentialdiagnose zwischen Berufs- und Unfallserkrankungen des inneren Ohres 500.

Bárány A.: Beziehungen zwischen Vestibularapparat und Cerebellum 505.

— Direkte, reizlose, temporäre Ausschaltung der Kleinhirnrinde nach der Methode von Trendelenburg, durch den Zeigeversuch nachweisbar. Lokalisation in der Kleinhirnrinde 294.

Bauer und Leidler: Über den Einfluß der Ausschaltung verschiedener Hirnabschnitte auf die vestibulären Augenreflexe 937.

Beck Oscar: Syphilis als Ursache isolierter labyrinthärer Vestibularerkrankungen 514.

— Ein neuer scharfer Löffel zur Entfernung postoperativer Pseudomembranen im Ohre 993.

Bondy: Zur Klinik der zentralen Neurofibromatose 522.

Braun Isidor: Beitrag zur Kenntnis der akuten Nekrose des Warzenfortsatzes bei akuter Otitis 31.

Bruck Franz: Zur tatsächlichen Berichtigung 800.

Bürkner: Statistisches aus der Universitäts-Poliklinik für Ohren-, Nasen- und Halskrankheiten zu Göttingen 995.

David J.: Das Adrenalin in der Nachbehandlung der Totalaufmeißelung der Mittelohrräume 1184.

Dimitriades: Antwort auf die Kritik des Herrn Sudhoff über mein Werk: „Ueber fremde Körper, Würmer und Insekten im menschlichen Ohr und ihre Behandlung von den ältesten Zeiten bis heute“ 942.

Eiselt Josef: Ein Berufsunfall durch Fremdkörperverletzung der rechten Paukenhöhle infolge Eindringens eines Reisigzweiges 27.

Frey: Eine neue Methode zur Bestimmung der Kopfknochenleitung 531.

Fröschels: Über die Gründe der Hör- und Sprachstörungen beim Kretinismus nebst Bemerkungen über die Grenzen der Schilddrüsenbehandlung 538.

Gatscher L.: Über die Behandlung der Otitis externa durch aktive Hyperämie 556.

Grossmann Fritz: Nekrolog für August Lucae 369.

Halle: Myalgien in der Ohrenheilkunde 769.

Hofer J.: Über das Verhalten des kalorischen Nystagmus bei Fällen mit Labyrinthfistel und Verwertung dieses Verhaltens für die Diagnose des Sitzes der Fistel 560.

Knick Artur: Doppelseitige Neuritis cochlearis bei rezenter Lues nach Salvarsan 413.

— Die praktische Bedeutung der v. Dungernschen Modifikation d. Wassermannschen Reaktion in der Oto-Rhino-Laryngologie 716.

Mahler: Kasuistischer Beitrag zur Pathologie und Klinik der otogenen aseptischen Sinusthrombose 1214.

Digitized by Google
Original from UNIVERSITY OF CALIFORNIA
Generated on 2019-10-24 11:59 GMT / http://hdl.handle.net/2027/uc1.b3252759
Public Domain in the United States, Google-digitized / http://www.hathitrust.org/access_use#pd-us-google

Mauthner: Zur Kenntnis der Schwerhörigkeit und Ertaubung nach Meningitis cerebrospinalis epidemica 1385.
Mayer Otto: Ein histologisch untersuchter Fall von Otosklerose 257.
— Zur Pathogenese und Ätiologie der Otosklerose 421.
Neumann H.: Über infektiöse Labyrintherkrankungen 572.
Rauch M.: Über methodische Hörübungen 583.
Rejtö: Ein durch eine unterbundene Vena jugularis entleerter vereiterter Sinusthrombus 949.
Ruttin E.: Klinische Studien zur Differentialdiagnose der Labyrinthitis, der Meningitis und des Kleinhirnabscesses 593.
Schara Josef: Über Taubstummenwesen und Taubstummenbildung in Amerika 1, 194.
Sohier-Bryant: Musik und Geräusch 985.
Spira R.: Zur Frage der Seekrankheit 35.
— Kasuistische Beiträge aus der Oto-Rhino-Laryngologie 779.
Stein C.: Zur Therapie der arteriosklerotischen Ohrenerkrankungen 1129.
Torrini Luigi: Untersuchungen über die Hörfunktion bei 200 alten Individuen 183, 282.
Uffenorde: Die komplizierten Fälle von Mittelohreiterung der letzten zwei Jahre (1909—1911) mit Besprechung besonders interessanter Einzelheiten. Ein Fall von Trommelfelltumor 1221.
Urbantschitsch E.: Zur Ätiologie der Ausschaltung der Labyrinthfunktion bei Mittelohreiterung 620.
— Die Bedeutung der Blutuntersuchung in der Ohrenheilkunde 681.
Zebrowski: Ein Fall beiderseitiger Mastoiditis nach traumatischer Ruptur der Trommelfelle. Beiderseitige Aufmeißelung. Heilung 1392.

Sachregister.

Abducenslähmung otitischen Ursprungs 814.
Absceß, extraperiostal 1406, subperiostal 73, 479; peribulbär 1408, an der Felsenbeinspitze 139; extradural 242, 1259; extradural, Beitrag zur Symptomatologie **437, 745**; extradural und intradural 442; epidural, Beziehung zur Labyrinthentzündung 759; des linken Schläfelappens 1206; Kleinhirnabsceß 129, 849; Gehirnabsceß 1413, otogen 46; operativ geheilt 246; Studien zur Differentialdiagnose **593**; und chronische Labyrinthitis 759; mit retrolabyrinthärer Infektion 76; Schläfenlappenabsceß, geheilt, bei chron. Mittelohrentzündung 51, 849; linksseitig, symptomlos 1401; und Scheitellappenabsceß 823; Durchbruch in den Hirnventrikel 957; links 1206; der Periaurikulärgegend 1432; lateropharyngealer, otog. Ursprunges 852; retroauriculärer 858.
Acusticus, gleichzeitig mit Facialis erkrankt, rheumatisch 38.
Acusticustumor, kleinapfelgroß 445; bilateral oder median gelegen 752; operiert 1205.
Acusticusstammverletzung, sekundäre Degeneration im inneren Ohr 965.
Actinobacillosis beim Menschen 1206.
Adrenalin **1184**.
Alkoholintoxikation, experimentell 959.
Amboß-Hammerverbindung, physiologische Bedeutung 1196.
Anästhesie 65.
Anatomie des menschlichen Schläfebeins im Röntgenbilde 67.
Antiphon und Audiphon 69.
Antistreptokokkenserum bei otogener Pyämie 814.
Antrumoperation, Heilung 1279.
Antwort auf die Kritik des Herrn Sudhoff über mein Werk **942**.
Aorta, Erweiterung der 1263; Aneurysma, durchbrechend 1415.
Aphasie organischen Ursprungs 816.
Aphorismen für die hals-, nasen-, ohrenärztliche Praxis 1267.
Apparat aus Glas 243; Saugluft, warme und kalte Druckluft abwechselnd liefernd 969.
Arsen im Harn 308.
Aseptik in der Ohren- und Nasenchirurgie 350, 1198.
Ataxia cerebellaris acuta et Polyneuritis 1264.
Ätiologie der angeborenen Taubstummheit 43; der Ausschaltung der Labyrinthfunktion bei Mittelohreiterung **602**.

Digitized by Google
Original from UNIVERSITY OF CALIFORNIA
Generated on 2019-10-24 11:59 GMT / http://hdl.handle.net/2027/uc1.b3252759
Public Domain in the United States, Google-digitized / http://www.hathitrust.org/access_use#pd-us-google

Atresie des äußeren Gehörganges, artefiziell 1262.
Aufmeißelung, beiderseitig **1392**.
Aufnahmen, stereoskopische 47.
Auge, Phänomene bei Labyrinthitis 822; Reflexe vestibulär **937**, 1958; Vestibulariszentrum der Augenbewegungen 963.
Augenrollungen, kompensatorisch, abhängig vom Ohrapparat 963.
Ausschaltung des Vestibularnerven 133, 134; der Kleinhirnrinde **294**; bestimmter Partien des Kleinhirnes 313; des Labyrinthes zur Behebung des Schwindels 443; des Labyrinthes, Kompensation des Drehnystagmus bei 452; verschiedener Hirnabschnitte, Beziehung auf die vestibulären Augenreflexe **937**, 958; der Labyrinthfunktion bei Mittelohreiterung **620**.

Bacilli fusiformes 1262.
Berichtigung, zur tatsächlichen **800**.
Berufserkrankung, Differentialdiagnose zwischen Unfallerkrankung und —, **500**.
Berufsunfall **27**.
Blutung aus den Ohren und den Augen 1267.
Blutuntersuchung, Bedeutung in der Ohrenheilkunde **681**; bakteriologisch bei Sinusthrombose 973.
Bromäthyl, Spätvergiftung mit 810.
Bogengangapparat, Funktionsprüfung 1269.
Bogengangsfistel, geheilt 1397.
Bulbusthrombose 955, 1408.

Cerebellum, Beziehung zum Vestibularapparat **505**.
Cerebrospinalflüssigkeit 1423.
Chirurgie des Ohres 824.
Cholesteatom, Radikaloperation nach 304; Tumor der hinteren Schädelgrube 1431.
Chondrom des äußeren Gehörganges 242, des rechten Ohres 823.
Cochlearapparat, Erkrankung der nervösen Elemente im Frühstadium der Syphilis 309.
Colombon, angeborenes des Ohrläppchens 819; angeborenes der Augenlider 1201.
Cornu cutaneum der Ohrmuschel **973**.
Cortisches Organ, Verhältnis zur Membrana tectoria 758.

Degenerationen, sekundäre im inneren Ohr nach Acusticusstammverletzungen 968.
Demonstration 966.
Desinfektion 255.
Diagnose, Fall zur —, 1187.
Diagnostik der Labyrintherkrankungen 46; Fall zur —, 58; der simulierten Taubheit 1196.
Diathese, exsudative in der Oto-Rhinologie 816.
Differentialdiagnose zwischen Berufs- und Unfallerkrankungen des inneren Ohres **500**; der Labyrinthitis, Meningitis und des Kleinhirnabscesses **593**; differentialdiagnostische Untersuchungsmethoden in der Otochirurgie 974.
Diskussion zu den Unfallreferaten 39.
Doppelotoskop 970.
Drehnachempfindung 311, 457.
Drehnystagmus, Kompensation des 452, 751.
Drehreaktion, reziprokes Verhalten der kalorischen und —, 749.
Druckluft, Apparat, Saugluft, warme und kalte Druckluft liefernd 969.
Dungernsche Modifikation der Wassermannschen Reaktion **761**.

Eclampsia gravidarum, vorgetäuscht durch Hirnabsceß 51.
Ekzem der Ohrmuschel mit Röntgenstrahlen behandelt 132.
Elektro-Phonoid 1427.
Erbsyphilis, Schwerhörigkeit bei 134.
Epithelformationen, sogenannt atypische im membranen Labyrinth 973.
Epitheliom periauriculär 1400.
Epitympanitis 1432.
Ertaubung, einseitig nach Salvarsan 750, 952; links, Schwerhörigkeit rechts nach Salvarsan 954; nach Meningitis cerebrospinalis epidemica 1385.
Erysipel 1194; zentraler Nystagmus als Prodromalsymptom eines —, 307; Einfluß auf Mastoiditis mit Otitis media 976.
Eustachische Röhre, Behandlung bei Otorrhöe 818, 819.
Exsudatbildung durch Calciumsalze 69.

Facialis rheumatisch, gleichzeitig mit Acusticus erkrankt 38; Lähmung bei Nahrungsmittelvergiftung 249; Lähmung otogen, Behandlung 480, 757; Paralyse, 5 Fälle operativ behandelt 1205; Lähmungen bei Kindern 70.
Facialparese nach Katheterisation 70.

Generated on 2019-10-24 11:59 GMT / http://hdl.handle.net/2027/uc1.b3252759
Public Domain in the United States, Google-digitized / http://www.hathitrust.org/access_use#pd-us-google
Digitized by Google
Original from UNIVERSITY OF CALIFORNIA

Fasererkrankung des Nervus vestibularis 253.
Felsenbein, Über Spirochaetenbefunde im —, 1196.
Felsenbeinspitze, Abscess an der 139.
Feuerwaffen, Verletzung des Ohres 1272.
Fibrolysin in der Ohrenheilkunde 1196; Injektion 1257.
Fistel angeboren, des Helix 758; auris congenita, doppelseitig 1259, 1260.
Fistelsymptom, Aufschluß über das 304; Kaltwassernystagmus bei —, 459.
Fötus luetisch 1196.
Fremdkörperverletzung der Paukenhöhle 27.
Fremdkörper im Ohr (Griffel) 47; in der Paukenhöhle 70; im Schläfenbein, durch Radikaloperation entfernt 803.
Funktion des akustischen Zentrums 1411.

Gehör, Störung des musikalischen 1199.
Gehörgang, Ornithodorus meynini Duges im 70; Chondrom des äußeren 242; Krebs 246; Furunkel 1200; Atresie, beiderseitig angeboren 1201; Revolverkugel 857.
Gehörknöchelchen, Erhaltung bei Totalaufmeißelung 125.
Gehörorgan einer taubstummen Frau 44; Mikrophotogramme von Schnitten des 45; Schädigung durch Schalleinwirkung bei Vögeln 247; über das Verhalten des menschlichen bei mit Salvarsan behandelten Syphilitikern 318; und Militärdienst 807; hereditär-luetisch 967.
Gehörskotome infolge von Ohrgeräuschen 757.
Geschwür, tuberkulös 1414.
Getreide, parasitäre Erkrankung 817.
Glottiskrampf 1267.
Großhirn, Beziehung zum Vestibularapparat 68.

Halsabsceß infolge von Mastoiditis 1271.
Hämangiom des Mittelohres 242.
Hämatotympanum und Labyrinthblutung 303; nach Epistaxis und Bellocqscher Methode 444.
Hammer-Amboßverbindung, physiologische Bedeutung 1196.
Heilungsvorgänge nach Antrumoperationen 1279.
Helix, angeborene Fisteln des 758.
Helmholtzsche Schalleitungstheorie 974.
Hirnabsceß, Eclampsia gravidarum vortäuschend 51; doppelt, otogen 53; 3 Fälle von — 803; linksseitig nach Ohreiterung 979; Diagnostik 255, 352.
Hirnventrikel, Durchbruch eines Schläfelappenabszesses in den 957.
Hörfähigkeit des Hundes 316.
Hörfunktion 183, 282.
Hörgrenze obere 49. 847.
Hörprüfung 252; bei Trauma 249.
Hörschärfe, Prüfung 1203.
Hörstörungen beim Kretinismus 538; bei Fußartilleristen 813; nach Schalleinwirkungen 1203.
Hörübungen, methodische 583, 811; — nach Zund-Bourguet 848.
Hydrocephalus primär, erworben 1255, 1278.
Hyperplasie der Ohrmuschel 132.
Hysterie 1267.

Indikation, der Methode der primären Naht 748.
Inneres Ohr, traumatische Verletzungen 71; luetische Affektion 296.
Instrumente, Demonstration 47, 48, 49.
Interferenz, Prüfung der Hörschärfe der 1203.
Irradiationserscheinungen 746.

Jugularis interna, Inselbildung 1397.

Kaltwassernystagmus, kalorisch bei Fistelsymptom 459.
Kasuistische Beiträge aus der Oto-Rhino-Laryngologie 779; des angeborenen Colombons des Ohrläppchens 819; zur Pathologie und Klinik der otogenen aseptischen Sinusthrombose 1214.
Katheterisation, Facialparese nach 70.
Kitzelsymptom bei Otosklerose 753.
Kleinhirn, Beziehung zum Vestibularapparat 68, 806; Ausschaltung bestimmter Partien 313; Brückenwinkeltumor 1257, 1260.
Kleinhirnrinde, Ausschaltung der 294; Lokalisation in der 294.
Knochenabsceß, tiefliegend an der hinteren Felsenbeinfläche 1275.
Knochendefekte, Plastik großer 802.
Kompensation des Drehnystagmus 751.
Kontraindikation der Methode der primären Naht 748.
Kopfknochenleitung, neue Methode zur Bestimmung 531.
Krebs des Gehörganges 246.

Digitized by Google
Original from UNIVERSITY OF CALIFORNIA
Generated on 2019-10-24 11:59 GMT / http://hdl.handle.net/2027/uc1.b3252759
Public Domain in the United States, Google-digitized / http://www.hathitrust.org/access_use#pd-us-google

Labyrinth, Funktionsprüfung 71; -eiterung 129; mit Meningitis 1399; eitrige Zerstörung des 131; -blutung und Hämatotympanum 303; -punktion 821; atypische Epithelformationen im membranösen 973; Erkrankung des nicht akustischen Teiles des 978; Trepanation bei chronischen Labyrinthitiden 980; Infektion, Symptome und Diagnose 1202; -syphilis im Frühstadium der Sekundärperiode 1202; des Labyrinths 1403; Affektion nach Schußverletzungen 1279; Hypertension bei Ekzem 70.
Labyrinthausschaltung zur Behebung des Schwindels 443; Kompensation des Drehnystagmus bei 452.
Labyrintherkrankung, Diagnostik 46; infektiös 572.
Labyrinthfenster, Verschluß beider infolge progressiver Spongiosierung 967.
Labyrinthfistel nach Mastoidoperation 125; kalorischer Nystagmus bei 560.
Labyrinthfunktion, Ausschaltung der 620.
Labyrinthitis 1426; serosa 72; eitrig, 245, 857, 1203; akut 482; Studien zur Differentialdiagnose 593; chronisch und Kleinhirnabsceß 759; Phänomene von Seiten des Auges bei 822; chron. circumscript 1426; heredosyphilitisch 1427, 1430.
Labyrinthkapsel, Destruktion 131.
Labyrinthocentesis 821.
Lärmapparat 312.
Lebensversicherung und ausgeheilte Radikaloperation 461.
Leitungswege der Infektion 319.
Leptomeningitis 1411.
Lues, kongenital 966, des Ohrläppchens 1402.
Lupus des Ohres 465.
Lymphdrüsen, Exstirpation der degenerierten 1256.

Mastoidalgien 350.
Mastoiditis, rezidivierend 61, 449; suppurativa mit Otitis media 215; tamponlose Nachbehandluug 748; Operation und Nachbehandlung der akuten 971, kompliziert mit Otitis media 976; akut 882; Pathologie 1200; cystisch 1276; eburnisierende 350; nigra 849; beiderseitig 1392.
Mastoidzellen, selten große Ausbreitung 979.
Membrana tectoria, Verhältnis zum Cortischen Organ 578.
Menière, Morbus 1266.
Meningen, chronische Erkrankungen der zerebral-spinalen 1207.
Meningitis otogen 74, 130.
Meningitis 129, 857; eitrig und tuberkulös 456; labyrinthär 465, 1399; operative Behandlung der otitischen 478; Studien zu Differentialdiagnose 593; serosa, otogen 760; mit Mittelohrentzündung 980; serosa 1255, 1278; Tod an Meningitis nach Sturz vom Pferde 1275; des vierten Ventrikels 76; cerebrospinalis epidemica 1385.
Mikroorganismen im Mittelohr 1426.
Mikrophotogramme von Schnitten des Gehörorganes 45.
Militärdienst und Gehörorgan 807.
Mißbildung, angeborene, der Ohrenmuskel 446.
Mittelohr, Leitungswege der Infektion in das Schädelinnere vom 319; operative Eröffnung 1276; Kalkablagerungen 1491.
Mittelohraffektion bei Masern 477; durch Streptokokken bei normalem Trommelfell 252.
Mittelohreiterung chronisch 246, 253; chronisch bei tuberkulösen Individuen, Behandlung mit Tuberkulin 252; experimentelle Untersuchung über akute 906; die komplizierten Fälle von 1156, 1221; Therapie 1424.
Mittelohrentzündung, Schläfenlappenabsceß geheilt, linksseitig, bei chronischer 51; Behandlung der akuten eitrigen 758, 1425; mit Meningitis 980; bilateral eitrig 1263; syphilitische 885.
Mittelohrtuberkulose, Beiträge zur Klinik der 1189.
Monochord, Struyckensches 471.
Morbus Werlhofi 1262; Menièrei 1266.
Mumpstaubheit 1428.
Musca sarcofaga 1415.
Myalgien in der Ohrenheilkunde 768.
Myringotomie cochleare 821.

Nachempfindungen, vestibulär 138.
Nebenerscheinungen bei mit Salvarsan Behandelten 1195.
Nekrose des Warzenfortsatzes 31.
Nervensystem, Erkrankung des zentralen 72.
Neurasthenisch-paretische Zustände 749.
Neurofibromatosis, zentral 302, 522.
Neuritis cochlearis, doppelseitig bei rezenter Lues nach Salvarsan 418.

Digitized by Google
Original from UNIVERSITY OF CALIFORNIA
Generated on 2019-10-24 11:59 GMT / http://hdl.handle.net/2027/uc1.b3252759
Public Domain in the United States, Google-digitized / http://www.hathitrust.org/access_use#pd-us-google

Nystagmographen, Anwendung 246.
Nystagmus mit Berücksichtigung auf die Erkrankungen des zentralen Nervensystems 72; vertikal bei Kompression und Aspiration 125; zentral 307; kalorisch, Verhalten bei Labyrinthfistel **560**; galvanisch, Zusammenhang mit dem Ohrlabyrinth 962; kalorisch 962, 1429; galvanisch 1204.

Ohrenarzt, Aufgabe in der Schule 1198.
Ohreiterung, Wärmenystagmus bei —, 978.
Ohren- und Nasenchirurgie, Aseptik in der 1198.
Ohreneiterung, konservative Behandlung 849.
Ohrenfluß, chronisch 254.
Ohrenheilkunde, Bedeutung der Blutuntersuchung in der —, **681**; Myalgien in der —, **768**.
Ohrenkrankheiten, Statistik der — bei Schulkindern 59; bei Schulkindern 1198 und Gesichtslähmung 1420; bei Syphilis 1421.
Ohrennebenhöhlen, Aufmeißelung 254.
Ohrensausen, Verminderung durch Sublimat 976.
Ohrenschmerz, Behandlung ohne Ohrenspiegeluntersuchung 474.
Ohrenschwindel, Entstehung des —, 1268.
Ohrenspiegeluntersuchung, Behandlung ohne —, 1474.
Ohrerkrankungen, traumatisch 68; Therapie der arteriosklerotischen **1129**.
Ohrgeräusche, Gehörskotome infolge von —, 757
Ohrlabyrinth, Zusammenhang mit dem galvanischen Nystagmus 962; akustische Schädigung 974.
Ohrläsion durch Blitzschlag 1423.
Ohrmuschel, Hyperplasie der 132; Ekzem der — mit Röntgenstrahlen 132; Tuberkulose der 242; angeborenes Mißbildung 446; Cornu cutaneum der 973.
Ohroperation Plastik bei und nach 73.
Ohrtrompete, Verschluß bei operativen Eingriffen 820; Untersuchung 353.
Operationen intratympanal 125.
Ophthalmoreaktion, als diagnostisches Mittel 815.
Ornithodorus meynini Duges im Gehörgang 70.
Othämatom 253.
Otitis des Os temporale 351, 1204.
Otitiden, tuberkulös 818.
Otitis externa 241, **556**; acuta mit Nekrose des Warzenfortsatzes **31**; media mit Mastoiditis suppurativa 251; media kompliziert mit Mastoiditis 976; media eitrig 1202; interna ossificans 968; bei Ozaena 1201.
Otolithenapparate, Funktion 458.
Otolithenverschiebung 46.
Otorrhöe, chronisch, Therapie 253; rezidivierend, chronisch 818, 819; Radikalbehandlung chronischer — 979.
Otosklerose, traumatisch 130; Diagnose 255; histologisch untersucht **257**; Pathogenese und Ätiologie **421**; Kitzelsymptom bei —, 753; oder Stapesankylose, knöchern 1201.

Pachymeningitis interna purulenta 1208.
Pallästhesie 67.
Papeln, luetisch im äußeren Gehörgang 310, 1403, 1419; am Ohrläppchen 1402.
Paralabyrinthitis, chronisch 1403.
Paralyse bulbaris progressiva acuta 1264; traumatisch des Facialis und Acusticus 246; paretisch-neurasthenisch, Zustände 749.
Parotitis epidemica sine parotitide 243.
Parotiscyste 66.
Pathogenese und Ätiologie der Otosklerose **421**.
Pathologie, klinische des Vestibularapparates 318; tief gelegener epiduraler Abscesse 759; der Mastoiditis im Lichte der Röntgenstrahlen 1200.
Paukenhöhle, Fremdkörper in der 75.
Periostitis des Gehörgangs 252; des Os temporale 351, 1204.
Pfropfung nach Thiersch 1430.
Plastik bei und nach Ohroperationen 73; bei großen Knochendefekten 803.
Polyneuritis 1264.
Pseudomeningitis otogenen Ursprungs 1206.
Pseudosarkom des Mittelohres 1275.
Pulverisator 1261.
Punktion des runden Fensters 78.
Pyämie 823, 1408; otogene, Genese 314; Antistreptokokkenserum bei der —, 814.

Radikalbehandlung chronischer Otorrhöe 979.
Radikaloperation 246, 1430; bei Krebs des Gehörganges 246; nach Cholesteatom 304; ausgeheilt und Lebensversicherung 461; über konservative 971; Epidermi-

Digitized by Google
Original from UNIVERSITY OF CALIFORNIA
Generated on 2019-10-24 11:59 GMT / http://hdl.handle.net/2027/uc1.b3252759
Public Domain in the United States, Google-digitized / http://www.hathitrust.org/access_use#pd-us-google

sierende Wirkung von Scharlachrot bei 1197; des Ohres 1207.
Radiographie im Studium des Gehörorgans 977.
Reaktion, reziprokes Verhalten der kalorischen und Drehreaktion 749.
Recurrens, Lähmungen infolge Herzkrankheit 1266.
Reflexe vom Ohr ausgelöst 746; neue Untersuchungsmethode 1410.
Regio mastoidea, Absceß subperiostal der 73, 479.
Rindenhörzentrum, Funktion 249.
Röntgenbild, Anatomie des menschlichen Schläfebeins im 67.
Röntgenoskopie bei Mastoiditis 68.
Rückenmark, Beziehung zum Vestibularapparat 68.

Salvarsan, Wirkung auf das Ohr 463, 133. 134; -behandlung der Syphilis 811; Nebenerscheinungen bei — 1195; Gebrauch 1427; und Hörnerv 309, 750, 952, 954, 1430, 1402.
Salvarsantherapie, Rückblicke und Ausblicke 251.
Saugluft-Apparat, Saugluft, warme und kalte Druckluft liefernd 969.
Schädelbasisfraktur 246, 1408.
Schalldurchlässigkeit von verschiedenen Stoffen 50.
Schalleinwirkung, Hörstörung nach —, 1203.
Schalleitungstheorie, Bedenken zur Helmholtzschen 974.
Schallempfindung, Einfluß auf die Sprache 476.
Scharlachrot, epidermisierende Wirkung 1197.
Scheitellappenabsceß und Schläfelappenabszeß 823.
Schläfenbein, Anatomie des —, im Röntgenbilde 67; -brüche, operative Behandlung 973; Entwicklung des — 1194; -präparat 1263, 1411; -ostitis 77.
Schläfenlappentumor 752.
Schußverletzung im Ohr rechts 279.
Schwerhörigkeit bei Erbsyphilis 134; chronische progressive — und Wassermannsche Serumreaktion 247; hochgradig 957; nach Meningitis cerebrospinalis epidemica 1385.
Schwindel und Gleichgewichtsstörungen 966.
Schwingungszahlenbestimmung, Neue Methode der — 969.
Seekrankheit 35.
Sepsis, otogene 128.
Septikämie ohne Otorrhoe bei Mittelohrerkrankung 252.
Sequester aus dem Ohr entfernt 1255; aus der Nase 1261.
Sinus transversus, Thrombose nach Angina und Drüsenabsceß 1280.
Sinus cavernosus, Hämorrhagie 76.
Sinusphlebitis 76.
Sinusthrombose, peracut 54, mit abwechselnd organisiertem und vereitertem Thrombus 311; vereitert entleert 949; bakteriologische Blutuntersuchung bei — 973; otogen, aseptisch 1214; doppelseitig 1432; nach Angina und Drüsenabsceß 1432.
Sklerosis multiplex mit Sprachstörungen 1261.
Spätvergiftung mit Bromäthyl 810.
Sperrmechanismus 1425.
Spirochätenbefunde, mikroskopische Präparate 967; im Felsenbein 1196.
Spongiosierung, Labyrinthfensterverschluß infolge —, 967.
Sprachstörungen beim Kretinismus 538; akustisch auslösbar 747.
Stapesankylose oder Oktoklerose, knöchern 1201.
Staphylorhaphie 1263.
Statistik der Ohren-, Nasen- und Halskrankheiten bei Schulkindern 59.
Stauungspapille nach Jugularisunterbindung 302; bei otogenen Komplikationen nach Mittelohreiterung 972.
Stoffwechsel und spontane Taubheit 811.
Ströme, hochgespannte 857.
Struyckensches Monochord 471, 847.
Stummheit mit zentraler Taubheit bei Myxödem 133.
Symptomatologie des Extraduralabscesses 137, 745.
Symptomenkomplex, Fall von Gradenigoschem 1197, 1432.
Syphilis als Ursache der Labyrintherkrankung 514; Salvarsanbehandlung der —, 811; Schwindel bei florider — der Sekundärperiode 966.

Tannophorm in der Oto-Rhino-Laryngologie 1423.
Tastsinn, Empfinden von Tonschwingungen durch den — 67.
Taubheit, luetisch mit Salvarsan behandelt 62; zentral mit Stummheit 133; einseitig 248, 249; ein- und doppel-

Digitized by Google
Original from UNIVERSITY OF CALIFORNIA
Generated on 2019-10-24 11:59 GMT / http://hdl.handle.net/2027/uc1.b3252759
Public Domain in the United States, Google-digitized / http://www.hathitrust.org/access_use#pd-us-google

seitig 250; spontane und Stoffwechsel 811; simuliert 1196; doppelseitig infolge von Syphilis 1202; Klassifikation 847.
Taubstummenbildung in Amerika **1, 194.**
Taubstummenwesen in Amerika **1, 194.**
Taubstummheit, Ätiologie der angeborenen **43**; Ätiologie 248; behandelt mit Hörübungen 442; angeboren 957; vollkommen hysterisch 1265.
Telephon als Hörapparat 1421.
Therapeutische Mitteilung 1409.
Thrombus 311.
Thiosinamin bei Taubheit 65.
Thrombosis des Sinus lateralis infolge von Cholesteatom des rechten Ohres 823; der Vena jugularis interna 1280; sinum transvers., petros. sup., petros. inf. und cavernos. 1411.
Tonschwingungen, Empfinden von — durch den Tastsinn 67.
Tonsinn, Physiologisch - psychologische Untersuchung 974.
Totalaufmeißelung mit Erhaltung von Trommelfell und Gehörknöchelchen 125; der Mittelohrräume **1184**; des Mittelohres 1411.
Transsudatbildung durch Calciumsalze 69.
Trepanation des Labyrinthes 980.
Trommelfell, Erhaltung bei Totalaufmeißelung 125; künstlich 970; Inklination 317.
Trommelfelldefekte, traumatisch 303.
Trommelfellperforationen, Vernarbung 100.
Trommelfellruptur, traumatisch bilateral mit Gehörgangsfissur 1400.
Trommelfelltumor, 1 Fall von — **1221.**
Tubenabschluß nach Radikaloperation 747, 777.
Tuberkelbazillenfärbemethode 1199.
Tuberkulom des Ohrläppchens 302.
Tuberkulose der Ohrmuschel 242.

Unfallerkrankungen, Differentialdiagnose zwischen Berufserkrankungen und — **500.**
Unfallreferat, Diskussion 39.
Unfallverletzte 465.
Unterbindung, Indikation zur — der Vena jugularis 1280.
Untersuchungsmethoden, Verwertung otologischer 475.
Urotropin, Nachweis von intern verabreichtem im Ohreiter 458.

Varix des Sinus transversus 1259.
Vena jugularis, durch unterbundene Vena jugularis entleerter vereiterter Sinusthrombus **949**; Indikation zur Unterbindung der Vena jugularis bei Ohreiterungen 1280.
Venenektasie im retroauriculären Operationsfeld 302.
Verschluß, plastisch nach Antrumoperationen 1432.
Vestibularapparat, Beziehung zum Großhirn 68; Beitrag zur klinischen Pathologie 318; Beziehung zum Cerebellum **505**; Acusticustumor mit Überregbarkeit beider 752; Beziehung zum Kleinhirn 806; Salvarsanschädigung 1407.
Vestibularausschaltung beiderseitig 308.
Vestibularerkrankung, isoliert, retrolabyrinthär **514.**
Vestibularis, Prüfung 1202.
Vestibulariszentrum der Augenbewegungen 963.
Vestibularnerven, Ausschaltung 133; Fasererkrankung 253.

Wärmenystagmus bei Ohreneiterung 978.
Warzenfortsatz flach **820**; operative Eröffnung 1276.
Wassermannsche Reaktion in der Otologie 430, 757, **761.**
Werlhof, Morbus 1262.
Wismutgaze, Erfahrungen in der Otologie 66.
Worttaubheit organischen Ursprungs 816.

Zwangsstellung des Kopfes 963.

Autorenregister.

Adam 1199.
Alagna 819.
Alexander 242, **437, 482, 745.**
Alt 39, 441, 461, **500.**
Amberg 70.
Anrooy 47.
Appert 970.
Arslan 814.

Bacharach 477.
Bar 255, 352, 849.
Bárány 68, 125, 127, **294**, 458, **505**, 806, 959, 966.
Barth 464, 465, 471.
Batawia 1265, 1266.
Bauer 313, **937**, 958.
Beck Karl 248, 963.

Digitized by Google
Original from UNIVERSITY OF CALIFORNIA
Generated on 2019-10-24 11:59 GMT / http://hdl.handle.net/2027/uc1.b3252759
Public Domain in the United States, Google-digitized / http://www.hathitrust.org/access_use#pd-us-google

Beck Oscar **133**, **134**, 253, 308, 309, 310, **318**, 750, 751, 952, 954, 966, **1401**, 1402, 1403.
Beutzen 803.
Beyer 974.
Bieganski 1265.
Birmann 317.
Blau 807.
Blegvad 58, 1189.
Blumenfeld 1418.
Blondian 246.
Bonain 65.
Bondy 125, 138, 302, 311, 457, **522**, 748, 971, 1397, 1399.
Boot 1194.
Botey 254, 979.
Bourgeois 858.
Bourguet 857, 1426.
Bourton 255, 1421.
Bouvier 973, 1280.
Brande 816.
Brat 51.
Braun **31**, 296, 1409.
Brindel 350, 849.
Bruck 474, **800**.
Brühl 1201.
Brünings 1269.
Brunetti 982.
Bryant 67.
Burger 45.
Busch 242.
Buys 246, 1429.

Cagnola 823.
Caldera 1423, 1424, 1426, 1432.
Canzard 71.
Castex 857.
Chauveau 252.
Chavanne 847, 858, 1424.
Chiari 69.
Colat 65.
Constiniu 1193.
Cornet 255.
Cozzolino 821.
Czarnik 1418.

Dausend 1432.
David **1184**.
Davidson 248.
Davranches 978.
Dawidoff 253.
Dembinski 1262, 1411, 1412.
Delsaux 246.
Deshayes 76.
Dimitriadis 942.
Dintenfass 458.
Dobrowolski 1256.
Dortu 759.

Ehrlich 251.
Eicken 974.
Eiselt **27**.
Eisenberg 1421.
Eliassohn 249, 316, 1410, 1411.
Enzina 272.
Erben 249.
Erbrich 1263.
Escat 252, 757.
Esteves 70.

Fechter 1420.
Felix 1427.
Fellner jun. **1129**.
Ferreri 820, 977.
Finger 1195.
Fletcher 1202.
Fournier 66.
Frey 38, 39, 241, 304, **531**, 1196, 1403.
Friedmann 69.
Friedrich 1203.
Fröschels 133, 305, 442, **538**, 753.

Gabe 1432.
Gaggia 1423.
Gabszewicz 1259.
Galdiz 1205.
Gantvoort 48.
Gatscher 241, **556**.
Gaucher 1423.
Gault 351. 1204.
Gavello 814.
Gebarski 1257.
Gibert P. 1279.
Gilse 51.
Goebel 1425.
Goldstein 824.
Gomperz 747.
Goris 246.
Grabowski 1263.
Gradenigo 246.
Grazzi 817.
Groot 50.
Grünberg 247, 759, 967, 1196, 1275.
Guggenheim 1423.
Guisez 852.
Gyergyai 353.

Haenlein 1199.
Haike 463.
Hajos 72.
Hald 64, 1192.
Halle **768**.
Halphen 71, 249, 1279.
Hammerschlag 39.
Hartmann 970.
Hasselt 47.
Hautaut 1429.
Haymann 314, 968.
Hecht 100.
Heermann 1198.
Heimann 1255, 1259, 1260.
Heymann 1260.
Henkes 47, 54.
Herschel 1207.
Hertz 1259, 1263.
Herzog 973.
Heschl 449, 1406.
Higier 1207, 1257.
Hintze 1202.
Hoerner 465.
Hoeven 47.
Hofer 446, 458, **560**, 962, 1408.
Hornowski 1414, 1415, 1420.

Iglauer 68.
Imhofer 1200, 1201.
Isemer 1435.

Jacobson 48.
Jaehne 813.
Jagod 1201.
Jakubowicz 1260.
Jankowski 1256.
Jantzen 61.
Januschke 69.
Jaques 77, 351. 1204.
Judt 1261.
Jurasz 1415, 1416, 1417.

Kader 1420.
Kan 46, 54.
Katzenstein 243.
Kersison 1203.
Klein 1256.
Knick **413**, **761**.
Köhler 974.
Koelichen 1261, 1278.
Koelicher 1255.
Koenigstein 1261.
Kohnstamm 963.

Generated on 2019-10-24 11:59 GMT / http://hdl.handle.net/2027/uc1.b3252759
Public Domain in the United States, Google-digitized / http://www.hathitrust.org/access_use#pd-us-google
Digitized by Google
Original from UNIVERSITY OF CALIFORNIA

Korybat-Daszkiewicz 1258.
Kownatzki 1202.
Krepuska 979.
Kuile 46.

Labarrière 857.
Labouré 849.
Lacoaret 70.
Lafite-Dupont 78.
Lange 1279.
Lannois 1201.
Lasagna 818, 1271.
Laurens 76, 1206.
Lautenschläger 969.
Ledoux 1423.
Lehmann 1200.
Leidler 67, 313, **937**, 958.
Lemaitre 76.
Lenartowicz 1419.
Lennhoff 242.
Lermoyez 1429.
Lewintom 1267.
Litwinowicz 1412, 1418.
Lubliner 1263.
Luc 477.
Lucae 249.
Lukasiewicz 1419.

Mackiewicz 253.
Mahler 806, **1214**.
Mainzer 1208.
Malau 1432.
Maltese 1426.
Manasse 968.
Martin 1197, 1275.
Marx 962, 1204.
Mauthner **1385**, 1428.
Mayer **275**, **421**.
Mayersohn 1193.
Mée Le J. 1272.
Mesz 1262.
Meyes Posthumus 50.
Mintz 1258.
Möller 62, 1187.
Molinié 76, 847.
Mondschein 1431.
Mounier 810.
Moure 71, 758, 979.
Mouret 319.
Muck 760.
Müller 1421.
Mygind 73, 74, 478, 479.

Nager 967.
Natier 811.
Neubauer 980.
Neumann 138, 139, 311, 312, 457, **572**, 957, 1407.
Nörregard 59.
Nowicki 1414, 1415, 1418.

Obermüller 1425.
Oller 1197.
Orioli 815.
Ostino 822.
Ostrowski 1413.

Panse 1202.
Panski 1264, 1265.
Pietri 66.
Pistre 66.
Pinaroli 1432.
Pogány 68, 976.
Politzer 125.
Pomorski 1411.
Preobraschenski 818.
Preysing 73.
Przedborski 1263, 1264.
Przygoda 1261.

Quix 43, 44, 53.

Radlinski 1276, 1420.
Raoult 848, 857, 1427.
Rauch **583**.
Reiss **444**.
Rejtö 70, **949**.
Rendu 980.
Rhese 475, 1268.
Rimini 1208.
Rosenfeld 1266, 1267.
Roure 848.
Ronvillois 758.
Rueda F. 1276.
Rugani 816, 1423.
Ruttin 39, 128, 129, 130, 302, 307, 311, 452, **593**, 751, 752, 955, 972, 1408.
Ruysch 46.
Rydygier jun. 1413, 1414.
Ryttel 1267.

Ság 976.
Santos 1206.
Saxtorph-Steir 480, 757.
Schaarer 1196.
Schäfer 969.
Schara 1, **194**.
Schmiegelow 60, 802.
Schousboue 480, 757, 1188.
Schüller 67.
Seligmann 1193.
Shambaugh 758.
Siebenmann 967.
Siemens 46.
Sieur 758.
Skott 252.
Sokolowski 1256, 1257, 1261.
Spira **35**, **779**, 1198, 1420.
Srebray 1258.
Stacke 971.
Stein 318, **1129**.
Stella 245.
Stenger 1280.
Sterling 1261.
Steuermark 1421.
Struyken 45, 49.
Swiatkiewicz 1418.
Szleifstein 1262.
Szpat 1263.
Szumlanski 1261.

Tőrők 72.
Torretto 978.
Tomaszewski 811.
Torrini **183**, **282**.
Tretrop 849.
Tuchendler 1259.

Uffenorde **1156**, **1221**, 1430.
Umbert 1430.
Urbantschitsch Ernst 131. 132, 302, 303, 456, **620**, **681**, 749. 752, 819, 972, 1400, 1401.
Urbantschitsch Viktor 443, 476, 746, 747, 957.

Valentin 973.
Voss 252, 253, 970.

Waetzmann 1203.
Wagener 963.
Waller 803.
Wanner 966.
Wayener 1428.
Welty 1430.
Wildenberg 246.
Willaume-Jantzen 1188.
Wiren 251.
Wittmaack 465, 968, 973.

Yearsley 1196.

Zange 247.
Zakrzewski 1412.
Zebrowski **1392**.
Ziembicki 1419.

Digitized by Google
Original from UNIVERSITY OF CALIFORNIA
Generated on 2019-10-24 11:59 GMT / http://hdl.handle.net/2027/uc1.b3252759
Public Domain in the United States, Google-digitized / http://www.hathitrust.org/access_use#pd-us-google

Vereinsberichte.

Berliner Otologische Gesellschaft:
Sitzung vom 4. November 1910 242
„ „ 2. Dezember 1910 243
„ „ 13. Januar 1911 244
„ „ 17. Februar 1911 463
„ „ 31. März 1911 1013
„ „ 19. Mai 1911 1015
„ „ 23. Juni 1911 1016
Niederländische Gesellschaft für Hals-, Nasen- und Ohrenheilkunde:
XVIII. Versammlung in Amsterdam, 23. und 24. Oktober 1909 43
XIX. „ in Leiden, 4. und 5. Juni 1900 1002
Münchner Laryngo-otologische Gesellschaft: 55. Sitzung am 20. Juni 1910 . . 100
Rumänische oto-laryngologische Gesellschaft:
Sitzung vom 11. Januar 1911 1019
„ „ 8. Februar 1911 1020
„ „ 8. März 1911 1020
„ „ 5. April 1911 1022
„ „ 7. Juni 1911 1193
Aus den Sitzungen polnischer medizinischer Vereine 1255, 1410
Verhandlungen der dänischen oto-laryngologischen Gesellschaft:
69. Sitzung vom 5. Oktober 1910 55
70. „ „ 9. November 1910 60
71. „ „ 14. Dezember 1910 344
72. „ „ 22. Februar 1911 801
73. „ „ 7. März 1911 806
74. „ „ 5. April 1911 1187
Congrès français d'oto-rhino-laryngologie Mai 1910 350
Österreichische Otologische Gesellschaft:
Sitzung vom 19. Dezember 1910 37
„ „ 30. Januar 1911 124
„ „ 27. Februar 1911 296
„ „ 27. März 1911 441
„ „ 29. Mai 1911 746
„ „ 26. Juni 1911 952
„ „ 30. Oktober 1911 1397
Gesellschaft sächsisch-thüringischer Kehlkopf- und Ohrenärzte:
Sitzung vom 9. April 1910 464
„ „ 19. November 1910 465
Belgische oto-rhino-laryngologische Gesellschaft: 20. Jahreskongreß (11., 12., 13. Juni 1910) 245
XX. Versammlung der Deutschen Otologischen Gesellschaft 962

Generated on 2019-10-24 11:59 GMT / http://hdl.handle.net/2027/uc1.b3252759
Public Domain in the United States, Google-digitized / http://www.hathitrust.org/access_use#pd-us-google
Digitized by Google
Original from UNIVERSITY OF CALIFORNIA

Laryngo-Rhinologischer Teil.

Original-Artikel.

Avellis, Sanitätsrat Dr. Georg (Frankfurt a. M.): Lehrreiche Beispiele von Fehldiagnosen der eigenen Praxis aus dem Gebiete der Tuberkulose der oberen Luftwege 825.

— Berichtigung 1114.

Baumgarten, Doz. Dr. Egmont (Budapest): Sehstörungen, durch Affektionen der Nase bedingt 633.

Bénesi, Dr. Oskar: Das Gärtnersche Rhinometer und seine praktische Verwendung 1337.

Canépele, Doz. Dr. A. (Bologna): Laryngostomie bei Sklerom 157.

Chiari, Hofrat Prof. O.: Bernhard Fränkel † 1209.

Ehrler, Dr. Wolfgang (Hamburg): Über schädliche Wirkung durch lokale Reaktion nach Salvarsanbehandlung in Fällen von Erkrankung der oberen Luftwege 1045.

Engelhard, Dr. (Hamburg): Ein Beitrag zum Kapitel „Anästhetika“ in der Rhino-Laryngologie 1327.

Ephraim, Dr. A. (Breslau): Ungiftige Schleimhautanästhesie 1033.

— Zur vorstehenden Bemerkung Doktor Ruprechts 1331.

Frese, Prof. (Halle): Über ösophagoskopisch diagnostizierte Traktionsdivertikel der Speiseröhre 1323.

Fröschels, Dr. Emil und Dr. Gustav Simon (Wien): Praktische Erfahrungen bei der Behandlung von Sprachkranken 873.

Halle, Dr. (Berlin-Charlottenburg): Zu Löwes Ausführungen zu meiner Publikation (diese Monatsschrift, Bd. XLIV, Heft 10) Orale oder nasale Methode der Operationen an der Nasenscheidewand? 160.

Hirsch, Dr. Oskar (Wien): Die Behandlung des chronischen Kieferhöhlenempyems mittelst temporärer Resektion der unteren Muschel, Anlegung einer bleibenden Öffnung im unteren Nasengang und Wiederannähen der Muschel an ihren früheren Ort (mit 3 Figuren) 637.

Hoffmann, Rud. (München): Die Anästhesie in der Rhino-Laryngologie 328.

Jürgens, Hofrat Dr. med. (Warschau): Ein Phantom zur Erlangung der Technik und zur Erlernung der Nasenuntersuchung und der Nasenoperationen (mit 6 Figuren) 833.

Kahler, Priv.-Doz. Dr. Otto (Wien): Über Divertikel des Tracheo-Bronchialbaumes (mit 5 Figuren) 86.

— Vom III. internationalen Laryngo-Rhinologenkongreß 1056.

Kofler, Dr. Karl (Wien): Unsere Erfahrungen mit der Tonsillektomie (Radikaloperation der Tonsille) 321.

Lengyel, Dr. Arpád (Budapest): Das Salimenthol in der Rhino-Laryngologie 396.

Löwe, Dr. Ludwig (Berlin): Weitere Mitteilungen zur Rhinochirurgie 1049.

Neumann, Dr. Friedrich (Wien): Zur endolaryngealen und endobronchialen Operation (mit 2 Figuren) 1113.

Pollak, Dr. Eugen (Graz): Über die respiratorische Konträraktion der Stimmlippen bei psychogenen Neurosen 1107.

— Leopold Lichtwitz 1114.

Ruprecht, Dr. M. (Bremen): Haben sich in der Rhino-Laryngologie die Ersatzmittel des Cocains bewährt? 144.

Generated on 2019-10-24 11:59 GMT / http://hdl.handle.net/2027/uc1.b3252759
Public Domain in the United States, Google-digitized / http://www.hathitrust.org/access_use#pd-us-google
Digitized by Google
Original from UNIVERSITY OF CALIFORNIA

Ruprecht, Dr. M. (Bremen): Entfernung eines Fremdkörpers aus der nach Claoué operierten Kieferhöhle mittelst Magneten (mit 1 Figur) 332.
– Bemerkung zu dem Artikel: „Ungiftige Schleimhautanästhesie“ von Dr. A. Ephraim in Breslau im 9. Heft dieser Zeitschrift 1329.
Sack, Priv.-Doz. Dr. N. (Moskau): Ein Fall von Laryngitis gummosa, mit 606 behandelt 92.
– Über die konservative Behandlung der subakuten und chronischen Nebenhöhleneiterungen 387.
Safranek, Dr. J. (Budapest): Der gegenwärtige Stand der Inhalationstherapie (mit 2 Figuren) 1081.
Sluder, Dr. Greenfield (Washington): Tonsillektomie mittelst einer Guillotine und die Eminentia alveolaris des Os mandibulae (mit 6 Figuren) 903.
Sokoloff, Dr. A. (Moskau): Ein Fall von letaler Blutung bei retropharyngealem Abszeß 333.
Steiner, Dr. Rudolf (Prag): Stimmbandpapillom und Tuberkulose (mit 7 Figuren) 1281.
Stern, Dr. Hugo (Wien): Die physiologischen Grundbedingungen einer richtigen Stimmbildung (mit 2 Textfiguren) 374.
Uffenorde, Priv.-Doz. Dr. W. (Göttingen): Wissenschaftlicher rhino-laryngologischer Jahresbericht 1909—1911 (mit 2 Figuren) 1295, 1345.
Wolkowitsch, Prof. Nicolai (Kiew): Zur Statistik und dem Vorkommen des Skleroms (Rhinoskleroms) in Rußland 79.
— Weiteres über den Kehlkopfkrebs 129.

Sachregister.

Absceß, retropharyngealer 333.
Adenoide Vegetation 114, 351; und Tuberkulose 866.
Adenektomie, Komplikation der 850.
Adenotom 103.
Adenotomie, Narkose bei 344.
Alkoholinjektion in den N. lar. sup. 410.
Alypin 144, 174.
Aktinomykose, Ätiologie der 933; des Larynx 1076.
Amyloidtumor des Larynx 1361.
Anästhesie in der Rhino-Laryngologie 328; des Kehlkopfes bei Tuberkulose durch Alkoholinjektion in den N. lar. sup. 410; lokale, bei Stirnhöhlenoperationen 357; lokale 144, 352, 1327; ungiftige, der Schleimhaut 1033.
Anästhesin-Coryfin 666.
Aneurysma der Arteria pharyngea ascendens 652.
Angina, rezidivierende 853; phlegmonosa 351; Exanthem nach 96; pneumococcica 1345; ulcerosa 869, 1421; Salvarsanbehandlung bei 107; serologische Mitteilung 673.
Antimeristembehandlung des Krebses 1119.
Aphonie, hysterische 179; spastische 165.
Argyrie 665.
Arsenobenzol siehe Salvarsan.
Aryknorpel primärer Abszeß des 1382.
Aspirationstherapie der Stirnhöhleneiterungen 404.
Asthma, nasales 406.
Atresie der Choanen 353, 665, 928; congenitale 162, 404, 1059.
Augenkomplikationen bei Nasenaffektionen 633.

Basedowsche Krankheit, Beeinflussung von der Nase aus 406; chirurgische Behandlung 863.
Basedowexophthalmus, Beeinflussung von der Nase 406.
Blutstillung im Kehlkopf durch Klammernaht 921 nach Tonsillektomie siehe diese.
Blutung bei retropharyngealem Absceß 333.
Blutungen der Nase, Stillung derselben 1065.
Bronchien, Fremdkörper 122, 123, 167, 409, 411, 412, 664, 852, 872, 936, 1353, 1384, 1415, 1418; Entfernung unter dem fluoroskopischen Schirm 181; endobronchiale Therapie 180; primäre Tumoren der 169, 852.
Bronchoskopie 122, 123, 167, 180, 181, 367, 411, 412, 678, 852, 853, 872, 1128, 1384, 1418; bei Fremdkörpern 401; wegen Fremdkörpern 936, 1353; bei kleinen Kindern 925; Narkoserohr zur 1113.
Bronchus, Polyp des rechten 367.
Bulbärparalyse, Posticuslähmung bei 1355.
Bursa pharyngea embryonalis 1376.

Digitized by Google
Original from UNIVERSITY OF CALIFORNIA
Generated on 2019-10-24 11:59 GMT / http://hdl.handle.net/2027/uc1.b3252759
Public Domain in the United States, Google-digitized / http://www.hathitrust.org/access_use#pd-us-google

Choanalatresie 162, 404, 665, 928; congenitale 1059; Operation der 353.
Choanomaxilläre Polypen 1372.
Cocainersatzmittel 328, 1033, 1327.
Coryfin 666.
Cycloform-Coryfin 666.

Dermoidcyste der mittleren Nasenmuschel 933.
Diaphragma, congenitales des Larynx 869.
Diphtherie 117; der Nase 1122; der oberen Luftwege 1369.
Diphtheriebacillen, Differenzierung 1120; ungewöhnliche Form 1119.
Divertikel des Kehlkopfs 1414; der Trachea 86, 1420.
Ductus nasolacrymalis, Fensterresektion des 665; Stenose des, operatives Verfahren für die 929.
Ductus thyreoglossus 1382.
Dyspnoe infolge Polyp des Bronchus 367.

Empyem siehe Nebenhöhleneiterungen.
Endoskopie der Kieferhöhle 356; des Nasenrachenraumes und des Kehlkopfs 116, 356.
Endotoxin, Erfahrungen mit 1121.
Endotheliom der Nasenscheidewand 669.
Endothyreopexie 861.
Epiglottiscyste 675.
Epilepsie nasale 1123.
Epistaxis siehe Nasenbluten.

Fremdkörper der Bronchien 122, 123, 167, 401, 411, 412, 664, 872, 936, 1353, 1384, 1415, 1418; des Kehlkopfes 860, 1412; der Keilbeinhöhle 166; der Kieferhöhle 332, 665, 671; des Oesophagus 99, 106, 122, 180, 340, 366, 412, 852, 863, 936, 1335; der Trachea 122, 123, 180, 339, 411, 1412.

Galvanokaustik bei Larynxtuberkulose 120, 1379.
Gastroskopie 927.
Gaumenmandel siehe Tonsille.
Gaumenbogennäher 1124.
Gaumensegel, Adenom des 1334.
Gaumen, weicher, intramurale Geschwulst 837; Ulzerationen am 1418.
Glossitis haemorrhagica 868.
Gurgeln, prophylaktischer Wert des 1120.

Haarzunge, schwarze 177, 1345.
Haken für die Kieferhöhle 100.
Halsdrüsentuberkulose, kosmetische Operation bei 935.
Halsschmerz und Halsdrüsenschwellung 409.
Hemiplegia glossolaryngea 119; des Larynx 364; zerebrale, Gaumen-, Rachen-, Kehlkopfsymptome bei 364.
Heufieber, Pollenreaktion bei 1365.
Heufieberbehandlung durch Resektion des N. ethmoidalis anterior 408.
Hinterwandspiegel 1124.
Hirnabsceß nach Stirnhöhleneiterung 669.
Hypopharynx, Dilatationsspeculum für den 915; Carcinom 340; Divertikel 930.
Hypophyse, Operation 864; Pathologie der 864; Zusammenhang der, mit der Rachendachhypophyse 1072.
Hypophysentumoren, Operation 335, 406, 1419; endonasale 406.
Hysterie 179, 362.

Ictus laryngis 1416.
Influenza, Halsschmerz bei 359.
Inhalationstherapie 365, 1081.
Injektionsplastik, neue Art der 928.
Instrumente 100, 175, 355, 406, 930, 1124.
Intubation 847.
Isthmus fauc., tödlicher Fall von akuter Entzündung des 1381.

Keilbeineiterung 171.
Keilbeinhöhleneiterung, Neuritis retrobulbaris bei 105.
Keilbeinhöhle, Anatomie und Histologie der 1122; Fremdkörper der 166; Mukocele 1412; Steinbildung 355; Röntgenuntersuchung der 665.
Kehlkopf, Absceß 362, 870; Aktinomykose des 1076; Amyloid 675; Blutegel im 363; Blutstillung im 921; Carcinom 129, 177, 847, 850, 664, 675, 1062; Antimeristembehandlung des 1119; Carcinom 1414, 1420; Cysten des 409; Diaphragma 869; Divertikel 1414; Enchondrom 350; Entwicklung des 121; feinerer Bau des 120; Fibrom 167, 350, 859; Fraktur 398, 871; Fremdkörper 860, 1412; Gumma 92; intermittierender Tremor 665; Keratinisierende Tumoren 6777; Kondylome 1124; Lepra 174, 362; Leukoplakie 676, 857; Lues hereditaria 666; Lymphosarkom; Muskeln des, Veränderungen in den gelähmten 364; Nachweis von Tuberkelbacillen im Schleim 178; Neu-

Digitized by Google
Original from UNIVERSITY OF CALIFORNIA
Generated on 2019-10-24 11:59 GMT / http://hdl.handle.net/2027/uc1.b3252759
Public Domain in the United States, Google-digitized / http://www.hathitrust.org/access_use#pd-us-google

bildungen hyaline und amyloide Degeneration bei 1382; Ödem 936; Pachydermie 119; Papillome, Behandlung mit Magnesia 1126; Papillom und Tuberkulose 1281; Papillom 121; Papillome, Behandlung mit Magnesia usta 935; Pemphigus 859; Perichondritis des 1383; Polypen 859; Psoriasis 1382; Quetschung 837; Rheumatismuserkrankung des 1383; Scharlach 920; Schwindel 1416; Sensibilitätsstörungen 366; Erkrankungen, Seismotherapie der 677; Spiegel 180; Stenose 674; subglottisches Myxochondrom 676; Syphilis, Salvarsanbehandlung 337; Thyreotomie bei 363; Tuberkulom 1353; Tuberkulose 178, 362, 411, 921, 1414, 1416, 1417; — Alkoholinjektion bei 410; — Ätzung mit Trichloressigsäure bei 362; und Gravidität 365; chirurgische Behandlung der 120; Galvanokaustik bei 120; und Papillom 1281; Behandlung mit direkter Laryngoskopie 847; Behandlung in der Volksheilstätte 871; Schwangerschaft und — 1371; Sonnenlichtbehandlung 676; Behandlung der 407; Tuberkulinbehandlung der 922; — Ventrikelprolaps 858; Verätzung mit Lapis 665; Verletzung 842, 1124; vasomotorische Nerven des; Verschiebung infolge Schrumpfung der Lungenspitze 1335; Zitterbewegungen 858.
Kehlkopfexstirpation 363; zweizeitige 363; Sprechkanüle nach 409.
Kehlkopfmuskeln, Einfluß des Schlundschnürers auf die 919; Veränderung der nach Recurrensdurchschneidung 675.
Kehlkopflähmung 119, 178, 364; bulbäre 676; siehe auch Recurrenslähmung.
Kieferhöhle, Cyste der 656; Endoskopie 356; Eröffnung von der Nase aus 355; Fremdkörper 665, 671; Fremdkörperextraktion mittelst Magnet 332; Fremdkörperentfernung mit Endoskpie 356; Operation, Haken für die 100; Probepunktionstroikart 860; Osteom 846; plastischer Verschluß nach Radikaloperation 670; Polyposis der 841; Punktion, üble Zufälle bei der 1374; Steinbildung 355; Zahn in der 355.
Kieferhöhleneiterung 355, 859, 867; Ambulatorische Behandlung der 865; Operation in Lokalanästhesie 671; Behandlung mit temporärer Resektion der unteren Muschel 637; käsige 932; Behandlung der 350; Operation der chronischen 407; Operation der 112, 1375; Therapie der 110.
Kiefercyste 98, 169, 665, 1063; mikroskopische Befunde 930.
Klanganalyse, künstliche Vokale 918.
Kropf siehe Struma.
Kropfoperationen, Verhalten der Temperatur bei 1368.

Landkartenzunge 409.
Laryngektomie s. Kehlkopfexstirpation.
Laryngitis dolorosa 1383; gummosa 92; hyperplastica diffusa 1366; phlegmonosa 664; ulceromembranacea 1073.
Laryngofissur s. Thyreotomie.
Laryngokele 870.
Laryngoskopie, direkte 169, 181, 366, 847, 1128, 1336, 1381; Spatel zur 1113; bei geschlossenem Munde 179.
Laryngostomie 96, 351, 363, 924, 846; bei Sklerom 157.
Larynx s. Kehlkopf.
Larynxhemiplegie 364.
Lepra 174.
Leukoplakie des Kehlkopfes 676, 857.
Lichen ruber planus 654.
Lippentuberkulose 660.
Lokalanästhesie 352; bei Kieferhöhlenoperationen 671; bei Stirnhöhlenoperationen 357; Thyreotomie in 364.
Lufträume, nasale 354.
Luftwege, obere, Einfluß der Schwangerschaft 667; Diphtherie der 1369; Krankheiten der, Eisensajodin bei 403; Fehldiagnosen bei Tuberkulose der 825, 928; Gefäßnerven der 1126; Histologie 1118; Krankheiten der, Darmintoxikation als Ursache von 107, Krankheiten der und Herzkrankheiten 1332, Salimenthol bei 396, Salvarsanbehandlung bei 1045, Serumtherapie bei 1332; Sklerom der 1370, 1371; Stenose der 666; Syphilis der 862.
Lumbalpunktion 1370.
Lungentuberkulose 172, 402.
Lupus des Gesichtes, endonasaler Ursprung des 1121; der Nase 868, 1373; primärer, des Rachens 661.

Mandelpfröpfe 176.
Mandelquetscher 1124.
Meningitis bei Stirnhöhleneiterung 350.
Mukocele 860; des Keilbeins 1412; der hinteren Siebbeinzellen 660, 1412.
Mundatmung 1333.

Digitized by Google
Original from UNIVERSITY OF CALIFORNIA
Generated on 2019-10-24 11:59 GMT / http://hdl.handle.net/2027/uc1.b3252759
Public Domain in the United States, Google-digitized / http://www.hathitrust.org/access_use#pd-us-google

Mundhöhle, Lupus der 402; Tuberkulose der 97; die nichtspezifischen ulcerösen Erkrankungen der und Salvarsan 1072; Kühler für die 408; Lichen ruber planus der 655.
Mundsepsis 115.
Mundschleimhaut, miliare Tuberkulose 97.

Nase, Adenom 660; blutender Polyp 109; Carcinom 102; Chirurgie der 1049; Diphtherie 1122, chronische, bei einem Luetiker 1374; bei Neugeborenen und Säuglingen 407; Durchbruch der alveolar-periostitischen Abscesse in die 175; Entwicklungsanomalie der mittleren Muschel 105; Epitheliom, geheilt durch Radium 866; Erkrankungen der, bei Kindern 112; Hemmungsbildung 649; Instrumente 355; Krustenbildung 1122; Lufträume der 354; Lupus 113, 865, 1121, 1373; Lymphgefäßsystem der, im Zusammenhang mit den Tonsillen 669; Lymphosarkom 839; Neuralgie der 1122; Papillom 351; Papillom, hartes 664; Polyp 109; Polypen 351; Reflexneurosen 175, 407; Respiration durch die 108; Schleimcyste 355; Schußverletzung 1347; Spindelzellensarkom 664; Synechie 845, Synechien, Transplantation bei 109; Syphilis 653; Tuberkulose 354.
Nasenbluten 665, 1065.
Nasenbrüche, Behandlung der 1374.
Naseneingang, Stenose des 95.
Nasenerkrankungen, Hyperacidität des Blutes bei 357; bei Neurasthenie 1375; Oculomotoriusparese bei 671; als Ursache von Mittelohrerkrankungen 110.
Nasenflügel, Aspiration der 665; Asymmetrie der 661.
Nasenleiden nach Kopftraumen 934, 1371.
Nasenmassage 175.
Nasenmuschel, untere, Carcinom der 859; untere, temporäre Resektion 637; mittlere, Dermoidcyste 933; neue Operationsmethode 670.
Nasenoperationen, Phantom für 833.
Nasenpolypen, fibröse 846.
Nasenrachenpolypen 859; Behandlung der 1373.
Nasenrachenraum, Carcinom 402; direkte Untersuchung 353; Desinfektion des 351; Divertikel des 169; Erkrankungen des bei Kindern 112; Fibrome 351, 859; Polypen 102, 174; Syphilis der 1374; Untersuchung des 356.
Nasenscheidewand, Carcinom 858; Cristaoperation 670; Deviation bei Kindern 664, Operation der 407; Endotheliom 669; Fraktur 665; Operation an der 160; orale oder nasale Methode der Operation 160; Operationen in jugendlichem Alter 407; Perichondritis 859; Resektion bei Hämophilie 1664; submuköse Resektion 113, 841, 1374; Tuberkulose der 654.
Nasenspeculum 843.
Nasenspülen 406.
Nasenuntersuchung, Phantom für 833.
Nebenhöhlen, Anatomie der 1373; Asymmetrie der, infolge Bulbusenukleation 656; Chirurgie der 670; Fremdkörper 671; Röntgenuntersuchung 665.
Nebenhöhleneiterungen, Autovaccine bei 1333; Behandlung der 358; konservative Behandlung der 387; und Orbitalerkrankungen 174, 408, 1348; orbitale und cerebrale Komplikationen 931; Röntgenverfahren bei 670; Schleimhautuntersuchungen bei 668; Serumbehandlung der 1333.
Neurasthenie, nasales Phänomen der 1375.
Neurosen, psychogene perverse Atmung bei 1107.
Noma 1420.

Oberkiefer, Osteofibrom des 1069; Osteomyelitis des 175, 665.
Oberkieferhöhle, siehe Kieferhöhle.
Oculomotoriusparese bei Nasenerkrankung 671.
Oesophagoskopie 99, 106, 122, 123, 180, 320, 351, 412, 678, 1128, 1323, 1335.
Oesophagus, Abseß nach Fremdkörper 852; Carcinom 411; Carcinom des 1420; — einfaches diagnostisches Hilfsmittel bei Carcinom des 411; Dilatation des 1412; Fremdkörper des 99, 106, 122; 180, 340, 366, 412, 852, 853, 936, 1335; Physiologie des 1127; Häufigkeit der Erkrankungen des 1078; Scharlach 920; Tuberkulose des 1412; Traktionsdivertikel 1323; Zufälle bei der Sondierung des 872.
Oesophagospasmus 1336.
Orbitale Komplikationen bei Nebenhöhleneiterungen 1348.
Ozaena 354, 1069; Behandlung mit Atemübungen 849; Behandlung mit Hochfrequenzströmen 553; trachealis 664; und Tuberkulose 1371; Wassermannreaktion 1122.

Digitized by Google
Original from UNIVERSITY OF CALIFORNIA
Generated on 2019-10-24 11:59 GMT / http://hdl.handle.net/2027/uc1.b3252759
Public Domain in the United States, Google-digitized / http://www.hathitrust.org/access_use#pd-us-google

Pachydermie des Larynx 119.
Papillome des **Kehlkopfs** 119, 121, 935, 1126, 1281.
Paraffintechnik, **intranasale** 859.
Pemphigus des **Kehlkopfes** 859.
Pergenol 668.
Perichondritis, **chirurgische Behandlung der** 1383.
Peritonsillitis 351, **851**; siehe auch Angina phlegmonosa.
Pharyngitis chronica, **Therapie der** 869; granulosa 1420; **Histologie der** 358; lateralis, **Histologie der** 358.
Pharyngoskop 116, 356.
Pharyngoskopie 179.
Pharynx, Abscess otogenen Ursprungs 852; **Angiom** 666; angioneurotisches Ödem 99; **bösartige** Geschwülste und Syphilis des 677; Gumma des 340, 1060; Histologie der Seitenstränge 358; Lupus des 402, 661; Lymphosarkom 839; malignes Ödem des 114; multiple Sarkome des 177; Parästhesien des als Vorboten von Tumoren der Verdauungswege 1070; Physiologie 409; rhythmische Zuckungen des 663; Scharlacherkrankung des 118; -stimme 673; Lokalisation des Tetanus im 1381; Tumoren des 118; Tuberkulose des, Behandlung mit Galvanokaustik 1379; Verletzung des 95.
Phonation nach Durchtrennung des Hirnstammes 364.
Pneumokokkeninfektion im Halse 1345.
Pollenreaktion bei Heufieber, disponiertem 1365.
Posticuslähmung bei Bulbärparalyse 1355; — doppelseitige, als Frühsymptom der Tabes dorsalis 1382.

Radiumbehandlung bei Nasenepitheliomen 866.
Rachendachhypophyse, Entwicklung der 1072.
Recessus piriformis, Carcinom 398.
Recurrens, Sensible **Fasern** im 871; Veränderung in den Muskeln nach Durchschneidung des 675.
Recurrenslähmung 162, 360, 361, 870, bei *Aortenaneurysma* und Tabes 665; bei einem 13jährigen Patienten 665; bei *Mitralfehlern* 1335; Paraffininjektion *bei 923*: peripheren Ursprungs 361; *nach* Trauma 1076; nach Strumaoperation 410, 1074.
Reflexneurosen, **nasale** 175, 407.
Respiration **zur Tonerzeugung** 1384.
Retrobulbärer Abscess, rhinogener 859.
Retronasalpolypen 102, 174.
Retropharyngealabscess 665, 1061; letale Blutung bei 333.
Rhinochirurgie 1049.
Rhinitis atrophica 110, 847; verursacht durch Staphylokokken 113; vasomotoria, Serotherapie bei 845.
Rhinolaryngologischer Jahresbericht 1295.
Rhinometer nach Gärtner 1337.
Rhinorynter 1066.
Rhinolalia 163.
Rhinologie, Milchsäureferment in der 848; und Prophylaxe 1368; zahnärztliche Diagnostik im Dienste der 665.
Rhinolit 174, 670, 932.
Rhinometrie 108.
Rhinosklerom siehe Sklerom.
Rhinoskopie bei geschlossenem Munde 179.
Rhinoscopia posterior, direkte 852.
Röntgentherapie bei Sklerom 356.
Röntgenuntersuchung bei Lungentuberkulose 862; der Nebenhöhlen 665.

Salimenthol in der Rhino-Laryngologie 396.
Salvarsan 92, 340, 862; bei Angina ulcerosa 1072; bei Kehlkopfsyphilis 337; bei Sklerom 403; -behandlung, schädliche Wirkung nach 1045.
Sängerknötchen 675, 1335.
Sattelnase, Paraffininjektion 867.
Schädelknochen, **Autoplastik** bei Substanzverlusten der 824.
Schildknorpel, Fraktur 398.
Schleimhautanästhesie, ungiftige 1033.
Schluckakt, Physiologie des 665, 1378.
Schluckweg, Versuche über den 409.
Schwangerschaft, Einfluß der auf die Kehlkopftuberkulose 1371.
Sehstörungen bei Nasenaffektionen 633.
Siebbein, gummöse Erkrankung 670; Mukokele 860, 1412; Revolverkugel im 1347.
Siebbeineiterung 170.
Siebbeinzellen, Mukokele 661.
Sigmatismus 165, 342.
Singstimme, Störungen der 870.
Sklerom 162, 169, 859, 924, 1421; Laryngostomie bei 157; der oberen Luftwege 1370, 1371; in Ostpreußen 1332; Röntgentherapie 356; in Rußland 79; Salvarsanbehandlung 403; des Zahnfleisches 340; Zunahme in Ostpreußen 175.
Sklerose, multiple 169.

Digitized by Google
Original from UNIVERSITY OF CALIFORNIA
Generated on 2019-10-24 12:00 GMT / http://hdl.handle.net/2027/uc1.b3252759
Public Domain in the United States, Google-digitized / http://www.hathitrust.org/access_use#pd-us-google

Sonnenlichtbehandlung der Kehlkopftuberkulose 676.
Speicheldrüsenerkrankung und Myopathie 1072.
Speichelstein 401.
Sprachfehler 165.
Sprachkranke, praktische Erfahrungen bei der Behandlung **873**.
Steinbildung in der Kiefer- und Keilbeinhöhle 355.
Stimmbandknötchen 675.
Stimmbildung, physiologische Grundbedingung der **374**.
Stimmhöhe 1077.
Stimmlippen, Blutegel an den 363; perverse Bewegung der **1107**.
Stimmlippendefekte, angeborene und erworbene 179.
Stimmstörungen, funktionelle 918; Behandlung der funktionellen 179.
Stirnbein, gefährliches 931; syphilitische Nekrose des 868.
Stirnhöhle, Ansammlung von Flüssigkeit in der 671; Bestimmung der Grenzen der 405; chirurgische Behandlung 853; endonasale Eröffnung der 666; gummöse Erkrankung 670; Mukokele 860; Punktion der 1068; Radikaloperation mit Erhaltung der vorderen Wand 931; Radikaloperation in Lokalanästhesie 357; Syphilis der 1064; Trepanation der 1420.
Stirnhöhleneiterung 350, **357**; Diagnose der, mit Aspiration 404; chirurgische Behandlung 853; endonasale Behandlung 853, 1372; Hirnabsceß nach 669; intrakranielle Komplikationen 357; Meningitis bei 350; manifeste 649; Operation der 175; Radikaloperation 400, 1374.
Stirnhöhlenwand, Defekt nach Eiterung 666.
Stirnhöhlenoperation 668; intranasale 114, 853, 1372; septale 655.
Stomatitis, nekrotisierende 859.
Stottern 1335.
Struma 350, 861; Behandlung mit Arsonvalschen Strömen 1118; Blutungen 402; retropharyngeale 1334; Stimmlippenbeobachtung nach Operation der 1074.
Strumitis 107.
Synechien der Nase 845.

Taschenbandsprache 97.
Tetanie, postoperative 861.
Thyreotomie 363, 847; wegen Carcinom 858; in Lokalanästhesie 364.
Tonerzeugung, Respiration zur 1384.
Tonsille und Adenoide 115; Behandlung der erkrankten 118; Beziehung zu den Zähnen 115; Blutungen nach Operation der 1123; Hyperplasie und Atrophie 1124; Lymphgefäßsystem der 669; Metaplasie des Epithels der 117; Operationen an den 358; Pfröpfe der 176; Radikaloperation der 408, 409, s. a. Tonsillektomie; Sarkom der 1413; Schanker der 342, 401; Schlinge für die 114; und Tuberkulose 868, 1380; metastatischer cankroider Tumor an der Bifurkation der 1418.
Tonsillektomie 118, **321**, 408, **409**, 666, 935, 1123. 1377, 1378; Gefahren der 672; Indikationen zur 935; Massenligatur nach 666; mittelst Guillotine **903**.
Tonsillitis chronica 1334; akute Nephritis infolge von 1071.
Totalexstirpation s. Kehlkopfexstirpation.
Trachea, Carcinom 1126; Divertikel der **86**, 1412; Fremdkörper 122, 123, 180, 411, 1420; multiple Osteome der 122, 1127; Osteome der 411; Scharlach 920; Stenose 843; Syphilis der 655, 1415; primäre Tumoren der 852.
Tracheo-Bronchialbaum, Divertikel des **86**.
Tracheoskopie 122, 123, 180, 181, 411, 678, 852, 1128; direkte 351; bei Fremdkörpern 339.
Tracheotomie 1336; Folgezustände nach 665.
Traktionsdivertikel des Oesophagus **1323**.
Tuberkelbazillen im Blute 1118; Nachweis im Sputum 1119, 1120.
Tuberkulom des Larynx 1353.
Tuberkulose 666, 862; Marmorekserum bei 402.
Tuberkuloseforschung, aktuelle Fragen aus dem Gebiete der 915.

Unterkiefer, Mißbildung des, durch Tragapparate des Kopfes 171.

Vago-Accessoriuslähmung 119.

Zahnfleisch, Condylome am 1418; Elephantiasis 665.
Zahnfleischtuberkulose 343, 660.
Zahn in der Kieferhöhle 355.
Zunge, Carcinom nach Papillomatose 1661; glatte Atrophie des Zungengrundes 926;

Digitized by Google
Original from UNIVERSITY OF CALIFORNIA
Generated on 2019-10-24 12:00 GMT / http://hdl.handle.net/2027/uc1.b3252759
Public Domain in the United States, Google-digitized / http://www.hathitrust.org/access_use#pd-us-google

Fibroangiom 616; Landkartenzunge 409; Papeln an der 1419; schwarze Haarzunge im Säuglingsalter 177; Tetanus 1381; Tuberkulose der 660; Teleangiektasie 868; Tumor der 106; Zitterbewegungen 858.
Zungenkehlkopffistel 1382.
Zungenmandel, Abscess der 1069; Cyste der 1379.
Zungenoperationen, Prophylaxe der Schluckpneumonie nach 1378.
Zungentonsille bei Tuberkulösen 868.

Autorenregister.

Aboulker 107, 404, 870.
Abroud 1127.
Adain 126.
Adam 111, 408.
Albrecht W. 120.
Alexander 179, 664.
Aronsohn 1119.
Aronson 1124.
Arrowsmith 1076.
Aulmann 124.
Avellis 675, 825, 928, 1124.
Ayguebère 126.

Bar 352.
Barbera 362.
Bardy 872.
Baumgarten 633, 666, 859.
Béal 1372.
Beck 675, 935, 1068, 1072.
Becker E. 124.
Bénesi 1338.
Benjamin 104, 1365.
Benni 120.
Bentzen 174.
Bergh 349.
Beresnegowsky 1119.
Bertemès 846.
Bichaton 352.
Biebendt 124.
Bielefeldt 666.
Binet 107.
Birkett 1333.
Bistrizkaya 678.
Blegvad 349.
Blochmann 407.
Blos 408.
Blumenfeld 921, 1418.
Blumenthal 664, 666.
Boenninghaus 918, 920, 931.
Boer 125.
Bohac 356.
Bonain 352, 847, 851, 857.
Bord 126.
Bornstein 125.
Botey 180.
Bourak 867.
Bourguet 849.
Bouvier 932.
Braun 169, 343, 398, 401.
Brawley 1333.
Brémond 126.
Breton 870.
Brieger 917, 927.
Brindel 845, 850.
Brizon 126.
Broc 363.
Broeckaert 360, 672, 850, 851, 870, 1122.
Bruckmann 1127.
Bruneki 1373.
Brunel 126.
Brünings 923, 924, 927, 928.
Brüning 402.
Brünings 411, 678.
Budan 126.
Buhl 349.
Bumk 665.

Caboche 851.
Caldera 935.
Calhoun 118.
Canépele 157.
Carli 1369.
Carreras 353.
Carsen 106.
Castanede 936.
Ceci 1377.
Castex 677, 846, 851, 857.
Certain 126.
Chamberlin 1377.
Chauvet 126.
Chavanne 352.
Chiari 166, 170, 400, 401, 653, 844.
Coll y Bofill 868.
Chosrojeff 104, 105.
Christen 365.
Citelli 1072.
Claoué 847, 935, 1126.
Clarus 871.
Claus 1374.
Coakley 110.
Cohen 1123.
Cohn 177, 666, 862.
Compaired 1382.
Consiroles 126.
Constantin 351, 677.
Cornet 1334.
Cortes 363.
Curtil 1382.
Czarnik 1418.

Dahmer 355, 668.
Daubigney 127.
Demburski 1412.
Deplech 127.
Dermann 678.
Devrient 678.
Diemont 1333.
Dirle 1119.
Doktorowitsch 678.
Donogány 859.
Donelan 110.
Dreesmann 412.
Dreher 124.
Dresch 1373.
Dreyfuß 919, 920, 922.
Dumont 410.
Duran 171.
Durkee 1371.
Dusillol 127.

Ehrler 1045.
Eicken v. 109, 928, 929, 930.
Eisenberg 1421.
Eisenlohr 124.
Elsner 927, 928.
Engelhard 1327.
Epaud 127.
Ephraim 180, 1033, 1331.
Escat 359.

Falk 869.
Farssac 127.
Fechter 1420.
Fein 98, 162, 164, 170, 341, 344, 400, 403, 409, 652, 842, 844, 1059, 1060, 1064, 1066.
Finder 664, 665, 666, 923, 924.

Digitized by Google
Original from UNIVERSITY OF CALIFORNIA
Generated on 2019-10-24 12:00 GMT / http://hdl.handle.net/2027/uc1.b3252759
Public Domain in the United States, Google-digitized / http://www.hathitrust.org/access_use#pd-us-google

Fischer 174, 665, 915.
Flatau 179.
Fliess 665.
Fourest 127.
Foy 108, 849, 1069.
Fränkel 364, 1209.
Frantzmann 678.
Fratzer 121.
Frese 1323.
Freudenthal 181, 1383.
Freymuth 862.
Fridenberg 116, 118.
Fried 1335.
Friedrich 871, 921, 922.
Fröschels 164, 165, 873.
Frühwald 868.
Fuchs-Wolfring 172.

Gagnier 1069.
Galatti 1368.
Galvin 127.
Garbini 1370.
Garel 846, 1335.
Gaudier 351, 933.
Gault 351, 851.
Gauthier 127.
Gendenstein 678.
Gerber 174, 175, 1072, 1332.
Gerst 354.
Gibb 121.
Gignoux 1076.
Gillot 127.
Glaessner 402.
Glas 96, 97, 98, 99, 169, 171, 337, 342, 649, 652, 653, 654, 659, 837, 844, 1060, 1061, 1065, 1066.
Gleitsmann 673.
Gobat 678.
Goett 127.
Goldbach 1128.
Goldmann 405.
Goudray 127.
Gording 865.
Grabower 364.
Graf 124.
Graff 674.
Graeffner 364, 664, 665.
Gramstrup 347.
Grant 105.
Grayson 1375.
Gretjes 1122.
Griffiths 118.
Grillères 127.
Grossard 850.
Grosskopf 667.
Grossmann 406.
Grünwald 1365, 1366.
Guiraud 127.
Guisez 366, 852, 853, 1078, 1127, 1336.
Gutberlet 406.
Guttmann 932.
Gutzmann 665, 918, 920.
Gyergyai 353.

Haesner 124.
Haike 665, 666.
Hajek 358.
Hald 180, 864.
Halle 160, 664, 665, 666.
Hallwachs 1120.
Halsted 123.
Hammar 1382.
Hanszel 99, 841, 843, 1064, 1065, 1066, 1067.
Harris 118.
Hartmann 921, 923, 924.
Hausted 180.
Haymann 1360.
Hays 113, 116, 356.
Hecht 103, 105, 355.
Heim 173.
Heimendinger 669.
Heindl 1064.
Helms 172.
Helt 106.
Hermann 175.
Henrici 927.
Henricksen-Skive 174.
Heryng 1383.
Herxheimer 915.
Herzfeld 175, 355, 1119.
Heully 107.
Heymann 665.
Hiltermann 125.
Hinsberg 924, 925, 1383.
Hippel 870.
Hirsch 335, 341, 406, 637, 652, 653, 654, 656, 659, 841, 1060, 1064.
Hoddes 678.
Hoerner 931.
Hoffmann Richard 922.
Hoffmann Rudolf 102, 103, 104, 174, 328, 406, 863, 924, 1373.
Hopmann 924.
Horcasitas 361.
Hornowski 1414, 1415, 1416, 1420.
Hosch 175.
Hutter 170, 411, 653, 654, 655.

Imhofer 356.
Ingals Fletcher 123.
Irneste 362.
Irsai 859.
Itié 127.
Ittmann 125.
Iwanoff 366.

Jacques 350, 351, 846, 851, 852, 856, 857.
Jackson 123.
Jaenicke 678.
Jean 127.
Jörgensen 1120.
Johnston 1381.
Jürgens 833.
Jurasz 1416, 1417.

Kader 1420.
Kahle 124.
Kahler 86, 95, 96, 169, 339, 340, 655, 659, 844, 1056.
Kanasugi 364.
Katz 678, 922, 926, 927.
Katzenstein 665.
Kaufmann 850.
Keipen 357.
Kiär 344, 349.
Killian 407, 915, 920, 921, 923, 924, 925, 926, 927.
Klein 347.
Koenig 848, 851, 1335.
Koenigstein 1374.
Kofler 99, 321, 659, 660, 1064, 1066.
Kollibay 114.
Koniertzky 124.
Korbowski 357.
Körner 178, 676.
Koschier 402.
Kramer 676.
Kruger 935.
Kuile 1124.
Kühn 678.
Kümmel 917, 920, 921, 923.
Kurashige 1118.
Kuttner 666.
Kyll 1368.

Labarriére 350, 1374.
Labouré 849, 936.
Lafite 846.
Lagarde 127.
Lalanne 127.
Lampadius 125.
Landgraf 665.
Láng 859.

Digitized by Google
Original from UNIVERSITY OF CALIFORNIA
Generated on 2019-10-24 12:00 GMT / http://hdl.handle.net/2027/uc1.b3252759
Public Domain in the United States, Google-digitized / http://www.hathitrust.org/access_use#pd-us-google

Laub 859, 860.
Laurent 857, 932, 1384.
Lautenschläger 670.
Lautmann 845.
Laval 852.
Lavrand 351.
Law St. 106.
Ledoux 934.
Leland 110.
Lénárt 669, 858, 859.
Lenartowicz 1419.
Lengyel 396.
Leotta 866.
Leroux 109.
Leuwer 409.
Levesque 852.
Levinger 411.
Levinstein 358, 1123, 1124.
Levy 119, 1332.
Lewit 668.
Lichtwitz 1114.
Linck 1376.
Litmanowicz 124.
Litwinowicz 1414, 1418.
Loeb 124, 126, 678, 1071.
Lombard 1077.
Lord 933.
Löwe 1049.
Lublinski 409.
Luc 350, 352, 357, 846, 856.
Lukasiewicz 1419.

Macready Bosword 1335.
Mahu 350, 850, 1377.
Magasanik 678.
Makuen 115.
Manasse 931.
Mancioli 1381.
Mandelbaum 1120.
Mann 926, 927, 928.
Marassovich 866.
Masip 109, 868.
Massei 677, 1336.
Marschik 95, 401, 663, 924, 926, 929, 930, 1060, 1061, 1066.
Martial 127.
Martin 114, 936.
Marx 125.
Mathis 127.
Matthews 1074.
Mayer 180.
Mazi. Garcia del 866.
Meakins 1333.
Meerwein 868.
Meissner 407.
Menzel 96, 97, 100, 649, 652, 661, 663, 838, 839, 842, 1059, 1063.
Mermod 404, 671.
Metzianu 671.
Meyer E. 181, 403, 664, 922, 923, 925, 926.
Meyjes Posthumus 357.
Mezerette 127.
Michaelides 127.
Mignon 351, 845, 846.
Mink 354.
Molinié 128, 352, 845, 858.
Mohr 859.
Möller 348.
Moncorgé 846.
Moracycki 1375.
Morelli 859.
Moscoso 128.
Most 124.
Moure 350, 351, 363, 846, 847, 850, 852, 856, 857, 1073.
Mouret 350.
Moussour 128.
Muckleston 122.
Mühlen, von zur 355.
Müser 124.
Mygind 348, 349, 870.
Myles 118.
Myseroll 112.

Nadoleczny 104, 105, 920, 1366.
Nager 678.
Navratil 858, 859, 860.
Nemai 670.
Nepveu 1372.
Neuberger 924.
Neumann 169, 660, 1113.
Neumeyer 930.
Nicolai 1374.
Nörregaard 348.
Nollen 128.
Noltenius 923.
Nowicki 1415, 1416, 1318.

Oczesalski 678.
Oppikofer 668, 675, 920, 921, 930.
Ortega 1336.
Ostrowski 1413.

Page Le 127.
Paludetti 1382.
Panner 859.
Parisot 128.
Pässler 1334.
Paunz 412.
Pautet 853.
Pelissier 128.
Peltessohn 666.
Percepico 351.
Pernice 366.
Petterson 1332.
Peyser 665.
Pheline 128.
Philip 846.
Pick 924, 925, 926.
Piffl 175.
Pistre 1121.
Podkolinski 1370.
Pollak 1107.
Pollatschek 859.
Polyak 670, 925, 929.
Porcher Peyre 1122.
Porget 676.
Pornarski 1411.
Postela 178.
Preiser 125.
Preobraschensky 1118.
Pröscholdt 678.
Pugnat 1070.

Rabassa 1371.
Raoult 350.
Razenon 671.
Reardon 113.
Rehse 929.
Reinhold 128.
Réthi 168, 171, 338, 342, 344, 400, 403, 407, 409, 652, 653, 663, 838, 842, 1064, 1067.
Ridell 118.
Riedel 102.
Rinaroli 1383.
Rio 411.
Rische 669.
Ritter 665, 924, 928, 931.
Robitschek 409.
Rolleston 869.
Ross 676.
Roschtitzky 679.
Rosenberg 106, 1068.
Rosenhauser 125.
Rösling 126.
Rössler 124.
Roth 97, 99, 164, 338, 342, 410, 649, 651, 655, 842.
Roult 351.
Rouvillois 351, 846, 853, 1068.
Roy 1122.
Ruecker 128.

Digitized by Google
Original from UNIVERSITY OF CALIFORNIA
Generated on 2019-10-24 12:00 GMT / http://hdl.handle.net/2027/uc1.b3252759
Public Domain in the United States, Google-digitized / http://www.hathitrust.org/access_use#pd-us-google

Rumpf 915, 918, 922.
Ruprecht 144, 332, 1329.
Rydygier jun. 1413, 1414.

Sack 92, 387, 862.
Safranek 1081.
Salomon 409.
Sakutaro Kano 120.
Santalo 361.
Santina 1371.
Santour 358.
Sanz 119, 177.
Sargnon 351, 853.
Scheibe 103, 104.
Scheier 665, 670, 1378.
Schiller 125.
Schleisiek 402.
Schmid 679.
Schmiedt 930.
Schmiegelow 177, 349, 406, 864, 866, 1126.
Schneider 861.
Schoenborn 1072.
Scholz 675.
Schröder 407.
Schultze 124, 1126.
Schum 125.
Schuster 1380.
Schutter 364.
Sebba 126.
Sebileau 108.
Seidl 412.
Seifert 1069.
Senator 179, 403.
Siebenmann 921, 922.
Siems 847.
Sieur 351, 352, 846, 853, 857, 1068.
Simko 859.
Simon 873.
Simonin 128.
Sluder 112, 903.
Smith 114.
Sobernheim 665, 673, 1122.
Sohrab-Khan 128.
Sokoloff 333.
Sokolowsky 365, 919, 920, 1371.
Sommer 1374.
Spiess 367.
Spindler-Engelsen 679.
Srebreny 1379.
Stadler 679.
Steiner 354, 859, 1124, 1281.
Stern 163, 166, 342, 374, 843.
Steward C. M. 115.
Stewart Irvine 115.
Steuermark 1421.
Stolzenburg 125.
Strandberg 865.
Strandgeard 172.
Strazza 1335.
Stucky 107.
Sturmann 666.
Sudeck 409.
Sundh 178.
Suppinger 679.
Ssytschoff 362.
Swarte 128.
Swiatkiewicz 1418.
Syme 1378.

Tapia 119, 122, 180, 362, 363, 936.
Tavel 861.
Tenzer 408.
Texier 852.
Thom 125.
Thomas 122, 128.
Thomson 1381.
Thornsteinssen 869.
Toretta 1369.
Tóvölgyi 670.
Tilley 106.
Trautmann 176, 673, 1334.
Tremolières 1374.
Trétròp 350, 351, 853.
Trétrop 853.
Tschiassny 841.
Tunis 867.
Turner 1384.

Uffenorde 929, 930, 1295, 1345.
Umbreit 868.

Vacher 350, 857, 1372.
Vanderhoof 113.
Veis 670.
Viollet 853.
Vogelsang 177.
Vohsen 918.
Voillemot 128.
Vos B. H. (Holland) 1121.
Voss 353.

Wagener 930.
Warnekros 124.
Wassermann 104.
Watkinson 679.
Watson Williams 117.
Wattens 108.
Weil 98, 659, 843, 845.
Wendtlandt 124.
Weski 665.
West 665, 1123.
Wikner 866.
Wildenberge 863.
Willies 679.
Witt 126.
Witzinger 1365.
Wolkowitsch 79, 129.
Worthington 114.
Wright 117.
Wüstmann 175.

Yagne y 872.

Zakizewski 1412.
Zange 173, 862.
Zarniko 1373.
Zenker 1118.
Ziem 671, 934, 1371.
Ziembicki 1419.
Zwillinger 925.

Vereinsberichte.

Dänische oto-laryngologische Gesellschaft 344
Französische Gesellschaft für Oto-Rhino-Laryngologie. Paris 8.—12. Mai 1911 . 845
Französischer Kongreß für Oto-Rhino-Laryngologie 350
Münchner laryngo-otologische Gesellschaft 100
Rhino-laryngologische Sektion der königlich ungarischen Gesellschaft der Ärzte 858
Verein Deutscher Laryngologen 915
Wiener laryngo-rhinologische Gesellschaft 95, 162, 335, 398, 837, 1059

Druck von Gottlieb Gistel & Cie., Wien, III., Münzgasse 6.

Digitized by Google
Original from UNIVERSITY OF CALIFORNIA
Generated on 2019-10-24 12:00 GMT / http://hdl.handle.net/2027/uc1.b3252759
Public Domain in the United States, Google-digitized / http://www.hathitrust.org/access_use#pd-us-google

MONATSSCHRIFT FÜR OHRENHEILKUNDE
UND
LARYNGO-RHINOLOGIE.

XLV. Jahrg. 1911. 1. Heft.

Nachdruck verboten.

Otologischer Teil.

Original-Artikel.

Über Taubstummenwesen und Taubstummenbildung in Amerika.

Von **Josef Schara** in Wien.

(Mit 9 Figuren.)

Vorwort.

Mit vorliegendem Berichte über das Taubstummenbildungswesen in den Vereinigten Staaten will ich die Reiseeindrücke, die ich während meines einjährigen Aufenthaltes in Amerika vom 31. VII. 1908 bis 31. VII. 1909 gewann, wiedergeben. Durch vielfachen Schulbesuch und Besichtigung des wirklichen Unterrichtsbetriebes nach den verschiedenen Methoden, durch das Beobachten der einzelnen Unterrichtsstufen in allen Phasen eines ganzen Schuljahres, ferner durch den Verkehr mit den hervorragendsten amerikanischen Schulmännern auf diesem Gebiete wurde ich über die dortigen Schulverhältnisse ziemlich gut informiert. Vor allem anderen will ich konstatieren, daß meine frühere Vorstellung von Amerika gar nicht mit der Wirklichkeit übereinstimmte. Durch das Lesen von unvollkommenen Reiseberichten, Skizzen und Kritiken über die dortigen Zustände, die ohne gründliche oder vielleicht auch ganz ohne direkte Anschauung abgefaßt waren, sowie vom Hörensagen hat sich eine Ansicht über Amerika gebildet, die ich beim Wahrnehmen der Wirklichkeit vielfach korrigieren mußte. So wurde ich angenehm überrascht, als ich statt der erwarteten Großsprecherei und Schönfärberei rückhaltlose Offenheit und Selbsterkenntnis seitens der amerikanischen Lehrerschaft fand.

In meinem Berichte hütete ich mich, das Neuartige allzu hoch anzuschlagen, wozu der Reiz der Neuheit leicht verleiten könnte, andrerseits suchte icht auch nicht, bemerkte Mängel zu verschweigen. Nichtsdestoweniger gestehe ich, daß ich die Lichtseiten und Vorzüge eingehender behandelte als die Nachteile. Ich habe zunächst eine kurze historische Skizze über die Entstehung der Taubstummenschule in Amerika zu entwerfen versucht, aus welcher auch die

Digitized by Google
Original from UNIVERSITY OF CALIFORNIA
Generated on 2019-10-24 12:00 GMT / http://hdl.handle.net/2027/uc1.b3252759
Public Domain in the United States, Google-digitized / http://www.hathitrust.org/access_use#pd-us-google

Entwicklung der Methoden hervorgeht. Sodann sind die verschiedenen Methoden in kurzen Worten charakterisiert, worauf eine Beschreibung der wichtigsten Anstalten als Veranschaulichung des Unterrichtsbetriebes nach den verschiedenen Methoden folgt. Den Schluß bilden allgemeine Bemerkungen.

Die meiste Zeit verbrachte ich in den Oststaaten, wo ich die größten und wichtigsten Anstalten besuchte, zum Beispiel in New York, Boston, Northampton, Hartford, Rochester, Buffalo, Philadelphia, Washington etc. Das letzte Vierteljahr meines Aufenthaltes besuchte ich die Zentralstaaten und kam auch nach dem Westen bis Montana und Wyoming. Den Abschluß fanden meine Studien in der Teilnahme am 8. Kongreß der amerikanischen Taubstummenlehrer in Chicago vom 28. VI. bis 3. VII. 1909, auf welchem mein Bericht über die Taubstummenbildung in Österreich mit großem Beifalle aufgenommen wurde.

An dieser Stelle gestatte ich mir den amerikanischen Behörden und Schulmännern für das freundliche Entgegenkommen bestens zu danken, insbesondere: Dr. A. L. E. Crouter, President of the Am. Association to Promote the Teaching to the Deaf; Mr. F. W. Booth, General Secretary of the Association; Dr. Z. F. Westervelt, Superintendent Rochester School; Miss C. A. Yale, Superint. Northampton, sowie allen Leitern und Lehrern von den Schulen, die ich besuchte.

Ganz besonderen Dank schulde ich der Familie Wilson in Philadelphia, nämlich Herrn Dr. W. P. Wilson, Konsul und Museumsdirektor in Philadelphia, und seiner Gemahlin, Frau Dr. L. L. W. Wilson, Abteilungsvorstand der Normalschule in Philadelphia, in welcher Familie ich während meines Aufenthaltes in Amerika meinen Standort hatte und daselbst nicht nur die liebenswürdigste Aufnahme fand, sondern auch in meinem Unternehmen in der zuvorkommendsten Weise unterstützt wurde, so daß mir dieses Jahr in unvergeßlich schöner Erinnerung bleiben wird.

Die Entwicklung der Taubstummenschule in den Vereinigten Staaten.

Im Jahre 1807 ertaubte Miss Cogswell, die Tochter eines angesehenen Arztes aus Hartford in Connecticut, durch Scharlach. Besorgt um die Erziehung seines geliebten Kindes, wandte sich Dr. Cogswell an die Kongregation der Geistlichen von Connecticut mit der Bitte, ihn in der Ermittlung der Zahl der im Staate lebenden Taubstummen zu unterstützen. In einer Versammlung dieser Kongregation zu Sharon im Jahre 1812 wurde berichtet, daß 84 taubstumme Personen im Staate leben. Falls der gleiche Prozentsatz an Taubheit auch in den anderen Staaten existierte, dann wären in New England wahrscheinlich 400 und in den Vereinigten Staaten ungefähr 2000 solcher Personen. Ein großer Teil derselben muß sich im schulfähigen Alter befinden,

Digitized by Google
Original from UNIVERSITY OF CALIFORNIA
Generated on 2019-10-24 12:00 GMT / http://hdl.handle.net/2027/uc1.b3252759
Public Domain in the United States, Google-digitized / http://www.hathitrust.org/access_use#pd-us-google

woraus sich weiters die Notwendigkeit einer Taubstummenschule diesseits des atlantischen Ozeans ergibt.

Dr. Cogswell machte mit diesen Tatsachen seine einflußreichen Freunde bekannt und interessierte dieselben für sein Projekt zur Errichtung einer Taubstummenschule. In der am 13. IV. 1815 im Hause Dr. Cogswells stattgefundenen Zusammenkunft von Personen, welche sich für das erwähnte Projekt interessierten, wurde beschlossen: „Es ist eine geeignete Person zum Studium der Kunst des Taubstummenunterrichtes nach Europa zu entsenden".

In Ausführung dieses Beschlusses segelte Thomas H. Gallaudet am 25. V. 1815 nach Europa. In England, wohin sich Gallaudet zuerst wandte, hüllte man die Methode des Taubstummenunterrichtes in geheimnisvolles Dunkel und behandelte den fremden Besucher äußerst unfreundlich. Dagegen wurde er in Paris von Sicard, dem Nachfolger De l'Epees, mit offenen Armen empfangen und in jeder Weise in der Erreichung seines Zieles unterstützt. Nach Beendigung seiner Studien kehrte er mit Laurent Clerc, einem taubstummen Lehrer des Pariser Institutes, im August 1816 nach New York zurück. Die nächsten 8 Monate verbrachten die beiden Schulmänner damit, daß sie alle wichtigen Plätze des Landes aufsuchten, um das Volk für die Sache der Taubstummen zu interessieren und Unterstützungen zu erlangen.

Während der Abwesenheit Gallaudets waren Dr. Cogswell und seine Freunde in Hartford nicht untätig. Ihren Bemühungen gelang es, daß die Legislatur von Connecticut im Oktober 1816 die Summe von 5000 Dollars für die zu gründende Taubstummenschule bewilligte. Am 15. IV. 1817 konnte daher die erste Taubstummenschule Amerikas zu Hartford unter Gallaudets Leitung eröffnet werden.

Eine sichere finanzielle Basis erhielt die amerikanische Mutterschule in Hartford, als der Kongreß der Vereinigten Staaten im Jahre 1819 Staatsländereien im Ausmaße von 23.000 Acres für dieses Institut investierte. Der vorteilhafte Verkauf dieser Ländereien ermöglichte nicht nur den Bau der notwendigen Institutsgebäude, sondern auch die Anlage eines beträchtlichen Fonds. Die Staaten Massachusetts (1819), New Hampshire und Vermont (1825) faßten den Beschluß, je 20 Taubstumme auf Staatskosten in der Hartforder Schule ausbilden zu lassen. Bald nach der Gründung der ersten Anstalt entstanden auch in anderen Staaten Schulen dieser Art. Das humane Beispiel, taubstumme Kinder auf Staatskosten zu unterrichten, wurde in kurzer Zeit von fast allen Staaten der Union nachgeahmt und stellte die amerikanischen Taubstummenschulen auf eine bessere finanzielle Basis als viele unserer Spezialschulen.

Die beispiellos rasche Entwicklung und die hiesigen Verhältnisse, welche alles Amerikanische charakterisieren, sind auch in der Entstehung der Taubstummenschulen Amerikas bemerkbar. Von den in rascher Aufeinanderfolge

Generated on 2019-10-24 12:00 GMT / http://hdl.handle.net/2027/uc1.b3252759
Public Domain in the United States, Google-digitized / http://www.hathitrust.org/access_use#pd-us-google
Digitized by Google
Original from UNIVERSITY OF CALIFORNIA

gegründeten Taubstummenschulen sind einige in sehr großem Maßstabe angelegt. So macht zum Beispiel die Mt. Airy School in Philadelphia, welche mehr als 500 Schüler hat, mit ihren in einem Parke zerstreut liegenden Gebäuden den Eindruck einer förmlichen Gartenstadt.

Im Jahre 1817 wurde die erste Taubstummenschule in Amerika mit 3 Schülern und 2 Lehrern eröffnet. In den seither vergangenen 93 Jahren wuchs die Zahl der Schulen von 1 bis 148, die Zahl der Schüler von 3 bis 12.500, die Zahl der Lehrer von 2 bis 1300. Vor 91 Jahren existierte kein öffentlicher Wert für die Taubstummen. Heute haben die für die Gehörlosen errichteten öffentlichen Schulen mit ihren Gründen einen Wert von mehr als 14 Millionen Dollars (70 Millionen Kronen). Mehr als 53.000 Schüler sind bisher unterrichtet worden. Ganz merkwürdig ist das Zahlenverhältnis der männlichen und weiblichen Lehrkräfte. Während bis zum Jahre 1850 keine weibliche Lehrperson angestellt war, überwiegen heute die Lehrerinnen in den Taubstummenanstalten 800 Lehrerinnen oder 62% gegen 500 Lehrer, 38%. Unter den Lehrkräften sind mehr als 220, das sind 17%, taub. Von den 140 Anstalten sind 56 Staatsinstitute mit 10.500 Schülern, also im Durchschnitte 200 Schüler per Staatsschule. Der jährliche Kostenaufwand für die Staatsschulen beträgt rund 2 Millionen Dollars. Diese Summe ist jedoch nur der Beitrag aus öffentlichen Mittel. Außerdem existieren Stiftungen, Fonds, Institutsländereien, Zahlzöglinge etc.

Das Lehrziel ist für alle Schulen im allgemeinen dasselbe, nämlich die Heranbildung der Taubstummen zu brauchbaren Staatsbürgern. Die Mittel und Wege zur Erreichung dieses Zieles sind aber in den einzelnen Schulen sehr verschieden.

Die erste Taubstummenschule wurde mit der französischen Methode eröffnet. Man erachtete anfänglich einen zweijährigen Unterrichtskurs für hinreichend, um den Taubstummen mit den fürs Leben nötigen Kenntnissen auszustatten. Diese Voraussetzung erwies sich aber bald als irrtümlich und die erwarteten Resultate blieben auch aus, als der Lehrkurs auf 4 und 5 Jahre ausgedehnt wurde. Es ward nun einleuchtend, daß der Mangel an Erfolg der unzureichenden Unterrichtsmethode zuzuschreiben sei, welche außer der Schrift und der Handalphabetssprache den Schülern nichts bot. Diese unbefriedigenden Resultate gaben Anlaß zu der entschiedenen Forderung nach einer Verbesserung der Unterrichtsmethode und 1845 wurde Mr. Weld, der Prinzipal der Schule zu Hartford, nach Europa entsendet, um zu untersuchen, welche Unterrichtsresultate in den europäischen Schulen im allgemeinen erreicht werden und welchen Erfolg die Oralmethode hat. Nach dem von ihm gemachten Bericht wurde von einer Versammlung der Schuldirektoren beschlossen, jedes wirksame Mittel zu ergreifen, um die in den europäischen Schulen gefundenen Verbesserngen auch in Amerika einzuführen, sowie auch zu versuchen, die

Digitized by Google
Original from UNIVERSITY OF CALIFORNIA
Generated on 2019-10-24 12:00 GMT / http://hdl.handle.net/2027/uc1.b3252759
Public Domain in the United States, Google-digitized / http://www.hathitrust.org/access_use#pd-us-google

Taubstummen in der Artikulation zu unterrichten. Obwohl gemäß dieses Beschlusses die Oralmethode in mehreren Schulen eingeführt wurde und Spezialisten in Artikulation angestellt wurden, verblieb doch die Manual-Alphabetmethode in allen Schulen Amerikas nach wie vor dominierend. Die Oralmethode war bis zum Jahre 1867 nur äußerst oberflächlich in Verwendung. In diesem Jahre erregten die in New York und Massachusetts kurz vorher errichteten Taubstummenschulen dadurch die allgemeine Aufmerksamkeit, daß sie bei intensiverer Pflege der Oralmethode bessere Unterrichtsresultate in der Lautsprache erzielten als die bisherigen Schulen. Infolgedessen wurde im April 1867 Dr. Gallaudet, ein Sohn des Gründers der ersten Taubstummenschule und Präsident der Columbia-Institution zu Washington, ermächtigt, durch einen längeren Aufenthalt in Europa zu ermitteln und festzustellen, ob und in welchem Umfange der Artikulationsunterricht in der Columbia Institution einzuführen sei. Nachdem Dr. Gallaudet in Europa 44 Schulen besucht hatte, kam er zur Überzeugung, daß die besten Resultate durch keine von beiden der in Europa in Verwendung stehenden Methoden erreicht werden. Er empfahl daher ein System, welches das Wertvolle der Oralmethode mit dem Guten der Handalphabetmethode verbindet und nach welchem jedem Taubstummen die Gelegenheit, sprechen zu lernen, geboten wird, in dem aber jener Methode der Vorzug gegeben wird, welche nach den Anlagen und Fähigkeiten der Schüler die passendste ist.

Auf einer im Mai 1868 zu Washington stattgefundenen Versammlung der Oberhäupter der meisten Taubstummenschulen wurde nach einer lebhaften Debatte über diese Ansicht folgender Entschluß gefaßt:

„Es ist Pflicht aller Institutionen für die Taubstummen, die entsprechende Vorsorge zu treffen, daß alle Taubstummen, welche mit Erfolg in Artikulation und Absehen unterrichtet werden können, den Unterricht in diesen Disziplinen erhalten."

Da man zufolge dieses Beschlusses die Handalphabetmethode nicht aufgab, sondern dieselbe gleichzeitig mit der Oralmethode gebrauchte, so konnten mit letzterer keine günstigen Erfolge erzielt werden. Man schmeichelte sich aber, mit diesem Systeme, der sogenannten combined method (kombinierte Methode), in jedem Falle das Beste erreichen zu können. Der größte Teil der amerikanischen Taubstummenschulen bekannte sich nun zu diesem Systeme, welches keine besondere Abänderung der bisherigen Methode erforderte.

Nach diesem Systeme lernten die Taubstummen nur dann sprechen, wenn sie ganz besonders gute Gehörreste hatten, deuten jedoch lernten sie auf jeden Fall. Aber eine Einigkeit gab es selbst unter den Anhängern dieses Systemes nicht, und die Methodenfrage, die stets auf der Tagesordnung war, wurde auch nicht auf einer Versammlung in Kalifornien im Jahre 1886 gelöst, da man sich wieder für das kombinierte System aussprach, ohne sich für eine der

Digitized by Google
Original from UNIVERSITY OF CALIFORNIA
Generated on 2019-10-24 12:00 GMT / http://hdl.handle.net/2027/uc1.b3252759
Public Domain in the United States, Google-digitized / http://www.hathitrust.org/access_use#pd-us-google

beiden darin enthaltenen Methoden zu entscheiden. Als der deutsche Taubstummenlehrer Heidsick aus Breslau in den neunziger Jahren gegen die reine Lautsprachmethode auftrat und der Gebärde wieder mehr Spielraum gewähren wollte, glaubten die Anhänger der kombinierten Methode die reine Oralmethode gänzlich niedergerungen zu haben, und auf einer Versammlung zu Flint (Michigan) 1895 sprachen sie daher mit Gelassenheit folgendes große Wort aus: „Das kombinierte System empfiehlt sich selbst der Welt, und zwar aus folgenden Gründen: Seine Tendenz ist, alle bekannten Methoden und Erfahrungen, welche für die Erziehung der Taubstummen von Wert sind, in sich aufzunehmen. Es erlaubt Mannigfaltigkeit und Unabhängigkeit im Unterrichte. Es wirkt harmonisch und führt alle zum Ziele."

Dadurch war eigentlich nur der französischen Methode, welche sich in diesem Systeme der besten Pflege erfreute, in verblümter Weise das Wort gesprochen, während gleichzeitig auf dem internationalen Taubstummenlehrerkongreß zu Paris alle, selbst die letzten Anhänger de l'Epées in Frankreich, sich für die Lautsprachmethode erklärten. Den letzten Impuls zum Widerstande gegen die reine Oralmethode erhielten die Amerikaner durch Heidsicks Studienreise in Amerika 1898, wo er in Wort und Schrift für die amerikanische Methode eintrat. Obwohl heute noch der größte Teil der Schulen nach der kombinierten Methode unterrichtet, so ist doch der Oralmethode auch in diesen Schulen nun ein besserer Platz eingeräumt, und auf dem letzten Taubstummenlehrerkongreß (1908) erklärte Dr. Gallaudet, der Begründer des kombinierten Systemes: „Zwei Dingen müssen wir mehr Aufmerksamkeit schenken, der Artikulation und dem männlichen Element unter den Lehrkräften."

Ungeachtet dessen hatte aber die Oralmethode schon in den sechziger Jahren in Amerika festen Fuß gefaßt. Über die Möglichkeit, Taubstumme in der Lautsprache zu unterrichten, waren seit der Gründung der ersten Taubstummenschule bis zum Jahre 1843 nur zeitweilig ganz unbestimmte Berichte in die Öffentlichkeit gedrungen. Man befaßte sich nicht näher mit der Sprechmethode, bis im Jahre 1843 Horace Mann, der große Reformer im Taubstummenunterrichte, damals Sekretär der Erziehungsbehörde des Staates Massachusetts, mit Dr. S. G. Howe, dem Oberhaupte des Blindeninstitutes zu Boston, Deutschland besuchte. Die beiden Schulmänner besichtigten einige Taubstummenschulen und waren höchst überrascht und erfreut, als sie sahen, daß Taubstumme sprechen und von den Lippen lesen konnten. Nachdem Horace Mann 1844 nach Amerika zurückgekehrt war, berichtete er eingehend über die gemachten Erfahrungen und sagte unter anderem: „Die Taubstummenschulen in Preußen, Sachsen und Holland sind ganz bestimmt den unsrigen überlegen." Diese Kritik veranlaßte die Schulbehörden in Hartford und New York, Lehrer zum Studium der Oralmethode nach Europa zu senden. Man interessierte sich nun, wie schon früher erwähnt, mehr für diese Methode und

Digitized by Google
Original from UNIVERSITY OF CALIFORNIA
Generated on 2019-10-24 12:00 GMT / http://hdl.handle.net/2027/uc1.b3252759
Public Domain in the United States, Google-digitized / http://www.hathitrust.org/access_use#pd-us-google

führte dieselbe in einigen Schulen ein, gab sie aber wieder auf, als mehrere unzureichende Versuche damit keine günstigen Resultate ergaabe. Trotz der in Amerika für die Einführung der Oralmethode ungünstigen Verhältnisse und der heftigen Opposition seitens der bestehenden Schulen verlor Horace Mann nicht die Geduld. Er sah in der Oralmethode das Mittel zu einer breiteren Lebenslage der Taubstummen und zu einem besseren Verkehr mit der großen sprechenden Welt. Seine Ideen verwirklichten sich aber erst im Jahre 1864. In diesem Jahre begann Miß Rogers in Boston mit dem erfolgreichen Unterrichte taubstummer Kinder in der Lautsprache. Von Mann und anderen Personen tatkräftigst unterstützt, eröffnete Miß Rogers 1865 die erste Oralschule in Amerika zu Chelmsford in Massachusetts. Nachdem der edle Wohltäter John Clarke in Northampton den Betrag von 300.000 Dollars zur Errichtung einer Taubstummenschule mit der Oralmethode gewidmet hatte, übersiedelte die Chelmsforder Schule nach Northampton, wo sie, da inzwischen die gesetzlichen Akte für eine Oralschule erlassen waren, im Jahre 1867 als die erste öffentliche Oralschule unter dem Namen Clarke School for the Deaf eröffnet wurde.

Unabhängig von diesem Unternehmen in Massachusetts gründeten die beiden Wiener Taubstummenlehrer Engelsmann und Grünberger 1867 eine Privattaubstummenschule mit der Lautsprachmethode in New-York, aus welcher 1869 die noch heute existierende öffentliche Institution for the Improved Instruction of Deafmutes entstand.

Die Methoden der amerikanischen Taubstummenschulen.

Nach dem Unterrichtsverfahren unterscheidet sich ein großer Teil der amerikanischen Taubstummenschulen wesentlich von einer modernen deutschen Taubstummenschule. Die einzelnen Schulen Amerikas sind selbst in der Unterrichtsmethode recht unterschiedlich, ja, sogar an ein und derselben Schule sind oft zwei oder mehrere Methoden im Gebrauche. Nur 22% sämtlicher Schüler erhalten nach der Lautsprachenmethode, der sogenannten Oralmethode, Unterricht, während 78% nach Methoden unterrichtet werden, welche zum Teil der vormaligen Wiener Methode[1]), zum Teil der französischen Methode ähneln. Obwohl in vielen Anstalten, in welchen die Oralmethode noch nicht durchgeführt ist, derselben durch Errichtung von Oraldepartements große Konzessionen gemacht werden, so stößt die allgemeine Durchführung der reinen Lautsprachmethode auf nur schwer zu bewältigende Hindernisse. Solche Hindernisse sind der Mangel an geschulten Lehrkräften, die schwierige Ausrodung der in den Rieseninstituten festgewurzelten Gebärde, die große Schülerzahl in einer Klasse sowie die ungleichen Jahresstufen der Schüler einer Klasse usw. Man kann in den Anstalten Amerikas hauptächlich folgende Methoden unterscheiden:

[1]) Die Methode des k. k. Taubstummen-Institutes vor 1873.

Digitized by Google
Original from UNIVERSITY OF CALIFORNIA
Generated on 2019-10-24 12:00 GMT / http://hdl.handle.net/2027/uc1.b3252759
Public Domain in the United States, Google-digitized / http://www.hathitrust.org/access_use#pd-us-google

1. Die Oralmethode. Dieselbe ist fast identisch mit unserer Lautsprachmethode und besteht darin, daß in einem äußerst mühsamen Artikulationsunterrichte hauptsächlich durch Absehen und Abfühlen die Sprachlaute entwickelt und fixiert, sodann zu Wörtern und Sätzen verbunden werden. Die Oralmethode unterscheidet sich von unserer Methode dadurch, daß die Lautentwicklung nicht mit jener ins Detail gehenden Gründlichkeit betrieben wird wie bei uns, daß hingegen auf das Absehen in Amerika mehr Gewicht gelegt wird. Der Lehrgang in der Artikulation oder dem single element work ist in Amerika mehr analytisch, während bei uns die Synthese vorherrscht. Unsere Artikulationsschüler sprechen besser, die amerikanischen dagegen sehen besser ab: unsere können sich leichter verständig machen, die Amerikaner jedoch verstehen leichter.

Sprechen und Absehen sind neben der Schrift die hauptsächlichsten Unterrichtsmittel. Leichtigkeit im Sprechen und Absehen sowie geistige Entwicklung und Aneignung der Schriftsprache sind das Unterrichtsziel. Der Gebrauch der natürlichen Gebärde auf der Unterstufe sowie die Bevorzugung der Schrift als Hilfsmittel beim Sprechen und Absehen sind in einzelnen Anstalten verschieden.

Die reine Oralmethode, welche von der ersten Klasse an jedwede Gebärde ausschließt, ist in vielen der kleinen Privatschulen eingeführt. Von diesen Privatschulen gilt Wrights Oralschule in New York als die beste. Unter den 56 großen Staatsinstituten befinden sich nur acht Oralschulen, von welchen die Schule in Northampton als reine Oralschule den ersten Rang einnimmt. Außerdem stehen das Bostoner Externat und die Day Schools von Chicago in gutem Rufe. In einigen der großen Oralschulen, die als Manualschulen gegründet wurden, wie zum Beispiel in der Mt. Airy-Schule hat noch die Gebärde einigen Einfluß.

Zu der Oralmethode muß auch die sogenannte Sprechmethode, wie sie in Miß Garretts Anstalt angewendet wird, gerechnet werden. Diese Methode ist in dem Kapitel „Das Heim für taube Kinder in Philadelphia“ näher gekennzeichnet.

2. Die Manualmethode. Die hauptsächlichsten Unterrichtsmittel dieser Methode sind die Gebärde, das Handalphabet und die Schrift, während Artikulation entweder ganz ausgeschlossen ist oder nur eine ganz untergeordnete Bedeutung hat. Der Hauptzweck des Unterrichtes nach dieser Methode ist die geistige Entwicklung und die Leichtigkeit im Verständnis und im Gebrauch der Schriftsprache.[1]) Diese Methode, welche viel Ähnlichkeit mit der französi-

[1]) Ende des Schuljahres 1908/9 wurden die letzten beiden Manualklassen in Mt. Airy aufgelassen, so daß derzeit die größte amerikanische Taubstummenschule auch eine Oralschule ist.

Digitized by Google
Original from UNIVERSITY OF CALIFORNIA
Generated on 2019-10-24 12:00 GMT / http://hdl.handle.net/2027/uc1.b3252759
Public Domain in the United States, Google-digitized / http://www.hathitrust.org/access_use#pd-us-google

schen Methode hat, ist nur in wenigen Anstalten in Verwendung. Die Pennsylvanier Anstalt besitzt ein Manualdepartement, in welchem 38 Schüler, das sind 7% sämtlicher Schüler, in 2 Klassen unterrichtet werden.

3. Das kombinierte System. Diese Methode ist die in den Vereinigten Staaten vorherrschende. Mehr als 8000 Schüler werden nach dem kombinierten System in amerikanischen Staatsschulen unterrichtet. Sprechen, das Handalphabet, die Zeichensprache (Gebärde) und die Schrift sind Unterrichtsmittel. Sprechen und Absehen werden als sehr wichtig angesehen, geistige Entwicklung jedoch und die Aneignung der Sprache als noch wichtiger. Man glaubt in vielen Fällen die geistige Entwicklung und die Aneignung der Sprache am besten durch die Gebärde zu erreichen, und soweit es die Umstände gestatten, wird diese Methode bei den hierzu geeigneten Schülern angewendet Sprechen und Absehen wird da gelehrt, wo der Erfolg die angewandte Mühe rechtfertigt und in einigen von diesen Schulen werden Schüler in der Lautsprache unterrichtet, und zwar entweder nach der Oralmethode oder unter Zuhilfenahme der noch vorhandenen Gehörsreste (Auricularmethode). Abgesehen von dem Umstande, daß die Oralmethode in diesem Systeme von der Manualmethode äußerst ungünstig beeinflußt wird, können die Unterrichtsresultate im Sprechen auch deshalb keine guten sein, weil viel zu wenig Zeit dieser Methode gewidmet wird. Der systematische Unterricht im Artikulieren wird zwar am Tage des Eintrittes in die Schule begonnen und durch die ganze Schulzeit fortgesetzt, aber nur eine Stunde täglich. Ebenso wird auch am ersten Schultage mit dem Handalphabet begonnen und auch die Gebärde fleißig in Anwendung gebracht. Da letztere Methode Schülern und Lehrern weit geringere Schwierigkeiten bietet, wird der größte Teil der Schulzeit damit ausgefüllt. Der Vorgang beim Unterrichte im Handalphabet ist im allgemeinen so: Der Lehrer zeigt den Schülern einen Gegenstand (Bild oder Modell), zum Beispiel das Bild einer Kuh. Nun macht er verschiedene Gebärden über die Kuh, die von den Schülern mit lebhaftem Interesse verfolgt und auch nachgeahmt werden. Sodann buchstabiert er das Wort „Kuh“ mit den Fingern und schreibt das Wort an die Tafel, indem er den Schülern bedeutet, daß die geschriebenen Buchstaben mit den Zeichen des Handalphabetes identisch seien. Hernach erfolgt die Einübung der Handalphabetszeichen für das Wort „Kuh“.

Die kombinierte Methode oder besser gesagt das kombinierte System von Methoden hat in Amerika die größte Verbreitung und ist daher so recht eigentlich die amerikanische Methode. Infolge ihrer dominierenden Stellung in Amerika, mehr noch aber infolge der Schwierigkeit ihrer Umwandlung in die Oralmethode bildet sie das größte Hindernis für die gedeihliche Entwicklung der letzteren Methode. Dies bestätigte auch Harris Taylor, Direktor der Lexingtonschule in New-York, durch seine Autobiographie am Taubstummenlehrerkongreß zu Chicago 1909. Er, der früher Lehrer an kombinierten Schulen

Digitized by Google
Original from UNIVERSITY OF CALIFORNIA
Generated on 2019-10-24 12:00 GMT / http://hdl.handle.net/2027/uc1.b3252759
Public Domain in the United States, Google-digitized / http://www.hathitrust.org/access_use#pd-us-google

war, kennzeichnet den schwierigen Übergang vom kombinierten System in die Oralmethode mit folgenden Worten: „Eher geht ein Kamel durch ein Nadelöhr, als ein Lehrer einer kombinierten Schule sich in einen guten Orallehrer umwandelt."

4. Die Manualalphabetmethode oder die Rochestermethode hat das orthographische und phonetische Handalphabet sowie die Laut- und Schriftsprache als Unterrichtsmittel. Sie vermeidet alle sonstigen Gebärden, schenkt der Artikulation sowie der Lautsprache überhaupt mehr Aufmerksamkeit, als dies im kombinierten Systeme der Fall ist. Vom Tage des Schuleintrittes an werden die Schüler sowohl in Artikulation als auch im Handalphabete unterrichtet. Die Handalphabetssprache, in welcher die Schüler natürlich raschere Fortschritte machen als in der Lautsprache, bildet das gewöhnliche Verkehrsmittel und hat die Lautsprache zu unterstützen. Das zu sprechende Wort wird gleichzeitig auch mit der Hand gebildet. Das Absehen ist durch diese Methode beeinträchtigt, denn die Schüler sehen meist mehr von den Fingern als vom Munde ab, und viele Schüler können den Sprechenden nur dann verstehen, wenn er gleichzeitig die Handalphabetssprache anwendet.

5. Die Auricularmethode. Die Unterrichtsmittel sind die Sprache und die Schrift. Bei einzelnen Schülern werden die vorhandenen Gehörreste ohne oder mit künstlichen Hilfsmitteln zu verbessern gesucht. Die Schüler werden mehr als schwerhörige Personen anstatt als Taubstumme behandelt. Die Mt. Airy-Schule hat eine Klasse von Schülern mit Gehörresten, welche nach dieser Methode unterrichtet werden. Außerdem werden in vielen der großen Institute regelmäßige Gehörübungen vorgenommen. Eine intensive Anwendung dieser Methode fand ich in Wrights Oralschule in New-York. Dort traf ich auch den tauben Schüler P. F., den ich einige Jahre vorher während seines mehrwöchentlichen Aufenthaltes in Wien kennen lernte. Bei den mit dem Knaben vorgenommenen Hörübungen überzeugte ich mich, daß derselbe die meisten der ihm ins Ohr gesprochenen Wörter richtig auffaßte.

Der Lautsprachunterricht in den amerikanischen Taubstummenschulen.

Der Unterricht in der Lautsprache hat in den amerikanischen Taubstummenschulen verschiedene Formen angenommen und wird in den einzelnen Schulen in unterschiedlicher Weise ausgeführt. In einigen der kombinierten Schulen nimmt er die Form eines speziellen Unterrichtsgegenstandes im Rahmen des Lehrplanes an und wird je $^1/_2$ oder 1 Stunde täglich in allen Klassen von einem Speziallehrer erteilt. In dieser Form besteht der ganze Sprachunterricht bloß in einfachen Sprechübungen und wird nur als Unterrichtsfach, nicht aber als Unterrichtsmittel betrachtet.

Generated on 2019-10-24 12:00 GMT / http://hdl.handle.net/2027/uc1.b3252759
Public Domain in the United States, Google-digitized / http://www.hathitrust.org/access_use#pd-us-google
Digitized by Google
Original from UNIVERSITY OF CALIFORNIA

Andere kombinierte Schulen gehen im Lautsprachunterricht mit einigen ihrer Schüler einen Schritt weiter, indem sie die geeignetsten Schüler zu separierten Klassen zusammenstellen, in welchen aller Unterricht in der Lautsprache oder mittelst der Oralmethode erteilt wird.

Wieder andere Schulen dieser Art sind in zwei Abteilungen geteilt, von welchen die eine Abteilung in der Lautsprachmethode allein unterrichtet, während die zweite Abteilung die geistige Entwicklung durch die Zeichensprache und das Handalphabet anstrebt.

Eine vierte Form des Lautsprachunterrichtes finden wir in der Rochester Schule, wo die Lautsprache im Verein mit dem Handalphabet das Hauptverkehrsmittel bildet, während alle übrigen Gebärden verboten sind.

In den kombinierten Schulen tritt der Lautsprachunterricht in folgenden vier Typen auf:

1. als bloßer Artikulationsunterricht, ohne daß er über dieses Stadium hinausginge,

2. als Artikulationsunterricht und vollständiger Lautsprachunterricht, aber nur für einen geringen Bruchteil der Schüler in separaten Klassen,

3. als vollständiger Lautsprachunterricht für eine ganze Abteilung der Schüler, so daß in einem Institut zwei verschiedene Schulen, eine Lautsprachschule und eine Gebärdenschule, vereinigt sind,

4. als Lautsprache im Verein mit dem Handalphabet für alle Schüler.

Zum Unterschied von dieser abweichenden Praxis in den kombinierten Schulen bildet die Lautsprache in den Oralschulen den Hauptgegenstand, welchem alle übrigen Unterrichtsfächer zu dienen haben. Die Lautsprache bildet nicht allein das einzige Verkehrsmittel, sondern auch das Hauptmittel zur geistigen Entwicklung und ein wirksames Mittel zur Charakterbildung. Weder die Zeichensprache noch das Handalphabet sind erlaubte Unterrichts- und Verkehrsmittel. Diesem Zweck sollen einzig und allein das Sprechen und das Absehen dienen.

Der Umfang des Sprechens und Absehens bildet den Hauptunterschied von beiden Arten der amerikanischen Taubstummenschulen. Selbstverständlich kann unter den erwähnten Umständen nicht nach einem einheitlichen Lehrplan gearbeitet werden, auch werden keine gleichen Resultate erreicht. Daß die Resultate der Lautsprache in Schulen, wo dieser Unterricht nur $^1/_2$ Stunde täglich erteilt wird, sehr stark abweichen von den Erfolgen jener Schulen, in welchen die Lautsprache allezeit geübt wird, ist einleuchtend.

Im allgemeinen gilt als feststehend, daß in kombinierten Schulen Sprechen und Absehen nicht so gut sind als in Oralschulen. Bei oberflächlicher Betrachtung sollte man meinen, daß gerade die kombinierten Schulen bessere Sprecher und Abseher auszubilden vermögen, da sie nur die besten Schüler zu Oralklassen zusammenstellen, während dagegen in Oralschulen alle Schüler ohne

Digitized by Google
Original from UNIVERSITY OF CALIFORNIA
Generated on 2019-10-24 12:00 GMT / http://hdl.handle.net/2027/uc1.b3252759
Public Domain in the United States, Google-digitized / http://www.hathitrust.org/access_use#pd-us-google

Auswahl, gut, mittelmäßig und schlecht, in der Lautsprache unterrichtet werden. Diese eigentümliche Erscheinung tritt überall so gleichmäßig auf, daß sie zur Aufstellung folgender Regel berechtigt:

„Je mehr Oralschüler in einer Schule sind und je weniger sorgfältig die Auswahl der Schüler für die Oralklassen ist, desto besser sind Sprechen und Absehen."

Eine andere auffallende Erscheinung ist die Abnahme der Schülerzahl in den aufsteigenden Oralklassen der kombinierten Schulen. Die Majorität oder auch die Gesamtheit der eintretenden Schüler beginnt in Oralklassen. Von Jahr zu Jahr werden viele von diesen Schülern in die Manualklassen versetzt, so daß in den höheren Klassen sehr wenig Oralschüler verbleiben und schließlich gar keiner von diesen die Schule als Oralschüler verläßt. Der oben angeführten Regel gemäß sind Sprechen und Absehen in den höheren Klassen dürftiger als in den mittleren und unteren Klassen.

Eine dritte Erscheinung besteht darin, daß die Oralschüler der kombinierten Schulen weniger geneigt sind, die Sprache außerhalb der Schule zu gebrauchen als jene der Oralschulen.

Alle diese Erscheinungen werden hauptsächlich durch zwei Ursachen veranlaßt: durch die Gebärdensprache und den Mangel an geschulten Lehrkräften. Die Zeichen im Lehrzimmer sind ein positiver Nachteil für die Sprachschüler. Sprechen und Absehen muß nur durch Sprechen und Absehen gelernt werden. Schüler, welche schlechte Sprecher und Abseher sind, werden durch die Zeichen noch schlechtere Sprecher und Abseher. Das einzige Mittel gegen schlechtes Sprechen und Absehen ist mehr Sprechen und Absehen. Die Schüler sollen veranlaßt werden, auch außerhalb der Schule die Sprache zu gebrauchen.

Viele Lehrpersonen der kombinierten Schulen haben keine rechte Lehrerbildung genossen. Dies ist auch hie und da in Oralschulen der Fall, doch nicht in dem Maße als in ersteren Schulen. Der Bedarf an Orallehrern war bisher stets größer als der Vorrat. Lehrer von hinreichender Bildung und entsprechender Praxis waren nicht immer zu haben. Deshalb mußten vielfach Lehrer von geringerer Bildung und ohne Praxis Oralklassen übernehmen, ohne darin eine Anleitung zu erhalten. Unter solchen Umständen sind die angeführten Erscheinungen nur zu leicht erklärlich.

Der Kindergarten für taubstumme Kinder in West Medford.

Diese Anstalt wurde von Frau Louise Brooks, der Mutter eines taubstummen Kindes, im Jahre 1888 gegründet und nach der verdienstvollen Leiterin der Horace Mann School in Boston, welche diese Anstalt organisierte, das Sarah Fuller-Home für kleine taubstumme Kinder benannt.

Der Zweck der Anstalt ist, jenen taubstummen Kindern, welche noch zu jung für die Aufnahme in eine Taubstummenschule sind und deren Eltern

Generated on 2019-10-24 12:00 GMT / http://hdl.handle.net/2027/uc1.b3252759
Public Domain in the United States, Google-digitized / http://www.hathitrust.org/access_use#pd-us-google
Digitized by Google
Original from UNIVERSITY OF CALIFORNIA

nicht in der Lage sind, ihren taubstummen Kindern eine sorgsamere Erziehung zu geben, ein Heim mit entsprechender Pflege und geeignetem, vorbereitendem Unterricht zu geben. Der Kindergarten ist also eine Vorbereitungsanstalt für die Taubstummenschule. Die Anstalt ist nur in kleinem Maßstabe angelegt und für höchstens 15 Kinder eingerichtet, da nicht die Absicht besteht, ein großes Institut für viele Kinder zu schaffen, sondern es soll durch die Entwicklung und stete Verbesserung dieser Schulgattung ein Muster für andere ähnliche Anstalten geschaffen werden. West Medford ist eine kleine Stadt, 7 Meilen westlich von Boston. Die Anstalt besteht aus einem geräumigen zweistöckigen Cottage- und einem kleinen, nur ein Lehrzimmer enthaltenden Schulhause. Beide Häuser liegen in einem großen, schattigen Garten. Die Idee, taubstumme Kinder in dem Alter, in welchem hörende Kinder zu sprechen beginnen, durch fortwährende Unterweisungen im Sprechen und Absehen gründlich für die Taubstummenschule vorzubereiten, hat sich als praktisch durchführbar und sehr erfolgreich erwiesen.

Außer der Leiterin Miß Clarke wirkt noch eine Artikulationslehrerin an der Anstalt. Als ich den Kindergarten besuchte, wurde ich zuerst in die Schule geführt, wo mit einer Abteilung von 7 Kindern Sprechübungen vorgenommen wurden. Die Lehrerin hatte am Tische ein Dutzend Gegenstände, meist Spielsachen, liegen. Sie nannte einen Gegenstand und ließ denselben von den Kindern zeigen. Dieser Versuch gelang vortrefflich. Sodann zeigte die Lehrerin einen Gegenstand und ließ die Schüler den betreffenden Namen sprechen. Dieser Versuch gelang nur unvollkommen, doch einzelne Laute wurden ganz richtig gesprochen. An der Schultafel standen 4 Wortreihen mit Namen von Personen und Sachen aus der Umgebung der Kinder. Das Zeigen der von der Lehrerin gesprochenen Wörter gelang auch hier, das Nachsprechen und Schreiben seitens der Schüler jedoch nur teilweise. Einfache, kurze Befehle, von der Lehrerin gesprochen, wurden richtig verstanden und ausgeführt. Derartige Übungen bilden den wichtigsten Teil der Beschäftigungen.

Die Tageseinteilung ist folgende:

6 Uhr morgens: Die Wärterinnen stehen auf.

6^{30} Uhr morgens. Die Kinder stehen auf; während des Ankleidens sprechen die Wärterinnen zu ihnen wie zu hörenden Kindern.

7^{30} Frühstück. Kinder, Lehrerinnen und Pflegerinnen versammeln sich im Schulzimmer und gehen dann in das Speisezimmer. Bei Tisch wird in einfacher, angemessener Weise stets zu den Schülern gesprochen.

8^{15}. Die Kinder gehen gruppenweise in die Toilette, die übrigen verbleiben im Schulzimmer und amüsieren sich mit Bildern, Bilderbüchern, Spielsachen etc. Wenn es das Wetter zuläßt, gehen sie nach Beendigung der Toilette sofort ins Freie.

Digitized by Google
Original from UNIVERSITY OF CALIFORNIA
Generated on 2019-10-24 12:00 GMT / http://hdl.handle.net/2027/uc1.b3252759
Public Domain in the United States, Google-digitized / http://www.hathitrust.org/access_use#pd-us-google

9^{00}. Ein Teil der Kinder geht in das Schulzimmer, die anderen bleiben im Garten oder gehen in das Spielzimmer, wo sie unterhalten und auch belehrt werden. Verschiedene Spiele, Zeichnen in den Sand, Graben in der Erde, Ausnähen von Bildern, Baukasten usw. bilden die Beschäftigungen, wobei die Kinder stets unter Aufsicht und Leitung sind.

9^{30}. Die Kinder gehen vom Lehrzimmer in das Spielzimmer oder in den Garten und der andere Teil der Kinder begibt sich in das Lehrzimmer.

10^{00}. Die Kinder verlassen das Schulzimmer, die anderen gehen in dasselbe.

10^{30}. Die Kinder wechseln wie früher.

11^{00}. Alle Kinder gehen $^1/_2$ Stunde ins Freie.

11^{30}. Die Kinder versammeln sich im Schulzimmer und bereiten sich auf das Mittagessen vor. Sie gehen wieder gruppenweise in die Toilette, während der restliche Teil sich im Schulzimmer unterhält. Es ist den Kindern erlaubt, sich Spielsachen auszuwählen und es ist ihnen alle Freiheit gestattet, welche sie in Pflegeanstalten genießen.

12^{30} Mittagmahl. Während desselben werden bezüglich des Sprechens dieselben Regeln wie beim Frühstück beobachtet.

1^{30}. Die Kinder versammeln sich im Schulzimmer und unternehmen bei günstigem Wetter einen Spaziergang.

2^{00}. Eine Klasse geht in das Schulzimmer, die andere Klasse in das Spielzimmer oder in den Garten.

2^{30}. Die Klassen wechseln ab.

3^{00}. Die Klassen wechseln ab.

3^{30}. Freies Spiel unter Beaufsichtigung.

4^{45}. Die Kinder versammeln sich im Lehrzimmer und machen Vorbereitungen für das Abendessen.

5^{30} Abendessen.

6^{00}. Die Kinder gehen zu Bett.

Die Kinder sind stets unter der Aufsicht der Pflegerinnen. Gesprochen wird jederzeit zu ihnen. Im Schulzimmer ist eine große Wandtafel angebracht. Die Lehrerinnen schreiben alles, was sie sprechen, an die Tafel. Farbige Kreiden werden zu den Tafelzeichnungen verwendet. Die Pflegerinnen sind jeden Tag eine Stunde frei, jede Woche einen halben Tag und jeden Sonntag einen halben Tag, alternierend Vor- und Nachmittag.

Für die Anstalt ist ein Fonds von 56.000 Dollars angelegt. Zur dauernden Sicherung wären aber 75.000 Dollars erforderlich. Die Erhaltungskosten betragen pro Jahr rund 6000 Dollars. Das Zinsenerträgnis des Fonds beträgt 2300 Dollars. Die staatliche Erziehungsbehörde gibt eine jährliche Subvention von 2500 Dollars. Die restlichen Erfordernisse werden durch Spenden gedeckt.

Generated on 2019-10-24 12:00 GMT / http://hdl.handle.net/2027/uc1.b3252759
Public Domain in the United States, Google-digitized / http://www.hathitrust.org/access_use#pd-us-google
Digitized by Google
Original from UNIVERSITY OF CALIFORNIA

Die Kinder verbleiben in der Anstalt 2 Jahre, vom dritten bis zum vollendeten fünften Lebensjahre; dann treten sie in die Horace Mann School in Boston ein.

Die Anstalt ist eine vorzügliche Vorbereitungsschule für die Taubstummenschule. Während die meisten Taubstummen sonst fast tabula rasa in die Schule eintreten, bringen die Kinder dieser Anstalt viele Begriffe und auch mehrere Laute zur Schule mit und sind schon an das Schulleben gewöhnt. Den größten Wert hat aber eine solche Anstalt für jene Kinder, welche erst in einem Alter ertaubten, in welchem sie bereits zu sprechen begannen. Diese Kinder verlieren meist die bereits erworbene Sprache bis zum Schuleintritt gänzlich. Solche Anstalten erhalten die begonnene Sprache und bilden dieselbe auch weiter aus.

Das Heim für die Erziehung tauber Kinder vor dem schulpflichtigen Alter in Philadelphia.

Miß Garett, die Gründerin dieser Anstalt und der darin angewandten mündlichen Methode, geht von dem Grundsatz aus: „Taubheit ist kein gültiger Grund für Stummheit". In der Begründung dieses Satzes sagt sie: „Die Stummheit der tauben Kinder ist nur der Unwissenheit und Sorglosigkeit der Eltern und Angehörigen zuzuschreiben. Man nimmt gewöhnlich für erwiesen an, daß tauben Kindern viele Gelegenheiten entgehen, weil ihnen einer der fünf Sinne fehlt, während sie aber in Wahrheit alle diese Möglichkeiten mit dem hörenden Kinde gemein haben. Gewöhnlich wachsen sie, ohne daß man ihnen weitere Aufmerksamkeit schenkt, in einer Umgebung auf, wo man sie für absolut unfähig hält, die Verrichtungen des gewöhnlichen Lebens vorzunehmen, daher werden sie vernachlässigt und die Anlagen und Fähigkeiten werden erstickt. Zu diesen Anlagen gehört auch das Sprechen."

Nach ihrer Behauptung, „die Sprache ist gerade so sichtbar wie hörbar", muß ein taubes Kind unbewußt wie ein hörendes in den Besitz der Sprache kommen, wenn es von seinen Eltern, Brüdern und Schwestern immer angehalten wird, die Lippen beim Sprechen zu beobachten. In weiterer Folge dieser Theorie betrachtet Miß Garrett alle systematische Sprechinstruktion als überflüssig und verfolgt in ihrer Anstalt die sogenannte mündliche Methode, welche darin besteht, daß zum tauben Kind so lange mit Geduld und Ausdauer Wörter und Sätze gesprochen werden, bis es das eine oder andere Wort wiedergibt. Diese Anstalt, welche unter ängstlicher Vermeidung des Wortes Schule „Heim" genannt wird, soll keine eigentliche Schule sein, denn das Heim soll die tauben Kinder bloß vorbereiten, daß sie die Schule für die Hörenden besuchen können. Damit die Taubstummen so recht fürs Leben herangebildet werden, müssen sie mit den Hörenden zugleich und gerade so wie dieselben unterrichtet werden. In den Taubstummenschulen, wo die Taub-

Digitized by Google
Original from UNIVERSITY OF CALIFORNIA
Generated on 2019-10-24 12:00 GMT / http://hdl.handle.net/2027/uc1.b3252759
Public Domain in the United States, Google-digitized / http://www.hathitrust.org/access_use#pd-us-google

stummen nur unter Taubstummen sind, erhalten dieselben nur eine Klassenbildung — keine allgemeine Bildung.

Das Heim für die vorschulpflichtigen Taubstummen besteht aus zwei dreistöckigen, im reizenden Fairmountpark gelegenen Villen. In jeder der schönen Villen sind im Parterre und ersten Stockwerk die Schlaf- und Speisezimmer sowie die Wasch- und Toiletteräume; die Lehr- und Beschäftigungszimmer befinden sich im zweiten und dritten Stockwerk. Der zur Anstalt gehörende Garten bietet hinreichend Gelegenheit zum Spielen und zur Blumenkultur. Im Jahre 1909 befanden sich 65 Zöglinge in der Anstalt, welche in 6 Klassen verteilt sind. Die Kinder werden von 2—8 Jahren aufgenommen und verbleiben daselbst 6—8 Jahre. Das Prinzip der Familienerziehung bildet die Basis des ganzen Anstaltsplanes. Das Heim bietet dem tauben Kinde alles das, was es in einem besseren Hause hat, und es behandelt das Kind mit jener erhöhten Aufmerksamkeit, mit der es in einer guten Familie behandelt werden soll. Jede der 6 Klassen bildet eine kleine Familie unter der Leitung einer gewissenhaften Pflegemutter. Selbstverständlich kann mit Kindern von 2—8 Jahren kein systematischer Unterricht vorgenommen werden, die Hauptsache soll ein gründlicher Kindergartenkurs sein, welcher speziell für taube Kinder sehr wertvoll ist, da ihnen dadurch jene Pflege und Aufmerksamkeit gewidmet wird, derer sie bedürfen. Für jene Kinder, welche in einem Alter ertaubten, in welchem sie schon zu sprechen begannen, hat solche Pflegeanstalt einen ganz besonderen Wert, da durch dieselbe die bereits erworbene Sprache erhalten und auch weiter gebildet wird. Wenn auch dieses Heim für taube Kinder in seiner jetzigen Organisation zu hohe Ziele anstrebt und die mündliche Methode auf nicht einwandfreie Grundsätze stützt, so verdient es nichtsdestoweniger die größte Beachtung als ein Unternehmen von segensreicher Arbeit mit recht günstigen Resultaten.

Das natürliche Alter, in welchem sich beim normalen wie auch beim tauben Kinde das Bedürfnis zum Sprechen äußert, ist ungefähr das zweite Lebensjahr. Von dieser Zeit an, durch die natürliche Methode behandelt, wird das Sprachverständnis und die Sprachfertigkeit im tauben Kinde auf die einfachste und natürlichste Art entwickelt und gefördert. Die natürliche Methode besteht darin, daß die Aufmerksamkeit der Kinder stets auf die sprechende Umgebung gerichtet wird, und zwar zunächst auf die Lehrerin, dann auf die Pflegerin und alle Personen, mit denen das Kind in Berührung kommt. Die ganze Tagesarbeit ist ein fortwährendes Sprechen seitens der Lehrerin und ein stetes Lippenlesen seitens der Kinder. Miß Garrett ist eine Gegnerin des abstrakten Artikulationsunterrichtes, denn das lernen auch die normalen Kinder nicht. Sie beginnt sofort Wörter und Sätze zu sprechen. Auf die oftmals vorgesprochenen Wörter reagiert dann das Kind allmählich vermöge seiner angeborenen Neigung zum Sprechen und vermöge des Nachahmungstriebes.

Generated on 2019-10-24 12:00 GMT / http://hdl.handle.net/2027/uc1.b3252759
Public Domain in the United States, Google-digitized / http://www.hathitrust.org/access_use#pd-us-google
Digitized by Google
Original from UNIVERSITY OF CALIFORNIA

Ein großer Fehler ist es, durch ungeschickte Gebärden dem Kinde Ideen beibringen zu wollen. Das beständige Lippenlesen wird ihm zur zweiten Natur.

Jedes Kind hat in seiner Klasse ein eigenes Fach für seine Spielsachen. Beim Essen sitzen die Kinder klassenweise mit der Lehrerin und einer Pflegerin an den Tischen, wobei fortwährend gesprochen wird. Ich saß mit den Schülern der sechsten Klasse an einem Tische. Die Schüler sprachen untereinander und mit den Lehrpersonen. Ein Schüler fragte mich, wie viele Stockwerke die Schule in Wien habe, wie viele Schüler da seien und ob mir Amerika gefalle. Er sprach die Wörter etwas hart und schöpfte für jedes Wort frischen Atem, doch konnte ich ihn ganz gut verstehen und er verstand auch meine Antwort richtig. Jede Klasse hat einen Wandkalender, an welchem jeder Tag gezeigt wird und die Geburtstage der Kinder bezeichnet werden. Nachfolgende Beispiele mögen das Leben und Treiben in der Anstalt veranschaulichen.

I. Klasse. Ballspiel. Die Lehrerin spricht fortwährend zu den Kindern: „Fang den Ball, rolle den Ball, stoße den Ball", wobei die Kinder jedesmal die entsprechenden Handlungen ausführen. Dann wird jeder Schüler bei seinem Namen gerufen. Alle haben stets auf die Lippen der Lehrerin zu sehen. Nach der Pause war ein Gespräch über den Barbier. Ein Schüler hatte die Haare geschnitten. Die Lehrerin fragt: „Wer schnitt dein Haar?" Sie (die Lehrerin) antwortet: der Barbier. Dann zeigt sie den Kindern, wie kurz die Haare sind, und teilt mit, daß der Barbier dieselben geschnitten habe. Hierauf läßt sie jedes Kind versuchen, das Wort „Barbier" zu sprechen.

II. Klasse. Während des Spazierganges sieht die Lehrerin an einem Strauch einen Käfer. Sie zeigt den Kindern den Käfer am Blatt und erzählt, derselbe fresse die Blätter und zerstöre die Pflanze. Hernach veranlaßt sie die Kinder, das Wort „Käfer" zu sprechen. Die Lehrerin zeigt den Kindern ein Bilderbuch mit Tieren und erzählt über diese Tiere. Die Kinder müssen stets versuchen, Wörter und Sätze nachzusprechen.

Auf ähnliche Weise werden die Sprechübungen auch in den anderen Klassen fortgesetzt. Es sind fortwährende freie Sprachübungen. In der vierten Klasse beginnen die Kinder mit dem Lesen, Schreiben und Rechnen. Beim Lesen steht der Schüler stets neben der Lehrerin vor dem Tisch, auf welchem ein Spiegel steht. Ein fehlerhaftes Wort wird verbessert, indem die Lehrerin dasselbe richtig vorspricht. Der Schüler hat nun sein eigenes Absehbild im Spiegel mit dem der Lehrerin zu vergleichen und sich zu korrigieren. Eine Lautartikulation wird fast nie vorgenommen. In der fünften und sechsten Klasse wird auch über geschichtliche, geographische und literarische Gegenstände gesprochen. Alle 6 Klassen haben je 2 Stunden Turnen wöchentlich nach dem schwedischen System.

In einer mit Hobelbänken versehenen Schulwerkstätte werden die größeren Schüler im Korbflechten und einfachen Holzarbeiten regelmäßig unterrichtet.

Digitized by Google
Original from UNIVERSITY OF CALIFORNIA
Generated on 2019-10-24 12:00 GMT / http://hdl.handle.net/2027/uc1.b3252759
Public Domain in the United States, Google-digitized / http://www.hathitrust.org/access_use#pd-us-google

Nach Absolvierung der 6 Klassen, wozu meist mehr als 6 Jahre erforderlich sind, sind nach Miß Garretts Behauptung die Schüler genügend vorbereitet, um in den vierten Grad der allgemeinen Volksschule einzutreten und ihre Ausbildung gleichzeitig und neben ihren hörenden Mitschülern zu vollenden. Miß Garrett zeigte mir auch einige Ausweise früherer Schüler, welche an der Volksschule ganz gute Fortschritte machten.

Unstreitig ist, daß durch diese kontinuierlichen Sprech- und Absehübungen die Schüler zu ganz ausgezeichneten Lippenlesern herangebildet werden und daß das Sprachverständnis in großem Maße gefördert wird. Die Sprachfertigkeit läßt aber einiges zu wünschen übrig, was bei der fast gänzlichen Ignorierung der Lautartikulation auch nicht anderes zu erwarten ist. Einige gute Sprecher, die aus der Anstalt hervorgegangen sind, dürften daher zu den Ausnahmen gehören.

Die Taubstummenschule in Hartford.

Das amerikanische Asyl zur Erziehung und zum Unterrichte der Taubstummen wurde als die erste Taubstummenschule Amerikas am 15. IV. 1817

Fig. 1.



American Asylum, 1893.
Die erste amerikanische Taubstummenschule zu Hartford, Connecticut.

zu Hartford, der Hauptstadt Connecticuts, unter Gallaudets Leitung eröffnet. Gallaudets Assistent war der taubstumme Lehrer Laurent Clerc aus Paris, welcher ein Meister der französischen Methode war. Thomas Hopkins Gallaudet war ein Mann von allgemeiner Bildung und selten feinem Takt, mit

Generated on 2019-10-24 12:00 GMT / http://hdl.handle.net/2027/uc1.b3252759
Public Domain in the United States, Google-digitized / http://www.hathitrust.org/access_use#pd-us-google
Digitized by Google
Original from UNIVERSITY OF CALIFORNIA

großem pantomimischen Geschick. Es verstand es, fähige Lehrkräfte für das schwierige Unterrichtswerk auszuwählen, welche nach seinen weisen Anordnungen das große Werk instand setzten und erfolgreich weiter führten. Er brachte die Hartforder Schule zu einem guten Rufe. Lange Zeit diente diese Schule auch als Normalschule zur Heranbildung von Taubstummenlehrern. Jeder neu eintretende Kandidat erhielt einen regelmäßigen Unterricht in der französischen Methode von dem Taubstummen Clerc, der lebendigen Verkörperung dieser Methode, wofür jeder Student 50 Dollars Unterrichtshonorar an Clerc zu zahlen hatte. Gallaudet, dessen Name für die Entwicklung des Taubstummenbildungswesens in Amerika dieselbe Bedeutung hat wie De l'Epee in Frankreich und Heinicke in Deutschland, leitete die Mutteranstalt in Hartford bis zu seinem Tode 1857.

Die in der Hartforder Anstalt herangebildeten Taubstummen unterließen nicht, ihre Liebe und Bewunderung für die ersten Lehrer Amerikas zu bezeugen. Sie beschenkten beide mit einem kostbaren Silberservice und errichteten jedem als dauerndes Andenken ein Denkmal mit einem Kostenaufwand von mehr als 6000 Dollars. Diese Denkmäler befinden sich auf einem großen, wohlgepflegten Rasenplatz, der, von mächtigen, breitkronigen Platanen umrandet, sich vor dem Hauptgebäude der Anstalt ausdehnt.

Das Hauptgebäude, ein umfangreicher, dreistöckiger Bau, wurde im Jahre 1821 errichtet. Rückwärts schließen sich zu beiden Seiten zwei ebenfalls dreistöckige Seitentrakte an das Hauptgebäude. Von anderen Institutsgebäuden sind die Cogswell Hall und das Industriegebäude zu nennen.

Mehrfache Änderungen wurden mit der Unterrichtsmethode vorgenommen. Von Paris brachte der Gründer Gallaudet die französische Methode mit. Sie war ein wunderbares System, aber es war zu viel Maschinerie darin, und gleich den Maschinen jener Tage war die Methode zu roh und zu schwerfällig. Es wurde zu viel Zeit mit der Erlernung des französischen Handalphabetes vergeudet. Dieses schien Zweck des Unterrichtes statt ein Unterrichtsmittel zu sein. Gallaudet und Clerc waren eifrig bestrebt, dieses System zu verbessern. Auch ihre Nachfolger waren in der gleichen Richtung tätig. Die nutzlosen und schwierigen Teile wurden nach und nach aus der französischen Methode entfernt, das Gute und Nützliche aber gefördert und verbessert. Das Handalphabetsystem wurde derart umgestaltet, daß es zu einem vorzüglichen Denkmittel für die Taubstummen wurde. Es galt als ein unschätzbares Mittel zum raschen Gedankenausdruck und zum Erteilen von Informationen und Erklärungen. Daher kam der Grundsatz zur Geltung: „Jeder Taubstummenlehrer soll ein Meister in der Zeichensprache sein. Er soll dieselbe mit vollkommener Freiheit beherrschen und doch auch mit Zurückhaltung. Sie soll nicht mehr sein als ein Mittel zum Zweck."

Digitized by Google
Original from UNIVERSITY OF CALIFORNIA
Generated on 2019-10-24 12:00 GMT / http://hdl.handle.net/2027/uc1.b3252759
Public Domain in the United States, Google-digitized / http://www.hathitrust.org/access_use#pd-us-google

Die jetzige Unterrichtsmethode ist das kombinierte System. Direktor Williams bezeichnet die Methode als gründlich ausgewählt — Schreiben, Sprechen, Absehen, das Handalphabet, Bilder, Pantomime, wirkliche Handlung und die Gebärdensprache sind alle frei gebraucht. Das Endziel ist die geistige Entwicklung der Schüler, die Beherrschung der englischen Sprache, und jedes Mittel, welches zu diesem Ziele führt, ist in Verwendung.

Das Aufnahmsalter war bis 1843 das vollendete 10. Lebensjahr. Sodann wurde das vollendete 8. und schließlich das 6. Lebensjahr als Aufnahmsalter bestimmt. Interessant ist in den gegenwärtigen Aufnahmsbedingungen folgender Punkt: „Den Verwandten und Freunden der Taubstummen wird ernstlich empfohlen, denselben eine schöne leserliche Handschrift beizubringen, bevor sie in die Schule eintreten. Dies ist nicht schwer und bereitet die Schüler zu einem raschen Fortschritt vor."

Die Schulzeit dauerte bis 1825 zwei Jahre, bis 1835 vier Jahre, 1835 wurde die regelmäßige Schulzeit auf fünf Jahre ausgedehnt. Jetzt beträgt die Dauer der Schulzeit zehn Jahre, welche Zeit noch verlängert werden kann, wenn es der Prinzipal oder die Hauptlehrer für nötig erachten.

Der Lehrstoff ist der gleiche wie im Kindergarten, in der Primar- und Grammatikschule der allgemeinen Volksschule. Die Schülerzahl betrug im Schuljahre 1908—1909 160, die Zahl der Klassen 17.

Alle neu eintretenden Schüler unter 10 Jahren werden in Artikulationsklassen nach der Oralmethode unterrichtet. Schüler, welche nach 10 Jahren zur Schule kommen, werden, da dieselben nicht mehr mit Erfolg nach der Oralmethode unterrichtet werden können, nach dem Handalphabet und mittelst Gebärden unterwiesen. In den Artikulationsklassen unterrichten tüchtig geschulte Lehrerinnen in ganz vorzüglicher Weise. In den mittleren Klassen und auf der Oberstufe tritt die Oralmethode mehr zurück, das Handalphabet und die Gebärde hervor. Die Lautsprache wird äußerst ungünstig durch die schweigenden Sprechweisen beeinflußt und ich konnte tatsächlich keinen guten Sprecher in der Anstalt entdecken. In einigen Klassen der Oberstufe hörte ich während längerer Unterrichtsperioden überhaupt kein einziges Wort. Diese Anstalt, die als eine der besten Schulen mit der amerikanischen Methode gilt, kann nicht beweisen, daß im kombinierten Systeme auch mit der Oralmethode die besten Unterrichtserfolge erzielt werden können.

Auf den Schreibunterricht und den schriftlichen Gedankenausdruck wird großes Gewicht gelegt. Die geistigen Disziplinen bilden nur einen Teil der Unterrichtsgegenstände. Der Unterricht in den Handfertigkeiten, genannt Manual-Training, welcher in allen amerikanischen Schulen als ein wesentlicher Teil des Unterrichtes aufgefaßt wird, wird in der Taubstummenschule mit ganz besonderer Wichtigkeit behandelt. Jeder Taubstumme soll lernen, mit Werkzeugen umzugehen. Zur Pflege dieses Unterrichtszweiges wurden schon

Generated on 2019-10-24 12:00 GMT / http://hdl.handle.net/2027/uc1.b3252759
Public Domain in the United States, Google-digitized / http://www.hathitrust.org/access_use#pd-us-google
Digitized by Google
Original from UNIVERSITY OF CALIFORNIA

1822 zwei große Werkstätten errichtet. Mit einem geübten Auge, einer geschickten Hand und einem gesunden Urteil findet man leicht ein Unterkommen. Die Schule trachtet, diese Fähigkeiten den Taubstummen durch den Handfertigkeitsunterricht beizubringen. Die Knaben erhalten Unterricht im Tischler- und Schuhmacherhandwerke, die Mädchen lernen nähen und die verschiedenen Hausarbeiten. In der Tischlerei lernen die Knaben die Handhabung der verschiedenen Tischlerwerkzeuge und werden in diesem Handwerke so geschult, daß sie nach dem Verlassen der Schule leicht in einer Tischlerwerkstätte oder in einem Möbeletablissement unterkommen. Die Tischlerei ist mit Dampfkraft versehen, womit eine Drehbank und eine Dampfsäge betrieben werden. Die meisten Artikel werden mit der Hand ausgeführt. Die gemachten Gegenstände gehören den Schülern. Für größere Gegenstände, Tische, Kasten etc. haben die Schüler das Holzmaterial zu bezahlen. Für kleinere Sachen ist nichts zu entrichten.

Die Schule ist eine Staatsschule und wird durch die Zinsen eines investierten Fondes und durch die Staatssubventionen erhalten. Ein Schüler kostet jährlich 250 Dollars. Jeder Staat zahlt 175 Dollars per Schüler, die restlichen 75 Dollars werden aus dem Fond gedeckt. Der Fond wurde aus den Verkaufsbeträgen der vom Kongreß im Jahre 1819 der Schule zugewendeten 23.000 Acres Staatsländereien errichtet. An der Schule wirken 16 reguläre Lehrpersonen, 1 Zeichen- und ein Turnlehrer.

Das Schuljahr beginnt mit dem 2. Mittwoch im September und dauert 41 Wochen. Die Ferien müssen die Schüler bei ihren Angehörigen verbringen.

Die Schule besitzt zwei Stiftungen zum Zwecke der Veröffentlichung von Büchern für Taubstumme. Demzufolge wurden von der Schule eine Anzahl Bücher herausgegeben, von denen viele in mehreren Taubstummenschulen der Vereinigten Staaten, Canadas und Englands in Verwendung stehen. Interessant ist eine Statistik über Taubstummenehen. 190 Ehen früherer Schüler entsprossen 811 Kinder, von welchen 104 Kinder, das sind fast 13%, taub geboren wurden. Fast die Hälfte der Ehen war kinderlos.

Die Columbia Institution for Deaf and Dumb in Washington D. C.

An der südwestlichen Peripherie Washingtons eröffnet sich eine anmutige Hügellandschaft, deren saftiges Grün seiner Gefilde ihren Namen, „das Kendall Green" vollkommen rechtfertigt.

Kendall ist der Name des ehemaligen Besitzers dieses Gebietes. Den *Mittelpunkt* des Kendall Greens nimmt die Columbia Institution mit ihren *ausgedehnten Ländereien* ein. Diese Anstalt wurde im Jahre 1857 nach einem *vom Kongresse* ausgearbeiteten Plane gegründet. Der Zweck ist, taubstumme *Kinder des Districts* of Columbia[1]) zu erziehen und fürs Leben vorzubereiten.

[1]) Der District of Columbia ist das 65 Quadratmeilen umfassende Stadtgebiet Washingtons unter der direkten Verwaltung des Präsidenten und des Kongresses.

Digitized by Google
Original from UNIVERSITY OF CALIFORNIA
Generated on 2019-10-24 12:00 GMT / http://hdl.handle.net/2027/uc1.b3252759
Public Domain in the United States, Google-digitized / http://www.hathitrust.org/access_use#pd-us-google

Amos Kendall war einer der ersten und größten Wohltäter dieses Institutes. Er spendete 2 acres und ein Haus im Werte von 8000 Dollars zur Gründung einer Taubstummenschule. Von 1857 bis 1864 war die Anstalt eine einfache Schule für Taubstumme. 1864 wurde die Anstalt durch Anschließung des Colleges für Taubstumme bedeutend erweitert. Der Kongreß hat nach und nach den Grundkomplex vergrößert, so daß er nun 100 acres beträgt. 1890 erhielt das Institut eine Normalklasse, so daß die Anstalt nun aus drei verschiedenen Schulen besteht:

1. die Kendall-Schule (gewöhnliche Taubstummenschule),
2. das Gallaudet College (höhere Lehranstalt für Taubstumme),
3. die Normalklasse (Taubstummenlehrerseminar).

Der Haupteingang in die Columbia Institution liegt in der Florida Avenue, gegen welche der prächtige, sorgsam gepflegte Garten des Institutes durch einen auf einer meterhohen Mauer errichteten Drahtzaun abgeschlossen ist. Ein großes, schönes Eisentor bildet den Eingang. Durch die reizenden Gartenanlagen schlängelt sich ein breiter, asphaltierter Weg zum Hauptgebäude. Ein hübsches, vor dem Hauptgebäude errichtetes Monument fesselt sofort die Blicke des Kommenden. Es ist das Monument Gallaudets, des Gründers der ersten Taubstummenschule in Amerika. Auf einem fast 2 *m* hohen Steinsockel ist Gallaudet, auf einem Stuhle sitzend, dargestellt. Neben ihm steht ein Mädchen, welches er mit seiner linken Hand umfaßt, während er mit seiner rechten Hand durch Zeichen unterrichtet. Dieses schöne Denkmal, welches die Idee des Taubstummenunterrichtes sinnreich ausdrückt, wirkt ergreifend auf jeden Beschauer. An der linken Seite des Monumentes ist die Inschrift: „Born at Philadelphia Dec. 10 1787. Founded at Hartford the first School for the Deaf in America 1817. Died at Hartford Sept. 10 1857." An der Vorderseite stehen die Worte: „Friend, Teacher, Benefactor." Die Inschrift rechts lautet: „The deaf people of the United States in grateful remembrance of Thomas Hopkins Gallaudet mark the centennial of his birth with this memorial. 1887."

Das Hauptgebäude ist, wie auch alle übrigen Gebäude der Institution, ein zweistöckiger Ziegelrohbau. Es hat einen turmartigen Mittelbau. In diesem Gebäude befinden sich die Amtsräumlichkeiten, ein großer Festsaal, der auch zugleich als Bet- und Theatersaal verwendet wird, die Speisesäle für die Schüler der Kendall School und die Studenten des Gallaudet Colleges sowie einige Lehrerwohnungen. In mäßigen Abständen von diesem Gebäude stehen die Kendall School, das neue Kollegiatsgebäude, die Wohngebäude für die Knaben (Studenten) und Mädchen (Studentinnen) und einige Wirtschaftsgebäude. Weiter rückwärts im großen Garten befinden sich die Turnhalle und einige villenartige Gebäude für ältere, verheiratete Professoren.

Der Direktor Dr. Gallaudet, ein Sohn des vorerwähnten Gründers der ersten amerikanischen Taubstummenschule, empfing mich bei meinem ersten

Digitized by Google
Original from UNIVERSITY OF CALIFORNIA
Generated on 2019-10-24 12:00 GMT / http://hdl.handle.net/2027/uc1.b3252759
Public Domain in the United States, Google-digitized / http://www.hathitrust.org/access_use#pd-us-google

Besuche der Institution im Oktober 1908 mit außerordentlicher Freundlichkeit und erzählte, daß er bereits zweimal in Wien war und das k.k. Taubstummeninstitut sowie die israelitische Taubstummenschule besuchte. Er fand, sagte er, daß in diesen Schulen neben der Lautsprache auch die Zeichensprache während des Unterrichtes vom Lehrer verwendet wird.

Er gestattete mir bereitwilligst die Besichtigung der Institution und überwies mich dem Professor G., welcher mich in alle Abteilungen führte. Mein erster Besuch galt der

Kendall School. Dieselbe hat zur Aufgabe, taubstumme Kinder in das praktische Verständnis und die Beherrschung der englischen Sprache einzuführen und denselben die Grundlehren der Arithmetik, Geographie und Geschichte beizubringen. Die Unterrichtsmethode ist das vom Direktor Doktor Gallaudet gegründete und in Amerika sehr verbreitete kombinierte System (Combined Method).

Aufgenommen werden die Schüler vom 7. bis zum 17. Lebensjahre. Die Schule besteht aus 6 Klassen, darunter auch eine Artikulationsklasse, und einer Selecta oder High Class, welche die Kendall School mit dem College verbindet. Der Lehrkörper besteht aus einem Hauptlehrer oder Vorstand und 6 Lehrern. Der Hauptlehrer ist ein alter, völlig ertaubter Herr, einer der Lehrer ist taubstumm und kann nicht sprechen. Die übrigen Mitglieder des Lehrkörpers sind jugendliche Lehrerinnen, von denen die dienstälteste 2 Jahre im Fache wirkt. Das Schuljahr beginnt am 1. Oktober, dauert 9 Monate und endet am 30. Juni. Der Unterricht fängt um $^1/_2$9 Uhr mit einem gemeinschaftlichen Gebete im Festsaale an. Um 11 Uhr ist eine 20 Minuten lange Pause, Recess genannt. Von 12 bis 1 Uhr ist Lunchtime, während welcher Zeit die Schüler in den Speisesälen einen kräftigen Imbiß einnehmen. Von 1 bis 3 Uhr ist wieder Unterricht mit einer 15 Minuten langen Pause um 2 Uhr. Die Kendallschule zählte anfangs Oktober etwas mehr als 50 Schüler. Es wurde noch ein bedeutender Zuwachs an Schülern erwartet, da bis zum November noch immer neue Schüler eintreten. Die Lehrzimmer sind licht und zweckentsprechend groß mit für die Schüler geeigneten Einzelpulten und Stühlen. Unpraktisch fand ich, daß die Pulte am Fußboden festgeschraubt waren. Längs der ganzen Vorderwand ist eine große, unverstellbare Holztafel angebracht. Lehrmittel oder sonstige auf den Unterricht der Taubstummen Bezug habende Einrichtungen konnte ich nicht sehen. Zuerst besuchte ich die Oberklasse, die Klasse des Hauptlehrers. Derselbe, ein zirka 60jähriger Mann, sprach zu mir in einem äußerst schwerfälligen Englisch. Unterrichtet wurde mittelst des Handalphabetes, in welchem Kommunikationsmittel der Herr Professor eine weit größere Geläufigkeit zu haben schien als in der Lautsprache. Ich hörte keinen einzigen Schüler sprechen. Ich konnte mir auch gar nicht vorstellen, wie dieser Herr Professor, der völlig ertaubt war und dessen Sprachfertigkeit viel zu wünschen übrig ließ, mit Er-

Digitized by Google
Original from UNIVERSITY OF CALIFORNIA
Generated on 2019-10-24 12:00 GMT / http://hdl.handle.net/2027/uc1.b3252759
Public Domain in the United States, Google-digitized / http://www.hathitrust.org/access_use#pd-us-google

folg auch in der Oralmethode unterrichten kann. In der gleichen Weise wurde auch in der Klasse des taubstummen Taubstummenlehrers unterrichtet. Derselbe schien gar nichts sprechen zu können, denn ich wurde ihm mittelst der Handalphabetssprache vorgestellt und er begrüßte mich mit Gebärden. Die Artikulationsklasse hatte die dienstälteste Lehrerin. In derselben waren 3 zirka 12jährige Schüler. Die Lehrerin sprach zuerst einzelne Worte zu den Schülern. Aber nur ein Schüler konnte dieselben recht undeutlich nachsprechen. Ein schlecht gesprochenes Wort wurde nie korrigiert. Dann sprach sie einzelne Laute und ließ dieselben nachsprechen und an die Tafel schreiben. Gesprochen wurden die Laute von den Schülern mit allen möglichen Artikulationsfehlern. Konnte ein Schüler den richtigen Laut nicht anschreiben, so wurde der Laut ihm von der Lehrerin gedeutet. Ich bemerkte, daß alle drei Schüler trotz der kläglichen Aussprache Gehörreste hatten. Die Lehrerinnen der anderen Klassen begründeten den Umstand, daß sie mir keine besonderen Unterrichtsresultate zeigen konnten, damit, daß die Schüler nach dreimonatlichen Ferien viel vergessen haben. Meist wurde zu den Schülern gedeutet. Gesprochen wurde nur zu Schülern mit bedeutenden Gehörresten. Einen total tauben Schüler hörte ich nicht sprechen. In einer Klasse, in welcher immer nur ein und derselbe Schüler sprach, fragte ich, warum nicht die anderen sprechen. Die Lehrerin antwortete: „Die können nicht sprechen, weil sie ganz taub sind."

In der Pause wurden mir die Schülergärten gezeigt. Jeder Schüler hat eine zirka 4 m^2 große Gartenfläche zur Blumenkultur zugewiesen. Die Gartenabteilung der Mädchen war viel sorgfältiger gepflegt als jene der Knaben.

Im allgemeinen gefiel mir der nette Zustand sämtlicher Räumlichkeiten und Einrichtungen, besonders aber die Reinlichkeit und Nettigkeit der Schüler, deren frisches, heiteres Aussehen und tadelloses Benehmen. Den gesunden, lustigen Kindergesichtern konnte man ansehen, daß die Behandlung und die Verköstigung im Institute gut sein müssen. Bezüglich letzterer konnte ich mich, da ich genötigt wurde, am gemeinsamen Lunch teilzunehmen, persönlich überzeugen, daß die Verpflegung qualitativ und quantitativ vorzüglich ist.

Gar nicht begeistern konnte mich das kombinierte System. Daß man mit diesem Systeme, welches alle bekannten Methoden einschließt, die besten Unterrichtsresultate erreichen könne, gilt entschieden nicht bezüglich der Sprechresultate der Oralmethode, wie sie in diesem System angewendet wird. Will man mit der Oralmethode gute Erfolge erzielen, so muß jede andere Methode gänzlich ausgeschlossen werden. Die Oralmethode in ihrer gründlichen Behandlung beansprucht überhaupt die ganze Unterrichtszeit für sich allein. Abgesehen von dem Übelstand, der sich aus dem Mangel geschulter Lehrkräfte ergibt, wirkt der Umstand, daß die Schüler in verschiedenen Altersstufen aufgenommen werden, hemmend auf den Unterricht. In der ersten Klasse saß neben 7jährigen Schülern auch ein 16jähriges Mädchen.

Digitized by Google
Original from UNIVERSITY OF CALIFORNIA
Generated on 2019-10-24 12:00 GMT / http://hdl.handle.net/2027/uc1.b3252759
Public Domain in the United States, Google-digitized / http://www.hathitrust.org/access_use#pd-us-google

Das Gallaudet College. Das amerikanische College läßt sich weder mit einer unserer Fach- oder Mittelschulen noch mit der Universität vergleichen. Es vermittelt eine allgemeine philosophische und literarische Universitätsbildung, jedoch nicht in dem hohen Grade unserer Universität. Es verleiht den Titel „Bachelor of Arts“ oder auch „Master of Arts“. Wenn sich die Studien des Colleges auf pädagogische Wissenschaften bezogen, so kann es auch den Titel „Doktor der Pädagogik“ verleihen.

Das Gallaudet College ist eine den amerikanischen Collegen ähnliche Anstalt, welche den Zweck hat, Taubstummen, die eine Taubstummenschule ab-

Fig. 2.



College Building and Chapel.
Das Gallaudet College, die einzige Hochschule für Taube.

solviert haben, eine höhere, allgemeine, auf wissenschaftlicher Grundlage stehende Bildung zu geben.

Es besteht aus einer Preparatory Class (Vorbereitungsklasse) und vier den Kollegiatskurs bildenden Klassen, nach deren Absolvierung der Student den akademischen Grad eines „Bachelors of Arts“ erhält. Die vier Jahresstufen sind: das Freshman-Jahr, das Sophomore-Jahr, das Junior- und das Senior-Jahr.

Der einjährige Kurs der Vorbereitungsklasse umfaßt die Gegenstände: Mathematik (ungefähr im Umfange unserer Bürgerschule), englische Sprache und Latein. Nach bestandener Schlußprüfung in diesen Fächern wird der Student dem College zugelassen.

Die Gegenstände des Colleges sind:

Generated on 2019-10-24 12:01 GMT / http://hdl.handle.net/2027/uc1.b3252759
Public Domain in the United States, Google-digitized / http://www.hathitrust.org/access_use#pd-us-google
Digitized by Google
Original from UNIVERSITY OF CALIFORNIA

1. Freshman-Jahr: Mathematik (Elementaralgebra und Geometrie), Englich (Originalaufsätze), Latein (Caesars „Gallic War" und Cicero), Griechisch (Grammatik und Xenophon), allgemeine Geschichte.

2. Sophomore-Jahr: Mathematik (Planimetrie und sphärische Trigonometrie), Zoologie, Physiologie, Botanik, Chemie, Latein (Virgil), Griechisch (Homer), englische Literatur.

3. Junior-Jahr: Mathematik, Physik, Elektrizität, Chemie, Französisch, Griechisch und Englisch.

4. Senior-Jahr: Englisch, Deutsch, Mathematik, Mineralogie, Geologie, Astronomie, Chemie, Logik und Psychologie, Moral, Ethik und Philosophie.

Am Schlusse jedes Jahreskurses ist eine schriftliche Prüfung zu machen. Laut Kongreßbeschlusses ist das College berechtigt, in den Künsten und Wissenschaffen die üblichen akademischen Grade zu verleihen. Den Grad „Bachelor of Arts" erhalten jene Studenten, welche alle vier Kurse absolviert und die Prüfungen bestanden, sowie das vorgeschriebene Schulgeld richtig bezahlt haben. Das Schulgeld beträgt 250 Dollars für das akademische Jahr. Der Kongreß gewährt minder bemittelten Schülern des Districts of Columbia sowie jenen Schülern, deren Väter im Dienste des Heeres oder der Marine stehen, Freiplätze.

Das Schuljahr beginnt wie in der Kendal School am 1. X. und dauert 9 Monate. Die Zahl der Studenten betrug im Schuljahre 1908/09 100. Es befinden sich mehr weibliche als männliche Studenten im Institute. An einem meiner Besuchstage besuchte ich sämtliche Jahrgänge und auch die Vorbereitungsklasse. Im Lehrkörper, in welchem auch taubstumme Professoren nicht fehlen, ist das männliche Element überwiegend. Das Fingeralphabet und die Schrift sind die gebräuchlichsten Vortragsmittel, das gesprochene Wort hat nur untergeordnete Bedeutung. Nach dem Verlassen des Lehrsaales, in welchem ich bei einem Vortrage über Logik kein einziges Wort hörte, fragte ich Professor G., warum denn gar nicht gesprochen werde, worauf er antwortete, daß dieser abstrakte Gegenstand viel besser mittelst der schweigenden Methode vorgetragen werden könne als mittelst der Lautsprache, ja, daß sogar die Zeichensprache für diesen Gegenstand notwendig sei. Im Lehrsaale für Geometrie saßen zirka 20 Zöglinge in Armstühlen halbkreisförmig um den Professor. Diese Stühle hatten am linken Arme ein wagrechtes Brett, worauf die Schüler zeichneten. Derartige Stühle scheinen mir sehr praktisch für Vortragssäle zu sein. Dieselben nehmen nicht viel mehr Raum ein als gewöhnliche Stühle, sind recht bequem zur Anfertigung von Notizen und ersparen die Pulte. Aber für geometrische Arbeiten mit Lineal und Zirkel sind solche Seitenbrettchen nicht ausreichend. Das College hat auch eine Artikulationsklasse. Die Übungen, welche ich da sah, waren zwar keine Artikulations-, sondern Absehübungen,

Generated on 2019-10-24 12:01 GMT / http://hdl.handle.net/2027/uc1.b3252759
Public Domain in the United States, Google-digitized / http://www.hathitrust.org/access_use#pd-us-google
Digitized by Google
Original from UNIVERSITY OF CALIFORNIA

doch befriedigte mich die Existenz dieser Klasse, da ich ersah, daß man doch auch die Oralmethode etwas berücksichtigt.

Die Idee, Taubstummen eine höhere Bildung zu geben, ist freudigst zu begrüßen. In der Verwirklichung dieser Idee sind die Amerikaner uns zuvorgekommen, wenn auch die Art der Verwirklichung in der Columbia Institution noch manches zu wünschen übrig läßt. Wichtiger als eine höhere Bildung ist eine gründliche Elementarbildung.

Mit dem College ist auch eine Normalklasse zur Heranbildung von Taubstummenlehrern in der kombinierten Methode in Verbindung. Dieselbe hat einen einjährigen Kurs. Unterrichtsgegenstände sind: Handalphabet, Gebärdensprache, Akustik, Bells sichtbare Sprache und Phonetik, Pädagogik und Geschichte des Taubstummenunterrichtes.

Ende Juni 1910 trat Präsident Gallaudet in den Ruhestand. Sein Nachfolger ist Percival Hall, bisheriger Professor am College und Vorstand der Artikulationsabteilung. (Fortsetzung folgt.)

Ein Berufsunfall durch Fremdkörperverletzung der rechten Paukenhöhle infolge Eindringens eines Reisigzweiges.

Von Dr. **Josef Eiselt** in Gablonz a. d. N. (Böhmen).

Die Wichtigkeit der selteneren Unfallverletzungen überhaupt und insbesondere solcher des Mittelohres wegen der hier möglichen schweren Komplikationen sowie der überaus glückliche und seltsame Ablauf des vorliegenden Berufsunfalls scheinen mir die kasuistische Mitteilung zu rechtfertigen.

K. R., 37 Jahre alt, verheiratet, Waldarbeiter in I., ist am 28. VII. 1910 nachmittags im Walde zwischen einem Holzstoß und einer Fichte, deren Äste bis an den Boden reichten, ausgeglitten und nach rechts auf die Seite gesprungen, wobei er sich tief neigte und ihm ein dürrer, etwa 15 *cm* langer Fichtenzweig tief ins rechte Ohr hineindrang. Er empfand einen äußerst intensiven Schmerz im rechten Ohr und zog sich den abgebrochenen Reisigzweig selbst aus dem Ohr heraus. Er spürte hierbei nichts davon, daß noch ein Stück des Holzzweiges tief im Ohr abgebrochen und stecken geblieben wäre. Er gibt an, daß es beim Herausziehen des Zweiges nicht geblutet habe; erst 10 Minuten nachher erfolgte eine Blutung aus dem rechten Gehörgange so, daß es langsam aus dem Ohr tröpfelte, weswegen er es mit Baumwolle verstopfte. Trotz Verstopfung des Gehörganges sickerte die ganze Nacht bis zum nächsten Tage langsam das Blut durch den Tampon aus dem Gehörgang tropfenweise ab. Behufs Blutstillung, sowie wegen der reißenden Schmerzen in der ganzen rechten Kopfhälfte ging er am nächsten Tage zum Arzt Dr. Z. in I., der den Gehörgang fest tamponierte, worauf es wohl weniger, aber doch noch tropfenweise durchsickerte bis zum dritten Tage – 30. VII. —, von wo an die Blutung ganz

Digitized by Google
Original from UNIVERSITY OF CALIFORNIA
Generated on 2019-10-24 12:01 GMT / http://hdl.handle.net/2027/uc1.b3252759
Public Domain in the United States, Google-digitized / http://www.hathitrust.org/access_use#pd-us-google

sistierte und nur noch die Tampons blutig gefärbt waren. Seit dem Auftreten der Gehörgangsblutung entleerte sich auch hie und da eine geringe Menge Blutes durch den Mund. Seit der Verletzung bestanden überaus heftige Schmerzen in der rechten Kopfhälfte, um das rechte Ohr herum ausstrahlend bis zum Scheitel. Die Gegend des Tragus, die Fossa mastoidea, die Spitze des Proc. mast. waren sehr empfindlich, nicht ödematös. Seit dem vierten Tage der Verletzung begann das rechte Ohr mäßig zu eitern und die Schmerzen ließen nach; es bestand überaus starkes Ohrensausen und -Rauschen, die Schwerhörigkeit war ganz bedeutend; die Uhr, an das verletzte Ohr angelegt, ward von diesem nicht gehört; ganz lauter Anruf wird nicht vernommen.

Am 2. VIII. 1910, wo Pat. zum erstenmal zu mir kam und diesen Befund zeigte, bestand kein Fieber; die Untersuchung ergab nach sorgfältigster Austupfung des Blutes und Eitersekretes aus dem Gehörgange im vorderen unteren Quadranten in der Gegend des Reflexes im Trommelfell eine federkieldicke Ruptur, welche so imponierte, als ob sie durch Blutgerinnsel ausgefüllt wäre. Da ein Fremdkörper nicht getastet werden konnte, hielt ich es für eine beginnende traumatische Mittelohreiterung, empfahl Trockentamponade, heiße essigsaure Tonerdeumschläge und Bettruhe, worauf sich bei geringer Eitersekretion allmählich die Beschwerden verminderten. Bei der Untersuchung am 11. VIII. — am 14. Tage nach dem Unfall — wurde nach sorgfältigster Trockenaustupfung des Gehörganges an der Stelle der Ruptur beim Austupfen ein Widerstand fühlbar, der sich bei Sondenbetastung als Fremdkörper erwies. Nach mehreren Versuchen, ihn zu extrahieren, wobei ich das Gefühl hatte, als ob er eingeklemmt fest stecke, entfernte ich ihn mit der knieförmig gebogenen Hakenpinzette und erkannte ihn als das abgebrochene, im Mittelohr stecken gebliebene, $1^1/_2$ *cm* lange Ende des Reisigzweiges. Die Schmerzen hierbei waren ganz enorme, aber auch die Erleichterung manifest; bei weiter fortgeleiteter Trockenbehandlung sistierte nach 3 Tagen die Eiterung. Nach 9 Tagen (20. VIII.) war die Stelle der Ruptur vernarbt, wie ich mich mit dem Siegletrichter überzeugen konnte. An diesem Tage wurde die Uhr schon etwa 5 *cm* von dem Ohr entfernt gehört, das Sausen und jede Beschwerde war verschwunden; nur gab er an, er fühle ein Verklebt- und ein Verstopftsein in diesem Ohr. Die Verletzung bedingte vollständige Arbeitsunfähigkeit durch 23 Tage; es ist aber ohne weiteres zuzugeben, daß, wenn der Fremdkörper nur einige Tage früher gesichtet worden wäre, vor dem 21. Tage die Restitutio ad integrum erfolgt und in forensischer Hinsicht der Fall als leichte körperliche Verletzung zu begutachten gewesen wäre. Daß der Fremdkörper an dieser Stelle nicht vermutet wurde, daran trägt die Schuld das täuschende Aussehen, da es sich ansah wie eine Trommelfellruptur, die durch Blutgerinnsel verstopft war. Ferner glaube ich, daß im Verlaufe der 14 Tage seit der Verletzung sich um den vorderen proximalen Anteil des Fremdkörpers Granulationen entwickelt haben, die ihn ein wenig aus dem Niveau des Trommelfells hervordrängten, so daß der Fremdkörper tastbar und faßbar wurde. Beim Zustandekommen der Verletzung ist dem Kranken also das Ende des Reisigzweiges, etwa in der Gegend des Reflexes des rechten Trommelfells, wahrscheinlich in der Richtungslinie nach der Tuba Eustachii, ins Mittelohr eingedrungen, und da er den morschen Zweig herausziehen wollte, knapp am Trommelfell abgebrochen,

Generated on 2019-10-24 12:00 GMT / http://hdl.handle.net/2027/uc1.b3252759
Public Domain in the United States, Google-digitized / http://www.hathitrust.org/access_use#pd-us-google
Digitized by Google
Original from UNIVERSITY OF CALIFORNIA

wobei der eingedrungene Fremdkörper als Tampon wirkte und daher momentan keine Blutung erfolgte. Erst nach 10 Minuten etwa, nachdem unter dem Druck des rasch zunehmenden Hämatotympanon an dem Fremdkörper vorbei durch die Tuba Eustachii hindurch sich aus dem Munde eine geringe Menge Blutes entleert hatte und diese Blutung durch die Tuba wegen der rasch eintretenden hyperämischen Schwellung um den Fremdkörper herum vollständig coupiert war, setzte die lang andauernde Blutung des Gehörganges ein — durch 48 Stunden etwa.

Da der Fremdkörper ganz in der Paukenhöhle lag und mit dem distalen Ende bei der ersten Untersuchung sicher nicht aus dem Niveau des Trommelfells herausragte, die Entfernung vom Trommelfell bis zum tympanalen Tubenostium aber nach Bezold (5) nur 5 *mm* beträgt, ferner der Fremdkörper nur in transversaler Richtung ins Mittelohr eingedrungen sein konnte, mußte ich, zumal ich beim Extrahieren das Gefühl hatte, daß er fest eingeklemmt liege, annehmen, daß der Reisigzweig ins tympanale Tubenostium eingedrungen und eingekeilt war. Daß er tief eingedrungen sein muß und hierbei in der Paukenhöhle eine Schleimhautverletzung erzeugt hat, das beweist die überaus lang anhaltende Gehörgangsblutung, da eine bloße Trommelfellruptur nie so stark blutet, daß das Blut aus dem Gehörgang herauströpfelt (4).

Daß selbst starre, längliche Fremdkörper die Richtung durch die Tuba nehmen, zeigt ein Fall von Albers (7, Nr. 497), wo eine ins Ohr gedrungene Stecknadel schließlich durch den Würgakt per os eliminiert wurde, und der Fall von Kealy (7, Nr. 509), wo bei einer ähnlichen Verletzung die Nadel sich bis in die Kehlkopfgegend verirrte und dort heraustrat; auch umgekehrte Wanderungen durch die Tuba machten mehr oder weniger elastische Fremdkörper, besonders länglicher Form, nach Urbantschitsch ein 3 *cm* langer Haferrispenast (1, pag. 374), abgebrochene Bougies und Katheter (3, pag. 130, Demitriades), ein Nagel nach Schade (8), bis sie durch eine bestehende oder sich bildende Perforation durch Ausspritzen rückläufig entfernt wurden oder spontan aus dem Gehörgang herausfielen oder auf ihrem Wege stecken blieben und lebensgefährliche Komplikationen schufen (6. Fall Piffl).

Um so mehr ist es möglich, bei einem elastischen Zweige, der von oben hinten nach unten vorn in den Gehörgang eindringt, daß er unter ganz besonders günstigen Umständen direkt oder auch nach Anprallen an der Umrandung des tympanalen Tubenostiums, dort eine Schleimhautverletzung setzend und sich aufbiegend, in die Tuba gelangt.

Bei 11 Leichenversuchen, in Bauchlage einen Reisigzweig durch den Gehörgang in der angedeuteten Richtung, bis er festlag, vorzustoßen, öffnete ich nachher das Tegmen tympani und fand dreimal direkt den Zweig in der Tuba Eustachii liegend, achtmal an der Umrandung des Tubenostiums und in der Gegend angestemmt, wo das Knie des Canalis caroticus liegt. Zaufal, der Leichenversuche anstellte behufs Feststellung des Ortes für direkte

Digitized by Google
Original from UNIVERSITY OF CALIFORNIA
Generated on 2019-10-24 12:01 GMT / http://hdl.handle.net/2027/uc1.b3252759
Public Domain in the United States, Google-digitized / http://www.hathitrust.org/access_use#pd-us-google

Rupturen des Trommelfells, fand einmal die Stricknadel, den Canalis caroticus durchbohrend, in der Paukenhöhle vor (4).

Nach Passow (7, pag. 76) dringt einem Knecht ins linke Ohr ein Baumzweig; es erfolgt eine Verletzung des Mittelohres dadurch, daß ein Splitter des Holzzweiges sich loslöst und Druckerscheinungen auf den Steigbügel mit Labyrinthsymptomen macht, die aufhörten, als ihm am zweiten Tage der Splitter entfernt worden war.

Kirchner beschreibt 3 Fälle von Fraktur des Hammergriffes bei solchen Verletzungen (7, pag. 73), Schwarz einen Fall, wo durch einen an der Spitze ösenförmigen Fremdkörper der Amboß herausgerissen wurde (7, pag. 74), Menière einen Fall, wo durch einen Baumast das Hammerende frakturiert wurde (7, pag. 73); nach Hepburn (7, pag. 75) wurde durch eine Haarnadel eine Fraktur des Hammergriffes und Luxation im Amboßsteigbügelgelenk gesetzt.

Auch ein freiliegender Bulbus wäre möglich und einer solchen Verletzung zugänglich, wodurch sie lebensgefährlich würde.

Eine Verletzung der Carotis im Canalis caroticus, dessen Wand manchmal dehiszent gefunden ward, konnte sicherlich auch in Frage kommen.

Schließlich erwähne ich noch die Möglichkeit einer Allgemeininfektion durch den Fremdkörper, zum Beispiel mit Tetanus, wie beim Fall Schmiegelow (3, pag. 174) ein Kind nach dem Eindringen eines Steinchens in die Paukenhöhle an Tetanus starb.

Ich glaube also aus der Elastizität des Fremdkörpers, aus der wahrscheinlich günstigen Richtung für ein leichtes Eindringen des Fremdkörpers in die Tuba Eustachii bei vielleicht gerade entsprechend weitem Ostium tympanale, wodurch er festlag, sich einkeilte, nicht weiter splitterte und den höchst wichtigen Gebilden an der medialen Paukenhöhlenwand ausweichen konnte, aus der geringen Virulenz in bakteriologischer Hinsicht, wodurch eine Allgemeininfektion ausblieb, es erklären zu können, daß diese Verletzung ausheilte, ohne glücklicherweise den schalleitenden oder schallempfindenden Apparat dauernd zu lädieren oder gar lebensgefährlich zu werden.

Literatur: 1. Lehrbuch der Ohrenheilkunde von Jakobson und Blau. — 2. Lehrbuch der Ohrenheilkunde von V. Urbantschitsch. — 3. Über fremde Körper, Würmer und Insekten im menschlichen Ohr. Von Dimitriadis. — 4. Archiv f. Ohrenheilk. (Zaufal), VII. u. VIII. Bd., 1873—1874. — 5. Bezold, Lehrbuch der Ohrenheilkunde. — 6. Archiv f. Ohrenheilk., Bd. 72, 1907, pag. 77 (Piffl). — 7. Passow, Verletzungen des Gehörorganes. — 8. Deutsche med. Wochenschr., 1902, Nr. 44, pag. 796, Wanderung eines Nagels vom Nasenrachenraum in das Mittelohr. Von Schade.

Digitized by Google
Original from UNIVERSITY OF CALIFORNIA
Generated on 2019-10-24 12:01 GMT / http://hdl.handle.net/2027/uc1.b3252759
Public Domain in the United States, Google-digitized / http://www.hathitrust.org/access_use#pd-us-google

Aus der otiatrischen Abteilung des Kaiser Franz Josefs-Ambulatoriums
(Vorstand: Dozent Dr. Hugo Frey).

Beitrag zur Kenntnis der akuten Nekrose des Warzenfortsatzes bei akuter Otitis.

Von Dr. **Isidor Braun.**

In der otiatrischen Literatur herrscht auch heute noch eine ziemliche Verwirrung in bezug auf die Definition und die Terminologie der Knochenveränderungen, die bei den eitrigen Otitiden, und zwar sowohl akuten als chronischen, als Komplikation der Entzündungsvorgänge an den Schleimhäuten der Mittelohrräume auftreten. So hört man häufig genug die Ausdrücke Karies, Nekrose, Ostitis, Knochenabscedierung, ja sogar Osteomyelitis unterschiedslos gebraucht, ohne jedes Bedenken, daß diese Ausdrücke ganz verschiedenen pathologischen Begriffen entsprechen.

Würde es sich nur um eine Frage der Terminologie handeln, so wäre das immerhin nicht allzu wichtig — aber die Folge davon ist auch eine unklare klinische Beurteilung und Abgrenzung der einzelnen Fälle.

Entsprechend den Lehren der pathologischen Anatomie haben wir folgendes festzuhalten: Unter Ostitis verstehen wir den Ablauf von Entzündungsvorgängen im Knochengewebe selbst. Diese können weiterhin zu einer eitrigen Einschmelzung des Knochens, zu einer Abscedierung führen, wenn zusammenhängende Partien desselben zerfallen sind, oder es kann der Zerfall an verschiedenen Stellen gleichzeitig stattfinden oder auch nacheinander, wobei dann insbesondere in chronischen Fällen Granulationen aufwachsen, die den Knochen nach verschiedenen Richtungen durchsetzen; hierdurch kommt es zu einer brüchigen Konsistenzveränderung, die wir als Karies bezeichnen.

Selbstverständlich ist hier dieses Wort nicht, wie meist in der chirurgischen Alltagssprache, identisch mit tuberkulösen Knochenveränderungen. Die Karies der otochirurgischen Terminologie kann vielmehr durch die verschiedensten Eitererreger hervorgerufen sein, von denen die Tuberkelbacillen nicht einmal einen übermäßig großen Teil bilden.

Mit Nekrose hätten wir dann endlich den Vorgang zu bezeichnen, bei dem größere Partien des Knochens — wohl immer infolge Circulationsstörungen — tatsächlich absterben, den lebenden Zusammenhang mit dem umliegenden Gewebe verlieren und sich diesem gegenüber als Fremdkörper verhalten. Sie lösen daher auch ähnliche Reaktionen wie Fremdkörper aus, es entwickelt sich um sie ein Entzündungswall (Demarkation), so daß sie, endlich losgelöst, auch den tatsächlichen Zusammenhang mit ihrer Umgebung verlieren und als freie Sequester liegen bleiben oder ausgestoßen werden, jedenfalls während der Dauer ihres Verweilens die Mittelohreiterung nicht zur Abheilung kommen lassen.

Digitized by Google
Original from UNIVERSITY OF CALIFORNIA
Generated on 2019-10-24 12:01 GMT / http://hdl.handle.net/2027/uc1.b3252759
Public Domain in the United States, Google-digitized / http://www.hathitrust.org/access_use#pd-us-google

Es ist wohl kein Zweifel, daß auch bei dem Knochenabsceß und bei der Karies im Kleinen nekrotische Prozesse vorkommen, trotzdem wollen wir den Terminus Nekrose nur für diese Fälle gelten lassen, in denen größere zusammenhängende Partien ausgeschaltet werden, schon um ihrer pathologischen Dignität willen.

Was nun den Ausdruck Osteomyelitis anlangt, wäre derselbe am besten ganz zu vermeiden, da selbst in Fällen von diploetischen Warzenfortsätzen die primäre oder hämatogene Erkrankung dieser Räume noch keineswegs einwandfrei erwiesen erscheint, ein eigentliches „Myelon" oder Knochenmark zudem im Warzenfortsatz nicht existiert.

Ein weiterer Punkt, der noch nicht ganz genügend berücksichtigt worden zu sein scheint, ist die Trennung der eben bezeichneten Prozesse je nach ihrem Auftreten bei chronischen und akuten Mittelohreiterungen.

Körner dürfte der erste gewesen sein, der auf die eigentliche Nekrose des Warzenfortsatzes bei akuten Fällen hingewiesen hat und sie von der eitrigen Einschmelzung des Knochens scharf unterschieden hat.[1])

Er konstatierte auch die große Seltenheit der Fälle und glaubt sagen zu können, daß die echte Nekrose vorzugsweise bei Kindern, namentlich hereditär-luetisch belasteten, vorkommt, ferner sich gerne an eine Scharlachotitis anschließt; außerdem auch nach der genuinen Otitis marantischer Leute, nach Diphtherie, Masern und Erysipelotitis auftritt.

Nach Körner charakterisiert sich der nekrotische Knochen durch seine grauweiße Farbe und seine dem mazerierten Knochen ähnliche Beschaffenheit. In seiner Umgebung entsteht ein Granulationswall und eine Sklerosierung der anstoßenden Knochenpartien, später kommt es zu einer kompletten Sequestrierung.

Trotz der zutreffenden Beschreibung Körners findet man doch in der Literatur nur sehr spärliche Angaben über die echte Nekrose bei akuten Otitiden.

Die Kasuistik insbesondere ist fast gar nicht ausgearbeitet.

Nur bei Heermann[2]) werden noch einige Fälle erwähnt, die sich aber sämtlich auf postscarlatinöse Erkrankungen beziehen. Er legt ebenfalls wie Körner bei der Beurteilung der Fälle Wert auf das rasche Auftreten der Nekrose, so daß es oft in wenigen Tagen zur totalen Nekrose eines oder beider Felsenbeine kommt, und betont die relativ geringen und wenig bedrohlichen Erscheinungen am Mittelohr, das Fehlen der Eiterretention, die günstigen Abflußverhältnisse, große Perforation, ja, oft Einschmelzung des Trommelfells im Laufe weniger Stunden, die Abwesenheit der Senkung der hinteren Gehörgangswand.

---

[1]) Die eitrigen Erkrankungen des Schläfenbeins, 1899, pag. 64 usf.

[2]) Münchener med. Wochenschr., 1903, pag. 947.

Digitized by Google
Original from UNIVERSITY OF CALIFORNIA
Generated on 2019-10-24 12:01 GMT / http://hdl.handle.net/2027/uc1.b3252759
Public Domain in the United States, Google-digitized / http://www.hathitrust.org/access_use#pd-us-google

Dagegen zeigt sich schon frühzeitig Druckschmerzhaftigkeit des Warzenfortsatzes, Schwellung und entzündliche Infiltration des deckenden Periosts und der Weichteile, die rasch nach oben und hinten fortschreitend, doch zu keiner eigentlichen Fluktuation führt, daher auch die Ohrmuschel wenig gesenkt und abstehend erscheint. Hat der Prozeß länger gedauert, so liefert das Periost oder der angrenzende gesunde Knochen den demarkierenden Granulationswall, der aber niemals zur Einschmelzung des Sequesters, sondern höchstens der früher gesunden Knochenumgebung und zur Bildung einer sogenannten „Totenlade" führt. Der Sequester bildet einen dauernden Reiz für die Umgebung, wird daher oft Ursache des Chronischwerdens der Mittelohreiterungen, falls nicht die Ausstoßung durch den Gehörgang oder durch eine retroauriculäre Fistel erfolgt oder eine akut einsetzende Komplikation von seiten der Hirnhaut, des Sinus etc. den rettenden operativen Eingriff provoziert.

Der nekrotische Knochen hat bei wechselnden Dimensionen doch meist eine Keilform mit der Basis gegen die Corticalis und erinnert so in Form und Aussehen an die anämischen Infarkte. Die Kegel- oder Keilform erklärt sich aus den angrenzenden größeren zelligen Hohlräumen des Warzenfortsatzes, mit deren zerstörter Schleimhaut auch die den Knochen ernährenden Gefäße zur Verödung kommen, so daß die periostalen und duralen Gefäße zur Ernährung nicht mehr genügen.

Heermann fand bei der bakteriologischen Untersuchung fast stets Streptokokken als vermeintliche Erreger und stets Scarlatina als die veranlassende Grundkrankheit.

Daß auch die nicht im Gefolge akuter Infektionskrankheiten oder Exantheme auftretende, scheinbar genuine, akute Mittelohreiterung zur analogen Komplikation führen kann, lehrt der folgende, an unserer Abteilung beobachtete Fall, der mir wegen der eingangs erwähnten mangelnden Beschreibung einschlägiger Fälle bemerkenswert erscheint.

Es handelt sich um ein 3jähriges Kind, das im Februar 1910 an Masern erkrankt war, die ohne jede Komplikation abgeheilt waren, insbesondere waren keinerlei Erscheinungen am Mittelohr aufgetreten. Ende Juli erst bekam das Kind Ohrenschmerzen, 14 Tage später linkseitige Otorrhoe. Der Ohrenfluß dauerte ca. 3 Wochen und hörte dann bei gutem Allgemeinbefinden des Kindes auf. Am 10. IX. begann der Ohrenfluß von neuem, sistierte nach 8 Tagen, worauf das Kind zu fiebern begann und zugleich eine Geschwulst hinter dem Ohre sich entwickelte.

Status am 20. IX.: Fieberndes Kind, keine Schüttelfröste, die ganze linke Warzenfortsatzgegend geschwollen, druckschmerzhaft fluktuiernd, die regionären Halsdrüsen stark vergrößert, ebenfalls druckschmerzhaft, der Gehörgang stark verengt, aus demselben kommt reichlich dünnflüssiges, geruchloses, eitriges Sekret. Temperatur 38·6°, Puls 120.

Am 21. IX. Operation in Chloroformnarkose. Nach Eröffnung des ziemlich ausgedehnten periostalen Abscesses und Freilegung des Planum mastoideum erscheint

Digitized by Google
Original from UNIVERSITY OF CALIFORNIA
Generated on 2019-10-24 12:01 GMT / http://hdl.handle.net/2027/uc1.b3252759
Public Domain in the United States, Google-digitized / http://www.hathitrust.org/access_use#pd-us-google

die Oberfläche des Warzenfortsatzes und die nach oben angrenzenden Teile der Schuppe im Umfange eines Kronenstückes grauweißlich verfärbt, blutleer, einen kompakten, nekrotischen Herd im Niveau des umgebenden gesunden Knochens bildend. Man hatte den Eindruck, als ob ein Defekt im Knochen mit einer fremden Masse ausgegossen wäre. Beim Abmeißeln erweist sich die verfärbte Knochenmasse von normaler Härte, erscheint weder wie angenagt noch morsch und ohne Granulationen in den Zellräumen. Nach Abtragung dieses ganzen nekrotischen Herdes, die in größeren Stücken möglich war, fand man an der inneren Wand des Processus mastoideus die Oberfläche hart und wenig gefäßreich, nach oben zu reichte der durch das Abmeißeln geschaffene Defekt bis in die Gegend der Linea temporalis, das Tegmen antri zeigte dieselbe Beschaffenheit wie die innere Corticalis des Warzenfortsatzes. Im Antrum selbst fanden sich spärliche Granulationen, auf deren vorderem Abschnitt der Amboß gelockert und offenbar ohne Zusammenhang mit den anliegenden Gebilden auflag, so daß wir uns entschließen mußten, ihn mitzuentfernen.

Übliche Wundversorgung. Der weitere Heilungsverlauf zeigte bei guter Granulationstendenz und raschem Verschluß der Wunde noch eine Zeitlang eine profuse, eitrige Sekretion, die erst nach und nach sistierte. Auch die Eiterung aus dem Gehörgange währte noch ziemlich lange; die Verengung desselben ging nur langsam zurück, so daß selbst nach Versiegen der Sekretion ein genügender Ausblick auf das Trommelfell nicht möglich ist. Während der ersten und zweiten Woche nahm die Schwellung eines Paketes von Lymphknochen aus der seitlichen Halsgegend, etwa 1 Querfinger unter dem Unterkieferschenkel noch zu; die Haut rötete und spannte sich, so daß eine Incision notwendig wurde, die reichlichen Eiter entleerte. Bald danach schloß sich die Incisionswunde und die Lymphdrüsenschwellung ging von Tag zu Tag zurück. Derzeit ist der Fall vollkommen geheilt.

Epikrise: Im Anschlusse an eine akute Otitis war es hier durch lokale Momente und starke Virulenz der bakteriellen Erreger zu einer Nekrose des Warzenfortsatzes gekommen. Die Erscheinungen der Otitis waren im Laufe der ersten Wochen nach ihrem Beginn abgeklungen: erst der Reiz des als Fremdkörper wirkenden nekrotischen Knochens auf seine Umgebung und die beginnende Demarkierung dürften den Anreiz zum Wiederaufflackern der kaum abgeklungenen Mittelohreiterung gegeben haben und die periostale Abscedierung ist als Folge der Nekrose anzusehen.

Da trotz genauer Beobachtung und eindringlichen Befragens weder vorher noch im Laufe der Nachbehandlung sich irgendein für Scarlatina oder eine akute Infektionskrankheit sprechendes Moment eruieren ließ, muß hier die Schwere der lokalen primären Infektion des Mittelohrs für den akuten Nekrotisierungsprozeß des Knochens verantwortlich gemacht werden, wenn man nicht zu der mehr als gezwungenen Erklärung seine Zuflucht nehmen will, daß, wie bei der Angina scarlatinosa sine exanthemate hier die Knochennekrose, die Vereiterung der regionären, geschwollenen Halslymphdrüsen, wie sie bei Scarlatina ja zur Regel gehören, eben für eine abortive Scarlatina sine exanthemate sprechen würden. Dies erscheint mir jedoch nicht plausibel, wenn

Digitized by Google
Original from UNIVERSITY OF CALIFORNIA
Generated on 2019-10-24 12:01 GMT / http://hdl.handle.net/2027/uc1.b3252759
Public Domain in the United States, Google-digitized / http://www.hathitrust.org/access_use#pd-us-google

auch zugegeben werden muß, daß die neueren Publikationen von Killian und Preysing[1]) der Scarlatina auch die Hauptrolle bei den akuten nekrosierenden Nebenhöhlenerkrankungen der kindlichen Nase fast ohne Ausnahme zuweisen, so daß die Forderung gestellt wird, bei akuten, komplizierenden Knochenerkrankungen der Kinder, die nach der Lokalisation von der Nase induziert erscheinen, stets an Scarlatina zu denken und auch ungesäumt mit der Diagnosestellung den chirurgischen Eingriff vorzunehmen, weil die Autopsie in vivo stets noch viel schwerere Knochenveränderungen anzeigt, als man anzunehmen gewagt hätte.

Ein Zusammenhang mit der ein halbes Jahr vor Beginn der Knochensymptome abgelaufenen Masernerkrankung ist wohl sicher von der Hand zu weisen. Für den hier beschriebenen Befund der echten Nekrose des Warzenfortsatzes bei genuiner Mittelohreiterung finde ich keinen Parallelfall in der Literatur. Insbesondere das Bild des wohl umschriebenen nekrotischen Herdes in festem Zusammenhang mit dem umgebenden Knochen stehend, bot einen ganz ungewohnten und eigentümlichen Anblick. Wenn der Eingriff aus irgend einem Grunde unterlassen worden wäre, so hätte sich zweifellos eine chronische Mittelohreiterung mit folgender Sequestration entwickelt, also einer der Fälle, die wir so oft sehen, deren Beobachtung in statu nascendi, aber nur selten so wie hier möglich ist. Wenn durch diesen Fall der Nachweis erbracht ist, daß es eine von allen anderen Formen der Warzenfortsatzerkrankungen verschiedene Form — eine echte akute Nekrose derselben bei genuiner Mittelohreiterung — gibt, so wird dies ein Grund mehr sein, auf möglichste Genauigkeit in der Terminologie zu achten und die „nekrotischen" Prozesse streng von den „kariösen" oder „Einschmelzungsprozessen" zu trennen.

Zur Frage der Seekrankheit.[2])

Von Dr. **R. Spira** in Krakau.

Meiner Überzeugung nach kommt die Seekrankheit durch den Mangel an Gewohnheit für gewisse Bewegungen zustande und kann durch nachträgliche Angewöhnung an diese Bewegungen geheilt werden. Ich war immer seekrank bei schlechtem Wetter, aber nur durch die ersten 2—3 Tage. Dann wurde mir immer besser und später konnte ich bei stürmischestem Wetter rauchen, essen, trinken, herumgehen im besten Wohlbefinden. Dieser günstige Zustand dauerte auf dem Schiff jedoch nur so lange, als das schlechte Wetter *ununterbrochen* anhielt. Wurde aber dieses durch schönes Wetter unterbrochen,

[1]) Zeitschr. f. Ohrenheilk., 1909, 1910.

[2]) Bemerkungen zur Diskussion über Seekrankheit in der Österr. otologischen Gesellschaft. Dezember 1909.

Digitized by Google
Original from UNIVERSITY OF CALIFORNIA
Generated on 2019-10-24 12:01 GMT / http://hdl.handle.net/2027/uc1.b3252759
Public Domain in the United States, Google-digitized / http://www.hathitrust.org/access_use#pd-us-google

welches einige Zeit anhielt, und trat dann wieder unruhige See und ungewöhnliche Bewegung des Schiffes auf, so war sofort die Seekrankheit mit allen ihren Erscheinungen wieder da und mit demselben Verlauf wie zuvor. Dasselbe geschah, wenn ich, nachdem ich mich bereits an die ungewohnten Bewegungen gewöhnt hatte, die Fahrt durch Ausschiffen unterbrach, einige Zeit zu Lande oder auf dem ruhig stehenden Schiffe im Hafen zubrachte. Kam ich dann wieder aufs Schiff oder kam dieses nach einiger Unterbrechung wieder in Bewegung bei unruhigem Seegang, dann war die Seekrankheit sofort wieder manifest.

Offenbar trat während dieser Unterbrechungen wieder Abgewöhnung ein. Diesen Wechsel zwischen An- und Abgewöhnung konnte ich bei mir durch volle 15 Monate beobachten; trotz wiederholter Erkrankung trat keine dauernde Angewöhnung ein. Ich erfreute mich immer eines gesunden Magens, leide aber leicht an Schwindel bei Drehbewegungen, bei gesunden Ohren. Dies hängt offenbar von einer individuellen Disposition oder sagen wir vielleicht besser von einer gewissen Empfindlichkeit oder einem labilen Gleichgewichtszustande des Vestibularapparates ab.

Der Ansicht, daß die Seekrankheit auf eine Empfindlichkeit des Vestibularapparates zurückzuführen ist, habe ich vor Jahren wiederholt Ausdruck gegeben (Bibliothek der gesamten Heilk., Menièresche Symptome, pag. 310, und in „Pathogenese der Labyrintherschütterung“, Haugs klinische Vorträge, 1901). Ich hatte auch schon lange beobachtet, daß diese Neigung zur Seekrankheit besonders bei Personen angetroffen wird, die auch bei gewissen Tänzen, besonders bei Rundtänzen, ferner beim Schaukeln, leicht von Übelkeit, Schwindel, Brechreiz, Flimmern vor den Augen usw. befallen werden. Durch oftes Tanzen, durch häufiges Schaukeln kann diese Neigung wirksam bekämpft werden, so daß später diese üblen Folgen bei den erwähnten Bewegungen ausbleiben. Vorausgesetzt nun, daß die Seekrankheit auf die Bewegung des Körpers in ungewohnter Richtung zurückzuführen ist, würde sich die Beobachtung Báránys, die Besserung des Schwindels bei Neigung des Kopfes nach vorn, leicht in der Weise erklären lassen, daß dadurch die ungewohnte Lokomotion von oben nach unten in der Richtung der vertikalen Bogengänge in eine gewohnte Bewegung von hinten nach vorn in der Richtung der horizontalen Bogengänge umgewandelt erscheint, wie dies Frey ganz plausibel annimmt.

Von dieser Überlegung ausgehend, habe ich vor Jahren gegen die Seekrankheit ein gewisses, auf Angewöhnung an Bewegungen nach allen Richtungen beruhendes Präventivverfahren vorgeschlagen. Danach sollen Personen, die an dieser Empfindlichkeit leiden und sich auf die See begeben sollen, durch einige Wochen zuvor gewisse gymnastische und mechanische Bewegung systematisch vornehmen. Diese haben zu bestehen in Bewegungen nach allen Di-

Digitized by Google
Original from UNIVERSITY OF CALIFORNIA
Generated on 2019-10-24 12:01 GMT / http://hdl.handle.net/2027/uc1.b3252759
Public Domain in the United States, Google-digitized / http://www.hathitrust.org/access_use#pd-us-google

mensionen von oben nach unten, von rechts nach links, von vorn nach rückwärts und umgekehrt, in Rechtsdrehungen und Linksdrehungen. Diese Bewegungen sollen durch einige Zeit 1—2mal täglich ausgeführt werden, und zwar anfangs nur durch kurze Zeit in großen Intervallen, später sukzessive durch immer längere Zeit, immer schneller und in immer kürzeren Zwischenräumen. Wünschenswert wären gymnastische Apparate, mit deren Hilfe kombinierte Bewegungen gleichzeitig nach verschiedenen Richtungen, zum Beispiel seitwärts und nach unten oder vorn und umgekehrt usw. ausgeführt werden könnten. Hat sich ein Pat. durch einige Wochen in solchen Bewegungen dressiert und an sie gewöhnt, dann wird er getrost sich dem Schiffe selbst bei unruhigem Seegang anvertrauen können. Doch müssten auch auf den Schiffen am Verdeck Vorrichtungen angebracht werden, mit deren Hilfe während der Reise bei ruhiger See solche Bewegungsübungen fortgesetzt werden könnten, um eventuellen Abgewöhnungen zuvorzukommen.

Vereinsberichte.

Österreichische otologische Gesellschaft.

Sitzung vom 19. Dezember 1910.

Vorsitzender: Politzer. — Schriftführer: Bondy.

A. Administrative Sitzung.

Bei der Neuwahl wurden gewählt:
Zum Vorsitzenden: V. Urbantschitsch.
„ Vorsitzendenstellvertreter: H. Frey.
„ Sekretär: E. Urbantschitsch.
„ Kassier: Kaufmann.
„ Schriftführer: Bondy.

Der Kassier erstattet den Kassabericht. Es wird ihm das Absolutorium erteilt und für seine Mühewaltung der Dank ausgedrückt. Der Sekretär (Bárány) erstattet den Jahresbericht: das abgelaufene Vereinsjahr läßt auf eine reiche wissenschaftliche Tätigkeit zurückblicken.

Es wurden gehalten: I. 101 Demonstrationen, und zwar von den Herren Alt (1), Bárány (17), Beck (7), Benesi (1), Bondy (4), Braun (2), Dintenfaß (1), Frey (3), Fröschels (2), Hammerschlag (1), Leidler (3), Löwy (1), Mauthner (2), O. Mayer (2), H. Neumann (2), Peresz (1), Ruttin (25), C. Stein (1), E. Urbantschitsch (25) und V. Urbantschitsch (1); — II. 2 vorläufige Mitteilungen (Ruttin); — III. 2 Vorträge (Fröschels und Hammerschlag); — IV. 4 Referate (Alt, Hammerschlag, Frey und Ruttin).

Über 50 Demonstrationen betrafen chirurgische Fälle, die anderen rein klinische. Die Labyrinthfrage nahm wiederum einen breiten Rahmen ein.

Dr. Isemer dankt in seinem Briefe für die Kranzspende der Österreichischen otologischen Gesellschaft anläßlich des Todes weiland Geheimrat

Digitized by Google
Original from UNIVERSITY OF CALIFORNIA
Generated on 2019-10-24 12:01 GMT / http://hdl.handle.net/2027/uc1.b3252759
Public Domain in the United States, Google-digitized / http://www.hathitrust.org/access_use#pd-us-google

Schwartzes. Isemer hat den Kranz auf der Bahre des Verstorbenen niedergelegt.

B. Wissenschaftliche Sitzung.

I. H. Frey: Ein Fall von **gleichzeitiger Erkrankung des Acusticus und Facialis rheumatischen Ursprungs.**

Der vorgestellte 22jährige Patient, der bis dahin vollständig gesund war, erkrankte vor einigen Tagen plötzlich und zwar zeigte sich zuerst bei ihm ein Herpes, entsprechend der Ausbreitung der rechten Chorda tympani an der Zunge, also im vorderen Abschnitt. Wenige Tage darnach trat eine Lähmung des Facialis auf, die innerhalb 24 Stunden sämtliche drei Äste ergriff. Am nächsten Tage bemerkte Pat. eine Schwerhörigkeit. Die Untersuchung ergab die Kriterien einer mäßigen Läsion des inneren Ohres, beschränkt auf den cochlearen Anteil. Unter antirheumatischer Behandlung (Salicylpräparate etc.) besserte sich die Facialislähmung langsam und derzeit ist der Patient wenn auch noch schwach, doch schon imstande, die Muskeln der rechten Gesichtshälfte zu innervieren. Die Hörstörung wurde von Tag zu Tag stärker, scheint aber nunmehr wieder im Rückgange begriffen zu sein. Von Seite des Vestibularapparates waren bis jetzt keinerlei Erscheinungen zu verzeichnen, die rotatorische, kalorische und die galvanische Reaktion sind prompt. Heute ist allerdings eine Spur von oscillierendem Nystagmus beim Blick nach links zu sehen. Der Fall ist deshalb interessant, weil er sich wohl zweifellos auf eine Neuritis des Facialis und Cochlearis beziehen läßt und weil auch hier wieder die Erscheinung auftritt, daß die affizierten Nerven parallel, aber sozusagen mit Phasenverschiebung erkranken, ein Umstand, der geradezu die Diagnose der Neuritis wertvoll zu sein scheint. Auf dieses Verhalten wurde übrigens schon von I. Braun in einem Falle meiner Abteilung, der hier demonstriert wurde, hingewiesen.

Diskussion.

E. Ruttin: Im Anschluß an diesen Fall möchte ich mitteilen, daß ich demnächst über drei einschlägige Fälle ausführlich berichten werde. Es scheint sich jetzt um eine Art Epidemie zu handeln. Zwei meiner Fälle haben Trigeminus-, Facialis-, Cochlearis- und Vestibularisstörungen. Der dritte zeigt eine Affektion des Trigeminus, Facialis und Vestibularis. Das Merkwürdige an diesen drei Fällen, und ich halte das für etwas sehr Wichtiges, ist, daß sie unter dem Bilde einer akuten Otitis verlaufen. Der eine Fall wurde mir direkt zur Aufmeißelung überwiesen; er wurde ohne Operation gesund. Ein zweiter, von M. Rauch zuerst untersuchter, imponierte ebenfalls für eine akute Otitis, und den dritten hielt ich anfangs gleichfalls für eine akute Otitis. Daß keine Otitis bestand, war durch die gute Hörweite zu konstatieren. Verwechslungen sind aber sehr leicht, insbesondere weil keine Blasen vorhanden sind, das Trommelfell rot ist und die Details ziemlich verschwommen sind. Neumann hat hier einen solchen Fall mit myringitischen Blasen und polyneuritischen Erscheinungen vorgestellt.

D. Kaufmann hat als Assistent der Klinik einen solchen Fall beobachtet und ausführlich beschrieben. Das Trommelfell war vollkommen normal. Affiziert waren der Trigeminus, der Acusticus und der Facialis. Das Krankheitsbild war ein sehr schweres. Kaufmann möchte wissen, wie der weitere Verlauf in Freys Fall sich gestaltete, da in seinem (Kaufmanns) Fall, die Acusticuslähmung geblieben ist.

Generated on 2019-10-24 12:01 GMT / http://hdl.handle.net/2027/uc1.b3252759
Public Domain in the United States, Google-digitized / http://www.hathitrust.org/access_use#pd-us-google
Digitized by Google
Original from UNIVERSITY OF CALIFORNIA

H. Frey: Wegen der Kürze der Zeit wollte ich auf die in der Literatur niedergelegten Fälle nicht eingehen. Die Fälle von Kaufmann, Hammerschlag, Frankl-Hochwart, Hegener u. a. sind mir bekannt. Gegenüber Ruttin möchte ich bemerken, daß bei meinen Pat. niemals Reizerscheinungen am Trommelfell bestanden.

Politzer: Ich habe zuerst auf das Vorkommen von Facialparalyse, kombiniert mit Herpes, hingewiesen. Fälle wie der vorgestellte habe ich — da keine Symptome einer Zentralaffektion vorlagen — als rheumatische Facialparalyse gedeutet. In diesen Fällen, bei denen auch die Chorda tymp. affiziert ist, handelt es sich höchstwahrscheinlich um eine rheumatische Erkrankung jenes Stückes des Facialnerven, welches im Felsenbeine verläuft. Da dieser Teil des Facialkanals nur durch eine dünne Knochenlamelle von der Labyrinthhöhle geschieden ist, so kann sich die entzündliche Reizung in diesem Kanale auf das Labyrinth fortpflanzen, wo die mit Hyperämie einhergehende seröse Exsudation genügt, eine Hörstörung geringeren Grades zu bewirken, welche nach dem Zurückgehen der rheumatischen Affektion des Facialis schwindet.

II. **Diskussion zu den Unfallreferaten** von Alt, Hammerschlag, Frey und Ruttin.

F. Alt: Unfallserkrankungen des Ohres. Im Handbuche der Unfallerkrankungen von Thiem hat Passow die Verletzungen des Gehörorgans behandelt. Seine Bewertungen der Unfallserkrankungen sind im allgemeinen etwas höher als die von mir vorgeschlagenen. Auch Passow empfiehlt kein strenges Festhalten an Schätzungsschemen, sondern ein Individualisieren bei der Begutachtung. Auffallend war mir die Auffassung Passows, „daß bei bestehender Anlage von Otosklerose die Entwicklung des Leidens durch schwere Unfälle begünstigt werden kann und daß der Unfall das Fortschreiten der Otosklerose beschleunigt, also eine Verschlimmerung herbeiführt". Ich glaube, daß die Otosklerose niemals durch einen Unfall hervorgerufen oder daß eine Verschlimmerung der Krankheit im Sinne der typischen Otosklerose herbeigeführt werden kann. Allerdings kann der Unfall eine traumatische Labyrinthaffektion, die dann neben der Otosklerose besteht, erzeugen. Wenn wir uns auf den Standpunkt Passows stellen, so würden wir sehr viele Renten für Lebenszeit zuerkennen auf die bloße Angabe des Verletzten hin, daß seine schon lange bestehende Otosklerose seit dem Trauma schlechter geworden sei.

Die größte Schwierigkeit bereitet dem begutachtenden Arzte die Feststellung, ob eine schon bestandene Labyrintherkrankung durch lärmenden Beruf infolge des Unfalls eine Verschlimmerung erfahren habe. Bei der Beurteilung solcher Fälle können begutachtender Arzt und Schiedsgericht zu divergierenden Ansichten gelangen.

Um mir selbst Klarheit über diese Verhältnisse zu verschaffen, habe ich in großen Betrieben Schlosser und Schmiede verschiedener Kategorien sowie eine größere Zahl von Berufsschwerhörigen, die bei der Arbeit der Unfallsversicherung für Niederösterreich wegen Verletzungen, die nicht das Gehörorgan betrafen, zur Untersuchung erschienen, auf ihre Berufsschwerhörigkeit geprüft (im ganzen mehr als 10 Fälle). Bei der Berufsschwerhörigkeit ist nahezu nur der cochleare Teil des Labyrinthes affiziert. Die Leute sind schwerhörig und klagen mitunter über zeitweilig auftretendes Ohrensausen. Vestibuläre Symptome sind fast nie nachweisbar und Klagen über subjektive Beschwerden seitens des Vestibularapparates hört man ebenfalls fast nie. Die Berufsschwerhörigkeit tritt um so leichter auf, wenn die Leute in geschlossenen Werkstätten

Digitized by Google
Original from UNIVERSITY OF CALIFORNIA
Generated on 2019-10-24 12:01 GMT / http://hdl.handle.net/2027/uc1.b3252759
Public Domain in the United States, Google-digitized / http://www.hathitrust.org/access_use#pd-us-google

arbeiten. Die Bodenerschütterung spielt in der Ätiologie der Erkrankung nur eine untergeordnete Rolle und die damit verbundene Erschütterung des ganzen Körpers schadet immerhin auch den Hörnerven. Vestibularsymptome bei Schmieden oder Schlossern sind nicht auf die Berufserkrankung, sondern eine sonst wie entstandene Labyrinthaffektion zu beziehen.

Eine weitere Schwierigkeit bei der Begutachtung ist die Frage, ob Vestibularsymptome jahrelang anhalten können oder ob eine allmähliche Akkommodation eintritt. Ich habe bei Caissonarbeitern, die Labyrinthblutungen erlitten hatten, viele Jahre anhaltenden Schwindel beobachtet. Im allgemeinen sieht man aber, daß bei partiellen Läsionen des Vestibularapparates meist Akkommodation sich einstellt und daß demnach das von Ruttin erwähnte lange Persistieren von Schwindel bei partiellen Läsionen des Bogengangsapparates zur Ausnahme gehört. Bei vollständiger Vernichtung des Bogengangsapparates tritt sehr rasch Akkommodation ein.

Die von Ruttin zitierten Bemerkungen im Schema der Arbeiter-Unfallsversicherungsanstalt für Niederösterreich stammen aus alter Zeit und sind ohne meine Ingerenz aufgestellt worden. Ich habe mich stets an die von mir besprochenen Bewertungen gehalten.

Bárány: Ich habe wiederholt Fälle gesehen, die ein bis zwei Jahre nach dem Unfall mit Vestibularerscheinungen kamen und bemerke, daß wir bisher die Erscheinungen noch nicht genau lokalisieren können. Wenn kein Ausfall vorhanden, können wir nicht sagen, ob das Labyrinth, die Kerne, der Nerv selbst oder das Kleinhirn erkrankt ist, und doch ist es wichtig, zu wissen, welche Station erkrankt ist. In der letzten Zeit habe ich einige Fälle gesehen, in denen mir der Zeigeversuch Anhaltspunkte gegeben hat, um festzustellen, daß das Kleinhirn erkrankt ist. Es waren vier Fälle, in denen nach Schädeltraumen Ausfallserscheinungen durch den Zeigeversuch nachweisbar waren. Zwei waren frische Fälle, der eine kam zwei Wochen, der andere vier Wochen nach dem Trauma in meine Beobachtung. Subjektiv litten sie alle an Kopfschmerzen und Schwindel. Bei den frischen Fällen ergab die Untersuchung spontanes Vorbeizeigen mit der oberen, in einem Falle auch mit der unteren Extremität, Ausfall der Zeigereaktion nach Drehung in einer bestimmten Richtung. Bei den zwei anderen Fällen (Trauma vor einem beziehungsweise zwei Jahren) bestand kein spontanes Vorbeizeigen, wohl aber Ausfallserscheinungen, die sich durch mehrere Wochen der Beobachtung konstant erhielten. Auch Rhese hat bei seinen Fällen den Eindruck gewonnen, daß es häufig Kleinhirnaffektionen sind und nicht solche der Nerven etc. Er hat dies allerdings aus anderen Gründen geschlossen. (Babinsky, Fallen in atypischer Richtung.)

E. Fröschels: Ich kann mich genau an einen Fall von Otosklerose erinnern, bei dem das anfangs bessere Ohr sich rapid verschlechterte, und zwar nach Angabe des Pat., der Straßenbahnarbeiter ist, nach einem Trauma, das die Schädelhälfte des früher besseren Ohres betraf.

H. Neumann: Bezüglich der von Prof. Alt angeführten ursächlichen Momente der Berufsschwerhörigkeit erlaube ich mir folgendes zu bemerken: Die diesbezüglichen zahlreichen experimentellen Untersuchungen (Wittmaack, van Encken) scheinen dafür zu sprechen, daß die Erschütterung den wesentlichen Anteil an der Schädigung hat. Ebenso scheint dafür der Umstand zu sprechen, daß bestehende Schalleitungshindernisse den Eintritt der Berufsschwerhörigkeit begünstigen. Dieselbe charakterisiert sich auf Grund meiner Erfahrungen durch einen progressiven Charakter, Mangel an Schwindel und

Digitized by Google
Original from UNIVERSITY OF CALIFORNIA
Generated on 2019-10-24 12:01 GMT / http://hdl.handle.net/2027/uc1.b3252759
Public Domain in the United States, Google-digitized / http://www.hathitrust.org/access_use#pd-us-google

subjektiven Geräuschen. Wenn letztere hie und da vorhanden sind, so haben sie einen wenig belästigenden Charakter. Der Mangel an Schwindel und Gleichgewichtsstörungen ist aber nicht immer in dem Sinne zu verwerten, daß der vestibulare Teil intakt ist. Wie ich dies nämlich schon zu beobachten Gelegenheit hatte, kann der Vestibularapparat vollständig vernichtet sein und doch fehlen vestibuläre Symptome in der Anamnese. Dies kann nur damit erklärt werden, daß die progressive Konsumption des Vestibularapparates keine klinisch manifesten Erscheinungen verursacht. Das klinische Bild der Berufsschwerhörigkeiten zeigt eine große Ähnlichkeit mit der senilen und prämaturen Atrophie des Acusticus, wo ebenfalls subjektive Geräusche, Schwindel zu den seltenen Erscheinungen gehören.

Daß die Otosklerose durch einen Unfall eine Verschlimmerung erfahren kann, ist wahrscheinlich. Jedoch liegt der Grund hierfür nicht in einer Verschlimmerung des ursprünglichen Leidens, sondern ist in dem Hinzutreten einer Affectio labyrinthi zu suchen, wofür der Otosklerotiker besonders disponiert zu sein scheint.

Zu den Ausführungen des Herrn Dr. Bárány sei mir gestattet, folgendes zu bemerken: Die Fallrichtung sowie der Zeigeversuch eignen sich gegenwärtig wegen Mangel an reinen pathologisch-anatomisch sichergestellten Fällen zur strikten Lokaldiagnose nocht nicht. Ein abschließendes Urteil über die vielversprechenden Untersuchungsmethoden maße ich mir nicht an. Mit Rücksicht auf folgenden Fall sehe ich mich jedoch gezwungen, eine abwartende Stellung einzunehmen und auch Ihnen eine solche zu empfehlen. Die Abbildung der Hirnbasis, die ich Ihnen hier herumzureichen die Ehre habe, stammt von einem 52jähr. Manne, der mit hochgradigen Gleichgewichtsstörungen und Tumorsymptomen von zahlreichen Neurologen untersucht wurde. Die Lokalisation dieses Tumors war ziemlich schwer. Die eine Gruppe der Neurologen nahm nämlich den Sitz der Geschwulst in der linken hinteren Schädelgrube an, während ihn andere in der rechten hinteren Schädelgrube vermuteten. Eine dritte Ansicht war, daß der Tumor in der Hypophyse liege, während die radiologische Untersuchung die Neubildung in der rechten Schläfengrube vermuten ließ. Die vom Kollegen Dr. Beck und mir unabhängig voneinander vorgenommene otologische Untersuchung ergab normale Verhältnisse für den Cochlearis und Vestibularis. Hingegen schienen die von Bárány angegebenen Untersuchungsmethoden für eine Lokalisation in der hinteren Schädelgrube links zu sprechen. Die vom Kollegen Dr. Haberer vorgenommene Trepanation der hinteren Schädelgrube ergab ein negatives Resultat. Da der Tumor bei der Operation nicht gefunden werden konnte, so gelang es dem Operateur auch nicht, das prolabierte Kleinhirn zurückzubringen. Nur nach Abtragung großer Hirnmassen sowie nach Anwendung stärkeren Druckes gelang es, das Cerebellum zurückzudrängen. Am zweiten Tage nachher trat Exitus ein und die Obduktion ergab ein kleinapfelgroßes Endotheliom in der Fossa Sylvii. Dasselbe ging von der Dura aus und komprimierte das Stirnhirn von hinten-unten nach vorne-oben. Die Tatsache, daß Stirnhirntumoren den gleichen Symptomenkomplex wie Erkrankungen des Cerebellums aufweisen können, sowie die Tatsache, daß die fronto-cerebellare Bahn in der Pons eine Kreuzung erfährt, sind bei der Berücksichtigung des diagnostischen Wertes des Zeige- und Fallversuches jene Momente, auf die ich zunächst hinweisen möchte. Abgesehen davon, daß diese Untersuchungen sehr schwer durchzuführen sind und selbst dem Geübtesten Fehler unterlaufen können, wie dies Kollege Bárány selber zugibt, so besitzen die bis nun zur

Digitized by Google
Original from UNIVERSITY OF CALIFORNIA
Generated on 2019-10-24 12:01 GMT / http://hdl.handle.net/2027/uc1.b3252759
Public Domain in the United States, Google-digitized / http://www.hathitrust.org/access_use#pd-us-google

Sektion gelangten Fälle keine beweisende Kraft wegen Mangel an sogenannter Reinheit. Ich befasse mich gegenwärtig mit der Nachprüfung dieser Untersuchungsmethoden und hoffe in Bälde Ihnen darüber ausführlich berichten zu können. Bis dahin begnüge ich mich, den oben geschilderten Fall mit all seinen Konsequenzen hier mitgeteilt zu haben.

Bárány: Aus dem Befunde des Falles kann man keine Diagnose auf Kleinhirnerkrankung stellen. Wenn man die Sache nicht ganz verfolgt, kann man sich sehr leicht irren. Auch ich habe vor einigen Wochen einen Fall gesehen, bei dem ein atypisches Fallen vorlag, wo ich aber trotzdem die Diagnose auf einen Tumor der inneren Kapsel gestellt habe. Die Sektion hat meine Diagnose bestätigt. In diesem Falle waren eben die Erscheinungen nicht konstant vorhanden und es war zwar eine Reaktion auszulösen, aber sie war nicht vollkommen normal. In dem von Neumann angeführten Falle, bei dem ich einen Tumor des Wurms diagnostiziert hatte, der auch durch die Sektion bestätigt wurde, war der Pat. bei wiederholtem Ausspritzen nicht zum Fallen nach vorne zu bringen, es war also ein Ausfall für das Fallen nach vorne vorhanden.

Kaufmann macht darauf aufmerksam, daß in der Begutachtung Differenzen aus dem Grunde zutage treten, weil von verschiedenen Ohrenärzten dieselben Affektionen verschieden diagnostiziert werden, indem beispielsweise über die Diagnose „chronischer Katarrh, Otosklerose und Katarrh mit Mitbeteiligung des nervösen Hörapparates des schallperzipierenden Apparates Meinungsverschiedenheiten vorkommen, was er aus seiner Erfahrung bei Begutachtung Unfallverletzter mit Beispielen belegen kann.

Alt: Ich glaube, darüber dürften wir einig sein, daß die typische Otosklerose nicht Unfallsfolge sein kann. Es handelt sich nur darum, festzustellen, ob die Anschauung Passows richtig ist, daß bei bestehender Anlage die Entwicklung des Leidens begünstigt werden kann und daß das Fortschreiten der Otosklerose durch einen Unfall begünstigt werden kann. Ich erlaube mir an Hofrat Politzer, einem der besten Kenner der Otosklerose, die Frage zu richten, wie er sich zur Ansicht Passows verhält.

Politzer: Bei der gerichtsärztlichen Beurteilung muß man in allen Fällen, bei denen keine objektiven Merkmale vorliegen, stets in Betracht ziehen, daß die Verletzten, die aus dem Unfalle die größtmöglichsten Vorteile zu ziehen suchen, bezüglich des Grades der Hörstörung übertreiben. Daß bei schon bestehender Otosklerose durch eine traumatische Schädelerschütterung eine Hörverschlimmerung bewirkt werden kann, ist außer Zweifel. Finden wir aber in einem Falle, der angibt, früher normalhörend gewesen und erst durch den Unfall schwerhörig geworden zu sein, die objektiven Symptome einer typischen Otosklerose ausgeprägt, dann können wir — vorausgesetzt, daß der Fall bald nach dem Trauma untersucht wurde — mit Bestimmtheit sagen, daß seine Hörstörung schon vor dem Trauma bestanden hat. Bei schon bestehender Hörstörung ist der Grad der durch den Unfall bedingten Hörverschlimmerung gerichtsärztlich festzustellen, da die Aussagen beteiligter oder nicht beteiligter Zeugen über den früheren Grad der Hörstörung unverläßlich sind.

V. Urbantschitsch: Ich glaube, daß es unmöglich ist, daß man durch einen Unfall Otosklerose bekommt. Hingegen ist es wohl denkbar, daß eine auf Otosklerose beruhende Schwerhörigkeit durch einen Unfall eine Verschlechterung erfährt.

Generated on 2019-10-24 12:01 GMT / http://hdl.handle.net/2027/uc1.b3252759
Public Domain in the United States, Google-digitized / http://www.hathitrust.org/access_use#pd-us-google
Digitized by Google
Original from UNIVERSITY OF CALIFORNIA

Ruttin: Vielleicht hat Passow solche Fälle im Sinne gehabt, wie ich einen gesehen und in Dresden erwähnt habe. Es handelte sich um eine alte Frau, bei der man die Diagnose Otosklerose stellen mußte und die vor Jahren angeblich ein Trauma erlitten hat. Sie starb an einer interkurrenten Erkrankung. Das histologische Bild sprach auf den ersten Blick für Otosklerose, allein bei Durchsicht aller Präparate konnte man nachweisen, daß es sich nur um einen Callus in der Stapesgegend und in der hinteren Wand des Vestibulums handelte, da der Verlauf einer feinen Fissur durch diese Knochenmasse an der hinteren Vestibularwand sich feststellen ließ.

Frey: Bei einer ziemlich ansehnlichen Erfahrung in Unfallsangelegenheiten ist mir nur ein einziges Mal in praxi die Frage vorgelegt worden, ob eine Otosklerose auf ein Trauma bezogen werden kann. Ich hatte damals Anlaß, die Frage für diesen Fall zu verneinen. Alt, der in demselben Falle auch als Experte befragt wurde, hatte die gleiche Meinung. Trotzdem glaube ich, daß unter Umständen eine bestehende Otosklerose durch ein Trauma verschlimmert werden kann, wenn auch nur mittelbar. Wir wissen, daß Verschlechterungen der Otosklerose durch psychische Beeinflussung (Schreck, Aufregung etc.) vorkommen und ich erkläre mir diesen Umstand durch meine Annahme, daß der Otosklerose eine Störung der inneren Organsekretion zugrunde liegt, wenn ich dies auch jetzt noch nicht beweisen kann. Es kann daher auch das mit einem physischen Trauma verbundene psychische Trauma einen ungünstigen Einfluß auf eine bestehende Otosklerose ausüben. Zum zweiten Punkte möchte ich bemerken, daß Schwindel und Nystagmus auch bei Stirnhirntumoren vorkommen, wie dies schon Hitzig beschrieben hat.

Niederländische Gesellschaft für Hals-, Nasen- und Ohrenheilkunde.

XVIII. Versammlung in Amsterdam, 23. und 24. Oktober 1909.

Anwesend die Herren: v. Anrooy, ten Cate, Campagne, Burger, Knipers, Breedvelt, Jacobson, van der Hoeven Leonhard, Struycken, Brat, Siemens, Gantvoort, Boon, Mulder, Kan, van der Heyde, Frederikse, Fallas, Goris, Zwaardemaker, Vogelpoel, v. Hasselt, Quix, Slotemaker, Loopuyt, Posthumus Meyjes, v. Selms, Moerman, ter Kuile, de Groot, Henkes, Braat, Peters, Couvée, Baëza, Ekker, v. Leyden, Broeckaert, v. Mens, Alberti, Cohen Tervaert, Wisselink, Brouwer, v. Gilse, Roozendaal, v. Lennep, Ruisch, de Kleyn, Warndorff, Weyers.

Als Vorstandsmitglieder werden wiedergewählt die Herren: Moll, Vorsitzender; v. Anrooy, Schatzmeister; Burger, Schriftführer-Bibliothekar (Vondelstr. 1, Amsterdam).

Auf Antrag des Vorstandes erklärt sich die Versammlung für die Vereinigung von Otologie und Laryngologie auf Kongressen.

I. F. H. Quix (Utrecht): **A. Die Ätiologie der angeborenen Taubstummheit.**

Vortragender demonstriert: 1. farbige (auf Lumièreplatten aufgenommene) Mikrophotogramme von Schnitten des **Gehörorganes eines Kätzchens**, welches sich im physiologischen Institut in Utrecht als vollständig taub erwiesen hatte.

Digitized by Google
Original from UNIVERSITY OF CALIFORNIA
Generated on 2019-10-24 12:01 GMT / http://hdl.handle.net/2027/uc1.b3252759
Public Domain in the United States, Google-digitized / http://www.hathitrust.org/access_use#pd-us-google

Beiderseits wurden gleich starke Veränderungen gefunden: Äußeres und mittleres Ohr, knöcherne Labyrinthkapsel, Nervus octavus, Pars superior des Labyrinths normal. In der Pars inferior ist der Ductus cochlearis obliteriert durch Verwachsung der Membrana Reissneri mit der Membrana basilaris; die Stria vascularis fehlt in allen Windungen. Das Cortische Organ fehlt bis auf einige Pfeiler mit unregelmäßigen Stützzellen. Die Cortische Membran fehlt oder ist verwachsen mit dem Rest des Cortischen Organes oder mit der Membrana Reissneri. Das Coecum vestibulare ist obliteriert.

Durch Faltenbildung der lateralen Wand ist der Sacculus verengt, das Sinnesepithel fehlt fast ganz. Der Ductus reuniens ist geschlossen, der Canalis saccularis stark verengt, teilweise obliteriert. Ductus endolymphaticus und Canalis utricularis normal.

Der N. vestibularis mit dem Ganglion Scarpae, der Stamm des Nervus cochlearis mit dem Ganglion spirale sind normal. Die peripheren Fasern endigen an der Habenula perforata. Im entarteten Cortischen Organ findet man keine Nervenfasern.

Die Taubheit ist durchaus erklärlich aus den Veränderungen im Ductus cochlearis. Daneben gefundene Veränderungen im Zentralorgan brauchen zur Erklärung der Taubheit nicht herangezogen zu werden.

2. Demonstriert Redner das **Gehörorgan einer taubstummen Frau,** deren Zentralorgan im Laboratorium von Prof. Winkler durch Herrn Brouwer untersucht ist. Beiderseits waren äußeres und mittleres Ohr, die Pars superior des Labyrinths, der N. vestibularis normal. Es fehlt jedoch an beiden Seiten das Cortische Organ; hie und da sind nur einige Häuflein von unregelmäßigen Zellen geblieben, in welchen keine Sinneselemente zu sehen sind. Die Stria vascularis fehlt fast ganz bis auf einen dünnen Streifen ohne erkenntliche normale Zellen.

Der rechtsseitige Ductus cochlearis ist erweitert durch Vorwölbung der Membrana Reissneri in die Scala vestibuli. Der N. cochlearis ist stark verdünnt, das Ganglion spirale besteht aus sehr unregelmäßigen Zellen, vom N. spiralis ist nirgends etwas übriggeblieben.

Rechts ist der Sacculus größtenteils obliteriert durch Verwachsung der lateralen mit der medialen Wand; vom Epithel der Macula ist demzufolge wenig übrig geblieben, der Ramus saccularis ist verdünnt.

Links dahingegen besteht hochgradige Erweiterung des Sacculus, Canalis saccularis und Ductus reuniens. Das Coecum vestibulare ist teilweise obliteriert. Der Ramus saccularis hat hier normalen Durchmesser.

Trotz dieser Asymmetrie hält Vortragender die Ursache der Veränderungen an beiden Seiten für dieselbe. Die Taubstummheit ist ohne Zweifel eine angeborene gewesen und stimmt ganz überein mit der bei Tanzmäusen und taubstummen Katzen gefundenen. Redner betont ferner, daß Fälle wie die mitgeteilten beweisen, daß die Einteilung der angeborenen ererbten Taubstummheit nach Siebenmann in einen Typus Mondini und einen Typus Scheibe nicht aufrecht erhalten werden kann. Es kommen allerlei Übergänge vor.

Nach kritischer Erläuterung der verschiedenen Theorien gibt Redner seine Auffassung der Genese der genannten Abweichungen, ausgehend von der bei der angeborenen ererbten Taubstummheit bei Menschen und Tieren immer vorhandenen Entartung der Stria vascularis, welche nach ihrem Bau eine sekretorische Funktion haben muß zur Regelung der Zusammensetzung der Endolymphe.

Generated on 2019-10-24 12:01 GMT / http://hdl.handle.net/2027/uc1.b3252759
Public Domain in the United States, Google-digitized / http://www.hathitrust.org/access_use#pd-us-google
Digitized by Google
Original from UNIVERSITY OF CALIFORNIA

Der trophische Einfluß der Stria vascularis, durch die Endolymphe auf das durch diese umspülte Cortische Organ und die Nervenfasern ausgeübt, wird sich erst im späteren embryonalen oder im extrauterinen Leben geltend machen. Störungen in der Sekretion werden im sich entwickelnden oder schon entwickelten Organ Entartung hervorbringen können, welche die Veränderungen im Ductus cochlearis und am peripheren Nerv erklären können: das Maß der Veränderungen wird abhängen vom Zeitpunkt des Auftretens einer solchen Sekretionsstörung. Die Verbindung vom Sacculus mit dem Ductus cochlearis durch den Ductus reuniens kann erklären, weshalb diese Entartung sich bis in den Sacculus, in einigen Fällen bis in den Saccus endolymphaticus fortsetzt.

Die Endolymphe der Pars superior ist nur durch einen sehr engen Kanal in Verbindung mit der Endolymphe im Ductus endolymphaticus. Ferner befinden sich im Utriculus und in den Bogengängen Epithelflocken mit Blutgefäßen, welche von Retzius für sezernierende Organe angesehen sind. Durch diese Verhältnisse ist erklärlich, daß die Entartung sich auf die Pars inferior beschränkt. Durch abnormale Sekretion der Stria werden sich die Druckverhältnisse in der Peri- und Endolymphe ändern, wodurch Erweiterung oder auch Einengung des Ductus cochlearis und des Sacculus leicht erklärt werden.

Diskussion.

Brouwer untersuchte das Hirn der taubstummen Frau und fand eine Entartung der Fasern des N. cochlearis in der Medulla oblongata, sich nach oben und teilweise nach unten fortsetzend; in den Corpora quadrigemina konnten keine Veränderungen mehr gefunden werden. Redner meint, es sei doch a priori eher anzunehmen, daß die Ursache der Schädigung der beiden Gehörorgane in ungefähr gleichem Maße und zur gleichen Zeit dort zu suchen ist, wo die beiderseitigen akustischen Systeme sich nähern, also in der Oblongata.

Struycken, ter Kuile.

B. Demonstration. Mikrophotogramme von Schnitten des Gehörorganes eines Kindes mit tuberkulöser Entzündung des Ohres und der Hirnhäute.

Säugling von 8 Monaten, starb bald nach der Einlieferung in das Krankenhaus. Sektion: Erhöhter Hirndruck. Ein Exsudat an der Basis cerebri, vom Chiasma nach hinten zur Medulla oblongata, seitwärts in die Fossa Sylvii sich erstreckend. Tuberkel in der Fossa Sylvii. Miliare Tuberkel an der Schädelbasis, ferner in den Lungen, Leber. Milz, Bauchfell.

Die chronische tuberkulöse Mittelohrentzündung hatte einen noch nicht bekannten Weg genommen, indem sie die Knochenwand zwischen Mittelohr und Carotis durchbrochen und sich bis in die Adventitia des Gefäßes fortgesetzt hatte, während die Labyrinthwand von der Entzündung nicht überschritten war.

Im peri- und endolymphatischen Raum fibrinöses Exsudat an den Wänden, welches auch das Sinnesepithel umgibt, eine selten vorkommende Erscheinung. Die Entzündung des N. octavus als Folge der Hirnhautentzündung wird wohl dieses Exsudat verursacht haben, da es sich am stärksten geformt hat an Stellen, wo die Nervenfasern in den labyrinthären Raum eindringen.

Für das Entstehen der tuberkulösen Meningitis beim Säugling, wie bekannt gerade an der Hirnbasis und der Fossa Sylvii lokalisiert, könnte vielleicht das Mittelohr eine Rolle spielen.

Digitized by Google
Original from UNIVERSITY OF CALIFORNIA
Generated on 2019-10-24 12:01 GMT / http://hdl.handle.net/2027/uc1.b3252759
Public Domain in the United States, Google-digitized / http://www.hathitrust.org/access_use#pd-us-google

II. G. J. E. Ruysch (Utrecht): **Otolithenverschiebung.**

Quix zeigte auf dem „Nederlandsch natuur- en geneeskundig Congres", 1907, Röntgenaufnahmen vom Kopfe des Haifisches, auf welchem die Otolithen in scharfen Konturen abgebildet waren. Redner stellte weitere Versuche an, mit dem Ziel, festzustellen, ob Verschiebungen der Otolithen im Sinne der Breuerschen Hypothese gefunden werden konnten, wenn der Kopf eines Haifisches 1. in verschiedene Stellungen und 2. auch in progressive Bewegung mit veränderter Geschwindigkeit gebracht wird. Demonstration des Apparates, mit welchem diese Untersuchung exakt gemacht werden konnte, und einiger Röntgenaufnahmen. Es konnten Verschiebungen nicht festgestellt werden. Redner glaubt also erwiesen zu haben, daß, im Gegensatz zur Breuerschen Hypothese, der normale Reiz für den Otolithenapparat nicht in Verschiebung der Otolithen besteht.

III. J. Leopold Siemens (Amsterdam): **Die neue Ära in der Diagnostik der Labyrintherkrankungen.**

Redner gibt eine Übersicht der von Bárány angegebenen Methoden zur Untersuchung der Funktion der Canales semicirculares und bespricht ihre Bedeutung nicht nur für die Diagnostik in der Ohrenheilkunde, sondern auch für Augen-, Nerven- und Unfallkrankheiten. Kurze Besprechung einiger einschlägigen Fälle aus eigener Erfahrung.

Diskussion.

Struycken, Quix, Posthumus Meyjes.

IV. P. Th. L. Kan (Leiden): **Ein Fall von otogenem Kleinhirnabsceß.**

11jähriges Mädchen mit akuter Otitis media nach Verwundung mit einer Haarnadel. Trotz wiederholter Paracentese entwickelt sich eine Caries des Warzenfortsatzes. Aufmeißelung. Nach der Operation (26. VII. 1909) Facialisparalyse. Vom Tage der Entlassung in ambulante Behandlung ab (2. VIII.) sollten zu Hause (der Nebenumstände wegen wenig glaubhafte) Hirnerscheinungen, wie Kopfschmerzen, Erbrechen, Schwindel, aufgetreten sein, welche nach Aufnahme in die Klinik erst nicht konstatiert wurden. Am 5. IX. Abducensparese, rechts komplett, links weniger ausgesprochen. Am nächsten Tage heftige meningitische Erscheinungen (Kernigs Symptom, Nackenstarre, weite, nicht reagierende Pupillen).

Plötzlicher Exitus durch Atmungsstillstand, bevor Operation stattfand. Sektion: Großer Absceß im rechtsseitigen Kleinhirn. Beginnende Meningitis.

Diskussion.

ter Kuile, Quix, Struycken, Posthumus Meyjes.

V. Th. E. ter Kuile (Haag): **a) Retromaxilläres Fibrom und Nasenrachenpolyp.**

Vortragender weist auf die Verwirrung hin, welche noch immer bei vielen Autoren besteht zwischen einfachen Nasenpolypen, welche durch die Choanen in die Nasenrachenhöhle gewachsen sind (vom Vortragenden „Nasenrachenpolyp" benannt) und dem klinisch bösartigen, von der Schädelbasis wachsenden „retromaxillären Fibroid". Die großen Nasenrachenpolypen entfernt Redner in Chloroformnarkose mit der durch die Nase eingeführten und in der Nasenrachenhöhle mit dem Finger richtig angelegten Silberdrahtschlinge.

Generated on 2019-10-24 12:01 GMT / http://hdl.handle.net/2027/uc1.b3252759
Public Domain in the United States, Google-digitized / http://www.hathitrust.org/access_use#pd-us-google
Digitized by Google
Original from UNIVERSITY OF CALIFORNIA

Bei einem 5jährigen Kinde mit retromaxillärem Fibrom, welches auch in die Augen- und Schädelhöhle eingedrungen war und zur Erblindung des linken Auges geführt hatte, machte Redner temporäre Resektion des Jochbeines und der lateralen Augenhöhlenwand. Die weichen Ausläufer waren nirgends verwachsen mit anderen Organen und konnten mit dem Finger entfernt werden.

Ausläufer in der Schädelhöhle wurden später mittelst Trepanation entfernt. Eine zweite Operation wurde jedoch verweigert; nach einigen Wochen Tod unter zunehmendem Hirndruck.

b) Demonstration von stereoskopischen Aufnahmen.

Retromaxilläres Fibrom und retronasaler Polyp; Thrombose der Jugularis mit Verschluß; Sarkom der inneren Nase; doppelseitige Operationen am Sinus frontalis; Labyrinthoperationen; tiefe Halsphlegmonen; Mikrotie; Polyotie; äußere Ohren-, Nasen- und Halskrankheiten.

Zwei Fälle von Labyrinthoperation werden kurz referiert: 1. ein Fall bei einer jungen Frau mit Facialisparalyse, welche nach Radikaloperation mit einfacher Eröffnung des Vestibulum vollkommen heilte. Wenn man mit einer Sonde an der inneren Wand des Vestibulum von hinten vorn nach vorn unten entlang ging, zuckten die Gesichtsmuskeln. Vom Vestibulum aus war also der Facialiskanal angegriffen; 2. ein Mann mit eröffnetem Vestibulum konnte gut hören (besser als vor der Operation), nur so lange das Vestibulum fest mit Jodoform gefüllt war. Wenn das Pulver resorbiert war, war eben die Schnecke wieder offen und konnte Perilymphe abfließen. Später, als Granulationen die Schnecke verschlossen hielten, wurde das Gehör dauernd besser.

VI. H. van Anrooy (Rotterdam): **Demonstration eines Pat. mit Sarkom des Septums.**

Wegen wiederholtem Nasenbluten und Verstopfung ließ der 60jährige Pat. sich untersuchen. Geschwulst am knorpeligen Septum.

VII. J. R. van Hasselt (Haag): **Fremdkörper (Griffel) im Ohr.**

Als 11jähriger Knabe war Pat. beim Spiel mit einem Griffel im Munde gegen einen anderen Knaben gerannt. Der Griffel brach ab, ein Stück durchbohrte die Mundhöhle und gab zu einer Ohrenblutung Veranlassung. Nach 5jähriger fruchtloser Behandlung durch den Hausarzt kam Pat. in Redners Behandlung. Nach Entfernung eines großen Polypen sah man den Griffel quer im äußeren Gehörgang. Entfernung mittelst retroaurikulärer Incision. Demonstration der Röntgenaufnahme.

VIII. J. C. Henkes (Middelburg): **Nasenstein.**

Bei einem Pat., welcher über nasale Sprache, viel Schleim im Halse, schlechten Appetit, Magenbeschwerden und Kopfschmerzen klagte, wurde im linken Nasenloch hinter einer Spina eine harte Masse sondiert. Resektion der Spina; nach hinten wurde die harte Masse durchgestoßen. Es war ein Nasenstein, welcher sich aus einem Pflaumenkern gebildet hatte, den der Pat. wahrscheinlich als Kind verschluckt und durch Erbrechen durch die Choane in die Nase geschleudert hatte.

IX. J. van der Hoeven Leonhard (Amsterdam): **Demonstration von Instrumenten.**

Watteträger für Zungenbasis und Nasenrachenraum; Meißel für Auswüchse am Septum; Antiphone; Schlingenschnürer; Röhrchen mit Tamponstäbchen für Kondomtamponade der Nase; Zange zum Abnehmen der Michelschen Klammern.

Generated on 2019-10-24 12:02 GMT / http://hdl.handle.net/2027/uc1.b3252759
Public Domain in the United States, Google-digitized / http://www.hathitrust.org/access_use#pd-us-google
Digitized by Google
Original from UNIVERSITY OF CALIFORNIA

X. A. S. Jacobson (Amsterdam): **Demonstration von Instrumenten.**

Instrument zum Anlegen eines Kreuzschnittes im Trommelfell bei der Paracentese; Instrument zum Anbohren der Kieferhöhle vom unteren Nasengang aus.

XI. C. H. Gantvoort (Amsterdam); **a) Demonstration einer Pat. mit Lymphosarkom der Nasenrachenhöhle.**

Im Mai wurden bei einem 19jährigen Mädchen rezidivierte adenoide Vegetationen in Chloroformnarkose entfernt. Mikroskopisch: Typisches adenoides Gewebe. Nach einigen Monaten ist der Nasenrachenraum wieder gefüllt: gleichzeitig starke Lymphdrüsenschwellung am Halse. Diagnose jetzt: Lymphdrüsensarkom. (Im Dezember 1909 starb die Pat. unter zunehmendem Marasmus. Keine Sektion.)

b) Demonstration eines Nähinstrumentes für die Mundhöhle.

XII. H. Burger (Amsterdam): **Orbitalentzündungen von der Nase aus verursacht.**

In 3 Jahren wurden in der Universitätsklinik zu Amsterdam 9 Pat. behandelt wegen Orbitalentzündung, in allen Fällen verursacht durch Entzündung der Nebenhöhlen, und zwar 8mal bei akuter, 1mal bei chronischer Nebenhöhlenentzündung. Aus den kurz mitgeteilten Krankengeschichten zieht Redner folgende Schlußfolgerungen:

1. Entzündungen in der Augenhöhle finden meistens ihren Ursprung in der Nase.

2. Liegt eine chronische Nebenhöhlenentzündung vor, dann ist die Radikaloperation der Nebenhöhlenentzündung angewiesen.

3. Die akuten Fälle kommen besonders bei Kindern vor. Auffallend oft findet man eine enggebaute Nase und besonders die mittlere Muschel fest der lateralen Wand anliegend. In solchen Nasen kommt es bei akutem Katarrh leicht zum Verschluß des mittleren Nasenganges, wodurch dann die Entzündung der Nebenhöhle entsteht. Von hier aus schreitet gerade bei Kindern die Entzündung leicht fort zur Augenhöhle.

4. In einigen Fällen war die Augenhöhlenentzündung entstanden durch Eiterung in nicht in die Nase mündenden Siebbeinzellen (die früheren „geschlossenen Empyeme").

5. Incision des Abscesses der Augenhöhle ohne weiteres führt in einigen Fällen zwar zur Heilung, weil eben akute Entzündungen der Nebenhöhlen spontan heilen können.

6. Manchmal wird durch die Incision der Absceß nicht geöffnet oder es wird nicht genügender Abfluß des Sekretes gesichert durch das Fettgewebe hindurch. In derartigen Fällen ist breite Eröffnung der Augenhöhle durch Hautschnitt mit Eröffnung der kranken Nebenhöhle von der Augenhöhle aus streng angewiesen.

7. In vielen Fällen leistet ein Adrenalin-Spray 1:6000, öfter am Tage appliziert, gute Dienste.

Es gibt Fälle von beginnender Entzündung in der Augenhöhle, welche mit Adrenalin allein zur Heilung gebracht werden.

Diskussion: Herr Quix findet die einfache Incision des Abscesses der Augenhöhle ungenügend, im Hinblick auf den Nervus opticus und die Schädelhöhle.

Herr Struycken behandelte eine 82jährige Frau mit einem schon ein halbes Jahr bestehenden pulsierenden Exopththalmus, welcher durch Siebbein-

Generated on 2019-10-24 12:02 GMT / http://hdl.handle.net/2027/uc1.b3252759
Public Domain in the United States, Google-digitized / http://www.hathitrust.org/access_use#pd-us-google
Digitized by Google
Original from UNIVERSITY OF CALIFORNIA

eiterung verursacht war. Er findet es nicht immer nötig, eine Radikaloperation zu machen, wohl jedoch ist nötig die Eröffnung der Lamina papyracea.

Herr ter Kuile meint, daß nicht immer direkte Verbindung besteht zwischen eiternder Siebbeinzelle und dem Augenhöhlenabsceß. Man könne das entzündete Siebbein auch von innen aus operieren.

XIII. H. J. L. Struycken (Breda): **A. Demonstration von Instrumenten.**

Ohrenzängchen; Stimmgabel von 3600 V. D. mit einfacher Vorrichtung zum Ablesen der Amplituden; Befestigung von Stimmgabeln.

B. Die obere Hörgrenze.

Das Schulzesche Monochord wurde vom Vortragenden etwas verändert. Eine Stahlseite von 50 *cm* Länge ist anstatt auf Holz auf ein metallenes Lineal montiert und wird mit einem Filzscheibchen, welches mit Benzol durchtränkt ist, angestrichen.

Die Grundsubstanz des Lineals beeinflußt die Tonhöhe, während Spannung und Durchmesser der Saite wenig Einfluß zeigten. Es gelang auf dünnen Deckgläschen Chladnische Figuren mit den Monochordtönen zu erzeugen und nach Kirchhoffscher Formel die Tonhöhe zu bestimmen.

Das Monochord ist geeignet zur Bestimmung der oberen Hörgrenze auch für die Knochenleitung, indem der abgerundete Knopf am einem Ende des Lineals an den Processus mastoideus gedrückt wird. In der Regel findet man eine höhere Hörgrenze für Knochenleitung als für die Luftleitung. Die höchste gefundene Grenze für Luftleitung betrug 22.100, für Knochenleitung 27.000 Schwingungen. Nach dem 35. Jahr sinkt im allgemeinen die obere Hörgrenze, jedoch nicht bei allen. Bei Cerumen oder anderem Verschluß des Gehörganges ist die Grenze 800—1000 Schwingungen niedriger, auch für Knochenleitung, im Gegensatze zu dem Befund für die untere Hörgrenze. Wenn bei Cerumen die Grenze für Luftleitung unter 14.000 Schwingungen lag, wurde immer eine bedeutende Veränderung des zentralen Gehörs gefunden; war die Grenze für Knochenleitung unter 16.000 Schwingungen, dann bestand entweder eine Krankheit des inneren Ohres oder eine angeborene niedrige obere Hörgrenze.

Bei Mittelohrkatarrhen wurde nur eine geringe Verschiebung der oberen Hörgrenze für Luft- und Knochenleitung gefunden.

Bei eitriger Mittelohrentzündung besteht oft eine größere Einkürzung der Hörgrenze.

Bei „Sklerose" findet man im Anfang auffallend hohe Grenze, besonders für Knochenleitung; später wird die Grenze bedeutend niedriger. Der Befund einer unnatürlich hohen oberen Hörgrenze hat eine große diagnostische und prognostische Bedeutung, besonders für das „gesunde" Ohr bei bislang einseitiger Sklerose. Beim Verlust der Gehörknöchelchen ist die Grenze für Knochenleitung relativ weniger erniedrigt als für Luftleitung (für diese 2000—4009 Schwingungen).

Bei Labyrinthaffektionen findet man jedoch stets eine sehr verkürzte obere Grenze sowohl für Luft- als für Knochenleitung. Besonders diese letztere hat große diagnostische Bedeutung.

Diskussion: Herr Quix ist der Ansicht, daß Struycken das Schultzesche Monochord bedeutend verbessert hat.

Man soll sich jedoch hüten vor allzu hohen Erwartungen. Jedes neue Instrument für die obere Hörgrenze hat Enttäuschung gegeben. Seiner Ansicht nach sind Klangstäbe die besten Instrumente zur Bestimmung der oberen Grenze.

Generated on 2019-10-24 12:02 GMT / http://hdl.handle.net/2027/uc1.b3252759
Public Domain in the United States, Google-digitized / http://www.hathitrust.org/access_use#pd-us-google
Digitized by Google
Original from UNIVERSITY OF CALIFORNIA

XIV. H. de Groot (Bussum): **Schalldurchlässigkeit von verschiedenen Stoffen.**

Vortragender verglich miteinander „Trichopièse“ (bereitet aus zusammengepreßtem Pferdehaar), Korkstein (aus der Fabrik von Grünzweig und Hartman Ludwigshafen a. R.) und „Torfmoos“ (in der niederländischen Provinz Drenthe bereitet), und zwar: 1. nach der Methode von Biltris. In einem Kistchen aus Marmor steht ein Kistchen aus Holz, welches an der Innenseite mit dem untersuchten Stoff bekleidet wird. Ein Meßglöckchen in letzterem Kistchen wird auf elektrischem Wege zum Tönen gebracht; durch einen Rheostaten kann die Stromstärke respektive Tonstärke verändert werden. Auf einem Flur, an beiden Seiten mit doppelten Matratzen bekleidet, wurde untersucht, in welcher Entfernung das Glöckchen gehört werden konnte.

2. Mit einem einfach gebautem Fallphonometer (nach Zoth). Eine Stahlkugel fällt auf eine in Blei gefaßte Stahlplatte. Diese Phonometerplatte liegt in einem kleinen, oben durchlochten Kistchen aus dem untersuchten Stoff verfertigt. Das ganze steht in einer zweiten Kiste aus Korkstein mit Marmorboden und (gleichfalls durchbohrtem) Deckel. Ein Bleirohr steckt durch die Öffnungen in den Deckeln, gerade über der Phonometerplatte. Mittels einer einfachen Vorrichtung kann man die kleinen Stahlkugeln aus der Bleiröhre fallen lassen. Es wurde gefunden, daß Trichopièse dem Torfmoos etwas überlegen ist, während Korkstein sich bedeutend schlechter verhält. Die zweite Methode ist die bessere und hat den Vorteil, daß man 1. über einen immer gleichen Impuls verfügt und 2. das Arbeitsvermögen auf einfache Weise bestimmen kann, welches als Ton durch die verschiedenen Stoffe zurückgehalten wird.

Diskussion: Quix, Struycken, Zwaardemaker.

XV. Posthumus Meyjes (Amsterdam): **Nasenleiden und Hyperacidität des Blutes.**

Es fiel dem Vortragenden auf, daß „Rhinitis vasomotoria“, anfallsweise erhöhte Reizbarkeit der Nasenschleimhaut, besonders bei Pat. aus den besseren Kreisen vorkommt, wahrscheinlich als Folge von einseitiger oder zu reichlicher Ernähruug.

Redner faßt das Leiden auf als ein lokales Symptom einer veränderten Zusammensetzung des Blutes. Da solche Veränderungen am besten an der Zusammensetzung des Urins erkenntlich sind, veranlaßte er die Bestimmung des Gesamtsäuregrades (nach der Methode Nägeli-Schittenhelm von Dr. Zeehnizen ausgeführt).

Bei 9 Pat. des Hospitals, welche nicht an einer inneren Krankheit litten und deren Urin als normal angesehen werden konnte, waren im Durchschnitt 29·9 cm^3 $^1/_{10}$ N-Alkali nötig, um 100 cm^3 Morgenurin zu neutralisieren.

Bei 17 Pat. mit Rhinitis vasomotoria waren im Durchschnitt 45·5 cm^3 nötig! Bei allen Pat. bestand Hypertrophie der Muscheln, die meisten waren früher schon „gebrannt“.

Die Pat. bekamen eine wenig reizende Diät (wenig Fleisch, viel Gemüse und Früchte, verboten wurden Säuren, Alkohol, Gewürz, Spargel, Tomaten, Wild, Leber, Fisch, auch Erbsen, Bohnen des Lecithingehalts wegen), ferner wurde $^1/_2$—$^1/_4$ Flasche „Vichy Celestins“ verschrieben. In den ersten Wochen keine lokale Therapie. Schon nach einem Monat war der Säuregrad um 30—35% niedriger und war bei vielen auffallende Besserung eingetreten.

Digitized by Google
Original from UNIVERSITY OF CALIFORNIA
Generated on 2019-10-24 12:02 GMT / http://hdl.handle.net/2027/uc1.b3252759
Public Domain in the United States, Google-digitized / http://www.hathitrust.org/access_use#pd-us-google

Diskussion: **Herr** Struycken sah von einer strengen Kur in Vichy durchaus keinen **Erfolg.** Herr Baëza betont die vielen Zweifel in der Diätfrage. **Manche geben bei** Gicht Fleisch, welches andere streng verbieten.

XVI. G. Brat (Rotterdam): **A. Septische diphtherische Entzündung des Pharynx und Larynx.**

Bei einer **31jährigen** Frau Fieber, Drüsenschwellung hinter dem Unterkiefer, Halsschmerzen, Membranenbildung zuerst im Larynx, wobei jedoch die Stimmbänder freiblieben. Sepsis mit großer Neigung zu Blutungen. Exitus. In den Pseudomembranen nur Streptokokken.

Diskussion: Fallas, Binnerts, Posthumus Meyjes.

B. Hirnabsceß, Eklampsia gravidarum vortäuschend.

Eine 40jährige Pat. mit chronischer rechtsseitigen Otorrhöe bekam einen Tag vor der Entbindung allgemeine Krampfanfälle mit Erbrechen, Deviation conjugée nach links, Nystagmus, Bewußtlosigkeit. Puls 140, Temperatur 37·6. Am Abend waren alle Hirnerscheinungen verschwunden: keine Deviation conjugée, kein Nystagmus, keine Nackenstarre etc., keine Schmerzen beim Beklopfen des Schädels. Im rechten Gehörgang fötider Eiter, Schwellung der hinteren oberen Wand. Intrakranielle Erkrankung erschien wenig sicher. Am nächsten Morgen wurde ein gesundes Kind geboren. Temperatur erhöht. Zunehmender Kopfschmerz rechts, im Gehörgang mehr Schwellung nach einigen Tagen. Puls weniger frequent bei subnormaler Temperatur. Am neunten Tage Puls 52, unregelmäßig. Radikaloperation. Dura in mittlerer und hinterer Schädelgrube normal. Da jedoch der Sopor zunahm, wurde am nächsten Tage die Dura weiter freigelegt und im rechten Schläfenlappen bei der Incision eine eigroße Absceßhöhle gefunden. Heilung. Eigenartig in diesem Falle: 1. Die Ähnlichkeit mit Eklampsie: 2. das Fehlen lokaler Schmerzen bei der Perkussion: 3. makroskopisch führt der Herd im Processus mastoideus nicht direkt zum Absceß: 4. das Fehlen von Herdsymptomen.

XVII. P. H. G. van Gilse (Amsterdam): **Geheilter linksseitiger Schläfenlappenabsceß bei chronischer Mittelohrentzündung.**

Demonstration des Pat., besonders um die typischen, gebliebenen aphatischen Ausfallserscheinungen zu zeigen. Der Patient war im August 1908 in apathischem Zustande in die chirurgische Klinik eingeliefert worden. Seit einigen Wochen bestanden Kopfschmerzen im Hinterkopf. Ohrenfluß seit mindestens 20 Jahren, nie behandelt. Wegen Indicatio vitalis (Puls 46! doppelseitige Stauungspapille) wurde eine einfache Trepanationsöffnung angelegt in der hinteren Schädelgrube, da der hinzugezogene Neurologe dort einen Absceß vermutete, wegen Atonie und Atrophie der linkseitigen Nackenmuskulatur (das einzige lokale Symptom, welches beim somnolenten Pat. gefunden werden konnte). Multiple Punktionen ins Kleinhirn gaben keinen Eiter. Erst nach Vergrößerung der Trepanationsöffnung nach vorn wurde aus der mittleren Schädelgrube Eiter aufgesogen. Incision, Drainage ohne größeren Eingriff. Scheinbare Heilung im Oktober 1908, nachdem einige Male beim Verbandwechsel nekrotische Hirnmasse ausgestoßen war. Ausgesprochene Aphasie war gleich nach dem Erwachen des Pat. deutlich geworden. Überführung in die neurologische Klinik.

Nach 3 Wochen bekam Pat. Fieber (bis 39·6) bei frequentem Puls (30); Erbrechen; Schmerzen über dem linken Ohr. Die Narbe am Kopf öffnete sich spontan, es quoll etwas Eiter hervor.

Digitized by Google
Original from UNIVERSITY OF CALIFORNIA
Generated on 2019-10-24 12:02 GMT / http://hdl.handle.net/2027/uc1.b3252759
Public Domain in the United States, Google-digitized / http://www.hathitrust.org/access_use#pd-us-google

Am 22. X. wurde die Narbe in der ganzen Ausdehnung wieder eröffnet und Eiter punktiert. Das Fieber und die weiteren Erscheinungen ließen direkt nach. Ohne größeren Eingriff (auch nicht am Ohr!) schloß sich die Wunde.

Erst Dezember 1908 wurde Pat. der Ohrenklinik von Prof. Burger zur Radikaloperation überwiesen. Das linke Ohr war voll sehr fötidem Eiter; es bestand eine große, randständige Perforation am Trommelfell. Gehör rechts fast normal, links typische Mittelohrtaubheit. Bogengangsystem auf beiden Seiten kalorisch gut erregbar.

Bei der Operation fand Prof. Burger Sklerosierung des Processus mastoideus, Antrum klein, Tegmen tympani et antri sehr dünn, wenig resistent, vielleicht lag eine Dehiscenz vor. Aditus besonders eng durch Tiefstand der Dura. Dura schien normal.

Am 19. XII. Kopfschmerzen, Fieber bei frequentem Puls (39·4, Puls 120); Erbrechen, Apathie. Beginnende Stauungspapille links. Sonst keine auffallenden Symptome.

In Narkose breite Eröffnung der mittleren Schädelgrube. Punktion 3*cm* vom Tegmen antri nach oben gibt sehr stinkenden Eiter. Incision der Dura-Drainage.

Temperatur und Puls werden alsbald wieder normal; die Apathie schwindet. Im Eiter Reinkultur von schlanken, etwas gekrümmten, grampositiven Stäbchen, polynukleäre Leukocyten. Es gelang auf verschiedenen Nährböden nicht, Kulturen zu züchten (anaerobe Kulturen wurden nicht angelegt).

Am 9. II. 1909 plötzlich bei gutem Befinden Konvulsionen im Gebiete des rechten Nervus facialis, dann im rechten Arm und im Bein; Dauer etwa 3 Minuten. Gleich nachher ist das Bewußtsein nicht gestört. Beim Verbandwechsel mehr Eiter als vorher. Temperatur normal.

Am 1. III. Kopfschmerz, Fieber; Erbrechen. Puls frequent, unregelmäßig; Somnolenz. Es wurde über dem Ohr eine größere Öffnung angelegt und auch von hier aus $3^1/_2$ *cm* tief Eiter gefunden und die Absceßhöhle drainiert. Von dieser Öffnung aus dehnte sich die Höhle $2^1/_2$ *cm* nach vorn, 3 *cm* nach hinten und $1^1/_2$ *cm* nach innen aus. Unter doppelter Drainage von der Squama und von der bei der Radikaloperation gemachten Wunde aus kam schließlich bleibende Heilung zustande.

Am 2. VI. wurde Pat. entlassen und konnte kurze Zeit nachher seiner früheren Beschäftigung (Heizer und Reservemaschinist in einer Fabrik) wieder nachgehen.

Wie öfter hatte der „unkomplizierte“ Absceß kein Fieber verursacht. Später jedoch, nach Läsion der Meningen, wurde jeder erneute Ausbruch der Hirnerscheinungen von Fieber mit frequentem Puls begleitet. Jedesmal konnte eine Papillitis diagnostiziert werden an der Seite des Abscesses, noch bevor Symptome von erhöhtem Hirndruck sich geltend machten. Die aphatische Störung blieb auch nach der Heilung in vollem Umfange bestehen, als typische „corticale sensorische Aphasie“, nur weniges hat Pat. wieder „gelernt“. Er weiß sich jedoch besser zu helfen, so daß der große Defekt weniger auffällt als früher.

Vortragender betont die Vorteile des Aufsuchens von otogenen Hirnabscessen vom Processus mastoideus aus, weil nur auf diese Weise den Anforderungen, welche an eine rationelle Operationsmethode gestellt werden müssen, genügt werden kann, beginnend mit der Ausrottung des ursächlichen Eiterherdes.

Generated on 2019-10-24 12:02 GMT / http://hdl.handle.net/2027/uc1.b3252759
Public Domain in the United States, Google-digitized / http://www.hathitrust.org/access_use#pd-us-google
Digitized by Google
Original from UNIVERSITY OF CALIFORNIA

XVIII. F. H. Quix (Utrecht): **Ein Fall von doppeltem otogenen Hirnabsceß.**

Ein 37jähriger Mann mit chronischer rechtsseitiger eitriger Ohrentzündung wurde am 20. III. 1909 auf der Klinik aufgenommen mit Kopfschmerzen, Schwindel, Erbrechen. Pat. war in letzter Zeit abgemagert, sah blaß aus; Sensorium etwas gestört.

Gehör fehlte nicht vollständig; statisches Labyrinth erregbar; kein spontaner Nystagmus. Temp. 38°, Puls 60, regelmäßig. Bei der Radikaloperation fand man sklerotisierten Knochen; etwas Eiter im Antrum; Defekt im Tegmen tympani; Dura sah normal aus. Nach der Operation geringe Verbesserung. Am 24. III. jedoch Somnolenz, Puls 48; Kniereflex links verschwunden, Kremaster- und Bauchreflexe herabgesetzt; Sensibilität im linkseitigen Trigeminus fast fehlend.

Die Öffnung in der Dura wurde in Chloroformnarkose erweitert. Bei Incision fand man einen Absceß im Schläfenlappen, 1 *cm* tief; fötider Eiter. Nach der Operation Puls und Temperatur normal; die Sensibilitätsstörung im Trigeminus verschwindet, die Reflexe bleiben links noch etwas herabgesetzt.

3 Tage später wurde Pat. unruhig; Koma; Konvulsionen in Armen und Beinen; Puls unregelmäßig, weniger frequent; Inkontinenz; Sehnenreflexe links erhöht, Hautreflexe verschwunden. Rechte Pupille erweitert, reagierte nicht. Die Temperatur stieg; Rigidität der Gliedmaßen; Nackenstarre.

Am 29. III. wurde, durch die sehr weiche Wand der Absceßhöhle hindurch, in großer Tiefe nach vorn unten wieder eine bedeutende Menge Eiter gefunden und eine zweite Absceßhöhle eröffnet, mit einer festeren Membran bekleidet. Der Zustand des Pat. besserte sich, er konnte jedoch nur unverständliche Worte sprechen. Am nächsten Tage plötzlicher Exitus unter Atemnot, Cyanose, plötzlichem Anstieg der Pulsfrequenz (bis 170). Sektion: Im Vorderpol des Schläfenlappens eine große Absceßhöhle, mit dem Seitenventrikel in Verbindung. Liquor im Ventrikel getrübt, kein Eiter. Hirn in der Umgebung des Hinterhorns erweicht. Hinter der vorderen Absceßhöhle eine zweite. An der Hirnbasis keine Meningitis. Durchbruch in den Ventrikel wird hier den Tod verursacht haben.

Diskussion zu den Hirnabscessen.

Boon meint, daß im Falle Brat zu lange mit der Operation gewartet wurde.

Posthumus Meyjes betont, daß der frequente Puls gegen Hirnabsceß sprach: vielleicht bestand erst eine Meningitis und entstand der Absceß später.

Brat erwidert, daß die Diagnose doch sehr wenig gesichert war und der Zustand einer Frau in partu den Entschluß zur Operation erschwerte. Der Absceß war abgekapselt, Meningitis hat also wahrscheinlich im Anfang nicht bestanden. Frequenter Puls schließt Hirnabsceß nicht aus.

Mulder fielen beim Pat. von van Gilse Mitbewegungen im rechten Arm auf, wenn Pat. nach Worten suchte. Etwaiger Sprachunterricht würde durch Übung der linken Hand unterstützt werden können.

Broeckart betont den Wert der psychischen Erscheinungen bei der Diagnose Hirnabsceß. In einem Falle von Gorris wurde Schläfenlappenabsceß vermutet wegen Worttaubheit als einzigem Symptom. Ebenfalls in einem Falle von Broeckart selbst. Er befürwortet sehr radikale Operation; man soll nicht ein kleines Fensterchen machen, sondern den betreffenden Hirnteil in

Digitized by Google
Original from UNIVERSITY OF CALIFORNIA
Generated on 2019-10-24 12:02 GMT / http://hdl.handle.net/2027/uc1.b3252759
Public Domain in the United States, Google-digitized / http://www.hathitrust.org/access_use#pd-us-google

größerer Ausdehnung entblößen, welches ohne Nachteil geschehen kann, wenn die Basis des Lappens nur groß genug genommen wird.

Burger betont jedoch, daß für Tumor und Absceß nicht dieselben Regeln gelten. Ein größerer Knochenlappen ist ungeeignet zur Nachbehandlung bei Absceß. Redner operierte außer dem vorgestellten noch zwei Schläfelappenabscesse, und zwar beide mit gutem Erfolg.

Quix erklärt sich wegen Gefahr für Hirnprolaps gegen eine allzu große Öffnung.

Struycken hatte mit Antistreptokokkenserum günstigen Erfolg in einem Falle. Der Fötor schwand. Durchbruch in den Ventrikel ist nicht immer tödlich, wie er in einem Falle bei einem Kinde erfahren hat.

XIX. P. Th. L. Kan (Leiden): **A. Narbenstenose im rechten Hauptbronchus.**

Ein Pat. hatte schon jahrelang Lungenbeschwerden; der Luftwechsel in der rechten Lunge ließ zu wünschen übrig, bei tiefer Inspiration wurde die Luft mit Mühe eingesogen und bekam Pat. starken Hustenreiz. Periodische Fieberanfälle, nach Ablauf Entleerung von vielem Schleim und Eiter. Schließlich wurde vom Internisten die Diagnose auf Stenose vom rechten Hauptbronchus gestellt. Bei der Bronchoskopie wurde im rechtsseitigen Hauptbronchus, etwa 3 *cm* unter der Teilung der Luftröhre, eine spaltförmige Verengerung gefunden, etwa 3 *mm* lang und höchstens $1^1/_2$ *mm* breit. Auf die Anamnese hin konnte man die Stenose als eine postluetische betrachten. Es wurden mit Unterbrechung Serien von 10 Einspritzungen mit Fibrolysin gegeben, verbunden mit Atmungsübungen, um die Narbe für Dilatation vorzubereiten. Äußerer Umstände wegen konnte erst 1 Jahr später ein Anfang gemacht werden mit der Dilatation durch konische Hohlröhren, welche vom Redner demonstriert werden. Nach 12 Sitzungen war deutlich eine Erweiterung der Stenose zu sehen; seit einem Jahr ist Pat. frei von Beschwerden und hat sich auch der objektive Befund gebessert.

B. Fremdkörper in der Luftröhre.

Am 7. VI. 1909 sollte ein 2jähriges Kind den Federkiel einer wohlfeilen Zigarrenspitze aspiriert haben. Geringe Dyspnoe, einmaliges Erbrechen; etwas Husten. Perkutorisch keine Abweichungen, auskultatorisch diffuse Bronchitis auf beiden Seiten. Kein Stenosengeräusch, keine Dyspnoe. Fieber war vorhanden. Da nicht sicher war, daß ein Fremdkörper in der Luftröhre saß, wurde einige Tage gewartet. Der Zustand blieb derselbe. Am 10. VI. wurde schließlich das kleinste bronchoskopische Rohr eingeführt und man sah in der Trachea der Länge nach das weiße Röhrchen, wahrscheinlich der Bifurkation aufsitzend. Entfernung per vias naturales gelang nicht bei den engen Verhältnissen. Nach Tracheotomie konnte das Röhrchen mit einem scharfen Stäbchen bequem extrahiert werden. Heilung.

Diskussion.

ter Knile fragt, ob die Extraktion nicht mit der für Hohlkörper bestimmten Zange geschehen konnte.

Struycken fragt, weshalb das Kind nicht auf den Kopf gestellt sei.

Kan antwortet, daß jene Hohlkörperzange zu grob war für das Bronchoskoprohr und außerdem bei diesem weichen, etwas eingerissenen Röhrchen nichts genützt hätte.

XX. J. C. Henkes (Middelburg): **A. Perakute Sinusthrombose.**

Digitized by Google
Original from UNIVERSITY OF CALIFORNIA
Generated on 2019-10-24 12:02 GMT / http://hdl.handle.net/2027/uc1.b3252759
Public Domain in the United States, Google-digitized / http://www.hathitrust.org/access_use#pd-us-google

Soldat, wegen Angina im Hospital: bald Ohrschmerzen rechts: 2 Tage später spontaner Durchbruch durch das Trommelfell; Abnahme der Schmerzen im Ohr; jedoch Auftreten von Kopfschmerzen, Fieber am Morgen 37°, abends 40·2°; Puls 125—140; Somnolenz; einige Male Erbrechen. Doppeltsehen; Nasenbluten; Schüttelfröste. Im Ohr im hinteren unteren Quadranten Perforation. Keine nennenswerte Schwellung der hinteren oberen Wand. Etwas Druckschmerz über dem Antrum und auf der Spitze des Warzenfortsatzes. Leichte Nackenstarre. Schmerzen rechts am Hals bei Kopfdrehung nach links. Rechts ist der Puls an der Radialis deutlich, links nicht: Ikterus.

Vergrößerung der Perforationsöffnung; bald Operation. Im Antrum kein Eiter, wohl in der Spitze. Perisinuöser Absceß; Thrombose im unteren Teil des Sinus transversus; bei Punktion weder Eiter noch Blut. Sinus wurde nicht eröffnet.

Das Fieber sank allmählich und war nach 4 Wochen verschwunden. Der rechtseitige Puls wurde gleich kräftig wie der linkseitige. Für diese Erscheinung am Puls weiß Redner keine Erklärung.

B. Mukocele des Sinus frontalis.

Bei einer 70jährigen Dame entstand Protrusion des Bulbus oculi, Diplopie. Kein Kopfschmerz. 9 Jahre früher waren aus der Nase Polypen entfernt worden.

Das Auge stand stark nach außen und unten; Augenbewegungen etwas beschränkt; leichte konzentrische Einengung des Gesichtsfeldes; keine Skotome. Die Regio supraorbitalis steht vor; Haut normal. In der Nase nur einige Polypen im mittleren Nasengang.

Operation. Entfernung der Polypen und des vorderen Endes der mittleren Muschel. Hautschnitt am Supraorbitalrand. Vorderwand sehr verdünnt; dicker, gelber Eiter läuft aus der Höhle heraus und schließlich zäher Schleim. Hiernach sinkt das Auge weiter zurück. Entfernung der Vorderwand bis auf die „Spange". Unterwand und Hinterwand fehlen ganz. Bulbus liegt bis hinten hin frei; die Dura sieht man pulsieren. Offene Nachbehandlung mit Ausspülungen und leichter Tamponade. Der Visus bleibt normal. Das kosmetische Resultat ist gut. Die Flüssigkeit aus der Höhle bestand aus entarteten weißen Blutkörperchen, war fast steril. Deutliche Mucinreaktion.

Später wird noch das Siebbein von der Nase aus eröffnet werden.

van Gilse.

Verhandlungen der Dänischen oto-laryngologischen Gesellschaft.

69. Sitzung vom 5. Oktober 1910.

Vorsitzender: Gottl. Kiär. — Schriftführer: Dr. Blegvad.

I. Schmiegelow demonstrierte die neue Ohren- und Halsklinik des Reichshospitals.

II. Jörgen Möller: **Fall von Tuberculosis cavi nasi, nach Septumresektion geheilt** (mit Demonstration der Pat.).

Pat., eine 47jährige Köchin, war früher immer gesund und es bestand in der Familie keine Neigung zur Tuberkulose. Seit 4 Monaten hatte sie eine Nasenaffektion mit Borkenbildung, namentlich in der linken Seite; außerdem

Digitized by Google
Original from UNIVERSITY OF CALIFORNIA
Generated on 2019-10-24 12:02 GMT / http://hdl.handle.net/2027/uc1.b3252759
Public Domain in the United States, Google-digitized / http://www.hathitrust.org/access_use#pd-us-google

war die Luftpassage schlecht. Sie wurde am 3. IX. 1909 wegen Febris rheumatica ins Frederiksberg-Hospital aufgenommen; es waren damals Spuren einer neulich überstandenen Pneumonie vorhanden, dagegen kein Zeichen einer Tuberkulose.

Beide Nasenlöcher waren teilweise durch Borken verstopft, die weiteren Einblick behinderten; in der linken Seite schien im Inneren Tumorgewebe vorhanden zu sein. Nach Erweichung und Entfernung der Borken fand man am 7. IX. in der linken Seite von der Lateralwand des Vestibulum ausgehend eine kleine, granulierende Hervorragung, die zur Mikroskopie entfernt wurde. Das Bild erinnerte an eine lokale Tuberkulose (Lupus?) der Nase.

Mikroskopie: Oberfläche teils ulceriert, teils von mehrschichtigem Pflasterepithel bedeckt, welches an einer bestimmten Stelle zahlreiche unregelmäßige Epithelzapfen in die Tiefe schickt; hie und da trifft man auch Epithelperlen. Das Stroma wird von feinfaserigem, zellreichem Bindegewebe mit zahlreichen Gefäßen gebildet. Das Gewebe mit mononuklearen Rundzellen stark infiltriert. In dem das Geschwür umgebenden Granulationsgewebe findet man zerstreute Knötchen von einer zentralen Langhansschen Riesenzelle mit umgebenden epitheloiden Zellen gebildet. In einzelnen der Knötchen, die ja als typische Elementartuberkel gestaltet sind, findet man beginnenden Zerfall. Alle Knötchen sind gefäßlos und nach dem ganzen histologischen Bild muß man die vorhandene proliferative Entzündung mit Granulationsbildung als eine tuberkulöse ansehen. Die Epithelproliferation andrerseits ist kaum von einfach irritativer Art, indem sie eine ganz unregelmäßige, wild wuchernde ist und ferner von außerordentlicher Ausdehnung im Verhältnis zu der Größe der ganzen Geschwulst. Plattenepithelkrebse sind zwar in der Nase recht selten, andrerseits aber entwickeln sie sich mit besonderer Vorliebe auf dem Boden einer spezifischen Entzündung, zum Beispiel — wie in diesem Fall — einer Tuberkulose.

Inzwischen war der Prozeß in der Nase in ständiger Zunahme; auch die äußere Nase war erheblich vergrößert, die linke Ala nasi geschwollen und rot, mit einem Geschwür auf dem Rande. Im Inneren der Nase sah man jetzt, nach Entfernung der kleinen Geschwulst im Vestibulum, große, von der Scheidewand ausgehende Tumormassen; bei der Rhinoscopia media gewann man den Eindruck, als gehe die Affektion nicht weiter nach rückwärts als zur Mitte der Nasenhöhle und die Muscheln im wesentlichen gesund seien; dagegen sieht man auf dem Nasenboden Tumorgewebe von typisch lupösem Aussehen.

Trotzdem daß die mikroskopische Untersuchung mit ziemlicher Bestimmtheit auf eine bösartige Neubildung hinwies, bekam ich doch von dem klinischen Bilde immer mehr den Eindruck, daß es sich ausschließlich um ein tuberkulöses beziehungsweise lupöses Leiden handle. Ich entschloß mich deshalb, von den Resultaten Körners angeregt, eine Septumresektion vorzunehmen. Am 28. IX. wurde alsdann in Chloroformnarkose Resektion des vorderen Teiles der Nasenscheidewand vorgenommen; zurück blieb etwas Tumorgewebe nach oben vorn unter dem Nasenrücken, indem man hier nicht mehr entfernen konnte, ohne gleichzeitig auch das ganze, den Nasenrücken stützende Knorpelgerüst zu entfernen; nach hinten dagegen wurde gesundes Gewebe erreicht.

Mikroskopische Untersuchung des so entfernten Tumors ergab rundzellig infiltriertes Granulationsgewebe mit zerstreuten Riesenzellen und zahlreichen epitheloiden Zellen, nur aber ganz einzelne Elementartuberkeln. Epithelproliferation sieht man in diesen Gewebsstücken überhaupt nicht.

Digitized by Google
Original from UNIVERSITY OF CALIFORNIA
Generated on 2019-10-24 12:02 GMT / http://hdl.handle.net/2027/uc1.b3252759
Public Domain in the United States, Google-digitized / http://www.hathitrust.org/access_use#pd-us-google

Pat. wurde jetzt vorläufig mit Sublimatwassertampons behandelt, außerdem wurde Arsen verabreicht. Die Wunde reinigte sich langsam und auch die Affektion am Nasenboden schien etwas besser zu werden; dagegen bestand immer fort einige Schwellung der äußeren Nase und namentlich die linke Ala war stark geschwollen und rot, mit einem Geschwür am Rande. Dieses Fortdauern des Prozesses an dieser Stelle machte wiederum den Verdacht rege, daß schließlich doch vielleicht eine bösartige Neubildung mit im Spiele sein konnte, und Pat. wurde deshalb zur Röntgenbehandlung überwiesen, welche ja übrigens auch auf ein rein tuberkulöses Leiden einige Wirkung haben mochte. Außerdem wurde die Behandlung vom 10. XI. an durch Verabreichung von Jodkali gestützt. Die Affektion wurde jetzt fortwährend gebessert, die Wunde nach der Septumresektion heilte und auch die Affektion am Boden und an der Lateralwand wurde allmählich beträchtlich besser, so daß Pat. am 19. XII. als Rekonvaleszent entlassen werden konnte. Es war damals meine Absicht, die Affektion auf der Lateralwand später mittelst Galvanokaustik zu behandeln, als sie sich aber am 13. I. 1910 wieder vorstellte, war alles geheilt, sowohl Haut als Schleimhaut waren von natürlicher Farbe, es bestand aber eine beträchtliche Schrumpfung der Muscheln, was in Verbindung mit dem großen Septumdefekt eine stark vermehrte Geräumigkeit mit dem dazu gehörigen Eintrocknen des Sekretes und Borkenbildung herbeigeführt hatte; es ließen sich aber diese Übelstände durch tägliche Ausspülungen sehr leicht beseitigen. Außerdem war eine ausgesprochene Sattelnase entstanden (trotz der Bestrebungen, das Gerüst zu erhalten), ferner eine tiefe, in die Lateralseite der linken Ala nasi hineingehende Furche, wo die Haut unverschiebbar war.

Wie Sie sehen, findet man keine Spur von Rezidiv, alles ist nett und glatt, und nachdem Dr. P. Tetens Hald durch eine Paraffininjektion ihre Sattelnase ein bischen verschönert hat, ist auch die äußere Nase ganz anständig. Dieser Fall zeigt, wie schwierig es sein kann, bei einer Neubildung in der Nasenhöhle die Diagnose zu stellen und wie vorsichtig man auch beim Beurteilen des histologischen Bildes sein muß; in diesem Falle meinte ein geübter Pathologe mit ziemlicher Sicherheit feststellen zu können, daß ein Carcinom vorhanden war, und trotzdem beweist die spätere, von demselben Pathologen vorgenommene Untersuchung sowie auch der klinische Verlauf, daß es sich um eine unkomplizierte Tuberkulose gehandelt hat.

Während man früher bei Lokaltuberkulose der Nasenhöhle sich vielfach mit energischer Auslöffelung, Galvanokaustik usw. begnügte, hat Körner während der letzten paar Jahre eine Totalresektion der ergriffenen Septumpartien befürwortet (in den meisten Fällen von Nasentuberkulose bildet wohl die Scheidewand den Hauptsitz des Leidens). In dem vorliegenden Fall ist gewiß auch durch die Septumresektion der Verlauf außerordentlich günstig beeinflußt worden, obschon es sich nicht behaupten läßt, daß das Leiden durch die Septumresektion geheilt wurde, indem auch andere Behandlung zugezogen wurde, namentlich die übrigens auch von Körner befürwortete Jodkalibehandlung und die Röntgenbestrahlung: jedenfalls aber habe ich den Eindruck gewonnen, daß der operative Eingriff ausschlaggebend gewesen ist; man sieht ja übrigens auch oftmals bei Tuberkulose, daß, wenn der größte Herd möglichst vollständig entfernt wird, die umliegenden kleineren Herde entweder spontan oder durch anderweitige zweckmäßige Behandlung heilen. Ich möchte deshalb empfehlen, bei Tuberkulose der Nasenscheidewand den Rat Körners zu befolgen, Totalresektion der ergriffenen Partie vorzunehmen.

Digitized by Google
Original from UNIVERSITY OF CALIFORNIA
Generated on 2019-10-24 12:02 GMT / http://hdl.handle.net/2027/uc1.b3252759
Public Domain in the United States, Google-digitized / http://www.hathitrust.org/access_use#pd-us-google

III. N. Rh. Blegvad: **Fall zur Diagnose.** (Ulcera luetica?)

Der Fall, den ich heute erwähnen werde, hat eigentlich seit einigen Auskünften, die mir gestern zuteil wurden, ziemlich viel an Interesse verloren, indem die Diagnose jetzt als festgestellt angesehen werden mag; trotzdem werde ich ihn aber vorführen.

Eine 29jährige Frau kam April d. J. in meine Behandlung; sie war früher gesund, hatte 4mal geboren, 3 Kinder sind gesund, eines ist an Lungenentzündung gestorben; niemals Fehlgeburt. Januar 1909 war sie wegen einer Kieferhöhleneiterung in einem Krankenhause zur Behandlung und es entstanden damals starke Schmerzen in der rechten Seite des Halses, von Schluckbeschwerden begleitet, ferner Fieber und Unwohlsein; flüssige Nahrung hatte eine gewisse Neigung, durch die Nase zu gehen; die Krankheit wurde in verschiedener Weise behandelt, aber ohne Erfolg. Während des folgenden Jahres war sie zeitweise in Behandlung, wurde unter anderem auch mit Quecksilber und Jodkali behandelt, aber ohne wesentlichen Erfolg. Wegen einer Gravidität wurde die Behandlung im Herbst 1909 unterbrochen, das Leiden wurde inzwischen beträchlich besser; 2 Tage nach der Entbindung, im März d. J., kehrten aber Schmerzen, Schluckbeschwerden und Fieber wieder zurück.

Bei der Untersuchung am 20. April bestanden starke Schluckbeschwerden, flüssige Nahrung passierte bisweilen durch die Nase und es war beträchtliche Rhinolalia aperta vorhanden; sie sah bleich und krank aus. Das Zäpfchen war starr, ödematös geschwollen, ebenso die ganze linke Hälfte des Gaumensegels, die auch etwas gerötet ist; an der Stelle der linken Gaumentonsille ein großes, unreines Geschwür mit speckigem Boden und scharfen, geschwollenen Rändern; das Geschwür geht auch am Rande des Gaumensegels hinauf bis zur Basis des Zäpfchens, wo man einen tiefen Einhack sieht. Im vorderen linken Gaumenbogen eine glattrandige Perforation (Folge einer Incision?). Die ganze rechte Hälfte des Gaumensegels mit der hinteren Rachenwand verwachsen, anscheinend mittelst festen Narbengewebes. An der Hinterfläche des Gaumensegels große Geschwüre mit weißem Belag. In der Nasenhöhle reichliche Menge schleimigen Eiters, übrigens nichts besonderes. Kehlkopf: Der Kehldeckelrand unregelmäßig ausgenagt, aber nicht ulceriert, übrigens nichts Abnormes.

Einzelne indolente Drüsenschwellungen. Wassermann negativ. Ausstrichpräparat: Zahlreiche große Diplokokken, einzelne mit Kapsel, ferner verschiedene Stäbchen und kleinere Kokken; keine Spirochaeten oder fusiforme Bacillen. Mikroskopische Untersuchung von excidiertem Gewebe: Das Tonsillargewebe fast normal, übrigens lockeres Bindegewebe mit starker Leukocyteninfiltration und zahlreichen erweiterten Gefäßen. Keine Riesenzellen oder andere Zeichen einer Tuberkulose. Keine Epithelproliferation. Vereinzelte Bakterien, meistens Kokken, keine Tuberkelbacillen.

Diejenige Diagnose, die am nächsten lag, war Syphilis, jedoch sprach verschiedenes dagegen: Pat. war vom Lande, hatte 4 gesunde Kinder, davon das eine vor einem Monat geboren, das Leiden war mit Fieber verbunden, antiluetische Behandlung hatte sich erfolglos erwiesen; die für die Gummiknoten charakteristische tiefrote Farbe fehlte, schließlich war Wassermann negativ.

Gegen Lupus sprach der schnelle Verlauf, das Fehlen von Knoten, ferner der histologische Befund, der auch Tuberkulose ausschließt. Auch bösartige Neubildung, Aktinomykose usw. war ausgeschlossen. Eine Angina Vincenti hätte

Generated on 2019-10-24 12:02 GMT / http://hdl.handle.net/2027/uc1.b3252759
Public Domain in the United States, Google-digitized / http://www.hathitrust.org/access_use#pd-us-google
Digitized by Google
Original from UNIVERSITY OF CALIFORNIA

dieses Bild vielleicht geben können, die charakteristischen Bakterien waren aber nicht vorhanden.

Trotzdem neigte ich am meisten dazu, die Geschwüre als Resultat irgend eines Entzündungsprozesses anzusehen (vielleicht durch Pneumokokken verursacht), die „überbehandelt" worden war; ich verordnete deshalb Ruhe, leichte Diät und sorgfältige Toilette. Nach ein paar Monaten war das subjektive Befinden viel besser; als ich sie aber Ende August wiedersah, hatten sich die Geschwüre weiter verbreitet, das Zäpfchen und die ganze linke Mandel, ferner die obere Hälfte der rechten Mandel und ein Teil des Gaumensegels fehlten. Ich verordnete Jodkali in großen Dosen und schickte sie wieder nach Hause, indem ich gleichzeitig beschloß, die Mitglieder der Gesellschaft zu bitten, mir mit der Diagnose behilflich zu sein. Gestern ist sie denn eingetroffen, vom Gatten begleitet: der Zustand war auffällig gebessert, außer einer starken Rhinolalia aperta hat sie keine Beschwerden, die Geschwüre haben sich gereinigt und neigen zur Narbenbildung. Der Gatte hat mir jetzt gestanden, vor 7 Jahren ein Ulcus penis gehabt zu haben, das hier in Kopenhagen mit Quecksilber behandelt wurde, er meint aber niemals sekundäre Symptome gehabt zu haben.

Nach diesem Aufschluß und nach dem guten Erfolg der Jodkalibehandlung ist es wahrscheinlich, daß das Leiden ein luetisches sei, ganz sicher ist es aber nicht: auch Tuberkulose wird zum Beispiel von Jodkali sehr günstig beeinflußt: es besteht immerfort doch die Möglichkeit, daß es sich um irgend eine chronisch verlaufende Entzündung handeln könne. Die wahrscheinlichste Diagnose aber ist Syphilis und der Fall zeigt alsdann, daß man sich nicht durch den negativen Ausfall der Wassermannreaktion verleiten lassen darf, die antiluetische Behandlung nicht herbeizuziehen, und ferner, daß diese Behandlung eine sehr energische und langdauernde sein muß, ehe man sie als erfolglos aufgibt.

IV. K. Nörregaard: **Beiträge zur Statistik der Ohren-, Nasen- und Halskrankheiten bei Schulkindern.**

Im Frühjahr wurde ich von der Dorfgemeinde Taarnby aufgefordert, sämtliche Schulkinder der Gemeindeschulen zu untersuchen. Die Untersuchung wurde im Juni d. J. vorgenommen. Es wurden 650 untersucht, 323 Knaben, 327 Mädchen. 65 (10%) hatten Ohrenkrankheiten oder waren ohrenkrank gewesen: sie wurden alle ärztlicher Behandlung überwiesen, ebenso wie 46 andere mit adenoiden Vegetationen, hypertrophischen Tonsillen u. a., im ganzen also 111 oder 1/6 von sämtlichen Kindern. Von den 65 Ohrenpatienten hatten 44 adenoide Vegetationen in beträchtlicherem Grade. bei den übrigen 21 waren 8mal die Mandeln vergrößert, bei 3 war Rhinitis vorhanden, bei 6 geschwollene Halsdrüsen, nur bei 3 oder 4 schienen die oberen Luftwege natürlich zu sein. In den Fällen von adenoiden Vegatationen waren vielfach verschiedene andere Erkrankungen vorhanden, nur 12 Fälle von unkomplizierten adenoiden Vegetationen wurden gefunden.

Nasenleiden wurden im ganzen bei 122 gefunden, hypertrophische Tonsillen bei 144. Nasenrachenleiden war bei 214 vorhanden, das heißt, daß ein sehr großer Teil derselben tatsächlich adenoide Vegetationen hatte; unter diesen 214 hatten 44 Ohrenleiden, 45 Nasenleiden, 61 vergrößerte Mandeln. Hoher Gaumen wurde bei 52 gefunden, davon 1 mit Hasenscharte und Gaumenspalte; nur 31 derselben hatten adenoide Vegetationen.

Drüsenschwellungen wurden bei 281 gefunden, nur ein paar derselben hatten aber Adenitis; bei 87 war zurzeit kein anderes Leiden nachweisbar

Digitized by Google
Original from UNIVERSITY OF CALIFORNIA
Generated on 2019-10-24 12:02 GMT / http://hdl.handle.net/2027/uc1.b3252759
Public Domain in the United States, Google-digitized / http://www.hathitrust.org/access_use#pd-us-google

Die große Zahl der Drüsenschwellungen könnte überraschen; sie zeigt, welch ungeheurer Infektionsstrom sich in den oberen Luftwegen der Kinder bewegt; bei genauerem Nachdenken aber muß man sich wundern, daß nicht bei weit mehr als der Hälfte Drüsenschwellungen bestehen, zudem die Zähne fast niemals alle gesund sind.

Die verschiedenen Affektionen der oberen Luftwege scheinen bei den jüngeren Kindern am häufigsten zu sein und dann allmählich abzunehmen.

V. E. Schmiegelow: **Fremdkörper in der Lunge und in der Speiseröhre.**

1. 3jähriges Mädchen, das vor 2 Tagen eine Bohne aspiriert hatte; sofort Erstickungsanfälle, die sich später verloren; Stethoskopie ergab, daß der untere und der mittlere Lappen der rechten Lunge außer Wirksamkeit gesetzt war. In Chloroformnarkose wurde direkte Bronchoskopie vorgenommen; die Bohne wurde im rechten Bronchus gefunden, 2 *cm* unterhalb der Bifurkation. Versuche, die Bohne mittelst Zangen zu fassen, scheiterten zuerst, dann wurde sie schließlich mittelst der Knochenzange gefaßt; bei dem Versuch, die Bohne mit dem Tubus zugleich zu extrahieren, riß sie sich los und wurde in den linken Bronchus aspiriert. Starker Erstickungsanfall, Cyanose, Puls klein, fast unfühlbar. Weitere Versuche wurden nicht vorgenommen, das Kind nur stimuliert. Während des Vormittags erholte sich das Kind und um 3 Uhr wurde in Äthernarkose wiederum Bronchoscopia directa vorgenommen und die Bohne in mehreren Stücken entfernt; sie saß 3—4 *cm* unterhalb der Bifurkation. Pat. wurde nach 8 Tagen entlassen.

2. 25jährige Frau hatte einen Hühnerknochen verschluckt; später Schmerzen und Schluckbeschwerden. Bei der Oesophagoskopie fand man den Knochen 20 *cm* von der Zahnreihe entfernt; er wurde mittelst eines Häkchens extrahiert.

3. 4jähriges Mädchen hatte vor 2 Tagen ein Fünförestück verschluckt. In Chloroformnarkose wurde Oesophagoskopie vorgenommen und der 17 *cm* unterhalb der Zahnreihe sitzende Fremdkörper mittelst der Knochenzange entfernt.

4. $1^1/_2$jähriges Mädchen hatte den Gummireif eines Patentstöpsels verschluckt. Der hinter dem oberen Sternalrand sitzende Fremdkörper wurde durch Oesophagoskopie in Chloroformnarkose entfernt.

5. 39jähriger Mann bekam vor 5 Tagen einen Ochsenschwanzknochen in die Speiseröhre und hat später nur Flüssiges schlucken können. Bei der Oesophagoskopie sah man den Knochen 25 *cm* von der Zahnreihe entfernt; er wurde mittelst der Knochenzange extrahiert; der Knochen war 3—4 *cm* breit und scharf. Pat. geheilt entlassen.

70. Sitzung vom 9. November 1910.

Vorsitzender: Dr. Gottl. Kiär. — Schriftführer: Dr. Blegvad.

I. K. Nörregard: **Ein Fall von langdauernder, rezidivierender, funktioneller Aphonie.**

Eine 46jährige Frau verlor vor etwa 15 Jahren nach einer Influenza allmählich die Stimme. Nach 3 Monaten Behandlung konnte sie wieder sprechen, aber nicht laut, die Aphonie kehrte aber bald wieder und erst nach sehr langdauernder Behandlung konnte sie wiederum sprechen, konnte jedoch „nicht alles sagen“. Mai 1907 verlor sie wiederum plötzlich die Stimme, wurde aber nach dreimonatlicher Behandlung in der Nervenklinik des Kommunehospitals

Digitized by Google
Original from UNIVERSITY OF CALIFORNIA
Generated on 2019-10-24 12:02 GMT / http://hdl.handle.net/2027/uc1.b3252759
Public Domain in the United States, Google-digitized / http://www.hathitrust.org/access_use#pd-us-google

geheilt. November 1909 wieder Aphonie, die geheilt wurde, aber schon Anfang August 1910 verlor sie ohne bekannte Ursache die Stimme. Sie wurde bei verschiedenen Ärzten vergebens behandelt, bis sie schließlich bei Nörregaard erschien. Komplette Aphonie vorhanden, kein Husten oder Räuspern möglich; Respiration frei. Die Bewegungen der Zunge etwas unbeholfen. Kehlkopfschleimhaut im wesentlichen natürlich, die Glottis aber steht weit offen; keine Recurrensparalyse, bei Phonationsversuchen aber klafft die Stimmritze, namentlich ihr hinterer Teil. Beim Pinseln entsteht kein Laut; Sensibilität herabgesetzt, jedoch kaum völlig aufgehoben. Nach ein paar Tagen wurden die Stimmlippen momentan nicht nur zur Berührung adduziert, sondern gingen sogar etwas scherenartig übereinander. Sie wurde mit Pinselungen mit Argentum und Cocain behandelt, und während der letzten Woche hat sie zuerst angefangen, einzelne tonlose Lippen- und Gaumenlaute hervorzubringen, dann konnte sie am 7. XI. m, o und u sagen und bekam beim Pinseln einen Hustenstoß. Sie wird fortwährend mit Pinselungen sowie mit Sprechübungen mit rückwärts gebeugtem Kopfe behandelt. Auch könnte man Bronchoskopie versuchen oder wiederholte kurzdauernde Narkosen.

Der Fall wird wohl von den meisten als ein ungewöhnlich hartnäckiger Fall von Mutismus hystericus gedeutet werden; Aphasie ist nicht vorhanden, es ist der Ton, nicht das Wort, das ihr fehlt, es besteht auch keine Agraphie. Übrigens macht sie aber einen sehr wenig hysterischen Eindruck. Man hat Aphonie nach Traumen entstehen sehen, ferner toxische Aphonie nach verschiedenen Vergiftungen; etwas solches liegt hier aber nicht vor. Dagegen erwähnt sie selber eine starke Influenza als ursprüngliche Ursache und ferner hat sie später eine ziemlich langdauernde Otitis durchgemacht; sie hat also tatsächlich eine so eingreifende Infektion der oberen Luftwege gehabt, daß man hierin sehr wohl die Ursache des entstandenen Mutismus hystericus finden konnte; es verstecken sich in der Rumpelkammer der hysterischen Erscheinungen sicher mancherlei Toxinwirkungen.

Diskussion.

Blegvad: Die demonstrierte Pat. ist der Ohrenklinik des Kommunehospitals wohlbekannt, es ist aber unsere Überzeugung, daß sie an gar keinem Halsleiden leidet, sondern an einem Morbus mentalis; ihr ganzes Benehmen und Aussehen deutet darauf: das fatuide, stillstehende Lächeln, die Weise, in der sie reagiert oder vielmehr nicht reagiert, wenn man sie anredet. Daß sie während der Lokalbehandlung besser geworden sei, widerspricht nicht die Annahme einer Geisteskrankheit, die jetzt nur im Rückgang begriffen ist.

II. Willaume Jantzen: **Über rezidivierende Mastoiditis.**

Im Zeitraum Oktober 1905 bis Mai 1910 wurden in der Ohrenklinik des Kommunehospitals 21 Fälle von rezidivierender Mastoiditis behandelt, und zwar auf 16 Pat. verteilt; die Gesamtzahl der Resektionen betrug 225. 3mal traten 2 Rezidive auf. 2mal Rezidiv an beiden Ohren; die Fälle waren 11mal rechtseitig, 10mal linkseitig, die Pat. 7mal männlichen, 9mal weiblichen Geschlechts. Die Rezidive treten am häufigsten im Alter von 1 bis 10 Jahren auf und gewöhnlich während des ersten Jahres nach der ersten Operation, einmal schon nach $3^1/_2$ Monaten; *jedoch kommen* auch Rezidive bis 5 Jahre nach der Operation vor. Am häufigsten sind die Rezidive bei schlaffen, schlecht ernährten, anämischen oder *tuber*kulösen Kindern.

Digitized by Google
Original from UNIVERSITY OF CALIFORNIA
Generated on 2019-10-24 12:02 GMT / http://hdl.handle.net/2027/uc1.b3252759
Public Domain in the United States, Google-digitized / http://www.hathitrust.org/access_use#pd-us-google

Was den Regenerationsprozeß betrifft, fand man bei der Hälfte der Pat. nur schlaffe Granulationen; wiederholt ist jedoch auch Regeneration von Knochengewebe gefunden, und zwar am häufigsten einen durch die erste Operation entstandenen Defekt über Sinus oder Dura deckend (beziehungsweise 8- und 2mal); solchen neugebildeten Knochen fand man einmal schon $^1/_2$ Jahr nach der ersten Operation. Die Spitze war 2mal regeneriert, einmal war sie fast völlig regeneriert, nachdem sie nur ein Jahr voraus in toto abgetragen worden war. Es lassen sich kaum bestimmte Regeln aufstellen, wie die Regeneration vor sich geht, man muß aber annehmen, daß die Granulationen zuerst in Bindegewebe umgewandelt wird, das dann später verknöchert.

Diskussion.

Mygind war durch die verhältnismäßig große Zahl der Rezidive bei Hospitalspatienten erstaunt; in der Privatpraxis kommen dergleichen Fälle viel seltener vor. Wahrscheinlich sind die betreffenden Hospitalspatienten durchgehend weniger kräftig; fehlerhafte Technik ist jedenfalls nicht die Ursache, denn die Aufmeißelungen werden immer mit größter Sorgfalt ausgeführt.

Ebbe Bergh erwähnte einen Fall, den er behandelt hatte; 1 Jahr nachdem die Nachbehandlung der früheren Resektion beendigt war, trat ein Rezidiv auf. Nach dem Operationsbefund zu urteilen, hatte keine Regeneration von Knochengewebe stattgefunden.

III. Jörgen Möller: **Ein Fall von luetischer Taubheit, mit „606" behandelt.**

Ein 25jähriger Mann wurde am 20. VII. 1910 in die venerologische Abteilung des Frederiksberg Hospitals aufgenommen. Er war Dezember 1909 mit Syphilis infiziert worden; im März Eruption von maculo-papulösem Syphilid, das mit 16 Injektionen von atoxylsaurem Hg behandelt wurde. $1^1/_2$ Monate vor der Aufnahme zunehmende Schwerhörigkeit rechts, vor 3 Wochen auch links; seit 4 Tagen totale Taubheit. Erst während der letzten paar Tage etwas Schwindel, aber kein Erbrechen und keine Neigung zum Fallen; starkes Ohrensausen. Keine Haut- oder Schleimhauteruption vorhanden.

Trommelfell beiderseits normal; kein Gehör nachweisbar, weder für die Stimme noch für andere Schallquellen; beim Ausspritzen mit kaltem Wasser weder Nystagmus noch Schwindel. Das Labyrinth muß also beiderseits völlig außer Funktion sein.

Es wurde eine kräftige, antiluetische Behandlung instituiert, Schmierkur und Jodnatrium, später auch Dekokten. Schon nach achttägiger Behandlung konnte er mit dem linken Ohre einzelne starke Laute hören und das Gehör wurde weiterhin langsam, aber fortwährend besser, war doch im ganzen sehr schwankend. Am 15. VIII. konnte er einzelne laut geschriene Worte verstehen. Am 9. IX. wurde eine genauere Funktionsprüfung vorgenommen, die folgendes ergab: Rechtes Ohr für alle Schallquellen total taub. Linkes Ohr:

$$\underline{W\,O} \quad \frac{a^1\,M\,(20)}{5} \quad \frac{a^1\,A\,(60)}{5} \quad \underline{LI}\ (a) \quad \underline{LS}\ (g^5)\ \text{(Monochord)} \quad \underline{V}\ (0)$$

Quantitative Prüfnng mit Bezoldschen unbelasteten Gabeln:

c^1	c^2	c^3	g^3	c^4	g^4	c^5
1″	1	0	8	13	12	4

das heißt im Vergleich zur normalen Perzeptionszeit beziehungsweise

1	1	0	8	13	33	33%

Digitized by Google
Original from UNIVERSITY OF CALIFORNIA
Generated on 2019-10-24 12:02 GMT / http://hdl.handle.net/2027/uc1.b3252759
Public Domain in the United States, Google-digitized / http://www.hathitrust.org/access_use#pd-us-google

Es entstehen Ermüdungserscheinungen, so daß Pat. zum Beispiel beim Schluß der Untersuchung a^1 nicht mehr hören kann. Drehnystagmus links fast normal, rechts vorhanden, aber schwächer.

Es wurde jetzt (14. IX.) Behandlung mittelst des Hataschen Präparates versucht, Dosis 50 *cg*. 3 Tage nachher konnte er verschiedene Zahlwörter wiedergeben, wenn sie direkt ins Ohr gerufen wurden. Am 24. IX. konnte er Stimmgabel a^1 weder in Luftleitung noch in Knochenleitung hören. Am 26. IX. meint er mit dem rechten Ohre einzelne starke Laute hören zu können; links kann er bei lautem Zurufen bisweilen kleinere Sätze verstehen.

Am 30. IX. ergibt die Funktionsprüfung folgendes: Rechtes Ohr: g^4 1" perzipiert übrigens nichts.

$\frac{W\ 0}{}$ $\frac{a^1\ M}{0}$ (20) $\frac{a^4\ A}{O}$ (60) $\frac{LI}{g}$ $\frac{LS}{g^5}$ (Monochord) $\frac{V}{0}$ (lautes Rufen siehe früher)

c^1	c^2	c^3	g^3	c^4	g^3	c^5
O	8	5	8	13	12	4

das heißt im Vergleich zum Normalen:

O	4	4	8	13	33	33%.

Am 3. X. bekam er eine Calomelinjektion (5 *cg*), die am 8. X. wiederholt wurde. Das Gehör etwas wechselnd. 24. X.: Das Gehör wird immer besser, einer der anderen Pat. kann sich mit ihm unterhalten und braucht nur selten seine Sätze zu wiederholen. Er bekam noch zwei weitere Kalomelinjektionen.

4. XI. Meint mit dem rechten Ohre einzelne Laute hören zu können, kann jedoch lautes Zurufen nicht auffassen; dagegen kann er ab und zu mit dem linken Ohre einzelne laut gesprochene Worte und kleinere Sätze verstehen; es ist jedoch dem Untersuchenden unmöglich, sich so weit mit ihm zu verständigen, daß er eingehendere Auskünfte von ihm erhalten kann. Einer der anderen Pat. kann sich ihm dagegen einigermaßen verständlich machen; einen jetzt entlassenen Pat. hat er auch ganz gut verstehen können. Es scheint also, daß er einzelne Stimmen leidlich aufzufassen vermag, jedoch auch diese nicht immer; das Gehör ist ziemlich wechselnd und von den meisten Stimmen versteht er fast gar nichts, jedenfalls nur einzelne Worte. Kalorische Reaktion links vorhanden.

Soviel ich aus der Literatur ersehen kann, ist der vorliegende Fall insofern ziemlich selten, als es sich um eine vollständige Aufhebung der Funktion des Acusticus beiderseits handelte; es war keine Spur von Hörvermögen nachzuweisen und auch keine Andeutung von kalorischer Reaktion. Ferner handelt es sich um einen der immerhin ziemlich seltenen Fälle von früh im sekundären Stadium auftretenden luetischen Taubheiten, die durchgehends eine ziemlich schlechte Prognose haben.

Politzer rät, auch in den frischen Fällen erst Pilocarpin zu verwenden, während die meisten anderen Autoren in erster Linie die gewöhnliche antiluetische Behandlung herbeiziehen wollen; es scheint auch mir in einem solchen Falle das rationellste zu sein, erst das Grundleiden kräftig zu behandeln und nur in zweiter Reihe auf die labyrinthäre Lokalisation Rücksicht zu nehmen. Es kehrte in diesem Falle nach der antiluetischen Behandlung ja auch nicht wenig von dem Gehör zurück, das heißt nur auf dem linken Ohre. Als die ursprünglich eingeleitete Behandlung beendigt war, hätte ich gedacht, das Pilocarpin in Verwendung zu ziehen; der Chef der Abteilung aber, Dr. L. Nielsen,

Generated on 2019-10-24 12:02 GMT / http://hdl.handle.net/2027/uc1.b3252759
Public Domain in the United States, Google-digitized / http://www.hathitrust.org/access_use#pd-us-google
Digitized by Google
Original from UNIVERSITY OF CALIFORNIA

wünschte das neue Ehrlich-Hata-Präparat zu versuchen, was ja entschieden auch von Interesse sein würde; die Wirkung aber scheint mir nicht augenfällig. Doktor Nielsen hat in einer Diskussion in der Medizinischen Gesellschaft zu Kopenhagen über „606" den Fall erwähnt und die Wirkung des „606" gerühmt, ich kann ihm aber nicht beistimmen; nach der gewöhnlichen antiluetischen Behandlung trat eine erhebliche Besserung auf, die sich zwar nach dem Einspritzen von „606" scheinbar etwas fortsetzte, die Fortschritte waren aber so geringfügig, daß sie sehr wohl als Nachwirkung der sehr kräftigen Hg-JNa-Kur aufgefaßt werden kann; ferner zeigte sich das Gehör so wechselnd, daß man mit der Beurteilung der Besserung sehr vorsichtig sein muß, so lange es sich um so geringfügige Unterschiede handelt.

Beeinflußt von einem sehr günstig verlaufenen Fall von Fournier, zog Dr. Nielsen nach dem Hatapräparat die Calomelbehandlung herbei, auch sie aber gab keine besondere Besserung. Wahrscheinlich wird man jetzt zum Schluß das Pilocarpin versuchen.

Blieb auch erfolglos. (Anmerkung bei der Korrektur.)

IV. P. Tetens Hald: **Operation wegen mutmaßlichen Tumors der Hypophysenregion.**

Eine 41jährige Frau wurde am 8. VIII. 1910 in die Ohrenklinik des Kommunehospitals aufgenommen. Die Krankheit hatte vor 2 Jahren angefangen, indem damals Parästhesien der Finger und Kopfweh auftraten. 24. IX. bis 11. XII. und 6. VI. bis 8. VIII. 1909 war sie in der Nervenabteilung in Behandlung und es wurde hier die Diagnose Tumor cerebri gestellt; es war damals Stauungspapille vorhanden, ferner Parese der linkseitigen Extremitäten, eigentümliche Anfälle von Bewußtlosigkeit mit involontärem Urinieren, endlich gewisse psychische Veränderungen, Fatuitas mit starker Neigung, witzig zu sein, bisweilen auch ein bischen obscön. Schon damals zeigte das Röntgenbild Veränderungen in der Gegend der Sella turcica. Juni 1910 war die Sella noch mehr erweitert und obschon der Chef der neurologischen Abteilung am meisten zur Annahme eines Frotallappentumors neigte, wurde Pat. doch zur Operation in die Ohrenklinik verlegt. Es waren keine hypophysären Symptome vorhanden. Ein neues Röntgenbild zeigt den Boden der Sella turcica nach unten vorn disloziert, ferner fehlt das Dorsum sellae völlig. Als die hypophysären Symptome fehlten und die Veränderungen vorwiegeud Dorsum sellae betrafen, wurde ein extrasellarer Tumor vermutet, der durch seinen Druck Dorsum sellae zum Schwinden gebracht. Die Stauungspapille hatte zwar bisher keine Sehschwäche veranlaßt, hat aber seit der ersten Untersuchung an Stärke zugenommen, so daß man eine Dekompressionsoperation für angezeigt hielt.

Nach Tamponade beider Choanen wurde die äußere Nase und der vordere Teil des Septum durch einen V-förmigen, nach unten gehenden Schnitt mobilisiert, ferner wurde ein schräg nach oben hinten gehender Schnitt im Septum gemacht; nachdem man ein paar Zentimeter vorgedrungen ist, wird der oberhalb einer Linie von der Spina nasalis ant. bis zum Rostrum sphenoidale liegende Teil des Septums größtenteils reseziert: dann werden die mittleren Muschel entfernt, ferner die ganze Vorderwand des Sinus sphenoidalis und das Septum sphenoidale. Die Hinterwand des Sinus sphenoidalis ist jetzt in voller Ausdehnung übersichtlich: sie ist dünn, federnd; in der Mitte eine kleine Dehiscenz, so daß die Dura hier entblößt liegt. Der Boden der Sella turcica wird jetzt entfernt und ein viereckiger Duralappen gebildet und nach abwärts geklappt; es fließt kein Liquor ab und Punktion des vorliegenden Hirngewebes

Digitized by Google
Original from UNIVERSITY OF CALIFORNIA
Generated on 2019-10-24 12:02 GMT / http://hdl.handle.net/2027/uc1.b3252759
Public Domain in the United States, Google-digitized / http://www.hathitrust.org/access_use#pd-us-google

gibt auch keine Flüssigkeit. Die Öffnung in der Dura wird drainiert und das Drain zum einen Nasenloch hinaus geleitet, nachdem die Nasenscheidewand wieder reponiert worden ist.

Nach der Operation erholte sich die Patientin vorübergehend, bekam dann aber einen ihrer gewöhnlichen Anfälle und wachte nicht wieder auf; die Temperatur stieg schnell, erreichte 8 Stunden nach der Operation 41·4 und 12 Stunden nach der Operation trat Exitus ein.

Sektion: In der Frontalgegend ein großer Tumor (Psammom), der sich in beide Frontallappen hineinbohrte. Die Hypophyse war nicht vergrößert. Dorsum sellae fehlt vollständig; der Knochen ist an der Stelle, wovon er sonst ausgeht, rauh; es sieht fast aus, als wäre das Dorsum weggemeißelt. Betrachtet man jetzt die Außenseite der dieser Gegend entsprechenden Dura, sieht man zahlreiche stecknadelkopfgroße, weiße Knötchen und jedem Knötchen entsprechend eine kleine Vertiefung im Knochen; mikroskopisch zeigen sich die Knötchen als Metastasen des Haupttumors, welche Druckusur des anliegenden Knochens verursacht haben.

Das größte Interesse in diesem Falle bietet zweifellos die Fehldiagnose und die Ursachen zu derselben. Auf dem Röntgenbild war ersichtlich, daß das Dorsum sellae fehlte; als ferner die Diagnose Tumor cerebri sicher schien, lag es nahe, anzunehmen, daß es der Tumor sei, der das Dorsum wegusuriert hätte. Es ergab sich aber, daß der Tumor selbst an ganz anderer Stelle saß und daß der Knochenschwund durch die kleinen, sekundären Knötchen verursacht war.

Die verwendete Operationsmethode bildet einen Mittelweg zwischen der von Schloffer und der von Hirsch; sie gewährt einen sehr guten Überblick.

Jörgen Möller.

Referate.

I. Allgemeines.

La thiosinamine dans le traitement de la surdité. Par les Drs. Maupetit et Colat (Bordeaux). (Rev. hebd. de lar., rhin. et otol., 19 juin 1909.)

Die Autoren versuchten in Fällen von Residuen chronischer Mittelohreiterung mit Perforation des Trommelfells eine wässerige Lösung von Thiosinamin in Form lokaler Bäder, haben die Methode jedoch wieder aufgegeben, da sie danach Schmerzen und Entzündungserscheinungen beobachteten.

Blanluet.

Quelques réflexions concernant l'anesthésique de liquide de Bonain. Par le Dr. Bonain (de Brest). (Rev. hebd. de lar., rhin. et d'otol., 11 decembre 1909.)

Als Erwiderung auf einen Artikel von König wendet sich Bonain gegen die Vorwürfe, die dem Anästheticum, das er im Jahre 1898 angegeben hat, gemacht worden sind.

Die von einzelnen Autoren angegebene Langsamkeit der Wirkung oder ihr vollständiges Fehlen erklärt sich aus einer Änderung in der Zusammen-

Digitized by Google
Original from UNIVERSITY OF CALIFORNIA
Generated on 2019-10-24 12:03 GMT / http://hdl.handle.net/2027/uc1.b3252759
Public Domain in the United States, Google-digitized / http://www.hathitrust.org/access_use#pd-us-google

setzung des Mittels oder in dessen mangelhafter Zubereitung; andrerseits daraus, daß der Operateur manchmal mit der Paracentesennadel die innere Wand der Paukenhöhle erreicht. Die kaustische Wirkung und die Gangrän des Trommelfells erklärt sich durch den Gebrauch unreiner, kristallisierter Karbolsäure anstatt reiner, verflüssigter Carbolsäure oder durch eine 3—6 Minuten übersteigende Dauer der Einwirkung aufs Trommelfell. Die wenigen Fälle von Facialislähmung oder Kontraktur endlich dem Mittel zuzuschreiben, erscheint schwierig.

Der Autor verwendet seine anästhesierende Mischung nicht nur zur Paracentese des Trommelfells, sondern auch bei intratympanalen Eingriffen (Curettement, Abtragung von Fungositäten, Polypen, Extraktion von Gehörknöchelchen), bei Eingriffen in der Nasenhöhle (vordere Partie der unteren Muschel und des Septums, des Siebbeinlabyrinths, Schleimpolypen) zur Eröffnung von peritonsillären Abscessen und zur galvanokaustischen Behandlung der Larynxtuberkulose. Blanluet.

Appareil transportable pour endoscopie sur courrant de ville. Par le Docteur Fournier (de Marseille). (Rev. hebd. de lar., rhin. et d'otol., 1 janvier 1910.)

Dieser Apparat, der bei Gleich- und Wechselstrom von 110—120 Volt funktioniert, ermöglicht die Regulierung der Intensität mittelst eines Rheostaten und einer Widerstandslampe. Er ist leicht transportabel, das Gewicht beträgt 1200 *g*, die Maße sind $16 \times 17 \times 9$ *cm*. Blanluet.

Des kystes salivaires de la parotite à propos d'un cas observé. Par le Docteur P. Pietri (de Mexico). (Rev. hebd. de lar., rhin. et d'otol., 8 janvier 1910.)

Anschließend an die Beobachtung eines Falles dieser äußerst seltenen Affektion resümiert Verfasser die Geschichte derselben und bringt neben einem Verzeichnis der bisher beobachteten Fälle eine ziemlich umfassende Studie über diese Ranula parotica. Er kommt zu dem Schluß, daß sich die Parotiscysten unabhängig von den Speichelgängen entwickeln. Der Hohlraum ist einkammerig dem Parotisgewebe adhärierend, die Auskleidung besteht aus einem Zylinder- oder Plattenepithel auf bindegewebiger Grundlage und enthält eine Flüssigkeit, die eine oder mehrere der typischen Speichelreaktionen gibt. Seine pathologisch-anatomischen Untersuchungen führen ihn zur Annahme eines kongenitalen Ursprunges, und zwar würden die Cysten aus einer in ihrer Entwicklung gehemmten Drüsenanlage der Parotis hervorgehen.

Als rationelle Therapie kommt ausschließlich die Exstirpation des Tumors in Betracht. Blanluet.

Note sur l'emploi de la gaze au bismuth en rhinologie et otologie. Par le Dr. E. Pistre (de Grenoble). (Rev. hebd. de lar., rhin. et d'otol., 2 avril 1910.)

Pistre hat bei Epistaxis, bei endonasalen Operationen, bei der trockenen Behandlung der Otorrhöe statt der Jodoformgaze nahezu ausschließlich Bismutgaze verwendet und damit ausgezeichnete Resultate erzielt. Blanluet.

Generated on 2019-10-24 12:03 GMT / http://hdl.handle.net/2027/uc1.b3252759
Public Domain in the United States, Google-digitized / http://www.hathitrust.org/access_use#pd-us-google
Digitized by Google
Original from UNIVERSITY OF CALIFORNIA

Die Anatomie des menschlichen Schläfebeins im Röntgenbilde. I. Teil. (Aus der Ohrenabteilung der Wiener Allgemeinen Poliklinik [Vorstand: Prof. Alexander] und dem Röntgenlaboratorium des Wiener Allgemeinen Krankenhauses [Leiter: Dozent Dr. Holzknecht].) Von Dr. Rudolf Leidler, Assistent der Ohrenabteilung der Wiener Allgemeinen Poliklinik, und Dr. Artur Schüller, Privatdozent für Neurologie in Wien. (Mit 62 Abbildungen.)

Eine sehr verdienstvolle Arbeit, in welcher die Autoren die normale Anatomie des Schläfebeins im Röntgenbilde darstellen. Es gelingt, den Warzenfortsatz in seiner Form und Struktur genau zu bestimmen, zu erkennen, ob er diploetisch oder pneumatisch ist, ob die Corticalis dick oder dünn ist. Ebenso gewinnt man Aufschluß über die Form, Größe und Lage des äußeren Gehörganges; die Felsenbeinpyramide wird in ihrer Gestalt und in ihrem Aufbau aus dichten oder spongiösen Knochen bestimmt. Die topographische Lage des inneren Gehörganges, des Vestibulums und der Schnecke ist sowohl bei Kindern als auch bei Erwachsenen konstant und kann deutlich wahrgenommen werden. Die Darstellung des Antrums gelingt bei diploetischem Knochen fast immer, bei pneumatischem Schläfenbein seltener. Der Sinus ist in allen Präparaten deutlich zu sehen, der Bulbus ist häufig als eine mehr oder weniger deutliche Aufhellung in der Spongiosa der Pyramide sichtbar. Sein Verhalten gestattet oft einen Rückschluß auf die Tiefe beziehungsweise Vorlagerung des Sinus.

Alt.

Das Empfinden von Tonschwingungen durch den Tastsinn. Pallästhesie. Von W. Sohier Bryant, A. M., M. D. New-York. (Arch. f. Ohrenheilk., Bd. 82.)

Die Pallästhesie ist der Sinn, durch welchen die Vibrationen auf den Körperoberflächen, nämlich der Haut und den oberflächlichen Schleimhäuten, wahrgenommen werden.

Der Mechanismus der Pallästhesie, obgleich imstande, ein weites Gebiet hörbarer Vibrationen wahrzunehmen, ist nicht empfindlich genug, um die schwachen, vibrierenden Laute oder die höchsten Töne zu erkennen, die vom Gehörapparat unterschieden werden. Die Vibrationsempfindlichkeit wechselt an verschiedenen Körperstellen, je nach der allgemeinen Tastempfindlichkeit und bei verschiedenen Personen je nach geistiger Anlage und Ausbildung. Die Tonstärke, Höhe, Qualität, Harmonie und Dissonanz können durch die Pallästhesie unterschieden werden.

Das Vorhandensein einer bestimmten Tonempfindung durch Pallästhesie dient zur logischen Erklärung der Persistenz der Tonempfindung bei Wirbeltieren, auch nach vollständiger Zerstörung des peripheren Gehörorgans.

Die praktische Bedeutung der Pallästhesie ist eine dreifache:

a) Als Kontrolle für Funktionsprüfungen.

Digitized by Google
Original from UNIVERSITY OF CALIFORNIA
Generated on 2019-10-24 12:03 GMT / http://hdl.handle.net/2027/uc1.b3252759
Public Domain in the United States, Google-digitized / http://www.hathitrust.org/access_use#pd-us-google

b) Als Richtschnur für die Konstruktion von Hörbehelfen für stark Schwerhörige.

c) Als Unterrichtsmittel für Taubstumme. Alt.

The clinical value of radiography of the mastoid region. By Samuel Iglauer. (Journ. Amer. med. Assoc., LIII, Nr. 13, pag. 1005—1009.)

Dr. Iglauer beschreibt die Vorteile, die sich an der Radiographie der Warzenfortsatzgegend ergeben, und die Schwierigkeiten, die sich in den Weg stellten. Er meint, die befriedigendsten Röntgenbilder werden bei schrägem Profil des Schläfenbeins erhalten. Auf diese Weise können Otosklerosen des Warzenfortsatzes im Verlaufe chronischer Mittelohreiterungen und Defekte in den Grenzen des Schläfenbeines klar gemacht werden. Law.

Kritik über das ärztliche Gutachten einiger traumatischer Ohrerkrankungen. Von Dr. Edmund Pogány. (Fülészet, 1910, Nr. 1.)

Einige traumatische Ohraffektionen des Mittelohres und des Labyrinths werden mitgeteilt und an dieselben Betrachtungen geknüpft. Hervorgehoben werden die Prozente der Arbeitsunfähigkeit und Einschränkung nach diesen traumatischen Affektionen bei den Krankenkassen. Baumgarten.

Neue Untersuchungsmethoden, die Beziehungen zwischen Vestibularapparat, Kleinhirn, Großhirn und Rückenmark betreffend. Von R. Bárány (Wien). (Wiener med. Wochenschr., 1910, Nr. 35.)

In Fällen mit Kleinhirnerkrankungen beobachten wir spontane Gleichgewichtsstörungen, die auf den ersten Blick dieselben sind wie bei vestibulärer Erkrankung. Bei genauerer Prüfung ergeben sich große Unterschiede. Bei Kleinhirnerkrankungen fehlt die strikte Relation zwischen Richtung des vorhandenen Nystagmus und Fallrichtung, und eine Änderung der Kopfstellung hat keine Änderung der Fallrichtung im Gefolge.

Noch eine zweite Möglichkeit besteht für die Diagnose einer Erkrankung des Vermis cerebelli. Wenn man nämlich von einem Ohr aus durch Vornahme der kalorischen Prüfung einen starken Nystagmus und starkes Fallen erzeugen kann, vom anderen Ohr aus trotz kräftigem Nystagmus keine Fallbewegung auslösbar ist, so spricht dies für eine Läsion dieser Seite des Wurmes.

Nun zeigt Bárány, auf welchen Bahnen die verschiedenen Reize ablaufen und wie die besagten Phänomene hirnanatomisch ihre Erklärung finden.

Nun bespricht Bárány den von ihm angegebenen Zeigeversuch und seine diagnostische Wertung, was im Original nachgesehen werden muß.

Oscar Beck (Wien).

Generated on 2019-10-24 12:03 GMT / http://hdl.handle.net/2027/uc1.b3252759
Public Domain in the United States, Google-digitized / http://www.hathitrust.org/access_use#pd-us-google
Digitized by Google
Original from UNIVERSITY OF CALIFORNIA

Antiphon und Audiphon. Von C. Friedmann (Berlin-Charlottenburg). (Deutsche med. Wochenschr., 1909, Nr. 14.)

Antiphon ist der Sammelname für alle die kleinen Vorrichtungen, die dazu dienen, den Gehörgang möglichst luftdicht abzuschließen und so die auf dem Wege der Luft fortgeleiteten Schallwellen an ihrem Vordringen zu hindern. Nun werden die wichtigsten dieser Instrumente besprochen, wobei die von Küppers angegebene Kombination von Wachskugel mit Drahtbügel als die praktisch beste empfohlen wird. Das Wachs ist leicht zu erwärmen; die Wachskugel paßt sich der Form des Gehörganges an; der aus überwickeltem dünnen Silberdraht bestehende Bügel läßt sich leicht formen, ohne zu drücken.

Unter Audiphon faßt der Autor alle jene Apparate zusammen, die den Zweck haben, die Hörfähigkeit Schwerhöriger aufzubessern.

Kontraindiziert erscheint der Gebrauch solcher Instrumente, wenn durch längere Anwendung Kopfschmerz oder verstärktes Ohrensausen auftritt. Von den stark Schwerhörigen eignen sich natürlich nur diejenigen mit mehr oder weniger reinem, chronischem Mittelohrkatarrh respektive Mittelohrerkrankungen, mit vorzugsweiser Herabsetzung tiefer Töne und nur geringen subjektiven Gehörsempfindungen.

Oscar Beck (Wien).

Hemmung von Transsudat- und Exsudatbildung durch Calciumsalze. Von R. Chiari und H. Januschke (Wien). (Wiener klin. Wochenschr., 1910, Nr. 12.)

Wright konnte zeigen, daß Calciumsalze eine fördernde Wirkung auf die Blutgerinnung ausüben und daß auch lokale Ödeme der Haut, welche nach Einspritzung von virulenten Typhuskulturen beim Pferd oder von abgetöteten Kulturen beim Menschen an der Injektionsstelle entstehen, durch Darreichung von Calciumchlorid hemmend beeinflußt werden. Abgesehen von der Hemmung des Gerinnungsvermögens scheint der Einfluß des Calciums auf die Permeabilität der Gefäßwände eine gewisse Rolle zu spielen, was Januschke bei Pleuraergüssen an Hunden experimentell beweisen konnte. Die beiden Autoren stellten nun diesbezügliche Versuche an und kamen zu folgendem Ergebnis: Es gelingt, einerseits Pleuraergüsse durch Vergiftung mit Jodnatrium, Thiosinamin und Diphtherietoxin bei Hunden und andrerseits das entzündliche Ödem der Conjunctiva des Kaninchenauges nach Senfölinstillation durch genügende Anreicherung des Organismus mit Calciumsalzen ganz zu verhindern oder sehr abzuschwächen.

Es scheint, als ob die Untersuchungsergebnisse der beiden Autoren nicht nur großes theoretisches Interesse beanspruchen, sondern für die Praxis recht aussichtsvoll erscheinen.

Oscar Beck (Wien).

Generated on 2019-10-24 12:03 GMT / http://hdl.handle.net/2027/uc1.b3252759
Public Domain in the United States, Google-digitized / http://www.hathitrust.org/access_use#pd-us-google
Digitized by Google
Original from UNIVERSITY OF CALIFORNIA

Estudios sobre la paralisis del par septimo en la infancia. (Studien über die Lähmung des Facialis bei den Kindern.) Von Esteves und Gareiso. (Revista de la Sociedad medica argentina, Juli-August 1910.)

Es interessieren uns nur die Lähmungen, die ihren Ursprung im Gehörorgan haben. Unter einem Material von 86 Fällen fand sich dieser Ursprung in 19 Fällen.

Die Lähmung erscheint, wenn die Otitis auf ihrer Höhe steht, es gibt aber Fälle, in welchen die Lähmung erst erscheint, wenn die Otitis chronisch geworden ist oder wenn eine chronische Läsion chronische Nachschübe zeigt.

In diesem Falle kann man das Rezidiv einer schon geheilten Lähmung beobachten. Die Verfasser berichten über einen solchen Fall.

Weiters berichten sie über einen Fall traumatischen Ursprunges: Zerreißung des Trommelfells, Bruch des knöchernen Teiles des Gehörganges und Lähmung des Facialis. Menier.

II. Äußeres Ohr und Mittelohr.

Ornithodorus megnini Duges im Gehörgang. (Kleinere Mitteilungen.) Von Doktor Emil Amberg (Detroit, Michigan), U. S. A. (Mit einer Abbildung.)

Der Autor entfernte aus dem Gehörgange instrumentell eine Milbe (Ornithodorus megnini Duges), welche sich wochenlang lebendig im Gehörgang aufgehalten hatte. Das Tier kommt in Mexiko und den südwestlichen Vereinigten Staaten vor und soll häufig in den Gehörgängen von Leuten beobachtet werden. Alt.

Facialparese nach Katheterisation. Von Dr. Alexander Rejtö. (Orvosi Hetilap, 1910, Nr. 13.)

Die Parese trat den anderen Tag nach der Katheterisation bei einem Mädchen mit serösem Exsudat auf. Verfasser nimmt eine Dehiscenz des Facialkanales als Ursache an. Baumgarten.

Fremdkörper in der Paukenhöhle. Von Dr. Alexander Rejtö. (Orvosi Hetilap, 1910, Nr. 11.)

Der Fremdkörper — Schuhöse — konnte nur nach Resektion der hinteren oberen Wand entfernt werden. Baumgarten.

III. Labyrinth und Hörnerv.

De l'hypertension labyrinthique dans l'eczéma de l'oreille. Par le Dr. Lacoaret (de Toulouse). (Rev. hebd. de lar., rhin. et d'otol., 18 septembre 1909.)

Nach Ansicht des Verfassers beeinflußt das Ekzem des Ohres, das so tiefgehende Veränderungen in den Geweben setzt, immer mehr oder weniger das Labyrinth und erzeugt daselbst Erscheinungen von Hypertension, die sich durch Sausen, Schwerhörigkeit, Verkürzung der Knochenleitung, Schwindel und

Generated on 2019-10-24 12:03 GMT / http://hdl.handle.net/2027/uc1.b3252759
Public Domain in the United States, Google-digitized / http://www.hathitrust.org/access_use#pd-us-google
Digitized by Google
Original from UNIVERSITY OF CALIFORNIA

eine Steigerung des Nystagmusreflexes charakterisierten. Diese Störungen des inneren Ohres zeigen das Maximum ihrer Intensität zur Zeit der Hauthyperämie, die sich vor und während der Eruption einstellt. Blanluet.

Examen fonctional du labyrinthe. Par M. M. E. Moure et P. Canzard. (Rev. hebd. de lar., rhin. et d'otol., 15 mai 1910.)

Nach einer kurzen Rekapitulation des anatomischen Baues des inneren Ohres und der Verbindungen des Labyrinths mit den bulbären und cerebellaren Zentren untersuchen die Autoren die verschiedenen Methoden der Prüfung der beiden Organe des Labyrinths, des cochlearen und vestibularen Apparates. Sie legen hauptsächlich Wert auf die objektiven Reaktionen des Vestibularapparates, besonders auf die Störungen der Augenbewegungen.

Der spontane Nystagmus zeigt sich im Verlaufe einer Labyrinthreizung, wo er zur erkrankten Seite schlägt, er geht zur gesunden im Stadium der Zerstörung, um schließlich zu verschwinden. Hinsichtlich des künstlich erzeugten Nystagmus besprechen die Autoren die verschiedenen Mittel zur Hervorrufung derselben, die verschiedenen Arten desselben und seine 3 Haupteigenschaften: die Intensität der Bewegung, ihre Raschheit und ihre Dauer, die allein gemessen werden kann. Blanluet.

Des lésions traumatiques de l'oreille interne. Par le Dr. E. Halphen. (Thèse de doctorat. Paris 1910.)

Die Schädelfrakturen sind nicht unbedingt lebensgefährlich, doch sind sie häufig mit bleibender labyrinthärer Taubheit verbunden. Halphen hat sich in seiner interessanten Arbeit die Aufgabe gestellt, den Zustand des Labyrinths bei diesen Traumen eingehend zu untersuchen.

Im ersten Teil untersuchte er die makro- und mikroskopischen Veränderungen des inneren Ohres. Die transversalen Frakturen sind regelmäßig mit Läsionen des inneren Ohres verbunden. Manchesmal handelt es sich um sichtbare Läsionen der knöchernen Labyrinthkapsel, die eine rapide Degeneration der Hörnerven zur Folge haben; in anderen Fällen handelt es sich um ausgedehnte Hämorrhagien, die nicht Folge einer einfachen Labyrintherschütterung sind, sondern einer mikroskopischen Fissur der Schnecke, und die konstant eine Degeneration der akustischen Neurone nach sich ziehen, während die vestibulären Neurone häufig intakt bleiben.

Der zweite Fall dieser These behandelt den Symptomenkomplex der labyrinthären Taubheit. Die Hörprüfungen sollen mit Benutzung eines taubmachenden Apparates (Apparat zum Einblasen von Luft, Lärmapparat von Bárány, taubmachendes Telephon von Lombard), der das Gehör des anderen Ohres, falls dasselbe gesund ist, vollständig ausschaltet. Mit dieser Methode konstatiert man absolute Taubheit für Flüstersprache, laute Konver-

Generated on 2019-10-24 12:03 GMT / http://hdl.handle.net/2027/uc1.b3252759
Public Domain in the United States, Google-digitized / http://www.hathitrust.org/access_use#pd-us-google
Digitized by Google
Original from UNIVERSITY OF CALIFORNIA

sationssprache und für sämtliche Stimmgabeln. Der Rinnesche Versuch ist auf der erkrankten Seite immer negativ, ein falscher negativer Rinne, verursacht durch die Knochenleitung der gesunden Seite.

Bei der Funktionsprüfung des Labyrinths soll nach der Hörprüfung auch die Prüfung des Vestibularapparates vorgenommen werden. Die wichtigsten Proben sind der Dreh-, kalorische und galvanische Nystagmus, die im Detail beschrieben und verglichen werden. Halphen vervollständigt die Untersuchung des Labyrinths durch Prüfung auf Simulation. Die vestibulären Reflexe sind zum Nachweis der simulierten Taubheit nicht zu verwenden, denn es findet sich häufig eine Dissoziation zwischen akustischem und nichtakustischem Labyrinth. Der Autor führt die zahlreichen Methoden vor, die auf der Überraschung oder der Deutung des Weberschen oder Schwabachschen Versuches beruhen. Er legt besonderes Gewicht auf die Erhebung der Stimme, die sich bei Ausschaltung des gesunden Ohres durch einen Lärmapparat einstellt, ein Symptom, welches das Bestehen einer Taubheit und deren labyrinthären Ursprung festzustellen gestattet, wenn die Affektion einseitig ist.

Die Differentialdiagnose der labyrinthären Taubheit traumatischen Ursprunges ist gegenüber der Taubheit durch Otosklerose mit labyrinthärem Beginn unmöglich. Während die Schwindelerscheinungen nach Schädeltraumen vorübergehender Natur sind und sich rasch bessern, ist die Taubheit infolge von Labyrinthläsion eine schwere, definitive und absolute. Blanluet.

Labyrinthitis serosa. Von Dr. Béla Török. (Orvosi Hetilap, 1910, Nr. 28—33.)

Bei 23 Fällen, in welchen Labyrinthitis serosa angenommen wird, werden meist 8—10 Pilocarpininjektionen gemacht, worauf das Gehör sich wesentlich besserte, selbst bei solchen Fällen, in welchen das Leiden schon mehrere Jahre dauerte. Taubheit und Verlust der vestibularen Reizbarkeit war nicht vorhanden, sondern nur Verminderung des Hörvermögens und schwächere Reizbarkeit des Vestibulum. In diesen Fällen von Mittelohrkatarrhen fehlten die statischen Reizerscheinungen. In den akuten Fällen ist dies anzunehmen, bei den chronischen Fällen ist die Beweisführung nicht ganz überzeugend. Verfasser will daher den Begriff der Otosklerose mehr einschränken. Baumgarten.

Vom Nystagmus, mit besonderer Berücksichtigung auf die Erkrankungen des zentralen Nervensystems. Von Dozenten Dr. Ludwig Hajos. (Fülészet, 1910. Nr. 1.)

Verfasser bespricht den physiologischen vestibularen Nystagmus und den Nystagmus bei den Labyrinthaffektionen und geht auf den Nystagmus bei den Nervenerkrankungen über. Er hebt die Polymorphie dieser Erscheinung bei der Sklerosis polyinsularis hervor. Er fand ihn weiterhin am häufigsten bei Me-

Digitized by Google
Original from UNIVERSITY OF CALIFORNIA
Generated on 2019-10-24 12:04 GMT / http://hdl.handle.net/2027/uc1.b3252759
Public Domain in the United States, Google-digitized / http://www.hathitrust.org/access_use#pd-us-google

ningomyelitis syphilitica, ferner bei gastrischen und migränischen Üblichkeiten und Erbrechen. Grund ist die durch Gefäßspasmus erfolgte Hirnanämie.' Er beschreibt sein Verfahren der Palpation durch das Augenlid, ohne von optischen Störungen beeinflußt zu sein, so daß er die sekundenlangen Bewegungen kontrollieren kann. Auch für Ohrenärzte sehr interessante Daten.

Baumgarten.

IV. Otochirurgie.

Der subperiostale Absceß der Regio mastoidea. (Mitteilungen aus der Ohren- und Halsklinik des Kommunehospitals zu Kopenhagen.) Von Holger Mygind.

Der Autor gelangt zu folgenden Leitsätzen:

1. Der subperiostale Absceß der Regio mastoidea ist eine recht häufig auftretende otogene Komplikation, die besonders bei Kindern im frühen Lebensalter auftritt.

2. Die primäre Mittelohreiterung ist am häufigsten akuter Art und der Absceß tritt häufig, namentlich bei ganz kleinen Kindern, in einem sehr frühen Stadium der Mittelohreiterung auf.

3. Die Erkrankung entsteht fast immer im Anschluß an eine Osteitis des Processus mastoideus; diese Osteitis ist in der Regel akuter Art, und zwar auch dann, wenn vorher eine chronische Osteitis vorhanden ist.

4. Wenn eine chronische Osteitis des Processus mastoideus vorhanden ist, ist dieselbe sehr häufig cholesteatomatöser Natur.

5. Die bei dem subperiostalen Absceß der Regio mastoidea vorhandene Osteitis des Processus mastoideus ist am häufigsten sehr verbreitet und verhältnismäßig häufig mit intrakraniellen Leiden vergesellschaftet, unter welchen namentlich Erkrankungen des Sinus sigmoideus und dessen Umgebungen hervortreten.

6. Die Ausführung der Wildeschen Incision ist bei dem subperiostalen Absceß der Regio mastoidea in der Regel eine absolut verwerfliche Operation. Die Erkrankung muß durch einfache Aufmeißelung des Processus mastoideus oder durch Totalaufmeißelung des Mittelohres behandelt werden. Alt.

Zur Plastik bei und nach Ohroperationen. Von Prof. Preysing (Köln a. Rh.). (Med. Klinik, 1910, Nr. 48.)

Verfasser bespricht zuerst die Indikationen für die Plastik nach Körner, Panse, Passow und Stacke. Um größere Höhlen auszukleiden, verwendet man: 1. Thierschsche Transplantationen, welche zwar einen schönen, augenblicklichen Erfolg geben, aber nicht von der gewünschten Haltbarkeit sind und außerdem zu Ekzembildungen disponieren; 2. Mangoldsche Epithelaussaat, deren Dauererfolge noch nicht befriedigen. Das sicherste Verfahren besteht

Digitized by Google
Original from UNIVERSITY OF CALIFORNIA
Generated on 2019-10-24 12:03 GMT / http://hdl.handle.net/2027/uc1.b3252759
Public Domain in the United States, Google-digitized / http://www.hathitrust.org/access_use#pd-us-google

noch immer in der Verwendung von vollständiger Haut, nicht von flach abrasierter Epidermis. Bei derartigen Plastikbildungen pflegt das Resultat der Operation eine retroauriculäre Öffnung zu sein.

Preysing sucht nun bei kleinen Kindern mit radikal operierter chronischer Otitis sowie bei Pat. der körperlich arbeitenden Klasse, die möglichst früh arbeitsfähig sein sollen, die Nachbehandlung durch temporäres Offenlassen der retroauriculären Wunde zu erleichtern; wenn die Hautlappen gut angewachsen sind und die Pauke durch den Gehörgangslappen gesichert erscheint, werden die beiden Hautlappen an ihrer Basis keilförmig abgeschnitten, zur Hälfte abpräpariert, nach innen geschlagen und darüber wird die Wunde vernäht. Hierdurch wird die Wundheilung bedeutend abgekürzt.

Zum Verschluß kleiner Fistelöffnungen eignen sich nach Verfasser recht gut Paraffininjektionen. Bei größeren wird aus dem hinteren Kraterrand ein möglichst breit aufsitzender Hautlappen mit der Hautseite nach innen in die Höhle hineingeschlagen; über diesen wird ein Zungenlappen mit der Hautseite nach außen hinübergelegt, der aus dem noch stehenden Stumpfe des Gehörganges und der hinteren Hautbedeckung der Ohrmuschel genommen wird.

E. Urbantschitsch.

Die otogene Meningitis mit besonderer Rücksicht auf die operative Behandlung derselben. Von Holgar Mygind (Kopenhagen). (Archiv f. klin. Chirurgie, Bd. 93, H. 2, 1910.)

Obwohl man vom rein chirurgischen Standpunkte leicht zur Annahme gelangen könnte, daß eine Mittelohrentzündung in dem Falle am häufigsten eine sekundäre Meningitis bewirken könne, wenn im Mittelohr eine Eiterretention bestehe, zeigt der Autor, daß in seinen Fällen die Bedingungen für den Abfluß des Eiters scheinbar günstig waren und — was bedeutungsvoll ist — die Regio mastoidea etwa bei der Hälfte dieser Pat. weder infiltriert noch druckempfindlich war. Trotzdem wurde bei fast sämtlichen operierten Kranken eine verbreitete Osteitis des Proc. mastoideus nachgewiesen. Daher wäre es sehr wahrscheinlich, daß in der überwiegenden Mehrheit der Fälle die otogene Meningitis durch eine mit akuter Osteitis vergesellschaftete Mittelohreiterung hervorgerufen werde, sei es nun, daß letztere akuter, sei es, daß sie chronischer Art ist.

Die otogene Meningitis äußert sich am häufigsten auf folgende Art und Weise: Plötzlich, wie ein Blitz aus heiterem Himmel, ohne vorhergehende ausgesprochene Retentionssymptome von seiten des Ohres und namentlich auch häufig ohne mastoidale Symptome, entwickelt sich eine akute, febrile Erkrankung, begleitet von „diffusen“ Hirnsymptomen (Kopfschmerz, Schwindel, Ekel, Erbrechen, Unruhe, Reizbarkeit, die mit Schlaffheit abwechselt). Nur ausnahmsweise beginnt die Krankheit vollständig wie eine Apoplexie. Nur aus-

Generated on 2019-10-24 12:03 GMT / http://hdl.handle.net/2027/uc1.b3252759
Public Domain in the United States, Google-digitized / http://www.hathitrust.org/access_use#pd-us-google
Digitized by Google
Original from UNIVERSITY OF CALIFORNIA

nahmsweise findet man Veränderungen des Augenhintergrundes. Unter 32 vom Autor beobachteten Fällen bestand nur sechsmal Stauungspapille oder Neuritis optica. Die Temperatur schwankt gewöhnlich zwischen 39—40°. Auch Schüttelfröste können auftreten, ohne daß gleichzeitig eine Sinusphlebitis bestehen müßte.

Der Verlauf der otogenen Meningitis ist fast immer ein sehr akuter. Die Durchschnittsdauer beträgt kaum 7 Tage. Mitunter kann man — namentlich bei postoperativen Fällen — eine foudroyante Form beobachten, bei welcher der Tod schon nach 24—48 Stunden eintritt.

Die Lumbalflüssigkeit ist enorm häufig mehr oder weniger milchig getrübt und sub finem vitae kann sie das Aussehen eines dünnen Eiters haben. Bei sämtlichen an otogener Meningitis gestorbenen Individuen, bei welchen die Diagnose durch die Sektion bestätigt wurde, enthielt die durch die Lumbalpunktion gewonnene Flüssigkeit zahlreiche mehrkernige Zellen. Andrerseits schließt das klare Aussehen der Hirnflüssigkeit nicht mit voller Sicherheit die Anwesenheit einer Meningitis aus. Bei der tuberkulösen Meningitis findet man häufig eine opalisierende, etwas flockige Hirnflüssigkeit, welche zahlreiche einkernige Zellen und ab und zu Tuberkelbacillen enthält.

Da nach des Autors Ansicht etwa in der Hälfte der Fälle der Eiter durch das Labyrinth vordringt, käme noch das Ausbleiben der kalorischen Reaktion als Diagnosticum in Betracht.

Mygind legt bei sämtlichen Fällen den Sinus sigmoideus in seinem ganzen perpendikulären Verlauf bloß, um ihn genau untersuchen zu können. Alsdann erfolgt die Kraniotomie. Der freigelegte Sinus ist für die topographische Orientierung von großem Nutzen.

Die Kraniotomieöffnung muß so angelegt werden, daß die folgenden Abschnitte der Dura der Inspektion zugänglich sind:

1. der Abschnitt, welcher der Decke des Antrum mastoideum entspricht,
2. der Abschnitt, welcher der Decke der Cavitas tympani entspricht, und
3. ist es von großer Wichtigkeit, daß der Abschnitt der Dura, welcher der hinteren oberen Fläche der Pars petrosa entspricht, bloßgelegt wird; denn daselbst findet man hin und wieder tiefliegende epidurale Eiteransammlungen, die sich leicht der Aufmerksamkeit des Chirurgen entziehen.

Wenn die Dura fistulös durchbrochen ist oder gangränös verändert erscheint oder der Verdacht auf einen Hirnabsceß besteht, wird der Subduralraum eröffnet. Trotz des hohen Prozentsatzes an Mortalität darf die otogene Meningitis nicht als ein „Noli me tangere“ angesehen werden. Denn sie ist eine Erkrankung, bei welcher die Operation am Platze ist und wenn diese in einem frühen Stadium stattfindet, kann bei einer nicht ganz geringen Minderzahl von Fällen Heilung herbeigeführt werden. Oscar Beck (Wien).

Digitized by Google
Original from UNIVERSITY OF CALIFORNIA
Generated on 2019-10-24 12:03 GMT / http://hdl.handle.net/2027/uc1.b3252759
Public Domain in the United States, Google-digitized / http://www.hathitrust.org/access_use#pd-us-google

Meningite du 4e ventricule avec troubles de l'équilibrist de l'ouie. Guérison. Par le Dr. Deshayes (d'Orléans). (Bull. de laryng., otol. et rhinol., 1 juillet 1909.)

Nach einer akuten meningitischen Phase entwickelten sich plötzlich bei einem 11jährigen Knaben Gehör- und Gleichgewichtsstörungen, die langsam unter dem Einfluß einer guten Hygiene ausheilten. Die Taubheit und die cerebellösen Störungen entstanden durch eine Meningitis des vierten Ventrikels, da neben diesen Störungen wiederholtes Erbrechen und Übelkeiten vorhanden waren. Blanluet.

Gomme tuberculeuse diffuse du temporal prise pour un sarcome. Cure radicale. Guérison. Mort ultérieure par tuberculose pulmonaire. Par le Docteur E. Pistre. (Rev. hebd. de lar., rhin. et d'otol., 17 avril 1909.)

Hémorragie du sinus caverneux. Par le Dr. Molinié (de Marseille). (Rev. hebd. de lar., rhin. et d'otol., 26 juin 1909.)

Ein Mann von 53 Jahren, der seit seiner Jugend an einer chronischen rechtseitigen Mittelohreiterung litt, wurde radikal operiert. Während der folgenden Tage traten beim Verbandwechsel wiederholte und reichliche Blutungen auf. In einem zweiten Eingriff wurde die Dura über dem Dach des Antrums und der Paukenhöhle bloßgelegt: bei der Inspektion derselben konnte die blutende Stelle nicht gefunden werden. Bei einer neuerlichen Blutung ging der Pat. zugrunde. Die Obduktion ergab an der oberen Fläche der Pyramide eine ausgedehnte Caries, welche den Sinus cavernosus arrodiert hatte. Das Blut hatte seinen Weg zwischen der Dura und der oberen Fläche des Felsenbeines genommen und war durch die Öffnung im Dach der Paukenhöhle nach außen geflossen. Blanluet.

Enseignements tirés de 2 cas d'abscès du cervelet. Par le Dr. Paul Laurens (de Paris). (Rev. hebd. de lar., rhin. et d'otol., 30 octobre 1909.)

Der Autor berichtet über 2 Fälle von Kleinhirnabsceß, in welchen die Infektion von einer retrolabyrinthären Erkrankung des Felsenbeines ausging, so daß beim Abmeißeln der hinteren Wand des Antrum stets vor dem Sinus gemeißelt werden konnte. In dem einen Falle bestand im Gegensatz zur allgemeinen Ansicht ein spontaner Nystagmus zur gesunden Seite, der erst im letzten Stadium der Erkrankung zur kranken Seite umschlug. Blanluet.

Quelques considérations sur les phlébites des sinus crâniens. Par le Docteur F. Lemaitre (de Paris). (Rev. hebd. de lar., rhin. et d'otol., 13 novembre 1909.)

In dieser Arbeit wird über 4 Fälle von eitriger Mittelohrentzündung mit phlebitischen Komplikationen des Sinus berichtet.

Fall I. Exacerbation einer chronischen Mittelohreiterung. Thrombophlebitis des Sinus lateralis und Generalisation der Thrombose: eitrige Phle-

Digitized by Google
Original from UNIVERSITY OF CALIFORNIA
Generated on 2019-10-24 12:03 GMT / http://hdl.handle.net/2027/uc1.b3252759
Public Domain in the United States, Google-digitized / http://www.hathitrust.org/access_use#pd-us-google

bitis des Sinus longitudinalis superior und des Emissarium Santorini; Durchbruch des Sinusinhaltes durch die äußere Wand und Bildung eines oberflächlichen Abscesses in der behaarten Kopfhaut. Tod im Coma. Im Verlaufe des chirurgischen Eingriffes war es nicht gelungen, gesunde Sinuswand zu erreichen und eine Blutung aus dem oberen Ende des Sinus lateralis zu erzielen.

Fall II. Chronische Mittelohreiterung, Cholesteatom, Thrombophlebitis des Sinus lateralis, des Bulbus und der Vena jugularis. Radikaloperation und Eröffnung des Sinus, Resektion der Jugularis und Bulbusoperation nach Grunert; Kleinhirnhernie; eitrige Phlebitis der Vena facialis; diffuse Meningitis, Exitus.

Der phlebitische Prozeß war in diesem Falle relativ gutartig. Die Infektion hatte sich zuerst im Bulbus der Vena jugularis lokalisiert und erreichte weiterhin die Vena facialis, wodurch ein Absceß der Regio submaxillaris und praemasseterica inferior verursacht wird. Um eine ausgedehnte Hernie des Kleinhirns durch eine Incision der hinteren Wand des Sinus zu vermeiden, erscheint es nötig, die Wundhöhle durch häufigen Verbandwechsel zu reinigen. Bemerkenswert ist die große Toleranz des Organismus gegenüber der ausgedehnten Hernie, die Abstoßung einer Partie des prolabierten Kleinhirns und das rasche Auftreten einer diffusen Meningitis, einen Tag, nachdem ein leichter Kompressivverband gemacht worden war.

Fall III. Exacerbation einer chronischen Mittelohreiterung, Thrombophlebitis des Sinus lateralis, Operation, Heilung.

Anschließend an diese Beobachtung unterscheidet Verfasser folgende Arten der Thrombose: die relativ gutartige thrombosierende Form, die schwere eitrige Form und die septikämische Form, die mehr oder weniger rapid zum Tode führt.

Fall IV. Chronische Mittelohreiterung, Zerstörung des Daches des Aditus, von wo aus sich ein Extraduralabsceß bildete. Von hier ging die Infektion weiter nach oben in den Schläfelappen, wo sich ein Absceß bildete, sowie gegen den Sinus petrosus superior und cavernosus mit konsekutiver Phlebitis.

Diese Beobachtung zeigt, daß das klinische Bild der Sinuserkrankung, *modifiziert* durch das Bestehen eines Hirnabscesses, zwei charakteristische *Zeichen* aufweisen kann: kontinuierliches, hohes Fieber und ein Nichtübereinstimmen von Puls und Temperatur im Sinne einer relativen Pulsverlangsamung.

Blanluet.

Ostites et periostites isolées du temporal. Par le Drs. Jaques et Gault. (Bull. de lar., otol. et rhin., 1 juillet 1910.)

Dieser Bericht, der in der Société d'oto-rhino-laryngologie im Mai 1910 erstattet wurde, teilt die Ostitis und Periostitis des Schläfebeines in 2 Kate-

Digitized by Google
Original from UNIVERSITY OF CALIFORNIA
Generated on 2019-10-24 12:03 GMT / http://hdl.handle.net/2027/uc1.b3252759
Public Domain in the United States, Google-digitized / http://www.hathitrust.org/access_use#pd-us-google

gorien: 1. die primäre, bei der kein Zusammenhang mit der Ohrerkrankung besteht, verdankt ihre Entstehung ausnahmsweise einem lokalen Trauma, häufiger einer Allgemeininfektion (Tuberkulose, Syphilis). Die zweite Form entwickelt sich in einem Schläfebein, wo die primäre Otitis bereits abgeheilt ist.

Bei dieser Kategorie ist zu unterscheiden zwischen der tiefen Ostitis und der Periostitis. Diese letztere Erkrankung, die als eine oberflächliche Infektion zu ihrer Heilung nur eines Eingriffes bedarf, der sich auf die Weichteile beschränkt, führt beim Kinde, wo die Infektion durch die Sutura mastoideo-squamosa erfolgt, zu einer retroaurikulären Schwellung, beim Erwachsenen, wo das späte Aufflackern einer Entzündung in den Warzenzellen zu beschuldigen ist, zu einer Infiltration an der Warzenfortsatzspitze.

Blanluet.

Ponction de la fenêtre ronde. Appareil aspirateur du liquide labyrinthique. Par le Dr. Lafite-Dupont (de Bordeaux). (Bull. de lar., rhin. et otol., 1 juillet 1910.)

Nach Besprechung der anatomischen Variationen des runden Fensters, die bedingt sind durch die Richtung der Lamina spiralis ossea und membranacea und die Form des Promontorium, beschreibt der Verfasser den Apparat zur Aspiration der Labyrinthflüssigkeit sowie das operative Vorgehen bei der Punktion des runden Fensters, die in Fällen von Hypertension des Labyrinths ausgeführt wurde.

Blanluet.

Notizen und Personalien.

Stabsarzt Dr. Karl Biehl, Priv.-Doz. für Ohrenheilkunde an der Universität in Wien, erhielt den Titel Professor.

Professor Dr. Alfred Denker, Vorstand der Universitäts-Ohrenklinik in Erlangen, wurde als ordentlicher Universitäts-Professor nach Halle a. S. berufen (als Nachfolger Schwartzes). Mit Zustimmung der preußischen Regierung wurde die Ohrenklinik in Halle in eine Klinik für Ohren-, Nasen- und Rachenkrankheiten umgewandelt.

Generated on 2019-10-24 12:03 GMT / http://hdl.handle.net/2027/uc1.b3252759
Public Domain in the United States, Google-digitized / http://www.hathitrust.org/access_use#pd-us-google
Digitized by Google
Original from UNIVERSITY OF CALIFORNIA

Laryngo-Rhinologischer Teil.

Original-Artikel.

Zur Statistik und dem Vorkommen des Skleroms (Rhinoskleroms) in Rußland.

Von Prof. **Nicolai Wolkowitsch** (Kiew).

Herr Dr. H. v. Schrötter aus Wien wandte sich im Namen der im vorigen Jahre zusammengetretenen internationalen Kommission zur Erforschung des Skleroms mit der Bitte an mich diese Frage zu bearbeiten.

Die Lösung meiner Aufgabe besteht meines Erachtens in erster Linie darin, das ganze Material von Sklerom zu sammeln, das in die Hände meiner russischen Kollegen gelangt ist. Zu diesem Zwecke wandte ich mich in zwei der verbreitetsten, allgemeinen, russischen medizinischen Zeitungen und in einem speziellen Journal für Krankheiten des Halses, der Nase und der Ohren an meine Kollegen, die mit dem Sklerom bekannt sind, mit der Bitte, mir bei meiner Aufgabe behilflich zu sein und mir Nachrichten über ihnen bekannte Fälle dieser Erkrankung zuzustellen, wobei ich hauptsächlich auch um die Bezeichnung des Wohnortes der Pat. bat. Leider erhielt ich nur von sehr Wenigen Antwort und konnte überhaupt auf diesem Wege nur wenig Material sammeln. Ich habe keinen Grund, diesen Umstand dadurch zu erklären, daß das Sklerom außerhalb Kiews selten beobachtet wird — die weiter unten angeführten Zahlen sprechen vom Gegenteil —, eher muß der Grund hierfür in der ungenügenden Bekanntschaft mit dieser Krankeit und gleichzeitig im ungenügenden Interesse für dieselbe gesucht werden. Nachrichten sandten mir ein: Dr. Kossak (aus Radom) über 3 Pat.; Dr. de Lens (aus Kiew) über 9; Prof. Nikolsky (aus Warschau) über 1; Dr. Plastunow (aus Brazlaw im Podolschen Gouvernement) über 2 und Priv.-Doz. Trofimoff (aus Kiew) über 2 Fälle. Außerdem sammelte ich unter Mithilfe des letzteren und Dr. Basilewitschs 18 Fälle aus dem Ambulatorium des Krankenhauses des Pokrowschen Klosters in Kiew.

Einige der erwähnten Herren hatten mir über eine größere Anzahl von Pat. berichtet, jedoch waren 1. einige von diesen Pat. bereits auch von mir beobachtet worden und bereits meinem Material zugezählt (hierher gehört auch eine Pat., über die mir Dr. Golowtschiner aus Kiew berichtet hat); 2. fehlten bei einigen vollständig die Angabe des Wohnortes (solche Pat. habe ich in meine Statistik gar nicht aufgenommen); 3. war bei einer nicht geringen Anzahl der Pat. nur eine charakteristische Affektion des Kehlkopfes vorhanden. Obgleich die letzteren Fälle, allen Daten nach, ein lokales Sklerom darstellen, derartige Pat. bei uns recht häufig vorkommen und aus Gegenden stammen, die reich an Sklerom sind, beschloß ich dennoch, der besseren Objektivität

Digitized by Google
Original from UNIVERSITY OF CALIFORNIA
Generated on 2019-10-24 12:03 GMT / http://hdl.handle.net/2027/uc1.b3252759
Public Domain in the United States, Google-digitized / http://www.hathitrust.org/access_use#pd-us-google

halber (für den Fall zum Beispiel einer Fehldiagnose), dieselben nicht in meine Statistik aufzunehmen.

Ich konnte also durch Anfragen nur 35 Fälle sammeln, die meinem Zweck genügten. Hinzu kommen noch 17 Fälle (alles nur solche, bei denen der Wohnort des Pat. zur Zeit seiner Erkrankung vermerkt war), die ich aus der russischen Litteratur gesammelt habe. Hierher gehören 1 Fall von Mandelbaum im Jahre 1886 beschrieben[1]), 3 Fälle von Stukowenkoff (1887)[2]), 2 Fälle von Jakowski und Matlakowski (1887)[3]), 2 Fälle von Stepanoff (1893)[4]), 1 Fall von Michailoff (1897)[5]), 1 Fall von Bjelogolowij (1903)[6]), 1 Fall von Begasch (1907)[7]), 3 Fälle von Krasnoglasoff und Mamurowsky (1908)[8]) und 3 Fälle von Shukoff (1909)[9]).

Als Hauptmaterial dienten mir meine eigenen Fälle, die ich seit 1884 gesammelt habe, hierbei muß ich bemerken, daß ich nicht alle von mir beobachteten Pat. eingetragen habe. Außer den 11 Fällen, die als Material für meine Arbeit 1888[10]) dienten, besitze ich noch Daten über weitere 65 Pat. Im ganzen besteht also mein eigenes Sklerommaterial, das ich ausschließlich in Kiew gesammelt habe, aus 76 Fällen (hierbei will ich nochmals bemerken, daß in diese Zahl keine Fälle von Affektion des Kehlkopfes allein aufgenommen sind, die, Dank ihrer Häufigkeit, die Zahl der Erkrankungen an Sklerom bedeutend erhöhen würden).

In der Absicht, eine möglichst genaue geographische Karte des Vorkommens des Skleroms zu zeichnen, habe ich bei der Bezeichnung des Wohnortes des Pat. mich nicht nur auf die Nennung des Gouvernements beschränkt, sondern auch noch wenigstens den Kreis bezeichnet. Ich hielt dieses, wegen der Größe unseres Gouvernements, für erforderlich. Es fehlten in der Tat unter allen 128 Fällen, die mir zur Statistik dienten, nur in 25 Fällen, also weniger als in $^1/_5$, die Angabe des Kreises. Ich hegte einigermaßen Bedenken, wie ich diese Fälle auf der Karte verzeichnen sollte, und habe dieselben schließlich gleichmäßig über das Gesamtgebiet desjenigen Gouvernements verteilt, zu dem sie gehörten.

---

[1]) Wratsch, 1886, Nr. 38.

[2]) Medizinskoje obosrenje, Bd. 28, Nr. 20.

[3]) Gazeta lekarska, 1887, Nr. 45—48, 50, 51 und 53.

[4]) Dissert. Moskau 1893.

[5]) Medizinskoje obosrenje, 1897, Bd. 47, pag. 782.

[6]) Referat im Russkij wratsch, 1903, Nr. 11, pag. 426.

[7]) Charkowskij mediz. Journal, 1907, Bd. 4, pag. 407.

[8]) Medizinskoje obosrenje, 1908, Bd. 69, pag. 916.

[9]) Dissert. St. Petersburg 1909.

[10]) Das Rhinosklerom (Skleroma respiratorium), eine klinische, mikroskopische und bakteriologische Studie. Diss. Kiew, 1888 und Archiv f. klin. Chir., Bd. 38.

Digitized by Google
Original from UNIVERSITY OF CALIFORNIA
Generated on 2019-10-24 12:04 GMT / http://hdl.handle.net/2027/uc1.b3252759
Public Domain in the United States, Google-digitized / http://www.hathitrust.org/access_use#pd-us-google

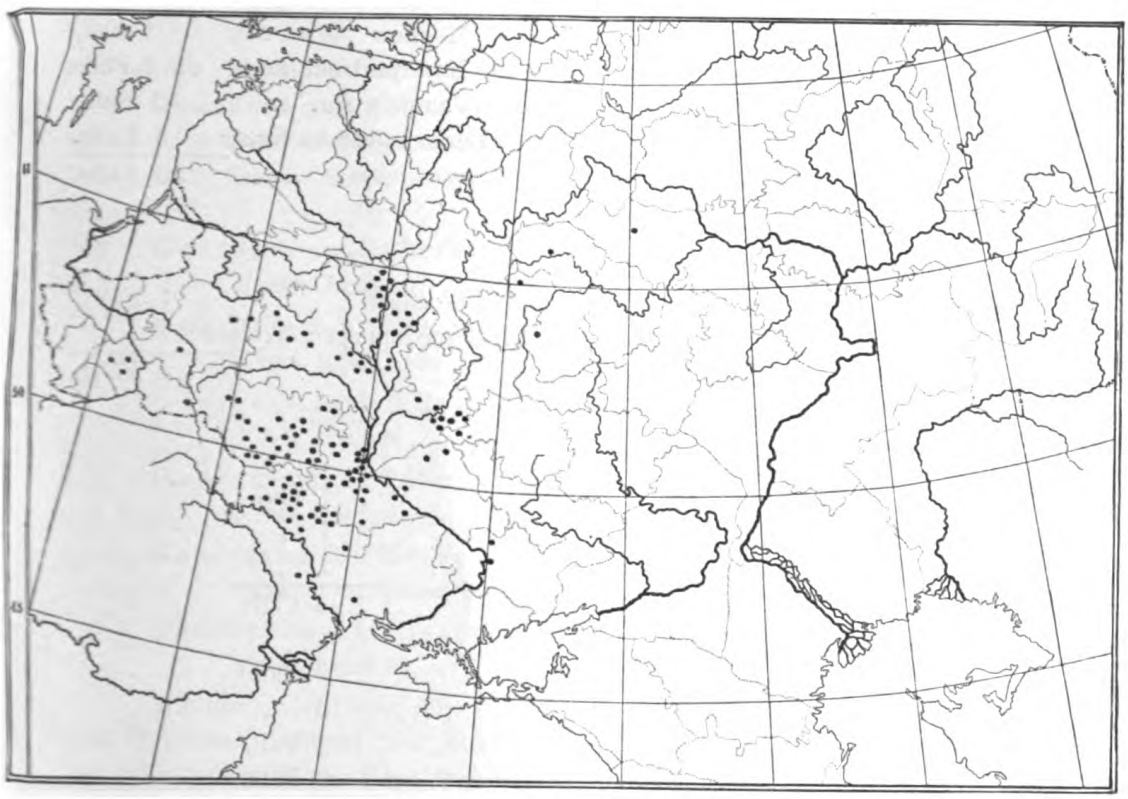

Die geographische Verteilung der von mir gesammelten Fälle nach den Gouvernements respektive Kreisen war folgende:

Kiewsches Gouvernement:

Kreis Berditschew	3	Fälle,	
„ Wassiljkow	5	„	
„ Kiew	5	„	
„ Radomysslj	3	„	
„ Paraschtscha	1	Fall,	
Kreis Umanj	1	Fall,	
„ Tscherkassy	1	„	
„ Tschigirin	1	„	
ohne Bezeichnung des Kreises	3	Fälle,	
	23	Fälle.	

Wolynisches Gouvernement:

Kreis Dubno	2	Fälle,	
„ Shitomir	4	„	
„ Saslawlj	4	„	
„ Stadt Kowelj	2	„	
„ Kremenetz	2	„	
„ Luzk	2	„	
„ Nowograd-Wolynsk	4	„	
Kreis Owrutsch	1	Fall,	
„ Ostrog	1	„	
„ Rowno	1	„	
„ Starokonstantinow	2	Fälle,	
ohne Bezeichnung des Kreises	2	„	
	27	Fälle.	

Digitized by Google
Original from UNIVERSITY OF CALIFORNIA
Generated on 2019-10-24 12:04 GMT / http://hdl.handle.net/2027/uc1.b3252759
Public Domain in the United States, Google-digitized / http://www.hathitrust.org/access_use#pd-us-google

Gouvernement Podolien:

Kreis Balta	1 Fall,	Kreis Mogilew	1 Fall,
„ Brazlaw	4 Fälle,	„ Nowaja Uschiza	2 Fälle,
„ Winniza	4 „	„ Jampolj	1 Fall,
„ Gaissiu	2 „	ohne Bezeichnung des Kreises	3 Fälle,
St. Kamenez-Podoljak	1 Fall,		23 Fälle.
Kreis Litin	4 Fälle,		

Gouvernement Tschernigow:

Kreis Gluchow	2 Fälle,	Kreis Ssosniza	1 Fall,
„ Gorodnja	1 Fall,	ohne Bezeichnung des Kreises	1 „
„ Konotop	1 „		8 Fälle.
„ Krolewez	2 Fälle,		

Gouvernement Poltawa:

Kreis Solotonoscha	1 Fall,
„ Priluki	1 „
„ Romny	1 „
	3 Fälle.

Gouvernement Minsk:

Kreis Nowogrudok	2 Fälle,
„ Rjetschiza	3 „
„ Ssluzk	1 Fall,
ohne Bezeichnung des Kreises	6 Fälle,
	12 Fälle.

Gouvernement Mogiljew:

Kreis Gomelj	2 Fälle,	Kreis Tscherikow	1 Fall,
„ Gorcki	1 Fall,	Flecken Tschereja	1 „
„ Klimowitschi	1 „	„ Schklow	1 „
„ Orscha	2 Fälle,	ohne Bezeichnung des Kreises	4 Fälle,
„ Sjenno	2 „		16 Fälle.
„ Tschaussy	1 Fall,		

Gouvernement Kursk:

Stadt Putiwlj . . . . . 1 Fall.

Gouvernement Grodno:

ohne Bezeichnung des Kreises . . . . . 2 Fälle.

Gouvernement Ljublin:

Kreis Grubeschow . . . . . 1 Fall.

Gouvernement Sjedljez:

ohne Bezeichnung des Kreises . . . . . 1 Fall.

Generated on 2019-10-24 12:04 GMT / http://hdl.handle.net/2027/uc1.b3252759
Public Domain in the United States, Google-digitized / http://www.hathitrust.org/access_use#pd-us-google
Digitized by Google
Original from UNIVERSITY OF CALIFORNIA

Gouvernement Radom:
Ostrowez . . . . . 1 Fall,
ohne Bezeichnung des Kreises . . . . . 2 Fälle.
Gouvernement Ekaterinosslaw:
Stadt Ekaterinosslaw . . . . . 1 Fall,
Kreis Nowomoskowsk . . . . . 1 „
2 Fälle.
Gouvernement Chersson:
Kreis Odessa . . . . . 1 Fall.
Gouvernement Bessarabien:
Kreis Kischinjew . . . . . 1 Fall.
Gouvernement Kaluga:
Kreis Medynj . . . . . 1 Fall.
Gouvernement Tula:
Kreis Odojew . . . . . 1 Fall.
Gouvernement Moskau:
ohne Bezeichnung des Kreises . . . . . 1 Fall.
Gouvernement Wladimir:
Kreis Ssusdalj . . . . . 1 Fall.

Männer 65, Frauen 63. Das Alter ist nur von 123 Pat. (62 Männern und 61 Frauen) bekannt. Der jüngste Mann war 16 Jahre alt, die jüngste Frau 13 Jahre, der älteste Mann war 63 und die älteste Frau 55 Jahre alt.

Im allgemeinen kamen auf das:

2. Jahrzehnt des Lebens 17 Pat. (6 Männer u. 11 Frauen) oder annähernd 14%,
3. „ „ „ 51 „ (27 „ „ 24 „) gegen 41·4%,
4. „ „ „ 30 „ (17 „ „ 13 „) „ 24·4%,
5. „ „ „ 15 „ (6 „ „ 9 „) „ 12·2%.
6. „ „ „ 10 „ (6 „ „ 4 „) „ 8·1%.

Dieses ist aber das Alter der Pat. zur Zeit ihrer Beobachtung. Da es aber wohl wichtiger ist, das Alter zur Zeit der Erkrankung festzustellen, hielt ich es für erforderlich, die Dauer der Erkrankung vom Beginn derselben bis zur Beobachtung festzustellen. Diesbezügliche Daten fand ich nur in 71 Fällen. (Hierbei behalte ich es natürlich im Auge, daß die Feststellung der Dauer der Krankheit, die sich ja äußerst chronisch entwickelt und keine besouders beunruhigenden Symptome hat, bei Skleromkranken nicht genau sein kann; die Dauer der Erkrankung, die durch die Anamnese erhoben wird, muß wohl als geringer als de facto bezeichnet werden.)

Ich habe folgende Daten erhalten: nur bei 19 Pat., oder in 24·3%, betrug die Dauer der Krankheit weniger als 2 Jahre und bei nur 2 Pat. weniger

Digitized by Google
Original from UNIVERSITY OF CALIFORNIA
Generated on 2019-10-24 12:04 GMT / http://hdl.handle.net/2027/uc1.b3252759
Public Domain in the United States, Google-digitized / http://www.hathitrust.org/access_use#pd-us-google

als 1 Jahr. Bei 23, oder in 30% der Fälle, betrug sie 2—4 Jahre und bei den übrigen 36 Pat., oder in 46% der Fälle, von 5—20 Jahren und sogar noch mehr; bei 20 von diesen letztgenannten Pat., oder in 26% aller Fälle, betrug die Krankheitsdauer 8—20 Jahre. Hieraus geht hervor, daß, wenn das Sklerom, wie es aus der angeführten Alterstabelle hervorgeht, hauptsächlich das jugendliche Alter befällt, der Krankheitsbeginn noch weiter zu den ersten Jahrzehnten des Lebens verschoben werden muß. Weiter oben habe ich als die früheste Altersgrenze für an Sklerom Erkrankter 12 Jahre angegeben, ich zum Beispiel habe eine 16jährige Pat., wo der Beginn der Erkrankung 6 Jahre zurücklag, und einen 26jährigen Pat. mit 16jähriger Krankheitsdauer usw. gehabt. Mit anderen Worten, es muß der Beginn der Erkrankung bei diesen Kranken in ihr 10jähriges Alter verlegt werden. In gleicher Weise befanden sich unter den Pat., die dem 3. Lebensjahrzehnt angehörten, 13 solcher, die der Dauer der Krankheit nach zum 2. Jahrzehnt gerechnet werden müssen, das heißt dieselben erkrankten noch vor dem 20. Lebensjahr. Von den Pat. des 4. Lebensjahrzehntes gehören 12, dem Krankheitsbeginn nach, de facto dem 3. Jahrzehnt an. Von den 8 Pat. des 5. Jahrzehntes müssen 4 zum 4. und 4 sogar zum 3. Jahrzehnt gerechnet werden. Von 2 Pat. des 6. Jahrzehntrs muß einer zum 5. und einer sogar zum 4. Jahrzehnt gerechnet werden. Endlich muß der Pat. des 7. Jahrzehntes zum 5. Jahrzehnt gerechnet werden.

Was die Nationalität des Pat. anbetrifft. so kann ich nur bemerken, daß auf 98 Russen (hierher sind auch Polen gerechnet, die schwer von den echten Russen unterschieden werden konnten) 30 Juden kamen. Im Gouvernement Mogilew geben die Juden beinahe 70% aller Skleromkranken.

Ihrem Wohnort, der Profession, der gesellschaftlichen und materiellen Lage nach gehörten alle Pat., mit wenigen Ausnahmen, zu den Bewohnern von Dörfern und Flecken, es waren Bauern oder kleine Händler (Juden) und im ganzen alles arme Leute. Aus besser materiell situierten oder eher aus gebildeteren Kreisen sind mir persönlich nur 3 Pat. bekannt: ein Arzt, die Frau eines Kreispolizeibeamten und eine Lehrerin.

Es schien mir sehr lehrreich zu sein, mein Material auch für die Beleuchtung einer anderen Seite der Frage zu benützen, und zwar für die Frage der Häufigkeit der Erkrankung an Sklerom derjenigen Körperteile, an denen diese Krankheit vorkommt. Ich sah aber schon von Anfang an, daß meine Zahlen nicht sehr genau sein würden, da bei sehr vielen Pat., die hauptsächlich ambulatorisch; und zwar von Persönlichkeiten beobachtet wurden, die die Erkrankung und folglich auch die Einzelheiten derselben wenig interessierten, genaue Hinweise auf die Lokalisation der Erkrankung in den Berichten ausgelassen sein konnten. Ich habe hier speziell das Nichterwähnen eines Übergreifens des Prozesses auf die Oberlippe, bei einer Affektion der äußeren

Generated on 2019-10-24 12:04 GMT / http://hdl.handle.net/2027/uc1.b3252759
Public Domain in the United States, Google-digitized / http://www.hathitrust.org/access_use#pd-us-google
Digitized by Google
Original from UNIVERSITY OF CALIFORNIA

Nase, auf den Alveolarfortsatz des Oberkiefers, auf den harten Gaumen usw. im Sinn. Dagegen glaube ich nicht, daß Ärzte im bezug auf den Rachen, mit seinen charakteristischen Veränderungen bei Sklerom, beim Untersuchen eines Skleromkranken diese Veränderungen übersehen und nicht in das Krankenjournal eintragen werden. Dasselbe glaube ich auch in bezug auf den Kehlkopf annehmen zu können, wenn die Veränderungen in demselben, die ja durch Behinderung der Atmung begleitet werden, einen mehr oder weniger starken Grad erreicht haben.

Daher scheint es mir, daß ich ein gewisses Recht dazu habe, ohne mich von der Wirklichkeit zu weit zu entfernen, auf Grund des von mir gesammelten Materials die Statistik der Skleromerkrankung dreier Gebiete zu berühren, und zwar der Nase, des Pharynx (hier ist hauptsächlich das Gebiet des Rachens genannt) und des Kehlkopfes. In 116 Fällen beschränkte sich der Bericht nicht nur auf die Diagnose „Rhinoskleroma", sondern vermerkte auch die Lokalisation der Erkrankung. Von diesen Fällen war 109mal die Nase affiziert, das heißt in annähernd 94%.

Bei der Besprechung der Affektion der Nase wäre es natürlich erforderlich, die Häufigkeit der Affektion der äußeren Teile der Nase von derjenigen der Nasenhöhle zu trennen. Diese Frage kann nur beim Vorhandensein genauer Angaben über die Ausbreitung der Erkrankung bei jedem einzelnen Kranken entschieden werden. Man kann aber doch a priori annehmen, daß, höchstens mit wenigen Ausnahmen, dort, wo die äußere Nase affiziert ist, auch die Nasenhöhle oder doch wenigstens die vorderen Teile derselben vom Prozesse mitergriffen sind. Dieses entspricht auch meiner früheren Statistik (vom Jahre 1888, cf. meine bereits erwähnte Arbeit), die sich auf 84 Fälle gründet (11 eigene und 73 aus der Literatur gesammelte) und wo die Nasenhöhle in 80 Fällen gleich 95% ergriffen war.

Von den 109 erwähnten Fällen von Affektion der Nase jedoch ist nur in 97 Fällen, das heißt in 83·6% alter Fälle, eine Affektion der äußeren Nase vermerkt. In 12 Fällen (oder annähernd in 10·3% alter Fälle), von denen 10 mir gehören, waren außerhalb keine Veränderungen vorhanden, sondern nur innerhalb der Nasenhöhle. In 2 Fällen erstreckte sich die Erkrankung ausschließlich auf die Nasenhöhle, in den übrigen Fällen bestanden gleichzeitig Veränderungen im Pharynx oder auch im Kehlkopf und der Trachea.

Eine Erkrankung des Pharynx-Schlundes bestand in 86 Fällen oder in annähernd 74%, welche Zahl sich meinem Prozentsatz der Pharynxerkrankung (67) nähert, den ich in meiner erwähnten früheren Arbeit angeführt habe.

Eine Erkrankung des Kehlkopfes endlich bestand in 32 Fällen oder in 28%, ebenfalls ein Prozentsatz, der demjenigen meiner früheren Statistik nahekommt (23).

Digitized by Google
Original from UNIVERSITY OF CALIFORNIA
Generated on 2019-10-24 12:04 GMT / http://hdl.handle.net/2027/uc1.b3252759
Public Domain in the United States, Google-digitized / http://www.hathitrust.org/access_use#pd-us-google

Ich wiederhole es nochmals, daß die Fälle einer ausschließlichen Affektion des Kehlkopfes nicht in die Statistik aufgenommen worden sind; ich halte mich aber für berechtigt, hier 7 Fälle unterzubringen, die ich selbst beobachtet habe und deren Diagnose sicher feststeht, in denen entweder nur der Rachen (1 Fall) oder der Rachen, der harte Gaumen und teilweise das Zahnfleisch (2 Fälle) oder endlich der Rachen und der Kehlkopf (3 Fälle) affiziert waren. Hierbei ist miteinbegriffen, daß bei weiter vorgeschrittener Affektion des Rachens in einigen Fällen auch die Zungenwurzel mit ergriffen ist.

Es ergeben sich also zusammen mit den 12 oben erwähnten Fällen von Affektion der Nasenhöhle, von 116 Fällen mit festgestellter Lokalisation der Erkrankung, 19 Fälle, in denen die für das Sklerom charakteristische Affektion der äußeren Nase fehlte. Der Prozentsatz solcher Sklerome wächst jedoch bei weitem, wenn wir durch weiteres Studium endgültig konstatieren werden, daß bestimmte chronische Erkrankungsformen des Kehlkopfes, die ohne eine charakteristische Affektion der oberen Teile der Luftwege auftreten, ebenfalls Sklerom sind.

Aus der k. k. Universitätsklinik für Kehlkopf- und Nasenkrankheiten in Wien (Vorstand: Hofrat Chiari).

Über Divertikel des Tracheo-Bronchialbaumes.[1])

Von Privatdozent Dr. **Otto Kahler**, Assistenten der Klinik.

(Mit 5 Figuren.)

Bis vor kurzem verdankten wir die Kenntnis der Krankheiten des Tracheo-Bronchialbaumes fast ausschließlich pathologisch-anatomischen Untersuchungen, nur der oberste Anteil der Trachea war der indirekten Untersuchung mit dem Spiegel zugänglich. In ganz vereinzelten Fällen war es allerdings auch möglich, die tieferen Anteile der Luftröhre und den Anfang des rechten Bronchus mit dem Spiegel zu inspizieren, doch gehörten die Beobachtungen von Krankheitsbildern dieses Gebietes in vivo jedenfalls zu den Seltenheiten. Killians Methode der direkten oberen Tracheobronchoskopie verdanken wir erst die Möglichkeit, in jedem Falle von Verdacht einer Erkrankung der unteren Luftwege uns durch direkte Inspektion Gewißheit verschaffen zu können. Immer mehr beginnt sich auch die interne Klinik für die Methode zu interessieren und Beobachtungen von Erkrankungen der Luftröhre und ihrer Umgebung, die auf direktem Wege diagnostiziert wurden, werden immer häufiger publiziert. Es war klar, daß bei den jetzt so häufigen Untersuchungen auch die nach den

[1]) Nach einem auf der XVII. Versammlung des Vereines Deutscher Laryngologen in Dresden, Pfingsten 1910, gehaltenen Vortrag.

Digitized by Google
Original from UNIVERSITY OF CALIFORNIA
Generated on 2019-10-24 12:04 GMT / http://hdl.handle.net/2027/uc1.b3252759
Public Domain in the United States, Google-digitized / http://www.hathitrust.org/access_use#pd-us-google

Beobachtungen am Seziertische nicht so seltenen kongenitalen Anomalien zur Beobachtung kommen mußten.

An Hofrat Chiaris Klinik kamen in diesem Jahre 2 Fälle von Divertikel im Tracheo-Bronchialbaum zur Beobachtung, die zweifellos als kongenitalen Ursprungs angesehen werden müssen.

Bevor wir zur Besprechung der beiden Fälle übergehen, seien zuerst die bisher aus der Literatur bekannten Formen von Divertikelbildungen, die bisher fast ausnahmslos an der Leiche gewonnen wurden, besprochen.

Wir kennen zweierlei Formen von Divertikel der Luftröhre: die kongenitalen und die erworbenen. Die erste Gruppe ist durch jene Fälle repräsentiert, die wir den Untersuchungen Hans Chiaris[1]) verdanken. Er fand in 6 Fällen (der erste dieser Fälle wurde von Mackenzie, einem Schüler Chiaris, veröffentlicht), ein immer auf die rechte Seitenwand der Trachea in ihrem unteren Anteil lokalisiertes Divertikel. Die kongenitale Entstehung dieser Bildungen war ohne Zweifel nachzuweisen. Sie hatten stets dieselbe Wandstruktur wie die Trachea, waren von normaler Trachealschleimhaut ausgekleidet, in ihrer Wand fanden sich stets Knorpelstückchen. Die Öffnung des Blindsackes fand sich an der Grenze zwischen knorpeliger und membranöser Wand, ihr Ursprung immer an den untersten Trachealringen (der dritte bis sechste von unten gerechnet). Ihre Verlaufsrichtung ist von innen oben nach unten außen, sie sind von Bohnengröße, von stumpf-kegelförmiger oder fingerartiger Gestalt (siehe Fig. 1). Das Verhalten der Bronchialverzweigung war stets normal. Der eparterielle Bronchus ging in annähernd gewöhnlicher Stärke an seinem normalen Platze aus dem rechten Hauptbronchus ab. Eine ähnliche Bildung fand Chiari auch in einem Falle im rechten Stammbronchus.

Fig. 1.

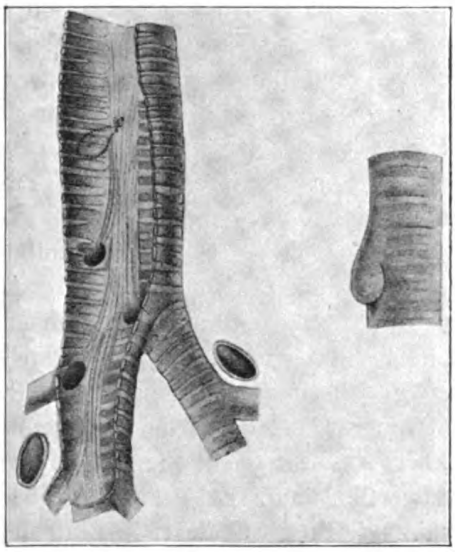

Kongenitales Trachealdivertikel (nach H. Chiari).

Diese Bildungen bringt Chiari in Zusammenhang mit den nicht so selten beobachteten sogenannten Dreiteilungen der Trachea. Es sind dies Fälle, bei

[1]) Zieglers Beiträge, Bd. V.

Digitized by Google
Original from UNIVERSITY OF CALIFORNIA
Generated on 2019-10-24 12:04 GMT / http://hdl.handle.net/2027/uc1.b3252759
Public Domain in the United States, Google-digitized / http://www.hathitrust.org/access_use#pd-us-google

denen ein Bronchus noch oberhalb der Bifurkation aus der Trachea entspringt. Dalla Rosa[1]), der zwei derartige Verzweigungsanomalien beobachtete, konnte 9 Fälle aus der Literatur zusammenstellen. Zumeist geht ein solcher Bronchus rechts knapp oberhalb der Bifurkation ab. Bei Situs viscerum inversus wurde der Abgang aber links beobachtet. Chiari[2]) konnte jedoch in einem Falle von Situs viscerum solitus auch links einen trachealen Bronchus auffinden. Bei allen beobachteten Fällen fand sich nebst dem trachealen Bronchus auch der eparterielle Bronchus vor. Dalla Rosa erklärt, die Entstehung der „Dreiteilung in der Trachea" dadurch, daß der dorsale Anteil des eparteriellen Bronchus selbständig geworden, tracheal transponiert wird. Nur sehr selten kommt es zu einer trachealen Transposition des ganzen eparteriellen Seitenbronchus. Der Fall Chiaris, bei dem der tracheale Bronchus sich auf der linken Seite fand, erklärt sich durch eine ebenfalls von Dalla Rosa beschriebene Varietät der Bronchialverzweigung, er fand nämlich in zwei Fällen auch links eparterielle Bronchien vom Hauptbronchus abgehend.

Die erwähnten Divertikel, wir wollen sie als den Chiarischen Typus bezeichnen, sind nach Chiari[3]) ungezwungen als rudimentäre Bronchien aufzufassen, sie erklären sich als rudimentäre Form eines tracheal transponierten Zweiges des eparteriellen Bronchus.

Schon länger als diese kongenitalen Divertikel sind die erworbenen Divertikel bekannt. Sie wurden zuerst von Rokitansky[4]) beschrieben. Er fand in mehreren Fällen herniöse Ausstülpungen an der hinteren Trachealwand, zumal in den unteren Partien. Diese meist länglichen, queren, doch auch rundlichen Erweiterungen sind durch quergestellte, leistenförmige Vorsprünge, die hypertrophischen Muskelbündel, getrennt, so daß die tracheale Hinterwand wie gefächert aussieht (siehe Fig. 2). Rokitansky faßt diese Divertikel als Traktionsdivertikel auf. Er erklärt sie sich entstanden infolge Zuges der durch chronischen Trachealkatarrh hypertrophierten Schleimdrüsen, die sich in fast allen diesen Fällen vorfanden. Dieselbe „sackige Dilatation" wird auch von Eppinger[5]) erwähnt, der ihre Entstehung aber durch die sich stauende und unter vermehrtem Drucke stehende Luft bei gehinderter Exspiration erklärt. Gefördert wird das Zustandekommen dieser Bildungen durch die Atrophie der Muskelschichte, die in allen Fällen nachweisbar war. Im Gegensatz zu Rokitansky faßt er diese Anomalie also als Pulsionsdivertikel auf.

Als Trachealdivertikel wird vielfach auch eine pathologische Affektion der Trachealschleimdrüsen bezeichnet, die ebenfalls schon von Rokitansky

[1]) Wiener klin. Wochenschr., 1889, Nr. 24—26.
[2]) Prager med. Wochenschr., 1891, Nr. 8.
[3]) l. c.
[4]) Österr. med. Jahrb., 1838.
[5]) Pathol. Anatomie der Trachea in Klebs' Handbuch.

Digitized by Google
Original from UNIVERSITY OF CALIFORNIA
Generated on 2019-10-24 12:04 GMT / http://hdl.handle.net/2027/uc1.b3252759
Public Domain in the United States, Google-digitized / http://www.hathitrust.org/access_use#pd-us-google

beobachtet wurde.[1]) Er beschrieb nämlich eine Vergrößerung und cystische Dilatation der Schleimdrüsen ohne der ersterwähnten Formveränderung der Trachea (s. Fig. 3). Er erklärt diese Bildungen als Retentionscysten. Eppinger spricht auch diese „sackartigen Anhänge" als Pulsionsdivertikel an, entstanden dadurch, daß die sich in der Trachea stauende Luft in die Drüse hineingepreßt wird. Der Umstand, daß auch Schleim in den ektasierten Drüsen gefunden

Fig. 2.

Fig. 3.

wird, erkläre sich daraus, daß die Sekretionsfähigkeit nicht vollends aufgehoben wird.

Eine eingehende Bearbeitung dieser Bildungen verdanken wir Maresch[2]), der mit den meisten neueren Autoren der Ansicht ist, daß wir in diesen Fällen nicht von Divertikelbildung reden können, sondern daß es sich um Retentionscysten der Trachealschleimdrüsen handelt. Durch Sekretretention kommt es zur Vergrößerung der langsam der Atrophie anheimfallenden Drüsen. Die Ansicht Eppingers, daß es sich um Pulsionsdivertikel handeln könnte, wird durch die Untersuchungen Mareschs widerlegt, da dieser niemals (er konnte 17 Fälle beobachten) Luft in den vergrößerten Drüsen nachweisen konnte. Der Sitz dieser Bildungen ist fast stets rechts, und zwar am Rande der membranösen Trachealwand im mittleren Drittel der Trachea. Maresch erklärt

[1]) l. c.

[2]) Wiener klin. Wochenschr., 1908, Nr. 23

Digitized by Google
Original from UNIVERSITY OF CALIFORNIA
Generated on 2019-10-24 12:04 GMT / http://hdl.handle.net/2027/uc1.b3252759
Public Domain in the United States, Google-digitized / http://www.hathitrust.org/access_use#pd-us-google

diesen Sitz durch die gegenseitige Lagebeziehung zwischen Trachea und Oesophagus. Dort, wo die Trachea nicht dem Oesophagus anliegt, findet sich lockeres Gewebe, das der Vergrößerung der Drüsen keinen Widerstand entgegensetzt.

Eine Bildung, die zweifellos als Pulsionsdivertikel der Trachea bezeichnet werden muß, beschrieb Czyhlarz.[1]) Er fand in der Pars membranacea der Trachea dicht unter dem Kehlkopf eine sackartige Ausbuchtung, deren rundliche Öffnung in die Trachea einen Durchmesser von ca. 2 *cm* hatte, ihre Tiefe betrug ca. $1^1/_2$ *cm*.

Auch einige klinische Beobachtungen von Tracheokelen sind in der Literatur festgelegt (Devalz, Faucon und Bensch). Da weder eine autoptische noch eine direkte endoskopische Untersuchung in diesen Fällen vorliegt, läßt sich ein sicheres Urteil über diese Fälle nicht bilden. Es dürfte sich eher um sogenannte Laryngokelen oder Pharyngokelen gehandelt haben.

Erwähnt sei noch, daß die Entstehung von Traktionsdivertikeln durch den Narbenzug von verkästen oder vereiterten mediastinalen Drüsen denkbar wäre. Doch sind, soweit mir die Literatur zugänglich war, solche Fälle noch nicht beschrieben worden.

Die von mir beobachteten Divertikel sind nun folgende:

Der erste Fall betraf einen 34jährigen Mann, den ich wegen einer durch eine Struma hervorgerufene Trachealstenose direkt tracheoskopierte. Nach Passierung der Stenose sahen wir an der rechten Trachealwand eine spornähnliche Bildung, die ich zunächst für den Bifurkationssporn hielt. Bei weiterer Inspektion zeigte sich dieser aber etwa $1^1/_2$ *cm* tiefer normal etwas links von der Mittellinie gestellt. Der vorerwähnte Sporn erstreckte sich an der rechten Trachealwand an der Grenze des membranösen Anteiles hinten beginnend nach vorne in der Länge von etwa 1 *cm*. Nach Abdrängung der oberhalb des Spornes gelegenen Wandpartien der Luftröhre konnte man in ein etwa bohnengroßes Divertikel sehen, welches schief nach unten und vorne verlief. Die Schleimhaut darin war etwas trocken, am Grunde des Divertikels sah man einen leistenförmigen Vorsprung (siehe Fig. 4). Die blinde Endigung der Bildung ließ sich auch durch ein eingeführtes Spiegelchen sicher nachweisen. Die Inspektion des Bronchialbaumes ergab normale Verhältnisse. Der eparterielle Bronchus ging rechts in anscheinend normaler Stärke ca. 2 *cm* unterhalb der Bifurkation ab, auch die übrige Verzweigung des rechten Bronchus zeigte keine Anomalien. In der Luftröhre waren nirgends Narben zu sehen. Pat. gab an, stets gesund gewesen zu sein; für Tuberkulose und Lues kein Anhaltspunkt. Die Röntgenuntersuchung zeigte keine Vergrößerung der mediastinalen Lymphdrüsen.

In dem zweiten Falle, den ich Gelegenheit hatte zu beobachten, handelte es sich um ein Bronchialdivertikel.

Die 32jährige Frau wurde ebenfalls wegen einer Strumakompression der Trachea endoskopisch untersucht. Schon bei der Inspektion von der Trachea aus zeigte

[1]) Zentralbl. f. pathol. Anatomie, 1897, pag. 721.

Digitized by Google
Original from UNIVERSITY OF CALIFORNIA
Generated on 2019-10-24 12:04 GMT / http://hdl.handle.net/2027/uc1.b3252759
Public Domain in the United States, Google-digitized / http://www.hathitrust.org/access_use#pd-us-google

sich der rechte Bronchus in seinem oberen Anteil durch eine von der oberen Wand vorspringende Falte verengert. Bei näherer Inspektion durch Abdrängung dieser Wand mittelst des Rohres sah man eine kleinbohnengroße Höhlung, die scheinbar blind endigte. Die Schleimhaut darin etwas gerötet, am Grunde der Höhle drei leistenförmige Vorsprünge (siehe Fig. 5). Auch hier zeigte die Einführung eines Spiegelchens, daß es sich nicht um den eparteriellen Bronchus, sondern um eine blindsackähnliche Bildung handelte. Die Verzweigung des rechten Bronchus war normal. Der Oberlappenast ging knapp unterhalb des Divertikels im rechten hinteren Quadranten ab.

Fig. 4.

Fig. 5.

Vergleichen wir unsere Fälle mit den in der Literatur bisher bekannt gewordenen Divertikelbildungen, so lassen sie sich ganz ungezwungen in die Reihe der von Chiari beschriebenen kongenitalen Divertikel einfügen.

Fall I gleicht vollständig dem Chiarischen Typus vom rudimentären trachealen Bronchus, sowohl was Abgang als Verlauf betrifft.

Fall II läßt sich in Parallele stellen mit dem von Chiari beschriebenen Bronchialdivertikel. Es saß dieses an der medialen Wand des rechten Stammbronchus, etwas über der Mitte zwischen dem Ursprunge des eparteriellen Seitenbronchus und des ersten hyparteriellen ventralen Seitenbronchus. Chiari erklärt dieses als aus dem Rudimentärzustande eines vom Bronchus cardiacus abgelösten und auf einen höher gelegenen Punkt der medialen Wand des rechten Stammbronchus transponierten Nebenbronchus entstanden. In unserem Falle könnte es sich um einen rudimentär entwickelten, selbständig gewordenen Ast des eparteriellen Bronchus handeln, ein Analogon zu dieser Entwicklungsstörung findet sich in der von Dalla Rosa beschriebenen Varietät: Abgang von zwei eparteriellen Bronchien aus dem rechten Hauptbronchus.

Mit den anderen in der Literatur beschriebenen Formen von erworbenen Divertikeln sind unsere Fälle gewiß nicht in Zusammenhang zu bringen. Gegen durch luetische Narben entstandene Bildungen spricht in beiden Fällen die Anamnese und der Befund.

Eine klinische Bedeutung wird diesen kongenitalen Anomalien wohl kaum zukommen. Irgendwelche Beschwerden hatten unsere Patienten von diesen Bildungen nicht, es handelte sich um Zufallsbefunde, doch wäre es immerhin denkbar, daß eine lokalisierte Entzündung durch Schleimretention in solchen Divertikeln Symptome machen könnte. Tatsächlich bot in unseren beiden Fällen die Schleimhaut der Divertikel das Bild eines chronischen Entzündungszustandes. Zu denken wäre auch, daß eventuell Fremdkörper sich in solchen Blindsäcken verbergen könnten.

Digitized by Google
Original from UNIVERSITY OF CALIFORNIA
Generated on 2019-10-24 12:04 GMT / http://hdl.handle.net/2027/uc1.b3252759
Public Domain in the United States, Google-digitized / http://www.hathitrust.org/access_use#pd-us-google

Therapeutisch wäre es bei der heutigen Ausbildung der direkten Untersuchungsmethode ja ein Leichtes, ein solches Divertikel, wenn es Beschwerden macht, durch Ätzungen oder Galvanokaustik zur eventuellen Verödung zu bringen.

Die Mitteilung dieser Fälle möge die Kollegen zur Beachtung der gewiß nicht so seltenen Divertikelbildungen des Tracheo-Bronchialbaumes anregen.

Ein Fall von Laryngitis gummosa, mit 606 behandelt.

Von Privatdozent Dr. **N. Sack** in Moskau.

Im September 1910 kam die 10jährige Pat. mit ihrer Mutter in meine Ordination, um mich wegen ihrer Atembeschwerden und fast kompletter Aphonie zu konsultieren. Die Mutter erzählte mir, daß sie fünf gesunde Kinder hat, niemals abortierte und daß unsere kleine Pat. als Kind an Rachitis gelitten hat, so daß sie erst mit 2 Jahren zu gehen begann. Außerdem hat sie im dritten Lebensjahr Masern durchgemacht. Die Eltern sollen stets gesund gewesen sein. Der Vater diente 5 Jahre beim Militär in Russisch-Polen, was meiner Ansicht nach in ätiologischer Beziehung betont werden muß. Im vorigen Jahre litt die Pat. an beständigen Schmerzen in den Schienbeinen und in den Kniegelenken, die sie besonders in der Nacht quälten und jeder Behandlung trotzten. Die Halsbeschwerden begannen vor 5—6 Monaten mit leichten Schluckschmerzen. Heiser wurde sie vor 2 Monaten. Auch wurde die Atmung der Pat. von Tag zu Tag schwerer, so daß sie in der Nacht sehr unruhig schlief. Pat. magerte dann stark ab, so daß sie nicht gehen konnte.

Bei der Inspektion der kleinen, blassen und heruntergekommenen Pat. fällt im Gesicht nichts besonderes auf, außer einer tiefen, halbkirschengroßen Narbe in der Gegend des rechten Ossis nasalis, die mit dem Knochen verwachsen zu sein scheint. Rhinoscopia anterior entdeckt nichts Pathologisches. Beide Ohren gesund. An der hinteren Rachenwand weiße, strahlige Narben beiderseits. Die hinteren Gaumenbögen sind mit der Rachenwand verwachsen. Bei der Laryngoskopie sieht man, daß der ganze Larynx stark rot und geschwollen ist. Der Kehldeckel ist von mehreren Geschwüren eingenommen, besonders seine rechte Hälfte, wo ein großes, kraterförmiges Geschwür mit zerfressenen Rändern sitzt. Die aryepiglottischen Falten und die Gegend der Aryknorpel ulceriert und geschwollen. Die falschen Stimmbänder sind stark ödematös und verengern den Glottiseingang. Viel Mucopus verhindert die freie Atmung. Drüsen am Hals sind nicht bemerkbar.

Digitized by Google
Original from UNIVERSITY OF CALIFORNIA
Generated on 2019-10-24 12:04 GMT / http://hdl.handle.net/2027/uc1.b3252759
Public Domain in the United States, Google-digitized / http://www.hathitrust.org/access_use#pd-us-google

Es war klar, daß es sich hier um eine Laryngitis gummosa exulcerans handelte. Ich nahm die Pat. in das Sophien-Krankenhaus auf, um bei ihr eine Probe mit 606 zu machen, da sie bis jetzt überhaupt nicht ihres schweren Leidens wegen spezifisch behandelt wurde. Bei der Aufnahme wurde in den inneren Organen nichts abnormes gefunden. Die Temperatur war normal. Im Schleimeiter aus dem Larynx konnte man keine Spirochäten, keine Tuberkelbacillen nachweisen. Die Wassermannsche Reaktion wurde in einigen Tagen nach ihrer Aufnahme ins Krankenhaus stark positiv gefunden (++++). Das Gewicht der Pat. betrug 23·6 *kg*.

Am 30. IX. wurde ihr unter dem linken Schulterblatt nach der Methode von Prof. Blaschko 0·2 von dem 606-Mittel eingespritzt. 4 Stunden nach der Einspritzung bekam die Pat. sehr heftige Schmerzen in der betreffenden Gegend, die eine Morphiuminjektion erforderten, worauf sie nachließen. 3 Tage vor der Einspritzung war die Temperatur etwas subfebril (gegen Abend 37·4 bis 37·6), was wir auf eine Spitalsinfektion zurückführen zu dürfen glaubten, weil die Kranke sich sonst ganz gut fühlte. Erfahrungsgemäß bekommen sehr viele Kinder in den ersten Tagen des Spitalsaufenthaltes leichte Fieberbewegungen ohne irgend welche krankhafte Erscheinungen. Die Einspritzung wurde am 30. IX. gemacht, und am 4. und 7. X. erreichte die Temperatur 38·5 bis 38·8, um bald, in 1—2 Tagen, bis zur Norm abzufallen. Diese Temperaturen müssen meiner Ansicht nach auf die Wirkung des Arsenobenzols zurückgeführt werden, da Pat. außer dem schmerzhaften Infiltrat am Orte der Einspritzung keine besonderen Beschwerden hatte. Selbstverständlich bekam sie dabei keine Medikamente, weder innerlich noch äußerlich. Wir glaubten zuerst, daß wir es hier mit einem sich entwickelnden Absceß zu tun hätten.

Glücklicherweise hat die Schmerzhaftigkeit allmählich abgenommen und ist in 2½ Wochen gänzlich verschwunden. Das Infiltrat ist jetzt zwar viel kleiner, besteht aber noch fort (36 Tage nach der Injektion) in der Größe einer kleinen Birne, die unter der Haut ganz beweglich ist.

Sehr interessant ist die Gewichtszunahme bei der Pat. Sie wog bei der Spitalsaufnahme 23·6 *kg*. Bis zum Tage der Injektion, also in 13 Tagen, nahm das Gewicht um 1 *kg* zu und betrug am 1. X. 24·5 *kg*. Von nun an ging die Gewichtszunahme in viel schnellerem Tempo. Am 9. X. betrug das Gewicht der Pat. 25·35, am 23. X. 27·8 und am 30. X. 28·45 *kg*. Diese Gewichtszunahme kann nicht ausschließlich den besseren hygienischen Verhältnissen des Spitallebens zugeschrieben werden, weil die Zunahme nicht regelmäßig stattgefunden hat, sondern einen mehr steilen Verlauf nach der 606-Einspritzung angenommen hat. Während sie früher binnen 13 Tagen einem Kilogramm gleich war (also durchschnittlich pro Tag 77 *g* betrug), zeigte sie in den folgenden 9 Tagen einen Zuwachs von 850 *g* oder 94·4 *g* pro Tag, und in der nächsten Zeit, vom 9. bis 23. X. (in 14 Tagen), war die Zunahme 2·45 *kg* gleich, also

Digitized by Google
Original from UNIVERSITY OF CALIFORNIA
Generated on 2019-10-24 12:04 GMT / http://hdl.handle.net/2027/uc1.b3252759
Public Domain in the United States, Google-digitized / http://www.hathitrust.org/access_use#pd-us-google

pro Tag 175 *g*. Diese eklatante Gewichtszunahme ist um so mehr bemerkenswert, als sie trotz der Temperaturerhöhung und gewisser Schmerzen in der Injektionsgegend stattgefunden hat.[1])

Ich will noch hervorheben, daß die Wassermannsche Reaktion bis zum 26. X., also 26 Tage nach der Injektion, stark positiv ausfiel (++++).

Was den Larynxbefund selbst anbetrifft, so konnte man schon in einigen Tagen nach der Einspritzung eine Erleichterung der Atmung und eine etwas klarere Stimme konstatieren. Diese Besserung ging so schnell vor sich, daß man schon in 10 Tagen eine starke Abnahme der Röte und Schwellung im Kehlkopf und eine Verminderung des Schleimeiters an den Wundflächen sehen konnte. Am 20. X. wurde von mir folgender Status aufgenommen:

Die Atmung ist ganz frei, Stimme klar und kräftig. Pat. ist sehr munter und frisch aussehend. Der Kehlkopf blaß, nicht geschwollen. Die Epiglottis flach und blaßrosa, ihr Rand abgefressen, stellenweise granulierend. Die Gegend der Lig. ary-epiglottica und der Aryknorpel blaßrosa aussehend und nicht geschwollen, etwas granulierend. Rechtes falsches Stimmband ganz abgeschwollen, so daß man die Exkursionen des rechten Stimmbandes gut sehen kann. Linkes falsches Stimmband noch etwas geschwollen und deckt das wahre Stimmband zu. Die Luftpassage ist frei. Kehlkopf ganz trocken. Am 1. XI. hat auch die Schwellung des linken falschen Stimmbandes so stark abgenommen, daß man jetzt die freien Bewegungen der beiden weißen Stimmbänder gut sehen kann.

Ich möchte noch erwähnen, daß Arsen im Urin bis zum 25. Tage nach der Einspritzung nachgewiesen werden konnte.

Wenn ich die Ergebnisse dieser meiner Beobachtung zusammenfassen sollte, so möchte ich das Arsenobenzol als ein hervorragendes antiluetisches Mittel, das sehr schnell zu wirken imstande ist, bezeichnen. Besonders ist diese schnelle Wirkung zu begrüßen bei solchen Affektionen, wo der Allgemeinzustand und das Leben des Pat. bedroht wird, zum Beispiel bei den Affektionen des Larynx, des Gehirns etc. Außerdem muß ich noch seine ungemeine Wirkung auf den Allgemeinzustand des Pat. betonen, die sich sehr eklatant in einer schnellen Gewichtszunahme des Körpers ausprägt.

Was aber die Nebenwirkungen des Präparates (Schmerzen, Fieber etc.) anbelangt, so müssen wir hoffen, daß die Zukunft und die unermüdliche Arbeit der Forscher uns baldigst ein lösliches Mittel in die Hände geben wird, das allen Anforderungen des Praktikers entsprechen wird.

Wenn ich mir diesen meinen ersten Fall zu veröffentlichen erlaube, so geschieht dies erstens, um die Anregung zu gleichen Mitteilungen und Meinungsaustausch der Fachkollegen zu geben, und zweitens beansprucht dieser

---

[1]) Am 30. X. betrug das Gewicht 28·45 *kg*, also in 7 Tagen war der Zuwachs 650 *g* (pro Tag 92 *g*).

Digitized by Google
Original from UNIVERSITY OF CALIFORNIA
Generated on 2019-10-24 12:04 GMT / http://hdl.handle.net/2027/uc1.b3252759
Public Domain in the United States, Google-digitized / http://www.hathitrust.org/access_use#pd-us-google

Fall allgemeines Interesse deshalb, weil die betreffende Pat. bis jetzt nie mit einem spezifischen Mittel behandelt wurde. Selbstverständlich will ich mit dieser Krankengeschichte und dem Erfolg der 606-Behandlung nichts beweisen, ich wollte nur den schnellen Erfolg dieser Behandlung und die eklatante Besserung der örtlichen Erscheinungen wie des Allgemeinzustandes der Kranken hervorheben.[1])

Vereinsberichte.

Wiener laryngologische Gesellschaft.

Sitzung vom 1. Juni 1910.

(Offizielles Protokoll.)

In Abwesenheit des Präsidenten Hofrat Prof. Chiari hielt der Vizepräsident der Gesellschaft, Doz. Dr. Roth, einen Nachruf für das jüngst dahingeschiedene Ehrenmitglied der Gesellschaft, Hofrat Prof. Zuckerkandl, dessen Verdienste um die Rhinologie er in bewegten Worten schilderte.

1. Dr. Marschik spricht über **Behandlung der Narbenstenose der Naseneingänge,** mit Demonstration von 3 Pat. Wie bei allen übrigen Stenosen der oberen Luftwege können operative Eingriffe die Behandlung zwar unterstützen, nie aber die progressive Dilatation entbehrlich machen. Bei dem Introitus narium ist die letztere dadurch aber besonders kompliziert, als es sich um eine kosmetisch wichtige Körperstelle handelt. Da es meistens Pat. der verdienenden Klasse sind, die nicht allzu lange der Arbeit entzogen werden können, andrerseits die Dilatation sehr lange ausgedehnt werden muß, erwächst hier die Aufgabe, Dilatatoren anzuwenden, die möglichst wenig sichtbar sind. Marschik erzielt dies durch anfangs bisquitförmige Dilatatoren aus gewöhnlichem Hartgummi, die in dem Introitus von selbst halten und allmählich die normale Form des Introitus herstellen. Gleichzeitig wird die sichtbar vorstehende Partie desselben mehr und mehr gekürzt, bis der Rand mit dem Rand des Introitus gleich ist und nun der jetzt fleischfarben gemachte Dilatator beliebig lang getragen werden kann.

2. Doz. Dr. Kahler: Der 62jährige Pat., den ich mir vorzustellen erlaube, stürzte am 21. V. so unglücklich, daß er sich die Pfeifenspitze in den Mund stieß. Sofort sehr starke Schmerzen und starke Blutung. In der Nacht stellten sich Atembeschwerden ein, weshalb er die Klinik aufsuchte. Bei der Pharyngoskopie sieht man im linken Gaumenbogen ober der Tonsille eine Perforation, ein Muskelschleimhautlappen hängt von der Wunde herab. Die Wunde schmierig belegt, die Schleimhaut in der Umgebung stark gerötet, ödematös. An der Rachenwand sieht man ein tiefes, mit nekrotischen Partien umgebenes Ulcus.

---

[1]) *Inzwischen* ist ein leichter Rückfall der Krankheit bei der Pat. (am 6. *Dezember 1910*). Ich konnte wieder eine Schwellung der falschen Stimmbänder konstatieren, die, in 14 Tagen nach einer Najod-Kur, verschwand.

Digitized by Google
Original from UNIVERSITY OF CALIFORNIA
Generated on 2019-10-24 12:04 GMT / http://hdl.handle.net/2027/uc1.b3252759
Public Domain in the United States, Google-digitized / http://www.hathitrust.org/access_use#pd-us-google

Ich erlaube mir, den Pat. speziell wegen des sehr starken Hautemphysems zu demonstrieren. Es begann zunächst nur an der linken Hals- und Thoraxseite, erstreckte sich aber schon am nächsten Tage bis zu den Oberschenkeln. So ausgedehnte Hautemphyseme gehören wohl zu den Seltenheiten. In geringem Grade kommen sie wohl bei den meisten Pharynxverletzungen vor.

Doz. Dr. Kahler stellt ferner einen 28jährigen Pat. vor, der vor zwei Jahren an Typhus erkrankte. In der sechsten Woche der Erkrankung plötzlich starke Atembeschwerden, die Tracheotomie notwendig machten. Aufnahme an unsere Klinik mit beiderseitiger Perichondritis arytaenoidea, mit vollständiger Fixation der Aryknorpel. Glottislumen nur zirka 1 *mm*. Es wurde damals am 14. III. die Thyreotomie ausgeführt (Dr. Marschik), beide Aryknorpelgelenke incidiert. Es fanden sich keine Sequester. Nach der Operation Dilatation mit Schrötterschen Röhren, die jedoch zu keinem Resultat führen. Deshalb am 27. IV. neuerdings Operation, die ich in Skopolamin-Morphium-Schleich-Anästhesie ausführte. Ich machte die **Laryngostomie,** Exenteration der Weichteile der rechten Seite, Einlegen eines großen Jodoformgazetampons, der nach 8 Tagen durch einen Flügelbolzen ersetzt wird. Wir verwenden zur Dilatation nach der Laryngostomie stets die von Chiari und Marschik angegebenen Flügelbolzen, die sich sehr gut bewähren. (Demonstration der Einführung eines Bolzens bei dem Pat.)

Diskussion.

Dr. Menzel erinnert sich, vor Jahren einen Pat. gesehen zu haben, der an häufig rezidivierenden Peritonsillarabscessen litt, als deren Ursache sich in der Tonsillennische ein abgebrochenes Mundstück einer Tabakspfeife fand. Auf Befragen gab Pat. an, daß er vor 8 Jahren mit der Pfeife im Mund zu Boden gefallen sei. Bei dieser Gelegenheit sei die Pfeife zerbrochen und hätte ihm eine Verletzung im Halse beigebracht. Das Mundstück konnte nicht mehr gefunden werden.

3. Doz. Dr. Emil Glas stellt aus seinem Ambulatorium folgende Fälle vor:

a) eine Pat. mit **toxischem, im Anschluß an eine Angina phlegmonosa aufgetretenen Exanthem des Gesichtes.**

Es handelt sich um eine 26jährige Pat., welche vor 8 Tagen die Ambulanz aufgesucht hatte. Typisches Bild einer linken Peritonsillitis. Incision. Entleerung einer großen Menge Staphylokokken und Streptokokken enthaltenden Eiters. Tags darauf ein in der linken Gesichtshälfte beginnendes, dann über das Gesicht sich ausbreitendes Exanthem. Einzelne unregelmäßig gestaltete lividrot gefärbte Efflorescenzen auf der linken Hand. Pat. hat keinerlei Arznei zu sich genommen. (Das Exanthem schwand innerhalb weniger Tage wieder mit dem Abheilen der Tonsillarabscesse.)

Diskussion.

Dr. Menzel: Bei der kolossalen Häufigkeit der durch Staphylokokken und Streptokokken hervorgerufenen Peritonsillarabscesse und der ganz enormen Seltenheit von toxischen Erythemen im Anschluß an Peritonsillarabscesse kann Dr. Menzel einen kausalen Zusammenhang der beiden Affektionen nicht zugeben. Er glaubt vielmehr, daß es sich um ein zufälliges Zusammentreffen von zwei einzeln für sich gewiß sehr häufig vorkommende Erkrankungen handelt.

Digitized by Google
Original from UNIVERSITY OF CALIFORNIA
Generated on 2019-10-24 12:04 GMT / http://hdl.handle.net/2027/uc1.b3252759
Public Domain in the United States, Google-digitized / http://www.hathitrust.org/access_use#pd-us-google

Ferner stellt Doz. Dr. Glas vor

b) einen Pat. mit einer **miliaren Tuberkulose der Mundschleimhaut,** die sich innerhalb weniger Wochen gebildet hatte.

Es handelt sich um einen an Epididymitis tub., Lungeninfiltration und diffuser Kehlkopftuberkulose leidenden jungen Mann, der in kurzer Zeit in der Fuge, besonders nahe dem Frenulum und dem Fugenrand benachbart, gelblich-weiße, kleine, submucös gelegene Efflorescenzen bekommen hatte, welche miliaren Tuberkeln entsprechen. Am Zungenrand mit unterminiertem Rand versehene, belegte tuberkulöse Ulcerationen. Das Merkwürdige dieses Falles ist die Akutheit, mit der diese miliaren Knötchen aufschießen, und kann man solche von Tag zu Tag neu entstehen sehen. Auch die hinteren Gaumenbögen sind ebenso wie das Velum und ein Teil der Uvula in blasse, samtartig aussehende, gewulstete Massen umgewandelt.

Diskussion.

Dr. Menzel hatte zufällig Gelegenheit, den demonstrierten Pat. vorher etwa 2 Monate lang zu behandeln.

Pat. zeigte damals zunächst nur eine intensive Rötung und Schwellung des rechten vorderen Gaumenbogens, der an seiner Oberfläche mehrere rundliche weiße Fleckchen aufwies. Eine gleich intensive Rötung und Schwellung erstreckte sich auch der seitlichen Wand des Hypopharynx entlang bis an den Aditus laryngis. In Anbetracht dieser Momente mußte Dr. Menzel zunächst die Diagnose auf Herpes pharyngis stellen. Erst einige Tage später traten die charakteristisch oberflächlich gelegenen miliaren Knötchen zutage, wodurch die Diagnose rektifiziert werden konnte. Die an einem probeexcidierten Stückchen vorgenommene histologische Untersuchung bestätigte vollauf die Diagnose Miliartuberkulose.

Doz. Dr. Glas demonstriert des weiteren

c) eine Pat. mit **Taschenbandsprache,** bei der vor 22 Jahren eine tiefe, bis an die Knochen gehende Schnittwunde (Tentamen suicidii) zu Narben im Gebiete der vorderen Kommissur und subglottischen Infiltraten sowie zur fast völligen Unbeweglichkeit der Stimmbänder geführt hatte.

Vortragender weist darauf hin, daß trotzdem die Stimmbänder sich fast gar nicht bewegen (das linke bewegt sich sehr wenig, das rechte gar nicht, was höchstwahrscheinlich auf Paralyse beziehungsweise Parese der Laryngei inferiores zurückzuführen ist, die bei dem damaligen Trauma getroffen wurden) und in einer der sogenannten Kadaverstellung entsprechenden Position fixiert sind, Pat. eine ganz gute, durch Aktion der Taschenbänder zustande kommende Sprache hat und keinerlei Verschluckungssymptome zeigt. Der Fall erscheint durch diese durch langjährige Übung zustande gekommene vikariierende Funktion der Taschenbänder sehr instruktiv.

Diskussion.

Doz. Dr. Roth: Ich halte dafür, daß es sich in diesem Falle nicht um eine Parese der Stimmbänder, sondern um eine Fixation und Bewegungshemmung derselben durch die subglottische Narbe handelt. Die Stimmbänder befinden sich weder in Kadaver- noch in Medianstellung und machen sowohl bei der Inspiration als auch bei der Phonation geringe Bewegung, doch ist diese, wie ich glaube, infolge der Fixation durch die Narbe keine ausgiebige.

Digitized by Google
Original from UNIVERSITY OF CALIFORNIA
Generated on 2019-10-24 12:04 GMT / http://hdl.handle.net/2027/uc1.b3252759
Public Domain in the United States, Google-digitized / http://www.hathitrust.org/access_use#pd-us-google

Doz. Dr. Glas: Es läßt sich wohl derzeit kaum mit Bestimmtheit sagen, ob Läsion der Recurrentes oder Narbenfixation die Ursache der Nichtbeweglichkeit (beziehungsweise Unterbeweglichkeit) der Stimmbänder ist. Auf jeden Fall bewegt sich das rechte Stimmband gar nicht, was erst bei längerer Untersuchung sicher ermittelt wird, während das Taschenband darüber tüchtige Ab- und Adduktionsbewegungen macht. Der Fall erscheint aber auch — wenn man die Inaktivität auf Narbenfixation bezieht, wofür ja immerhin die ruckartigen Bewegungen der Aryknorpel sprechen könnten — wegen der oben angeführten Momente interessant.

Priv.-Doz. Dr. Fein glaubt nicht, daß es sich bei dem vorgestellten Fall um eine Verletzung des Nerv. recurrens handelt. Erstens machen die Stimmlippen, wenn auch nicht in normalem Ausmaße, Ad- und Abduktionsbewegungen, und zweitens liegt die äußere Narbe nach der Schnittwunde im oberen Abschnitt der Schildknorpel, also in einem Niveau, in das die Nerv. recurrentes nicht hinaufreichen. Fein erklärt die Herabsetzung der Beweglichkeit der Stimmlippen durch Narbenfixation.

Des weiteren demonstriert Doz. Dr. Glas die Röntgenbilder einer sehr großen **Kiefercyste,** welche einen ganz **kolossalen, bis an das Septum reichenden Gerberschen Wulst** aufweist. Bei dem 22jährigen Pat. zeigt die linke Nase einen großen, bis hart an das Septum heranreichenden, subconchal gelegenen, die untere Nasenmuschel nach oben drängenden Knochenwulst (Gerbers Wulst), Vortreibung der Fossa canina, Verwölbung des Processus palatinus maxillae superioris. Die von Herrn Dr. Robinson vorzüglich angefertigten Röntgenogramme ergeben folgendes: Der ganze linke Processus alveolaris um einen Teil der Gaumenplatte ist in einen großen Hohlraum umgewandelt, in den die intakten Zähne nicht nackt, sondern von der Alveolarencompacta bedeckt, mit einem größeren oder geringeren Teil der Wurzel hineinragen. Nur die Wurzelspitze des kleinen Schneidezahnes ist entblößt, ragt also nackt in den als Cyste zu deutenden Hohlraum hinein. Dieser Zahn dürfte demnach der Ausgangspunkt der Cystenbildung gewesen sein. Das posterior-anteriore Bild läßt sehr gut erkennen, daß der linke Nasenboden gehoben und die Gaumenplatte nach abwärts getrieben ist. Dieser Fall erscheint durch den kolossalen Wulst bemerkenswert, welche Verwölbung wir zwar in geringem Grade, wie Chiari nachgewiesen hat, auch in normalen Fällen finden können, die aber in so großer Form wohl für Kiefercysten pathognomonisch bezeichnet werden muß.

Für die Therapie kommt die Radikaloperation nach Luc allein in Betracht; mit Rücksicht auf die starke Vorwölbung im vordersten, der Apertura pyriformis entsprechenden Teile wäre auch hier an die der Denkerschen Operation entsprechende Wegnahme der vordersten Knochenteile zu denken, wodurch eine möglichst radikale Entfernung der Cystenwandung und ein relativ rascher Heilungsverlauf garantiert ist.

Diskussion.

Dr. Weil hat einen solchen Fall, der schon von anderer Seite vom Munde aus ohne Erfolg operiert worden war, durch Injektionen von starken (bis 30%igen) Lapislösungen vom Nasenboden her zur definitiven, viele Jahre später kontrollierten Heilung gebracht. Er empfiehlt daher, es vor der beabsichtigten eingreifenden Operation erst mit diesem jedenfalls unschädlichen

Digitized by Google
Original from UNIVERSITY OF CALIFORNIA
Generated on 2019-10-24 12:04 GMT / http://hdl.handle.net/2027/uc1.b3252759
Public Domain in the United States, Google-digitized / http://www.hathitrust.org/access_use#pd-us-google

Verfahren zu versuchen. Es handelt sich doch hauptsächlich um vollständige Zerstörung des Epithels, welche durch starke Ätzmittel (eventuell Trichloressigsäure) jedenfalls zu erzielen ist.

Doz. Dr. Roth: Ich beobachtete eine Cyste des rechten oberen inneren Schneidezahnes, die spontan aufgebrochen ist und eine sehr enge Fistel hinterlassen hat, aus welcher stets ein Tröpfchen Eiter floß. Ich erweiterte diese Fistelöffnung mittelst Laminariastift und ätzte die Cyste wiederholt in Pausen von 6—8 Tagen mit Arg. nitr. in Substanz. Nach beiläufig 20 derartigen Ätzungen versiegte die Eiterung und die Cyste war geheilt, der Zahn jedoch blieb verfärbt, unempfindlich. Ich möchte daher bei nicht sehr großen Cysten und bei operationsscheuen Personen immerhin den Versuch einer derartigen konservativen Therapie empfehlen, man kommt manchesmal auch mit einer solchen zum Ziel.

Dr. Glas (Schlußwort): Ich kann mich den Ausführungen der Herren Vorredner nicht anschließen, da der Versuch einer derartigen konservativen Behandlung bei einer so großen Cyste, die nasal, gaumenwärts und im Gebiete der Fossa canina so stark vorgedrungen ist, nicht rationell erscheint. Die Behandlung würde gewiß monatelang in Anspruch nehmen und der therapeutische Erfolg wäre zudem sehr fraglich. Auf Grund zahlreicher von mir operierter Fälle von Kiefercysten — einige hatte ich ja hier zu demonstrieren Gelegenheit — kann ich die nach Lucscher Methode ausgeführte Radikaloperation nur aufs wärmste empfehlen und auch die an anderen Orten, zumal auf der Klinik, gemachten Erfahrungen werden diesen Satz gewiß bestätigen. Die von Weil vorgeschlagene konservative Methode bliebe für ganz kleine, mit großem Gerberschen Wulst versehenen Cysten reserviert, die Partsche Methode käme für kleine, im Caninagebiete vordrängende Cysten in Betracht, während das radikale Verfahren für alle großen, nach den verschiedenen Seiten vordrängenden Cysten allein anzuwenden wäre. Wenn ich in dem vorgestellten Falle an eine der Denkerschen Methode näherstehende Modifikation denke, so wäre dieser Vorschlag im Hinblick auf die starke Prominenz im Gebiete der Apertura pyriformis rationell, id est es müßten auch Stücke vom untersten Teil des Processus nasalis maxillae behufs gründlicher Entfernung der Cystenwand entfernt werden.

4. Dr. Hanszel bespricht einen kürzlich beobachteten Fall von **angioneurotischem Ödem des Pharynx,** das mehrere Stunden nach einer gynäkologischen Narkoseoperation auftrat. Das Ödem ging von der rechten Pharynxseite aus und verbreitete sich innerhalb einer Stunde über den ganzen Pharynx, eine hochgradige Stenose der Luftwege bedingend. Zwecks Tracheotomie wurde Vortragender nachts in das Sanatorium Auerspergstraße gerufen. Auf Grund einer Mitteilung, daß Pat. schon öfters an verschiedenen Körperstellen bei starkem Druck hochgradige Ödeme bekam, die stets ebenso rasch schwanden als sie auftraten, wurde zugewartet und tatsächlich besserte sich das Stenosenatmen allmählich. In den ersten Morgenstunden war dann nur mehr ein mäßiges Ödem der Schleimhaut des Rachens zu konstatieren. Der Larynx normal. Bald darauf trat ein hochgradiges Ödem des rechten Fußballens auf, das sich nach einigen Stunden wieder verlor.

5. Dr. Kofler spricht über **zwei Fälle von Fremdkörpern im Oesophagus.** In dem einen Falle trat 3 Tage nach der Extraktion eines 20 *cm* von der oberen Zahnreihe entfernten spitzen, fest eingekeilten Knochens, der mit einem Ende bis zur Adventitia des Aortenbogens reichte, der Exitus

Digitized by Google
Original from UNIVERSITY OF CALIFORNIA
Generated on 2019-10-24 12:04 GMT / http://hdl.handle.net/2027/uc1.b3252759
Public Domain in the United States, Google-digitized / http://www.hathitrust.org/access_use#pd-us-google

der 65jährigen Frau durch Periösophagitis, Peritracheitis, Mediastinitis und Pleuritis ein, in dem zweiten Falle handelte es sich um ein 22 *cm* von der oberen Zahnreihe in der hinteren Oesophaguswand verborgen gelegenes Gebiß — $2^1/_2$ *cm* lang, 1 *cm* breit, mit einem Zahn und spitzem Goldhaken versehen —, nach dessen Entfernung Heilung in wenigen Tagen erfolgte. Demonstration der extrahierten Fremdkörper, daranknüpfend kritische Bemerkungen zu diesen beiden Fällen.

6. Dr. Menzel: Der Umstand, daß die **gebräuchlichen Haken für die Eröffnung der Kieferhöhle** von der Fossa canina nach Luc-Caldwell oder Denker den ihnen zukommenden Zweck nicht erfüllen, hat mich veranlaßt, einen anderen Haken für den erwähnten Zweck anfertigen zu lassen, den ich mir erlaube, Ihnen hier zu demonstrieren und der, wie ich glaube, alle Anforderungen erfüllt, die man an ein derartiges Instrument stellen kann. Wie ich schon in der letzten Sitzung der Laryngologischen Gesellschaft gelegentlich der Diskussion über den Kieferhöhlenhaken von Dr. Marschik erwähnt habe, sind es namentlich drei Momente, die das demonstrierte Instrument charakterisieren:

1. Ist das nach aufwärts gebogene Ende des Hakens sehr scharf und gezähnt, so daß das Periost mit demselben leicht gefaßt und nach aufwärts gezogen werden kann;

2. sind am horizontalen Teil des Hakens in Zwischenräumen von je etwa 3—4 *mm* in rechtem Winkel Metallstäbchen angebracht, deren Länge von vorn nach rückwärts zunimmt, und welche dazu dienen, die Weichteile vom Operationsfeld fernzuhalten. Die Differenz in der Länge der Stäbchen hat ihren Grund darin, daß die Weichteilmassen von der Wundhöhle nach außen zu immer mächtiger werden. Es dienen demnach die kürzeren Stäbchen zur Aufnahme der Schleimhaut des Vestibulum oris, während die langen die Oberlippe beziehungsweise die Wange gefaßt halten.

Ein drittes Moment besteht in der spitzwinkeligen Stellung des Hakens gegen den Griff, so daß das Instrument nicht direkt senkrecht nach aufwärts gezogen werden muß, was bei längerer Dauer der Operation für den Assistenten ziemlich schwierig ist.

Als ebenfalls zweckmäßig möchte ich erwähnen, daß der horizontale Anteil des Hakens in der Mitte nach aufwärts konvex, die seitlichen Stäbchen konkav gebogen sind, ein Moment, welches ebenfalls für die Abhaltung der Weichteile aus dem Operationsfelde von Bedeutung ist.

Wenn ich noch hinzufüge, daß der Haken für den Assistenten vermöge seines bequemen Griffes sich leicht handhaben läßt, so glaube ich das Instrument genügend charakterisiert zu haben.

Ich habe das Instrument vielfach bei Radikaloperationen der Kieferhöhlen erprobt und war mit demselben sehr zufrieden, weshalb ich mir erlauben möchte, es den Kollegen für den mehrerwähnten Zweck zu empfehlen. Der Haken wird vom Instrumentenmacher Reiner, Franzensring, erzeugt.

Münchener Laryngo-otologische Gesellschaft.

55. Sitzung vom 20. Juni 1910.

Vorsitzender: Prof. Neumayer. — Schriftführer: Rud. Hoffmann.

Hecht: **Sollen wir versuchen, persistierende trockene Trommelfellperforationen zur Vernarbung zu bringen?**

Digitized by Google
Original from UNIVERSITY OF CALIFORNIA
Generated on 2019-10-24 12:05 GMT / http://hdl.handle.net/2027/uc1.b3252759
Public Domain in the United States, Google-digitized / http://www.hathitrust.org/access_use#pd-us-google

Hecht empfiehlt Ätzung von persistierenden Trommelfellperforationen mit konzentrierter Trichloressigsäure unter der Voraussetzung, daß die Pauke bei längerer Kontrolle sich als trocken erwies und Nasen- und Nasenrachenraumaffektionen vorher beseitigt wurden. Auszuschließen sind randständige Perforationen und solche der Membr. Shrapnelli. Hecht hebt die Bedeutung des Trommelfellverschlusses, den er bei 17 Pat. im Alter von 6—58 Jahren erzielte, für die Besserung der Hörweite, den Schutz vor Rezidiven (auch nach Ceruminalpfropfausspritzung) und für die Frage der Militärdiensttauglichkeit hervor.

Diskussion.

Herzog hat früher ebenfalls Versuche gemacht, Perforationen durch Ätzung zur Vernarbung zu bringen. Die Resultate waren unbefriedigend, die Perforationen schienen nach der ersten Sitzung größer zu werden. (Vielleicht war an diesem Mißerfolg die geringe Ausdauer schuld.)

Weiter findet Herzog es überraschend, daß nach gelungenem narbigen Verschluß der Perforation die Patienten so lange rezidivfrei geblieben sind. Die Infektion geht doch in der Regel vom Nasenrachenraum aus. Die Bedingungen hierfür bleiben aber im wesentlichen die alten.

Bezüglich der Militärdienstfähigkeit kann Herzog den Optimismus des Vortragenden nicht teilen. Die Einstellung von Leuten mit Trommelfellnarben muß mit Vorsicht geschehen und mit dem Bewußtsein, daß ein gelegentliches Rezidiv die früher vorhandene Perforation wieder entstehen läßt. Derartige Leute werden dann wegen chronischer Eiterung dienstunbrauchbar und gehen mit Versorgung ab.

Scheibe: Ich halte ebenfalls die Ätzung des Perforationsrandes mit Trichloressigsäure nach Okuneff für eine wertvolle Bereicherung unserer therapeutischen Maßnahmen. Bei wandständiger Perforation oben oder hinten oben halte ich sie allerdings direkt für kontraindiziert. In einem Falle ist die durch Ätzung entstandene Narbe ohne äußere Veranlassung, wie Schneuzen, wieder zerfallen und die erzielte Hörbesserung wieder verloren gegangen.

Hoffmann pflichtet den Ausführungen Heechts völlig bei. Ihm ist die große Zahl von Verkalkungen im Trommelfell bei den demonstrierten Patienten aufgefallen und frägt an, ob dafür ein Zusammenhang mit der Ätzung besteht. Hoffmann weist darauf hin, daß der Verschluß des Trommelfells das Mittelohr gegen Reinfektion vom Rachen her schützt, da bei heftigen Schneuzbewegungen dann lediglich nur eine Erschütterung der in den Mittelohrräumen befindlichen Luftsäule stattfinden kann.

Hecht (Schlußwort): Die zahlreichen Verkalkungen, die Herrn Hoffmann an den Trommelfellen der Patienten auffielen, waren alle schon vorher vorhanden: es handelt sich bei fast allen demonstrierten Patienten um alte, chronische, Eiterungen, die meist Jahre bestanden. Den von Herrn Herzog geäußerten Anschauungen bezüglich der Militärdiensttauglichkeit beziehungsweise Unzweckmäßigkeit, solche Patienten mit Narben einzustellen, kann ich nicht beipflichten. Bei den wenigsten Patienten traten Rezidive der Mittelohraffektionen ein, obwohl doch in- und außerhalb ihres Berufes mannigfache Schädigungen auf sie einwirkten. Es ist auch nicht zu befürchten, daß die Anstrengungen und Schädlichkeiten des Militärdienstes eine sehr große Gefahr für etwaige Rezidive mit sich bringen. Andernteils werden ja nach den gesetzlichen Bestimmungen und bisherigen Gepflogenheiten, wie ich in meinem Vortrage

Digitized by Google
Original from UNIVERSITY OF CALIFORNIA
Generated on 2019-10-24 12:04 GMT / http://hdl.handle.net/2027/uc1.b3252759
Public Domain in the United States, Google-digitized / http://www.hathitrust.org/access_use#pd-us-google

ausführte, Patienten bei entsprechender Hörweite mit trockenen, persistierenden Perforationen eingestellt. Hier ist die Gefahr eines Rezidives entschieden gegeben. Daß bei der großen Mehrheit meiner Patienten in den vielen Jahren, die bei manchen seit Verschluß der Perforation verstrichen sind, keine Rezidive eintreten, glaube ich zum Teil darauf zurückführen zu dürfen, daß ich bei allen etwa seinerzeit vorhandenen pathologischen Zuständen der Nase und des Nasenrachenraumes beseitigt habe, anderen Teils spricht diese Tatsache auch für die gute Konsolidierung des Narbengewebes. Nur in einem Falle (Fall 2) konnte ich, gleich Herrn Scheibe, eine vollkommene Einschmelzung der Narbe beobachten. Pat. wurde seinerzeit, im Jahre 1901, mit glatter Narbe und bedeutend gebessertem Hörvermögen entlassen. Ich sah Pat. erst in diesem Jahre wieder, als er auf mein Ersuchen hin sich zur Kontrolle vorstellte. Sein Befinden war angeblich vorzüglich, das Ohr seit der Entlassung nie feucht, die Hörweite unverändert gut; trotzdem fand ich die Narbe eingeschmolzen, eine etwa der ursprünglichen gleiche Perforation, die Paukenhöhle blaß und trocken, die Hörweite bedeutend zurückgegangen und schlechter, wie seinerzeit vor der Ätzung. Eine Erklärung für die Ursache dieses Befundes kann ich nicht geben.

Die Gefahr der Cerumenentfernung bei persistierenden Perforationen bezieht sich natürlich nur auf derartige, uns bisher fremde Patienten. Kommt ein uns von früher her bekannter Pat. mit Cerumen, dann wissen wir ja, ob er eine persistierende Perforation hat, und lassen in diesem Falle die Spritze beiseite.

Ich freue mich, konstatieren zu können, daß die heutige Diskussion keine abweichenden Anschauungen bezüglich der Vorzüge und Zweckmäßigkeit der Okuneffschen Methode gezeitigt hat.

Rud. Hoffmann spricht **über die operative Beseitigung der Retronasalpolypen,** deren Insertion in der Kieferhöhle Inocubo [Arch. f. Laryng., Bd. 21] durch Entfernung der facialen Maxillarwand dem Auge zugänglich machte.

Es handelt sich dabei oft um nicht entzündliche Tumoren, die die Choane und den Nasenrachenraum ausfüllen können. In 4 Fällen wiesen sie eine typische Form auf, die man vielleicht mit der einer Hand vergleichen kann, deren kleiner Finger und Daumen ausgestreckt, während die mittleren drei eingeschlagen sind: sie entspringen mit einem dünnen Stiel dem lateralen Mittelspalt, entwickeln sich dann nach der Choane zu, passen sich den Formen des Epipharynx völlig an und senden schließlich einen Ausläufer in die andere Nasenseite, und zwar dem Boden entlang. Aus ihrer Form und der Topographie der Umgebung ergibt sich, daß diese Tumoren mit der Schlinge sehr schwer und nur stückweise zu entfernen sind. Hoffmann empfiehlt, nach gründlicher Adrenalin- und Cocainanwendung nach dem Stiel zu fahnden und diesen mit einem demonstrierten Instrument (geknöpftes, halbmondförmiger Messer[1]) zu durchschneiden. Der Tumor fällt dann in den Epipharynx, ruht auf dem kontrahierten Gaumensegel und wird von dem Patienten durch den Mund herausgegeben. Es wird auf die eigenartige Wachstumsmechanik des Tumors hingewiesen.

Demonstrationen: 1. Dr. Riedel: *a)* Carcinom des Nasenbodens; *b)* Gumma im Hypopharynx.

2. Rud. Hoffmann: *a)* Ein Fall von spontaner, tönender Lufteinblasung in die Parotis.

Digitized by Google
Original from UNIVERSITY OF CALIFORNIA
Generated on 2019-10-24 12:04 GMT / http://hdl.handle.net/2027/uc1.b3252759
Public Domain in the United States, Google-digitized / http://www.hathitrust.org/access_use#pd-us-google

b) Ein neues Adenotom (Pfau-Berlin) vom Typ des Schütz-Passowschen Instrumentes, welches an Stelle des herabziehenden feinen Messerchens eine breite, elastische Gillette-Stahlklinge führt, welche nach oben gestoßen wird.

Vorteile gegenüber Schütz-Passow:

1. Klinge kann kaum brechen und nicht in den Pharynx fallen.
2. Das Instrument kann sehr nahe — näher als bei anderen — an die Choane herangeführt werden.
3. Das abgeschnittene Stück bleibt oben am Instrument hängen.
4. Eventuell können Reste, die in den Tubenecken stehen bleiben, mit 2 weiteren Zügen entfernt werden, ohne daß das Instrument aus dem Rachen entfernt und wieder eingeführt werden muß.

c) Eine über die Spülröhrchen zu führende Gummiplatte, die die zurückströmende Spülflüssigkeit vom Schlauch, Instrument und der führenden Hand fernhält.[1])

Diskussion.

Scheibe: Die besprochenen Polypen nehmen klinisch eine Sonderstellung ein. Im Gegensatz zu den anderen einseitigen Polypen sind sie solitär und wachsen nach der Abtragung nicht nach; auch läßt sich eine Nebenhöhleneiterung nicht nachweisen. Ich benutze zu ihrer Entfernung seit vielen Jahren genau das gleiche Messer wie Kollege Hoffmann; auch der stumpfe Hayeksche Haken ist gut brauchbar.

Hecht macht darauf aufmerksam, daß ein doch immerhin beachtenswerter Prozentsatz von Choanal- und Nasenrachenpolypen nicht aus der Kieferhöhle ihren Ursprung nehmen. Er erinnert an den seinerzeit von ihm demonstrierten großen Nasenrachenpolypen, der von dem Tubenwulst seinen Ursprung nahm und dessen schmalen Stiel er — unter entsprechenden Kautelen — mit dem Galvanokauter durchtrennte, nachdem andere Methoden nicht zum Ziele führten.

Bezüglich der von Hoffmann empfohlenen Methode, den Stiel der aus der Kieferhöhle entspringenden Choanalpolypen mit dem von ihm angegebenen sichelförmigen Messer zu durchtrennen, glaubt Hecht den Versuch, möglichst den Stiel aus der Kieferhöhle herauszuwälzen beziehungsweise zu ziehen und dann erst zu durchtrennen, empfehlen zu sollen, um ein Rezidiv — soweit möglich — hintanzuhalten.

Hecht weist auf den gleichfalls seinerzeit von ihm demonstrierten, aus der Kieferhöhle mit langem Stiel entspringenden, cystisch degenerierten Polypen hin, bei dem es ihm gelang, noch einen bedeutenden Teil des Stiels aus der Kieferhöhle durch den natürlichen Kieferhöhlenausführungsgang herauszuzerren.

56. Sitzung vom 11. Juli 1910.

Vorsitzender: Prof. Neumayer. — Schriftführer: Rud. Hoffmann.

Rud. Hoffmann: **Anaphylaxie und interne Sekretion.** (Ein Beitrag zu der Lehre vom Wesen und der Therapie des Heufiebers.)

Das Wesentliche beim anaphylaktischen Zustand ist die periphere Vasodilatation. Es verdienen demnach die Drüsen mit interner Sekretion, welche den Gefäßtonus regulieren, eingehende Berücksichtigung. Bei einer „Überemp-

[1]) Zu beziehen durch Katsch, München, Bayerstraße 25.

Digitized by Google
Original from UNIVERSITY OF CALIFORNIA
Generated on 2019-10-24 12:04 GMT / http://hdl.handle.net/2027/uc1.b3252759
Public Domain in the United States, Google-digitized / http://www.hathitrust.org/access_use#pd-us-google

findlichkeit", dem Heufieber, wird gezeigt, welche Rolle bei ihrem Zustandekommen die Hyperfunktion der Thyreoidea, deren Sekret vasodilatatorisch und blutdrucksenkend wirkt, spielt, und auf die Erfolge hingewiesen, die nach der vom Vortragenden empfohlenen Behandlung (Hydrast, Ergotin und Staubinde) von Nadoleczny und Hahn erzielt wurden. Hoffmann hat in letzter Saison von Bestrahlungen der Schilddrüse bei Heufieber Gutes gesehen. (Erscheint in extenso in der Berliner klin. Wochenschrift.)

Diskussion: Wassermann, Scheibe, Nadoleczny, Benjamin, Chosrojeff.

Rudolf Hoffmann: **Einfluß der Nasenätzung auf den Exophthalmus.**

Hoffmann weist auf einen früheren Vortrag an dieser Stelle hin, in dem er seine Anschauung vom Wesen des Basedowexophthalmus (Zeitschr. f. klin. Med., Bd. 69, H. 3/4) und die Beeinflussung des letzteren, der Struma etc.) durch Galvanokaustik der Nasemukosa schilderte. Hoffmann berichtet über 3 weitere Fälle, wo es ihm auf diesem Wege gelang, die Protrusio bulbi um 2—4½ *mm* zurückzubringen, und über mehr als ein Dutzend vasculärer Strumen, die auf diese Methode, wenn auch manchmal nur temporär, mit Reduktion ihres Umfanges reagierten. (Erscheint in extenso in der Münchener medizinischen Wochenschrift.)

Demonstrationen: Rud. Hoffmann: 2 Fälle von Rachentuberkulose, darunter ein äußerst schwerer mit heftigsten Schluckschmerzen, die seit drei Wochen durch eine beiderseitige Alkoholinjektion in den N. laryngeus superior völlig beseitigt sind.

Diskussion.

Nadoleczny: Die Behandlungsmethode von Herrn Kollegen Hoffmann habe ich in den letzten 3 Jahren an mir sowie an ungefähr 20 Patienten erprobt. Obwohl das Material noch nicht gesichtet ist, kann ich heute schon sagen, daß der Erfolg im allgemeinen gut war, wenn auch einige absolute Versager vorkamen. Insbesondere waren eine Anzahl von Patienten sehr zufrieden mit der Behandlung, welche bisher erfolglos fast alle anderen Mittel probiert hatten. Charakteristisch war das prompte Auftreten von starken Heuschnupfenerscheinungen, wenn mit dem Mittel aus äußeren Gründen oder versuchsweise einmal ausgesetzt worden war, während derselbe Patient den Aufenthalt inmitten blühender Wiesen vorher und nachher unter dem Einfluß der Behandlung ertragen konnte. Im allgemeinen kamen die Kranken im Jahre 1910 weniger gut durch als 1909, obwohl der Ende Juni einsetzende Regen die Krankheitsdauer abkürzte. Andrerseits muß zugegeben werden, daß eine absolute Verdrängung aller Symptome nur selten erzielt werden konnte, meistens jedoch eine Linderung, die nach Angabe der Patienten beträchtlicher war als bei Anwendung anderer Mittel. Verwunderlich ist, daß ein Heuschnupfenkranker (Mediziner) mit Bormenthol an sich gute Erfolge erzielte (laut Mitteilung von dritter Seite). Voraussetzung auch bei dieser Behandlung ist, daß bei geschlossenen Fenstern geschlafen wird. Mit der Dosierung des Mittels sollte man vorsichtig sein, weil in einigen Fällen harmlose, aber unangenehme Nebenerscheinungen bei hohen Dosen vorkamen. Eine lokale Behandlung des Heuschnupfens mit Kaustik und Ätzungen ist erfolglos und hat bereits in weiten Kreisen der Patienten zu einer Diskreditierung der Nasenspezialisten geführt, da die Unannehmlichkeit der Therapie deren Nutzlosigkeit in besonders grobem

Generated on 2019-10-24 12:04 GMT / http://hdl.handle.net/2027/uc1.b3252759
Public Domain in the United States, Google-digitized / http://www.hathitrust.org/access_use#pd-us-google
Digitized by Google
Original from UNIVERSITY OF CALIFORNIA

Licht erscheinen ließ. Bemerkenswert ist, daß sich unter meinen Fällen ein Kind befindet, welches schon im Alter von 4 und jetzt 5 Jahren typische Heuschnupfenanfälle durchgemacht hat.

Chosrojeff a. G. (zum Vortrag Hoffmann): Die Blutbefunde der Heufieberfälle des Vortragenden ergaben folgendes: Meistens eine mäßige Leukocytose (10.000—15.000); Eosinophilie schwankte in akuten, noch nicht behandelten Fällen von 6·25—20·25% (absolute Zahlen pro 1 mm^3 320—1620) in einem Fall, der von Anfang an behandelt war; Zahl der Leukocyten und Eosinophilen war normal. Ziemlich hohe absolute Zahlen für Lymphocyten 2200 bis 4800 (normal 1500—2000), die für die Hoffmannsche Theorie sprechen könnten, sind meines Erachtens auf das relativ junge Alter der Patienten zurückzuführen (13—25 Jahre). Bei einem älteren Fall (44 Jahre) war die Lymphocytenzahl normal.

Hecht demonstriert eine 34jährige Patientin mit einer **Entwicklungsanomalie** der einen mittleren Muschel. Pat. wurde noch nie in der Nase operiert, ja noch nie untersucht und kommt wegen erschwerter Nasenatmung, bedingt durch eine beiderseitige Hypertrophie der unteren Muscheln in die Sprechstunde. In der rechten Nase zeigt sich in Höhe des mittleren Nasenganges, etwa in Mitte des Cavums, ein rötlicher, dem Septum prall anliegender, von glatter Schleimhaut überzogener Tumor, der den mittleren Nasengang und die Rima stenosiert; der Tumor läßt sich nach unten, lateral- und medianwärts überall gut mit Sonde umgreifen und fühlt sich wie normales Muschelgewebe an. An der Stelle, an der sonst der Kopf der mittleren Muschel liegt, befindet sich ein freier Raum; das Dach des mittleren Nasenganges zeigt normale Verhältnisse, glatte Schleimhaut; der Zugang zum Siebbein ist gewissermaßen etwas nach hinten verschoben, woselbst die Sonde durch einen feinen Spalt nach oben gelangt. Postrhinoskopisch bieten beide Choanen vollkommen gleichen, nicht von der Norm abweichenden Befund. Hecht spricht diesen Befund als eine verlagerte mittlere Muschel an; da diese Verlagerung zum Teil auch ein Atemhindernis bildet, wird die operative Entfernung diese Wahrscheinlichkeitsdiagnose zu sichern haben.

Nadoleczny: 1. Vorstellung eines Falles von **Aphonia spastica,** entstanden nach einer Benzingasvergiftung vor 5 Jahren. Spasmen beim Sprechen, Nachsprechen, Lesen, Flüstern und Singen. Atemkurven von Brust- und Bauchatmung zeigen die Krämpfe des Zwerchfells.

2. Vorweisung eines von einem Kurpfuscher vertriebenen Apparats zur Heilung des Stotterns. Preis 250 Mk. Herstellungskosten 7—8 Mk. Der Apparat ist vollständig wertlos.

Meeting of Royal Society of Medicine, Laryngological Section, 2. April 1909.

By Dr. Dundas Grant (The Chair).

Dr. Dundas Grant zeigte 2 Fälle von retrobulbärer Neuritis, wahrscheinlich bedingt durch eine Erkrankung des Os sphenoidale. In beiden Fällen bestand einseitige Blindheit. Ein Stück der mittleren Muschel wurde entfernt und in beiden Fällen stellte sich die Sehkraft wieder ein. Die Operationen wurden ausgeführt mit der Absicht, zum Sinus sphenoidalis Zutritt zu ge-

Digitized by Google
Original from UNIVERSITY OF CALIFORNIA
Generated on 2019-10-24 12:05 GMT / http://hdl.handle.net/2027/uc1.b3252759
Public Domain in the United States, Google-digitized / http://www.hathitrust.org/access_use#pd-us-google

winnen. Die Fälle wurden von dem Gesichtspunkte aus diskutiert, ob die Erkrankung des Keilbeines mehr mit der Neuritis zu tun habe oder ob sie nur zwei Symptome eines Leidens seien. Ein Redner führte aus, daß die Rückkehr der Sehkraft gewöhnlich eintrat und daß die beiden Fälle ihren gewöhnlichen Weg gegangen wären, ohne Rücksicht auf die Operationen. Ein anderer Redner berichtete über einen Fall, bei dem eine Eiterung der Kieferhöhle mit retrobulbärer Neuritis bestand.

Mr. Stuart-Law stellte einen Patienten vor, bei dem ein Tumor von der Basis der Zunge abgetragen worden war (mit mikroskopischem Befunde). Unter Chloroformnarkose wurde die Laryngotomie ausgeführt, und nachdem der Pharynx mit einem Schwamm fest verstopft worden war, wurde die Narkose durch diese Röhre fortgesetzt. Die Zunge wurde durch zwei tief eingeführte, starke Seidenfäden aus dem Munde gezogen und von der Spitze bis zur Basis gespalten und ein Tumor von der Größe einer kleinen Orange vollkommen freigelegt. Das Gewebe desselben wurde als sehr fest befunden und war in eine sehr starke, dicke Kapsel gehüllt; der Tumor umfaßte fast die ganze Gegend der Zungenbasis und das Gewebe war so gespannt und gedehnt, daß die Gefahr bestand, daß die ganze Zunge sich ablösen könne, während man die Tumormassen zu entfernen trachtete. Ein Teil der Kapsel, der sehr tief in der Nähe des Zungenbeines und in der Nachbarschaft des Ductus thyrolingualis lag, mußte reseziert wdrden, doch wurde er zuerst sorgfältig ausgekratzt und mit einer 60%igen Zinkchloridlösung bepinselt. Die Zunge wurde dann von der Spitze bis zur Basis mit Catgutnähten versehen, ausgenommen den letzten halben Zoll, der behufs Drainage offen gelassen wurde. Der Pat. wurde 2 Tage lang rectal genährt und ein Hydrogenspray durch den Mund angewendet. Die Heilung ging glatt vonstatten und der Pat. verließ das Spital am sechsten Tage. Der Tumor erwies sich als ein thyreoidales Adenom.

Mr. Herbert Tilley zeigte einen Fremdkörper, der mittelst des Brüningsschen Instrumentes aus dem Oesophagus eines viertägigen Kindes entfernt wurde.

Mr. G. Seccouche Hett zeigte ein Metallstück von einer Börse, das aus dem unteren Ende der Speiseröhre eines achtjährigen Knaben entfernt wurde. Eine Röntgenaufnahme zeigte das Metallstück, das 1 Zoll lang und $^1/_2$ Zoll breit war, gegenüber dem Körper des 9. Dorsalwirbels. Brünings Instrument fand in diesem Falle Anwendung.

Andere interessante Fälle wurden von Mr. H. W. Carsen demonstriert. Es handelte sich um Fälle von Lupus des Kehlkopfes, bei denen mit gutem Erfolge Curettage, lokale Applikation von Milchsäure und Tuberkulininjektionen angewendet wurden. Law.

Referate.

I. Allgemeines.

Internationaler Laryngo-Rhinologenkongreß. Türck-Czermak-Gedenkfeier. Wien, 21. bis 25. April 1908. Von Prof. Dr. A. Rosenberg (Berlin). (Archiv für Laryng., Bd. XXI, H. 1.)

Dem Zusammenhang des Faches mit der Gesamtmedizin ist auf dem Kongreß mehrfach Rechnung getragen worden (Zuckerkandls Sammlung,

Digitized by Google
Original from UNIVERSITY OF CALIFORNIA
Generated on 2019-10-24 12:05 GMT / http://hdl.handle.net/2027/uc1.b3252759
Public Domain in the United States, Google-digitized / http://www.hathitrust.org/access_use#pd-us-google

Kuhnts Referat u. a.). Sodann kam das Bestreben zum Ausdruck, die Chirurgie des Halses und der Nase auszubauen und in die Tätigkeit des Laryngologen einzubeziehen. Vom Laryngologen ist deshalb sowohl eine chirurgische Vorbildung wie auch eine vorhergehende Betätigung in allgemeiner Praxis zu fordern.

Ausführlich besprochen wurde die therapeutische und diagnostische Bedeutung der Röntgenstrahlen. Bedeutungsvolle Referate lieferten B. Fränkel und Lermoyez über „Die Laryngologie und Rhinologie vom allgemein medizinischen Standpunkt usw." und Semon über „Die Allgemeinbehandlung lokaler Leiden der oberen Luftwege".

Die Fülle des Materials, das nicht aufgearbeitet werden konnte, gebieten die Trennung von Laryngologie und Otologie.

Das vom Komitee übertragene Referat soll in Zukunft den Mitgliedern rechtzeitig gedruckt zugehen; in den Sitzungen soll nur die Diskussion mit einem Schlußwort des Referenten stattfinden. R. Hoffmann.

Deux observations de strumites suffocantes suraigues mortelles. (Zwei Fälle von Strumitis mit tödlichem Ausgang durch Erstickung.) Von Binet et Heully. (Annales des maladies de l'oreille etc., Février 1910.)

Bei einem jungen Mädchen tritt Amenorrhöe und gleichzeitig ein gewaltiges Anschwellen der Thyreoidea auf und das Mädchen geht trotz Tracheotomie unter Suffokation zugrunde. Ob es sich um puerperale Infektion oder um bloße genitale Kongestion handelt, muß unentschieden bleiben. Der zweite Fall betrifft einen 53jährigen Mann mit ähnlicher Krankengeschichte, nur daß bei ihm die Ätiologie — eine Angina — klar liegt. Fröschels.

Fausses affections pulmonaires d'origine bucco-naso-pharyngienne. Par H. Aboulker. (Annales des maladies de l'oreille etc., Février 1910.)

Oft treten Husten, Atembeschwerden und Bluthusten auf, die nur von der Nase ausgelöst sind. Andauernder Husten kann durch eine vergrößerte Uvula entstehen oder durch Schleimhautpolypen der Nase. Diese können auch zu asthmaänlichen Anfällen führen. Das Bluthusten ist auf Blutungen im Nasopharynx oder im Zahnfleisch zurückzuführen. Einige interessante Krankengeschichten beweisen, wie wichtig es unter Umständen ist, an diese einfachen Veränderungen zu denken. Fröschels.

Intestinal auto-intoxication as a factor in the causation of pathologic conditions of the ear, nose and throat. (Darmintoxikationen als Ursache von Nasen-, Ohren- und Halskrankheiten.) Von J. A. Stucky. (Journ. Amer. med. assoc., LIII, Nr. 15, pag. 1184—1186.)

Der Autor betont die Tatsache, daß Darmautointoxikationen eine häufige Ursache von Nasen-, Ohren- und Halskrankheiten sind. Er stellt fest, daß er

Digitized by Google
Original from UNIVERSITY OF CALIFORNIA
Generated on 2019-10-24 12:05 GMT / http://hdl.handle.net/2027/uc1.b3252759
Public Domain in the United States, Google-digitized / http://www.hathitrust.org/access_use#pd-us-google

bei Besserung oder Entfernung von toxämischen Zuständen intestinalen Ursprunges eine Besserung oder vollständige Heilung derartiger Krankheiten gefunden hat. Law.

Ulceration of the face and formes treated by bacterial vaccines. (Ulceration im Gesicht mit Vaccinetherapie behandelt.) Von J. C. Mac Wattens. (Brit. med. Journ., Nr. 2560, pag, 190—191.)

Der Autor berichtet über einen Fall von Ulceration, die sich nach Ätzung mit Carbolsäuredämpfen bildeten. Der Ulceration folgte ein chronischer Zustand und der bakteriologische Befund ergab: Staphylokokken, Streptokokken und Pseudodiphtheriebacillen. Der Pat. wurde mit Autovaccinen behandelt, worauf schnelle Heilung erfolgte. Law.

II. Nase und Nebenhöhlen.

La prothèse métallique du crâne. (Metallprothesen für Schädeldefekte.) Par P. Sebileau. (Annales des maladies, Février 1910.)

Der Autor ist in der Lage, 3 Pat. zu zeigen, von denen zwei schon durch mehrere Jahre, einer durch mehrere Monate Metallprothesen an Stelle von Knochendefekten unter der Haut tragen, ohne daß sie als Fremdkörper empfunden werden. Ein Fall betrifft einen Kilian, 2 Fälle einen Defekt am Schädeldach. Lemerle hat Metallstücke in verschiedene Körperteile von 10 Hunden implantiert und bei der nach Monaten vorgenommenen Sektion nachgewiesen, daß sie reaktionslos vertragen werden.

Eine von Rouvillois bei einem Pat. implantierte Metallplatte heilte gleichfalls ausgezeichnet ein. Die Operation wird in vier Zeiten ausgeführt. Ausschneiden eines Lappens, der größer ist als der Defekt. Die Abpräparierung der meist mit der Dura verwachsenen Tegmente ist sehr schwierig. Die Freilegung der Knochenränder ist dadurch erschwert, daß das Periost meist fest anhaftet. Die Modellierung der Prothese muß von einem Fachmann vorgenommen werden. Sie muß Haken besitzen, die in die Knochenränder eingefügt werden. Ob Gold oder Silber besser ist, entscheidet der Verfasser nicht. Um das Gewicht der Platten zu verringern, sollen sie mit Löchern versehen sein. Doch müssen auch diese proportioniert sein. Zum Schluß weist der Verfasser auf die große Widerstandskraft des Organismus gegen derartige, aseptisch implantierte Metallstücke hin. Fröschels.

Contribution rhinométrique à l'étude de la respiration nasale. (Rhinometrischer Beitrag zum Studium der nasalen Respiration.) Par R. Foy. (Annales des maladies de l'oreille etc., Février 1910.)

Die Glatzelsche Platte, horizontal eingebracht, hat folgende Nachteile: Sie mißt nur die initiale Ausatmung; die vertikale Lage des Spiegels registriert

Digitized by Google
Original from UNIVERSITY OF CALIFORNIA
Generated on 2019-10-24 12:05 GMT / http://hdl.handle.net/2027/uc1.b3252759
Public Domain in the United States, Google-digitized / http://www.hathitrust.org/access_use#pd-us-google

die Atmungskegel in ihrer Totalität. Die Form derselben hängt jedoch von der Elastizität der Nasenlöcher und ihrer Gestalt ab. Es folgt die Beschreibung des Akmorhinometers des Verfassers, analog der Beschreibung im Novemberheft dieser Zeitschrift. Sodann werden rhinographische Kurven gezeigt und bewertet und schließlich die Spirometrie nach Verdin-Boulithe beschrieben. Der dazugehörige Apparat ist nach Art der Gasometer gefertigt. Mehrere Zeiger stellen den Luftdruck fest. Unter den aus des Autors Beobachtungen hervorgehenden Schlüssen ist besonders bemerkenswert, daß jeder exspiratorischen Atmungsbehinderung auch eine inspiratorische entspricht.

Fröschels.

Polype géant d'une fosse nasale avec dans la fosse nasale opposeé, ulcération de la cloison par compression du cornet inférieur. (Riesenpolyp einer Nasenhälfte, Ulceration des Septums durch Kompression der unteren Muschel.) Von Leroux. (Annales des maladies de l'oreille etc., Février 1910.)

Der Polyp ist in der ganzen Nase vereinzelt. Er führt infolge seiner Größe zu vollständiger Atresie einer Nasenhälfte und sitzt am Nasendach, von dem aus ein Stachel in sein Gewebe hineinragt. Fröschels.

Pólipos hemorrágicos de las fosas nasales. (Blutende Polypen der Nasenhöhle.) Von Dr. Masip. (Revista de Ciencias médicas de Barcelona, Juli 1910.)

Verfasser beschreibt die Symptomatologie solcher Neubildungen: profuse Blutungen, schnelle Volumzunahme, Gutartigkeit, das vorherrschende Vorkommen beim weiblichen Geschlecht, der Sitz der Tumoren, das heißt an dem vorderen Teil der Nasenhöhle und fast immer auf der Scheidewand. Nachher schildert er zwei von ihm operierte Fälle (Abtragung durch die Glühschlinge für den ersten, durch die kalte Schlinge für den zweiten). Er zieht diesen letzten Modus dem ersteren vor, da mit ihm die Rezidive seltener vorkommen sollen; nach der Abtragung kauterisiert er die Stelle, auf welcher der Polyp saß, wenn die operative Blutung etwas andauert. Menier.

Transplantation bei Synechien in der Nase und bei Verwachsung des Gaumensegels mit der hinteren Rachenwand. Aus der oto-laryngologischen Klinik in Basel, Direktor: Prof. Siebenmann. Von Prof. v. Eicken, I. Assistent der Klinik. (Zeitschr. f. Ohrenheilk., Bd. LXI, H. 2.)

Das Verfahren von Siebenmann zur Operation von Nasensynechien bei gleichzeitig bestehender Deviation besteht in der Ausführung der submucösen Septumresektion, Durchtrennung der Synechie und Einlage eines Tampons aus mehrfach zusammengelegten und mit Borsäurelösung getränkten Gazestreifen, der mit einem Thierschschen Hautlappen (aus Oberarm oder Oberschenkel) so umkleidet ist, daß die Schnittfläche nach außen liegt. Dieser Tampon wird nach 3—6 Tagen nach Aufweichung mittelst H_2O_2 schichtweise aus der Nase

Digitized by Google
Original from UNIVERSITY OF CALIFORNIA
Generated on 2019-10-24 12:05 GMT / http://hdl.handle.net/2027/uc1.b3252759
Public Domain in the United States, Google-digitized / http://www.hathitrust.org/access_use#pd-us-google

wieder entfernt. Im Bereiche der ehemaligen Synechie haftet der Thierschsche Lappen der Unterfläche meist fest an. E. Urbantschitsch.

Diseased conditions involving accessory sinuses which an external operation is indicated. (Indikationsstellung für äußere Eingriffe bei Nebenhöhlenerkrankungen.) Von Cornelius G. Coakley. (Journ. Amer. med. assoc., LIII, Nr. 14, pag. 1023—1024.)

Dr. Coakley sagt, es sei eine sehr genaue Untersuchung notwendig, bevor man sich zu einer externen Operation entschließt. Er meint, derartige Operationen sind bei unkomplizierten akuten Fällen nicht erwünscht und ihre Verwendung bei chronischen Erkrankungen soll scharf begrenzt werden nach dem Befinden und den Lebensbedingungen des Pat. Law.

Naso and naso-pharyngeal conditions as causative factors in middle ear diseases. (Nase und Nasenrachenraum und ihre Beziehungen zu Mittelohrerkrankungen.) Von G. A. Leland. (Boston Med. and Surg. Journ., CLXI, Nr. 14, pag. 463 bis 467.)

Dr. Leland bespricht kurz die Anatomie und Physiologie der Tuba Eustachii. Er meint, unreine Atmung sei der Grund der Mehrzahl von Mittelohrerkrankungen, einschließlich der Otosklerose; es sei evident, daß Kinder mit Ohrkrankheiten immer Adenoide haben. Er meint, daß Reinhalten der Rosenmüllerschen Grube in den meisten Fällen Mittelohrerkrankungen verhindern würde. Die Entfernung der Adenoiden soll nicht nur zur Freilegung des Atmungsweges, sondern auch zur Reinigung der Seitenwände des Nasopharynx vorgenommen werden. Es ist daher manchmal nach der Operation nötig, die Wände abzukratzen, um den Weg ganz frei zu machen. Law.

Therapie der chronischen Kieferhöhleneiterung. Von James Donelan. (Lancet, Juni 19, 1909, 9, 1748.)

Verfasser bespricht die Behandlung chronischer Kieferhöhleneiterungen und teilt mit, daß die allgemeine Tendenz der Chirurgen dahin gehe, die Alveolarmethode zur Drainage akuter oder chronischer Abscesse der Highmorshöhle zu verlassen, da es eine Tatsache ist, daß Kieferhöhleneiterungen viel häufiger auf Grund infektiöser Prozesse der Nase und ihrer Nebenhöhlen als auf Grund defekter Zähne gefunden werden. Solche Abscesse werden jetzt gewöhnlich im akuten Stadium mit intranasalen Punktionen und Spülungen behandelt in Verbindung mit möglichster Beseitigung von Verlegungen der natürlichen Öffnung im mittleren Nasengang. Wenn das gewünschte Resultat mit diesem Vorgang nicht erreicht wird, so entfernt man ein größeres oder kleineres Stück der lateralen Nasenwand, um die Kieferhöhle in den Nasengang zu drainieren. In sehr hartnäckigen Fällen mag es notwendig sein, die Radikaloperation durch die Fossa canina auszuführen und außerdem eine

Digitized by Google
Original from UNIVERSITY OF CALIFORNIA
Generated on 2019-10-24 12:05 GMT / http://hdl.handle.net/2027/uc1.b3252759
Public Domain in the United States, Google-digitized / http://www.hathitrust.org/access_use#pd-us-google

große Bresche gegen die Nasenhöhle zu legen. In den letzten 10 Jahren hat der Verfasser die Alveolarmethode nur in sehr wenigen Fällen akuter Eiterung dentalen Ursprunges verwendet und hat mit der Ausführung der anderen Operation, nämlich einen Teil der nasalen Wand der Kieferhöhle zu entfernen, bessere Resultate erhalten als mit irgend einer Methode. Er hat Instrumente verschiedener Art verwendet, um die Technik zu verbessern, und hat einen rechtwinkeligen Meißel für rechts und links mit starkem Griff angegeben, der mit einer doppeltscharfen Klinge versehen ist und der aus einem Stück rechtwinkelig gearbeitet ist. Entlang der Rückseite besitzt diese Klinge eine seichte Furche. Die Resistenz des lebenden Knochens der Kieferhöhle hat, wenn er auch sehr dick ist, keinen Einfluß bei einer guten Schneide. Zum Anlegen der ersten Punktion hat er einen winkeligen Meißel mit gebogenen Schneiden angegeben. Bei jungen Individuen kann die Operation manchmal unter Lokalanästhesie und Suprareninischämie ausgeführt werden, aber wenn der Knochen hart ist, ist es besser, allgemeine Anästhesie zu verwenden.

Die Behandlung der unteren Muschel ist von großer Bedeutung. Da das mittlere Drittel oder die rückwärtige Hälfte der Muschel eine praktisch konstante Beziehung zum weitesten Teil der Höhle hat, empfiehlt er, die erste Bresche dort zu legen. Die Nachbehandlung besteht in gewöhnlichen antiseptischen Duschen, die durch 4—6 Wochen fortgesetzt werden sollen, und zu diesem Zwecke hat der Autor eine Antrumröhre angegeben, die zu jeder Dusche benutzt werden kann; oder man verwendet die Higginsonspritze. Die Resultate bei diesen Fällen waren ausgezeichnet; der einzige Nachteil der breiten Öffnung in der Nasenwand ist, daß bei manchen Fällen ein Regurgitieren der Speisen durch die Nasenlöcher bei Seekrankheit vorkam und sich einzelne Partikelchen in der Kieferhöhle ansetzten. Bei chronischen Kieferhöhleneiterungen ist es notwendig, so früh als möglich zu operieren und solche Fälle nicht bis zur Bildung von Nasenpolypen und polypoiden Degenerationen kommen zu lassen. Law.

Pathologie und Therapie der Rhinitis atrophica. Von J. Adam. (Glasgow med. Journ., July 1909. pag. 19.)

J. Adam bespricht die Pathologie und Therapie der Rhinitis atrophica. Seine Erfahrung lehrt, daß dieser Zustand das Endstadium der eitrig-hyperplastischen Rhinitis bedeutet, da Nebenhöhlenerkrankungen in der Hälfte der Fälle, welche ihm unterkamen, festgestellt wurde. Die Nebenhöhlenaffektion verhindert sichtlich die Abnahme der primären Rhinitis, wird selbst wieder von dieser genährt und das ergibt einen Circulus vitiosus. Konsanguinität lag bei der Hälfte der angeborenen Fälle vor und sprach für angeborene Prädisposition. Er nimmt zwei Hauptgruppen dieses Zustandes an: *a)* eine Form

Digitized by Google
Original from UNIVERSITY OF CALIFORNIA
Generated on 2019-10-24 12:05 GMT / http://hdl.handle.net/2027/uc1.b3252759
Public Domain in the United States, Google-digitized / http://www.hathitrust.org/access_use#pd-us-google

mit Nebenhöhlenerkrankungen und *b)* eine seltenere Form ohne diese. Die letztere Gruppe wird in zwei Teile geteilt: in die seltenen Fälle, bei denen die Atrophie das Primäre zu sein scheint, und in solche, bei welchen eine verminderte Resistenz des Gewebes in Struktureigentümlichkeiten gelegen ist. Die eitrige Rhinitis ist durch Mikroben bedingt und tritt meist bei prädisponierten Individuen auf. Die Krankheit soll im hyperplastischen Stadium behandelt werden. Jeder Fall von eitriger Rhinitis bei Kindern soll unausgesetzt beobachtet werden und, ob atrophisch oder nicht, als Nebenhöhlenaffektion gedeutet werden, wenn keine gegenteilige Diagnose vorliegt. Die Behandlung mit Paraffininjektionen, Iodisation und Bestrahlung greift hier Platz. Law.

The nose and nasopharynx in infants and young children. (Nase und Nasenrachenraum bei Neugeborenen und kleinen Kindern.) Von J. M. Myersoll. (Laryngoscope, XIX, Nr. 12, pag. 844—903.)

Der Verfasser gibt eine kurze Beschreibung der Anatomie und der Entwicklung der Nase und des Nasopharynx in frühen Stadien. Die wichtigsten Punkte sind:

1. Dadurch, daß die Höhe der Nasenhöhle in größerem Durchmesser wächst als die Länge, bekommt die Choane mit der Zeit elliptische Form;

2. Pathologische Veränderungen, welche nasale Verstopfungen erzeugen, sind bei Säuglingen ernst, da die Nasenhöhle relativ enger ist als in späteren Stadien.

3. Das Septum ist beim Embryo relativ viel dicker. Die Form der unteren Muschel bleibt während der Entwicklung so ziemlich gleich.

4. Die Kiefer-, Stirn- und Keilbeinhöhlen erscheinen im dritten Fötalmonat, die beiden letzteren in sehr rudimentärer Form.

5. Der harte Gaumen bei der Geburt steht in der Höhe der Synchondrosis sphenooccipitalis und erlangt etwa im sechsten Jahr die bleibende Lage.

6. Der weiche Gaumen ist bei der Geburt etwa in derselben Höhe wie der Atlas.

7. Hypertrophisches adenoides Gewebe kann angeboren sein. Law.

A modified Mikulicz Operation. (Modifizierte Mikuliczsche Operation.) Von G. Sluder. (Laryngoscope, XIX, Nr. 12, pag. 904—910.)

Dr. Sluder beschreibt eine modifizierte Form der Mikuliczschen Operation zur Eröffnung der Kieferhöhle vom unteren Nasengang aus. Sie besteht in Abschneiden der unteren Muschel von der lateralen Nasenwand bis zum letzten Viertel oder Fünftel; hierauf wird sie aus dem Wege geräumt, während man die laterale Wand des oberen und mittleren Nasenganges entfernt.

Generated on 2019-10-24 12:05 GMT / http://hdl.handle.net/2027/uc1.b3252759
Public Domain in the United States, Google-digitized / http://www.hathitrust.org/access_use#pd-us-google
Digitized by Google
Original from UNIVERSITY OF CALIFORNIA

Dann wird die Muschel wieder angeheftet. Der Autor betont, daß bei dieser Methode Hypertrophien konsequent entfernt werden können. Law.

Lupus of the nose. (Lupus der Nase.) Von D. A. Vanderhoof. (Laryngoscope, XIX, Nr. 12, pag. 911—913.)

Dr. Vanderhoof beschreibt einen Fall von schwerem Lupus der Nase, der noch lange Zeit ohne Erfolg mit Jod behandelt wurde. Sodann wurde Bestrahlung angewendet, anfangs täglich. Sofort trat Besserung ein, und nachdem diese Behandlung einige Monate gedauert hatte, war die äußere und innere Fläche der Nase geheilt. Law.

Septicemia following sub-mucous resection of the nasal septum. (Septikämie nach submuköser Septumresektion.) Von H. Hays. (Laryngoscope, XIX, Nr. 12, pag. 914—919.)

Der Autor beschreibt 2 Fälle von einfacher submuköser Resektion, die von Septikämie gefolgt war. Beide Pat. erkrankten kurz nach der Operation unter heftigen Kopfschmerzen und Fieber, und beim ersten Falle bestanden Symptome von Thrombose des Sinus cavernosus, obwohl die Untersuchung der Nasenhöhlen keine Eiterung aufwies. Dieser Pat. starb 8 Tage nach der Operation. Im zweiten Falle wurde ein Absceß unter der mittleren Muschel entdeckt und drainiert. Der Zustand besserte sich sofort und ging schnell in Heilung über. Law.

Staphylococcusrhinitis as a cause of folliculitis exulcerans serpiginosa nasi. (Staphylokokkenrhinitis als Ursache einer Follic. exulc. serpig. nasi.) Von T. J. Reardon. (Laryngoscope, XIX, Nr. 12, pag. 920—929.)

Dr. Reardon beschreibt 3 Fälle dieser seltenen Krankheit, die in seine Beobachtung kamen, von denen 2 gegen Ekzem behandelt wurden. Er gibt eine kurze Übersicht über die Arbeiten der verschiedenen Autoren über dieses Thema zusammen mit kurzen Berichten über 6 weitere Fälle. Die hervorstechendsten Symptome waren Stenose und Kopfweh. Die Nase war zuerst stark geschwollen und entzündet und von schwarzroter Farbe. Später bildeten sich Blasen an den Nasenflügeln und in einem Falle an den Lippen und es entwickelten sich Geschwüre mit verdickten, aber nicht harten Rändern, bedeckt mit grünlich-gelbem Eiter. Diese Geschwüre dauerten lang. Innerlich enthielt die Nase Krusten mit Eiter. Er meint, die Prognose derartiger Fälle sei in der Regel bei guter Behandlung günstig. Was er selbst verwendet, ist: Reinigung der Schleimhaut und Bepinseln mit Jodglycerin, während äußerliche Krusten mit grüner Seife entfernt und mit 1‰iger ätzender Sublimatlösung gewaschen werden. Jod innerlich und 5%ige Borsäure kontinuierlich an allen Punkten. Law.

Digitized by Google
Original from UNIVERSITY OF CALIFORNIA
Generated on 2019-10-24 12:05 GMT / http://hdl.handle.net/2027/uc1.b3252759
Public Domain in the United States, Google-digitized / http://www.hathitrust.org/access_use#pd-us-google

The intra-nasalfrontalsinusoperation; the accessibility of the sinus and progress of the operation. (Die intranasale Stirnhöhlenoperation; die Zugänglichkeit des Sinus und die Zunahme der Operation.) Von T. C. Worthington. (Laryngoscope, XIX, Nr. 12, pag. 940—953.)

Der Verfasser teilt die Fälle von Stirnhöhlenerkrankungen in:

a) Katarrhalische Entzündung der Schleimhautbekleidung in der Höhle, charakterisiert durch seromuköse Sekretion;

b) eitrige Entzündung;

c) Fälle, die als Sinuserkrankung imponieren, bei denen durch Eröffnung des Sinus Erleichterung eintritt, wo aber keine Sekretion gefunden wurde.

Er beschreibt mehrere Fälle von großem Interesse und zieht folgende Schlüsse:

1. Die größte Anzahl von Entzündungen der Stirnhöhle kann durch intranasale Operationen erleichtert werden und die Heilung ist gewöhnlich vollkommen.

2. Die Gefahr ist nicht größer, als wenn die äußere Operation vorgenommen wird, und vermindert sich durch die Geschicklichkeit des Operateurs.

3. Die Nasennebenhöhlen können gewöhnlich nicht so gut durch externe als durch intranasale Operationen drainiert werden. Law.

A little recognised consequence of adenoid growths. (Eine wenig bekannte Folgeerscheinung der adenoiden Vegetationen.) Von E. Smith. (Practitioner, LXXXIV, Nr. 1, pag. 67—73.)

Der Autor lenkt die Aufmerksamkeit auf die Tatsache, daß Adenoide häufig bei Kindern oft von großen Sekretmengen begleitet sind, die in der Regel Magenstörungen verursachen und Husten im Gefolge haben. Diese Zustände können durch Entfernung der Adenoiden behoben werden; dann sind lokale Mittel im Pharynx notwendig. Law.

III. Pharynx und Mundhöhle.

Malignes Ödem, anscheinend vom rechten Seitenstrang ausgehend. Von Doktor Kollibay (Graz). (Archiv f. Laryng., Bd. XXI, H. 1.)

Eine in 2 Tagen zum Tode führende Erkrankung bei einem 58jährigen. Objektiv eine grauweiße, ödematöse Schwellung am Zungengrund und an der rechten unteren seitlichen Rachenwand. Subjektiv Schluckschmerzen, Atemnot, Magenschmerzen. Tracheotomia superior. Hierbei dunkelbraune Verfärbung der Halsmuskeln, Fötor nach Einschneiden der Haut. Schleimhaut der Luftröhre nicht geschwellt. R. Hoffmann.

A new tonsil snare. (Neue Tonsillenschlinge.) Von H. H. Martin. (Journ. Amer. med. Assoc., LIII, Nr. 14, pag. 1101.)

Dr. Martin beschreibt eine Modifikation des Krausmüller-Perterschen Instrumentes mit dem Vedderende. Law.

Digitized by Google
Original from UNIVERSITY OF CALIFORNIA
Generated on 2019-10-24 12:05 GMT / http://hdl.handle.net/2027/uc1.b3252759
Public Domain in the United States, Google-digitized / http://www.hathitrust.org/access_use#pd-us-google

Zusammenhang von Mundsepsis mit Halskrankheiten. Von G. Irvine Stewart. (Lancet, Juni 26, 1909, I, 1822.)

Die Symptome sind dieselben wie bei Entzündungen der Schleimhaut: Röte, Schwellung, Hitze, Schmerz, Sekretionssteigerung und Funktionsverlust. Der Funktionsverlust betrifft alle Muskeln des Oropharynx und obwohl dies das markanteste Symptom ist, sind seine schädlichen Folgen nicht genügend bekannt. Peritonsillärabscesse sind das typischeste Beispiel von schwerer Mundsepsis und bei 49 vom Autor beobachteten Fällen war in 47 ein äußerst defekter unterer Molar auf derselben Seite wie der Absceß vorhanden, dessen Eiter den charakteristischen Geruch einer Zahnhöhle hatte, und er meint, daß in diesen Fällen die Mundsepsis wahrscheinlich das Primäre war. Von 231 Fällen einseitiger Vergrößerung der Tonsille war ebenfalls Zahnkaries bei 135, besonders in den unteren Molaren, nebst Mundsepsis derselben Seite vorhanden; in 16 Fällen bestand keine Mundsepsis, während bei 15 Mundsepsis und Caries der Zähne auf der anderen Seite vorhanden war. Das adenoide Gewebe im Pharynx kann als ein Schutzwall angesehen werden. Auf der anderen Seite bewirkt jede Attacke von Mikroorganismen eine entzündliche Vergrößerung des adenoiden Gewebes nebst einem gewissen Grad von Zerstörung, so daß die Resistenzfähigkeit schrittweise abnimmt, während die zahllosen Krypten in dem adenoiden Gewebe einen Schutz für die Mikroorganismen bilden. Die Behandlung von entzündlich vergrößerten Tonsillen ist dieselbe wie bei vergrößerten Drüsen an anderen Körperstellen. Septische Molaren sollen extrahiert und die übrigen Zähne sorgfältig gereinigt werden und wenn dies nicht genügt, sollen die Tonsillen operativ entfernt werden. Law.

Tonsils and adenoids. Von C. M. Stewart. (Montreal med. Journ., XXXVIII, Nr. 12, pag. 781—795.)

Dr. Stewart gibt eine kurze Übersicht der Anatomie und Physiologie der Tonsillen und teilt sie in vier klinische Typen: *a)* die eingebetteten Tonsillen, *b)* die aufsitzenden Tonsillen, *c)* die prominenten Tonsillen, *d)* Tonsillen mit ausgesprochener zungenförmiger Prolongation.

Er bespricht die Indikationen zur Operation der Tonsillen und beschreibt die Technik für die Entfernung der Gaumen- und Rachenmandel. Law.

Beziehungen zwischen Mandeln und Zähnen. Von G. H. Makuen. (Journ. of Amer. med. assoc., June 19, 1908, pag. 1988.)

Mandeln und Zähne sind nahe beieinander. Sekretion von den Tonsillen kann die Zähne schädigen und ihre eigene Ernährung stören durch Beeinflussung der Gesundheit des Pat. Durch Druck können sie ebenfalls die Ernährung der Zähne behindern und die normale Entwicklung der Kiefer hindern. Andrerseits können die Zähne die Tonsillen infizieren. Krankheiten

Digitized by Google
Original from UNIVERSITY OF CALIFORNIA
Generated on 2019-10-24 12:05 GMT / http://hdl.handle.net/2027/uc1.b3252759
Public Domain in the United States, Google-digitized / http://www.hathitrust.org/access_use#pd-us-google

der Mandeln und der Zähne äußern sich in Kopf- und Facialisneuralgien. Sie können eine direkte Infektionsquelle der Halsdrüsen abgeben und können das respiratorische und zirkulatorische System auf dem Wege der abführenden Lymphbahnen einbeziehen. Tonsillen und Zähne sind der Veränderung und dem Verfall ausgesetzt, und während die Wichtigkeit der Erhaltung der Zähne voll erkannt ist, ist die einzig rationelle Behandlung der Tonsillen die totale Exstirpation. Law.

Ein Pharyngoskop. Von H. Hays. (The Laryngoscope, July 1909, pag. 529.)

H. Hays zeigt sein erstes Modell des Pharyngoskops in der Sitzung der otologischen Sektion der New Yorker Akademie für Medizin am 9. IV. 1909. Seither wurden viele Modifikationen und Verbesserungen daran vorgenommen. Wenn das Instrument in die richtige Lage gebracht ist, kann der Beobachter in der Regel den postnasalen Raum und den Larynx für 5—20 Minuten beobachten, ohne die Lage des Instrumentes zu beeinflussen und mit erschlafften Halsmuskeln, und sein Gebrauch beseitigt so viele Schwierigkeiten in bezug auf die Diagnose. Das neueste Instrument besteht aus einem horizontalen und einem vertikalen Schaft und kann so als Zungendepressor verwendet werden. Der horizontale Teil ist an 8 Zoll lang und weniger als $^5/_8$ Zoll an seinem breitesten Punkte. Innen sind zwei Drittel flach und enthalten eine Röhre, in der ein Teleskop und 2 Drähte befestigt sind. 2 starke Lampen, die an einen Rheostaten oder an ein Trockenelement angeschlossen werden können, sind am inneren Ende an beiden Seiten der Röhre befestigt. Das Teleskop ist in der zentralen Röhre beweglich und kann bis zu den Lampen geschoben werden; es ist in einem Winkel von 360° drehbar, wobei ein kleiner Metallknopf am anderen Ende des Instrumentes die Stellung der Linse anzeigt. Der vertikale Teil kann vom horizontalen losgeschraubt werden und enthält die Drähte zum Anschluß an den Rheostaten. Eine Vorrichtung zur Wendung oder Unterbrechung des elektrischen Stromes ist nahe dem oberen Ende angebracht. In den 150 Fällen, bei denen der Autor sein Instrument verwendete, war es ihm möglich, es von 1—30 Minuten ohne Belästigung des Pat. in seiner Lage zu belassen und die Untersuchung der einzelnen Partien konnte leicht vorgenommen werden. Er kündigt eine separate Konstruktion an, welche eine direkte Katheterisierung der Tuba Eustachii vom Munde aus mit dünnen Seidenkathetern ermöglicht und wenn ein steriler Katheter in der Röhre eines sterilen Instrumentes nach Reinigung von Nase und Hals bewegt werden kann, so können Mittelohrerkrankungen mit geringerer Infektionsgefahr behandelt werden.

Law.

Über das Haysche Pharyngoskop. Von P. Fridenberg. (Laryngoscope, July 1909, pag. 535.)

P. Fridenberg sagt, der Vorteil des Pharyngoskops sei, daß man eine große Zahl gründlicher Untersuchungen von normalen und pathologischen

Digitized by Google
Original from UNIVERSITY OF CALIFORNIA
Generated on 2019-10-24 12:05 GMT / http://hdl.handle.net/2027/uc1.b3252759
Public Domain in the United States, Google-digitized / http://www.hathitrust.org/access_use#pd-us-google

Fällen durchführen und wertvolle Daten über die individuellen Verschiedenheiten bei einem Minimum von Unbehagen des Pat. feststellen könne. Daß man ferner imstande ist, damit Pharynx, Larynx und den hinteren Rachenraum während komplizierter Bewegungen zu untersuchen und ein direktes Bild der hinteren Rachenwand in ihrer ganzen Länge, der Uvula, des weichen Gaumens, der Plica triangularis und der supratonsillären Nische zu erhalten.

Law.

The transmutation of the epithelium of the tonsils into connective tissue cells. (Metaplasie des Tonsillenepithels in Bindegewebszellen.) Von Jonathan Wright. (The Laryngoscope, XIX, Nr. 1.)

Der Autor bespricht die Theorie der Verwandlung des Epithels der Nasen- und Halsschleimhaut in verwandte Gewebe unter bestimmten Bedingungen, die er am häufigsten bei akuten Exazerbationen von chronischen Entzündungen der Tonsillen beobachtet hat. Cordes und Retterer werden zitiert, die glauben, daß die großen Lymphocyten vom Epithel schrittweise in die sogenannten Epitheloidzellen übergeführt werden, welche Formen bilden, aus denen die kleinen Leukocyten herstammen, und dieser Vorgang, meint der Autor, sei auch in den Tonsillen anzunehmen. So zwar, daß die veränderte Umgebung bei chronischen, akut inflammierten Prozessen das Basallager des Epithels verändert. Er fand, daß die großen mononukleären Zellen nach der Oberfläche allmählich ihre Form verändern.

Das mikroskopische Bild eines Gewächses, das von einer Tonsille entfernt wurde, wird zur Stütze der Theorie angeführt. Law.

Latent infection of the diphtheriabacillus. (Latente Diphtherieinfektion.) Von P. Watson Williams. (Journ. Laryngol., XXV, Nr. 1, pag. 2—10.)

Dr. Watson Williams teilt die Fälle von diphtheritischer latenter Infektion in 3 Klassen und beschreibt zur Illustration Fälle für jede einzelne Gruppe:

1. Pat., die nicht vollkommen krank sind und keine klinischen Merkmale von Diphtherie aufweisen, aber schon gesundheitlich geschwächt sind durch Nasenkatarrhe, atrophische Rhinitis etc. und die sich bei bakteriologischer Prüfung als Diphtherie erweisen;

2. Fälle von lokaler Diphtherie, aber keinen Zeichen einer Allgemeinerkrankung:

3. Fälle von normaler Gesundheit und keinen lokalen Läsionen, bei denen aber Diphtheriebazillen kulturell nachgewiesen wurden.

Die Diagnose latenter Diphtherie hängt vom bakteriologischen Befund ab und der Autor meint, die beste Probe sei die Virulenzprüfung.

Man kann folgende Behandlungsarten einschlagen:

1. Lokale Applikation von Antisepticis, antitoxischem Serum oder Vaccine,
2. Kataphorese. Law.

Digitized by Google
Original from UNIVERSITY OF CALIFORNIA
Generated on 2019-10-24 12:05 GMT / http://hdl.handle.net/2027/uc1.b3252759
Public Domain in the United States, Google-digitized / http://www.hathitrust.org/access_use#pd-us-google

Pathology and treatment of recurrent quinsy. (Pathologie und Therapie der akuten Halsbräune.) Von R. C. Myles. (Laryngoscope, XIX, Nr. 12, pag. 930—931.)

Dr. Myles beschreibt einen Fall von akuter Halsbräune in Verbindung mit einem peritonsillären Absceß, vermutlich entstanden durch Eindringen infizierten Materials durch die Scheide zwischen der blinden Tasche der Tonsille und dem dreieckigen Raum. Der Autor meint, daß solche fistulöse Höhlen die vornehmste Ursache rezidivierender Halsbräune seien. In einzelnen Fällen scheint eine spontane Heilung durch einen Prozeß entzündlicher Obliteration einzutreten, aber in der Regel ist die Entfernung der Tonsille notwendig.

Law.

The report of the removal of two pharyngeal tumours. (Bericht über die Operation von zwei Pharynxtumoren.) Von F. P. Calhoun. (Laryngoscope, XIX, Nr. 12, pag. 932—935.)

Dr. Calhoun berichtet über 2 Fälle von Entfernung großer pharyngealer Tumoren. Im ersten Fall wurde die Unterbindung der Carotis externa nicht ausgeführt, weshalb die Blutung ernst und der Shock schwer war. Im zweiten Falle wurde die Carotis unterbunden und auch die Tonsille entfernt. Es trat keine wesentliche Blutung beim Entfernen des Tumors auf, nur eine geringfügige Hämorrhagie aus einer atypischen Tonsillararterie trat ein.

Law.

Indiscriminate enucleation of the tonsils. (Kritiklose Tonsillenenukleation.) Von P. Fridenburg. (New York med. Journ., XCI, Nr. 1, pag. 15.)

Dr. Fridenberg protestiert gegen die allgemeine Anwendung der radikalen Methode. Er führt aus, daß die Amputation der Gaumenmandel meist genügt, um den Luftweg freizumachen und Rezidiven zu vermeiden und meint, die totale Enukleation sollte für jene Fälle reserviert bleiben, wo es gilt, eine Infektionsquelle zu entfernen. Law.

Modern views concerning diseased tonsils. (Neuere Anschauungen über die Behandlung der Tonsillenerkrankungen.) Von C. M. Harris. (Med. Rec. New York, 77, Nr. 1, pag. 12—14.)

Dr. Harris empfiehlt in dieser Arbeit die komplette Tonsillektomie in allen Fällen von Mandelerkrankungen. Law.

Two cases of rupture of the vessels of the neck into the pharynx in scarlet fever. (Zwei Fälle von Ruptur der Halsgefäße bei Scharlach.) Von J. H. Griffiths and D. F. Ridell. (Glasgow med. Journ., LXXIII, Nr. 1, pag. 23—27.)

Diese Fälle wurden mitgeteilt, da Einbeziehung der großen Nackengefäße bei Scharlach selten ist. In beiden Fällen fand der Durchbruch durch die Pharynxwand statt, im ersten nach Symptomen eines posttonsillären Abscesses, im zweiten ohne irgend ein vorhergehendes Symptom. Law.

Digitized by Google
Original from UNIVERSITY OF CALIFORNIA
Generated on 2019-10-24 12:05 GMT / http://hdl.handle.net/2027/uc1.b3252759
Public Domain in the United States, Google-digitized / http://www.hathitrust.org/access_use#pd-us-google

IV. Larynx.

Ein Fall von Vago-Accessoriuslähmung. Von Dr. Max Levy (Charlottenburg). (Archiv f. Laryng., Bd. XXI, H. 1.)

Bericht über eine Kombination von rechtseitiger Lähmung des Gaumensegels, Posticuslähmung und Lähmung des Sternocleidomastoideus und Cucullaris und kritische Bemerkungen zur Frage der motorischen Innervation des Halses. R. Hoffmann.

Un caso de hémiplegia gloso-laríngea (Sindrom de Tapia). (Ein Fall von glosso-laryngealer Hemiplegie (Tapiasches Syndrom). Von Sanz. (Revista Española de Laringologia etc., Juli-August 1910.)

Bei dem Pat. hatte eine bösartige Neubildung die Epiglottis und die rechte glosso-epiglottische Falte ergriffen; wegen Erstickungserscheinungen wurde eine Tracheotomie gemacht; die Bewegung der Stimmbänder war vollständig und normal. Einige Zeit nachher, infolge der Drüsenmetastasen in der Carotisgegend, traten eine Lähmung der rechten Zungenhälfte (mit beginnender Atrophie) und eine Lähmung des rechten Stimmbandes auf. (Die Stimmbänder waren nicht vom Tumor ergriffen worden.)

Es handelt sich also um eine Lähmung peripheren Ursprunges, die ihre Ursache dem auf den Vagus und auf den Hypoglossus ausgeübten Druck verdankt. Die unmittelbare Ursache solcher Zerrung war durch die metastasierten Drüsenpakete gegeben. Menier.

Algo acerca de las parálisis laríngeas de origen bulbar, con ocasión de un caso de parálisis bilateral del laríngeo superior y del hipogloso. (Etwas über die Kehlkopflähmungen bulbären Ursprunges mit einem Falle beiderseitiger Lähmung des N. laryngeus sup. und des N. hypoglossus. Von G. A. Tapia. (Archivos Españoles de Neurologia, psiquiatria y fisioterapia, Juni 1910.)

Verfasser erörtert die verschiedenen anatomischen Möglichkeiten dieser Lähmungen. Er meint, daß es sich um eine isolierte Läsion am Boden des vierten Ventrikels (wahrscheinlich um eine Hämorrhagie) handelt.

Menier.

Consideraciones anatomo-patológicas y clínicas acerca de alpunas formes de leucokeratosis laríngea (Paquidermia) con motivo de cuatro casos clínicos. (Pathologisch-anatomische und klinische Betrachtungen über einige Formen von Kehlkopfleukokeratosis (Pachydermia) auf Grund von 4 Fällen.) Von G. A. Tapia. (Revista Española de laringologia, otologia y rinologia, Juli-August 1910.)

Die abgeplatteten und gekörnten Läsionen (sogenannte flache Form von Rosenberg) haben eine günstige Prognose. Bei den wuchernden, warzenartigen, papillomähnlichen Formen ist dagegen die Prognose weniger gutartig. Nach dem Verfasser ist die weiße Farbe (wie fast allgemein angenommen wird) kein Zeichen einer erhöhten Bösartigkeit solcher Keratosen.

Menier.

Digitized by Google
Original from UNIVERSITY OF CALIFORNIA
Generated on 2019-10-24 12:05 GMT / http://hdl.handle.net/2027/uc1.b3252759
Public Domain in the United States, Google-digitized / http://www.hathitrust.org/access_use#pd-us-google

Beiträge zur Lehre vom feineren Bau des Kehlkopfes. Aus dem anatomischen Institut der Universität Erlangen. Vom kais. japanischen Oberstabsarzt Dr. Sakutaro Kano, Volontärarzt der Universitätsklinik für Ohren-, Nasen- und Kehlkopfkrankheiten in Erlangen. (Zeitschr. f. Ohrenheilk., Bd. LXI, H. 2.)

Die Untersuchungen erstrecken sich: 1. auf Epithel und Basalmembran, 2. auf das Vorderende des Ligamentum vocale (und zwar werden die mediane Ansatzstelle an der Cartilago thyreoidea und die Noduli elastici an der Macula flava im vorderen Ende der Stimmbänder separat besprochen) und 3. auf die Ursprungs- und Ansatzverhältnisse des Musc. vocalis.

Die Details müssen im Original nachgesehen werden.

E. Urbantschitsch.

Zur chirurgischen Behandlung der Kehlkopftuberkulose. Experimentelles und Klinisches. Aus der laryngologischen Universitätsklinik zu Freiburg i. Br. Von Privatdozenten Dr. med. W. Albrecht, früherem I. Assistenten der Klinik. (Zeitschrift f. Ohrenheilkd., Bd. LXI, H 2.)

Für die Tiefentherapie der Larynxtuberkulose kommen drei Methoden in Betracht: 1. scharfe Abtragung des erkrankten Gewebes, 2. Zerstörung des Herdes durch Hitzewirkung und 3. biochemische Vernichtung der kranken Zellen durch Aktinotherapie.

Dem Curettement kommt nur ein beschränkter Nutzen zu, der in einer Hemmung für die Ausbreitung des Prozesses zu suchen ist; eine histologisch erkennbare Ausheilung ist nur in den seltenen Fällen zu erzielen, in denen es gelingt, alles Kranke zu entfernen. Die Technik des Verfahrens ist schwierig und der Eingriff kann mitunter sogar gefährlich werden.

Die Galvanokaustik hingegen vermag auch im Umkreis der direkt zerstörten Partie eine destruktive und reaktiv entzündliche Wirkung auszuüben, so daß auch in diesem Bezirk Ausheilung eintreten kann. Der „galvanokaustische Tiefenstich" läßt die Gefahr allzu starker Entzündung und Ödembildung vermeiden. Nötigenfalls ist ein radikaleres Brennen am Platze, wobei sich die Energie des Eingriffes nach der auf den Tiefenstich erfolgten Gewebsreaktion richtet.

E. Urbantschitsch.

Über die Behandlung der Larynxtuberkulose durch Elektrokaustik an der otolaryngologischen Klinik in Basel. Aus der Universitätsklinik für Ohren-, Nasen- und Halskrankheiten in Basel; Direktor: Prof. F. Siebenmann. Von Dr. Witold Benni. (Zeitschr. f. Ohrenheilk., Bd. LXI, H. 2.)

Die Arbeit behandelt die Resultate der galvanokaustischen Behandlung der Larynxtuberkulose sowie die Methodik derselben, wie sie an der Klinik Siebenmann geübt wird.

Die kaustische Behandlung (eventuell in Verbindung mit der Doppelcurette) gibt nach Verfasser bei energischer, sachgemäßer Behandlung und bei noch mäßig gutem Lungenbefund zuweilen Dauerheilungen. Die Operation er-

Digitized by Google
Original from UNIVERSITY OF CALIFORNIA
Generated on 2019-10-24 12:05 GMT / http://hdl.handle.net/2027/uc1.b3252759
Public Domain in the United States, Google-digitized / http://www.hathitrust.org/access_use#pd-us-google

streckt sich auf das ganze Gebiet in einer Sitzung. Der Eingriff eignet sich nur für die Spitalspraxis, da üble Zufälle vorkommen können (Blutungen, Perichondritis, Emphysem der Haut, Cocainintoxikationen, sekundäre tuberkulöse Infiltrationen).

Bei Larynxtuberkulose mit Lungenveränderungen dritten Grades ist die Wahrscheinlichkeit der Heilung sehr klein; kontraindiziert ist das Verfahren subchordal bei Nichttracheotomierten. E. Urbantschitsch.

Papillomata of the larynx. (Larynxpapillome.) Von D. J. Gibb (Wishart). (Canad. Practitioner and Review, XXXIX, Nr. 9, pag. 553—555.)

Dr. Gibb beschreibt einen Fall von Larynxpapillomen bei einem 3jährigen Knaben. Verschiedene Behandlungsmethoden wurden ohne größeren Erfolg verwendet, zum Teil wegen der Schwierigkeit; den Kehlkopf ohne allgemeine Narkose zu untersuchen, da die Anästhesie starke Abschwellung hervorrief. Law.

The development of the larynx. (Entwicklung des Kehlkopfes.) Von J. E. Fratzer. (Journ. Anat. Physiol., XLIV, Nr. 11, pag. 156—191.)

Diese Arbeit beschäftigt sich mit der Struktur des Pharynxbodens und der Entwicklung des Kehlkopfes und des umgebenden Gewebes. Die Untersuchungen wurden ausgeführt hauptsächlich mit Wachsmodellen und histologischer Prüfung der einzelnen Teile in der Entwicklung.

Die Hauptpunkte sind folgende:

1. Es besteht ein fünfter Bogen hinter dem vierten am Pharynxgrund.

2. Der fünfte Bogen ist mit dem vierten verbunden, um eine Seitenmasse auf jeder Seite der Öffnung des Lungendivertikels zu bilden, und jene Masse wächst nach vorn, um eine transversal gelegene Höhle zu bilden; diese beiden Teile der Larynxhöhle werden beim Erwachsenen geschieden durch eine Linie, die nach rückwärts entlang den wahren Stimmbändern zieht und dann nach oben entlang dem Rande der Eminentia arythenoidea zur Interarythenoidalfurche.

3. Die wahren Stimmbänder entwickeln sich zwischen dem Teil der fünften Bogenmasse, der dorsal und ventral von dem tiefsten oder hintersten Ende der Transversalhöhle liegt.

4. Die Ventrikeln und Säcke wachsen von der Transversalhöhle bis über die beiden Stimmbänder.

5. Die Arythenoidei und die Schildknorpel entwickeln sich aus der fünften „Bogenmasse".

6. Der Thyreoidknorpel ist anfänglich ein Derivat des vierten Bogens.

Digitized by Google
Original from UNIVERSITY OF CALIFORNIA
Generated on 2019-10-24 12:05 GMT / http://hdl.handle.net/2027/uc1.b3252759
Public Domain in the United States, Google-digitized / http://www.hathitrust.org/access_use#pd-us-google

7. Die innerlichen Muskeln bilden sich aus den zwei ringförmig angeordneten Muskelflächen, von denen die innere zum fünften Bogen, die äußere zum vierten gehört.

8. Die Epiglottis entsteht aus der zentralen Masse und enthält einen Teil des dritten Bogens. Law.

V. Trachea, Bronchien, Oesophagus.

On so called „multiple osteomata" of the tracheal mucose membrane. (Über die „Multiplen Osteome" der Trachealschleimhaut.) Von H. S. Muckleston. (Laryngoscope, XIX, Nr. 12, pag. 881—893.)

Dr. Muckleston gibt einen Überblick über die Fälle von trachealen multiplen Osteomen nebst einer detaillierten Beschreibung neuer Fälle.

Er zieht folgende Schlüsse:

1. Man sieht abnorme Gestalt von Knorpel und Knochen in der Schleimhaut der Trachea, gewöhnlich im vorderen und lateralen Teil, die selten Symptome macht und erst bei der Obduktion gefunden wurde;

2. in einigen Fällen ist chronische Entzündung vorhanden;

3. der Prozeß bedeutet eine Verschiebung embryonalen Gewebes und spätere Aktivierung an abnormen Stellen. Der Autor meint, all diese Geschwülste waren anfangs knorpelig und wurden später durch Metaplasie in Knochen verwandelt. Law.

1. **Moneda detenida en il esofágo durante tres anos y tres meses; Extracción por Esofagoscopia.** (Münze, die 3 Jahre und 3 Monate im Oesophagus stecken blieb. Extraktion mittelst des Oesophagoskops.) — 2. **Riza deyteria deteinda en il esofágo cerca de 10 anos.** (Gebiß, welches zirka 10 Jahre im Oesophagus verweilte.) Von G. A. Tapia. (Revista Española de laringologia, otologia y rinologia, Juni 1910.)

1. Keine spontanen Schmerzen; erst seit kurzer Zeit Schluckbeschwerden.

2. Im Jahre 1901 verschlucktes Gebiß, dessen Lage 1910 durch Radiographie festgestellt wurde. Der Fremdkörper wird vorzüglich vertragen; Pat. ist nicht abgemagert; er hat sich an eine halbflüssige Nahrung gewöhnt, da er manchmal beim Essen fester Nahrung Schmerzen verspürte. Er hat jeden Extraktionsversuch verweigert. Menier.

Tracheobronchoscopy and its merits in a case of a foreign body in the bronchus. (Tracheobronchoskopie und ihre Wirkung bei einem Falle von Bronchusfremdkörper.) Von B. A. Thomas. (New York med. Journ., XC, Nr. 15, pag. 692 bis 693.)

Dr. Thomas berichtet über einen Fall, bei dem die Tracheobronchoskopie verwendet wurde, da der Pat. einen Nagel geschluckt hatte. Der Nagel wurde nicht entfernt, aber die Entfernung einer großen Eitermenge aus dem

Generated on 2019-10-24 12:05 GMT / http://hdl.handle.net/2027/uc1.b3252759
Public Domain in the United States, Google-digitized / http://www.hathitrust.org/access_use#pd-us-google
Digitized by Google
Original from UNIVERSITY OF CALIFORNIA

Bronchus hatte sichtlich einen großen Einfluß auf die Verhinderung einer Absceßbildung. Law.

The Practically of Bronchoscopy and Esophagoscopy. (Die praktische Bedeutung der Bronchoskopie und Oesophagoskopie.) Von Thomas H. Halsted. (The Laryngoscope, XIX, Nr. 7.)

Der Autor berichtet über Fälle von Oesophagoskopie zur Entfernung von Fremdkörpern und zur Diagnosenstellung mit guten Erfolgen. Er empfiehlt lokale Anästhesie des tieferen Pharynx mit 10%iger Cocainlösung eher als Narkose. Es folgt ein Bericht über 6 Gastroskopien und 9 Bronchoskopien, ausgeführt zur Diagnosenstellung und Entfernung von Fremdkörpern. Für die Bronchoskopie empfiehlt er Lokalanästhesie, außer bei Kindern. Für die Gastroskopie soll allgemeine Anästhesierung angewendet werden. Law.

Bronchoscopy and Esophagoscopy; the technique, utility and dangers. (Bronchoskopie und Oesophagoskopie, ihre Technik, Verwertbarkeit und Gefahren.) Von E. Fletcher Ingals. (The Laryngoscope, XIX, Nr. 7.)

Der Autor betont die Wichtigkeit sehr genauer Diagnosen vor Anwendung des Instrumentes und bei Fremdkörpern eine vorangehende Lokalisation nach den physikalischen Zeichen mit oder ohne Radiographie. Er empfiehlt tiefe Bronchoskopie durch eine Öffnung in der Trachea bei Fällen hochgradiger Dyspnoe oder wenn der Fremdkörper tief in der Lunge sitzt oder wenn nach 10 oder 15 Minuten oberer Bronchoskopie der Fremdkörper nicht gefunden werden konnte. Er gibt eine anatomische Beschreibung der Luftwege und des Oesophagus bei Kindern und Erwachsenen nebst Maßen des Tracheobronchialbaumes. Ferner werden die verschiedenen Instrumente, welche der Autor bei Entfernung von Fremdkörpern verwendet hat, und seine Operationsmethode angegeben. Er berichtet seine Ansicht darüber, wann die Bronchoskopie angewendet werden soll, nebst ihren Gefahren und schließt mit einigen Krankengeschichten. Law.

Voluntary aspiration of a foreign body into the bronchi; removal by bronchoscopy. (Absichtliche Aspiration von Fremdkörpern in die Bronchien; Entfernung mit Bronchoskopie.) Von C. Jackson. (Laryngoscope, XIX, Nr. 12, pag. 936—939.)

Dr. Jackson beschreibt einen Fall, bei dem die Pat., die hysterisch war, absichtlich ein paar Nägel aspirierte. Radiographisch wurde konstatiert, daß sie gleichzeitig noch mehr geschluckt hatte. Die Bronchialschleimhaut war stark entzündet und reichlich Eiter entleerte sich. Die Nägel wurden dann bronchoskopisch entfernt. Law.

Digitized by Google
Original from UNIVERSITY OF CALIFORNIA
Generated on 2019-10-24 12:05 GMT / http://hdl.handle.net/2027/uc1.b3252759
Public Domain in the United States, Google-digitized / http://www.hathitrust.org/access_use#pd-us-google

Deutsches Universitätsschriften-Titelverzeichnis 1908/1909. Von Dr. Fritz Loeb (München).

Berlin.

A. Biebendt, Über die Kraft des Gaumensegelverschlusses. 1908.
F. Dreher, Über Gaumenspalten. 1909.
P. Kahle, Über Perichondritis cricoidea posterior externa. 1909.
E. Rössler, Über angeborene seitliche Halsfisteln. 1908.
K. Warnekros, Über die Funktion des M. constrictor pharyngis sup. bei der Sprache unter normalen und pathologischen Verhältnissen. 1908.
W. Wendtlandt, Zur Behandlung der Fremdkörper in Lunge und Bronchien. 1909.

Bonn.

J. Graf, Über Tumoren der Zungentonsille. 1909.
P. Müser, Über den primären Krebs der Lungen und Bronchien. 1908.

Breslau.

E. Becker, Ein Beitrag zur operativen Behandlung der angeborenen Gaumenspalten. 1909.
W. Haesner, Über Verwendung des Paraffins zu plastischen Operationen. 1909.
R. Koniertzky, Über Fremdkörper in den Luftwegen. 1909.
H. Litmanowicz, Über das Verhalten des Ptyalins unter normalen und krankhaften Bedingungen. 1909.
A. Most, Über die Entstehung, Verhütung und Behandlung der Halsdrüsentuberkulose. 1909.

Erlangen.

Y. Honda, Gehörorgan des Hundes. 1909.
G. Aulmann, Die Mund-Rachenwand der Vögel und Säuger. 1909.

Freiburg i. Br.

E. Eisenlohr, Untersuchungen über die Ätiologie der Ozaena. 1909.

Gießen.

H. Schultze, Historisch-kritische Darlegung der Arbeiten über die Versorgung des Kehlkopfes, der Trachea und Bronchien mit vasomotorischen und sensiblen Nerven nebst eigenen Versuchen über Gefäßnerven der oberen Luftwege. 1909.
F. Nuernberg, Beiträge zur Klinik der Labyrintheiterungen. 1908.

Göttingen.

O. Beckmann, Klinische Beobachtungen über die Tonhöhe pathologischer Gehörsempfindungen. 1908.
T. Groenewold, Über professionelle Schwerhörigkeit bei Eisenbahnbeamten. 1908.

Digitized by Google
Original from UNIVERSITY OF CALIFORNIA
Generated on 2019-10-24 12:05 GMT / http://hdl.handle.net/2027/uc1.b3252759
Public Domain in the United States, Google-digitized / http://www.hathitrust.org/access_use#pd-us-google

C. Scheider, Der Einfluß der Schalleitungsstörungen auf die Perzeptionsdauer. 1909.

Greifswald.

V. Thom, Fremdkörper im rechten Bronchus, extrahiert mittelst der Bronchoskopie. 1908.

Heidelberg.

H. Braun, Otitis media als Frühsymptom und Teilerscheinung von Allgemeininfektion. 1909.

H. Marx, Die Beziehungen der Erkrankungen der Nase und des Ohres zu den Erkrankungen des Auges. 1909.

Jena.

A. Püschel, Zur Kenntnis der otogenen extraduralen Abscesse. 1909.

Kiel.

H. Schum, Über das Verhalten der Schluckgeräusche bei Oesophagusstenose. 1909.

P. Stolzenburg, Nephritis nach Angina und Erysipelas. 1908.

Königsberg.

F. Börnstein, Kurze Mitteilungen über Larynxdurchleuchtung. 1908.

A. Schiller, Über intratracheale Strumen. 1908.

Leipzig.

R. Boer, Über die Gefahren der großen Kehlkopfoperationen. 1909.

K. Lampadius, Über einen Fall von einer Mischgeschwulst in der Trachea. 1909.

E. Preiser, Weitere klinische Beobachtungen über die Therapie der Diphtherie mit Pyocyanase. 1909.

P. Rosenhauser, Über Syphilis der Schilddrüse. 1909.

München.

J. Flad, Die Verletzungen der Tuba Eustachii. 1908.

A. Gift, Traumatische Atresien des Gehörganges. 1907.

B. Hiltermann, Beitrag zur Kasuistik der Larynxsarkome. 1908.

Th. Ittmann, Über die Angiome der Parotitis. 1909.

K. Maj, Über die Chondrome des äußeren Ohres nebst einem kasuistischen Beitrag. 1908.

H. Weinberger, Carcinom am Ohr. 1908.

O. Ziegler, Über ein Lymphangioma cavernosum congenitum der Ohrmuschel. 1909.

J. Bachauer, Anthropologische Studie über den äußeren knöchernen Gehörgang. 1907.

Generated on 2019-10-24 12:05 GMT / http://hdl.handle.net/2027/uc1.b3252759
Public Domain in the United States, Google-digitized / http://www.hathitrust.org/access_use#pd-us-google
Digitized by Google
Original from UNIVERSITY OF CALIFORNIA

Rostock.

H. Dierling, Beitrag zur Kenntnis der Schmerzen im Ohre und am Warzenfortsatze bei Hysterischen. 1909.

M. Sebba, Beiträge zur Kenntnis der Stimmbandlähmungen. 1909.

E. Witt, Ausbreitung der Stirnhöhlen und Siebbeinzellen über die Orbita. 1909.

K. Grünberg, Beiträge zur Kenntnis der Labyrintherkrankungen. 1909.

Tübingen.

F. Rösling, Zur Operation der Retropharyngealabscesse. 1909.

Französische Universitätsschriften 1908/09. Zusammengestellt von Dr. Fritz Loeb (München).

Abel E., De l'ostéomyélite des os plate du crâne d'origine d'otique. Lyon 1908.

Adain G., Sur le canal mandibulaire et les accidents de la dent de sagesse. Paris 1909.

Albert P., La méthode de Bier dans les suppurations otiques et mastoidiennes. Paris 1908.

Ayguebère H., Étude clinique sur la périchondrite syphilitique du Larynx. Toulouse 1909.

Bord B., La syphilis secondaire des fosses nasales. Paris 1909.

Brémond M., Du traitement de la sinusite frontale chronique. Indications opératoires, technique de M. Sébileau. Paris 1908.

Brizon H., Régénération des cordes vocales après leur ablation chirurgicale. Lyon 1908.

Brunel J., Le traitement du cancer de la langue et ses résultats. Montpellier 1908.

Budan A., Essai sur l'emploi de la glycérine boratée dans les pansements des mastoidites et des évidements pétro-mastoidiens. Paris 1909.

Certain F., Considérations clinique et bactériologiques sur les abcès péri-amygdaliens et intra-amygdaliens. Bordeaux 1908.

Cesbron G., Contribution à l'étude des angiomes du pavillon de l'oreille. Paris 1909.

Chatelin M., Contribution à l'étude des méthodes autoplastiques dans la cure radicale de l'otorrhée. Paris 1909.

Chauvet F., Relations pathogéniques entre les fosses nasales et la poitrine. Bordeaux 1909.

Colat Ch., La thiosinamine dans le traitement de la surdité. Bordeaux 1909.

Consiroles B., Les voies d'accès latérales du larynx postérieur, du sinus piriforme, du pharynx inférieur et de l'entrée de l'oesophage. Bordeaux 1909.

Digitized by Google
Original from UNIVERSITY OF CALIFORNIA
Generated on 2019-10-24 12:05 GMT / http://hdl.handle.net/2027/uc1.b3252759
Public Domain in the United States, Google-digitized / http://www.hathitrust.org/access_use#pd-us-google

Daubigney L., Les théories pathogéniques de l'ozène. Montpellier 1909.

Deplech P., L'audition chez les adénoidiens non otitiques. Paris 1908.

Dussillol L., Du coryza diphtérique dans la rougeole. Bordeaux 1909.

Epaud P., Des hématomes et abcès de la cloison des fosses nasales. Bordeaux 1909.

Farssac R., Des rapports de l'appendicite avec les affections du nasopharynx chez les enfants en particulier. Bordeaux 1909.

Fourest P., Étude de quelques cas de trachéo-bronchite pseudomembraneuse et recherche d'un traitement rationnel. Paris 1909.

Fournier M., Contribution à l'étude des exostoses de l'omoplate. Bordeaux 1908.

Galvin E., Considérations sur l'étiologie et le traitement du cancer de l'oesophage. Lyon 1909.

Gauthier P., Sur le phlegmon septique du plancher de la bouche. (Angine de Gensoul-Ludwig.) Nancy 1909.

Gendreau G., Sur les résultats du traitement électrique dans le syndrome otique. Paris 1909.

Gillot H., Contribution à l'étude de la pathogénie de l'ozène. Lille 1909.

Goett M., Contribution à l'étude de l'hypothyroidie, en particulier la céphalée thyroidienne. Bordeaux 1909.

Goudray P., De l'influence des maladies infectieuses sur la glande thyroide. Montpellier 1909.

Grillères A., Plastiques nasales. Toulouse 1909.

Guiraud S., Contribution à l'étude du traitement des rétrécissements cicatriciels de l'oesophage. Montpellier 1909.

Itié R., Recherches de rhinométrie clinique. Toulouse 1909.

Jean G., Laryngite phlegmoneuse primitive, forme bactérienne. Paris 1908.

Lagarde M., La stomatite mercurielle. Paris 1909.

Lalanne G., Nécrose du maxillaire supérieur dans la syphilis tertiaire. Bordeaux 1909.

Le Page, Recherches sur l'anatomie comparée de la gouttière lacrymo-nasale et du sac lacrymal des mammifères. Bordeaux 1908.

Martial F., Tumeurs du nerf auditif. Lyon 1908.

Mathis Ch., Rétrécissements congénitaux de l'oesophage. Nancy 1908.

Mezerette P., De l'utilité de la radioscopie pour le diagnostic trachéobronchique chez l'enfant. Paris 1909.

Michaelidès B., Mastoidite latente au cours de l'infection aigue des voies auriculaires. Paris 1909.

Molard E., La ponction lombaire dans le traitement du vertigo labyrinthique. Paris 1909.

Generated on 2019-10-24 12:05 GMT / http://hdl.handle.net/2027/uc1.b3252759
Public Domain in the United States, Google-digitized / http://www.hathitrust.org/access_use#pd-us-google
Digitized by Google
Original from UNIVERSITY OF CALIFORNIA

Molinier M., La réaction diagnostique de la tuberculine sur la muqueuse nasale. La rhino-réaction. Bordeaux 1908.

Moscoso J., Contribution à l'étude du stridor congénital des nourrissons. Paris 1909.

Moussour E., De la stomatite herpétique. Paris 1909.

Nollen Ch., Considérations sur l'emploi de la morphine dans les sténoses laryngées de l'enfant. Lille 1909.

Parisot F., Sur une forme spéciale d'infection bronchique au cours de la coqueluche. Paris 1908.

Pasqualini F., Les parotides post-opératoires. Montpellier 1908.

Pelissier M., Des paralysies laryngées phonatoires et respiratoires d'origine cérébrale. Lyon 1908.

Perrin A., Complications méningitiques des oreillons. Toulouse 1909.

Pheline M., Essai sur les accidents de la sérotherapie antidiphtérique chez l'enfant. Montpellier 1909.

Pigé G., Des autoplasties pour la fermeture d'un orifice cicatriciel rétro-auriculaire persistant après la guérison de l'évidement pétro-mastoidien. Paris 1908.

Reinhold L., Contribution à l'étude du traitement chirurgical de la tuberculose laryngée. Paris 1908.

Ruecker C., Contribution à l'étude des angio-fibromes de l'orbite. Paris 1908.

Simonin M., De l'hémiplégie palato-laryngée. Paris 1909.

Sohrab-Khan, De l'angiome caverneux de l'orbite. Lyon 1909.

Solau H., L'intervention immédiate et la technique opératoire dans les coups de feu de l'oreille. Paris 1908.

Swarte E. de, A propos d'un cas d'aphasie urémique. Lille 1908.

Thomas G., La sérothérapie intensive dans le traitement des angines diphtériques graves et paralysies. Paris 1909.

Voillemot L., L'hyperthermie et ses rapports avec le diagnostic de la tuberculose au début. Paris 1908.

Für den wissenschaftlichen Teil verantwortlicher Redakteur: Dr. Ernst Urbantschitsch, Dr. Otto Kahler.
Herausgeber, Eigentümer und Verleger: Urban & Schwarzenberg.

Druck von Gottlieb Gistel & Cie., Wien, III., Münzgasse 6.

Digitized by Google
Original from UNIVERSITY OF CALIFORNIA
Generated on 2019-10-24 12:05 GMT / http://hdl.handle.net/2027/uc1.b3252759
Public Domain in the United States, Google-digitized / http://www.hathitrust.org/access_use#pd-us-google

MONATSSCHRIFT FÜR OHRENHEILKUNDE
UND
LARYNGO-RHINOLOGIE.

XLV. Jahrg. 1911. 2. Heft.

Nachdruck verboten.

Laryngo-Rhinologischer Teil.

Original-Artikel.

Weiteres über den Kehlkopfkrebs.

Einige klinische Besonderheiten, die operative Behandlung und ergänzende Daten über früher operierte Fälle.[1])

Von Prof. **Nicolai Wolkowitsch** in Kiew.

Bei Kehlkopfkrebs werden bei uns bis jetzt noch verhältnismäßig selten Operationen ausgeführt. Diese Seltenheit erklärt sich außer durch die ungenügende Bekanntschaft mit der Operation auch durch die Schwierigkeit der Diagnose der Erkrankung in den Initialstadien. Daß die Erkrankung leicht mit Syphilis und ganz besonders mit Tuberkulose verwechselt werden kann, läßt sich schon dadurch beweisen, daß in einem großen Prozentsatz der Fälle (von meinen 28 Pat. bei 12—13) Anzeichen von vorhergegangener Tuberkulose in dem einen oder dem anderen Körperteil vorhanden gewesen sind und in einigen Fällen der Erkrankung direkt örtliche tuberkulöse Veränderungen im Kehlkopf vorangegangen waren.

Über das häufige Zusammenfallen von Tuberkulose und Krebs und über den Einfluß von vorangegangenen chronischen Erkrankungen des Kehlkopfes auf die Entwicklung des Krebses in demselben, habe ich mich genauer in meiner Arbeit vom Jahre 1907 ausgesprochen. An dieser Stelle will ich zur Illustration von gleichen Entwicklungstypen des Krebses einen meiner letzten Fälle anführen, den ich Mitte April 1909 operiert habe. Der 40jährige Tabakshändler, ein schwächliches Subjekt, der selbst Raucher ist, wandte sich zum erstenmal am 7. VI. 1908 an mich infolge einer Erkrankung des rechten Stimm-

[1]) Vgl. meine früheren Arbeiten: 1. Zwei Fälle von Kehlkopfexstirpation wegen Krebs desselben. Ljetopissj ruskoi chirurgii, 1897, Bd. 2. — 2. Einige weitere Daten über einen Fall von totaler Exstirpation des Kehlkopfes wegen Krebs desselben. Ljetopissj russkoi chirurgii, 1899, Bd. 2. — 3. Zur Frage über den Kehlkopfkrebs und speziell über die operative Behandlung desselben. Russkij chirurg. archiv, 1907, H. 1, und Deutsche Zeitschr. f. Chir., Bd. 90.

Digitized by Google
Original from UNIVERSITY OF CALIFORNIA
Generated on 2019-10-24 12:05 GMT / http://hdl.handle.net/2027/uc1.b3252759
Public Domain in the United States, Google-digitized / http://www.hathitrust.org/access_use#pd-us-google

bandes, die ich als Ulcus tuberculosum bezeichnete. Während eines Aufenthaltes auf dem Lande, bei Pulverisationen und Guajakol innerlich, heilte die Wunde, und der Pat. erholte sich sichtlich, was ich am 26. VIII. 1908 konstatieren konnte. Vorher hatte sich Pat. an andere Spezialisten gewandt, die entweder Syphilis oder Tuberkulose diagnostiziert hatten. Nach 3 Monaten, das heißt am 25. XI., bemerkte ich wieder eine Verschlimmerung von seiten des Allgemeinzustandes und von seiten des Zustandes der gesamten Schleimhaut des oberen Teiles der Atmungsorgane — eine starke Reizung derselben. Die Infiltration des rechten Stimmbandes und ebenfalls teilweise des falschen Stimmbandes hatte wieder zugenommen, als neues Symptom konnte ich eine geringe Beweglichkeit des Stimmbandes konstatieren. Beim nächsten Besuch des Pat., anfangs Januar 1909, waren die Erscheinungen dieselben und erweckten in mir trotz des nicht entsprechenden Alters des Pat. und dem vorhergehenden Verlauf der Krankheit den Verdacht auf Krebs. Da nun aber der Pat. noch über zeitweilig auftretendes Nasenbluten klagte und bei der Untersuchung bei ihm Wucherung von Adenoidgewebe im Nasenrachenraum gefunden wurde, so nahm ich im Januar eine Ausschabung des Nasenrachenraumes vor. Hierauf ließ sich zwar eine bemerkbare Besserung nicht konstatieren, die Veränderungen im Kehlkopf aber machten wenigstens keine weiteren Fortschritte. Erst im März trat eine schnelle Weiterentwicklung der Krankheit auf, und zur Zeit der Operation beobachtete ich außer der Ausbreitung der Erkrankung weit über die Grenzen des rechten Stimmbandes eine recht starke Atmungsbehinderung.

Auf diese Weise hatte sich in diesem Falle der Krebs gleichsam vor meinen Augen entwickelt, und zwar dienten ihm als Substrat vorhergegangene Veränderungen im Kehlkopf von höchstwahrscheinlich tuberkulösem Charakter. Ich kann nicht zugeben, daß das anfangs exulcerierte Infiltrat des rechten Stimmbandes von vornherein Krebs gewesen sein sollte, da diesem die beim Pat. aufgetretene Besserung, die sich im Verlaufe einiger Monate gehalten hatte und zu einer vollständigen Heilung des Ulcus geführt hatte, widerspricht. Ich will hier bemerken, daß in diesem Falle bei der Behandlung kein einziges-Mal eine Pinselung des Kehlkopfes angewandt wurde, ein Reizungsmoment, das meinen Beobachtungen nach für die spätere Entwicklung von Krebs nicht belanglos ist. In meinen weiter oben zitierten Arbeiten aus den Jahren 1897 und 1907 führe ich einen Fall an, wo sich ebenfalls vor meinen Augen Krebs auf Grund eines äußerst chronischen hypertrophischen Katarrhs entwickelt hatte und wo ganze Jahre hindurch energische Pinselungen mit Lapis angewandt worden waren.

Ein anderes lehrreiches Faktum im beschriebenen Falle besteht darin, daß als eines der ersten Anzeichen von Krebs eine Paralyse des erkrankten Stimmbandes auftrat. In meinen früheren Arbeiten habe ich nicht so dringend

Digitized by Google
Original from UNIVERSITY OF CALIFORNIA
Generated on 2019-10-24 12:05 GMT / http://hdl.handle.net/2027/uc1.b3252759
Public Domain in the United States, Google-digitized / http://www.hathitrust.org/access_use#pd-us-google

auf die Bedeutung dieses Anzeichens hingewiesen; meine späteren Beobachtungen haben mich dazu gezwungen, in Übereinstimmung mit einigen anderen Autoren[1]) gerade dieser früh auftretenden Behinderung der Beweglichkeit des Stimmbandes eine wichtige diagnostische Bedeutung zuzumessen. Mit anderen Worten will ich das Gesagte folgendermaßen formulieren: Wenn bei einem älteren Menschen bei noch geringfügigem Infiltrat im Gebiete der Stimmspalte eine Paralyse des Bandes auftritt, die dem Grad der Infiltration nicht entspricht, so muß ein starker Verdacht auf Krebs geschöpft werden.

Endlich war im erwähnten Falle auch das Alter — 40 Jahre — für Krebs ungewöhnlich. Allerdings waren von meinen 24 Fällen, die ich in meiner Arbeit von 1907 angeführt habe, 3 Pat. im Alter von 37—39 Jahren, dafür waren aber die übrigen bedeutend älter, so daß im allgemeinen 80% meiner Pat. im Alter von 45—65 Jahren standen.

Dadurch, daß die Pat. mit Kehlkopfkrebs nicht in einem verhältnismäßig frühen Stadium der Krankheitsentwicklung in unsere Hände gelangen, erklärt es sich auch, daß bei der operativen Behandlung nur ein sehr geringer Prozentsatz auf die Thyreotomie allein entfällt. So konnte ich persönlich mich nur in 2 Fällen auf dieselbe beschränken. In einem Falle erlebte ich einen vollständigen Erfolg im Sinne einer Rezidivfreiheit im Verlaufe einiger Jahre (bis jetzt etwas über 4 Jahre). Aber auch im anderen Falle bleibt die Frage über die Radikalität der Operation offen, da der Pat., ein älterer Mensch, 6 Monate nach der Operation plötzlich starb, wahrscheinlich infolge eines Herzdefektes.

Daß die Thyreotomie, die am meisten in England und Österreich Verbreitung gefunden hat, in der Tat Beachtung verdient, ersehen wir aus einer der neuesten Statistiken von Sendziak, die bis zum Jahre 1906 inklusive reicht.[2]) Nach den Angaben dieses Autors kommen auf insgesamt 229 von ihm gesammelte Laryngofissuren 53 absolute Heilungen, das heißt länger als 3 Jahre ohne Rezidiv, oder 18%, auf 210 Laryngofissuren in der zweiten Periode, das heißt nach 1888[3]) aber kommen 53 Fälle oder beinahe 25%. Zugunsten dieser Methode spricht auch der geringe Sterblichkeitsprozentsatz — nur 2·5% in der zweiten Periode.

[1]) Cf. die in meiner oben zitierten Arbeit von 1907 angeführten Zitate.

[2]) Vortrag auf dem X. Kongreß polnischer Ärzte und Naturforscher in Lemberg, abgedruckt im Jeshemesjatschnik uschnych, gorlowych i nossowych boljes nej, 1907. Bd. II, pag. 377 ff. (russisch).

[3]) Sendziak scheidet aus der allgemeinen Summe der operierten Fälle von Kehlkopfkrebs diejenigen aus, die nach 1888 operiert wurden, und zählt sie zur zweiten Periode, in der die Technik und die Diagnosenstellung des Krebses besser geworden war und infolgedessen auch die Operationen unter günstigeren Bedingungen ausgeführt wurden.

Digitized by Google
Original from UNIVERSITY OF CALIFORNIA
Generated on 2019-10-24 12:05 GMT / http://hdl.handle.net/2027/uc1.b3252759
Public Domain in the United States, Google-digitized / http://www.hathitrust.org/access_use#pd-us-google

Natürlich steht die Sache nur deswegen so günstig, weil der Operateur es bei der Laryngofissur noch mit Anfangsstadien der Erkrankung zu tun hat, die wir, wie ich erwähnt habe, gerade nur sehr selten zu Gesicht bekommen. Daher sind diejenigen Fälle noch um so seltener, wo man sich auf eine intralaryngeale Entfernung beschränken kann. Die Statistik Sendziaks gibt nur 51 solcher Fälle mit 12 Genesungen (21%).

Was die partielle Kehlkopfexstirpation anbetrifft, so geht aus der Statistik Sendziaks vor allem hervor, daß die Operation nicht so sehr in zunehmendem Maße angewandt wird, wie zum Beispiel die Laryngofissur, und sogar in dieser Beziehung hinter der totalen Kehlkopfexstirpation zurücksteht. Das Zahlenverhältnis dieser Operationen zu den Laryngofissuren und den totalen Kehlkopfexstirpationen ist nach Sendziak folgendes: 222:229:404. Der Prozentsatz der vollständigen Heilungen betrug bei derselben 12, der Prozentsatz der Todesfälle 21 und in der zweiten Periode 6.

Ich persönlich habe bei meinen 28 Fällen nur 7mal eine teilweise Entfernung des Kehlkopfes vorgenommen; hierunter verstehe ich entweder die Entfernung der Hälfte oder auch zweier Drittel des Kehlkopfes oder nur des oberen Teiles des Kehlkopfes unter Zurücklassung des unteren Teiles usw. (In diese Zahl ist ein Fall eingeschlossen, in dem späterhin wegen Rezidiv eine totale Kehlkopfexstirpation vorgenommen wurde.)

Unter all diesen Fällen trat nur bei einem 60jährigen Pat. nach zwei Jahren 5 Monaten ein Rezidiv auf, und zwar kein örtliches, sondern in den Jugulardrüsen. Den Pat. operierte ich noch einmal und derselbe starb, wie mir der beobachtende Arzt mitteilte, 1 Jahr 2 Monate nach der Operation an einem neuen Rezidiv. Dieser Fall zeichnete sich unter anderem dadurch aus, daß die Affektion in einem richtigen Polypen von Taubeneigröße bestand, der aus dem Lig. aryepiglotticum entsprang. Vor der mikroskopischen Untersuchung konnte gar nicht an die Möglichkeit von Krebs gedacht werden. Die mikroskopische Untersuchung aber konstatierte Krebs, der aus dem Übergangsepithel hervorgegangen war. Die Operation bestand in einer Pharyngotomia subhyoidea und es gelang mir, mich auf eine Entfernung nur eines Teiles des Kehlkopfintroitus auf der lädierten Seite zu beschränken.

Von den 6 übrigen Pat. ist einer nach erhaltenen Mitteilungen 1 Jahr 8 Monate nach der Operation an unbestimmter Ursache gestorben. Weitere zwei sind nach 1—3 Monaten nach der Operation gestorben (der eine an tuberkulöser Kachexie, der andere an unbekannter Ursache). Bei dreien trat nach 2—4 Monaten ein lokales Rezidiv auf. Bei einem von ihnen wurde eine sekundäre totale Kehlkopfexstirpation vorgenommen, bald darauf trat jedoch der Tod an schwerer Lungentuberkulose ein.

Ich kann wohl sagen, daß in den letzten 3 Fällen zweifellos von vornherein eine totale Kehlkopfexstirpation indiziert war. Diese Fälle sind es auch

Generated on 2019-10-24 12:05 GMT / http://hdl.handle.net/2027/uc1.b3252759
Public Domain in the United States, Google-digitized / http://www.hathitrust.org/access_use#pd-us-google
Digitized by Google
Original from UNIVERSITY OF CALIFORNIA

hauptsächlich, die mich späterhin dazu bewogen haben, in zweifelhaften Fällen die totale Kehlkopfexstirpation einer partiellen vorzuziehen. Aber auch in der Praxis bleibt, wenn über die Hälfte des Kehlkopfes entfernt wird, ein Teil derselben übrig, der dem Pat. im Sinne einer künftigen Funktion keinen Nutzen bringt. Außerdem ließ ich bei der Bevorzugung der Totalexstirpation aus Radikalitätsgründen mich von der Überlegung leiten, daß bei einseitiger Affektion, die jedoch schon weit vorgeschritten und in Zerfall übergegangen ist, eine Inokulation der gegenüberliegenden Seite stattgefunden haben kann, wenn auch letztere scheinbar gesund aussieht. Hierauf brachten mich 3 von mir beobachtete derartige Fälle, wo bei starker Ausbreitung des Prozesses auf einer Seite auf der gesunden gegenüberliegenden Seite ein Anfangsstadium in Form eines kleinen Ulcus vorhanden war.

Es bestand folglich mein Material in mehr als 70% aller Fälle (20 von 28) aus totalen Kehlkopfexstirpationen. (Hierher zähle ich auch den weiter oben erwähnten Fall, wo die Totalexstirpation sekundär wegen Rezidiv nach partieller Exstirpation ausgeführt wurde.)

Ich will hier vor allem die Hauptdetails dieser Operation berühren. Wenn ich in einigen meiner ersten Fälle gleichsam prinzipiell einige Zeit vor der Operation die Tracheotomie ausgeführt habe, so tue ich dieses jetzt schon lange nicht mehr, wenn die Notwendigkeit der Tracheotomie nicht plötzlich auftritt und diese Operation, gesondert von der bereits geplanten Totalexstirpation des Kehlkopfes ausgeführt werden muß. Andrerseits kann man wohl kaum in bezug auf diese Pat. Mikulicz nicht darin beistimmen, daß die vorausgeschickte Tracheotomie dem Pat. die Möglichkeit bietet, sich zu erholen und sich dadurch zur Operation vorzubereiten, die nicht als eine leichte gelten kann. In der letzten Zeit sind Navratil, Bryson, Delavan[1]) und Kammerer[2]) für die vorausgeschickte Tracheotomie, und Bremer und Crile[3]) sind zu derselben zurückgekehrt.

Was die Entfernung der Lymphdrüsen anbetrifft, so lag in der Hälfte meiner Fälle keine Notwendigkeit dafür vor, da keine Anzeichen für ihre Affektion vorhanden waren. Unter ihnen befanden sich auch Fälle mit starker Ausbreitung des Prozesses. Im allgemeinen hielt ich mich beim Kehlkopfkrebs ebenso wie beim Krebs anderer Organe im Gegensatz zu einigen jetzigen Chirurgen an die Regel, das Gebiet der gewöhnlichen Lokalisation der Drüsen (im gegebenen Falle am Rande des Nickmuskels) nur dann absichtlich zu eröffnen, wenn ein Grund hierfür vorlag; daß ich in dieser Beziehung Recht hatte, kann ich dadurch beweisen, daß die überwiegende Mehrzahl der Fälle,

[1]) Meine weiter oben zitierte Arbeit, 1907.
[2]) Referat in Revue de chirurgie, August 1909, pag. 387.
[3]) Revue de chirurgie, September, pag. 550.

Digitized by Google
Original from UNIVERSITY OF CALIFORNIA
Generated on 2019-10-24 12:05 GMT / http://hdl.handle.net/2027/uc1.b3252759
Public Domain in the United States, Google-digitized / http://www.hathitrust.org/access_use#pd-us-google

die endgültig durch die Totalexstirpation des Kehlkopfes geheilt worden waren (4 von 5), zu denjenigen gehörte, wo eine absichtliche Entfernung der Drüsen nicht vorgenommen worden war. Gleichzeitig hiermit muß bemerkt werden, daß dies Fälle waren, in denen der Krebs weiter nach innen zu lag und nur wenig oder gar nicht den Kehlkopfintroitus berührte. In denselben 14 Fällen, in denen auch die Entfernung der Drüsen vorgenommen worden war (in 5 Fällen beiderseitig, in 6 auch mit Resektion der V. jugularis, in 3 Fällen letztere beiderseitig), konzentrierte sich der Prozeß hauptsächlich im Kehlkopfintroitus oder breitete sich hierher weit aus, wenn er tiefer lokalisiert war.

Im allgemeinen stimmen hier die klinischen Daten bis zu einem gewissen Grade mit den experimentell-anatomischen Daten über die Richtung des Lymphstromes aus den verschiedenen Teilen des Kehlkopfes überein, die in den Arbeiten von Poirier[1]), Most[1]), de Santi[2]) u. a. niedergelegt sind. Man kann annehmen, daß bei Krebs, der sich innerhalb des Kehlkopfes ausbreitet, die entsprechenden Lymphdrüsen, die — entsprechend den angeführten anatomischen Untersuchungen — dicht am Kehlkopf liegen — die prälaryngealen Drüsen — zusammen mit dem Kehlkopf entfernt werden. Dies beobachtete ich bei 2—3 meiner Fälle (woran mich mein Assistent Dr. Timofeew bei der Diskussion über meinen Vortrag erinnerte). Einmal lag eine kleine harte Lymphdrüse direkt an Incisura der Cartilago thyreoidea.

Interessant ist ferner ein Fall, in dem, den bezeichneten anatomischen Untersuchungen vollkommen entsprechend, bei Krebs in der Kehlkopfhöhle, der sich nur unterhalb der Stimmbänder ausgebreitet hatte, die Affektion der Drüsen nur in einer starken Geschwulst oberhalb des Sternums, neben der Anheftungsstelle des M. sternocleidomastoideus, bestand. Eine Mitbeteiligung der supraclavicularen Drüsen am Processus habe ich bei Krebs des oberen Teiles des Kehlkopfes respektive eines Introitus nie gesehen, selbst wenn es sich um stark ausgeprägte Fälle handelte. Bei einem solchen Krebs findet man gewöhnlich Drüsen in der Nähe der Ränder des Thyreoidknorpels und etwas höher an den Hörnern des Os hyoides.

Wenn ich es mit einer Drüsenaffektion zu tun habe, so beginne ich die Operation mit der Entfernung der Drüsen von einem entsprechenden Schnitt aus.

Die Totalexstirpation des Kehlkopfes führe ich schon seit mehr als 10 Jahren so aus, daß ich die Luftwege von der Wunde und letztere von der Mund- und Schlundhöhle abschließe, das heißt erstens durchschneide ich

---

[1]) Über den Lymphgefäßapparat von Kehlkopf und Trachea und seine Beziehungen zur Verbreitung der krankhaften Prozesse. Deutsche Zeitschr. f. Chir., Bd. 57, pag. 199 ff.

[2]) Ref. in Zentralbl. f. Chir., 1904, Nr. 34, pag. 995.

Digitized by Google
Original from UNIVERSITY OF CALIFORNIA
Generated on 2019-10-24 12:05 GMT / http://hdl.handle.net/2027/uc1.b3252759
Public Domain in the United States, Google-digitized / http://www.hathitrust.org/access_use#pd-us-google

die Trachea quer und nähe den Stumpf in den unteren Wundwinkel ein, zweitens stelle ich nach Möglichkeit die Kontinuität des Schlundes her. Die Narkose beginne ich ebenso wie bei anderen Operationen mit Chloroform oder Billrothscher Mischung und setze dann dieselbe je nach Möglichkeit weiter fort. Während der Arbeit am Kehlkopf selbst muß die Narkose natürlich unterbrochen werden. Wenn der Stumpf der Trachea in die Wunde eingenäht ist, wird die Narkose von hier aus fortgesetzt, im allgemeinen ist aber die Narkose keine vollständige. Dasselbe läßt sich von der lokalen Anästhesie sagen, die ich in den zwei letzten Fällen angewandt habe (1%ige Novocainlösung), sie erreicht ihren Zweck nur in den ersten Momenten der Operation.

Der Schnitt wird vertikal in der Mittellinie vom Os hyoides bis zur Jugulargrube geführt; in der Mehrzahl der Fälle müssen, um den Zugang zum Larynxintroitus zu erleichtern, Querincisionen hinzugefügt wurden, die vom oberen Ende des Vertikalschnittes nach beiden Seiten verlaufen. Ich beginne mit der Loslösung der Trachea, um den Pat. vor allen Dingen, nach Durchtrennung der Trachea und Einführung einer Röhre, die Möglichkeit freien Atmens während des weiteren Operationsverlaufs zu bieten. Zuweilen muß notgedrungen das Einführen der Röhre bereits im Beginn der Operation beschleunigt werden. Nur im hinteren Teil erweist sich die Auslösung der Trachea als schwierig, weil hier die Speiseröhre dicht anliegt und weil experimentell eine Verwundung desselben gefürchtet werden muß: Hier muß vorsichtig vorgegangen werden, bis es gelingt, unter die Trachea eine Sonde zu schieben. Es ist selbstverständlich, daß die Trachea möglichst nahe am Kehlkopf durchschnitten werden muß, um eine Spannung bei einem kurzen Stumpf zu vermeiden; auch die Auslösung darf nicht zu weit nach unten hin reichen, da dadurch die Chancen einer Ernährungsstörung steigen; die Ernährung leidet, wie wir weiter sehen werden, nur selten einmal nicht.

Der auf dem Wege zur Trachea liegende Isthmus der Schilddrüse wird einfach oder zwischen 2 Ligaturen durchschnitten. Die Seitenteile der Drüse werden durch Haken zusammen mit den auf ihnen liegenden Muskeln zur Seite gezogen usw.

Nach ihrer Loslösung wird die Trachea quer durchschnitten und in den unteren Wundwinkel eingenäht. Was die Art des Einnähens anbetrifft, das heißt ob die ganze Dicke der Trachealwand durchstochen wird oder ob die Nähte unter der Schleimhaut durchgeführt wurden, so spielt dieselbe scheinbar beim späteren Zustande des Stumpfes keine Rolle. In meinem letzten Falle habe ich absichtlich nicht die ganze Dicke der Trachealwand beim Nähen durchstochen und mußte dennoch eine Gangrän des Stumpfes in weit größerem Umfange als in vielen anderen Fällen erleben. Ganz besonders hatte die Gangrän den unteren Teil der vorderen Peripherie der Trachea befallen. Wahr-

Digitized by Google
Original from UNIVERSITY OF CALIFORNIA
Generated on 2019-10-24 12:05 GMT / http://hdl.handle.net/2027/uc1.b3252759
Public Domain in the United States, Google-digitized / http://www.hathitrust.org/access_use#pd-us-google

scheinlich hängt das mit dem Grade der Skelettierung der Trachea beim Loslösen derselben zusammen und vom Umfange ihrer Ablösung von der Speiseröhre. Überhaupt darf die Trachea bei ihrer Loslösung nicht zu sehr entblößt werden und es darf nicht, um den Stumpf weiter herausziehen zu können, die Trachea aus der Verbindung mit der Speiseröhre losgelöst werden.

Ich will hier noch bemerken, daß ich es bei meinen Operationen immer berücksichtige, daß es vollkommen unmöglich ist, die Wunde ganz vor einer Infektion zu schützen, wie zum Beispiel aus der Kehlkopfhöhle selbst mit dem häufig zerfallenden Krebs. Deswegen wische ich besonders den unteren Wundwinkel an der Einnähungsstelle der Trachea, wo, wie Bardenheuer[1]) darauf hingewiesen hat, gerade vor allen Dingen der Fäulnisprozeß beginnt, der späterhin bei seiner Ausbreitung an das Mediastinum so verhängnisvoll werden kann, mit Jodoformpulver aus, indem ich auf die Eigenschaft dieses Mittels, bei Gegenwart von Fäulniskeimen seine antiseptische Wirkung zu entwickeln, rechne.

Erst nach Einnähung des Tracheastumpfes und nach Einführen der Röhre mit einem Ansatz aus dickem Gummidrainrohr — um die Narkose gleichsam abseits von der Wunde ausführen zu können — setzte ich die Loslösung des Kehlkopfes von den Seiten und von hinten her fort, indem ich von unten nach oben hin vorgehe. Die Muskeln, die am Kehlkopf respektive an der Cartilago thyreoidea inserieren, werden natürlich mit Ausnahme der eigentlichen Kehlkopfmuskeln, nach Möglichkeit geschont, wenn keine Anzeichen einer tiefen Durchwucherung des Knorpels im Krebsgewebe vorhanden sind.

In dem Plan der Operation muß immer eine möglichst umfangreiche Erhaltung der Schleimhaut des Schlundes vorgesehen sein. Da der Prozeß selten die hintere Kehlkopfwand in ausgedehntem Umfange befällt, so kann hier die ganze Schleimhaut sogar bis zu den Aryknorpeln inklusive erhalten bleiben. Natürlich muß zur Sicherung der günstigsten Ernährungsbedingungen der losgelösten Schleimhaut, auch möglichst viel von der Submucosa mit losgelöst werden, das heißt man muß sich bei der Loslösung möglichst nahe am Kehlkopfskelett halten.

Nachdem ich bis zu den oberen Rändern der Cartilago thyreoidea vorgedrungen bin, schreite ich, bei geeignetem Zurseiteziehen der einzelnen Muskeln, zur Eröffnung des Rachens, um mir Zutritt zum Larynxintroitus zu verschaffen und um mich darüber zu orientieren, was von der Schleimhaut und vom Kehldeckel erhalten werden kann. Weiterhin wird die Operation, das heißt die Durchschneidung der Schlundschleimhaut, von der Schlundhöhle aus ausgeführt. Es ist besser, den Schlund abseits vom Kehldeckel zu eröffnen, da man leicht beim Versuch, in der Mitte in dieselbe einzudringen, unwillkürlich in die Masse

[1]) Meine Arbeit vom Jahre 1907.

Digitized by Google
Original from UNIVERSITY OF CALIFORNIA
Generated on 2019-10-24 12:05 GMT / http://hdl.handle.net/2027/uc1.b3252759
Public Domain in the United States, Google-digitized / http://www.hathitrust.org/access_use#pd-us-google

des Kehldeckels hineingerät oder über demselben durchdringt — das heißt denselben von der Zungenwurzel ablöst —, während er vielleicht ganz oder teilweise erhalten bleiben könnte. Auf diese Weise vom Schlunde aus operierend, haben wir die Grenzen der Neubildung vor uns und können unter der Kontrolle des Auges soviel entfernen, als erforderlich ist.

Mit dem Durchschneiden der Schleimhaut am Eingang in den Kehlkopf wird die Entfernung des Kehlkopfes beendet. Der nächste Moment besteht in der Wiederherstellung des Schlundes oder, anders ausgedrückt, im Verschluß der großen Spalte in demselben, der früher vom Kehlkopf ausgefüllt wurde. Der Verschluß geschieht durch Aneinandernähen der gegenüberliegenden Schleimhauträuder. In meinen ersten Fällen, in denen ich es hauptsächlich mit einer stark ausgebreiteten Affektion des Larynxintroitus zu tun hatte und wo ich gezwungen war, nicht nur den Kehldeckel zu entfernen, sondern auch über seine Grenzen hinaus vorzugehen, hielt ich es für besser, den Schlund in vertikaler Richtung zu vernähen; hierbei war ich bemüht, gleichsam das von demselben gebildete Rohr in der Richtung nach oben hin zu verlängern und rechnete darauf, daß dasselbe sich später an die Wundfläche vorne an der Zungenwurzel anschmiegen würde. Die späteren Fälle aber, in denen es gelang, den Kehldeckel zu erhalten, überzeugten mich davon, daß es viel einfacher ist, den Spalt im Schlunde dadurch zu verschließen, indem man ihn einfach in querer Richtung vernäht, das heißt die Ränder der Schleimhaut, die bei der Loslösung der Hinterfläche des Kehlkopfes zurückgeblieben sind, mit denjenigen Schleimhauträndern vereinigt, die vorne am Larynxintroitus erhalten geblieben sind. An diese Methode halte ich mich jetzt auch hauptsächlich, selbst wenn es einmal, bei vorliegender Notwendigkeit mehr Schleimhaut zu entfernen, zu einer stärkeren Spannung der vereinigten Teile kommen sollte.

Ich nähe mit dünner Seide. Um breitere Berührungsflächen der Wundflächen zu schaffen, müssen die Nähte nicht die Schleimhaut durchstechen, sondern mehr submuköses Gewebe fassen. Um eine präzisere Adaptation zu erzielen, lege ich Knopfnähte an und füge bei verdünnteren Schleimhautstellen noch eine zweite Nahtreihe hinzu. Die Vernähung muß sehr genau und ohne Lücken ausgeführt werden. An Stelle von Seide kann ich Catgut durchaus nicht zur Naht empfehlen, weil letzteres zu früh resorbiert wird. So habe ich in einem Falle den Exitus letalis direkt dem Catgut zu verdanken, da es schon in den ersten Tagen zu einem breiten Auseinanderklaffen des vernähten Schlundes mit allen schweren Folgen für die Wunde im Sinne einer Infektion kam. Ich will hier noch bemerken, daß auch beim Vernähen des Schlundes die vernähten Teile ebenfalls mit Jodoformpulver abgerieben werden.

Als Vorsichtsmaßregel, die hauptsächlich gegen die stärkere Anspannung der vernähten Schlundteile gerichtet ist, rate ich, den Pat. nach der Operation derartig im Bette zu lagern, damit der Kopf an den Körper, die Brust, ge-

Digitized by Google
Original from UNIVERSITY OF CALIFORNIA
Generated on 2019-10-24 12:05 GMT / http://hdl.handle.net/2027/uc1.b3252759
Public Domain in the United States, Google-digitized / http://www.hathitrust.org/access_use#pd-us-google

beugt ist und veranlasse den Patienten, auf die Beibehaltung dieser Lage zu achten.

Durch die Wiederherstellung des Rachens wird die Wunde von der Rachenhöhle isoliert und auf diese Weise wird eine Infektionsquelle beseitigt. Dennoch darf die Wunde, da sie bereits während der Operation infiziert worden sein kann, nicht ohne gleichzeitige Drainage vernäht werden. Ich persönlich wähle ein Mittelding zwischen Tamponade, die von vielen angewandt wird, und Naht, das heißt ich fülle die Wundhöhle lose mit Jodoformgaze aus und vereinige die Wundränder mit einzelnen Nähten. Speziell bei der Drainage der Wunde wird besondere Aufmerksamkeit auf den unteren Winkel hinter der Trachea gerichtet. Wenn während der Operation noch Seitenschnitte hinzugefügt worden sind, so werden dieselben an ihrem Berührungspunkte mit dem vertikalen Schnitte vernäht, an ihren Enden aber sorgfältig mit Jodoformgaze drainiert.

Ich will hier noch bemerken, daß ich bei der Kehlkopfexstirpation auf eine sorgfältige Reinigung der Mundhöhle acht gebe: der Weinstein sowie kariöse Zähne werden entfernt u. dgl. m.

Eine wichtige Frage bei Kehlkopfexstirpation ist die Art der Ernährung nach der Operation. Von meinen ersten Fällen an habe ich diese Frage auf die Weise gelöst, daß ich während der Operation eine gewöhnliche weiche Sonde in den Magen einführe, die ich nicht weniger als eine Woche, zuweilen aber auch bedeutend länger liegen lasse. Anfangs diente als Motiv hierfür, auf diese Weise dem vernähten Schlunde Ruhe zu gewähren, da man bei mehrmals am Tage ausgeführter Sondeneinführung, um den Pat. zu nähren, nicht immer dafür garantieren kann, daß die vernähten Stellen des Schlundes unverletzt bleiben. Noch ein weiteres Motiv ist die ungenügende Kultur der Mehrzahl der Operierteu: so hat zum Beispiel mein letzter Pat., nachdem die Sonde à demeure nach 8 Tagen entfernt worden war und ihm dadurch gleichsam freigestellt worden war, sich auf natürlichem Wege zu ernähren, solange harte Kringel gegessen, bis die aufgenommenen Speisen aus der Wunde herauszufallen begannen. (Die Sonde war entfernt worden, weil beim Probeschlucken aus der Wunde nur einige wenige Tropfen der dargereichten Flüssigkeit herausickerten.)

Die Ernährung durch eine Magensonde à demeure garantiert mit einem Wort, vor einem zufälligen, frühzeitigen Auseinanderweichen des vernähten Schlundes, was ganz besonders in der ersten Zeit vermieden werden muß, wo der vernähte Schlund sich noch nicht an die umgebenden Weichteile angeschmiegt hat und zwischen diesen Taschen vorhanden sind, die bei einer Infektion eine so schädliche Rolle spielen können.

Anfangs beunruhigte mich bis zu einem gewissen Grade das so lange Verweilen der Sonde; ich konnte zum Beispiel die Möglichkeit eines Decubitus

Digitized by Google
Original from UNIVERSITY OF CALIFORNIA
Generated on 2019-10-24 12:05 GMT / http://hdl.handle.net/2027/uc1.b3252759
Public Domain in the United States, Google-digitized / http://www.hathitrust.org/access_use#pd-us-google

in der Speiseröhre und im Magen nicht von der Hand weisen. Diese meine Befürchtungen haben sich aber vollständig zerstreut: diese Methode habe ich bei mehr als 30 Pat. durchgeführt (hierher rechne ich auch die Fälle, wo die Operation wegen einer Neubildung nicht des Kehlkopfes, sondern des Schlundes vorgenommen worden war); die Sonde blieb zuweilen 10 Tage, 2 Wochen und sogar zuweilen noch länger liegen, ohne daß es irgend welche schlechte Folgen gehabt hätte. Die Sonde darf nur nicht zu tief eingeführt werden, das heißt ein nicht zu großes Stück derselben darf sich im Magen befinden, da die Pat. dann eine gewisse Schwere im Epigastrium verspüren. In den Fällen, wo die Sonde länger als eine Woche liegen bleiben muß, ist es besser, dieselbe periodisch zu entfernen, um sie zu reinigen, oder durch eine neue zu ersetzen. Damit die Sonde nicht herausrutscht, wird sie beim Austritt aus dem Munde mit einem Bande umschlungen und am Kopf des Pat. befestigt. Wenn die Sonde sehr lang ist (das heißt das aus dem Munde hervorstehende Ende), so wird das freie Ende zusammengerollt und am Kopfe befestigt.

Die Sonde à demeure ist, wie ich bereits gesagt habe, in der ersten Zeit erforderlich. Später aber, nach 1—1½ Wochen, kann man sich, wenn stellenweise ein Auseinanderweichen des vernähten Schlundes stattgefunden hat und sich Speiseteile in der Wunde zeigen, bei einem Pat., der genau die gegebenen Vorschriften erfüllt, auf eine periodische Einführung der Sonde nur während der Darreichung von Nahrung beschränken. Die Einführung der Sonde macht dann nicht die geringsten Schwierigkeiten und kann jeder vernünftigen Pflegerin überlassen werden.

Auch nach der Operation muß für die Reinhaltung der Mundhöhle Sorge getragen werden. So lange die Sonde liegt, wird dieses durch häufiges Auswischen des Mundes erzielt, nach Entfernung derselben durch häufiges Spülen des Mundes usw. In der ersten Zeit nach der Operation fließt reichlich Schleim und Eiter aus dem Munde, der ebenfalls abgewischt werden muß. Überhaupt muß der Pat. in der ersten Zeit eine aufmerksame Pflegerin haben, die alles oben Gesagte gewissenhaft ausführen und den Pat. füttern muß.

Durch die Sonde kann natürlich nur flüssige Nahrung eingeführt werden. Um nicht eine Verstopfung der Sonde zu riskieren, die eine zu frühzeitige Entfernung derselben erfordern würde, verabreiche ich in der ersten Woche nur Milch, Bouillon, Tee u. dgl. Außerdem wird die dargereichte Flüssigkeit, beim geringsten Verdacht auf Gegenwart von festeren Bestandteilen, vorher durch Gaze filtriert. Um das Sondenlumen möglichst rein zu erhalten, ist es besser, gleich nach der Mahlzeit zur Durchspülung etwas reines, warmes Wasser oder physiologische Kochsalzlösung durchzugießen. Es ist selbstverständlich, daß alle dargereichten Flüssigkeiten vorher in entsprechendem Maße erwärmt werden müssen.

Generated on 2019-10-24 12:05 GMT / http://hdl.handle.net/2027/uc1.b3252759
Public Domain in the United States, Google-digitized / http://www.hathitrust.org/access_use#pd-us-google
Digitized by Google
Original from UNIVERSITY OF CALIFORNIA

Eine aufmerksame Pflege der Wunde von seiten eines in dieser Hinsicht erfahrenen Arztes ist unerläßlich. Früher legte ich nach Beendigung der Operation einen recht dicken Verband an. Unter die in den eingenähten Tracheastumpf eingeführte Tracheotomiekanüle wurde eine breite Kompresse aus mehreren Lagen von Jodoformmarli gelegt, die die Wunde in ihrer ganzen Ausdehnung bedeckte und über der die Bänder, die die Kanüle hielten, geknüpft wurden. Hierüber liegen zu den Seiten der Kanüle und oberhalb derselben Lagen von Verbandmaterial, die mit Bindentouren, die über Kopf und Brust liefen, befestigt wurden. Bei einem solchen Verbande lag die Öffnung der Tracheotomiekanüle tief zwischen Verbandstofflagern. Infolgedessen wurde der Verband leicht durch Schleim verunreinigt, die Entfernung der Kanüle zwecks Säuberung war erschwert und außerdem mußte befürchtet werden, daß der Verband bei einer Verschiebung die Kanülenöffnung verschließen könnte. Aus diesem Grunde konnte ich nicht ohne eine speziell konstruierte Kanüle auskommen, das heißt eine solche, deren innere Kanüle einen Aufsatz hatte. Dieses muß folgendermaßen verstanden werden: Die innere Röhre der Kanüle endet nicht wie bei den gewöhnlichen käuflichen Kanülen am Schildchen, sondern ragt über diesem nicht weniger als $^1/_2$ *cm* hervor. Auf diesem Fortsatz wurde ein Stück starken Gummidrains gezogen, das mit einem Seidenfaden unterhalb einer Verdickung am freien Ende des Fortsatzes befestigt wurde. Auf diese Weise wurde gleichsam eine Verlängerung der inneren Tracheotomieröhre erzielt, die nun über den Verband hervorragte, wodurch die oben angeführten Unbequemlichkeiten eines dicken Verbandes beseitigt wurden.

Jetzt lege ich, wenigstens im Wundgebiete, keinen dicken Verband mehr an. Hauptsächlich besteht der Verband aus einer Unterlage für die Tracheotomiekanüle, die aus Jodoformmarlilagen besteht und so groß ist, daß von ihr sowohl die Wunde wie deren Umgebung bedeckt wird. Natürlich muß die Tracheotomiekanüle genügend lang sein, um nicht durch die untergelegten Marlilagen herausgehoben zu werden. Die Ränder dieses Verbandes wurden, damit sie fest anliegen und nicht über das Rohrlumen hinüberhängen, mit Collodium an der Haut befestigt, was, aus Reinlichkeitsrücksichten, einer Befestigung mit Heftpflastern vorzuziehen ist. Über den Verband wird unter die Röhre, zur Vermeidung einer Durchfeuchtung mit Schleim, ein Stück englisches Wachstuch gelegt, das ebenfalls an den Rändern mit Collodium oder Heftpflasterstreifen befestigt wird. Weiter wurden Marli- und Wattelagen nur an den Seiten und an der Hinterfläche des Halses angebracht, da hauptsächlich hierher, beim Liegen des Pat. im Bett, die Wundsekrete abfließen. Diese Lagen werden teilweise dadurch befestigt, daß über ihnen die Bänder der Tracheotomiekanüle geknüpft werden, teilweise aber wird die Befestigung durch einige Bindentouren ergänzt. Es ist selbstverständlich, daß man bei einem solchen Verbande auch mit einer gewöhnlichen Tracheotomiekanüle auskommen

Generated on 2019-10-24 12:05 GMT / http://hdl.handle.net/2027/uc1.b3252759
Public Domain in the United States, Google-digitized / http://www.hathitrust.org/access_use#pd-us-google
Digitized by Google
Original from UNIVERSITY OF CALIFORNIA

kann. Bei einem derartigen Verbande ist auch der Verbandwechsel ein leichterer, der ja in der ersten Zeit häufig vorgenommen werden muß, da er schnell von Wundsekreten und Schleim durchtränkt wird.

Die Entfernung des die Wunde drainierenden Marlistreifens wird nicht vor einer Woche, und zwar allmählich vorgenommen: der Streifen wird im Verlauf einiger Tage allmählich herausgezogen und abgeschnitten.

Leider ging es nur selten ohne ein Auseinanderweichen der vernähten Schleimhauträuder des Schlundes an der einen oder anderen Stelle ab. Nur in 2 Fällen erlebte ich kein Auseinanderweichen. Gewöhnlich zeigt sich schon nach einigen Tagen nach der Operation Schleim in der Wunde; zuweilen bemerkt man das Auseinanderweichen der Wundränder erst nach Entfernung der Sonde, beim ersten Versuch, den Pat. ohne Sonde zu füttern. Eln Auseinanderweichen in großem Umfange habe ich, mit Ausnahme des einen oben erwähnten Falles, nicht erlebt; in diesem Falle war der Schlund ausschließlich mit Catgut vernäht worden und das Auseinanderweichen wurde in den ersten Tagen nach der Operation konstatiert, hiermit stand auch, wie ich erwähnt habe, der Exitus letalis in engster Verbindung.

Das Auftreten von Schleim in der Wunde kompliziert natürlich die Pflege der Wunde bedeutend, und zwar um so mehr, je früher dieses eintritt, wenn die Wunde noch tief ist, die an die Haut angenähte Trachea noch nicht mit letzterer verwachsen ist und die Trachealöffnung teilweise in die Wunde hineinschaut. De facto ist die Trachea zu dieser Zeit etwas hinabgesunken und ihr Lumen ist nicht nach vorne, sondern nach oben gerichtet. Der Schleim verunreinigt die Wunde, fließt in die Trachea, bedingt häufigeres Husten usw. Unter solchen Bedingungen kann natürlich nur ein möglichst häufiger Verbandwechsel helfen.

Ein mehr oder weniger ernstes Zerreißen des Schlundes habe ich nicht ein einziges Mal erlebt. Stets war das Auseinanderweichen der Ränder nur ein zeitweiliges: nach ein oder zwei Wochen, zuweilen sogar nach einigen Tagen schloß sich der Defekt spontan. Diesen Umstand erkläre ich hauptsächlich dadurch, daß die Schleimhaut zur Zeit des Auseinanderweichens der Ränder sich bereits den unter ihr liegenden Weichteilen angeschmiegt hat, die eine Unterlage für sie bilden und ein Vorquellen der Ränder an der Rißstelle nach außen hin verhindern. Nur in dem Falle, wenn das Klaffen des Risses längere Zeit andauert (3 Wochen nach der Operation) und es sich bei der Untersuchung herausstellt, daß die Schleimhaut über die Wundränder herabhängt, hielt ich es für angebracht, die Schleimhaut abzulösen und 2 Nähte anzulegen, die vor der abgelösten Schleimhaut die ganze Dicke der Wundränder durchgriffen; hierbei erzielte ich einen guten Effekt.

Auch habe ich es niemals mit einer nicht selten beobachteten Gangrän der Ränder der eingenähten Trachea ernstlich zu tun gehabt. Die Grenze der

Digitized by Google
Original from UNIVERSITY OF CALIFORNIA
Generated on 2019-10-24 12:05 GMT / http://hdl.handle.net/2027/uc1.b3252759
Public Domain in the United States, Google-digitized / http://www.hathitrust.org/access_use#pd-us-google

Gangrän liegt, wie sich das erst später herausstellt, gewöhnlich oberhalb der durchnähten Stelle der Trachea. Deswegen hatte die Gangrän auch keinen Einfluß auf die Fixation der Trachea, nur zog sich der Prozeß der Anheftung der Ränder an die Haut — das heißt die Bildung einer lippenartigen Fistel — etwas in die Länge.

Der gesamte Heilungsprozeß erforderte in günstigen Fällen nach der Operation nicht mehr als 4—5 Wochen. Späterhin kamen die Pat., trotz der Lippenform der Trachealfistel, nur selten ganz ohne Tracheotomiekanüle aus. Hauptsächlich spielte hierbei, wie ich bemerkt habe, die Angst vor einem Verschluß der Öffnung eine hervorragende Rolle; in einigen Fällen allerdings lag hierfür auch ein Grund vor, da sich späterhin zu den Seiten der Öffnung recht hohe Wälle bildeten, die aus den Muskelbäuchen der Sternocleidomastoidei bestanden und die mehr als im normalen Zustande dazu geneigt waren, einander näher zu rücken.

Alle Pat. waren späterhin imstande, sich durch mehr oder weniger hörbares Flüstern verständlich zu machen. Bei einem Pat. konnten wir, als eine in ihrer Art ausnahmsweise Erscheinung, die jedoch in der Literatur nicht allein dasteht, eine richtige, wenn auch heisere, tiefe Baßstimme konstatieren.

Was die ungünstig verlaufenen Fälle anbetrifft, so will ich hier nur vier erwähnen, in denen die häufigste Todesursache deutlich zu Tage trat. Der Verlauf war in diesen Fällen von vornherein durch ein schlechtes Aussehen der Wunde charakterisiert. In der Umgebung des eingenähten Tracheastumpfes bestand hartnäckige Eiterung, wobei sich Taschen bildeten, in denen sich der Eiter staute. Die Pat. fieberten, wenn auch zuweilen nicht sehr hoch. Es trat Husten hinzu mit reichlicher Absonderung aus der Trachea. Alles dieses verstärkte die allgemeine Kachexie. In einem Falle kam es zu einer eitrigen Entzündung des Sternoclaviculargelenkes (die sich, wie es schien, nicht im Anschluß an den Eiterungsprozeß in der Wunde entwickelt hatte), die eine Resektion des Clavicularendes erforderte. Der Tod trat nach 4—9 Wochen nach der Operation (das heißt nach der Entfernung des Kehlkopfes) ein. Bei der Autopsie stellte sich bei 3 Pat. eine mehr oder weniger deutlich ausgeprägte Mediastinitis und Pneumonie heraus; bei einem Pat. fanden sich nur kleine, tuberkulöse Kavernen in den Lungen und ein Geschwür im Duodenum. Aber auch bei den Pat., die an Mediastinitis gestorben waren, ergab die Autopsie Tuberkulose, die sich entweder in Form von käsigen Herden in den Lungenspitzen oder käsigen Veränderungen in den Lymphdrüsen dokumentierten. Augenscheinlich hat auch in diesen Fällen die Tuberkulose beim Exitus letalis eine Rolle gespielt. Alle diese Pat. wiesen auch den entsprechenden Status auf; die Wunde sah, wie ich bereits gesagt habe, von vornherein schlaff aus, die Eiterung trat nicht plötzlich auf, sondern schlich sich gleichsam allmählich ein.

Digitized by Google
Original from UNIVERSITY OF CALIFORNIA
Generated on 2019-10-24 12:05 GMT / http://hdl.handle.net/2027/uc1.b3252759
Public Domain in the United States, Google-digitized / http://www.hathitrust.org/access_use#pd-us-google

Überhaupt bestand hier die geringe Lebensfähigkeit der Gewebe und die geringe Widerstandsfähigkeit gegen die Infektion, die der Tuberkulose eigentümlich ist.

Im ganzen starben von meinen 20 Fällen von Totalexstirpation des Kehlkopfes wegen Krebs 5 im Anschluß an die Operation: einer nach 5 Tagen nur unter Erscheinungen von Tachykardie[1]), einer nach $1^1/_2$ Tagen unter Erscheinungen einer ausgedehnten Thrombose der Gefäße der unteren Extremitäten (hier stellte sich noch eine Krebsmetastase in den Lungen heraus; noch ein Anzeichen für die Inoperabilität dieses Falles), 3 weitere endlich starben nach 3—8 Wochen an Mediastinitis und Pneumonie. 2 Pat. starben nach 1 bis $2^1/_2$ Monaten an schwerer Tuberkulose der Lunge und des Darmes. 2 Pat. starben an zufälligen Ursachen: bei der einen kam es zu einem Durchbruch eines atheromatösen Geschwürs der Aorta in die Speiseröhre 3 Wochen nach der Operation; die andere wurde 8 Monate nach der Operation von Räubern erdrosselt. Bei 4 Pat. trat ein Rezidiv auf: nach 1 Monat, nach etwas über 6 Monaten, nach 1 Jahr und 7 Monaten und nach 2 Jahren und $2^1/_2$ Monaten; bei 3 von ihnen war das Rezidiv nur in den Drüsen lokalisiert.

Von 7 jetzt lebenden Pat. sind 2 vor 14 und etwas über 7 Monaten operiert worden. 5 Pat. können als völlig geheilt betrachtet werden: bei einer Pat. sind seit der Operation 14 Jahre verflossen, bei einem Pat. gegen 8 Jahre, bei einem etwas über 5 Jahre, bei einem 4 Jahre 7 Monate, und bei einer Pat. etwas über 3 Jahre. (Diese letzte Pat., die ich 1902 operiert habe, habe ich späterhin leider aus den Augen verloren.)

Mein Prozentsatz vollständiger Heilungen bei Totalexstirpation des krebsigen Kehlkopfes beträgt also 25. Nach der letzten, oben erwähnten Statistik von Sendziak beträgt derselbe nur 8·15. Nach der neuesten Statistik von Gluck aus dem Jahre 1908[2]) jedoch, die auch besser ist als diejenige anderer Autoren, beträgt der Prozentsatz vollständiger Heilungen bei Kehlkopfexstirpationen nur 15—16.

Ich glaube annehmen zu dürfen, daß meine Statistik noch besser sein würde, wenn nicht vorzeitige Todesfälle an zufälligen Ursachen eingetreten wären. Hierbei habe ich nicht diejenigen Pat. im Auge, die an Tuberkulose gestorben sind, oder die Pat., die infolge von Blutung aus der perforierten Aorta gestorben ist, sondern nur den Fall von Erdrosselungstod.

---

[1]) Diesen Fall behandle ich ausführlicher in meiner ersten Arbeit über Kehlkopfkrebs: „Zwei Fälle von Kehlkopfexstirpation bei Krebs desselben". Ljetopissj russkoi chirurgii, 1897, Bd. 2.

[2]) II. internationaler Chirurgenkongreß in Brüssel. Bericht von B. Sjanoshenzky im Russkij Wratsch, 1908, Nr. 51, pag. 1724.

Digitized by Google
Original from UNIVERSITY OF CALIFORNIA
Generated on 2019-10-24 12:06 GMT / http://hdl.handle.net/2027/uc1.b3252759
Public Domain in the United States, Google-digitized / http://www.hathitrust.org/access_use#pd-us-google

Wenn man zu diesen 5 Fällen noch den einen oben angeführten Fall von Thyreotomie hinzufügt, in dem mehr als 4 Jahre kein Rezidiv vorhanden ist, so entfallen auf alle 28 operierten Fälle von Kehlkopfkrebs bei mir 6 vollständige Heilungen, was 21·4% ausmacht.

Haben sich in der Rhino-Laryngologie die Ersatzmittel des Cocains bewährt?

IV. Beitrag zur Anästhesierungstechnik, zugleich Entgegnung auf den gleichbetitelten Aufsatz Dr. Max Senators in der Münchener medizinischen Wochenschrift, 1910, Nr. 10.

Von Dr. **M. Ruprecht** in Bremen.

Wenn ein Vertreter eines Spezialfaches sich in einer allgemeinen medizinischen Zeitschrift über Fragen seines Spezialgebietes äußert, so wird man annehmen, daß er einen objektiven Niederschlag der in der Literatur vorliegenden Erfahrungen bieten will oder daß er persönlich die Frage, über die er schreibt, so einwandfrei geprüft hat, daß er in der Lage ist, weitere medizinische Kreise als die seiner Fachgenossen in förderlicher Weise zu unterrichten.

So dürfte von vielen Lesern auch der unter dem obigen Titel in der Münchener medizinischen Wochenschrift erschienene Artikel Senators als objektive Darstellung aufgenommen sein.

Da nun meine eigenen Erfahrungen sowie meine aus der Literatur und aus Besprechungen mit Kollegen gewonnenen Eindrücke sehr beträchtlich von den Ausführungen in Senators Aufsatz abweichen und da dieser für den mit der Sache nicht Vertrauten — und es sind noch sehr viele Spezialkollegen, denen die Technik der Alypinanästhesie durchaus nicht vertraut ist — den Anschein erweckt, als ob er ein Facit der bislang auf diesem Gebiete geleisteten Arbeit, „Summen von Erfahrungen", brächte, halte ich es für meine Pflicht, des Verfassers Standpunkt und Behauptungen näher zu untersuchen.

Zunächst wird, obwohl dies nach der Überschrift eigentlich selbstverständlich ist, noch einmal ausdrücklich betont, daß nur der Standpunkt des Rhinolaryngologen vertreten werden soll. Wie üblich bringt Senator zunächst die Literatur, und zwar erwähnt er die Arbeiten von Finder, Impens, Seifert, Braun, Danielsen, Ehrh, Schmidt und Baumgarten, ohne den Standpunkt der einzelnen Autoren irgendwie anzudeuten, ja ohne auch nur zu sagen, welche dieser Autoren das Alypin und welche das Novocain behandeln. Es ist ziemlich unverständlich, warum gerade diese Autoren gewählt werden, da drei von diesen den allgemein chirurgischen, einer den pharmakologischen und nur drei den vorher so ausschließlich betonten rhinolaryn-

Digitized by Google
Original from UNIVERSITY OF CALIFORNIA
Generated on 2019-10-24 12:06 GMT / http://hdl.handle.net/2027/uc1.b3252759
Public Domain in the United States, Google-digitized / http://www.hathitrust.org/access_use#pd-us-google

gologischen Standpunkt vertreten! Ferner ist festzustellen: Diese zitierten Autoren sind nicht etwa Stützen für Senators Standpunkt, sondern sie treten sämtlich sehr warm für die neuen Mittel ein, was aber aus der Art, wie sie zitiert sind, keineswegs klar hervorgeht.

Ich habe die Novocainliteratur späterhin nicht mehr gesammelt, da mich das für uns noch wertvollere Alypin mehr interessierte. Sie ist alles in allem indessen kaum minder reichhaltig als die Alypinliteratur. Mit der Alypinanästhesie befassen sich nach dem von mir gesammelten Material nun allein auf laryngologischem Gebiete bislang 29 Arbeiten in ausführlicher Weise. Welche Auswahl hätte Senator erst in der Alypin- und Novocainliteratur zur Verfügung gestanden, selbst wenn er tatsächlich sich im Rahmen des Spezialfaches gehalten hätte! Freilich, alle diese Arbeiten erkennen die vorzüglichen Leistungen des Alypins in vollstem Maße an. Nicht eine einzige hätte Senator als Stütze seiner extremen Ansichten gefunden, insofern war es gleichgültig, welche er zitierte. Immerhin pflegt man aber doch im allgemeinen nach irgend einem Maßtab oder Gesichtspunkte zu zitieren und nicht umfassende und eingehende Arbeiten zu übergehen und statt deren neben einigen wichtigeren, davon aber zum Teil gar nicht hierhergehörigen Arbeiten ein paar anspruchslose kleine Mitteilungen anzuführen.

Um nun zunächst bei den Literaturerwähnungen zu bleiben: Senator beruft sich später auf Edm. Meyer und Halle und sagt, daß sich hauptsächlich bei der Septumresektion, wo das Anästheticum submucös appliziert werden müsse, „die Überlegenheit des Cocains erwiesen“ habe. Er schreibt auch, von E. Meyer und Halle ist diese Erfahrung bestätigt worden, so daß man wohl hierbei ganz von den Ersatzmitteln abgekommen ist“. An dem zitierten Orte, in einem Versammlungsbericht, hat E. Meyer allerdings das Cocain allen Ersatzmitteln für überlegen erklärt. Senator erwähnt aber nicht, daß Edm. Meyer im gleichen Atem gesagt hat, daß er „bei Kindern und bei bestehender Idiosynkrasie“ das Novocain bevorzugt. Somit scheint das Novocain Edm. Meyer doch wenigstens ein sehr schätzenswertes Hilfsmittel zu sein. Heißt das nun, daß man ganz davon abgekommen ist?

Der zweitangeführte Halle aber sagte in der betreffenden Verhandlung nur ganz allgemein: „Wir wenden fast nur Cocain an“, ohne überhaupt auf die Frage Cocain oder Ersatzmittel mit einem Worte einzugehen. Daß Halle neben dem Cocain doch auch mitunter Ersatzmittel zweckmäßig erscheinen, dürfte aus dem „fast nur“ allenfalls zu folgern erlaubt sein, daß Halle ganz von Ersatzmitteln abgekommen sei, aber doch gewiß nicht ohne weiteres.

Senator führt Edm. Meyer noch einmal an, indem er seine Ausführungen mit dem Satze schließt: „In der Literatur ersehe ich das (nämlich die Mangelhaftigkeit des Alypins und Novokains) zum Beispiel bei Edmund Meyer aus seinem neuen Lehrbuch, aber auch sonst haben mir das vielfache münd-

Digitized by Google
Original from UNIVERSITY OF CALIFORNIA
Generated on 2019-10-24 12:06 GMT / http://hdl.handle.net/2027/uc1.b3252759
Public Domain in the United States, Google-digitized / http://www.hathitrust.org/access_use#pd-us-google

liche Mitteilungen kund getan". Das ist doch wohl etwas zu viel Genügsamkeit im Hinblick auf die umfängliche Literatur! In E. Meyers ganzem Lehrbuch findet sich über diese Fragen nämlich lediglich der eine Satz: „Alle bisher wegen ihrer geringeren Giftigkeit empfohlenen Ersatzpräparate, wie das Eucain, Alypin und Novocain u. a., haben sich auf die Dauer als nicht gleichwertig (mit dem Cocain) herausgestellt.

Sodann aber hat E. Meyer in dem erwähnten Satz aus seinem Lehrbuch lediglich den Vergleich mit dem Cocain gezogen. Von einer voraussetzungslosen Prüfung des Mittels ist nichts gesagt. Daß E. Meyer sich mit der Literatur über diese Fragen einstweilen noch nicht viel befaßt hat, konnte M. Senator, auch wenn ihm selbst der Inhalt und Umfang dieser Literatur etwa fremd war, wohl der lakonischen Kürze entnehmen, mit der die Frage abgetan ist. Nur einmal erwähnt E. Meyer noch das Novocain. Aber diese Erwähnung hätte Senator bei einiger Sachkenntnis stutzig machen müssen: Meyer empfiehlt zur endolaryngealen Anästhesie bei Kindern das Novocain, und zwar zugleich mit Rücksicht auf den bitteren Geschmack des Cocains. Dazu ist erstens zu sagen: Cocain schmeckt gewiß nicht gut, aber leider schmecken Alypin und Novocain ziemlich ebenso und kaum besser. Baumgarten hat zwar einen geringen Unterschied in der Bitterkeit zwischen Cocain und Alypin erwähnt. Ich gestehe aber, daß ich nicht Gourmet genug bin, um da einen wirklich wesentlichen Unterschied bei den 10- und 20%igen Lösungen — schwächere kommen doch kaum in Betracht — wahrnehmen zu können. Sodann aber: Novocain als Cocainersatz zur Oberflächenanästhesie und nicht Alypin zu empfehlen, ist unter allen Umständen ein Zeichen dafür, daß eine sorgfältige Vergleichsprüfung dieser Mittel nicht stattgefunden hat. Ist auch das Novocain noch weniger giftig, so steht es in dieser Form der Anwendung doch so völlig hinter dem Alypin zurück, daß es zu diesem Zweck praktisch nicht in Frage kommen kann. Auch die recht schauderhaft schmeckende 20- und 30%ige Novocainsuprareninlösung leistet auf der Schleimhautoberfläche nichts irgendwie vollkommenes und zuverlässiges und steht zum Beispiel weit hinter der zwar auch nicht gut schmeckenden 10%igen Alypinsuprareninlösung zurück. Ich werde sogleich Gelegenheit haben, auf den Unterschied zwischen Alypin und Novocain noch näher einzugehen.

Senators Aufsatz befaßt sich mit dem Alypin und Novocain, und zwar ist es charakteristisch, daß Senator nicht ein einziges Mal von dem Alypin oder von dem Novocain als solchem, sondern ausschließlich von dem „Alypin und Novocain" beziehungsweise „Alypin oder Novocain" und einmal von „Alypin und namentlich Novocain" spricht. Das heißt: Senator handelt zwei Mittel, deren chemische Konstitution so verschieden ist wie ihre klinische Wirkung, schlankweg unter den gleichen Gesichtspunkten ab. Ich habe in dem ersten meiner Beiträge zur Anästhesierungs-

Digitized by Google
Original from UNIVERSITY OF CALIFORNIA
Generated on 2019-10-24 12:06 GMT / http://hdl.handle.net/2027/uc1.b3252759
Public Domain in the United States, Google-digitized / http://www.hathitrust.org/access_use#pd-us-google

frage „Alypin und Novocain“ bereits im Jahre 1906 durch eingehende Versuche nachgewiesen, daß Novocain, obwohl es in Verbindung mit Suprarenin ein ideales Infiltrationsanästheticum ist, als Anästheticum zur Applikation auf die Schleimhautoberfläche praktisch nicht in Betracht kommt. Diese letztere Eigenschaft hat aber das Alypinsuprarenin in einem dem Cocain und Cocainsuprarenin so gut wie ebenbürtigen Maße. Bis heute habe ich nur Bestätigungen meiner damaligen Untersuchungen in der diese Frage speziell behandelnden Literatur gefunden. Für Senator existiert aber heute noch zwischen Alypin und Novocain überhaupt kein erwähnenswerter Unterschied. Ich kann jedem, der sich ein eigenes Urteil bilden will, nicht dringend genug empfehlen, die eigenen Schleimhäute zur Prüfung heranzuziehen. Das Ergebnis jeder solchen Prüfung ist: Novocainsuprarenin bringt wohl eine Hypästhesie und Hypalgesie der Schleimhaut zustande, jedoch keine Anästhesie und Analgesie wie Alypinsuprarenin. Seine vortrefflichen Eigenschaften entwickelt das Novocainsuprarenin erst bei submucöser Anwendung. Die eingehenden Prüfungen, die ich den ersten dieser Beiträge[1]) zur Anästhesie nach dieser Richtung hin vorgenommen habe, sind bis heute noch unwiderlegt geblieben und dürften auch in Zukunft nicht widerlegt werden.

Nur in einer Beziehung hätten Alypin und Novocain zusammen genannt werden müssen. Von allen Anästheticis, die Anspruch darauf erheben, das Cocain mehr oder weniger ersetzen zu können, sind sie die beiden einzigen, welche sich ebenso vorteilhaft wie das Cocain mit Nebennierenpräparaten verbinden lassen. Schon dieser Umstand erhebt diese beiden Präparate vollständig über alle anderen hinaus, auf eine ganz andere Stufe, besonders aber auf unserem Gebiete. Aber gerade diese wichtigste, auffälligste und einzige Eigenschaft, in welcher die beiden sonst qualitativ und graduell so sehr verschiedenen Mittel übereinstimmen, erwähnt Senator nicht mit einem Wort.

Senator wirft zunächst die Frage auf, warum man Ersatzmittel für das Cocain suche. Er weiß nur zwei Gründe anzuführen: seine mangelhafte Sterilisierbarkeit und seine große Giftigkeit. Sechs weitere Nachteile des Cocains führt er nicht an:

Erstens ist Cocain infolge seiner Art der Gewinnung Preisschwankungen unterworfen, die, wie wir es erlebt haben, eine beängstigende Steigerung nach oben erfahren können. Man muß es selbst erfahren haben, wie zeitweise die zahlreichen Patienten schwach dotierter großer Polikliniken unter der notwendigen Sparsamkeit mit dem kostbaren Medikament zu leiden hatten, um das würdigen zu können. Solche Preissteigerungen sind nur möglich, sobald es als unersetzliches Mittel den Markt beherrscht. Eine erhebliche Erhöhung des Cocainpreises ist jetzt durch das Alypin vollständig unmöglich gemacht.

[1]) Diese Zeitschrift, Bd. 40, H. 6.

Digitized by Google
Original from UNIVERSITY OF CALIFORNIA
Generated on 2019-10-24 12:06 GMT / http://hdl.handle.net/2027/uc1.b3252759
Public Domain in the United States, Google-digitized / http://www.hathitrust.org/access_use#pd-us-google

Zweitens vergißt Senator dabei die recht häufige örtliche und allgemeine sogenannte Cocainidiosynkrasie zu erwähnen, welche in manchen Fällen seine Anwendung einfach unmöglich machen kann.

Drittens ist das refraktäre Verhalten mancher Individuen gegen Cocain zu erwähnen. Es tritt einfach keine oder eine sehr mäßige Anästhesie ein. Eine Idiosynkrasie scheint beim Alypin gar nicht vorzukommen. Refraktäres Verhalten kommt vor, aber nur ganz vereinzelt, viel seltener als beim Cocain.

Viertens eine dem Cocainismus analoge Gefahr des Alypinismus gibt es nicht, da letzterem alle exzitierenden und narkotischen Wirkungen auf das Gehirn fast völlig abgehen.

Fünftens das Cocain führt unter allen Umständen eine Gewebsabschwellung herbei, während man es beim Alypin in der Hand hat, deren Grad zu regulieren.

Sechstens hält die Cocainanästhesie speziell in der Nase nicht so lange an wie die Alypinanästhesie.

Alle diese Dinge kann man doch nicht einfach mit Stillschweigen übergehen.

Senators Gesamturteil über Alypin und Novocain geht aus folgenden Sätzen hervor: „In der Nase werden die Anästhetica gewöhnlich durch Aufpinseln auf die Schleimhäute angewandt und genügen in dieser Anwendung für die meisten Nasenoperationen. Aber schon bei diesen immerhin wenig empfindlichen Eingriffen haben Alypin und Novocain zwar nicht gänzlich versagt, aber im Aufheben des Schmerzes durchaus nicht den Grad erreicht, den wir gewöhnt sind und verlangen müssen. —“ Somit sind alle die 29 Autoren, welche bislang das Gegenteil nicht nur behauptet, sondern durch sorgfältige Versuche an sich selbst und ihren Pat. eingehend nachgewiesen haben, Opfer ihres ersten „optimistischen Eindruckes“ gewesen, wie Senator das in der Einleitung seines Aufsatzes andeutet, und erst der neuesten Zeit war es vorbehalten, vermöge der „ruhigen Kritik alltäglicher Erprobung“ zu einem „wirklichen Urteil“ zu gelangen.

Da muß ich nun fragen: Nimmt Senator dies Verdienst für seine hier in Frage stehende Arbeit in Anspruch oder wo sind die von mir vergeblich gesuchten Originalarbeiten zu finden, die auf Grund systematischen experimentellen Vorgehens die mir bislang bekannt gewordenen, durchaus günstigen Resultate der im Literaturverzeichnis am Schlusse dieses Aufsatzes angeführten Autoren widerlegen? Sollen diese Autoren tutti quanti durch ein gelegentliches Urteil in einem Lehrbuch oder durch ein noch dazu sehr einseitig aufgefaßtes Wort gelegentlich einer Diskussion über ein anderes Thema widerlegt sein? Das war doch bislang nicht wissenschaftlicher Brauch.

So sehe ich mich tatsächlich völlig auf Senators Aufsatz und die darin vorgebrachten Gegenbeweise angewiesen. Senator stellt den hunderten sorgfältig protokollierter und verarbeiteter Fällen eine Kasuistik von 3 Fällen entgegen,

Digitized by Google
Original from UNIVERSITY OF CALIFORNIA
Generated on 2019-10-24 12:06 GMT / http://hdl.handle.net/2027/uc1.b3252759
Public Domain in the United States, Google-digitized / http://www.hathitrust.org/access_use#pd-us-google

welche im einzelnen jeder Kritik unerreichbar sind, weil die Bereitungsweise der Lösung, Menge des Suprareninzusatzes und Art der Applikation in diesen Fällen zu ungenau angegeben ist.

Für die weiteren Erörterungen muß ich aber zunächst das von Senator mit dem Alypin andauernd zusammengekuppelte Novocain aus der Betrachtung ausscheiden. Denn dieses zu dem zunächst in Frage stehenden Zweck der Oberflächenanästhesie zu verwenden, daran kann heute, wie bereits erwähnt, nur denken, wer weder die Literatur kennt, noch sich selbst auch nur einigermaßen mit den Eigenschaften dieser beiden Mittel vertraut gemacht hat. Was ich bezüglich der Oberflächenanästhesie zu sagen habe, bezieht sich nur auf das Alypin.

Seit fast 6 Jahren verwende ich ausschließlich Alypin zur Schleimhautoberflächenanästhesie. Seit 1905 habe ich das Cocain nur noch zu Gegenversuchen und Vergleichsprüfungen angewendet und in Form eines 1%igen Sprays zur Herbeiführung einer raschen Abschwellung und leichten Anästhesie zu Untersuchungszwecken. Über die Wirksamkeit des Alypins und meine Erfahrungen habe ich in mehreren Arbeiten unter eingehendster Darlegung meiner Arbeitsweise berichtet. Senator ist aber in den Fehler verfallen, vor dem ich eindringlich gewarnt habe und unter dem die Anwendung des Alypins bei vielen Kollegen leidet: er hat die Technik der Cocainanästhesie auf das Alypin übertragen, ohne dessen besondere Eigenschaften im geringsten zu berücksichtigen: Senator pflegt, wie aus einer generellen Bemerkung hervorgeht, eine der üblichen Cocainsuprareninlösung entsprechende Alypinsuprareninlösung auf die Schleimhaut zu pinseln. Er müßte, wenn er die Wartezeit zwischen den Pinselungen um ein Drittel länger bemißt als beim Cocain und wenn er die Schleimhaut dabei im Anfang möglichst wenig irritiert, auch damit ganz leidliche Resultate bekommen. Aber die Beachtung dieser beiden Punkte ist sehr wichtig. Und da Senators Resultate so mangelhaft sind, ist, zumal er diesen Unterschied gar nicht erwähnt, die Annahme naheliegend, daß die Art der Applikation bei ihm wohl nicht eben zweckentsprechend gewesen ist.

Ich habe meine von vornherein guten Resultate sicher zum Teil dem Umstand zu verdanken, daß ich gleich ein anderes Verfahren gewählt, nämlich die anästhesierende Schleimhaut mit gut getränkten Wattebäuschchen vollständig belegt und dann auf Grund der Vorversuche an mir selbst mindestens um ein Drittel länger als beim gleichen Verfahren mit Cocain gewartet habe. Im ganzen habe ich immer den Eindruck gehabt, daß man bei Pinselungen sehr reichlich getränkte Pinsel anwenden muß und daß dabei mitunter die Resultate noch nicht so vollkommen sind wie bei der Bedeckung.

Den Grund dafür glaube ich in folgender Erwägung zu erkennen: Beim Cocainsuprarenin sind gewissermaßen zwei anämisierende Komponenten vor-

Digitized by Google
Original from UNIVERSITY OF CALIFORNIA
Generated on 2019-10-24 12:06 GMT / http://hdl.handle.net/2027/uc1.b3252759
Public Domain in the United States, Google-digitized / http://www.hathitrust.org/access_use#pd-us-google

handen, beim Alypinsuprarenin nur eine und eine wenn auch nur schwach hyperämisierende. Dadurch und zugleich durch die Irritation des Epithels kommt es zunächst zu einer gewissen Hyperämie, die nicht so schnell schwindet wie bei der entsprechenden Cocainsuprareninlösung. Darunter leidet anscheinend die Anästhesie. Noch deutlicher tritt das zutage bei konzentrierteren, etwa 20%igen Lösungen. Dieser Nachteil läßt sich jedoch völlig ausgleichen, sobald man den Suprareninzusatz verstärkt. Zur Pinselung verwendet man daher am zweckmäßigsten eine 20%ige Alypinlösung, der man pro Kubikzentimeter 4—6 Tropfen Suprarenin 1:1000 zusetzt.

Ich pflege in 2 Tropfgläsern einmal die Stammlösung 1:1000 des Suprarenins und sodann eine 20%ige Alypinlösung zu halten. Hiervon tropfe ich vor einer Operation das nötige Quantum in ein Salznäpfchen. Zu einer Konchotomie zum Beispiel genügen mir bei 3-, selten 4maliger Pinselung in der Regel 15—20 Tropfen der 20%igen Alypinlösung mit 4—5 Tropfen Suprarenin.

Die Anwendung der 20%igen Alypinlösung mit Zusatz von 6 Tropfen Suprarenin pro Kubikzentimeter ermöglicht auch eine sichere Anästhesierung der Rachenmandel nach der von Noebel[1]) und mir[2]) empfohlenen Methode ohne die von mir angegebene Rückenlage des Pat. Ich wende dieses Verfahren seit dreiviertel Jahren an bei Erwachsenen und großen Kindern, bei denen die Rückenlagerung etwas umständlich ist. Nur bei schwächlichen jüngeren Kindern und solchen größeren und Erwachsenen, die zur Ohnmacht neigen, habe ich die Lagerung mit leicht hängendem Kopf[2]) und die Anwendung der 10%igen Lösung als vorteilhaft vorläufig noch beibehalten.

Für die Anästhesierung der hinteren Abschnitte des Septums und der submukösen Septumresektion wähle ich, um unter möglichster Blutleere zu arbeiten, gleichfalls mehr den stärkeren Suprareninzusatz von 6 Tropfen auf 20 Tropfen Alypinlösung. Mit einer solchen Lösung darf man ungefähr in gleicher Weise pinseln wie mit Cocainlösungen und bekommt gleich vollständige Resultate. Auch die Wartezeit kann dabei etwas abgekürzt werden, so daß sie sich der des Cocains noch etwas mehr nähert. Das Einhalten der gehörigen Pausen bleibt aber stets von der größten Wichtigkeit für die Vollkommenheit der Anästhesie.

Im übrigen wende ich auch jetzt noch gelegentlich meine frühere Methode der einmaligen Bedeckung der Schleimhaut mit 10%iger Alypinsuprareninlösung 9:1 an. Sobald man mehrere Patienten hintereinander operiert, hat man dann den Vorteil, während man den einen operiert, die Anästhesie des nächstfolgenden eintreten lassen zu können, wobei das längere Verhalten der Alypinanästhesie gegenüber der Cocainanästhesie ein wesentlicher Vorzug ist.

[1]) Noebel, Zur Methodik der lokalen Anästhesie in den oberen Luftwegen. Halle 1902, Marhold (Sammlung Bresgen).

[2]) Literaturverzeichnis am Schluß: 23 und 25.

Digitized by Google
Original from UNIVERSITY OF CALIFORNIA
Generated on 2019-10-24 12:06 GMT / http://hdl.handle.net/2027/uc1.b3252759
Public Domain in the United States, Google-digitized / http://www.hathitrust.org/access_use#pd-us-google

Senator sagt nun ausdrücklich, und das ist das einzige, was er über die Bereitung seiner Lösungen sagt: „Im übrigen ist es wohl bekannt, daß Alypin und Novocain stets in der gleich starken Dosis wie Cocain verwandt werden, also gewöhnlich in 10%igen Lösungen, submucös in ½—1%. Auch in den vorstehenden Erörterungen handelt es sich um diese Form und Stärke." Was Senator da als wohlbekannt anführt, ist zum Teil durchaus nicht allgemein bekannt und wenn hie und da üblich, so doch nur als Mißbrauch. Er widerspricht zum Teil geradezu erprobten und anerkannten Grundregeln.

Was die Oberflächenanästhesie und das Alypin angeht, so geht aus dem Gesagten bereits folgendes hervor: Will man das Alypinsuprarenin in annähernd gleicher Weise einpinseln wie das Cocainsuprarenin, so muß man die Lösung anders zubereiten. Will man aber die der gebräuchlichen analoge 10%ige Lösung mit 1:10 Suprareninzusatz verwenden, so wird man besser die Bedeckung der Schleimhaut mit gut getränkten Wattebäuschchen wählen, und zwar am besten nach vorheriger Abschwellung durch leichte Applikation eines 1%igen Cocainsuprareninsprays.

Was aber die submuköse Anästhesierung angeht, so kommt dabei vor allem das Novocain in Frage. Wie steht es nun mit der Behauptung, daß dies wohlbekanntlich in gleich starker Lösung wie das Cocain also submukös in ½—1%iger Lösung angewendet wird? Senator brauchte sich nur in Brauns Standardwerk über die Lokalanästhesie zu informieren, wo pag. 221 dargelegt wird, daß der ½—1%igen Cocainsuprareninlösung nicht die gleichprozentige, sondern die 1—2%ige Novocainsuprareninlösung entspricht bei subcutaner oder submuköser Anwendung. Es ist somit auch nicht erstaunlich, daß Senator mit ½—1%igen Novocainlösungen an dem hochempfindlichen Überzug des Nasenseptums mangelhafte Resultate erzielt hat; bedauerlich ist aber, daß er sich nicht über die Ursache informierte, ehe er die Schuld öffentlich einem vortrefflichen Mittel in die Schuhe schob. Der Inhalt des Braunschen Handbuches muß doch bei jedem als bekannt vorausgesetzt werden, der über Lokalanästhesie schreibt.

Wie weit aber Senator auf Grund so zweifelhafter Grundlagen geht, das erhellt besonders aus seiner höchst eindringlichen, umfänglichen Warnung, diese beiden Mittel — in Frage käme natürlich wieder bloß das Alypin — etwa zur Anästhesierung bei der Tracheoskopie und Bronchoskopie zu benutzen, *obwohl* er selbst zugibt, den Versuch nie gemacht zu haben. Meine *eigenen* Erfahrungen in der Tracheoskopie sind gering, indessen habe ich in *den wenigen* Fällen mit der Anwendung 20%iger Alypinlösung mit 6 Tropfen *Suprarenin* per Kubikzentimeter durchaus gute Resultate gehabt. Hirschland[1]) jedoch hat die Bronchoskopie in mehr als 80 Fällen angewandt. Bei

[1]) Literaturverzeichnis am Schluß: Nr. 6.

Digitized by Google
Original from UNIVERSITY OF CALIFORNIA
Generated on 2019-10-24 12:06 GMT / http://hdl.handle.net/2027/uc1.b3252759
Public Domain in the United States, Google-digitized / http://www.hathitrust.org/access_use#pd-us-google

dem Bericht über eine Fremdkörperextraktion unter Alipinanästhesie bemerkt er: „Ich möchte bemerken, daß ich das Alypin sehr viel und besonders bei Kindern und bei schwächlichen, anämischen Personen gebrauche. Die völlige Unempfindlichkeit scheint etwas später wie beim Cocain aufzutreten. Üble Zufälle irgend welcher Art und Beschwerden nach der Behandlung habe ich niemals gesehen.

Ferner ist auf eine Mitteilung von Ephraim[1]) hinzuweisen, welcher folgendes Urteil über das Alypin abgibt: „Von ganz besonderer Wichtigkeit ist die Wahl des Anästhetikums. In der ersten Zeit meiner bronchoskopischen Tätigkeit habe ich nur Cocain benutzt, das für diesen Zweck auch jetzt noch ausschließlich in Gebrauch zu sein scheint. Wie wohl jeder, habe ich jedoch eine größere Zahl von Intoxikationen erlebt, die, wenn sie auch niemals einen bedrohlichen Grad erreichten, doch recht unangenehme Störungen vorstellten.

Daher verwende ich seit längerer Zeit Cocain überhaupt nicht mehr für bronchoskopische Zwecke, sondern bediene mich lediglich der Ersatzpräparate, die nach meinen an mehreren Dutzend von Patienten gemachten Erfahrungen ausreichende Anästhesie ohne Nebenwirkungen erzeugen.

Die Anästhesierung des Kehlkopfes nahm ich mit Alypin. muriat. in 20%iger Lösung vor; in manchen Fällen genügt eine zweimalige Pinselung, in manchen ist eine dreimalige erforderlich. Die Wirkung scheint nur unwesentlich langsamer einzutreten als beim Cocain und war in allen Fällen bis auf zwei ausreichend. Hier habe ich, da ich nach der dritten Alypinpinselung noch eine geringe Reflexerregbarkeit mit der Sonde fand, eine einmalige Pinselung mit 20% Cocain hinzugefügt; ich möchte jedoch glauben, daß eine weitere Alypinpinselung die Anästhesie ebenso vervollständigt hätte.“

Leider sagt Ephraim nichts darüber, wieviel Suprarenin er der Lösung beigefügt hat. Vielleicht hat eine zu wenig oder zu kurze Wartezeit den nicht ganz vollständigen Erfolg bei den beiden erwähnten Fällen verschuldet. Die Brauchbarkeit des Alypins für die Zwecke der Bronchoskopie dürfte aber auf alle Fälle durch die Mitteilungen Hirschlands und Ephraims zur Genüge dargetan sein. Ich möchte mich daher Senators Warnung nur anschließen für solche, die die kleinen notwendigen Abweichungen von der üblichen Cocaintechnik konsequent außer acht lassen wollen. Wer jedoch in der Nase mit Sicherheit gute Erfolge mit Alypin erzielt, der mag seiner Technik ohne jede Sorge vertrauen auch bei der Bronchoskopie. —

Ich glaube, wir alle, die wir in der Praxis stehen, sehen unsere höchste Befriedigung darin, unsere Leistungen durch unablässige Selbstkritik und Sorgfalt dauernd immer vollkommener zu gestalten. In diesem Bestreben lernen wir

[1]) Literaturverzeichnis am Schluß: Nr. 26.

Digitized by Google
Original from UNIVERSITY OF CALIFORNIA
Generated on 2019-10-24 12:06 GMT / http://hdl.handle.net/2027/uc1.b3252759
Public Domain in the United States, Google-digitized / http://www.hathitrust.org/access_use#pd-us-google

teils bewußt, teils unbewußt im Laufe der Jahre mit unseren Hilfsmitteln immer virtuoser umgehen, ohne stets genau präzisieren zu können, warum uns dies und jenes heute besser gelingt als vor kürzerer und längerer Zeit. Das dürfen wir nicht vergessen, wenn wir bei einer so enorm wichtigen Sache wie sie die Anästhesierungsfrage auf unserem Gebiete darstellt, uns eines neuen Mittels bedienen. Wer verlangt, daß der Stoff sich ohne weiteres seiner Technik anbequeme, verfährt unbillig.

Auf Grund meiner 5jährigen Erfahrungen bei ausschließlicher Anwendung des Alypins und nach längerer Erfahrung mit der Cocainanästhesie kann ich versichern, daß ich imstande bin, mit dem Alypinsuprarenin nicht nur unter allen Umständen das gleiche wie mit dem Cocain zu leisten, sondern mehr: denn dies Mittel in Verbindung mit Suprarenin erlaubt bei gleicher anästhesierender Kraft eine vielseitigere und ausgedehntere Verwendung, weil es nicht an sich bereits anämisierend wirkt, weil es frei ist von den narkotischen Wirkungen des Cocains, frei von unangenehmen Wirkungen auf einzelne mit einer Idiosynkrasie behaftete Naturen, ferner weil die durch Alypin erzeugte Anästhesie länger anhält und weil es dank seiner geringen Giftigkeit eine unbedenklichere Dosierung gestattet. Seiner Sterilisierbarkeit habe ich dabei nicht gedacht. Auch diese ist ein sehr wesentlicher Vorzug, sobald man sich des Alypins auch zur Infiltrationsanästhesie bedienen will.

Bei dieser Gelegenheit möchte ich erwähnen, daß ich die von manchen Kollegen auch zur Oberflächenanästhesierung beliebte Mischung von Alypin und Cocain zu gleichen Teilen nicht in jeder Hinsicht für zweckmäßig halte. Schleich[1]) hat ein solches Gemisch wohl zuerst empfohlen, aber nur zum Zweck der Infiltrationsanästhesie. Sehr richtig erkannte Schleich, daß erst durch Zusatz eines anämisierenden Mittels die anästhesierende Kraft des Alypins zur vollen Entfaltung gebracht wurde. Seine früher vielleicht berechtigte Aversion gegen die Nebennierenpräparate — Enderlein[2]) hat über einen Todesfall nach Injektion von Adrenalin berichtet, der möglicherweise auf eine Zersetzung extraktiver Eiweißstoffe zurückzuführen ist — veranlaßte Schleich, das weniger giftige Alypin mit Vorteil dem anämisierenden Cocain zuzugesellen. Seitdem wir indessen ein tadelloses reines Präparat in dem nach links drehenden synthetischen Suprarenin besitzen, seitdem wir durch Braun wissen, daß wir bei subcutaner Anwendung unangenehme Zufälle durch hinreichende Verdünnung sicher vermeiden können und seit nach einer neuerdings erschienenen Arbeit Kirchheimers aus der Matthesschen medizinischen Poliklinik in Köln die vorzügliche Wirkung des Adrenalins bei allen Kreislaufstörungen fest-

[1]) Schleich, Schmerzlose Operationen, V. Aufl. Berlin 1906, bei Springer.

[2]) Enderlen, Verhandl. der Deutschen Gesellsch. f. Chirurgie, 1903, pag. 154 Diskussion.

Digitized by Google
Original from UNIVERSITY OF CALIFORNIA
Generated on 2019-10-24 12:06 GMT / http://hdl.handle.net/2027/uc1.b3252759
Public Domain in the United States, Google-digitized / http://www.hathitrust.org/access_use#pd-us-google

gestellt ist, sind Bedenken hinsichtlich der nur bei Rhinologen gebräuchlichen und notwendigen Dosierung der Suprarenier hinfällig.[1])

Hier seien folgende bei Kirchheimer angegebene Dosierungen erwähnt: Kraus empfiehlt subcutane Einzeldosen von 0·5—1 *mg* bei einer Dosis von 6 *mg* pro die. Eckert gibt 3—4mal täglich 2—3 *mg* (!), also bis 12 *mg* pro die. In der Matthesschen Poliklinik werden Dosen von 0·5—1 *mg* stündlich bis zweistündlich verabreicht, bei Kollaps 2—3 *mg* als Einzeldosis. Die Gesamtmenge betrug bei einzelnen Kranken oft über 100 *mg*, ja 300 und 400 *mg*, ohne daß je unerwünschte Nebenerscheinungen beobachtet wären. „Adrenalin ist subcutan zu geben wie Kampfer", lautet der in der Arbeit zum Ausdruck gebrachte Grundsatz. Und dabei scheint die unverdünnte Stammlösung 1 : 1000 indiziert zu sein!

Für die Oberflächenanästhesie haben aber berechtigte Gründe zum Mißtrauen gegen die Nebennierenpräparate nie vorgelegen. Zur Erzielung anämisierender Wirkungen ist es unbedingt der weit geeignetere Körper als Cocain, dessen erheblich schwächere anämisierende Eigenschaften wir doch ohnehin ganz allgemein durch Nebennierenpräparate zu verstärken pflegen. Ich kann in dem Alypincocaingemisch heute nichts mehr sehen als den Ausdruck eines gewissen Konservatismus. Natürlich tritt bei diesem Gemisch der Unterschied in der Technik weniger deutlich zutage. Man trage aber doch lieber einfach dem Rechnung, daß man einen durchaus vom Cocain verschiedenen Körper vor sich hat, und erinnere sich seiner ersten Versuche auf dem Gebiet der Cocainanästhesie, die auch nicht immer ganz gleichmäßig einwandfreie Resultate zu erzielen vermochten. Der Gewinn, über die Eigenschaften des Stoffes an sich völlige Klarheit zu erreichen, erscheint mir sehr wichtig. Das für die Wirkung unnötige Zusammenmischen mit Cocain muß aber die Gewinnung einer solchen Klarheit erschweren. Die Sache ist nur die, daß man es heute zu bequem hat und nach einem mangelhaften Resultat wieder zum altgewohnten Cocain zurückkehren kann, ohne sich mit der Suche nach etwaigen Fehlerquellen aufzuhalten. Diese Möglichkeit gab es beim Cocain niemals. Hier stand das Muß des Lernens hinter jedem von uns.

Es ist wohl nicht ganz uninteressant, einmal die Frage aufzuwerfen, ob das Cocain heute mit einwandfreier Begeisterung aufgenommen werden würde, wenn wir alle mit einem durch die Erfahrungen einiger Jahrzehnte gewonnenen Raffinement auf die Anwendung des Alypinsuprarenins eingeübt wären. Vergegenwärtigt man sich die mancherlei unvorteilhaften Eigenschaften des Cocains gegenüber dem Alypin, so braucht man eben kein großer Psychologe zu sein, um diese Frage zu verneinen.

---

[1]) Borchheim, Über Wirkung und Dosierung des Adrenalins bei subcutanen Injektionen. Münchener med. Wochenschr., 1910, H. 51.

Digitized by Google
Original from UNIVERSITY OF CALIFORNIA
Generated on 2019-10-24 12:06 GMT / http://hdl.handle.net/2027/uc1.b3252759
Public Domain in the United States, Google-digitized / http://www.hathitrust.org/access_use#pd-us-google

Nach den mancherlei Unklarheiten des Senatorschen Aufsatzes überrascht es nicht, wenn zum Schluß die in der Überschrift gestellte Frage nicht sachlich beantwortet, sondern vielmehr so modifiziert wird, daß man annehmen muß, der Autor habe die Frage untersucht: Sind Alypin und Novocain vollwertige Ersatzmittel des Cocains. In Senators Sinne bedeutet das nach dem Vorausgegangenen: Können diese Mittel unter den gleichen Bedingungen und nach derselben Technik mit dem gleichen Erfolg angewendet werden wie das Cocain? Das sehr energische „Nein", zu dem er gelangt, wird natürlich stillschweigend zugleich der Überschrift unterstellt, so daß es nach Senator kein Schade wäre, wenn diese beiden Mittel wie ihre Vorgänger fast von der Bildfläche verschwinden würden.

Diesem Schlußresultat, daß Senator auf eine so augenfällig ungenügende Grundlage stützt, fühle ich mich verpflichtet, mit allem Nachdruck entgegenzutreten. Senator erklärt es selbst für ein „Gebot der Pflicht", die neuen Mittel gründlich zu erproben. Diesem Gebot glaube ich lange und gründlich nachgekommen zu sein und ich halte meine Lernzeit auf diesem Gebiet noch keineswegs für völlig abgeschlossen. Ich kann nur aufrichtig bedauern, daß ich das ruhige Fahrwasser wissenschaftlicher Arbeit habe verlassen und in eine unerquickliche Polemik eintreten müssen. Aber hier mußte ich mir sagen: Qui tacet, consentire videtur.

Senator versetzt unserer glänzenden deutschen chemisch-pharmazeutischen Industrie hier einen ebenso ungerechtfertigten wie ungerechten Schlag. Ich verkenne gewiß nicht, daß diese Industrie neben viel Licht manchen Schatten gebracht hat, darunter neben der Förderung einer pharmakologischen Polypragmasie auf gewissen Gebieten, als einen der häßlichsten eine Soldschreiberei, welche alles Neue über den grünen Klee zu loben weiß.

Wenn ich also auf irgend einem Gebiet Skeptizismus als berechtigt anerkenne, so auf dem der Pharmakotherapie. Indessen schießt Senator doch zu weit über das Ziel hinaus. Gerade auf dem Gebiet der anästhesierenden Körper ist in den letzten Jahrzehnten so hochbedeutendes von deutschen Firmen geleistet worden, daß es sehr zu bedauern wäre, wenn durch ungerechte Kritik und zu starren Konservatismus die weitere Arbeit auf diesem Gebiet eine Beeinträchtigung erlitte. Alypin und Novocain sind zwei Errungenschaften, die kein einsichtsvoller Laryngorhinologe und Chirurg wird preisgeben wollen und können. Diese Mittel wie die synthetischen Cocainnachahmungen, das Eucain und seine Verwandten, in einem abtun, heißt tatsächliche Fortschritte in Abrede stellen, heißt nicht fördernd, sondern hemmend wirken.

Alypin in der Oto-Rhino-Laryngologie.

Literatur: 1. Prof. Dr. Seifert (Würzburg): Über Alypin. Deutsche med. Wochenschr., 1905, Nr. 34. — 2. Dozent Dr. Baumgarten (Budapest): Das Alypin in der Therapie der Nasen-, Hals- und Kehlkopfkrankheiten. Budapesti Orvosi Ujság,

Digitized by Google
Original from UNIVERSITY OF CALIFORNIA
Generated on 2019-10-24 12:06 GMT / http://hdl.handle.net/2027/uc1.b3252759
Public Domain in the United States, Google-digitized / http://www.hathitrust.org/access_use#pd-us-google

1906, Nr. 11. — 3. Dozent Dr. Cisler (Prag): Anästhetika in der Rhino-Laryngologie. Fasopis Lekaruv Ceskych, 1906, Nr. 4 u. 5. — 4. Dr. Finder, Assistent an der königl. Universitätsklinik für Hals- und Nasenkranke: Über Alypin in der rhinolaryngologischen Praxis. Berliner klin. Wochenschr., 1906, Nr. 5. — 5. Dr. Ruprecht (Bremen): Alypin und Novocain. Ein Beitrag zur Technik der Anästhesie in der Praxis des Hals-, Nasen- und Ohrenarztes. Monatsschr. f. Ohrenheilk., 1906, Nr. 6. — 6. Dr. Hirschland (Wiesbaden): Ein Fall von Fremdkörper im linken Bronchus. Monatsschr. f. Ohrenheilk. etc., 1906, H. 12. — 7. Dr. Jurnet (Aus der oto-rhinolaryngologischen Klinik von Prof. Dr. Ricardo Botey in Barcelona): Alipin. Arch. de Rinol., Laringol. y Otol., 1906, Nr. 141. — 8. Dr. Katz (Kaiserslautern): Beitrag zur örtlichen Anästhesierung der oberen Atmungsorgane und des Ohres. Deutsche med. Wochenschr., 1906, Nr 36. — 9. Prof. Dr. Kuttner (Berlin): Aus dem Gebiete der Laryngo-Rhinologie. Zeitschr. f. ärztl. Fortbildung, 1906, Nr. 22. — 10. Prof. Dr. E. Navratil (Budapest): Mitteilungen aus der laryngologischen Abteilung des St. Rochusspitals. Orvosi Hetilap, 1906, Nr. 40. — 11. Dr. Raoult und Pillement (Nancy): Quelques mots sur un nouvel anesthésique local embloyé en Rhino-Laryngologie, l'Alypine. Arch. internat. de Laryngol., d'Otol. et de Rhinol, 1906, Nr. 2 — 12. Prof. Dr. Grazzi, Direktor der Universitätsklinik für Hals-, Nasen- und Ohrenkrankheiren in Pisa. L'Alipina, nuovo anestetico locale in otorinolaringoiatria. La Clinica Moderna, 1907, Nr. 14. — 13. Prof. Dr. Jurasz (Heidelberg): Die Behandlung der Larynxtuberkulose. Deutsche med. Wochenschr., 1807, Nr. 27. — 14. Dr. Roy (Paris): L'anesthésie et les anesthésiques en oto-rhino-laryngologie. Le Médecin, Paris, Juni 1907. — 15. Dr. Spira (Aus der rhino-otiatrischen Abteilung des israelitischen Krankenhauses in Krakau): Über ein neues lokales Anästhetikum, das „Alypin", in der Behandlung von Erkrankungen der oberen Luftwege und des Gehörorganes. Die Heilkunde, 1907, Nr. 9. — 16. Prof. Dr. Bürkner (Göttingen): Erfahrungen über die Verwendbarkeit des Alypins in der Ohrenheilkunde. Berliner klin. Wochensschr., 1907, Nr. 14. — 17. Dr. Heindl (Wien): Über Anästhesie in der Rhino-Laryngologie. Alypin und Cocain. Ärztl. Reform-Zeitung, 1907, Nr. 21. — 18. Dr. Cauzard (Paris): Contribution à l'étude d'un nouvel anesthésique en oto-rhino-laryngologie, l'alypine. Bull. et Mémoires de la Soc. de Laryngol. de Paris, Séance de Juin 1907. — 19. Dr. Sune y Medán: Alypin, Cocain und Stovain in der oto-rhino-laryngologischen Praxis. Anals de Med., 1908, Nr. 2. — 20. Dr. Katz (Kaiserslautern): Die Anästhesierungsmethoden der Nasenscheidewand. Monographie: Die Krankheiten der Nasenscheidewand und ihre Behandlung. Würzburg, Kurt Kabitzsch (A. Stubers Verlag), 1908. — 21. Prof. Dr. Bürkner und Dr. Uffenorde: Bericht über die in den beiden Etatsjahren 1907 und 1908 in der Universitäts-Poliklinik für Ohren-, Nasen- und Halskrankheiten zu Göttingen beobachteten Krankheitsfälle. Arch. f. Ohrenheilk., Bd. 80. — 22. Dr. Fernandes: Les Anesthésiques en Oto-Rhino-Laryngologie. Bull. de la Soc. belge d'otol., 1908, T. I, 1-re partie. — 23. Dr. Ruprecht (Bremen): Die örtliche Anästhesie der Rachen- und Gaumenmandeln und des Trommelfelles. Ein weiterer Beitrag zur Technik der Anästhesie in der Praxis des Hals-, Nasen- und Ohrenarztes. Monatsschr. f. Ohrenheilk. u. Rhino-Laryngol., 1909, H. 2, 3 und 4. — 24. Dr. Lagerlöf (Stockholm): Über Alypin in der oto-rhino-laryngologischen Praxis. Allmanna Svenska Läkartidningen, 1909, Nr. 17. — 25. Dr. Ruprecht

Digitized by Google
Original from UNIVERSITY OF CALIFORNIA
Generated on 2019-10-24 12:06 GMT / http://hdl.handle.net/2027/uc1.b3252759
Public Domain in the United States, Google-digitized / http://www.hathitrust.org/access_use#pd-us-google

(Bremen): Über örtliche Anästhesierung der Mandeln. (Nach einem 1909 auf dem XVI. internationalen medizinischen Kongreß zu Budapest gehaltenen Vortrage.) Arch. f. Laryng., Bd. 23, H. 1. III. Beitrag zur Anästhesierungstechnik. — 26. Dr. Ephraim (Breslau): Zur Technik der oberen Bronchoskopie. Arch. f. Laryngol., Bd. 23, H. 1. — 27. Dr. Dobrowolsky, Oberarzt für Hals-, Nasen- und Ohrenkrankheiten im Kinderspital in Warschau): Alypin, ein Lokalanästheticum. Medycyna i Kronika Lekarska, 1909, Nr. 34. — 28. Dr. Staurenghi (Mailand): Alypin in der Oto-Rhino-Laryngologie. Kritische Studie. Arch. Italiano di Laringol., Januar 1910. — 29. Dr. Lautmann (Paris): Zur Anästhesie bei der Adenotomie. Zeitschr. f. Laryngologie, Rhinologie und ihre Grenzgebiete, 1909.

Laryngostomie bei Sklerom.

Von Doz. Dr. **A. Canépele** in Bologna.

Es ist kein Wunder, wenn nach den großen Erfolgen der Laryngostomie der Gedanke auftauchte, dieselbe bei der laryngealen Lokalisation des Skleroms zu benutzen, welche — wie uns die chirurgische spezialistische Literatur bis vor kurzem lehrt — als Ursache von fast unüberwindlichen Stenosen gehalten wurde. Gerade hier hätte die Laryngostomie ihren höchsten Triumph gefeiert.

Der Versuch fand tatsächlich fast zu gleicher Zeit in Polen und in Italien statt. Die polnischen Krankenhäuser empfangen sehr oft von den benachbarten Zonen die Skleromfälle, die dort sehr häufig vorkommen, und daher hat sich gerade dort die Behandlungslehre der Larynxstenosen schon seit mehreren Jahren entwickelt.

Italien, war die Wiege der Laryngostomie und wenn auch die Skleromfälle hier recht selten sind, so sind sie doch — besonders seit einiger Zeit — häufiger, als man glauben würde.

Im Dezemberheft 1910 dieser Monatsschrift hat Herr Dr. Schleifstein über einen Fall von Larynxsklerom berichtet, bei welchem er — nach mehreren erfolglosen Versuchen mit anderen Methoden — durch Laryngostomie die Stenose beseitigen und so den Pat. von der Kanüle befreien konnte.

Herr Dr. Schleifstein denkt, daß sein Fall „wahrscheinlich der erste sei, der nach dieser Methode operiert wurde."

Nun, indem ich mir erlaube, dem Herrn Kollegen zu seinem Erfolge zu gratulieren, durch welchen die Bedeutung der Laryngostomie erhöht wird, halte ich es als meine Pflicht, zur öffentlichen Kenntnis zu bringen, daß sein Skleromfall weder der erste, noch der einzige sei, der mit Laryngostomie operiert wurde, da ich schon Gelegenheit hatte, zwei solche Fälle mit derselben Methode zu behandeln, den ersten am 23. V. 1908 — das heißt 8 Monate vor dem Fall, den er publizierte — und den zweiten einige Monate nach ihm.

Digitized by Google
Original from UNIVERSITY OF CALIFORNIA
Generated on 2019-10-24 12:06 GMT / http://hdl.handle.net/2027/uc1.b3252759
Public Domain in the United States, Google-digitized / http://www.hathitrust.org/access_use#pd-us-google

Diese 2 Fälle habe ich tatsächlich auf dem Kongreß der italienischen laryngologischen Gesellschaft in Rom — April 1910 — mitgeteilt, und der diesbezügliche Vortrag wurde im September 1910 in den „Atti della clinica oto-rino-laringoiatrica della R. Università di Roma, 1909“ (der Band erschien mit Verspätung) veröffentlicht.

Ich gebe in folgendem buchstäblich aus meiner oben genannten Mitteilung die kurzen Bemerkungen wieder, welche dem Bericht der Fälle vorangehen und resümiere dann dieselben.

(Seite 9): .... „Der erste von diesen Fällen wurde von mir am vorjährigen Kongreß (Rom 1908) als Trachealtumor mitgeteilt, zur Behandlung derselben war die Tracheo-Laryngofissur in Aussicht genommen.

Die Absicht aber, denselben mit der Laryngostomie zu behandeln, kam mir während der Operation, denn als der Larynx geöffnet und der Tumor entfernt wurde, fiel mir die Gegenwart einer hartschwieligen länglichen Narbe auf, welche sich auf der hinteren Wand der subglottischen trachealen Zone fand. Das narbige Gewebe verursachte die Bildung einer Falte an der Hinterwand, durch welche das Lumen des laryngo-trachealen Rohres verengt wurde, hiemit war auch die Ursache der starken Atembeschwerden gefunden, die durch die einfache Gegenwart einer Geschwulst keine Erklärung gefunden hätten.

Eine spätere mikroskopische Untersuchung gab mir die Aufklärung, daß der Tumor skleromatöser Natur war.

Fall I. G. C., Bauer aus Bologna, 26 Jahre alt, gesund bis zum 20. Jahre, begann an immer zunehmender Heiserkeit zu leiden. Es zeigte sich eine reichliche Absonderung von Schleim, welcher immer dicker und beklemmender wurde, so daß er sich in plumpen Massen ansammelte.

Bei der Untersuchung des Kehlkopfes sah man die Taschenbänder vergrößert, schnurartig verdickt und mit den aryepiglottischen Falten verwachsen, so daß sie die Region der Stimmbänder gänzlich bedeckten.

Unter der Glottis, in der Tiefe, ragt in das Lumen der Trachea eine kleine, kirschengroße, an der lateralen Wand hängende Fleischmasse hervor.

Am 23. V. 1908 nehme ich unter Adrenalin-Cocainanästhesie die Laryngofissur vor, entferne den Tumor und da die hintere Wand eine linearförmige Leiste zeigte, welche das tracheale Lumen beschränkte, ließ ich die Wunde offen und steckte einen mit Guttapercha laminata bedeckten Gazetampon hinein. So hatte ich nun die Laryngofissur in eine Laryngostomie verwandelt.

Die Dilatation wurde während 26 Tagen fortgesetzt, nachher zeigte sich das tracheale Lumen ganz normal. Ich konnte daher die Wunde vernähen; der Kranke war genesen.

Fall II. P. G. aus Faenza, 28 Jahre alt, Bergknappe. Im Juni 1905 begann er an Abnahme der Stimme und später an immer zunehmender Atem-

Digitized by Google
Original from UNIVERSITY OF CALIFORNIA
Generated on 2019-10-24 12:06 GMT / http://hdl.handle.net/2027/uc1.b3252759
Public Domain in the United States, Google-digitized / http://www.hathitrust.org/access_use#pd-us-google

not zu leiden, infolgedessen wird er in die medizinische Klinik von Bologna (Dir. Prof. Murri) aufgenommen. Bei der Untersuchung konstatiert man, daß die Nasenhöhle durch konzentrische Verdickung der Wände sehr verengt ist. Die Uvula fehlt. Im Kehlkopf, unter den stark verdickten Stimmbändern, sieht man eine zirkuläre, von der subglottischen verdickten Region herrührende Leiste. Ich stellte die Diagnose Sklerom und machte subcutanen Injektionen von Fibrolysin, aber ohne Erfolg. Im Februar 1907 mußte man zur Tracheotomie schreiten. Im März 1908 war die Glottis auf eine enge, zickzackförmige Spalte reduziert. Ein Jahr nachher (März 1909) bildeten die Taschen- und die Stimmbänder zwei unbewegliche Massen. Knapp an der hinteren Wand befand sich eine ganz kleine Öffnung.

Der Kranke willigt endlich ein, operiert zu werden und am 4. III. 1909 nehme ich unter Adrenalin-Cocainanästhesie die Laryngostomie vor: Ich entferne die neugebildeten Massen und führe den mit Guttapercha laminata umwickelten Gazetampon ein. Nach $3^1/_2$ Monaten progressiver Dilatation ermöglichte der Kehlkopf die Einführung eines mittelfingergroßen Tampons; ich lasse nachher den Larynx $1^1/_2$ Monate ohne Tampon und am 7. VIII. 1909 mache ich die laryngo-tracheale Plastik".

Der Fall von Herrn Dr. Schleifstein sowie die beiden von mir operierten sind ein neuer Beweis des therapeutischen Wertes der Laryngostomie. Meine beiden Pat. befinden sich auch gegenwärtig gut; der zweite, bei dem die Läsion noch schwieriger war, hat sich sogar vor einigen Monaten verheiratet.

Die Art der Dilatation hat keine große Wichtigkeit, da jeder der folgt, die ihm am zweckmäßigsten erscheint.

Ich zum Beispiel ziehe die mit Guttapercha laminata umwickelten Gazetampone vor, denn sie können nach Belieben weich oder sehr hart sein, sind leicht sterilisierbar und verursachen weder Druckerscheinungen noch Verletzung der Gewebe.

Die Injektionen von Fibrolysin respektive Thiosynamin — scheinen gänzlich unwirksam zu sein — wie es mein zweiter Fall und der von Herrn Dr. Schleifstein beweisen. Die X-Strahlen, die ich aber noch nicht angewendet habe, werden vielleicht doch gegen nicht sehr verbreitete Läsionen nützlich sein können. Es steht aber fest, daß gegen das Larynxsklerom — bei dem jetzigen Stande unserer wissenschaftlichen Kenntnisse — die durch die Laryngostomie dargestellte chirurgische Behandlung als die rationellste zu betrachten ist.

Digitized by Google
Original from UNIVERSITY OF CALIFORNIA
Generated on 2019-10-24 12:06 GMT / http://hdl.handle.net/2027/uc1.b3252759
Public Domain in the United States, Google-digitized / http://www.hathitrust.org/access_use#pd-us-google

Zu Löwes Ausführungen zu meiner Publikation

(diese Monatsschrift, Bd. XLIV, Heft 10).

Orale oder nasale Methode der Operationen an der Nasenscheidewand.

Von Dr. **Halle** in Berlin-Charlottenburg.

Erst spät kann ich auf Löwes Ausführungen zurückkommen, weil ich einmal mit ihm privatim korrespondierte, um einige tatsächliche Irrtümer zu berichtigen, andrerseits aus einem gleich zu erörternden Grunde.

Löwe behauptete, ich hätte ihm den Namen des fraglichen Patienten auf Anfrage nicht mitteilen können. Das traf nur zu insofern, als ich bei persönlicher Besprechung in meiner Poliklinik den Namen des Pat. nicht sofort wußte, Löwe aber später nicht wieder darauf zurückkam. Sofort nach Erscheinen des 10. Heftes teilte ich Löwe den Namen schriftlich mit, worauf er mir erwiderte, daß der betreffende Pat. nur 26 Tage in der Klinik gelegen hätte. Seither habe ich mich vielfach bemüht, den Pat., welcher inzwischen verzogen ist, ausfindig zu machen, um eine Erklärung für seine unrichtigen Angaben zu finden. Leider ohne Erfolg. So muß ich ohne Einschränkung Löwes Zeitangabe für richtig anerkennen.

Nun schreibt mir Löwe: Pat. ist zweimal operiert worden, das erstemal nach der ersten Modifikation des oralen Verfahrens, und da noch hyperostotische Verdickungen am Vomer zurückgeblieben waren, wurde eine zweite Operation nach der dritten Modifikation des oralen Verfahrens gemacht.

Ich glaube, daß jeder Rhinologe, der die nasale Septumoperation beherrscht, was man heute wohl verlangen muß, aus dieser eigenen Löweschen Darstellung erkennt, daß das orale Verfahren hierfür zum allermindesten keinen Vorteil bedeutet hat. Es besteht keinerlei Schwierigkeit, von der Nase her jede beliebige hyperostotische Verdickung des Vomer zu beseitigen, soweit dies nötig ist, und zwar in einer Sitzung mit irgend welchen anderen notwendigen Encheiresen in der Nase zusammen. Löwe operierte erst nach der einen, dann nach der anderen Methode, ehe er zum Ziel kam. Und eine recht beträchtliche Perforation mit nachträglichem Einsinken des Nasenrückens hat er dabei nicht vermeiden können. Diese wurden in meiner Poliklinik einer Anzahl von Hörern demonstriert, als ich den Fall zur Besprechung der oralen Methode benutzte.

Nochmals betone ich ausdrücklich, daß ich der Letzte bin, welcher ein Mißgeschick dem Operateur anrechnen möchte. Aber hier handelt es sich darum, daß ein meines Erachtens recht eingreifendes Verfahren als besonders leicht und für den Ungeübten geeeignet dargestellt wird, während der Meister zweimal operieren mußte, um ein genügendes Resultat zu erreichen und —

Digitized by Google
Original from UNIVERSITY OF CALIFORNIA
Generated on 2019-10-24 12:06 GMT / http://hdl.handle.net/2027/uc1.b3252759
Public Domain in the United States, Google-digitized / http://www.hathitrust.org/access_use#pd-us-google

hier wenigstens — einen recht unangenehmen Zufall nicht vermeiden konnte. Da möchte ich keinen Fall von Ungeübten operieren sehen. Und 26 Tage notwendigen klinischen Aufenthalts scheinen mir doch auch nicht gerade wenig gegenüber dem meist so einfachen Verlauf bei Operation von der Nase her.

Auch die neue Modifikation des Löweschen Verfahrens, die ich ebenfalls an Leichen nachgeprüft, kann ich für diese Eingriffe nicht als empfehlenswert anerkennen.

Noch eine Unrichtigkeit der Löweschen Darstellung muß ich berichtigen. Ich bestritt, daß Quer-(Vertikal-)Frakturen von der Nase aus größere Schwierigkeiten böten als beim oralen Verfahren. Löwe hatte mich im Anschluß an meinen Vortrag gebeten, ihn gelegentlich zu operativen Eingriffen einzuladen. Ich tat dies, als ich in meiner Privatklinik zwei Fälle von nicht ganz einfachen Deviationen des Septums operieren wollte. Keineswegs aber hatte ich gemeint oder behauptet, daß hier einer der sehr seltenen Fälle vorlag, wie Löwe ihn beschreibt, wo der vordere Abschnitt der Cartilago quadrangularis wie umgefaltet ist und die Bruchkante zum Nasenrücken geworden ist, sondern es handelt sich hierbei nur um die Darlegung, daß nicht ganz einfache Fälle in 7 bis 10 Minuten von der Nase her zu operieren sind. Solche Fälle, wie Löwe sie beschreibt, hatte ich noch nicht gesehen, tretz einer reichen Zahl von operierten Fällen.

Der Zufall spielt oft merkwürdig. Im Dezember 1910 konnte ich an zwei aufeinander folgenden Tagen den Herren Dr. Wintermut und Stabsarzt Bludau zwei Fälle demonstrieren, von denen einer weniger, der andere recht ausgesprochen den von Löwe beschriebenen Typ zeigte, ohne daß allerdings das umgeknickte Stück völlig dem hinteren Teil des Septums auflag. In beiden Fällen gelang die Korrektur der Nase von der Nasenöffnung aus ohne jede Schwierigkeit.

Vielleicht würde mich ein ganz schwerer Fall zu einem anderen Wege zwingen. Aber dies steht hier nicht zur Diskussion, ebensowenig wie die Frage, ob die eingreifende orale Methode nicht für mancherlei Eingriffe berechtigt, ja nötig sein kann. Das habe ich niemals bestritten, um so weniger als ich für komplizierte Operationen das von Löwe empfohlene Verfahren für durchaus zweckmäßig halte.

Dagegen muß ich mich auch nach den letzten Ausführungen Löwes mit aller Entschiedenheit dagegen erklären, daß jemand, zumal wenn er weniger Übung besitzt, sich im allgemeinen des Löweschen Verfahrens für die submuköse Resektion des Septums bedient an Stelle der von den verschiedenen Autoren im Laufe der Zeit ausgearbeiteten und heute wohl vollendeten nasalen Methode.

Digitized by Google
Original from UNIVERSITY OF CALIFORNIA
Generated on 2019-10-24 12:06 GMT / http://hdl.handle.net/2027/uc1.b3252759
Public Domain in the United States, Google-digitized / http://www.hathitrust.org/access_use#pd-us-google

Vereinsberichte.

Wiener Laryngologische Gesellschaft.

Sitzung vom 8. November 1910.

(Offizielles Protokoll.)

I. Privatdozent Dr. Fein stellt folgende Fälle vor:

a) Zwei Soldaten aus seiner Abteilung im Garnisonsspitale Nr. 2, welche an **Sklerom der Nase, des Kehlkopfes und der Trachea** leiden. Der eine Mann stammt aus dem Osten, der andere aus dem Westen von Galizien. Bei beiden sind die äußeren und vorderen Anteile der Nase frei und nur die Umgebung der Choanen und der subglottische Teil skleromatös infiltriert. Bei dem einen Kranken hat der Vortr. den Versuch der Behandlung mit dem Ehrlichschen Mittel „606" unternommen. Das Ergebnis war ein negatives, indem die affizierten Schleimhautpartien nicht die geringste Reaktion zeigten. Das Mittel war sehr gut vertragen worden. Wassermann war vor und nach der Behandlung negativ. Die histologisch-bakteriologische Untersuchung abgetragener Gewebsstückchen und des Sekrets aus der Nase hat die für Sklerom charakteristischen Befunde ergeben.

b) Einen Rekruten, welcher zur Konstatierung seiner Heiserkeit und deren Ursache der Abteilung übergeben worden war. Die Untersuchung ergab das Bestehen einer **rechtseitigen Recurrenslähmung.** Ferner fand sich Herabsetzung der Sensibilität der Larynxschleimhaut besonders auf der rechten Seite und eine Parese und Anästhesie der rechten Seite des weichen Gaumens. Um der Ursache dieser Erscheinung auf den Grund zu kommen, wurde der Mann zur internen Untersuchung der Abteilung des Herrn Stabsarztes Doktor Raschowsky überwiesen. Daselbst wurden normale Befunde in den Brustorganen — auch durch die Röntgenuntersuchung — festgestellt, hingegen folgende Symptome von Seite des Nervensystems konstatiert: Nystagmus, dissoziierte Anästhesie des Nerv. trigeminus, indem die taktile Sensibilität vorhanden ist, während die Wärme- und Schmerzempfindung an der rechten Gesichts- und Halsseite fehlt, ferner Fehlen der Geschmacksempfindung, Fehlen des Tricepsreflexes und das Bestehen eines trophischen Geschwürs an der rechten Ohrmuschel. Alle diese Erscheinungen ergeben das Bild einer ausgesprochenen Syringobulbie. In diesem Falle wurde demnach, wie in so vielen anderen, durch die Untersuchung des Kehlkopfes an das Bestehen einer Erkrankung des Zentralnervensystems aufmerksam gemacht.

c) Einen 15jährigen Burschen aus dem Ambulatorium für Hals- und Nasenkranke im Krankenhause Wieden, welcher eine **beiderseitige angeborene Atresie der Choanen** zeigt. Im obersten Abschnitt der die Nase hinten abschließenden, frontal gestellten knöchernen Wände ist beiderseits eine stecknadelkopfgroße, runde, anscheinend blind endigende Öffnung zu bemerken. Der harte Gaumen zeigt die bekannte gotische Spitzbogenform. Vor ungefähr drei Wochen hat der Vortr. die linke Nasenseite operiert, indem er mit Meißel und Hammer von vorneher eine Öffnung anlegte und dieselbe mit der Hajekschen Knochenstanze erweiterte. Zur Verhütung der Verkleinerung wurde seither noch immer ein Tampon eingeführt. Die dem Septum anliegenden Teile der Wand erwiesen sich bei der Operation als aus dünnem Knochen bestehend,

Digitized by Google
Original from UNIVERSITY OF CALIFORNIA
Generated on 2019-10-24 12:06 GMT / http://hdl.handle.net/2027/uc1.b3252759
Public Domain in the United States, Google-digitized / http://www.hathitrust.org/access_use#pd-us-google

während die der lateralen Wand anliegende Partie aus sehr dickem und hartem Knochen besteht.

Unmittelbar nach der Herstellung der Durchgängigkeit der einen Nasenseite zeigte sich, daß die Sprache, welche bisher, wenn auch nicht normal, so doch verständlich gewesen war, fast unverständlich wurde. Es hatte sich die Rhinolalia clausa in eine Rhinolalia aperta verwandelt. Der Versuch kann auch jetzt noch beliebig oft wiederholt werden. Die Sprache wird relativ deutlich, wenn in die artefiziell erzeugte Lücke ein Tampon eingelegt wird, sie wird jedoch wieder schlecht und unverständlich, wenn man die Luft ungehindert durch das Loch streichen läßt.

Die Ursache des Auftretens der Rhinolalia aperta nach der Operation ist ja ganz klar, da die normalerweise beim Sprechen den Abschluß des Nasenrachens besorgenden Muskeln zu dieser Aktion bisher nicht herangezogen und zufolge Inaktivität atrophisch geworden waren. Diese Beobachtung hat eine prinzipielle Bedeutung, weil nun die Frage auftritt, ob wir, nachdem eine so bedeutende Verschlechterung der Sprache nach der Operation auftrat, auch die zweite Seite operieren sollen, oder, wenn wir die Frage anders stellen, ob es von sprachärztlicher Seite möglich sein wird, durch entsprechende Behandlung die überaus störende näselnde Sprache, die Rhinolalia aperta, zu beseitigen.

Diskussion.

Dr. Hugo Stern: Ich möchte zunächst die Diagnose noch etwas näher präzisieren. Wir unterscheiden bei der Rhinolalia clausa eine *a)* anterior und *b)* posterior, je nachdem, wo der Sitz der Verstopfung liegt. Bei der Rhinolalia clausa posterior functionalis, auch Dyslalia palatina clausa genannt, finden wir eine dauernde Kontraktion des Velum beim Sprechen und es fehlt das abwechslungsreiche Spiel des Velum, wie es de norma sein soll. Der demonstrierte Fall gehört auch hierher nicht, sondern in die Gruppe derjenigen Fälle, die wir als Rhinolalia clausa posterior organica bezeichnen. Die Frage, die nun Herr Dozent Dr. Fein stellte, ob auch die zweite Seite operiert werden soll und was überhaupt von sprachärztlicher Seite hierzu zu bemerken wäre, läßt sich meiner Ansicht nach nicht so kurz beantworten. Ich möchte vor allem die Durchgängigkeit (der Luft) für beide Nasenhöhlen prüfen, entweder nach dem Hartmannschen Verfahren oder nach dem von Gutzmann angegebenen; damit gewinne ich zugleich ein Urteil über die Widerstandsfähigkeit (Abschlußfähigkeit) des Gaumensegels und kann dann erst der Frage näher treten, ob auch die andere Seite operiert werden soll. Wichtig dabei ist auch der Umstand, zu wissen, ob der Pat. nunmehr genügend Luft hat. Aus den Ausführungen des Herrn Vortragenden geht hervor, daß es ihm diesbezüglich jetzt viel besser geht. Mit Rücksicht darauf und auf die Bemerkung des Herrn Dozenten Dr. Fein, daß seine Sprache jetzt viel schlechter sei als vor der Operation (da seine Rhinolalia clausa teilweise in eine aperta verwandelt wurde), würde ich doch empfehlen, vorläufig von der Operation Abstand zu nehmen und vorerst versuchen, durch sprachärztliche Behandlung (Massage des Gaumensegels, Kontrolle mit dem Nasenhörrohr, systematische Sprech- und eventuell Singübungen etc.) eine Besserung der Sprache zu erzielen; denn wir wissen aus Erfahrung (Gutzmann, Stern etc.), daß gerade in solchen Fällen man die Indikationsstellung für die Operation sehr vorsichtig stellen beziehungsweise beschränken muß, weil genau so wie beim operierten Wolfsrachen durch eine ganz kleine und unbedeutende Operation die Sprache

Digitized by Google
Original from UNIVERSITY OF CALIFORNIA
Generated on 2019-10-24 12:06 GMT / http://hdl.handle.net/2027/uc1.b3252759
Public Domain in the United States, Google-digitized / http://www.hathitrust.org/access_use#pd-us-google

eine erhebliche Verschlechterung erfahren kann, eine Verschlechterung, die eigentlich durch gar nichts mehr wieder gut gemacht werden kann und das Resultat monatelanger Bemühungen vernichtet. Der demonstrierte Fall kommt in der vorliegenden Form wohl nicht allzu häufig vor und ist, weil er eben, wie ich meine, für die Indikation einer zweiten Operation zu denken gibt, sehr interessant.

Dozent Dr. Roth: Ich möchte bei diesem Falle auf die Analogie hinweisen, welche sich uns zeitweilig bei der Operation stark entwickelter adenoider Vegetationen darbietet, indem auch bei diesen vor der Operation oft ausgesprochene Rhinolalia clausa, nach der Operation jedoch Rhinolalia aperta beobachtet wird, welch letztere dann durch entsprechende Sprechübungen beseitigt werden kann. Die Rhinolalia aperta ist in derartigen Fällen zweifellos die Folge einer funktionell fehlerhaften Einstellung der Muskulatur des weichen Gaumens, die sich beim Bestande der mächtigen adenoiden Vegetationen entwickelt hat und welche nach Entfernung derselben weiter fortbesteht, bis sie durch längere Übung in eine richtige Einstellung umgewandelt wird. Ich glaube demnach, daß es vom rhinologischen Standpunkte auch in diesem Falle richtiger sein wird, auch die rechte Choane frei durchgängig zu machen, um eine unbehinderte Nasenatmung zu erzielen, hinterher aber zu versuchen, durch geeignete Sprechübungen die Rhinolalia aperta zu beheben. Nach der angeführten Analogie ist meiner Meinung nach Hoffnung vorhanden, dieses letztere Ziel zu erreichen; sollte dies aber nicht gelingen, so ist in allgemein-gesundheitlicher Beziehung durch die Freimachung der Choanen doch dem Pat. ein großer Dienst erwiesen.

Dr. Fröschels: Die Rhinolalia clausa posterior gehört zu den störendsten Sprachfehlern und ist in diesem Falle nur operativ zu heilen; es entsteht allerdings durch die Operation eine Rhinolalia aperta, die hingegen sprachärztlich mit großer Wahrscheinlichkeit zu heilen ist. Folglich halte ich es für den richtigen Weg, die verschlossenen Choanen zu eröffnen und den Pat. dann der sprachärztlichen Behandlung zuzuführen.

Privatdozent Dr. Fein (Schlußwort): Zunächst möchte ich betonen, daß der Unterschied in der Verständlichkeit der Sprache ein ganz außerordentlicher zuungunsten der Sprache nach der Operation war und daß mir aus diesem Grunde Bedenken in bezug auf die Freimachung der rechten Seite aufstiegen. Ferner möchte ich die Analogie der Sprachstörung, welche nach Entfernung von adenoiden Vegetationen manchmal zurückbleibt und auf welche Herr Kollege Roth hingewiesen hat, nicht akzeptieren. Bei dieser Sprachstörung kann die Inaktivität der Muskeln niemals den hohen Grad erreichen, wie bei der angeborenen Choanalatresie, weil es sich bei den adenoiden Vegetationen um einen Prozeß handelt, der erst später, wenn auch in früher Kindheit, nicht aber angeboren aufgetreten ist und weil zweitens die Vegetationen niemals ein so großes Volumen erreichen, daß sie die Nase hermetisch abschließen; immer bleibt noch ein kleiner Raum für das Durchstreichen eines wenn auch geringen Quantums Luft übrig.

Meine Anfrage hat gelautet: Ist begründete Hoffnung vorhanden, daß die nach beiderseitiger Operation zu gewärtigende Rhinolalia aperta nach sprachärztlicher Behandlung wird beseitigt werden können?

Da von Seite der Sprachärzte diese Frage in bejahendem Sinne beantwortet wurde, werde ich auch die Durchgängigkeit der anderen Nasenseite her-

Digitized by Google
Original from UNIVERSITY OF CALIFORNIA
Generated on 2019-10-24 12:06 GMT / http://hdl.handle.net/2027/uc1.b3252759
Public Domain in the United States, Google-digitized / http://www.hathitrust.org/access_use#pd-us-google

stellen, und dies um so mehr, als die Indikation dieser Operation vom rhinologischen Standpunkte aus eine zweifellose ist.

II. Dr. Fröschels: Meine Herren! Ich erlaube mir hier einen seltenen Sprachfehler vorzustellen. Die 21jährige Pat. kam im Sommer in meine Ambulanz ins St. Anna-Kinderspital wegen ihrer Sprachstörung, welche ihr jeglichen Posten unmöglich machte und sie deshalb fast zur Verweiflung trieb. Sie hatte schon oft bei Ärzten angefragt, ob eine Heilung möglich wäre, ohne daß ihr eine solche zugesagt wurde. Mir wurde das Mädchen von Herrn Dr. Oskar Hirsch überwiesen.

Bei der Analyse ihrer Sprache zeigte es sich, daß alle Laute annähernd normal artikuliert wurden mit Ausnahme des S. Statt dieses Lautes wird nämlich ein Schnarchlaut gebildet, welcher mit dem S keine Ähnlichkeit hat. Die übrigen Laute werden leicht genäselt — es besteht eine universelle Rhinolalia aperta, welche aber nur für das geübte Ohr erkennbar ist. Die Rhinolalia aperta kommt dadurch zustande, daß die zum Abschlusse von Mundrachen und Nasenrachen bei den Nichtnasallauten nötige Hebung des Gaumensegels insuffizient erfolgt. Die Nasallaute M, N und Ng werden von unserer Pat. ganz normal gebildet, da ihr Wesen darin liegt, daß das Gaumensegel sich nicht zum Abschlusse von Mund und Nase heben muß; es hängt vielmehr herunter, leistet aber keine Arbeit und verrät demnach bei diesen Lauten seine Schwäche nicht.

Maximal erschlafft ist das Velum palatinum in diesem Falle beim S. Das normale S wird so gebildet, daß die Nase vom Munde hinten durch das Gaumensegel abgeschlossen wird und die Luft über die flach im Munde liegende Zunge streicht und zwischen den oberen und unteren Schneidezähnen austritt. Dabei bildet die Zunge in der Mitte eine seichte Rinne und berührt die Schneidezähne nicht.

Wir unterscheiden nun verschiedene S-Fehler (Sigmatismus). Die wichtigsten sind: Der Sigmatismus addentalis, wenn die Zungenspitze sich an die Schneidezähne drückt; der Sigmatismus interdentalis, wenn die Zunge zwischen die oberen und unteren Schneidezähne zu liegen kommt; der Sigmatismus lateralis, wenn die Zunge nicht flach im Munde, sondern mit einem Seitenrande höher liegt und wenn die Luft nicht median, sondern auf dieser Seite den Mund verläßt. Endlich der Sigmatismus nasalis — jene Sprachstörung, welche unsere Pat. aufweist. Bei diesem liegt der Fehler hauptsächlich in der Funktion des weichen Gaumens, während, wie Sie hörten, die anderen drei Arten hauptsächlich Fehler in der Zungenstellung sind. Beim nasalen Sigmatismus wird der Mund vom Rachen nicht abgeschlossen und die Luft entweicht daher wie bei einem Nasallaut (m, n oder ng) durch die Nase; dabei entsteht ein Schnarchlaut. Da nun das S in der Sprache sehr häufig ist, ergibt sich ein sehr störender Sprachfehler, wenn es gebildet wird.

Was die Ätiologie anbelangt, so habe ich vor zwei Jahren, als ich eine neue Methode zur Behandlung der anderen Arten des Sigmatismus angab, welche in der Verwendung einer Wachsplatte besteht, bemerkt, daß zwei Pat. im Momente des Einführens dieser Platte in den Mund plötzlich einen Sigmatismus nasalis hatten. Dieser war sofort beseitigt, als ich sie aufforderte, die Luft unbekümmert um den Fremdkörper im Munde nur durch den Mund zu senden und es entstand, wie das bei der Behandlung mit der Wachsplatte die Regel ist, gleich ein vollkommen korrektes S. Der Umstand aber, daß diese Pat. einen Sigmatismus nasalis bekamen, als sie glaubten, es bestehe im Munde

Digitized by Google
Original from UNIVERSITY OF CALIFORNIA
Generated on 2019-10-24 12:06 GMT / http://hdl.handle.net/2027/uc1.b3252759
Public Domain in the United States, Google-digitized / http://www.hathitrust.org/access_use#pd-us-google

ein für den Luftstrom unüberwindliches Hindernis, läßt mich zu dem Schlusse kommen, daß der Sigmatismus nasalis dann entsteht, wenn ein Kind glaubt, die Schwierigkeiten der S-Bildung im Munde überhaupt nicht überwinden zu können, während die anderen Arten von Sigmatismus wenigstens einen mißlungenen Versuch darstellen, das S dort zu bilden, wo es andere Leute produzieren.

Die Therapie des Sigmatismus nasalis ist die denkbar einfachste und dankbarste. Man hält dem Pat. die Nase zu und läßt ihn in einen Hohlschlüssel oder ein Glasröhrchen pfeifen, ohne daß die Lippen einander berühren. Es entsteht dann ein richtiges S. Meist aber darf man dem Pat. erst nach einiger Übung mitteilen, daß das, was er bilde, ein S sei; denn für den Anfang entsteht nur bei Nennung des Namens „S" eine Stauung der Luft in der Nase und der Pat. ist nicht imstande, die Luft zum Munde herauszusenden. Kann er durch etwa achttägige Übung das isolierte S richtig bilden, dann geht man zur Verbindung des S mit Vokalen, dann mit Konsonanten (ts, st) und endlich zu Silben und Worten. Die Therapie wird kaum einen Monat brauchen. Auch die Ihnen vorgestellte Pat. war nach wenigen Wochen so weit, daß sie mit der nötigen Aufmerksamkeit korrekt spricht. Zur Beseitigung der geringen Schwäche des Gaumensegels verwende ich Galvanisation, Massage und Sprechübungen.

Diskussion.

Dr. Hugo Stern: Ich habe schon in früheren Jahren Gelegenheit gehabt, derartige Fälle vor und nach der Behandlung in dieser verehrlichen Gesellschaft zu demonstrieren und erlaube mir daher nur auf meine seinerzeitigen Ausführungen hinzuweisen. Bezüglich der Ätiologie wäre doch hervorzuheben, daß, wenn man in der Anamnese genau forscht, man doch in einer größeren Anzahl der Fälle die Widerstandsfähigkeit des Gaumensegels im allgemeinen findet, worauf ja Hartmann zuerst aufmerksam machte. Ferner können wir sehr oft hören, daß eine Diphtheritis vorausgegangen ist, oder ein schwerer, lang anhaltender Schnupfen etc. Ich verfüge bisher über mehr als 20 Fälle, in deren größerer Zahl eine der angeführten Ursachen sich in einen direkten Zusammenhang mit der Affektion bringen läßt. Hie und da wurde auch beobachtet — auch ich habe derartige Fälle gesehen —, daß in der Kindheit von den Pat. alle Laute nasal gesprochen wurden, die Rhinolalia verschwand später und persistierte nur bei den Lauten der S-Reihe.

In therapeutischer Beziehung bewährt sich neben den angeführten Maßnahmen das Nasenhörrohr, weil es zur Selbstauskultation und Selbstkontrolle ausgezeichnete Dienste leistet. Die vorgestellte Pat. muß zur reinen Bildung des S die Nase noch immer zuhalten. Dieses Zuhalten der Nase ist ebenfalls ein therapeutisches Hilfsmittel, doch möchte ich nachdrücklichst empfehlen, davon nur vorsichtig Gebrauch zu machen, da mir in einigen Fällen in der Anamnese der Pat. von nachfolgenden Ohraffektionen (wohl infolge zu hoher und starker Druckveränderungen) berichtet wurde. Ich selbst bediene mich fast nie dieses Mittels, es gelingt auch durch die anderen therapeutischen Maßnahmen, einen vollen Erfolg zu erzielen.

III. Hofrat Chiari stellt vor:

a) einen Pat., welchem er eine Kugel aus der rechten Keilbeinhöhle extrahiert hatte. J. B., 27 Jahre alt, Bäckergehilfe, schoß sich am 22. VIII. 1910 eine **Revolverkugel** (6 *mm*) **in die rechte Schläfe.** Er wurde damals auf

Digitized by Google
Original from UNIVERSITY OF CALIFORNIA
Generated on 2019-10-24 12:06 GMT / http://hdl.handle.net/2027/uc1.b3252759
Public Domain in the United States, Google-digitized / http://www.hathitrust.org/access_use#pd-us-google

die Unfallstation der Klinik Hochenegg gebracht; er hatte nie das Bewußtsein verloren und klagte nur über heftige Schmerzen in der linken Nackengegend, in den Schultern und im Hinterhaupte. Pat. leidet außerdem an Infiltrationsprozessen an beiden Lungenspitzen und hatte schon mehrmals Hämoptoe überstanden.

An der Klinik Hochenegg erfolgte bald Heilung der äußeren Wunde, die Skiagramme ließen das Projektil in der rechten Keilbeinhöhle sehen.

Es wurde nun am 14. IX. von mir der vordere Anteil der rechten unteren Nasenmuschel entfernt, weil er den Einblick in die Tiefe verhinderte.

Am 16. IX. entfernte ich nach mehrmaliger Pinselung mit 20%iger Cocainlösung und Adrenalin die mittlere und die obere Muschel, eröffnete die vordere Wand der Keilbeinhöhle zuerst mit dem Haken, dann mit Grünwald und erweiterte die Öffnung mit Hajeks Stanzen. Nach einigen Sondierungen mit der Nasenpinzette wurde die Kugel gefühlt und gefaßt. Sie verkeilte sich aber, wurde mit dem Haken etwas gedreht und neuerlich gefaßt. Im letzten Momente entschlüpfte sie aber, fiel in den Rachen und wurde ausgespuckt.

Pat. blieb von da in ambulatorischer Behandlung und hatte weiter die oben beschriebenen Schmerzen, war aber sonst wohl. Am 3. X. 1810 kam er mit Fieber und heftigen Kopfschmerzen an der Stirne und im Hinterhaupt an meine Klinik.

Dozent Dr. Schüller konstatierte Zeichen von meningitischer Reizung; beide Bulbi druckempfindlich, leichte Kiefersperre, Nacken- und Halsmuskeln druckempfindlich, Nackensteifigkeit, Kernig deutlich. Am 11. X. waren alle Symptome geringer und Kernig nicht mehr nachzuweisen. Das Fieber stieg am 4. X. bis 39·1°, am 5. X. 39·8° und war noch am 12. X. 38·6°, vom 14. X. an normal. Am 6. XI. konnte Pat. als geheilt entlassen werden, da er nur noch geringe Schmerzen im Nacken und in den Schultern hatte.

Was nun die Ursache der meningitischen Reizung anbelangt, so dürfte sie zurückzuführen sein auf einige versprengte Teilchen der Kugel, die man deutlich im Skiagramm sieht. Von ihnen ging wahrscheinlich die entzündliche Reizung aus, die sich auf die Meningen fortpflanzte. Wäre bei der Operation ein Störung in der hinteren Wand der Keilbeinhöhle entstanden, so hätten die Erscheinungen sich unmittelbar an die Extraktion der Kugel angeschlossen. So aber traten sie erst nahezu drei Wochen später auf.

b) Einen Fall, bei welchem ein **Fremdkörper** beobachtet und entfernt wurde. Ein Zehnhellerstück, welches vor 8 Tagen aspiriert worden war, wurde bei dem 13jährigen Pat. nach der Einführung des Bronchoskops **im rechten Hauptbronchus** querstehend gesehen. Nach Einführung des Verlängerungsrohres wurde das Geldstück mit der Hackerschen Fremdkörperpinzette gefaßt und bis unter die Stimmlippen gezogen. Trotz Drehung glitt aber jetzt die Pinzette ab und das Geldstück glitt in die Tiefe. Nach neuerlicher Einführung des Bronchoskops zeigte es sich schiefstehend im oberen Teile der Trachea. Mit derselben Pinzette wurde es wieder gefaßt und derart gedreht, daß es sagittal stand. Anstandslose Extraktion. Weiterer Verlauf reaktionslos.

IV. Dr. Kahler demonstriert einen **Fall von Larynxfibrom.** Der 32jährige Tischler gibt an, stets gesund gewesen zu sein. Familienanamnese *belanglos.* Seit ungefähr einem halben Jahre macht die Umgebung des Pat. ihn darauf aufmerksam, daß er so spricht, als ob er einen Knödel im Munde hätte. Subjektiv hat Pat. nur geringe Beschwerden, nur bei stärkeren Anstrengungen, Stiegensteigen Atemnot. Bei der Laryngoskopie sieht man an Stelle des rechten

Digitized by Google
Original from UNIVERSITY OF CALIFORNIA
Generated on 2019-10-24 12:06 GMT / http://hdl.handle.net/2027/uc1.b3252759
Public Domain in the United States, Google-digitized / http://www.hathitrust.org/access_use#pd-us-google

Aryknorpels einen Tumor, der in die rechte aryepiglottische Falte überzugehen scheint, den Larynx fast vollständig ausfüllt. Man sieht nur den hintersten Anteil der linken Stimmlippe. Der Tumor ist etwa hühnereigroß, von normaler Schleimhaut überzogen, einige erweiterte Gefäße an der Oberfläche. Die Untersuchung mit der Sonde zeigt, daß er nicht beweglich ist, der linke Aryknorpel macht gute Exkursionen. Pat. atmet für den vollständigen Larynxverschluß auffallend gut, nur bei genauem Hinhören hört man ein bei der Inspiration stärkeres Stenosengeräusch. Die Palpation ergab derbe Konsistenz. Eine Probepunktion förderte keine Flüssigkeit zutage. Wegen der auffallenden Größe des Tumors entschloß ich mich zur extralaryngealen Operation, die ich am 1. IX. 1910 ausführte. Nach Tracheotomie und Einführung der Trendelenburgschen Kanüle Laryngofissur; zur Erweiterung des Operationsfeldes wird auch das Os hyoideum in der Mittellinie gespalten. Der Tumor sitzt breitbasig der aryepiglottischen Falte rechts auf, der rechte Aryknorpel ist zum größten Teile in den Tumor einbezogen. Es gelingt leicht, den Tumor auszuschälen, ein Teil der ihn überziehenden Schleimhaut wird mitentfernt, die Wunden mit Catgutnähten verschlossen. Reaktionsloser Wundverlauf. Pat. konnte nach acht Tagen das Spital verlassen. Die mikroskopische Untersuchung ergab ein Fibrom. So große Tumoren des Larynx gehören zu den Seltenheiten. Chiari konnte einen ähnlichen Fall beobachten, der Tumor war von Apfelgröße, saß jedoch mehr gestielt auf, so daß die Operation von innen mit der galvanokaustischen Schlinge ausführbar war. In meinem Falle war wohl der extralaryngeale Weg der einzig richtige, da eine radikale Entfernung des Gebildes auf intralaryngealem Wege wohl auszuschließen war.

Diskussion.

Prof. Réthi teilt mit, vor 16 Jahren in der Gesellschaft der Ärzte in Wien einen Mann von über 50 Jahren vorgestellt zu haben, bei dem ein großer gelappter Tumor den Kehlkopfeingang anscheinend ganz verschloß. Dennoch atmete der Kranke zumeist nahezu vollständig frei und nur zeitweilig stellte sich bei gewisser Lageveränderung des Tumors und einzelner Lappen desselben auch Atemnot ein. Mitunter trat krampfartiger Husten auf. Die Stimme versagte manchesmal ganz plötzlich. Bei der Respiration ragte der Tumor mit seinem vorderen Anteil in die Trachea hinunter und bei der Phonation wurde er über die Stimmbänder geschleudert. Der Tumor sah gallertig durchscheinend aus, gelappt, glänzend und war fast walnußgroß (2·6 *cm* lang und 2 *cm* breit), zwischen den einzelnen Lappen der Geschwulst konnte die Luft bei der Inspiration auf gewundenen Wegen hineingelangen, was bei einem einzigen, gleichmäßig konturierten Tumor nicht möglich gewesen wäre. Der Fall war bemerkenswert einmal wegen der Größe und dann wegen der Insertionsstelle; er saß nämlich mit einem ziemlich dünnen Stiele an der Interarytänoidschleimhaut in der Mitte derselben, etwas über dem Glottisniveau, an einer Stelle, an der gutartige Neubildungen zu den größten Seltenheiten gehören; Stoerk bestritt damals von vornherein, daß ein gutartiger Tumor an dieser Stelle seinen Sitz haben könne. Zu jener Zeit, als der Fall demonstriert wurde, waren von gutartigen Neubildungen an der Interarytänoidschleimhaut nur zwei Papillome — das heißt ohne Mitbeteiligung anderer Stellen — und eine Cyste bekannt gewesen. Redner entfernte den Tumor endolaryngeal mit der galvanokaustischen Schlinge, was glatt vonstatten ging. Die mikroskopische Untersuchung ergab ein ödematöses Fibrom.

Digitized by Google
Original from UNIVERSITY OF CALIFORNIA
Generated on 2019-10-24 12:06 GMT / http://hdl.handle.net/2027/uc1.b3252759
Public Domain in the United States, Google-digitized / http://www.hathitrust.org/access_use#pd-us-google

V. Dr. Kahler demonstriert zwei Pat. mit primären **Bronchialtumoren. Der erste,** ein 44jähriger Mann, zeigte bei der ersten Untersuchung **den rechten Bronchus** vollständig ausgefüllt durch einen grobhöckerigen Tumor. **In der Nacht vor der** beschlossenen Operation hustete er die Geschwulst aus. Sie ist 4 *cm* lang, 2 *cm* dick.

Bei der nach dem Aushusten vorgenommenen Bronchoskopie sah man den Stiel des Tumors im rechten Unterlappenbronchus unter dem Abgang des ersten Dorsalastes. Der Stiel wurde möglichst gründlich entfernt, trotzdem zeigte sich schon zwei Monate später ein Rezidiv. Der Tumor reicht schon wieder in den Hauptbronchus bis etwa 1 *cm* vor dessen Abgang aus der Trachea.

Die histologische Untersuchung ergab ein Myxosarkom vom Typus der Parotismischgeschwülste. (Bronchoskopische Demonstration des Falles.)

In dem zweiten Falle handelt es sich um eine 46jährige Pat., die wegen einer Strumastenose tracheoskopiert wurde; man sah im rechten Bronchus 2 *cm* vor dem Eingang einen zirka kirschgroßen, düsterrot gefärbten, feingranulierten, von der lateralen und hinteren Wand ausgehenden Tumor. Probeexcision ergab Adenocarcinom. (Demonstration des Falles. [Erscheint ausführlich.])

VI. Dozent Dr. Emil Glas demonstriert:

a) Einen Pat. mit **multipler Sklerose** (mit bulbären Symptomen), Rhinolalia aperta, Velumparese, Lähmung der linken Zungenhälfte, Atrophie der linken Zungenhälfte mit fibrillären Zuckungen. Zudem besteht Nystagmus und Paraparese sowie Detrusorschwäche. Sensibilität intakt.

b) Eine Anzahl **Röntgenbilder von Kiefercysten,** bei denen der Gerbersche Wulst stark ausgebildet ist, bei einem Falle sogar so, daß er eine starke Stenose erzeugt. In bezug auf die Therapie erwähnt Vortragender, daß in einem solchen Falle, falls die radikale Operation abgelehnt wird, immerhin auch die Methode nach Mikulicz-Krause gemacht werden könnte, wobei nach Resektion des Gerberschen Wulstes eine breite Kommunikation mit der Nase resultieren würde. Bei den großen, mit stärkeren Wülsten versehenen Cysten hätte als radikale Methode die Denkersche vor der Lucschen den Vorzug.

VII. Dr. Fritz Neumann demonstriert:

a) Einen **kleinnußgroßen, harten Tumor,** der dem rechten Taschenband aufsaß und der sich bei mikroskopischer Untersuchung als **Sklerom-gewebe** erwies. Der Pat. war vor sechs Jahren wegen Sklerom des Epipharynx an der Klinik interniert und verließ damals dieselbe nach mehrwöchigem Aufenthalt. Die genaue Publikation wird in extenso erscheinen.

b) Einen **Spatel zur direkten Laryngoskopie.** Dieser Spatel trägt in seinem Innern ein ca. 2 *mm* dickes Röhrchen, welches 2 *cm* vor der Spatelspitze in das Spatellumen mündet; besagtes Röhrchen wird mit einem Junkerschen Apparat in Verbindung gesetzt, auf diese Art kann man gleichzeitig narkotisieren und endolaryngeal operieren. Bei der Konstruktion des Spatels hatte man in erster Linie die endolaryngeale Papillomoperation bei Kindern im Auge.

Die Firma Leiter stellt jetzt außer besprochenem Spatel noch bronchoskopische Röhren her, welche im Prinzip gleich konstruiert sein werden.

VIII. Dr. J. Braun stellt aus dem Ambulatorium des Dozenten Dr. M. Hajek einen Fall von **epipharyngealem Divertikel (Recessus salpingopharyngeus)** vor. Es handelt sich um ein 18jähriges Mädchen, bei welchem

Digitized by Google
Original from UNIVERSITY OF CALIFORNIA
Generated on 2019-10-24 12:06 GMT / http://hdl.handle.net/2027/uc1.b3252759
Public Domain in the United States, Google-digitized / http://www.hathitrust.org/access_use#pd-us-google

gelegentlich einer Untersuchung im Ambulatorium diese Recessusbildung als zufälliger Nebenbefund konstatiert wurde. In der Anamnese läßt sich keinerlei Trauma oder eine Operation im Rhinopharynx eruieren, noch kann irgend eine akute oder chronische Infektionskrankheit, wie Variola, Scarlatina, Diphtherie oder eine Verätzung mit ihren sekundären narbigen Veränderungen damit in Verbindung gebracht werden, so daß der Recessus, wie er im folgenden geschildert werden soll, wohl als angeboren betrachtet werden soll, wohl als angeboren betrachtet werden muß. Bei der Rhinoscopia posterior sieht man nämlich in der linken Choanalgegend augenscheinlich als Fortsetzung der Rosenmüllerschen Grube eine divertikelartige, ziemlich tiefe Grube, die vorn und oben von dem zu einem platten Strange veränderten Tubenwulste begrenzt wird und bis gegen die Mittellinie am Choanaldach in die Basis des Keilbeinkörpers hineinreicht, ein Gebilde, wie es seinerzeit von Moriz Schmidt und Pertik beschrieben worden ist und häufiger symmetrisch aufzutreten scheint. Bei der Demonstration im Hayschen Pharyngoskop konnte die ziemlich beträchtliche Tiefe des Divertikels viel deutlicher zur Anschauung gelangen. Eine unlängst in der Zeitschrift für Ohrenheilkunde aus der Körnerschen Klinik erschienene Arbeit hält diese und ähnliche Bildungen, wie sie sich aus der Literatur zusammenstellen ließen, ebenfalls als angeboren oder bald nach der Geburt aus der Anlage entwickelt entstanden, wofür auch das relativ seltene Vorkommen spricht gegenüber der Auffassung, daß es Schrumpfungen im adenoiden Gewebe seine Entstehung verdanke.

Diskussion.

Privatdozent Dr. Fein: Der kongenitale Ursprung des vorgezeigten Recessus erscheint mir sehr zweifelhaft. Die Entstehung desselben läßt sich vielmehr ganz ungezwungen auf folgende Weise erklären. In frühester Kindheit war die Rachenmandel, von welcher noch jetzt ein verhältnismäßig großer Rest zu sehen ist, so groß, daß ihre laterale Fläche dem Tubarwulst angelegen hat, aus irgend einem Grunde hat an der Berührungsstelle eine Verwachsung stattgefunden. Im Verlaufe der späteren Zeit hat die physiologische Involution der Rachenmandel stattgefunden, in deren Verlauf die Verlötungsstelle gedehnt und bandartig bis zu dem heute sichtbaren Grade ausgezogen wurde. Durch dieses Band ist der Recessus abgegrenzt.

In viel geringerem Grade ist derselbe Prozeß auch auf der rechten Seite zu sehen.

Hofrat Chiari, der den Fall nachträglich mittelst Finger palpierte, war überrascht, wie weit das Divertikel nach vorne reichte und konstatierte, daß dasselbe einer knöchernen Vertiefung im Os basilare entsprach.

Privatdozent Dr. Fein: In bezug auf die Bemerkungen des Herrn Hofrates Chiari möchte ich denn doch daran festhalten, daß der Rest der Pharynxtonsille deutlich in Form eines halbkugeligen Tumors zu sehen ist und daß der Strang vom Tubarwulst zur Oberfläche dieses Tonsillenrestes hinzieht. Da eine Pharynxtonsille im fötalen Leben nicht vorkommt oder wenigstens nicht in beträchtlichem Maße entwickelt sein kann, muß ich meine früher entwickelte Erklärung der Entstehung des Recessus in dem vorgezeigten Falle — links deutlich, rechts weniger ausgeprägt — für die natürliche halten.

IX. Dr. Hutter stellt eine Pat. aus dem Ambulatorium des Dozenten Hajek vor, bei der wegen **beiderseitiger Siebbein-, linkseitiger Keilbeinhöhleneiterung** vor einiger Zeit die Siebbeinzellen eröffnet worden waren

Digitized by Google
Original from UNIVERSITY OF CALIFORNIA
Generated on 2019-10-24 12:06 GMT / http://hdl.handle.net/2027/uc1.b3252759
Public Domain in the United States, Google-digitized / http://www.hathitrust.org/access_use#pd-us-google

und links die Keilbeinhöhle freigelegt wurde. Bei der Rhinoscopia anterior sieht man nun links das durch Resektion der vorderen Keilbeinhöhlenwand breit eröffnete Cavum sphenoidale. Bei genauer Inspektion desselben bemerkt man an dem gut sichtbaren Septum sphenoidale im Bereiche der vorderen Hälfte eine von einem zarten, membranösen Saum eingefaßte, ungefähr erbsengroße, rundliche Öffnung, durch die sich eine rechtwinklig abgebogene Sonde einführen läßt. Flüssigkeit, durch eine in gleicher Weise eingeführte Kanüle gespritzt, gelangt zur rechten Nasenseite heraus. Es besteht demnach eine Kommunikation beider Keilbeinhöhlen durch einen Defekt der Keilbeinscheidewand, der mit Rücksicht auf die zarte, membranöse Beschaffenheit des Randes, die gleichmäßige Gestaltung und endlich das Unwahrscheinliche einer artefiziellen Läsion für angeboren anzusehen ist. Angeborene Defekte, auch vollkommenes Fehlen der Keilbeinhöhlenscheidewand sind bereits des öfteren beobachtet worden, doch hat man selten Gelegenheit, dergleichen in vivo zu konstatieren, weshalb die Demonstration des Falles erfolgt.

Diskussion.

Prof. Réthi: Vor einem Jahre etwa eröffnete Redner bei einem 35jährigen Pat. die Keilbeinhöhle auf beiden Seiten wegen einer chronischen Eiterung. Die vordere Wand war relativ dünn und das Anlegen einer natürlichen Bresche vom Ostium aus ging leicht vonstatten. Bei der Tamponade und Einführung eines gesäumten Dermatolstreifens wurde derselbe auf der anderen Seite sichtbar; er füllt bald beide Höhlen aus und die Entfernung geschah von der anderen Seite her. Das Fenster im Septum sphenoidale war, wie die Sondenuntersuchung ergab, von ovaler Form, etwas über 1 cm^2 groß und glattrandig.

Dozent Dr. Glas frägt, ob eine Ausspülung der Keilbeinhöhle vor dem operativen Eingriff vorgenommen worden ist und was dieselbe ergeben habe. Denn nur bei positivem Befunde vor der Operation ist die Kommunikation der beiden Sinus sphenoidales als sicher natürlich zu bezeichnen, während nach der Form des septalen Foramens eine artefizielle, bei der Operation zustande gekommene Genese nicht von der Hand zu weisen ist.

Referate.

I. Allgemeines.

Deformidad del maxilar inferior par les sopates de cabeza en les spondilliticos. (Mißbildung des Unterkiefers durch die Tragapparate des Kopfes bei den Spondylitiden. Von Lopez Durán. (Revista ibero-americana de ciencias médicas, September 1910.)

Spitzer, Werndorff, Osten-Sacken fanden schon artefizielle Mißbildungen des Unterkiefers, die durch die Kopfstützen (Tragapparate, sogenannte Minerven) verursacht sind. Verfasser beschreibt und bildet 3 solche Fälle aus seiner zahlreichen Statistik ab. Diese Läsionen (Störungen des Kieferverschlusses, durch Verbiegung und Verdünnung des Processus alveolaris und durch eine starke Distension der temporo-maxillären Gelenkkapsel verursacht)

Digitized by Google
Original from UNIVERSITY OF CALIFORNIA
Generated on 2019-10-24 12:06 GMT / http://hdl.handle.net/2027/uc1.b3252759
Public Domain in the United States, Google-digitized / http://www.hathitrust.org/access_use#pd-us-google

sind ein geringes Übel dem großen Vorteil gegenüber, welchen die mit Wirbelkaries affizierten Pat. von diesen Apparaten haben. Menier.

Die menschliche Tuberkulose als symbiotische Doppelinfektion. Elektive Tuberkulinempfindlichkeit; Elektivzüchtung des Humano-longus aus Sputum; Doppelpräcipitation und Doppelagglutination. Aus dem Privatlaboratorium von Dr. Karl Spengler in Davos. Von Frau S. Fuchs-Wolfring. (Zeitschrift für Tuberkulose, XVI, 4.)

Die Tatsache der Artverschiedenheit des Tuberkel- und Perlsuchtbacillus und der Apathogenität des letzteren für den Menschen, dann aber die weitere Tatsache, daß es öfters gelingt, aus Fällen menschlicher Tuberkulose einen rindpathogenen Bacillus zu züchten, welcher morphologisch und biologisch alle Zeichen des Perlsuchtbacillus darbietet, liefert nach Ansicht der Autorin nicht den Beweis dafür, daß jener Bacillus ein echter Perlsuchtbacillus sei und dieser deshalb menschenpathogen sein müsse, sondern dient als Stütze der von Karl Spengler aufgestellten Ansicht von dem Wesen der menschlichen Tuberkulose als einer symbiotischen Doppelinfektion zweier artverschiedener säurefester Bakterien, dem Kochschen Tuberkelbacillus und einem von Spengler „Humano-longus" genannten Bacillus, welcher mit dem Perlsuchtbacillus (Bovinus) auffallende Ähnlichkeit zeigt, dagegen auch abweichende Eigenschaften, vor allem darin, daß er hochgradig menschenpathogen ist im Gegensatz zum Bovinus. Die auch durch die Präcipitation bewiesene nahe Verwandtschaft des Humano-longus mit dem echten Bovinus führt K. Spengler zu der Ansicht, daß der Humano-longus als Stammvater des echten Perlsuchtbacillus zu betrachten sei, daß die Perlsucht des Rindes also eine Domestikationsinfektion darstelle; durch die Rinderpassage verliert der Humano-longus seine menschenvirulenten Eigenschaften. Keller.

Erfahrungen über Arbeit weiblicher Patienten auf Heilstätten. Von Dr. O. Helms, Chefarzt der Heilstätte Nackeböllefjord, Dänemark. (Zeitschrift für Tuberkulose, XVI, 4.)

Helms liefert einen Beitrag zu der jetzt vielfach diskutierten Frage der Zweckmäßigkeit einer Beschäftigung von Lungenkranken in Heilanstalten, welche er im positiven Sinne beantwortet. Keller.

Welche Lunge wird vorzugsweise durch Tuberkulose angegriffen? Mitteilung aus dem Boseruß-Sanatorium zu Kopenhagen. Von N. J. Strandgaard, Chefarzt. (Zeitschr. f. Tuberkulose, XVI, 4.)

Nach den Ergebnissen einer an 2432 männlichen und weiblichen Pat. angestellten Untersuchung ergibt sich im allgemeinen ein Übergewicht der rechtseitigen Lungenaffektionen, jedoch trifft dies nur für die beiden ersten Stadien (Turban) der Tuberkulose zu, während im dritten die linkseitigen Affektionen viel häufiger sind, so daß Strandgaard denjenigen Autoren zustimmt, welche annehmen, daß die Tuberkulose allerdings am häufigsten in der rechten Lunge beginnt, sich aber schneller in der linken Lunge ausbreitet:

Digitized by Google
Original from UNIVERSITY OF CALIFORNIA
Generated on 2019-10-24 12:06 GMT / http://hdl.handle.net/2027/uc1.b3252759
Public Domain in the United States, Google-digitized / http://www.hathitrust.org/access_use#pd-us-google

demnach würden bei einem Untersuchungsmaterial mit gleicher Stärke für alle drei Stadien die rechtseitigen Affektionen in der Mehrzahl sein. Auch die Pleuritiden scheinen im ersten und zweiten Stadium mehr rechterseits, im dritten Stadium linkseitig aufzutreten. Bezüglich des Weges, den die Tuberkulose in den Lungen nimmt, kommt der Autor zu folgender Auffassung: „Zunächst wird die rechte Lungenspitze und dann die linke angegriffen. Die Infiltration breitet sich dann nach abwärts im rechten oberen Lappen aus, gerät jetzt hier ins Stocken, um sich nur an der linken Seite nach abwärts auszubreiten, zunächst auf der Vorderfläche des unteren Lappens, dann auf der Hinterfläche desselben; bald darauf breitet sich die Infiltration der rechten Seite nach der Vorderfläche hinunter, während der untere Teil der rechten Hinterfläche erst zuletzt infiltriert wird." Keller.

Ursprung und Bedeutung der tuberkulösen Schweiße. Von Dr. G. Heim (Bonn). (Zeitschr. f. Tuberkulose, XVI, 4.)

Heim sieht in den tuberkulösen Schweißen zweckmäßige Vorrichtungen zur Ausscheidung toxischer Substanzen, so daß also eine Unterdrückung dieser Schweiße geradezu einen großen Fehler darstellen würde. Diese Anschauung sucht Verfasser durch theoretische Auseinandersetzungen zu begründen, doch fehlen exakte Versuche zu ihrer Erhärtung. Keller.

Über die Diagnose der syphilitischen Erkrankungen der oberen Luftwege. Von Dr. J. Zange. (Med. Klinik, 1910, Nr. 29.)

Verfasser zeigt, wie es oft auch dem Dermatologen schwer fällt, mit Sicherheit die Diagnose Syphilis zu stellen. Noch schwieriger ist es aber für den Laryngo-Rhinologen. (Verfasser hat hier in erster Linie die tertiäre Form der Syphilis im Auge.) Speziell die Differentialdiagnose gegenüber Krankheiten mit ähnlichen Symptomen kann oft sehr schwer sein; als solche Erkrankungen sind zu nennen: Tuberkulose, chronische Osteomyelitis, ulcerierende Neubildungen, Aktinomykose, Lepra, Rotz, Sporotrichose etc.

II. Die pathologisch-anatomische Untersuchung ist nicht immer eindeutig; Tuberkulose, Lues und Sporotrichose können ähnliche Bilder zeigen.

III. Die bakteriologische Untersuchung ist nur dann von Wert, wenn sie positiv ausfällt.

IV. Für die Seroreaktion nach Wassermann gilt das bei III. Gesagte.

V. Ex juvantibus zu diagnostizieren, führt zu Irrtümern. Auch Tuberkulose, Aktinomykose und Sporotrichose, besonders letztere, reagieren auf Jodkali, andrerseits reagieren tertiäre Luesformen nicht immer prompt auf Quecksilber oder Jodkali.

Mit Hinblick auf seine Ausführungen warnt Verfasser davor, auf Grund nur einiger Symptome eine Diagnose zu stellen, welche für das persönliche Leben des Pat. und für seine soziale Stellung von so schwerwiegender Bedeutung ist. Neumann.

Digitized by Google
Original from UNIVERSITY OF CALIFORNIA
Generated on 2019-10-24 12:07 GMT / http://hdl.handle.net/2027/uc1.b3252759
Public Domain in the United States, Google-digitized / http://www.hathitrust.org/access_use#pd-us-google

Über Lepra. Von Prof. Gerber (Königsberg). (Deutsche med. Wochenschr., 1910, Nr. 37.)

Vorliegende Arbeit ist als eine Ergänzung zu der Ebsteinschen Monographie über die Pathologie und Therapie der Lepra anzusehen. Ebstein hat die Lepra des Respirationstraktes allzu sehr vernachlässigt und dort, wo er as rhino-laryngologische Gebiet betritt, geschieht dies in einer Weise, daß es unter Nichtspezialisten eine falsche Vorstellung erwecken könnte. Gerber weist in seiner Arbeit nach, daß dem Respirationstrakt gerade bei Lepra die größte Aufmerksamkeit gebührt, da ja ein großer Teil der Leprösen infolge der Kehlkopflepra zugrunde geht. Ohne die Verdienste Ebsteins verkleinern zu wollen, widerspricht Verfasser in einigen Punkten den Ausführungen Ebsteins und zieht seine auf Grund einer reichen Erfahrung gewonnenen Schlüsse über das Verhältnis der Leprabacillen zu den oberen Luftwegen.

Neumann.

Über einige Anästhesierungsmethoden mit Alypin. Von Sanitätsrat Dr. H. Fischer (Stettin). (Deutsche med. Wochenschr., 1910, Nr. 38.)

Auf Grund seiner Erfahrungen hebt Verfasser die Vorteile des Alypins gegenüber dem Cocain hervor und erläutert die verschiedenen Methoden seiner Anwendung. Speziell in der Privatpraxis würde Verfasser das Alypin nur ungern vermissen. Neumann.

II. Nase und Nebenhöhlen.

Nebenhöhlenleiden als Ursache von Krankheiten in der Orbita. Von Sophus Beutzen. (Dansk Klinik, 1910, Nr. 7.)

Nebst pathologisch-anatomischen Bemerkungen über den Infektionsweg von den Nasennebenhöhlen zur Orbita referiert Verfasser 2 Fälle. In dem einen bestand ein Empyema sinus frontalis mit Abscessus retrobulbaris kompliziert, in dem anderen hatte ein Empyema sinus maxillaris Phlegmone orbitae hervorgerufen. Beide wurden durch Operation des Grundleidens geheilt.

L. Mahler.

Rhinolit, durch Fremdkörper entstanden. Von Henricksen-Skive (Dänemark). (Münchener med. Wochenschr., 57. Jahrg., Nr. 34.)

Mittelst der Hartmannschen stumpfen Nasenzange gelang es, einen etwa bohnengroßen Fremdkörper aus der Nase zu entfernen, der die Ursache einer Eiterung war und sich als ein unregelmäßiger eckiger Stein entpuppte, in dessen Innern sich ein Kirschkern fand. Dieser Fremdkörper hatte im Laufe von zirka 2 Jahren zur Bildung eines Rhinoliten geführt. Heilung in 6 Tagen. Reinhard.

Die operative Beseitigung der Retronasalpolypen. Von Hoffmann (München). (Münchener med. Wochenschr., 57. Jahrg., Nr. 34.)

Hoffmann empfiehlt, dieselben durch Entfernung der facialen Maxillarwand dem Auge zugänglich zu machen und nach gründlicher Adrenalin- und

Digitized by Google
Original from UNIVERSITY OF CALIFORNIA
Generated on 2019-10-24 12:07 GMT / http://hdl.handle.net/2027/uc1.b3252759
Public Domain in the United States, Google-digitized / http://www.hathitrust.org/access_use#pd-us-google

Cocainanwendung den Stiel mit einem geknöpften, halbmondförmigen Messer zu durchschneiden. Der Tumor fällt dann in den Epipharynx und wird durch den Mund herausgegeben. Reinhard.

Die Zunahme des Skleroms in Ostpreußen. Von Gerber (Königsberg). Münchener med. Wochenschr., 57. Jahrg., Nr. 35.)

Während vor 10 Jahren Sklerom in Ostpreußen äußerst selten war, beobachtete Verfasser seitdem eine Zunahme daselbst um das Fünffache. Dazu kommt ein zweiter Herd in Schlesien neben hie und da verstreuten Fällen im übrigen Deutschland. Diese Tatsache veranlaßt Gerber, erneut auf eine ernste, frühzeitige Bekämpfung dieser furchtbaren Krankheit hinzuweisen. Er teilt uns 4 neue Fälle mit, die kurz hintereinander im letzten Semester an seiner Klinik beobachtet wurden, und die sich auf Pat. im Alter von 19 bis 50 Jahren erstreckten. In allen Fällen für Ostpreußen typisch verändert war nur der Nasopharynx, der alte, bindegewebige Veränderungen zeigte. Die Therapie bestand in erster Linie in Dilatation mit den Schrötterschen Hartgummikathetern mit meistens gutem Erfolge. Reinhard.

Ein Fall von Osteomyelitis des Oberkiefers. (Aus der Ohren- und Kehlkopfklinik der Universität Rostock; Direktor: Prof. Körner.) Von G. Wüstmann, II. Assistent der Klinik. (Zeitschr. f. Ohrenheilk., Bd. 61, H. 3—4.)

Beschreibung des vierten Falles von Oberkieferosteomyelitis, der auf der Klinik Körner zur Beobachtung kam. E. Urbantschitsch.

Unsere Erfolge der Radikaloperationen der Sinuitis frontalis. (Aus der Basler oto-laryngologischen Klinik; Vorsteher: Prof. Siebenmann.) Von Dr. Peter Hans Hosch, I. Assistenten. (Zeitschr. f. Ohrenheilk., Bd. 61, H. 3—4.)

Die Resultate sind trotz zweier letaler Ausgänge und mancherlei kleineren Mißgeschicken nach Verfasser als gute zu bezeichnen. Die Killiansche Methode gibt in der Regel den besten Erfolg; immerhin müssen mitunter Modifikationen eintreten, zu denen auch die von Siebenmann gehört.
E. Urbantschitsch.

Über Durchbruch alveolar-periostitischer Abscesse in die Nase. Von Dr. J. Herzfeld (Berlin). (Passow und Schäfer, Beiträge etc., Bd. 3, H. 6.)

Mitteilung von zwei Fällen von Durchbruch periostitischer Abscesse in die Nasenhöhle ohne Beteiligung der Kieferhöhle. Bondy.

Ein neues Instrument für Nasenmassage. Von Dr. A. Hermann (Kassel). (Deutsche med. Wochenschr., 1910, Nr. 27.)

Ein Glasstab von 5 *mm* Dicke, der an seinem Ende etwa 4 *cm* lang abgeplattet ist. Vor dem Gebrauch wird derselbe mit Vaselin oder Vasenol eingerieben. Dieser Glasstab hat den Vorteil einer absoluten Reizlosigkeit.

Über nasale Reflexneurosen. Von Prof. Dr. Otto Piffl (Prag). (Med. Klinik, 1910, Nr. 35.)

Verfasser bespricht in großen Zügen die Reflexneurosen; nach Jurasz teilt er sie auf Grund ihrer Bahnen ein in solche, welche von der Nase aus-

Digitized by Google
Original from UNIVERSITY OF CALIFORNIA
Generated on 2019-10-24 12:07 GMT / http://hdl.handle.net/2027/uc1.b3252759
Public Domain in the United States, Google-digitized / http://www.hathitrust.org/access_use#pd-us-google

gehen und in einem anderen Organ ihren Endpunkt haben, 2. in diejenigen, bei welchen Ausgangs- und Endpunkt in der Nase liegen, und 3. in solche, welche von einem anderen Organ ausgehen und in der Nase ihren Endpunkt finden.

Auf Grund dreier Krankengeschichten berichtet Verfasser über eine eigenartige, noch nicht beschriebene Reflexneurose; nämlich Verstopfung der Nase und Schwitzen der entsprechenden Gesichtshälfte. Daß nach Herstellung der Nasenpassage das Schwitzen weiter fortbestand, erklärt Piffl dadurch, daß infolge des langjährigen Bestandes die Reflexbogenbahnen „so leicht wegsam, so eingefahren", daß die Beseitigung des auslösenden Momentes nicht mehr imstande war, normale Verhältnisse herzustellen.

Ferner berichtet der Autor von einer Pat., die infolge von chronischem Schnupfen an ständiger Schlafsucht litt. Nach Beseitigung der Hyperplasien und der Rhinitis schwand die Schlafsucht. Die Erklärung hierfür ist folgende: Durch Verlegung der Nase wird Hyperämie daselbst und im Epipharynx erzeugt, durch die Hyperämie tritt die benachbarte Hypophyse in ein Stadium der Hypersekretion. Diese letztere erzeugt die Schlafsucht (siehe Hypophysentumoren!) oder durch die unvollkommene Mundatmung tritt CO_2-Anreicherung des Blutes ein und durch diese wird ebenfalls Schlafsucht erzeugt.

Ferner werden noch zwei Beispiele dafür angeführt, daß durch Nikotinmißbrauch Coryza nervosa erzeugt werden kann (Reflexneurosen zweiter Ordnung). Verfasser hat vor Jahren die Fliesssche Lehre von den Genitalpunkten nachgeprüft und gefunden, daß die Verödung dieser Punkte in der Nase sehr häufig eine Heilung von längerer oder kürzerer Dauer, nie aber eine dauernde Heilung im Gefolge hat. Neumann.

III. Pharynx und Mundhöhle.

Zur Behandlung der Mandelpfröpfe. Von Trautmann (München). (Münchener med. Wochenschr., 57. Jahrg., Nr. 35.)

Verfasser ließ sich von Katsch in München einen stumpfen und winklig gebogenen Löffel in 3 Größen anfertigen, den er zur Entfernung der Mandelpfröpfe empfiehlt. Mit diesem gelingt es ihm leicht, alle Tonsillarnischen aufzufinden, insbesondere den ganzen supratonsillären Raum abzutasten, in dem man häufig versteckt ohne äußere Zeichen bei gewöhnlicher Mundhöhleninspektion ganz enorme Kalkablagerungen findet, und diese zu entfernen. Er betont die Wichtigkeit dieses Eingriffes, da mit einem Schlage nicht nur die reflektorischen Wirkungen der Mandelpfröpfe schwinden, das Räuspern, Spucken, Schnauben, Husten, die Schluckschmerzen, Trigeminusneuralgien, dann Stechen in den Ohren und Parästhesien in der Larynxgegend, sondern auch der Foetor ex ore sowie die Prädisposition zu Anginen und Diphtherie.

Reinhard.

Digitized by Google
Original from UNIVERSITY OF CALIFORNIA
Generated on 2019-10-24 12:07 GMT / http://hdl.handle.net/2027/uc1.b3252759
Public Domain in the United States, Google-digitized / http://www.hathitrust.org/access_use#pd-us-google

Über multiple Sarkome des Rachens. (Aus der Klinik für Ohrenkrankheiten in Straßburg.) Von Dr. Wilhelm Vogelsang, Med. pract. der Klinik. (Zeitschr. f. Ohrenheilk., Bd. 61, H. 3—4.)

Verfasser beschreibt genauer zwei Fälle, geht auf analoge Erkrankungen in der Literatur ein und bezeichnet die therapeutischen Erfolge bei Rachensarkome als durchaus klägliche. E. Urbantschitsch.

Un caso de tumor de la fosa ptérigo-maxilar. (Ein Fall von Geschwulst in der Fossa pterygo-maxillaris.) Von F. Sanz. (Revista ibero-americana de ciencias médicas, September 1910.)

Pat., ein 30jähriger Schutzmann, machte zuerst einen Abceß des Gaumensegels durch, dann wurde eine Geschwulst der Fossa pterygo-maxillaris beobachtet, die einen kolossalen Umfang erreichte. Wassermann negativ; antiluetische Kur erfolglos. Sanz glaubte, daß Pat. bald sterben werde, da derselbe anfangs März kachektisch war und die Zeichen eines nahen Todes trug. Anfangs April war der Zustand besser, da eine reichliche Eiterentleerung durch den Mund und die Orbita stattgefunden hatte; jetzt wird die operative Frage (respektive Röntgenbehandlung) aufs Tapet gebracht. Verfasser ist der Meinung, daß kein diagnostischer Irrtum vorlag und daß es sich um eine Geschwulst (Sarkom) tatsächlich handelte. Alle Zeichen eines Abscesses (klinisch wie objektiv) fehlten. Menier.

Schwarze Haarzunge im Säuglingsalter. Von Dr. M. Cohn. (Berliner klinische Wochenschrift, 1910, Nr. 38.)

Verfasser beschreibt eine Lingua villosa nigra bei einem 1jährigen Kinde. Im Anschluß daran bespricht der Verfasser die verschiedenen Erklärungsversuche über die Schwarzfärbung dieser haarähnlichen Gebilde. Verfasser neigt zu der Ansicht, daß die Verfärbung endogenen Ursprunges sei, das heißt daß sich die Hornsubstanz der Epithelzellen im Alter schwarz färbt. Eine Färbung durch Ingesta, insbesondere was Wein, Tabak etc. anbelangt, scheint ausgeschlossen, da ja die Haarzunge auch bei Säuglingen beobachtet wird. Mit der Lingua villosa nigra innig verwandt ist die ständig „belegte Zunge"; sie stellt ein Vorstadium der Haarzunge dar, der graue Belag entsteht durch Verdickungen des Epithels der Papillae filliformes. Am häufigsten findet man die Haarzunge oder den grauen Zungenbelag in der Mitte des Zungenrückens, weil hier die Zunge wenig Gelegenheit findet, ihre Oberfläche an den Nachbarorganen (Zähne, harter Gaumen etc.) abzuschleifen. Neumann.

IV. Larynx.

Klinische Beiträge zur Pathologie des Kehlkopfkrebses. Von E. Schmiegelow. (Ugeskrift for Leger, 1910, Nr. 28 u. 29.)

Schmiegelow hat 48 Pat. mit Kehlkopfkrebs behandelt — 8 Weiber und 40 Männer.

3 Pat. waren unter 40 Jahre alt, 22 waren 40—60 Jahre und 23 über 60 Jahre alt.

Digitized by Google
Original from UNIVERSITY OF CALIFORNIA
Generated on 2019-10-24 12:07 GMT / http://hdl.handle.net/2027/uc1.b3252759
Public Domain in the United States, Google-digitized / http://www.hathitrust.org/access_use#pd-us-google

Die Stimmbänder waren in 23 Fällen die Ursprungsstelle. Schmiegelow betont besonders die Heiserkeit als ein sehr allgemeines Anfangssymptom.

Die Diagnose wurde in 25 Fällen vermittelst der endolaryngealen Probeexcision und nachfolgender Mikroskopie gestellt. 19mal handelte es sich um Epitheliom, 3mal um Carcinoma polyposum alveolaris, 2mal um Adenocarcinom und 1mal um Carcinoma medullare.

In 3 Fällen wurde die mikroskopische Diagnose nach der Operation gestellt. Bei den übrigen 20 Pat. konnte Schmiegelow mit Hilfe der Laryngoskopie die Diagnose stellen.

Die Behandlungsart des Larynxkrebses war:

Keine Behandlung	9	Fällen,	0	Heilung,	9	Tod	oder	Rezidiv
Tracheotomie	6	„	0	„	0	„	„	„
Endolaryngeale Operation . .	5	„	1	„	4	„	„	„
Thyreotomie	20	„	10	„	10	„	„	„
Exstirpatio partialis laryngis	4	„	0	„	4	„	„	„
Exstirpatio totalis laryngis .	5[1])	„	1	„	4	„	„	„

Schmiegelow hebt hervor, daß die Thyreotomie gegen den intralaryngealen beschränkten Krebs die Hauptmethode ist. L. Mahler.

Über Nachweis von Tuberkelbacillen im Larynxschleim. Von Karl Sundh. (Ügeskrift for Leger, 1910, Nr. 3.)

Verfasser hat bei 66 Sanatoriumpatienten ohne Auswurf Tuberkelbacillen im Larynxschleim gefunden. L. Mahler.

Ein Fall von beiderseitiger Kehlkopf-, Zungen- und Lippenlähmung mit Ausgang in Heilung nebst Bemerkungen zum Rosenbach-Semonschen Gesetze. (Aus der Ohren- und Kehlkopfklinik der Universität Rostock). Von O. Körner. (Zeitschr. f. Ohrenheilk., Bd. 61, H. 3—4.)

Es handelte sich in dem vorliegenden Fall um den sogenannten bulbären Symptomenkomplex mit Ausgang in Heilung. Da eine progressive Bulbärparalyse sowie Pseudobulbärparalyse auszuschließen waren, konnte es sich nur um eine periphere Neuritis gehandelt haben. E. Urbantschitsch.

Curabilidad y tratamiento del u tuberculosis laringea. (Heilbarkeit und Behandlung der Kehlkopftuberkulose.) Von Postela. (Revista ibero-americana de ciencias médicas, September 1910.)

Verfasser erörtert die verschiedenen Behandlungsmethoden, die Wichtigkeit der Stimmruhe, der endolaryngealen Eingriffe, die Momente, die auf die Heilbarkeit einen Einfluß ausüben, usw., die schwere Wirkung der Schwangerschaft. Es ist eine Zusammenfassung der modernen Ansichten über die Ätiologie, die Behandlungsmethoden der Affektion. Menier.

[1]) Der eine Pat. war vorher thyreotomiert worden und hatte Rezidiv bekommen.

Digitized by Google
Original from UNIVERSITY OF CALIFORNIA
Generated on 2019-10-24 12:08 GMT / http://hdl.handle.net/2027/uc1.b3252759
Public Domain in the United States, Google-digitized / http://www.hathitrust.org/access_use#pd-us-google

Laryngoskopie und Rhinoskopie bei geschlossenem Munde. Von Sanitätsrat Dr. J. Flatau (Berlin). (Passow und Schäfer, Beiträge etc., Bd. 3, H. 6.)

Beschreibung eines neuen Laryngoskops, das in Anlehnung an das Cystoskop von Ringleb konstruiert ist. Als Arbeitsbezirk der neuen Methode nimmt Verfasser in Aussicht, die feinere Diagnose umschriebener Veränderungen, das Studium der Funktionsbewegungen im Normalen und im Pathologischen, die Photographie der eingestellten Gesichtsfelder und eventuell die endolaryngeale und postrhinoskopische Therapie. Bondy.

Angeborene oder erworbene Stimmlippendefekte. Von Dr. A. Alexander (Berlin). (Archiv f. Laryng., Bd. XXI, H. 1.)

Beobachtung eines kahnförmigen Defektes in der Pars libera beider Stimmlippen bei einer 20jährigen Pat. Die Stimme derselben soll bei den ersten Sprechversuchen heiser, vordem aber beim Schreien kräftig entwickelt gewesen sein. Auch nach den Einzelheiten des laryngoskopischen Befundes nimmt Verfasser das Vorliegen eines erworbenen, abgelaufenen Prozesses an, dessen Natur unbekannt bleibt. Für Tuberkulose, Lues, Diphtherie, Sklerom sind keine Anhaltspunkte vorhanden. Ein therapeutischer Vorschlag des Verfessers geht dahin, durch Abtragung des freien Randes der Pars libera und durch die neu einsetzende Narbenbildung günstigere Bedingungen für die Phonation zu erzielen. R. Hoffmann.

Eine neue Methode zur Behandlung der funktionellen Stimmstörungen nebst Bemerkungen zu ihrer Pathologie und Therapie. Von Th. S. Flatau. (Berliner klin. Wochenschr., 1910, Nr. 27.)

Der Verfasser bespricht die Fortschritte, welche in letzter Zeit in der Behandlung der funktionellen Stimmstörungen gemacht wurden. Er demonstriert ferner einen neuen Apparat, der Kompressivelektrisation und mechanische Vibration zu gleicher Zeit appliziert, außerdem werden demonstriert:

Endstücke (für den Vibrationsapparat) aus Bernstein,

ein Apparat zur Messung der Stimmstärke,

das Beleuchtungsinstrument für den Larynx nach Hay,

eine Kombination eines Beleuchtungsinstrumentes mit einem Stroboskop, ein Apparat, welcher für alle diejenigen, die sich mit Stimmbildung und ihren Störungen befassen, von großem Interesse sein wird. Neumann.

Zur Behandlung der Aphonia hysterica. Von Dr. Max Senator. (Berliner klin. Wochenschr., 1910, Nr. 29.)

Verfasser bespricht die verschiedenen Therapien bei Aphonia hysterica, insbesondere die von Seifert angegebene; er läßt den Pat. den Kopf beziehungsweise den ganzen Oberkörper weit nach rückwärts legen, alle Körpermuskeln des Pat. müssen erschlafft sein; in dieser Lage ist es dem Pat. (und auch sehr vielen Gesunden) unmöglich, mit Flüsterstimme zu sprechen. Verfasser bevorzugt bei der Behandlung der Aphonia hysterica den manuellen

Digitized by Google
Original from UNIVERSITY OF CALIFORNIA
Generated on 2019-10-24 12:08 GMT / http://hdl.handle.net/2027/uc1.b3252759
Public Domain in the United States, Google-digitized / http://www.hathitrust.org/access_use#pd-us-google

Druck auf den Larynx, die elektrische Vibrationsmassage und ganz besonders die Verbesserung der oberflächlichen Atmung. Neumann.

Ein neuer einfacher Kehlkopfspiegel. Von Dr. med. Hermann Mayer (Berlin). (Berliner klin. Wochenschr., 1910, Nr. 32.)

Ein Kehlkopfspiegel, der zu beiden Seiten zwei kleine Glühlampen trägt, die durch eine Trockenbatterie gespeist werden. Bei Verwendung dieses Spiegels fällt also die Benutzung eines Stirnreflektors und einer äußeren Beleuchtungsquelle weg. Neumann.

V. Trachea, Bronchien, Oesophagus.

Schalnadel in Trachea per vias naturales entfernt. Von P. Tetens Hald. (Ugeskrift for Laeger, 1910, Nr. 38.)

Durch Tracheoscopia directa superior wurde die 6 *cm* lange Nadel mittelst Killians Nadelzange entfernt. L. Mahler.

Erstickungstod, durch Ascaris lumbr. in die Trachea verursacht. Von Chr. Hausted. (Hospitalstidende, 1910, Nr. 20.)

Bei einem 3 Jahre alten Kinde mit Erstickungsanfall wurde die Tracheotomie vorgenommen. Tod. An der Bifurkation wurde eine feminine Ascaris lumbr., 17 *cm* lang, bei der Sektion gefunden. L. Mahler.

Casuistica esofagoscopica. (Oesophagoskopische Kasuistik.) Von Botey. (Revista de ciencias médicas de Barcelona, August 1910.)

Das ist der erste Teil eines zusammenfassenden Artikels, in welchem Botey seine seit 1902 gesammelten oesophagoskopischen Erfahrungen auseinandersetzt. Menier.

Mus ultimos casos (inéditos) de cuerpos extraños en el esófago. (Meine letzten noch nicht veröffentlichten Fälle von Fremdkörpern im Oesophagus.) Von Tapia. (Revista ibero-americana de ciencias médicas, September 1910.)

Verfasser behandelte 24 Fälle. Die Oesophagotomie wurde nur einmal notwendig; in einem anderen Falle verursachten die oesophagoskopischen Manipulationen das Auftreten des Erbrechens, welches den Fremdkörper herausbeförderte; in einem dritten Falle wurde der Fremdkörper beim Anästhesieren in den Magen getrieben.

Bei den übrigen 21 Fällen gab die Oesophagoskopie ein positives Resultat, indem bei 17 der Fremdkörper extrahiert wurde und bei den anderen 4 das Nichtvorhandensein eines solchen konstatiert werden konnte. Menier.

Über endobronchiale Therapie. Von Dr. A. Ephraim. (Berliner klin. Wochenschrift, 1910, Nr. 27.)

Auf Grund seiner Versuche kommt Verfasser zu dem Schluß, daß sowohl die Inhalation als auch die intratracheale Flüssigkeitseinspritzung für therapeutische Zwecke nicht geeignet sei, da sowohl bei ersterer wie bei letzterer die Flüssigkeiten beziehungsweise Medikamente meistens im Larynx zurückbleiben und nur sehr wenig auf die Schleimhaut der Trachea und Bron-

Digitized by Google
Original from UNIVERSITY OF CALIFORNIA
Generated on 2019-10-24 12:07 GMT / http://hdl.handle.net/2027/uc1.b3252759
Public Domain in the United States, Google-digitized / http://www.hathitrust.org/access_use#pd-us-google

chien gelangt. Mehr Wert mißt der Autor der intratrachealen Zerstäubung zu, aber auch bei dieser gelangen die Medikamente hauptsächlich nur in den rechten Unterlappenbronchus, während der andere Bronchialbaum beinahe frei bleibt. Verfasser bespricht kurz die direkte Applikation von Medikamenten durch das Bronchoskop und kommt dann auf einen von ihm konstruierten „biegsamen Bronchialspray" zu sprechen. Dieser Apparat wird unter Leitung des Kehlkopfspiegels zwischen den Stimmbändern durchgeführt und dann ohne Leitung des Auges bis zur Bifurkation vorgeschoben, durch Veränderung der Kopfhaltung des Pat. ist es möglich, die Düse des Apparates in den rechten oder linken Bronchus gleiten zu lassen. Auf diese Weise kann man Medikamente bis in die kleinsten Bronchien stäuben.

Verfasser hat mit diesem Sprayapparat bei Bronchiektasie nach Ansaugen des Ektasieninhaltes verschiedene Medikamente eingestäubt und besonders mit Terpentinölemulsion sehr gute Erfolge erzielt; bei chronischer und subchronischer Bronchitis stäubt Verfasser mit gutem Erfolge Suprareninlösung (1:10.000) ein; manchmal waren auch Einstäubungen von $^1/_8$—$^1/_3$% Lapis von gutem Erfolg.

Bei Asthmatikern versuchte Verfasser ebenfalls Novocainsuprarenin im Zerstäubungsnebel und machte die Erfahrung, daß er dadurch nicht nur momentane Erleichterung der Atmung bewirkte, sondern in manchen Fällen sogar Dauerheilungen erzielte. Neumann.

Entfernung von Fremdkörpern aus dem Oesophagus und den Bronchien mit Hilfe des fluoroskopischen Schirmes. Von W. Freudenthal (New York). (Berliner klin. Wochenschr., 1910, Nr. 33.)

Pat. wird rücklings auf einen Tisch gelegt, dessen mittlerer Teil von Glas ist. Unter dem Tisch ist die Röntgenröhre; der fluoroskopische Schirm wird dem Pat. auf den Thorax gehalten. Bei geeigneten Fremdkörpern kann man dann leicht den Sitz feststellen. Nun geht man mit einer Alligatorenzange ein, deren Vordringen bis zum Fremdkörper am Schirm kontrolliert wird. Die Extraktion gelang in den drei beschriebenen Fällen so leicht, daß sie bei geeigneten Fremdkörpern nach der Meinung des Verfassers den Vorzug vor der Oesophagoskopie beziehungsweise Bronchoskopie verdient. Neumann.

Die Bedeutung der direkten Untersuchungsmethoden der oberen Luftwege im Dienste der Kinderheilkunde. Von Prof. Dr. Edmund Meyer. (Deutsche med. Wochenschr., 1910, Nr. 34.)

Ein Verdienst Kirsteins ist es, die Untersuchung der oberen Luftwege bei Kindern bedeutend erleichtert zu haben. Durch Killian und seine Schule ist diese Methode beziehungsweise ihre praktische Verwendbarkeit erweitert und auch erleichtert worden. Um die Kinderärzte auf diese direkten Untersuchungsmethoden aufmerksam zu machen, will Verfasser zeigen, was man alles mit diesen direkten Methoden leisten kann.

Digitized by Google
Original from UNIVERSITY OF CALIFORNIA
Generated on 2019-10-24 12:07 GMT / http://hdl.handle.net/2027/uc1.b3252759
Public Domain in the United States, Google-digitized / http://www.hathitrust.org/access_use#pd-us-google

Für eine bloße Untersuchung mit direkter Methode ist eine Anästhesie entbehrlich; es genügt, wenn ein gut instruierter Wärter den kleinen Pat. hält.

Für endolaryngeale Eingriffe kann man entweder die Chloroformnarkose anwenden oder die Lokalanästhesie mit 20% Novocain und Alypin; vor der Anwendung des Cocains in der Kinderpraxis warnt der Verfasser.

Um den Nutzen der direkten Untersuchungsmethoden zu beleuchten, zählt Verfasser die häufigsten Indikationen auf, in erster Reihe steht der Fremdkörper.

Die häufigste Gefahr dieser Methode ist die postoperative subglottische Schwellung, daher soll ein Instrumentarium zur Tracheotomie immer vorbereitet sein.

Was die Oesophagoskopie betrifft, so sagt der Verfasser mit Kahler, daß dieselbe die sicherste und schonendste Methode zur Entfernung von Fremdkörpern aus der Speiseröhre sei. Verfasser empfiehlt den Kinderärzten, sich diese Methode anzueignen. Neumann.

Notizen und Personalien.

Verliehen: Den Titel eines außerordentlichen Professors dem Privatdozenten Dr. Hans Koschier in Wien.

Habilitiert: Dr. H. Rhese für Oto-, Rhino-, Laryngologie in Königsberg.

Vom 30. August bis 2. September d. J. wird der **III. Internationale Laryngo-Rhinologen-Kongreß in Berlin** in den Räumen des Herrenhauses unter dem Präsidium des Herrn Geheimrat B. Fränkel tagen. Mit dem Kongreß wird eine wissenschaftliche Ausstellung verbunden sein, die die Beziehung der Phonetik zur Laryngologie und die Entwicklung der Broncho- und Ösophagoskopie illustrieren soll.

Es sind folgende Referate festgesetzt worden:

1. Die Beziehungen der experimentellen Phonetik zur Laryngologie. Referenten: Gutzmann (Berlin), Struyken (Breda).
2. Bronchoskopie und Ösophagoskopie, Indikationen und Kontraindikationen. Referenten: Killian (Freiburg), Kahler (Wien), Chevalier Jackson (Pittsburg).
3. Der Lymphapparat der Nase und des Nasenrachenraums in seiner Beziehung zum übrigen Körper. Referenten: Broekaert (Gent), Poli (Genua), Logan Turner (Edinburg).
4. Die sogenannten fibrösen Nasenrachenpolypen; Ort und Art ihrer Insertion und ihre Behandlung. Referenten: Jacques (Nancy), Hellat (Petersburg).

Anmeldungen und Anfragen sind zu richten an den Sekretär des Kongresses. Herrn Prof. Rosenberg, Berlin NW., Schiffbauerdamm 26.

Digitized by Google
Original from UNIVERSITY OF CALIFORNIA
Generated on 2019-10-24 12:07 GMT / http://hdl.handle.net/2027/uc1.b3252759
Public Domain in the United States, Google-digitized / http://www.hathitrust.org/access_use#pd-us-google

Otologischer Teil.

Original-Artikel.

Untersuchungen über die Hörfunktion bei zweihundert alten Individuen.

Von Dr. **Umberto Luigi Torrini**, Assistenten an der Allgemeinen chirurgischen Klinik des Regio Istituto di Studii superiori pratici e di perfezionamento zu Florenz.

Wenn mit zunehmendem Alter einige Apparate unseres Organismus allmählich einen Teil ihrer Funktionskraft verlieren, so muß zu diesen jedenfalls das Gehörorgan mitgezählt werden, das eine der kompliziertesten und empfindlichsten Funktionen darstellt. Mendini (8), der sich im Jahre 1907 mit dem Gehör bei Ärzten beschäftigte, zeigte in der Tat, daß viele von ihnen, nachdem sie das vierzigste Lebensjahr überschritten hatten, mehr oder weniger schwere Gehörfehler aufwiesen. Gradenigo (2) hebt in einer Abhandlung hervor, daß die Hörfunktion im Laufe der Jahre an Kraft abnimmt.

Bekanntlich besteht das Ohr aus einem Aufnahme- und Übertragungsapparate der Schallwellen der Luft im Zentrum des Wahrnehmungskreises, einem Apparate, der eine absolute Integrität in seiner Tätigkeit verlangt, um Töne auch von sehr geringer Stärke übertragen zu können; und gerade wegen dieser erforderlichen höchsten Vollendung seines Funktionierens muß er für die geringsten schädlichen Einflüsse empfindlich sein.

Um unter dem Einflusse von Reizen geringster Stärke in Vibration geraten zu können, muß das Trommelfell notwendigerweise den Schallwellen den kleinsten Widerstand entgegensetzen. Jedesmal, wenn dieser Widerstand in irgend einer Weise sich ändert, muß ein Fehler in der Hörfunktion vorhanden sein, und abgesehen von Fällen, in denen diese Veränderung von eigentlichen pathologischen Zuständen des Ohres selbst abhängt, die entweder noch in Entwicklung begriffen oder schon wieder verschwunden sein können, so wird wahrscheinlich auch durch andere Ursachen eine Modifikation — und sei sie auch noch so gering — der Festigkeit und Elastizität des Trommelfells herbeigeführt. Wenn man an die Störungen des Kreislaufs denkt, die außer dem allgemeinen Gesundheitszustande des Individuums auch klimatische Einflüsse zur Ursache haben können, denen der Mensch im Leben unterworfen ist, so finden wir darin Gründe zu veränderter Trophik, wodurch das Trommelfell Schaden erleiden kann oder vielmehr muß. Um bei gleichen Reizen immer in gleiche Vibration geraten zu können, muß das Trommelfell, wie Nuvoli (9) mit Recht bemerkt, eine stets gleiche Spannung haben, die bekanntlich von zwei kleinen

Digitized by Google
Original from UNIVERSITY OF CALIFORNIA
Generated on 2019-10-24 12:07 GMT / http://hdl.handle.net/2027/uc1.b3252759
Public Domain in the United States, Google-digitized / http://www.hathitrust.org/access_use#pd-us-google

Muskeln (dem Tensor des Hammers und dem Stapedius) unterhalten wird, die in beständiger Tätigkeit sein müssen, um die Spannung der verschiedenen Veränderungen von Druck, Klima und Blutzirkulation anzupassen, die aus den mannigfaltigsten Gründen auf den Menschen einwirken können. Daher ist es leicht möglich, daß im Laufe der Zeit irgend eine Modifikation in diesen Regulierapparaten sich einstellt, und wäre es auch nur in Form einer frühzeitigen Schwäche, da sie doch gewiß dem physiologischen Gesetze nicht entgehen können, dem alle anderen Muskeln unterliegen.

Aber alle diese Ursachen, die wir allgemeine nennen können, und die, wie wir gesehen haben, imstande sind, das Trommelfell mehr oder weniger schädlich zu beeinflussen, können ihre schädigende Wirkung auch auf die Kette der Gehörknöchelchen ausüben, deren Integrität für die Übertragung der Schallwellen nötig ist, die an das Trommelfell gelangen; ferner auf das Labyrinthwasser und somit auf das Cortische Organ. In der Tat, wenn man auch nicht behaupten kann, daß dies der einzige Weg sei, den die Schallwellen nehmen, um zum Labyrinth zu gelangen, so bleibt doch bewiesen, und zwar durch die geistreichen und überzeugenden experimentellen Untersuchungen Nuvolis (9), daß die Übertragung des Schalles wenigstens zum größten Teile durch die Kette der Gehörknöchelchen geschieht. Diese stellt ein Gefüge dar, das die höchste Empfindlichkeit haben muß und für das die kleinsten Störungen in der Artikulation genügen, um seine Leitungsfähigkeit zu verringern, wenn nicht zu zerstören. Und wenn wir jetzt bedenken, daß im vorgerückten Alter leicht Nachteile für die großen Glieder des Körpers entstehen, besonders bei rheumatisch-gichtischer Disposition, so werden wir auch leicht einsehen, wie mit noch weit größerer Möglichkeit, auch durch ganz geringe Einflüsse, dieses kleine, äußerst empfindliche Gefüge, das die Kette der Gehörknöchelchen darstellt, schwer geschädigt werden kann.

Aber noch ein anderes, höchst empfindliches Organ gehört mit zum Aufbau dieses komplizierten Apparates, nämlich das Cortische Organ, das ebenfalls seinerseits durch neue Bedingungen der Trophik beeinflußt werden muß, die im Alter sich modifiziert. In der Tat bemerken wir, daß alle Empfindungen bei Greisen schwächer sind, wie uns in der chirurgischen Praxis wohl bewiesen wird, wo wir finden, daß voluminöse, eingeklemmte Brüche bei alten Individuen ohne Zuhilfenahme irgendwelcher Betäubungsmittel operiert werden können, und um so besser, je weiter jene im Alter vorgerückt sind, während dies bei einem jüngeren Pat. wegen der entstehenden Schmerzen sehr schwer sein würde. Man kann daher auch leicht annehmen, daß auch das Wahrnehmungszentrum des Ohres, gerade weil es feiner entwickelt ist und eine so delikate Funktion darstellt, schädliche Einflüsse, denen der Organismus mit den Jahren ausgesetzt sein kann, empfinden muß. Wir wissen, daß das Cortische Organ von der Arbeit beeinflußt wird, und zwar ermüdet es, wie die Muskeln und alle

Digitized by Google
Original from UNIVERSITY OF CALIFORNIA
Generated on 2019-10-24 12:07 GMT / http://hdl.handle.net/2027/uc1.b3252759
Public Domain in the United States, Google-digitized / http://www.hathitrust.org/access_use#pd-us-google

übrigen von Nerven abhängigen Organe ermüden. Wir sehen, wie die Arbeitsfähigkeit der Muskeln mit den Jahren abnimmt, daher müssen wir auch annehmen, daß die Arbeitsfähigkeit des Schallwahrnehmungsapparates mit zunehmendem Alter sich verringert. Und zeigt sich nicht etwa im höheren Alter die Arteriosklerose, die man oft im ganzen Organismus bemerkt, wo sie auf die wichtigsten Organe schädigend einwirkt, wie zum Beispiel auf die Niere, die Leber und das Nervensystem? Und ist das Cortische Organ nicht etwa einer der empfindlichsten Nervenapparate? In Anbetracht dieser Erwägungen, die uns auf den Gedanken an eine Modifikation der Hörfunktion bringen müssen, und zwar, wie wir gesehen haben, wegen der großen Zahl und Empfindlichkeit der Apparate, die mit zunehmendem Alter mehr oder weniger schädlich beeinflußt werden können, unternahm ich es, besonders auch auf Anregung des Herrn Dr. Leuwer, mich mit dem Studium der genannten Funktion bei Individuen im Alter von über 50 Jahren zu beschäftigten. Es bot sich mir durch die vielen in der Königl. Poliklinik für Ohren-, Nasen- und Halskrankheiten der Universität Bonn behandelten Kranken reichlich Material, das mir zur Verfügung stand durch die außerordentliche Liebenswürdigkeit des Direktors dieser Klinik, Herrn Prof. Walb, der mich wohlwollend in sein Institut aufnahm und es mir ermöglichte, nützliche Kenntnisse zu sammeln in dem Spezialfache.

Wie ich sagte, habe ich es unternommen, die Hörfunktion bei im Alter von über 50 Jahren stehenden Individuen zu studieren, und zwar habe ich mich nicht auf solche beschränkt, die Ohrenleiden hatten, sondern es interessierte mich auch, die größte Anzahl derjenigen Personen genannten Alters zu untersuchen, die sich wegen Nasen- und Halsleiden in der Klinik befanden und bei denen man bei der Untersuchung mit dem Ohrenspiegel keine Läsion finden konnte. Ich habe dies teils deshalb getan, weil sie mir zum Vergleich dienten mit denjenigen Personen, die irgend einen Gehörfehler hatten, teils weil ich so Gelegenheit hatte, einige Betrachtungen anzustellen über die Hörbedingungen in bezug auf das Alter.

Die bei meinen Untersuchungen angewandte Methode ist diejenige der genannten Schule.

Die Untersuchungen mit der Stimmgabel haben zwar nicht die wissenschaftliche Genauigkeit der von Gradenigo und Stefanini (3—4) vorgeschlagenen „Wägemethode“, mit der man die Intensität des von der Stimmgabel abgegebenen Tones in bestimmten Momenten messen kann, da das Abnehmen der Tonstärke genau berücksichtigt wird, die bekanntlich nicht im direkten Verhältnis zur Zeit steht, einer Methode, mit der es möglich ist, die Hörschärfe des Individuums in Grammen zu bestimmen, doch bilden sie (die Untersuchungen mit der Stimmgabel) die in der Bonner Schule angewandte Methode, die sich in der Praxis sehr gut bewährt, da man immer eine und

Digitized by Google
Original from UNIVERSITY OF CALIFORNIA
Generated on 2019-10-24 12:07 GMT / http://hdl.handle.net/2027/uc1.b3252759
Public Domain in the United States, Google-digitized / http://www.hathitrust.org/access_use#pd-us-google

dieselbe Stimmgabel benutzt, von der man die mittlere normale Wahrnehmungsdauer kennt. Wir können daher Angaben haben, die, wenn auch nur relativ genau, so doch immer ziemlich zuverlässig sind und es uns ermöglichen, Hörfehler richtig zu erkennen, soweit es uns allerdings unsere semiotischen Kenntnisse erlauben.

In der Bonner Schule pflegt man die Hörschärfe mit einer Stimmgabel tiefer Tonalität zu untersuchen, und zwar eignet sich hierzu am besten eine solche, die den Ton a^1 von 435 Doppelschwingungen gibt. Mit Hilfe derselben sucht man die Dauer der Wahrnehmung auf dem Knochenwege, indem man sie an den Warzenfortsatz heranbringt; darauf, immer mit derselben Stimmgabel, sucht man die Wahrnehmungsdauer des Tones auf dem Luftwege, macht also den Rinneschen und den Weberschen Versuch.

Die mittlere normale Wahrnehmungsdauer des Tones der von mir bei diesen Versuchen benutzten Stimmgabel ist 25″ auf dem Knochenwege und 60″ auf dem Luftwege.

Außerdem pflegt man die Hörschärfe des Pat. mit der Flüstersprache zu prüfen. Konstantere und genauere Resultate würde gewiß ein Akumeter von Politzer liefern oder noch bessere das telephonische Selenoid-Akumeter von Gradenigo, welche Instrumente es erlauben, die Tonintensität genau zu messen. Aber als praktische Methode eignet sich das Prüfen der Hörschärfe mit der Flüstersprache, wenn dies in jeder Beziehung richtig gemacht wird, ganz vorzüglich, auch deshalb, weil sie von einem jeden angewandt werden kann und kein noch so vollkommenes Akumeter uns je eine genaue Vorstellung von der Hörschärfe eines Ohres in bezug auf das alltägliche Leben besser verschaffen würde als die Sprache. Denn während die einfachen Töne der Stimmgabeln gehört werden, findet man doch, daß die Sprache oft schlecht vernommen wird. Und in der Tat sind in der Sprache mehrere Laute, die sich in einen Hauch auflösen und als solcher wahrgenommen werden müssen, die auch keine genügende Kraft besitzen, um die Kopfknochen in Vibration zu versetzen und so die molekulare Übertragung der Schallwellen auf das Labyrinthwasser entstehen zu lassen, die zu der durch das Trommelfell bewirkten mechanischen hinzukommt.

Ferner nimmt man eine qualitative Untersuchung des Gehörs vor, indem man die Wahrnehmungsgrenze für die tiefen Töne sucht, und zwar geschieht dies mittelst einer Reihe von Edelmann-Bezoldschen Stimmgabeln, die an ihren Enden mit Regulatoren versehen sind und insgesamt von C_2 von 16 Doppelschwingungen bis h_2 gehen. Darauf sucht man die Wahrnehmungsschwelle für die hohen Töne mittelst des Schultzschen Monochords, mit dem man Töne hervorbringen kann von c_3 bis c_8 von 33.104 Doppelschwingungen. Ich glaube jedoch, daß dieser Ton nicht mehr brauchbar ist, weil er nach meiner Ansicht fast verschwindet unter dem leichten Anstreichen der Saite selbst, das

Digitized by Google
Original from UNIVERSITY OF CALIFORNIA
Generated on 2019-10-24 12:07 GMT / http://hdl.handle.net/2027/uc1.b3252759
Public Domain in the United States, Google-digitized / http://www.hathitrust.org/access_use#pd-us-google

erforderlich ist, um sie in Vibration zu versetzen, und der Pat. daher eher dieses Geräusch vernimmt als den auf dem Instrumente hervorgebrachten Ton. Aus diesem Grunde bin ich bei meinen Versuchen nicht weiter gegangen als bis zum c_7, das 16.552 Doppelschwingungen entspricht, und wir wissen, daß dies ein hinreichend hoher Ton ist, um uns eine genaue Vorstellung von der Hörschärfe zu machen, denn nach den Angaben von Autoritäten schwankt die Wahrnehmungsgrenze für die hohen Töne zwischen 16.000 und 24.000 Doppelschwingungen, aber die meisten geben dafür 16.000 Doppelschwingungen an.

Ich möchte jetzt noch einige Einzelheiten darüber bringen, wie ich bei meinen Versuchen verfuhr. Um die Stimmgabel, die ich benutzte, um die Wahrnehmungsdauer — sowohl die auf dem Knochen- als auch die auf dem Luftwege — zu suchen, in Vibration zu versetzen, schlug ich sie mit einem Ende auf einer Holzunterlage an. Um die Edelmann-Bezoldschen Stimmgabeln in Vibration zu versetzen, schlug ich sie mit der Hand an, was hinreichend starke Schwingungen hervorrief; denn da die Gabeln sehr lang sind, so gelingt dies an und für sich sehr leicht, so daß viele die beiden Enden der Gabel nur mit den Fingern zusammendrücken und dann abschnellen lassen. Es ist wohl kaum nötig, zu sagen, daß alle nur mögliche Sorgfalt von mir darauf verwandt wurde, um die Stimmgabeln immer in Vibration von derselben Intensität zu versetzen, und zwar tat ich dies gerade deshalb, um stets die gleichen Versuchsbedingungen zu haben. Dies gelingt übrigens ziemlich leicht, wenn man schon viele Versuche immer mit derselben Stimmgabel gemacht hat.

Bei den Messungen der Wahrnehmungsdauer der Stimmgabel auf dem Luftwege habe ich stets absichtlich etwas damit gezögert, die vibrierende Gabel an das Ohr des Pat. heranzubringen, um eine gewisse Zeit vergehen zu lassen, die, wie anzunehmen, kürzer ist als die Wahrnehmungsdauer, und zwar geschah dies deshalb, um das Cortische Organ nicht zu sehr zu ermüden und so ein kleineres Ergebnis für die Wahrnehmungsdauer als die tatsächliche zu erhalten. Ich hielt die Stimmgabeln mit ihren Enden in einem Abstande von $1-1^1/_2 cm$ vor den äußeren Gehörgang, indem ich darauf achtete, daß sie auch nicht einmal die Haare berührten. Die Gabeln wurden derart gehalten, daß die Vibrationsfläche rechtwinklig zur Seitenfläche des Kopfes lag.

Außerdem wurden die Stimmgabeln so tief gehalten wie möglich, je nach ihrer Größe, und dies gilt besonders von den tieferen der Edelmann-Bezoldschen Stimmgabeln. Wenn es möglich war, so wurden sie an dem äußersten Ende des Griffes mit drei Fingern gehalten, diejenige, welche für die Wahrnehmungsdauer auf dem Knochen- und Luftwege diente, hielt ich mit nur zwei Fingern.

Bei Prüfen der Hörschärfe mit der Sprache hielt ich mich streng an einige feste Normen, um meine Untersuchungen immer unter denselben Bedingungen anzustellen, und zwar sprach ich die Worte mit Flüsterstimme nach

Digitized by Google
Original from UNIVERSITY OF CALIFORNIA
Generated on 2019-10-24 12:07 GMT / http://hdl.handle.net/2027/uc1.b3252759
Public Domain in the United States, Google-digitized / http://www.hathitrust.org/access_use#pd-us-google

einem normalen Ausatmen aus. Ich gebrauchte Zahlen, um annähernd die Entfernung festzustellen, aus der die Worte gehört wurden, aber ich verwandte auch andere täglich vorkommende Worte mit den Vokalen u, o, a, e, i, wie zum Beispiel Zug, Ohr, ordnen, Amt, Fieber, sieben, irren etc., und maß die größte Entfernung, aus der alle vernommen wurden, und die im allgemeinen diejenige war, aus der Worte, die den Vokal „u“ enthalten, verstanden wurden.

Wie ich sagte, verwandte ich auch andere Worte als Zahlen, weil diese sehr oft wiederholt wurden. Und wenn sie auch nicht etwa ganz verstanden wurden, so wurden sie doch oft erraten, da sie einige Grundlaute enthalten. Man bekommt so größere Entfernungen als diejenigen, aus denen die Kranken die Flüstersprache tatsächlich hören können. In vielen Fällen ist es daher unnütz, darum zu bitten, das Wort zu wiederholen, weil es nur deshalb scheinbar verstanden wird, weil viele, besonders im vorgerückten Alter, gern zeigen wollen, noch ein gutes Gehör zu haben, um glauben zu machen oder sich selbst vorzuspiegeln, nicht das Alter zu haben, in dem sie sich tatsächlich befinden, was namentlich bei Frauen der Fall ist.

Viele machen den Einwurf, daß das intelektuelle Element hier in Aktion trete, besonders falls das Individuum die Worte nicht kennt, die ihm gesagt werden; aber wenn täglich vorkommende Worte gebraucht werden, so glaube ich, ist dieses Element ganz außer acht zu lassen, während es nicht immer leicht ist, die individuelle Eigenliebe zu beseitigen; und in der Tat sind auch Wolff (13) und Treitel (12) dieser Ansicht wegen der Leichtigkeit, mit der die Zahlen oft erraten werden.

Ich halte es hier auch für angebracht, einige Bemerkungen über das Lokal zu machen, in dem ich die Untersuchungen vornahm, denn natürlich ist es von Wichtigkeit für die Resultate, wie dieses beschaffen ist und ob dort Ruhe herrscht oder nicht.

Das Untersuchungszimmer ist in einem Seitenflügel der Poliklinik gelegen, und zwar etwas entfernt von dem Konsultations- und dem Wartezimmer, doch nicht so weit, daß dort vollständige Ruhe herrscht wegen des großen Zulaufs von Kranken zu den Sprechstunden, während der ich die genannten Untersuchungen vornehmen mußte. Sodann ist das Zimmer von der Straße durch ein anderes dazwischen liegendes getrennt, so daß der Straßenlärm zwar nur sehr schwach und gedämpft hereindringt, daß aber doch keine absolute Ruhe vorhanden ist.

Das Untersuchungszimmer ist 6 *m* lang, $3^1/_2$ *m* breit und etwa $4^1/_2$ *m* hoch. Wenn bei den akumetrischen Versuchen eine Entfernung von über 6 *m* erforderlich war, so mußte man das anstoßende Zimmer mit benutzen, welches das Untersuchungszimmer von der Straße trennt und ebenso konstruiert ist. Die beiden Zimmer liegen so zueinander, daß die Länge des zweiten die Fort-

Digitized by Google
Original from UNIVERSITY OF CALIFORNIA
Generated on 2019-10-24 12:07 GMT / http://hdl.handle.net/2027/uc1.b3252759
Public Domain in the United States, Google-digitized / http://www.hathitrust.org/access_use#pd-us-google

setzung der Länge des ersten bildet; sie sind durch eine etwa $1^1/_2$ *m* breite Tür miteinander verbunden, die in der Mitte der kürzeren Wand liegt, bei deren Öffnen aber der Straßenlärm ziemlich stark hereindringt und die Untersuchung erheblich stört.

Die von mir untersuchten Fälle sind zahlreich, nämlich 200, wie man aus den beigefügten Tabellen sieht, und zwar glaubte ich, eine so große Zahl prüfen zu müssen, weil es nach meiner Ansicht nur beim Vergleich sehr vieler Fälle möglich ist, Ergebnisse zu sammeln, die zuverlässiger Art sind. Denn bei einem so empfindlichen Organ gibt es so feine Abstufungen in den Resultaten, daß es zuweilen schwer ist, unter ihnen auch nur die geringste Übereinstimmung zu finden.

Ich hielt es für angebracht, meine Untersuchungsfälle in verschiedene Serien einzuteilen. Zuerst schied ich diejenigen für sich, die keineswegs unsere Aufmerksamkeit auf das Ohr erforderten und die bei der Untersuchung mit dem Ohrenspiegel als Resultat nur den chronischen Katarrh ergaben. In eine zweite Serie habe ich diejenigen Fälle eingeordnet, bei denen es sich um eine Mittelohrentzündung mit einer Narbe auf dem Trommelfell handelte, dann diejenigen, wo sich eine chronische eitrige Otitis herausstellte. In einer vierten Serie faßte ich diejenigen zusammen, die eine trockene Perforation des Trommelfells darstellten. Schließlich glaubte ich diejenigen Resultate für sich ordnen zu müssen, die ich bei Individuen mit einer Kopfwunde erhielt, die sich wegen eines ärztlichen Gutachtens in der Klinik befanden. In diesen Fällen, in denen das Moment des individuellen Interesses mitspielt, kann man allerdings nicht viel auf die Resultate geben.

Es mag hier noch eine kurze Bemerkung darüber Platz finden, in welcher Weise die meine Resultate enthaltenden Tabellen zusammengestellt sind.

Die für die Wahrnehmungsdauer des Tones auf dem Knochen- und Luftwege gefundenen Resultate sowie diejenigen für den Rinneschen Versuch, für die obere und untere Wahrnehmungsgrenze der Töne und der Flüstersprache sind in Form von Brüchen ausgedrückt, und zwar bezeichnet der Zähler das auf das rechte, der Nenner das auf das linke Ohr bezügliche Ergebnis. Wenn das Resultat auf beiden Seiten gleich war, so habe ich dafür nur eine Ziffer gebraucht.

Wenn der Pat. nur den Ton hörte, es ihm aber nicht gelang, die ihm vorgesprochenen Worte zu verstehen, so habe ich bei den Resultaten dafür das Zeichen ∞ gesetzt. Für die Wahrnehmungsdauer auf dem Luft- und Knochenwege und den Rinneschen Versuch sind die Resultate in Sekunden ausgedrückt.

Wenn die auf den Scheitel gesetzte Stimmgabel nur auf einer Seite gehört wurde, so ist in der Tabelle, je nach dem Ergebnis, mit den Buchstaben *R* oder *L* die betreffende Seite angegeben. Wurde die Stimmgabel auf beiden Ohren gleich stark gehört, so ist dafür das Zeichen = gesetzt, wurde sie dagegen auf keinem Ohre gehört, so befindet sich dafür das Zeichen — in der Tabelle

Digitized by Google
Original from UNIVERSITY OF CALIFORNIA
Generated on 2019-10-24 12:07 GMT / http://hdl.handle.net/2027/uc1.b3252759
Public Domain in the United States, Google-digitized / http://www.hathitrust.org/access_use#pd-us-google

Trommelfell ohne Befund.

Lauf. Nr.	Nr. d. Beg. d. Unters.	Knochenleitung	Rinne	Luftleitung	Obere Tongrenze	Untere Tongrenze	Flüstersprache	Weber	Bemerkungen
				Von 50 bis 59 Jahren.					
1	1	18/15	13/10	25/18	—	—	5 *m*	—	—
2	2	7/5	30/15	—	—	—	1 *m*	—	—
3	3	18/13	7/32	23/32	—	—	5/6 *m*	—	—
4	5	20/25	—/4	0/10	a_5/e_5	—	0	—	—
5	8	23/17	8	35/40	—	—	$7^1/_2/4$ *m*	—	—
6	9	10/17	11/40	22/70	—	—	$^1/_2$ *m*/normal	—	—
7	10	5	10	5/10	$d—e_6/c_6$	C_1/D_1	5 *cm*/0	—	—
8	11	10	15	15/18	$7^5/d_6$	E/F	10/20 *cm*	—	—
9	14	5/8	7/8	4/7	f^6/c_7	G/F_1	5/5 *cm*	→L.	—
10	15	5	8/20	6/14	a_6/g_6	D_1/H_2	0	—	—
11	20	15	18	33	—	—	—	—	—
12	22	15/12	—/30	10/32	f^6/c_7	e/A_2	i e/6 *m*	—	—
13	25	1	—/9	3/10	$f^5/f_5—g_5$	g^1/A_1	0/20 *cm*	—	—
14	26	8/5	22/20	18/28	—	—	$1^1/_2/1$ *m*	—	—
15	27	5/10	10/13	7/20	g^6/f^6	—	—	→L.	—
16	28	20	25	41/39	—	—	5 *m*	—	—
17	38	15	11	14/16	—	G	1 *m*	—	—
18	42	11/5	12	12/14	—	—	3/1 *m*	—	—
19	44	15/5	15/9	13/14	d/g_6	C^2/C_1	$5^1/_2$ *m*	→R.	—
20	49	3	—	—	e^6	G_2 u. R. u. L.	0	—	—
21	50	—/1	3	3	f^6/e_5	H	$^1/_2$ *m*	→L.	—
22	53	18/25	—/4	10/13	h^6/e_6	g^2/g^1	20/30 *cm*	→L.	—
23	54	16/15	21/17	27/20	$c^6—d^6$	H/G	5 *m*	—	—
24	56	17/13	23/29	30/35	—	—	i e	—	—
25	57	17/10	—/20	7/20	—	—	20 *cm*/3 *m*	→L.	—
26	58	25/17	20/12	29/25	—	—	$1/^1/_4$ *m*	—	—
27	61	13/17	25/33	28/50	c_7	G_2	i e/$^1/_4$ *m*	→R.	—
28	62	12/10	21	—	—	—	5 *m*	—	—
29	65	17/10	37/10	48/15	—	—	5 *m*	→R.	—
30	66	23/0	17/0	—	$c_7/0$	$D_1/0$	$^1/_4$ *m*/0	—	—
31	68	22/17	—/20	20/40	—	—	$1/^3/_4$ *m*	→R.	—
32	70	17/12	20/17	18/15	—	—	5 *m*	→L.	—
33	71	15/20	—	15/8	—	—	i e	—	nur R. L. Ot. m. p. chr.
34	79	20/16	15/10	18/18	—	—	5 *m*	—	nur R. L. Ot. m. cic.
35	80	8/5	13/7	10/8	—	—	5 *m*	—	—
36	82	10/13	+	24/29	—	—	5 *m*	—	—
37	84	13/14	+	16/23	—	—	10/30 *cm*	—	—
38	86	9/13	10/25	14/29	—	—	20 *cm*/1 *m*	—	—
39	87	8/7	20/24	17/13	—	—	25/40 *cm*	—	—
40	93	14/8	30/6	24/18	c_7	D_1	$5/1^1/_2$ *m*	→R.	—
41	94	25/12	12/7	28/22	—	—	$5/1^1/_2$ *m*	—	—
42	98	12/16	25/36	33/49	c_7	E_2/H_2	$2^1/_2$ *m*	→L.	—
43	100	17/14	20/30	37/40	c_7	—	15/20 *cm*	→R.	—
44	104	14/10	28/27	35/30	c_7	C_2	$9^1/_2/5^1/_2$ *m*	→R.	—
45	111	13/11	37/27	46/34	c_7	E_2/G_2	9/3 *m*	→L.	—

Digitized by Google
Original from UNIVERSITY OF CALIFORNIA
Generated on 2019-10-24 12:07 GMT / http://hdl.handle.net/2027/uc1.b3252759
Public Domain in the United States, Google-digitized / http://www.hathitrust.org/access_use#pd-us-google

Lauf. Nr.	Nr. d. Reg. d. Unters.	Knochenleitung	Rinne	Luftleitung	Obere Tongrenze	Untere Tongrenze	Flüstersprache	Weber	Bemerkungen
46	112	14/15	33/21	24/29	h^6/a^6	A_1/D	∞	→L.	nur L. R. Ot. m. cic.
47	115	5/13	17/32	25/40	c_7	D_2/C_2	10 *cm*/3 *m*	→L.	—
48	117	21/14	26/27	30/20	c_7	A_2	5/1 *m*	→R.	—
49	118	21/15	16/30	46/32	c_7	A_2/E_1	$4^1/_2$/3 *m*	→R.	—
50	119	18/24	20/34	45	c_7	C_2	2/4 *m*	=	—
51	127	23/20	18/19	29/39	c_7	D_1/A_2	7 *m*	→R	—
52	139	15/13	14/19	26/28	c_7	A_2	$5/4^1/_2$ *m*	→L.	—
53	140	6/11	10/14	19/24	c_7	G_2	10 *cm*	→R.	—
54	141	8/11	15/32	27/44	c_7	H_2	6 *m*	—	—
55	142	10/9	25/33	27/34	c_7	C_2	5 *m*	→L.	—
56	145	8/11	8/30	15/39	h^6/c_7	G_1/A_1	1/5 *m*	→L.	—
57	147	18/19	16/20	45/35	c_7	F_2	$3^1/_2$ *m*	→R.	—
58	148	18/20	27/30	38/48	c_7	A_2	5 *m*	→R.	—
59	150	15/13	33/22	37/33	c_7	C_2	$5^1/_2$ *m*	=	—
60	152	8/10	10/29	31/37	c_7	D_1/G^2	$^3/_4$ *m*	→L.	—
61	154	12/9	28/26	34/27	c_7	D_2/G_1	20/40 *cm*	→R.	—
62	158	18/17	10/17	34/36	c_7	F_2	5 *m*	→L.	—
63	159	16	33/34	48	c_7	C_2	5/1 *m*	=	—
64	160	9/5	24/17	19/14	c_7/g_6	D^2/G^2	7 *m*/10 *m*	→R.	—
65	161	8/15	38/22	43/47	c_7	C_2	$1^3/_4$/5 *m*	→L.	—
66	165	10/8	7/12	17/18	c_7	D_2	4 *m*	→R.	—
67	166	8/12	13/18	26/40	$7^6/d_6$	C_2	0	—	—
68	168	21/23	29/32	46/45	c_7	C_2	$2/1^1/_2$ *m*	→L.	—
69	159	15	29/25	50/49	c_7	C_2	$3^1/_2$/4 *m*	→R.	nur L. R. Ot. m. cic.
70	171	19/14	11/16	23/42	c_7	C_2	5/6 *m*	→R.	—
71	172	22/25	32/28	50	c_7	C_2	6 *m*	→L.	—
72	174	11/18	22/27	27/45	c_7	C_2	$4/1^1/_2$ *m*	→L.	—
73	175	8/7	22/7	24/10	c_7	D_1/G_2	$2^1/_2/1^1/_2$ *m*	→L.	—
74	176	8/6	24/19	33	c_7	H_2/G_2	4/3 *m*	→L.	—
75	187	0	+	17/14	h_2	d	0	—	—
76	189	15/17	20/45	30/60	c_7/h_6	F_2/C_2	6 *m*	=	—
77	190	12/10	38/25	52/28	a^6/h^6	G_2	6 *m*	=	—
78	191	20	15/25	30/40	f^6/h^6	G_2	3 *m*/i e	→R.	—
79	192	18/30	20	25/45	g^6/h^6	A_1	3/4 *m*	—	—
80	195	24/22	32/34	60/53	c_7	C_2	5/3 *m*	→R.	—
81	197	10/7	25/16	33/23	c_7/h^6	G_2/A_2	$5^1/_2$ *m*/5 *cm*	→R.	—
82	198	16/20	30/28	56/48	c_7	C_2	$3^1/_2$ *cm*	→L.	—
				Von 60 bis 69 Jahren.					
83	6	12/13	20/27	35/51	e^6/c_7	D_1/C_1	—	—	—
84	12	15	—/20	5/10	—	—	$0/^1/_2$ *m*	—	—
85	16	20/17	13/8	23/29	c^7/g^6	F_1/D_1	30/50 *cm*	→R.	—
86	19	15/13	20/14	31/20	c^7/a_6—h^6	C^2	20/15 *cm*	—	—
87	24	4/5	10/12	10/13	—	—	i e	—	—
88	31	3/2	17/16	10	g^6/f_6—g^6	D_1	10 *cm*	→R.	—
89	34	20/19	—	8/0	—	—	10 *cm*/0	→R.	—
90	36	9/8	11/8	18/11	h^6/c_7	A_2	$1/^1/_2$ *m*	—	—

Digitized by Google
Original from UNIVERSITY OF CALIFORNIA
Generated on 2019-10-24 12:07 GMT / http://hdl.handle.net/2027/uc1.b3252759
Public Domain in the United States, Google-digitized / http://www.hathitrust.org/access_use#pd-us-google

Lauf. Nr.	Nr. d. Reg. d. Unters.	Knochenleitung	Rinne	Luftleitung	Obere Tongrenze	Untere Tongrenze	Flüstersprache	Weber	Bemerkungen
91	43	6/5	23	13/17	—	—	$5^1/_2$ *m*	—	—
92	55	10/13	15/18	27/39	c_7/a_6	C_2	5/8 *m*	—	—
93	60	30/60	—	30/20	—	—	3 *m*/10 *cm*	—	—
94	64	28/23	40/34	37/40	—	—	5 *m*	—	—
95	72	20/10	—/12	10/9	—	—	i e/3 *m*	→ L.	nur L. R. Ot. m. cic.
96	74	13/10	+	48/23	—	—	25/15 *cm*	—	—
97	76	5/10	—/7	3/10	—	—	5/25 *cm*	—	—
98	77	20/25	30/25	—	—	—	$5/1^1/_2$ *m*	—	—
99	83	14/13	10/8	22/24	—	—	10/5 *cm*	—	—
100	96	18/10	29/37	40/37	c_7	D_2	10/2 *m*	=	—
101	99	16/15	18/17	43/40	c_7	C_2	5 *m*	—	—
102	102	16/14	30/35	45/46	c_7	C_2	10 *cm*	=	—
103	103	14/16	18/29	20/46	a^6/c_7	C_2	$^1/_4/^3/_4$ *m*	→ R.	—
104	108	14/10	27/25	30/27	c_7	E_2/A_1	30/25 *cm*	→ R.	—
105	109	15	—/15	15/27	c_7/a_6	C_2/A_1	0/75 *cm*	—	—
106	110	4/20	15/20	18/40	c_7	D_1/G	30 *cm*/3 *m*	→ L.	—
107	123	15/12	19/13	35/23	a^6/d_6	G^2/H_2	∞	→ R.	—
108	124	8/10	23/15	20/18	h^6	D_2	25/30 *cm*	→ R.	—
109	131	12/16	41/39	52/50	c_7	C_2/E_2	5 *m*	=	—
110	133	12/14	17/35	40/37	c_7	C_2/G_2	25/10 *cm*	→ R.	—
111	136	14/12	10/18	25/26	c_7	D_2	3 *m*	=	—
112	138	12/10	22/20	24/18	c_7/f_6	D_1	15/5 *cm*	→ R.	—
113	143	11/10	37/35	25/26	g_6	d/e_1	1 *m*	→ R.	—
114	144	15/23	35/25	46/44	c_7	E_2/A_2	3 *m*	→ L.	—
115	146	18/22	18/37	55/44	c^7	F^2/G^2	$4^1/_2$ *m*	=	—
116	151	18/18	25/12	35/30	c_7	C_2	25/i c *cm*	→ L.	—
117	156	8	22/5	25/18	c_7	D_2	4/2 *m*	→ L.	—
118	157	13/6	14/16	32/26	c_7	A_2/H_2	$2^1/_2$/3 *m*	→ R.	—
119	163	4/3	15/—	17/5	d^6/a_5	$D_1/0$	∞	—	—
120	164	13/14	12/13	28	c_7	H_2/G_2	75/5 *cm*	→ R.	—
121	170	5	15/20	21/19	h^6/a^6	C_1/D_1	30 *cm*	→ R.	—
122	173	15/17	45/43	60/57	c_7	C_2	10/5 *cm*	→ R.	—
123	178	20/22	19/23	40/55	c_7	C_2	5 *m*	→ R.	—
124	186	0/7	+/40	35/45	c^6-d^6/f_6-g^6	F_1/E_1	0	→ ?	—
					Von 70 bis 79 Jahren.				
125	4	8/11	25/—	25/3	—	—	$^3/_4$ *m*/i c	—	—
126	67	14/10	18/13	15	—	—	$^1/_2/^1/_4$ *m*	—	—
127	78	21/30	12/23	30/13	—	—	30/20 *cm*	→ R.	—
128	85	8/6	+	28/12	—	—	0	—	—
129	91	15/7	26/12	34/14	c^7/a_5	D_1/G	20/0 *cm*	→ L.	—
130	105	14/10	17	27/20	c^7/a_6	C_2	25/0 *cm*	→ R.	—
131	106	7/9	18/21	20/26	c_6	D_1/E_1	∞	→ R.	—
132	113	16/17	30	37/39	c_7	C_2	∞	→ R.	—
133	114	5/6	10/16	11/16	c_7	D_1/F_2	10 *cm*	→ R.	nur L. R. Ot. m. cic.
134	116	12/21	39/35	56/49	c_7	E_2/C_2	20 *cm*	=	—
135	137	11/5	23/22	33/25	c_7/f_6	C_2/E_1	5 *m*/5 *cm*	→ R.	nur R. L. Ot. m. cic.

Digitized by Google
Original from UNIVERSITY OF CALIFORNIA
Generated on 2019-10-24 12:07 GMT / http://hdl.handle.net/2027/uc1.b3252759
Public Domain in the United States, Google-digitized / http://www.hathitrust.org/access_use#pd-us-google

Lauf. Nr.	Nr. d. Beg. d. Unters.	Knochenleitung	Rinne	Luftleitung	Obere Tongrenze	Untere Tongrenze	Flüstersprache	Weber	Bemerkungen
136	167	7	14	18/19	c_7	A_1	2 *m*	→L.	—
137	182	0·25	+	15/60	c_6/d_5	C_1/D	i c/1½ *m*	—	—
138	183	15/25	+	17/80	--	—	0/i c	—	—
				Von 80 bis 89 Jahren.					
139	92	18/19	—/40	14/48	c_7	d/G	0	→R.	nur L. R.Ot. m. cic.
140	121	4	20	21/20	c_7/h^6	H^2/D_1	10/∞ *cm*	—	—
141	179	0	+	0	—	—	0	—	—
142	188	20/25	10	15/25	c_6	D_1 .	0	→R.	—

Aus den zahlreichen Fällen dieser Serie ersieht man deutlich, daß man fast immer bei den Individuen, die ein Alter von über 50 Jahren erreicht haben, eine Verminderung der Wahrnehmungsdauer der Stimmgabel auf dem Luftwege findet und somit, wie man sagen kann, eine Verminderung der Funktionskraft des Hörnervenapparates.

Wenn wir darauf achten, daß hier diejenigen Fälle mit einbegriffen sind, bei denen es sich um einen chronischen Mittelohrkatarrh handelt, da es sehr schwer, wenn nicht unmöglich sein würde, Personen genannten Alters zu finden, die nicht dieses Leiden, wenn auch in sehr geringem Grade, hätten, so finden wir in dieser Tatsache die Erklärung für eine große Anzahl jener Fälle, bei denen es sich um eine Abnahme der Wahrnehmung auf dem Knochenwege handelt. Denn wir wissen, daß, wenn sich ein infektiöser Prozeß im Mittelohr vollzieht, seine Giftstoffe auch das innere Ohr angreifen können und so dort Veränderungen hervorrufen. Aber wir müssen auch den allgemeinen Gesundheitszustand des Individuums, seine Lebensweise, Krankheiten, die es durchgemacht haben kann, in Rechnung ziehen, und wir werden dann viele andere Ursachen finden, die, sei es in Gestalt von Vergiftung, sei es in Gestalt von Kreislaufstörungen, Veränderungen der Funktionskraft des Cortischen Organs herbeigeführt haben können. Außerdem muß hier die Arteriosklerose erwähnt werden, die in diesem Alter bei vielen Leuten in hohem Grade herrscht; sie bildet die Ursache bei einer großen Zahl von Fällen, in denen es sich um eine Verminderung der Labyrinthfunktion handelt, wie man sie ganz besonders bei Presbyakusis findet.

Bei einer Betrachtung meiner Fälle sieht man außerdem, daß diese verminderte Funktionskraft des Cortischen Organs im gleichen Verhältnis mit dem Wachsen der Jahre steht. In der Tat sehen wir, prozentual betrachtet, die Fälle, die noch ziemlich normal sind, sich immer mehr an Zahl verringern,

Digitized by Google
Original from UNIVERSITY OF CALIFORNIA
Generated on 2019-10-24 12:07 GMT / http://hdl.handle.net/2027/uc1.b3252759
Public Domain in the United States, Google-digitized / http://www.hathitrust.org/access_use#pd-us-google

und zwar betragen sie im 50. Jahre 11·11%, im 60. sind sie schon auf 9·68 gefallen. Scheinbar wird ihre Zahl größer nach Überschreiten des 70. Jahres, aber dies ist so zu erklären, daß die in diesem Alter stehenden Personen sehr selten sind, die sich in eine Klinik begeben, und zwar wegen der Gleichgültigkeit, die man besonders in den unteren Volksklassen der sich allmählich zeigenden nachlassenden Funktionskraft der Organe gegenüber antrifft, und daher ein einziger Fall den Prozentsatz enorm erhöht. In bezug auf die Verminderung der Fälle mit gut erhaltener Wahrnehmung auf dem Knochenwege läßt sich sagen, daß sie mit dem Wachsen der Jahre außerordentlich zunimmt: im 50. Lebensjahre ist die Wahrnehmungsdauer auf dem Knochenwege auf 5" zurückgegangen bei 10·49%, im 60. Jahre bei 13·25%, im 80. Jahre bei 28%.

Aber auch die Wahrnehmung des Stimmgabeltones auf dem Luftwege unterliegt in der Mehrzahl der Fälle einer Modifikation. Für diese muß man noch mehr die Möglichkeit des Vorhandenseins des chronischen Katarrhs in Rechnung ziehen, den wir habituell nennen können und der schon an sich zu Veränderungen in der Artikulation der Gehörknöchelchen führen kann, derart, daß eine Veränderung der Struktur der Muskeln Stapedius und des Tensor eintritt sowie der Schleimhaut der Paukenhöhle, wodurch dann deren Konstitution und daher auch die Funktion des Trommelfells beeinträchtigt wird, Veränderungen, die bis zum klinischen Falle der Otosklerose gehen können.

(Fortsetzung folgt.)

Über Taubstummenwesen und Taubstummenbildung in Amerika.

Von **Josef Schara** in Wien.

(Mit 9 Figuren.)

(Fortsetzung und Schluß.)

Die Taubstummenschule in Buffalo.

Die Taubstummenschule in Buffalo „Le Couteulx St. Mary's Institution for the Improved Instruction of Deaf Mutes" ist eine vom Staate New-York subventionierte katholische Privatschule unter der Leitung von Schulschwestern. Dieselbe besteht seit dem Jahre 1862.

Das neue umfangreiche Anstaltsgebäude befindet sich in der Main Street, der Hauptstraße Buffalos. Es wurde 1897 mit einem Kostenbetrage von 100.000 Dollars errichtet. Der aus Sandstein und gepreßten Backsteinen bestehende Bau ist 3 Stock hoch und mit Terrakottaeinfassungen geziert.

Die Anstalt hat 168 Schüler (1908/09), 84 Knaben und 84 Mädchen. Beide Geschlechter sind voneinander getrennt. Die Mädchen befinden sich im rechten Flügel, die Knaben im linken. Der Zentralblock enthält den Festsaal,

Digitized by Google
Original from UNIVERSITY OF CALIFORNIA
Generated on 2019-10-24 12:07 GMT / http://hdl.handle.net/2027/uc1.b3252759
Public Domain in the United States, Google-digitized / http://www.hathitrust.org/access_use#pd-us-google

die Kapelle, mehrere Amtsräumlichkeiten und die Anstaltsküche. Sämtliche Räumlichkeiten sind im modernen Stile möbliert — alle Möbel aus Eichenholz. Die Anstalt besitzt auch ein isoliertes Spital.

Der Gesamtunterricht zerfällt in 2 Kurse, den Kindergarten und das graded departement. Letzteres besteht wie die allgemeine Volksschule aus 9 Graden. Nach Absolvierung aller Grade können sich die Schüler durch Ablegung einer Prüfung vor der staatlichen Prüfungskommission das im Staate New-York übliche Regentsdiplom erwerben.

Der Lehrkörper mit dem Hauspersonale besteht aus 40 Personen: 4 Beamte, 13 Lehrerinnen, 6 Instruktoren für den Industrieunterricht und 17 Bedienstete.

Unterrichtet wird nach dem kombinierten System oder der amerikanischen Methode. Mit diesem System, so wird behauptet, könne der stets mögliche Grad an Intelligenz am besten erreicht werden, da das System alle bekannten Methoden umfaßt. Es könne daher immer jene Methode angewendet werden, die dem Schüler am besten entspricht. Betreffs der Anwendung der Oralmethode sagte die Leiterin, daß der Unterricht in der Lautsprache und im Absehen mit ganz besonderer Sorgfalt erteilt werde.

Wie weit diese anmaßende Behauptung von der Vorzüglichkeit des kombinierten Systems richtig ist, konnte ich mich persönlich überzeugen. Ich ersuchte die Leiterin, mir die sogenannte Fünftafelmethode zeigen zu lassen. Diese Methode ist eine in vielen englischen Schulen gebräuchliche Satzanalyse. Die Schultafel ist zu diesem Zweck in 5 Felder geteilt. Die Teile eines gegebenen Satzes werden in die einzelnen Felder eingeschrieben, und zwar auf folgende Weise: 1. Subjekt, 2. Prädikat, 3. Objekt, 4. Präposition, 5. Präpositionalobjekt (adverbiale Bestimmung), zum Beispiel:

Der Jäger	schießt	den Hasen	auf	dem Felde.

Auf der Oberstufe sah ich nun auch diese Methode. Die Lehrerin gab einem Mädchen einen Ball. Das Mädchen warf den Ball zu einem anderen Mädchen. Sodann wurde der Satz

Anna	warf	den Ball	zu	Marie

konstruiert und in die 5 Felder an der Wandtafel eingetragen. Der Satz wurde dann in die verschiedenen Zeiten abgewandelt, was jedoch nur mittelst Zuhilfenahme von Gebärden möglich war. Sprechen konnten den Satz nur einige mit Gehörresten begabte Schüler in äußerst schwerfälliger Weise. Als ich ersuchte, diesen Satz in das Passiv übertragen zu lassen, kam der Unterricht ins Stocken, da die Schüler trotz aller Gebärden es nicht imstande waren. Dieses Beispiel zeigte mir den Wert der amerikanischen Methode. Mittelst

Digitized by Google
Original from UNIVERSITY OF CALIFORNIA
Generated on 2019-10-24 12:07 GMT / http://hdl.handle.net/2027/uc1.b3252759
Public Domain in the United States, Google-digitized / http://www.hathitrust.org/access_use#pd-us-google

derselben werden in der Lautsprache, wie es ganz selbstverständlich ist, nur sehr dürftige Resultate erzielt. Aber auch mittelst des Handalphabets konnten die Schüler keine besondere Beherrschung des Englischen aufweisen. Die richtige Definition dieser Methode, wie sie an dieser Schule angewendet wird, würde lauten: „Das kombinierte System umfaßt alle bekannten Methoden, aber keine gründlich."

Diese Schule wird wie alle Schulen des Staates New-York vom Staatsschulinspektor jährlich einmal inspiziert. Im Inspektionsbericht, welcher mir in Rochester zur Verfügung gestellt wurde, ist über die Methode an der Schule in Buffalo folgendes bemerkt: „Das Vorherrschen der verschiedenen in dieser Schule gebräuchlichen Verkehrsmittel zwischen den Schülern und Lehrern und zwischen den Schülern untereinander ergibt sich aus folgender Tabelle, in welcher die Wichtigkeit durch die Ziffern 1—5 ausgedrückt ist, wobei 1 die größte Wichtigkeit bedeutet:

Verkehrsmittel im Unterricht zwischen Schülern und Lehrern				Verkehrsmittel zwischen Schülern untereinander
Vorherrschen oder Wichtigkeit	5	Konventionelle Zeichen De l'Epees	3	Vorherrschen oder Wichtigkeit
	4	Natürliche Gebärden	2	
	1	Handalphabet	1	
	3	Lautsprache und Absehen	5	
	2	Schreiben	4	

Der Zeichenunterricht wird von einer Künstlerin in diesem Fache in vorzüglicher Weise erteilt. Fähige Schüler erhalten auch Unterricht im Malen.

Die größeren Schüler werden 2—3 Stunden wöchentlich im Industrialdepartement unterrichtet. Die Knaben lernen das Tischler- und Schneiderhandwerk, Sesselflechten und Buchdrucken. Die Mädchen lernen Nähen, Kleidermachen, Kochen und die sonstigen Hausarbeiten.

Außer der peinlichen Nettigkeit, die man in allen Ecken und Enden der Anstalt antrifft, fällt ganz besonders das gesunde und frische Aussehen der sorgfältig gekleideten Schüler auf. Die Verköstigung ist einfach, entsprechend und ausreichend, wie dies aus dem Speisezettel eines Wochentages ersichtlich ist:

Frühstück (7^{30}): Hafersuppe, Butterbrot, geröstete Kartoffeln, Kaffee mit Milch.

Digitized by Google
Original from UNIVERSITY OF CALIFORNIA
Generated on 2019-10-24 12:07 GMT / http://hdl.handle.net/2027/uc1.b3252759
Public Domain in the United States, Google-digitized / http://www.hathitrust.org/access_use#pd-us-google

Lunch für die kleinen Schüler (10^{30}): Äpfel, Butterbrot, Milch.

Dinner (12): Gebratenes Rindfleisch, Kartoffeln, Butterbrot, Milch und Reispudding.

Abendmahl (5^{30}): Butterbrot, Früchte, Tee, Milch.

An dieser Schule ist auch Bells sichtbare Sprache auf der Oberstufe eingeführt.

Der Ohrenarzt der Anstalt ist Dr. Kayser aus Wien. Derselbe hält wöchentlich eine ärztliche Visite in der Anstalt ab und behandelt die Schüler unentgeltlich. Die Durchschnittskosten betragen 260 Dollars für einen Schüler pro Jahr (Pension und Unterricht).

Die Taubstummenschule in Rochester.

Die „Western New York Institution for Deaf-Mutes" wurde am 4. Oktober 1876 unter der Leitung Dr. Westervelts als eine staatliche Schule in Rochester eröffnet. Das Institut liegt im Norden der Stadt in einem reizenden Villenviertel, hart an der 100 Fuß tiefen Schlucht des Genesee und seines romantischen, 90 Fuß hohen Wasserfalles. Der Institutsgrund ist nicht besonders groß und mißt nur $7^1/_2$ Acres. Der Bau erforderte einen Kostenaufwand von mehr als 100.000 Dollars. Die Anstalt besteht aus folgenden Gebäuden: In der Gassenfront der St. Paulstreet liegt das zweistöckige Amtsgebäude der Institution, welches mit den es umgebenden wohlgepflegten Rasenplätzen, seiner hübschen Fassade und dem mäßig großen Portal einen vornehmen Eindruck macht. Rückwärts schließt sich das 120 Fuß lange, 60 Fuß breite zweistöckige Hauptgebäude an, welches den Knabenspielplatz von jenem der Mädchen trennt. Außerdem sind folgende voneinander getrennte Gebäude vorhanden: das Schulhaus, der Kindergarten, das Gebäude der Wäscherei, das Heizhaus und das Spital. Letzteres ist ein zweistöckiges Cottage, 100 Fuß vom Hauptgebäude entfernt, und enthält bequemen Raum für 35 Pat. und deren Pfleger. Die innere Ausstattung der Anstalt ist geradezu elegant. Einen äußerst angenehmen Eindruck macht die tadellose Reinheit jedes Raumes. Die einzelnen Räume sind entsprechend groß und mit reichlichem Bilderschmuck versehen. Die luftigen, lichten Zimmer bieten Lehrern und Schülern ein angenehmes, schönes Heim. Das Institut ist reichlich mit Lehrmitteln ausgestattet. Der Kindergarten enthält ein förmliches Museum von Spielsachen. Die Bibliothek der Schule zählt mehr als 10.000 Bände. Jede Klasse hat ihre eigene Schülerbibliothek. Die Lehrpersonen haben eine reichhaltige Bildersammlung angelegt. Von verschiedenen illustrierten Zeitschriften wurden die Bilder ausgeschnitten, auf Papier geklebt und, mit dem nötigen Kommentar versehen, in das Archiv systematisch eingereiht. Ein großer stereoptischer Apparat ist so angebracht, daß er stets von den Schülern benutzt werden kann.

Digitized by Google
Original from UNIVERSITY OF CALIFORNIA
Generated on 2019-10-24 12:07 GMT / http://hdl.handle.net/2027/uc1.b3252759
Public Domain in the United States, Google-digitized / http://www.hathitrust.org/access_use#pd-us-google

Als die Schule eröffnet wurde, bestanden in den Vereinigten Staaten bereits 48 Staatsanstalten für Taubstumme, von welchen 44 Schulen die kombinierte Methode gebrauchten, während nur 4 Schulen nach der Oralmethode unterrichteten. Die Rochester Schule begünstigte die Oralmethode in erster Linie, gebrauchte aber nebenbei auch die Zeichensprache. Bald aber begann sie mit einem neuen Experiment, welches sich infolge des guten Erfolges im Unterricht nach und nach zu einer eigenen Methode, der sogenannten Rochester Methode entwickelte. Die Tendenz dieser Methode besteht darin, daß die Oralmethode gleichzeitig mit der Handalphabetmethode gebraucht wird. Während der Schüler spricht, buchstabiert er gleichzeitig mit der Hand. Die Rochester Methode steht in der Mitte zwischen der kombinierten und der Oralmethode. Würde man ihr die natürliche Gebärde zufügen, so wäre sie die kombinierte Methode, abstrahiert man andrerseits das Handalphabet, so hat man die reine Oralmethode.

Der Schüler fixiert mit den Augen den Mund des Sprechenden und sieht zugleich die Hand des Sprechers, welche das Wort gleichsam in die Luft schreibt. Das Handalphabet ist ein Lehrmittel im Lautsprachunterricht. Dr. Westervelt ist ganz begeistert von seiner Methode und hält sie für die beste im Taubstummenunterricht. Ein Vorteil vor der reinen Oralmethode liegt darin, daß Schüler, welche für den Artikulationsunterricht infolge abnormaler Sprachorgane oder für das Absehen vom Munde infolge fehlerhafter Augen nicht geeignet sind, durch diese Methode nach dem Handalphabet allein entsprechend ausgebildet werden können. Das Handalphabet wird in 2 Formen gebraucht, als orthographisches und als phonetisches. Das letztere wird gewöhnlich beim Sprechen gebraucht und ist ein sehr gutes Mittel zur Verbesserung fehlerhafter Laute. Durch dasselbe kann jeder gewünschte Laut sofort gezeigt werden. Das Handalphabet wird von allem Anfange an geübt. Das taubstumme Kind bringt vom Hause wenige natürliche Gebärden mit zur Schule. Erst durch näheren Verkehr mit Taubstummen bildet sich die natürliche Gebärdensprache aus. Das taubstumme Kind müßte also erst die Gebärden lernen. Statt derselben soll es gleich das Handalphabetswort lernen, dies verursacht ihm auch nicht mehr Schwierigkeiten und es spricht damit die wirkliche englische Sprache. Der 4jährige normale Sohn Dr. Westervelts lernte durch den Verkehr mit den taubstummen Schülern in kurzer Zeit die Handalphabetssprache verstehen und gebrauchen. Auf diese Weise gelangen die Schüler frühzeitig zum Gebrauch und zum Verständnis der englischen Sprache. Die natürliche Gebärde ist verpönt, und es wird strenge darauf gesehen, daß kein Taubstummer ein Zeichen gebraucht. Falls ein Schüler irgend eine Gebärde macht, wird er zum Direktor geschickt. Dieser fragt ihn, ob er seine Gedanken nicht in der englischen Sprache (Lautsprache oder Handalphabet) ausdrücken kann. Auf die Bejahung wird dem Schüler befohlen, stets die englische Sprache zu

Digitized by Google
Original from UNIVERSITY OF CALIFORNIA
Generated on 2019-10-24 12:07 GMT / http://hdl.handle.net/2027/uc1.b3252759
Public Domain in the United States, Google-digitized / http://www.hathitrust.org/access_use#pd-us-google

gebrauchen, da dies zu seinem eigenen Besten und zum Besten der Mitschüler ist. Verneint der Schüler, so muß er die Gebärde vor dem Direktor wiederholen, welcher ihm dann die englische Übersetzung gibt, die er hernach immer anwenden muß.

Vor die Alternative gestellt, welcher Sprache er den Vorzug gäbe, sagte Dr. Westervelt, er könne sich schwer für eine der beiden Sprachen entscheiden, doch glaube er, er würde eher die Lautsprache als das Handalphabet aufgeben; da nach Beseitigung des Handalphabets die Zeichensprache (Gebärde) Eingang in das Institut finden würde.

Die Organisation der Rochester Schule ist die einer vollkommenen amerikanischen Volksschule mit vorhergehendem Kindergarten und mit abschließender Highschool. Das Lehrziel und der Lehrstoff sind dieselben wie in den Volks- und Highschulen des Staates New York. Verschieden ist nur die Dauer der Schulzeit. Ein Taubstummer, der mit 7 Jahren in die Schule eintritt, erreicht dasselbe, das ein gleichalteriger hörender Schüler mit 18 Jahren erreicht, erst mit 22 Jahren. Die Schule ist in 2 Abteilungen geteilt, in den Kindergarten oder die Nursery-school und in das Graded-department.

Der Kindergarten hat den Zweck, die Schüler mit jenen Kenntnissen auszustatten, welche normale Schüler mit zur Schule bringen. Zu diesem Zweck ist er in vier Jahreskurse geteilt. Aufgenommen werden die Schüler von 6 bis zu 12 Jahren. Für neueintretende Schüler über 12 Jahre ist eine separate Vorbereitungsklasse für das Graded Departement errichtet. Außer den gewöhnlichen Beschäftigungen des Kindergartens, nämlich Spielen, Malen, Ausschneiden, Kleben, Falten, Flechten usw., werden Artikulation und Absehen vom Munde täglich geübt.

Nach Absolvierung des Kindergartens treten die Schüler in das Graded departement ein. Dasselbe umfaßt 5 Grade Primarschule, 3 Grade Grammatikschule und 3 Grade Highschule. Nach Absolvierung des letzten Grades der Highschule können die Schüler das Regentsdiplom erhalten. Schüler, welche dieses Diplom beanspruchen, haben durch das Regentsexamen den vorgeschriebenen Bildungsgrad nachzuweisen. Das Regentsdiplom gewährt den Eintritt in die Universität.

Wie erwähnt, wird im Graded departement das gleiche Ziel verfolgt, dieselben Textbücher gebraucht, wie in der allgemeinen Volksschule. Unterrichtet wird in denselben Gegenständen, die von der staatlichen Erziehungsabteilung für die öffentlichen Schulen vorgeschrieben sind. In den höheren Klassen ist auch das Bellsche System der sichtbaren Sprache in Verwendung. Es wird als ein gutes Mittel zur Verbesserung mangelhafter Sprachlaute bezeichnet und soll die Artikulationsübungen interessanter gestalten. Die Anstalt besitzt auch eine Schreibmaschine mit den Bellschen Schriftzeichen und in

Digitized by Google
Original from UNIVERSITY OF CALIFORNIA
Generated on 2019-10-24 12:07 GMT / http://hdl.handle.net/2027/uc1.b3252759
Public Domain in the United States, Google-digitized / http://www.hathitrust.org/access_use#pd-us-google

der Druckerei des Instituts werden zahlreiche Schriften in dieser Schreibart von den Schülern unter Anleitung der Lehrer hergestellt.

Die Schüler des Kindergartens, welche ununterbrochene Unterrichtsperioden nicht ertragen können, haben Zwischenpausen, die mit körperlichen Übungen ausgefüllt werden. Jeden Morgen wird eine bestimmte Zeit der Pflege solcher Spiele gewidmet, die auch bei hörenden Kindern beliebt sind. Die Schüler werden in dem Spiele unterwiesen, wobei die bei diesem Spiele notwendige Sprache angewendet wird. Die Schule besitzt zwar kein eigenes Gebäude (Gymnasium) für das Turnen, hat aber dennoch Klassen für gymnastische Übungen, für Delsarte oder solche für den Tanzunterricht, um Grazie im Gehen, aufrechte Haltung, Bestimmtheit in der Handlungsweise zu erzielen und um die Kenntnisse und Eigenheiten im konventionellen Verkehr zu lehren. Häusliche Gesellschaften und Empfänge werden besonders oft veranstaltet, um womöglich alle an Ungezwungenheit und einfache gesellschaftliche Gebräuche zu gewöhnen. Gespräche über Tagesereignisse und Unterhaltungen füllen die Abende aus. Der Debattierverein der Schüler ist von großer Hilfe für den Unterricht und in jeder Hinsicht interessant. Statt des sonst üblichen Schulgebetes wird jeden Morgen vor dem Frühstücke 20 Minuten lang Bibelstudium gepflegt. Die Schüler sprechen dabei einzelne kurze Kapitel aus der Bibel zu einander.

In den Klassenzimmern wie auch bei Tische sitzen Knaben und Mädchen beisammen. Bei Tische sitzen kleinere Zöglinge neben größeren, welch letztere die ersteren unterweisen, wie das auch unter Geschwistern der Fall ist. Dadurch lernen die jüngeren viel von den älteren.

Die Schüler werden häufig zu Theatervorstellungen, Unterhaltungen und Schaustellungen aller Art geführt. Von den Eltern wird verlangt, Geld zur Bestreitung der Straßenbahnfahrt und Eintrittskosten an die Schule abzugeben. Viele Gefälligkeiten werden der Schule von Veranstaltern von Unterhaltungen erwiesen. Geschäfte und Fabriken haben den Schülern den freien Eintritt gewährt, von welcher Erlaubnis häufiger Gebrauch gemacht wird.

Die Schüler des Graded departement haben täglich 6 Stunden Unterricht in 3 Perioden. 2 Perioden verbringen sie in den literarischen Klassen und 1 Periode in der Industrieklasse (abwechselnd). Dem Unterrichte in den Fertigkeiten wird eine noch größere Bedeutung beigemessen, als er ohnedies schon in der amerikanischen Volksschule hat. Dieser Unterrichtszweig wird an der Anstalt in größerem Umfange betrieben als an der Volksschule. Die Schüler erhalten täglich Unterricht im Zeichnen. Von der ersten Klasse an dürfen sie mit Farben hantieren, um zufriedenstellende Effekte zu erzielen, oder mit Tuschen, Kohle oder Kreide skizzieren. Sie machen Illustrationen von ihnen bekannten Kindererzählungen und veranschaulichen Dinge, die sie nicht mit eigenen Worten beschreiben können. Die amerikanischen Lehrer scheinen ge-

Digitized by Google
Original from UNIVERSITY OF CALIFORNIA
Generated on 2019-10-24 12:07 GMT / http://hdl.handle.net/2027/uc1.b3252759
Public Domain in the United States, Google-digitized / http://www.hathitrust.org/access_use#pd-us-google

schulte, perfekte Zeichner zu sein. Ich sah wiederholt an den Schultafeln die feinsten Zeichnungen oder kunstvolle Skizzen, die mit farbigen Kreiden ausgeführt waren und sehr effektvoll wirkten. Holzschnitzereien und Gipsmodelle werden nach den verschiedenen Entwürfen und mit größter Sorgfalt angefertigt. Papierschneiden, Falzen, Anfertigen von Papiergegenständen, Korbflechten und andere Handarbeiten werden während der ersten Schulzeit gelehrt.

Den Knaben wird praktische gewerbliche Unterweisung in der Schreinerwerkstätte, Buchdruckerei, Ansteicher- und Installateurwerkstätte sowie in den Gartenarbeiten zuteil. Die Mädchen erhalten im Nähzimmer Unterricht in der Herstellung von feinen Nadelarbeiten und im Zuschneiden und Anfertigen von Kleidern. Ferner erhalten sie regelmäßige Lektionen im Kochen und in allgemeinen Hausarbeiten.

Die Schule ist im Seneca Park gelegen, an welchem nördlich der zoologische Garten grenzt. Diese günstige Umgebung bietet den Schülern unbeschränkte Gelegenheit zur Unterhaltung und Belehrung.

Die Anstalt wurde im Schuljahre 1908/09 von 180 Schülern besucht. Das Unterrichtshonorar beträgt für Privatschüler mit Wohnung 500 Dollars, für Tagschüler 300 Dollars pro Jahr. Das Honorar ist für das 40 Wochen zählende Schuljahr in vier Raten am Beginn jeder zehnten Woche zu entrichten.

Die Clark School for the Deaf in Northampton.

Unter den vielen vorzüglichen Lehranstalten, welche die Stadt Northampton in Massachusetts mit Recht in den Ruf einer Schulstadt brachten, ist die Clark School for the Deaf nicht die letzte. Diese Schule erfreut sich als Oralschule nicht nur in Amerika des besten Rufes, sondern auch diesseits des Ozeans wurde das erfolgreiche Wirken der ältesten Oralschule wiederholt anerkannt. Selbst Heidsick, der Gegner der reinen Lautsprachmethode, konnte dieser Anstalt, nachdem er dieselbe besucht hatte, seine Anerkennung nicht versagen.

Die Anstalt mit ihren prächtigen, in einem wohlgepflegten Garten liegenden Gebäuden krönt den sogenannten Rundhügel, eine im Weichbilde Northamptons gelegene, mäßig hohe Bergkuppe und bildet eine Zierde dieser malerischen Bergstadt.

Der Zweck der Anstalt ist, jene Knaben und Mädchen, welche infolge totaler oder teilweiser Taubheit dem Unterrichte in der allgemeinen Volksschule nicht folgen können, nach der reinen Oralmethode zu unterrichten. Die Erziehungsbehörde des Staates gewährt jedem im Staate wohnenden tauben Kinde über Ansuchen seiner Eltern die Deckung der Auslagen für Verpflegung und Unterricht in der Anstalt. Die Eltern haben das Kind bloß zu kleiden.

Digitized by Google
Original from UNIVERSITY OF CALIFORNIA
Generated on 2019-10-24 12:07 GMT / http://hdl.handle.net/2027/uc1.b3252759
Public Domain in the United States, Google-digitized / http://www.hathitrust.org/access_use#pd-us-google

Die Anstalt steht unter der vorzüglichen Leitung von Miß C. Yale, einer tüchtigen Taubstummenlehrerin mit langjähriger Unterrichtspraxis.

Das Aufnahmsalter ist das 6. oder 7. Lebensjahr. Die Dauer des Unterrichtes ist nicht genau begrenzt. Der Staat Massachusetts gewährt die Freiplätze für die Dauer von 10 Jahren, ausnahmsweise aber kann der Unterricht noch über diese Zeit verlängert werden. Eine genaue Zahl von Jahren, welche zur Absolvierung der Unterrichtskurse erforderlich ist, kann nicht angegeben

Fig. 3.

Dudley Hall. School Room.
Eine Oralklasse.

werden. Zahlzöglinge haben für Verpflegung und Unterricht 400 Dollars, für Unterricht allein 150 Dollars jährlich zu zahlen.

Die Schule ist, ähnlich wie das Pennsylvania-Institut, in drei Departements geteilt: das primare in der Dudley Hall, das intermediate in der Baker Hall und die Grammatikschule in der Rogers und Clark Hall. Jedes Departement bildet eine eigene Schule und eine eigene Familie für sich.

Das Ziel des Unterrichtes ist, die Zöglinge zum Eintritte in die High School für Hörende zu befähigen. Die Unterrichtsmethode ist die reine Oralmethode, in welcher Sprechen und Absehen die einzigen Unterrichtsmittel sind und jedwede Gebärde ausgeschlossen ist. Das Schuljahr beginnt mit dem dritten Montag im September und dauert 40 Wochen. Die Sommerferien dauern 12 Wochen. Vom 23. Dezember bis zum ersten Montag im Jänner sind Weih-

Digitized by Google
Original from UNIVERSITY OF CALIFORNIA
Generated on 2019-10-24 12:08 GMT / http://hdl.handle.net/2027/uc1.b3252759
Public Domain in the United States, Google-digitized / http://www.hathitrust.org/access_use#pd-us-google

nachtsferien. **Ferialtage** sind der Dankgebungstag, der Karfreitag und der Ostermontag.

Die Unterrichtsgegenstände:

1. Primary departement: Artikulation (bestehend in Übungen zur Entwicklung des Auges und des Gefühles und Lautentwicklung), Sprechen, Schreiben, Englisch, Naturwerk (Anschauungsunterricht) und Handfertigkeitsunterricht. Die **Unterrichtsdauer** ist zirka 3 Jahre in 3 Graden.

Fig. 4.



Baker Hall. Girls' Parlor.
Spielzimmer für Mädchen.

2. Intermediate departement: Englisch, Sprechen, Naturwerk, Arithmetik, Geographie, Geschichte der Vereinigten Staaten, Zeichnen, Handarbeiten. Unterrichtsdauer und Anzahl der Grade wie im vorigen Departement.

3. Grammatikschule: Englisch, Sprechen, Arithmetik, Geographie, Geschichte der Vereinigten Staaten, allgemeine Geschichte, Zivilverwaltung, englische Literatur, Physiologie, Zoologie, Physik, Chemie, Zeichnen, Holzschnitzen, Tischlerei, Kochen und Nähen. Der Unterricht dauert 4 bis 5 Jahre in vier Graden.

Schülerzahl: 1. Departement 48, 2. Departement 52, Grammatikschule 50, zusammen 150 Zöglinge (1908/09).

Die Auricularmethode (Hörübungen) wird bei Schülern, welche Gehörreste besitzen, regelmäßig vorgenommen und ergibt in einzelnen Fällen gün-

Generated on 2019-10-24 12:08 GMT / http://hdl.handle.net/2027/uc1.b3252759
Public Domain in the United States, Google-digitized / http://www.hathitrust.org/access_use#pd-us-google
Digitized by Google
Original from UNIVERSITY OF CALIFORNIA

stige Resultate. Hörversuche mit dem Hörrohre, der Vibrationstube von Aylsworth und einer gewöhnlichen Pappendeckelrolle ergaben nicht immer befriedigende Resultate. In einzelnen Fällen erwies die Pappendeckelrolle bessere Dienste als die Vibrationstube.

Die Schüler der ersten Abteilung erhalten wöchentlich 2 Stunden, die der zweiten Abteilung 3 bis 5 Stunden Handfertigkeitsunterricht. Die gemachten Gegenstände dürfen die Schüler am Schlusse des Schuljahres mit nach Hause nehmen. Die Schüler der Oberstufe werden wöchentlich 10 Stunden im Holzschnitzen und im Tischlerhandwerke unterwiesen. Auch die Mädchen der Ober-

Fig. 5.



Clarke Hall. Class in Wood-Carving.
Unterricht im Holzschnitzen.

stufe lernen Holzschnitzen. Die gemachten Gegenstände sind Eigentum der Schüler, dieselben haben nur das Material zu zahlen.

Die Schulstunden sind von 9 bis 12 Uhr und von 2 bis 4 Uhr. Die Durchschnittsschülerzahl übersteigt nicht 8 per Klasse. Die Lehrer haben außer ihrer Schulpflicht auch die Bewachung der Schüler während des Essens und in den Lernstunden (abends) über. Die Beaufsichtigung der Schüler in den Mußestunden obliegt 7 Wärterinnen. Jede Wärterin ist für die Aufführung der ihr zugewiesenen Schüler im Schlafzimmer, im Saal, im Spielzimmer und auf dem Spielplatze verantwortlich. Sie hat auch die Kleider der Schüler über. Sobald ein Schüler lesen kann, wird er mit Büchern aus der reichhaltigen Schülerbibliothek versorgt. Baseball, Fußball, Tennis, Croquet, Schlittschuhlaufen

Digitized by Google
Original from UNIVERSITY OF CALIFORNIA
Generated on 2019-10-24 12:08 GMT / http://hdl.handle.net/2027/uc1.b3252759
Public Domain in the United States, Google-digitized / http://www.hathitrust.org/access_use#pd-us-google

Spaziergänge usw. geben reichlich Gelegenheit zur Erholung und Unterhaltung. Die älteren Schüler besorgen häufig Einkäufe in den Geschäften der Stadt.

Jeden Sonntag vormittags wird Gottesdienst gehalten. Mit der Anstalt ist auch eine Normalklasse (10 Studenten) zur Heranbildung von Taubstummenlehrern in der Oralmethode in Verbindung. Der Kurs dauert wie das Schuljahr 40 Wochen. Die Studenten haben das Schulwerk zu beobachten und unter Anleitung auch zu unterrichten.

Die Unterrichtsgegenstände der Normalklasse sind: Sinnesübung, geistige Entwicklung, Methode des Taubstummenunterrichtes, Bildung der englischen Laute, sichtbare Sprache, Anatomie und Physiologie der Sprachorgane, Gehörübungen, Absehen, Geschichte der Taubstummenbildung, Tafelzeichnen. Eine Aufnahmsprüfung in den englischen Fächern, welche die High-schoolbildung voraussetzt, ist erforderlich. Nach Beendigung des Kurses erhalten die Studenten ein Zeugnis als Taubstummenlehrer. Das Schulgeld eines Studenten der Normalklasse beträgt 200 Dollars. Während des 20jährigen Bestandes der Normalklasse wurden daselbst 113 Taubstummenlehrer herangebildet.

Die Pennsylvania Institution in Philadelphia.

Die drittälteste Taubstummenschule Amerikas, das Pennsylvania-Institut in Philadelphia, wurde im Jahre 1820 gegründet. Gleich wie die meisten Schulen der Neuenglandstaaten, New-Yorks und Pennsylvaniens ist die Anstalt eine sogenannte einverleibte oder privilegierte Schule. Sie untersteht einer Korporation. Mitglied dieser Korporation kann jeder Staatsbürger gegen Entrichtung eines jährlichen Mitgliedsbeitrages von 5 Dollars werden. Diese Korporation wählt jährlich einen Ausschuß von Direktoren. Der Direktorenausschuß hat die Verwaltung der Schule über, stellt die Lehrpersonen an und ist der Korporation verantwortlich. Der Staat bewilligt die Kosten für die Erziehung und den Unterricht der Taubstummen, beeinflußt aber die Leitung des Instituts nur insofern, als er sich durch die Beamten des Revisionsamtes überzeugt, ob die bewilligten Gelder für den bestimmten Zweck verwendet werden. So ist das Institut, obwohl es eine Staatsanstalt ist, frei vom politischen Einfluß und unabhängig von der herrschenden Partei, es ist in seiner Verwaltung jenen Staatsbürgern überlassen, welche ein wirkliches Interesse an der Taubstummensache haben.

Aus einem sehr kleinen Anfang im Jahre 1820 mit einem Lehrer und 10 Schülern hat sich die Schule im Laufe der 88 Jahre ihres Bestandes zu der größten Anstalt nicht nur Amerikas, sondern der ganzen Welt entwickelt. Im Schuljahr 1908/09 waren 520 taubstumme Zöglinge an der Anstalt, welche von 72 Lehrpersonen unterrichtet wurden. Das Haushaltungspersonale besteht aus 80 Angestellten. Die gesamten Erhaltungskosten betragen mehr als 150.000 Dollars pro Jahr.

Generated on 2019-10-24 12:08 GMT / http://hdl.handle.net/2027/uc1.b3252759
Public Domain in the United States, Google-digitized / http://www.hathitrust.org/access_use#pd-us-google
Digitized by Google
Original from UNIVERSITY OF CALIFORNIA

Die ursprünglich im Zentrum der Stadt Philadelphia gelegene Schule mußte dem rasch zunehmenden Wachstum zufolge mehrmals übersiedeln. Seit 1889 befindet sich die Anstalt in Mt. Airy, einer reizenden Vorstadt Philadelphias. Das diese Riesenanstalt umgebende, schöne, hügelige Gartenland umfaßt mehr als 60 Acres und bietet daher für viele Jahre hinaus noch Raum zur Vergrößerung. Die sämtlichen Kosten für den Bau und die allgemeine Ausstattung einschließlich des Kaufpreises für den Grund überschritten die respektable Summe von einer Million Dollars um ein Beträchtliches. Der größte

Fig. 6.



Wissinoming Hall.
Eine der drei Abteilungen der Mt. Airy Schule.

Teil dieser Summe wurde aus den Institutsfonden gedeckt. Der Staat Pennsylvanien trug bloß 100.000 Dollars zu den Kosten bei.

Die Anstalt besteht aus drei großen für die drei Abteilungen des Institutes bestimmten Schulgebäuden, einem großen Gebäude für den Industrieunterricht, einem Heiz- und Maschinenhaus, einem Spital und einem kleinen Lagerhaus mit Kühlräumen. Die drei großen Schulgebäude haben eine ziemlich einheitliche Bauart und Einteilung. Jedes derselben besteht aus einem Zentraltrakt für administrative Zwecke und zwei Seitenflügeln, einer für die Knaben und der andere für die Mädchen bestimmt. Diese Seitenflügel enthalten die Lese-, Spiel-, Schlafsäle usw. Die Konstruktion der Gebäude ist eine derartige, daß alle Räumlichkeiten mit Luft und Licht aufs beste versorgt werden. Es gibt in der ganzen Anstalt kein schlecht ventiliertes oder schlecht beleuchtetes Lehrzimmer. Das Gebäude für den Industrieunterricht enthält

Digitized by Google
Original from UNIVERSITY OF CALIFORNIA
Generated on 2019-10-24 12:08 GMT / http://hdl.handle.net/2027/uc1.b3252759
Public Domain in the United States, Google-digitized / http://www.hathitrust.org/access_use#pd-us-google

ebenerdig die **Wäscherei**, das Bügelzimmer, die Bäckerei und einen Maschinenraum. Im **ersten Stockwerk** ist das Amtslokal des Departementsvorstandes, das Nähzimmer, ein **Zimmer** für Kleidernähen, ein Modistenzimmer und eine Schneiderwerkstätte; im zweiten Stock ist ebenfalls eine Schneiderei, ferner die Schuhmacherwerkstätte und eine geräumige Druckerei. Ein Anbau enthält den Turnsaal, die Tischlerei und eine Glaser- und Tapeziererwerkstätte. Unweit der Industriehalle ist das Heiz- und Maschinenhaus mit 7 Dampfkesseln,

Fig. 7.



Cresheim Hall.
2. Abteilung der Mt. Airy Schule.

von denen jeder 150 Pferdekräfte produziert, außerdem befinden sich daselbst 5 Dynamos, Wasser- und Luftpumpen. Tunnele verbinden das Heizhaus mit allen Anstaltsgebäuden und leiten Licht und Wärme in alle Teile des Instituts. Die Maschinen sind Tag und Nacht das ganze Jahr hindurch in Gang. Daselbst sind 1 Maschinist, 1 Monteur, 3 Gehilfen und 4 Heizer beschäftigt. Bei strenger Kälte beträgt der Kohlenkonsum 18—24 Tonnen täglich.

Der Prinzipal der Anstalt ist Dr. Crouter. Er ist dem Direktorenausschuß verantwortlich.

Die Anstalt gliedert sich in 3 Unterrichtsstufen oder Departements: in das primary-, intermediate- und advanced-Departement. Im ersteren Departement oder auf der Unterstufe wurden (1908/09) 182 Schüler in 18 Klassen unterrichtet. Jedes Departement hat seinen eigenen Vorstand, welcher dem Superintendenten untersteht. Im primar departement sind außer dem Vorstand noch

Generated on 2019-10-24 12:08 GMT / http://hdl.handle.net/2027/uc1.b3252759
Public Domain in the United States, Google-digitized / http://www.hathitrust.org/access_use#pd-us-google
Digitized by Google
Original from UNIVERSITY OF CALIFORNIA

18 Lehrpersonen und eine Aushilfslehrkraft angestellt. Der Unterricht beginnt, Sonntag ausgenommen, täglich um 8^{30} Uhr und dauert bis 12^{45}, das sind $25^1/_2$ Stunden wöchentlich. Die Nachmittage sind Spielen und Spaziergängen gewidmet, wobei die Schüler nie ohne Aufsicht sind. Unterrichtet wird nach der Oralmethode. Die neu eintretenden Schüler kommen in den niedersten oder C-Grad der aus drei Graden bestehenden Unterstufe. Aufgenommen werden die Schüler vom 6. bis 10. Lebensjahr. Knaben und Mädchen werden gemeinsam unterrichtet, außerhalb der Unterrichtszeit sind sie aber stets getrennt.

Lehrpläne für die Unterstufe:

C-Grad. 1. Schuljahr.

1. Übungen zum Entwickeln des Anschauungsvermögens und zum Fesseln der Aufmerksamkeit.

2. Absehübungen. Auf diese Übungen wird größeres Gewicht gelegt als in unseren Schulen. Bevor die Schüler Laute sprechen können, werden ihnen eine Anzahl Befehle, wie zum Beispiel: Komm! Geh! Lauf! usw., vorgesprochen und die Bedeutung dieser Befehle wird ihnen dabei veranschaulicht. Diese Übungen werden solange fortgesetzt, bis die Schüler diese Befehle richtig ausführen können. Dadurch wird die Absehfertigkeit gefördert und der Gebrauch von Gebärden vom Anfang an möglichst vermieden.

3. Artikulation oder Entwicklung der englischen Laute. Sprechen, Schreiben und Lesen ist stets in Verbindung. Sobald als möglich werden die entwickelten Laute zu Wörtern verbunden.

4. Große Aufmerksamkeit wird den Gehörübungen geschenkt. 10 Minuten täglich werden derartige Übungen mit Schülern, welche Gehörreste besitzen, vorgenommen. Mittel hierzu sind die Stimme des Lehrers und Aylsworths Vibrationstube.

5. Sobald die Schüler den nötigen Wortschatz besitzen, werden einfache kurze Sätze konstruiert. Der Wortschatz des C-Grades besteht ungefähr aus 100 Zeitwörtern, 200 Hauptwörtern, 50 Eigenschaftswörtern und 20 Zahlwörtern.

B-Grad. 2. Schuljahr.

1. Zu Beginn des Schuljahres wird eine sorgfältige Wiederholung des Lehrstoffes des C-Grades vorgenommen.

2. Artikulation: Lautverbindungen, lange und kurze Vokale, der Akzent, Korrektur fehlerhafter Laute.

3. Das Absehen vom Munde wird an den verschiedenen Fragesätzen, den gewöhnlichen Sätzen und Erzählungen geübt.

4. Gehörübungen wie im C-Grad.

5. Sprache. Die Namen aller Gegenstände aus der Umgebung des Kindes. Die Liste der Zeitwörter wird vergrößert und dieselben werden in der Gegenwart, Vergangenheit und Zukunft geübt.

Generated on 2019-10-24 12:08 GMT / http://hdl.handle.net/2027/uc1.b3252759
Public Domain in the United States, Google-digitized / http://www.hathitrust.org/access_use#pd-us-google
Digitized by Google
Original from UNIVERSITY OF CALIFORNIA

6. Addieren und Subtrahieren im Zahlenraum bis 100.

A-Grad. 3. Schuljahr.

1. Artikulation. Vokal- und Konsonantenverbindungen, Konversationen. Einfache Gedichte und Gebete werden im Chor gesprochen.

2. Absehen vom Munde. Fortgesetzte und erweiterte Übungen. Erzählen von Geschichten seitens des Lehrers. Konversation zwischen Lehrer und Schüler und zwischen Schülern untereinander.

3. Gehörübungen. Fortsetzung.

4. Sprache. Die Namen der verschiedenen Handwerker, der Werkzeuge, der Küchen- und Tischgeräte, die Körperteile, die Zimmergeräte. Das Zeitwort im Infinitiv in der Gegenwart und Vergangenheit. Die Zeit, die Uhr.

5. Erweiterung des Zahlenraumes bis 1000. Multiplikation und Division.

6. Grundbegriffe der Geographie.

Während des Schuljahres werden 2 Prüfungen veranstaltet, eine unter dem Vorsitz des Superintendenten und eine vom Departementsvorstand.

Das intermediate Departement oder die Mittelstufe hat 160 Schüler, welche in 16 Klassen verteilt sind. Jede Klasse hat einen Lehrer (Lehrerin). Das Departement wird ebenfalls von einem Vorstande geleitet, dem eine Aushilfslehrkraft als Assistent zur Seite steht. Auch diese Abteilung gliedert sich in 3 Grade. Die Schüler befinden sich im Alter von 9—15 Jahren. Die wöchentliche Stundenzahl beträgt $32^1/_2$ Stunden. Samstag und Sonntag ausgenommen werden die Schüler täglich $6^1/_2$ Stunden unterrichtet. Von 8—$^1/_2$10 Uhr ist Industrieunterricht, von 10—1 und von 2—4 ist Klassenunterricht.

Lehrpläne für die Mittelstufe.

C-Grad. 4. Schuljahr.

1. Sprechen und Absehen. Atemübungen, Wiederholung der sämtlichen Sprachlaute. Schwierige Lautverbindungen, Gehörübungen.

2. Sprache. Allgemeine Wiederholung des Lehrstoffes der vorhergehenden Stufe. Zusammengesetzte Sätze. Die Steigerung des Eigenschaftswortes und des Adverbiums.

3. Rechnen. Die vier Grundrechnungen, Kopfrechnen, römische Ziffern.

4. Geographie. Der Kompaß, Planzeichnen, die Bedeutung der Wörter: Großstadt, Stadt, Dorf, Staat, Hauptstadt, Farm, die wichtigsten Städte, Flüsse und Berge von Pennsylvanien.

5. Zeichnen: Mechanisches und Freihandzeichnen. Modellieren.

B-Grad. 5. Schuljahr.

1. Sprechen und Absehen. Atemübungen, Verbesserung der Laute, schwierige Verbindungen der Vokale und Konsonanten, Übung des Akzents, Gehörübungen.

Generated on 2019-10-24 12:08 GMT / http://hdl.handle.net/2027/uc1.b3252759
Public Domain in the United States, Google-digitized / http://www.hathitrust.org/access_use#pd-us-google
Digitized by Google
Original from UNIVERSITY OF CALIFORNIA

2. Sprache. Wiederholung des Stoffes aus dem C-Grad. Zusammengesetzte Sätze, indirekte Rede. Aufsätze.

3. Rechnen. Gründliche Wiederholung und fortgesetzte Übung der vier Rechnungsarten, mundliches und schriftliches Rechnen, das Geld.

4. Geographie. Pennsylvanien, die Nachbarstaaten (übersichtlich), die Vereinigten Staaten (übersichtlich).

5. Zeichnen. Mechanisches Zeichnen, Freihandzeichnen, Modellieren.

A-Grad. 6. Schuljahr.

1. Sprechen und Absehen. Atemübungen, kurze Vokale, schwierige Lautverbindungen, Konversation, Geschichtenerzählen.

2. Sprache. Die leidende Form, die direkte Rede.

3. Rechnen. Die vier Rechnungsarten, Preisrechnungen.

4. Geographie. Die Vereinigten Staaten, Nordamerika, Europa, Kartenzeichnen.

5. Geschichte der Vereinigten Staaten, Skizzen wichtiger historischer Personen.

6. Zeichnen wie im früheren Grad. Kreidezeichnen. In der Sonntagsschule werden regelmäßig von 9—10 Uhr religiöse Übungen vorgenommen.

Die 140 Schüler des advanced departements oder der Oberstufe erhalten in 14 Klassenabteilungen Fachunterricht durch Speziallehrer der einzelnen Fächer. So wie die anderen Departements ist auch die Oberstufe in 3 Unterrichtskurse oder Grade geteilt.

Lehrpläne für die Oberstufe.

C-Grad. 7. Schuljahr.

1. Sprechen und Absehen. Atemübungen, Sillabieren, das Alphabet, Chorsprechen.

2. Gehörübungen.

3. Sprache. Wiederholung des Stoffes der Mittelstufe, die direkte und indirekte Rede, Briefe, Erzählungen, Aufsätze.

4. Arithmetik. Die 4 Rechnungsarten, das Geld, mehrnamige Zahlen, Brüche.

5. Geschichte. Von der Entdeckung Amerikas bis zum Freiheitskrieg.

6. Geographie. Die Oberfläche der Erde, Nordamerika, Kartenzeichnen.

7. Zeichnen wie im intermediate departement, ferner Skizzieren nach der Natur.

8. Sonntagsschule. Geschichten aus dem alten Testament, Gottesdienst, Psalmen, Gebete.

B-Grad. 8. Schuljahr.

1. Sprechen und Absehen. Atemübungen, schwierige Verbindungen in Wörtern und Sätzen.

Generated on 2019-10-24 12:08 GMT / http://hdl.handle.net/2027/uc1.b3252759
Public Domain in the United States, Google-digitized / http://www.hathitrust.org/access_use#pd-us-google
Digitized by Google
Original from UNIVERSITY OF CALIFORNIA

2. Gehörübungen wie im C-Grad.

3. Sprache. Aktiv und Passiv, schwierigere Formen der direkten und indirekten Rede, Charakterbilder aus der Geschichte, Briefe und Aufsätze.

4. Arithmetik. Mehrnamige Zahlen, gemeine Brüche, Dezimalzahlen, praktische Aufgaben.

5. Geschichte der Vereinigten Staaten, die Freiheitskriege.

6. Geographie. Südamerika, Europa, Kartenzeichnen.

7. Physiologie. Das Knochensystem des menschlichen Körpers, die Muskeln, die Haut, die Verdauung, das Blut, die Nerven, die Sinne.

8. Zeichnen wie im früheren Grad, das Dessin.

9. Sonntagsschule. Geschichten aus dem neuen Testament, das Leben Christi.

A-Grad. 9., 10., 11. und 12. Schuljahr.

1. Sprechen und Absehen. Verbesserung von Stimmdefekten. Lesen, Chorsprechen, Syllabieren.

2. Gehörübungen.

3. Sprache. Übungen zur Verbesserung fehlerhafter Ausdrücke, zum Studium der Zeitwörter usw. Analyse.

4. Arithmetik. Prozentrechnungen, Proportionen, Flächen- und Körperberechnungen, einfache Buchführung.

5. Geschichte von England.

6. Geschichte der Vereinigten Staaten vom Freiheitskrieg bis zur Gegenwart.

7. Geographie. Fortsetzung und Vollendung der physikalischen und politischen Geographie.

8. Naturkunde. Naturerscheinungen (Regen, Hagel, Schnee usw.). Fixsterne, Planeten (Betrachtung des Sternenhimmels mit dem Teleskop), die einheimischen Bäume, Blumen, Feldfrüchte und Gemüsearten.

9. Physiologie. Fortsetzung des Lehrstoffes aus dem C-Grad. (Kolorierte Abbildungen der Organe als Lehrmittel.)

10. Physik. Allgemeine Eigenschaften der Körper, Bewegung, Schwere, Molekularkräfte, Pendel, Fallgesetze.

11. Verfassungslehre.

12. Zeichnen. Das farbige Dessin.

13. Sonntagsschule. Das neue Testament.

Für die vollständige Absolvierung des letzten Departements sind 6 Jahre erforderlich, während die beiden ersten Abteilungen in je 3 Jahren absolviert werden. Die Gesamtdauer des Unterrichtes beträgt demnach 12 Jahre. In der nahen Zukunft werden zu den bisherigen Gegenständen noch Algebra und Latein gereiht, um die Schüler zur Aufnahme in ein College zu befähigen. Zu diesem Zweck wird die Unterrichtszeit im ersten und zweiten Departement

Digitized by Google
Original from UNIVERSITY OF CALIFORNIA
Generated on 2019-10-24 12:08 GMT / http://hdl.handle.net/2027/uc1.b3252759
Public Domain in the United States, Google-digitized / http://www.hathitrust.org/access_use#pd-us-google

um je ein Jahr verlängert, so daß dann die ganze Unterrichtszeit 14 Jahre beträgt. Der Unterricht beginnt im advanced departement täglich, mit Ausnahme des Samstags, um 8 Uhr und dauert bis 1 Uhr.

Große Aufmerksamkeit wird der Lektüre der Schüler geschenkt. Eine reichhaltige Bibliothek enthält eine große Auswahl von Jugendschriften, von welcher die Zöglinge regelmäßig entsprechende Bücher zu lesen haben.

Von den 520 Zöglingen der Anstalt werden 482 in den erwähnten Departements nach der Oralmethode unterrichtet. 38 Schüler werden in 2 separaten Klassen nach der Manualmethode unterrichtet. Mit diesen Schülern konnten keine befriedigenden Resultate in der Lautsprache erzielt werden. Es

Fig. 8.



The infirmary.
Das Krankenhaus der Mt. Airy Schule.

ist zu wünschen, daß diese Gruppe der minder begabten Schüler von den anderen ganz getrennt in einem eigenen Departement unterrichtet werde.

Von 1820 bis 1870 war die Anstalt eine Schule der Zeichensprache. 1870 wurde die kombinierte Methode in der Anstalt eingeführt. Der Oralmethode wurden in diesem Systeme täglich 45 Minuten zugewiesen. Dieses System hielt nicht, was es versprochen, und führte dadurch selbst seinen Niedergang herbei. 1881 beschlossen die Autoritäten der Anstalt, einen Teil der Schüler in einem eigenen Departement ganz nach der Oralmethode zu unterrichten. Dieser Versuch hatte weit günstigere Erfolge in der Lautsprache als die kombinierte Methode, welche im Jahre 1888 ganz aufgelassen wurde. Seit diesem Jahre wurde ein Teil der Schüler nur nach der Oralmethode, ein anderer Teil nur

Generated on 2019-10-24 12:08 GMT / http://hdl.handle.net/2027/uc1.b3252759
Public Domain in the United States, Google-digitized / http://www.hathitrust.org/access_use#pd-us-google
Digitized by Google
Original from UNIVERSITY OF CALIFORNIA

nach der Manualmethode unterrichtet. Die Oralmethode wurde von Jahr zu Jahr in mehreren Klassen eingeführt, bis sie 1895 in der ganzen Anstalt durchgeführt war. Seit diesem Jahre werden alle Schüler mit Ausnahme eines geringen Prozentsatzes nach der Oralmethode unterrichtet.

Interessant ist Dr. Crouters Ansicht betreffs der Methoden: „Es gibt nur zwei Methoden im Taubstummenunterricht, die Oral- und die Manualmethode. Alle Methoden, welche in Theorie und Praxis nicht oral sind, sind manual. Der Versuch, beide Methoden zur Erreichung des besten Unterrichtserfolges miteinander zu verbinden, wie dies im kombinierten System der Fall ist, ist ein Fehlschlag. Die beiden Methoden sind in ihren Zielen und Mitteln

Fig. 9.



Morris Industrial Hall.
Das Industriegebäude der Mt. Airy Schule.

so entgegengesetzt, daß sie miteinander nicht verbunden werden können. Wenn die Lautsprache im taubstummen Schüler entwickelt ist, muß auf dem Verkehr durch dieselbe an allen Orten und zu jeder Zeit bestanden werden, und die Zeichen müssen gänzlich ausgeschlossen und soweit als möglich verboten werden. Keine halben Mittel sollen angewendet werden."

Von der Gründung der Anstalt bis zur Gegenwart wurde stets Industrieunterricht erteilt. Das Lehrlingssystem, wie es bei uns besteht, ist in den Vereinigten Staaten faktisch unbekannt. Nur ganz gnadenweise wird der junge Bursche manchmal in eine Werkstätte zur Erlernung eines Handwerkes zugelassen. In den meisten Fällen ist die Erlernung eines Handwerkes für die jungen Leute eine sehr schwierige Sache. Diese Lage der Dinge macht es

Digitized by Google
Original from UNIVERSITY OF CALIFORNIA
Generated on 2019-10-24 12:08 GMT / http://hdl.handle.net/2027/uc1.b3252759
Public Domain in the United States, Google-digitized / http://www.hathitrust.org/access_use#pd-us-google

daher für einen taubstummen Burschen fast ganz unmöglich, sich praktische Geschäftskenntnisse zu erwerben. Es ist daher ein Ding der Notwendigkeit, daß dem Taubstummen in der Schule Gelegenheit geboten wird, das eine oder andere Handwerk zu erlernen. Zu diesem Zwecke hat die Mt. Airy School ein eigenes, umfangreiches Industriedepartement, in welchem folgende Handwerke gelehrt werden: Tischlerei, Drechslerei, Holzschnitzerei, Schuhmachen, Schneiderei, Buchdruckerei, Glaserei, Tapeziererei, Bäckerei und Maurerei für Knaben, Nähen, Kleidermachen, Kochen und allgemeine Hausarbeiten für Mädchen. Geschulte Instruktoren erteilen täglich 8 Stunden Unterricht in ihrem Geschäftszweige. Alle Schüler über 12 Jahre erhalten wöchentlich 10 bis 16 Stunden Unterricht in diesem Departement.

Betreffs der Auswahl eines Handwerkes werden in erster Linie die Wünsche der Eltern berücksichtigt. In der Tischlerwerkstätte lernen die Knaben hobeln, sägen, bohren, drechseln, schnitzen, die verschiedenen Tischlerarbeiten mit und ohne Maschinen. Sie machen die verschiedenen Hausreparaturen, legen Fußböden, verfertigen verschiedene Hausmöbel, als Kasten, Tische, Sessel, Ständer usw. Der Kurs im Schuhmachen umfaßt alle einschlägigen Arbeiten in diesem Fache einschließlich das Arbeiten mit der Maschine. Im vergangenen Jahre wurden in dieser Werkstätte über 800 Paar Schuhe verfertigt und sämtliche Reparaturen für die Anstalt gemacht. Die Schneiderwerkstätte lieferte alle Zöglingsuniformen. In der Druckerei werden alle Drucksorten, die umfangreichen Jahresberichte, die illustrierten Kataloge sowie auch Lehr- und Bibliotheksbücher hergestellt. Der Kurs in der Maurerei, als eines der mühseligsten, aber auch bestbezahlten Handwerke in Amerika, besteht in der Unterweisung im Kalklöschen, Mischen des Mörtels, Ziegellegen usw. Die Bäckerei bereitet alle Brote, Kuchen und Pastetten für die große Familie. Die gesamte Unterwäsche, die Bett- und Tischwäsche, Schürzen und Blusen werden in den Nähzimmern hergestellt.

Der Zweck des Industriedepartements ist, tüchtige Handwerker heranzubilden. Die meisten Zöglinge finden auch nach dem Verlassen der Anstalt nicht schwer passende Beschäftigungen. Ein beschäftigungsloser Taubstummer ist eine Seltenheit in Pennsylvanien.

In dem Industriegebäude ist auch der Turnsaal untergebracht, in welchem die gymnastischen Übungen nach dem schwedischen Systeme von einem eigenen Turnlehrer vorgenommen werden. Der Lehrer steht auf einer erhöhten Plattform vor einer Riege von 20 Zöglingen und zeigt die Übung zuerst vor, worauf er dieselbe nach gesprochenem Kommando von den Schülern üben läßt. Jede Klasse hat wöchentlich $1^1/_2$ Stunden Turnunterricht.

Die Horace Mann School for the Deaf in Boston.

Im Jahre 1869 wurde in Boston das erste Taubstummenexternat mit der Oralmethode gegründet und dem eifrigen Agitator für die Lautsprachmethode

Digitized by Google
Original from UNIVERSITY OF CALIFORNIA
Generated on 2019-10-24 12:08 GMT / http://hdl.handle.net/2027/uc1.b3252759
Public Domain in the United States, Google-digitized / http://www.hathitrust.org/access_use#pd-us-google

zu Ehren „Horace Mann School“ benannt. Das Wort dumb (stumm) wurde bei Bezeichnung dieser Spezialschule in dem gebräuchlichen Ausdrucke deaf and dumb (taubstumm) absichtlich gestrichen, um anzudeuten, daß die Artikulationsmethode die Stummheit, diese traurige Begleiterscheinung der Taubheit, vollständig beseitigt und daß die Schüler nicht länger mehr als „stumm“ bezeichnet werden können. Die taubstummen Kinder von Boston und Umgebung hatten nun auch eine öffentliche Primary und Grammar school wie ihre hörenden Brüder und Schwestern, und gegenüber anderen taubstummen Schülern hatten die Bostoner den Vorteil, daß sie den Unterricht genießen konnten, ohne ihren Familien entrissen zu werden.

Seither hat die Schule ihr eigenes Heim in der Newbury Street, einer der vornehmsten Straßen Bostons. Die Schule wurde von der Stadt Boston mit einem Kostenaufwande von mehr als 90.000 Dollars, inklusive der Einrichtung, gebaut. Den Baugrund spendete der Staat Massachusetts.

Das Bostoner Externat genießt mit Recht den Ruf als eine der besten Schulen Amerikas. Artikulation und Absehen vom Munde sind selbständige Disziplinen und werden in vorzüglicher Weise erteilt. Jeder Schüler wird in diesen Gegenständen vom Tag des Eintrittes an unterrichtet und dieser Unterricht wird die ganze Schulzeit hindurch fortgesetzt. Der Lehrplan umfaßt außer diesen Disziplinen alle Gegenstände der elementaren Volksschule mit dem gleichen Lehrstoff und demselben Ziele, ausgenommen Gesang. Seit 1891 ist in allen Klassen mit Ausnahme der Unterstufe der Fachunterricht eingeführt. Der Fachunterricht erweist sich für die Taubstummen namentlich deshalb vorteilhafter als der Klassenunterricht, weil die Schüler von mehreren Lehrpersonen vielseitiger im Absehen geübt werden als durch eine Lehrperson im Klassenunterricht. Der stete Wechsel von Raum und Atmosphäre, wie es der Fachunterricht erfordert, ist ebenfalls vorteilhaft und läßt sich bei der geringen Schülerzahl in einer Klasse leicht bewerkstelligen.

Seit dem Jahre 1880 werden die Schülerinnen dieser Schule auch in die Bostoner Kochschule zugelassen gleich den hörenden Mädchen. Weibliche Handarbeiten ist für Mädchen obligat. Aber auch für den Industrieunterricht der Knaben ist gute Vorsorge getroffen. Anfangs wurden einige Schüler in die Bostoner Industrialschule geschickt.

Dieselben zeigten sich für die verschiedenen Arbeiten recht anstellig und lernten daselbst Modellieren, Holzarbeiten (Sloyd), Schriftsetzen und Schuhmachen. Bei der Errichtung des neuen Heims für die Anstalt wurde auf den Industrialunterricht der Knaben und Mädchen Bedacht genommen. Es wurden einige Lehrzimmer für diesen Unterrichtsgegenstand eingerichtet und eigene Lehrer angestellt. Der Unterricht im Manual Training besteht nun aus vier Abteilungen:

Digitized by Google
Original from UNIVERSITY OF CALIFORNIA
Generated on 2019-10-24 12:08 GMT / http://hdl.handle.net/2027/uc1.b3252759
Public Domain in the United States, Google-digitized / http://www.hathitrust.org/access_use#pd-us-google

1. Papierarbeiten: 1. Jahr ohne Schere und Kleister (Falten): 2. Jahr mit Schere und Kleister, 3. Jahr mit Schere, Lineal und Kleister.

2. Kartonarbeiten ebenfalls 3 Jahre.

3. Korbarbeiten 1 Jahr.

4. Holzarbeiten 3 Jahre. Für diese Arbeiten ist eine komplette Tischlerwerkstätte mit kleinen Hobelbänken und Drehbänken eingerichtet.

Die Schulzeit beträgt 10 Jahre, kann aber nach Ermessen des Lehrkörpers über diese Zeit hinaus verlängert werden. Die Zeit zur Beendung der einzelen Grade, speziell der ersten Grade, dauert durchschnittlich länger als ein Jahr. Schüler, welche alle Grade zufriedenstellend absolviert haben, erhalten ein Diplom. Aufgenommen werden die Schüler schon mit dem vollendeten 5. Lebensjahre. Alle Eltern taubstummer Kinder von Boston und Umgebung, ohne Rücksicht darauf, ob sie bemittelt sind oder nicht, können ihre Kinder unentgeltlich in dieser Anstalt unterrichten lassen. Das Fahrgeld für die Schüler zu und von der Schule entrichtet die Stadtgemeinde.

Das Schuljahr beginnt mit dem 2. Mittwoch im September und endet am 2. Freitag im Juli. Der Unterricht fängt um 9 Uhr vormittags an und dauert, von entsprechenden Pausen und der Lunchzeit unterbrochen, bis 4 Uhr nachmittags.

Die Schule wird im Schuljahr 1908/09 von 146 Schülern besucht. Die äußere Ausstattung des hübschen, zweistöckigen Hochparterrehauses ist äußerst geschmackvoll und mit den eleganten Villen der Newbury Street in Übereinstimmung. Die innere Einrichtung ist einfach und geschmackvoll. Lehrmittelsammlungen und Bibliothek sind reichhaltig. Ich bemerkte ganz deutlich in dieser Schule die vorteilhafte Pflege der Oralmethode im Externate, hörte sehr gute Sprecher auf der Oberstufe, sah aber keine einzige Gebärde in der ganzen Anstalt. Ganz besonders fiel mir die Gewandtheit im Absehen auf, denn die Schüler verstanden mich sehr gut, trotzdem ich mit deutschem Akzent zu ihnen englisch sprach. Die Schüler der obersten Klasse waren über die wichtigsten Tagesereignisse wohl informiert und bestürmten mich, nachdem sie erfahren hatten, daß ich ein Österreicher bin, förmlich mit Fragen über die Möglichkeit eines Krieges zwischen Österreich und den Balkanstaaten.

Die Wright Oral School in New-York.

Das Ziel dieser Privatschule für Schüler mit unvollkommenem Gehör ist, ihren Schülern die bestmöglichste Erziehung zu geben, dieselben korrekt sprechen und die Sprache anderer verstehen zu lernen. Zur Erreichung dieses Zieles werden in diesem Institute die Vorteile des Einzelunterrichtes mit den Vorteilen des Klassenunterrichtes unter Ausschluß der Nachteile beider Unterrichtsformen verbunden. Der Prinzipal oder der Inhaber dieses Institutes, John

Digitized by Google
Original from UNIVERSITY OF CALIFORNIA
Generated on 2019-10-24 12:09 GMT / http://hdl.handle.net/2027/uc1.b3252759
Public Domain in the United States, Google-digitized / http://www.hathitrust.org/access_use#pd-us-google

D. Wright, ist ein tüchtiger Taubstummenlehrer mit langjähriger Praxis im Instituts- und Privatunterricht.

Bei der geringen Schülerzahl[1]) ist der aus 12 Lehrkräften bestehende Lehrkörper imstande, die Individualität jedes einzelnen Schülers, soweit dieses notwendig ist, zu berücksichtigen, andrerseits stehen dem Schüler alle Hilfen und Mittel zur Verfügung, welche nur eine Schule gewähren kann.

Die Schule erteilt den Unterricht in den elementaren Gegenständen und in allen Unterrichtsstufen bis zum Eintritte in eine höhere Lehranstalt. Aller Unterricht wird in der Lautsprache oder der Schrift erteilt, ein manualer Verkehr zwischen Lehrer und Schülern oder den Schülern untereinander wird sorgfältig vermieden. Der Lautsprache und dem Absehen vom Munde wird stets die größte Wichtigkeit beigemessen.

Das Institut bietet seinen Zöglingen alles, was einem Kind in einem besseren Hause geboten wird. Die Schüler gehören durchwegs gutsituierten Familien an und finden in der Anstalt denselben Komfort, welcher ihnen im eigenen Hause zur Verfügung steht. Die beiden Häuser des Instituts sind fein ausgestattet und elegant möbliert.

Die Anstalt liegt in einem der vornehmsten Teile der Stadt New-York, direkt an dem hübschen Mt. Morris-Park. In bezug auf den Zentralpark im Süden, den Morningsidepark im Westen, den Hudson- und Harlemriver ist das Institut äußerst günstig gelegen. Mehrere der berühmten Museen und andere Sehenswürdigkeiten New-Yorks sind von der Schule aus leicht und bequem zu erreichen.

Der Unterricht beginnt für junge Schüler mit Kindergartenübungen, um die Aufmerksamkeit zu entwickeln. Bei allen diesen Übungen wird englisch gesprochen. Mit den Artikulationsübungen wird begonnen, sobald der Schüler imstande ist, die verschiedenen Positionen der Sprechorgane nachzuahmen und die gegebenen Direktiven zu begreifen. Der Studienplan ist kein feststehender, sondern er wird den Fähigkeiten und Bedürfnissen entsprechend arrangiert. Der akademische Kurs stattet jene Schüler, welche ihre Ausbildung in der Anstalt abschließen wollen, mit allen Kenntnissen aus, welche notwendig sind, sie zu nützlichen Mitgliedern der Gesellschaft zu machen. Der Lehrplan dieses Kurses gründet sich auf jenen der Volksschule und die Unterrichtsgegenstände sind so ziemlich dieselben. Gelehrt wird Lesen, Aufsatz, Arithmetik, Geographie, Geschichte der Vereinigten Staaten, Geschichte Englands, Grammatik, physikalische Geographie, Physiologie, Botanik, Physik, Chemie, Geologie, Algebra, englische Literatur, Staatsverwaltung, Zoologie und Kunstgeschichte.

Der Kollege-Vorbereitungskurs ist anfangs dem akademischen Kurs gleich. Späterhin unterscheidet er sich aber von ersterem Kurs, indem ihm die

[1]) Im Schuljahre 1908/09 waren 24 Schüler an der Anstalt.

Digitized by Google
Original from UNIVERSITY OF CALIFORNIA
Generated on 2019-10-24 12:09 GMT / http://hdl.handle.net/2027/uc1.b3252759
Public Domain in the United States, Google-digitized / http://www.hathitrust.org/access_use#pd-us-google

Aufnahmsbedingungen zum Eintritt in die Columbia-Universität in New-York zur Grundlage dienen. Infolgedessen werden statt der Naturwissenschaften des akademischen Kurses Französisch, Deutsch, Latein, Griechisch und ebene Trigonometrie gelehrt.

Etwa vorhandene Gehörreste werden durch sorgfältig betriebene Hörübungen (Auricular-Methode) zu verbessern gesucht. Wright hat mit diesen Übungen in einzelnen Fällen ganz befriedigende Resultate erzielt und ist ein entschiedener Anhänger der Methode des Prof. Urbantschitsch. Der Erfolg, sagt Wright, ist meist keine physische Änderung im Gehör, sondern ein psychischer Wechsel, indem die Schüler durch diese Übungen die Schalleindrücke unterscheiden lernen.

Zeichnen, Modellieren, Malen und Kalligraphie dienen zur Pflege des Kunstsinnes, zu welchem Zweck auch das Kunstmuseum und Kunstausstellungen häufig besucht werden. Beim Schönschreiben wird dicht ober der ersten Linie eine Vorlage befestigt (eine Zeile geschriebener Wörter oder Buchstaben), welche der Schüler zu kopieren hat. Nach der Beendigung der Zeile wird die Vorlage über die beschriebene Linie gelegt und der Schüler hat die Vorlage wieder zu kopieren. Dieses wird fortgesetzt, bis die Seite voll geschrieben ist. Auf diese Weise kopiert der Schüler stets die Vorlage und nicht die eigene Schrift.

Religionsunterricht wird in einem nonsectarian Charakter jeden Sonntag erteilt. Außerdem findet täglich ein Familiengebet statt, an welchem alle Schüler teilnehmen.

Regelmäßige Turnstunden, Ausflüge, Radfahren, Schlittschuhlaufen, Croquet und andere Spiele fördern die körperliche Entwicklung.

Das Schuljahr beginnt in der ersten Oktoberwoche und endet in der ersten Woche im Juni. Zu Weihnachten sind 10 Ferialtage. Das Tagesprogramm ist:

7^{30} Frühstück.
8^{10}—8^{30} Andachtsübungen.
9—12 Vormittagsunterricht.
12^{15} Luncheon.
1^{15}—3^{15} Nachmittagsunterricht.
3^{30}—4^{30} Spaziergang.
5^{30} Abendmahl für die jüngsten Schüler.
5^{15}—6^{15} Studienzeit.
6^{15} Dinner.
7^{00} Die jüngsten Schüler gehen zu Bett.
8^{00} Die mittleren Schüler gehen zu Bett.
7^{45}—8^{30} Studierzeit.
8^{30}—9^{00} Erholungs- und Lesezeit.
9^{00} Die älteren Schüler gehen zu Bett.

Digitized by Google
Original from UNIVERSITY OF CALIFORNIA
Generated on 2019-10-24 12:09 GMT / http://hdl.handle.net/2027/uc1.b3252759
Public Domain in the United States, Google-digitized / http://www.hathitrust.org/access_use#pd-us-google

Die Wright Oral School, als die anerkannt beste Taubstummenbildungsstätte Amerikas, beansprucht auch ganz ansehnliche Beträge für Pension und Unterricht.

Pension und Unterricht (für 8 Monate) . .	1000	Dollars
Pension während der Weihnachtsferien . . .	12	„
Depot für sonstige Bedürfnisse	10	„
Unterricht für Externisten (8 Monate) . . .	600	„
40 Lektionen im Absehen (à 45 Minuten) .	60	„
1 Lektion im Sprechen	2·50—3	„

Das Volta-Bureau in Washington D. C.

Wer durch die schattigen Straßen Georgetowns, des nordwestlichen Teiles der amerikanischen Hauptstadt, wandert, dem fällt in der 35. Straße an der einmündenden Voltastraße ein zierliches, im klassischen Stil erbautes Gebäude auf, dessen Äußeres schon auf einen ganz besonderen Zweck seines Daseins hindeutet. Dieses einstöckige Haus steht auf einer mehr als meterhohen Terrasse, auf welche eine breite, bequeme Stiege führt. An der Vorderfront ist eine kleine Vorhalle mit zwei hübschen jonischen Säulen. Von derselben gelangt man durch eine große eiserne Tür in das Innere des Gebäudes. Das flache Dach ist von einer gefälligen Steinbrüstung umrandet. Die massige Konstruktion des Gebäudes, das mit keinem überflüssigen Fassadenschmuck beladen ist, und die vier ungewöhnlich großen Seitenfenster, deren zahlreiche, kleine Scheiben in starken Eisenrahmen stecken, deuten an, daß hier ein wertvoller Inhalt vor Feuersgefahr und anderen Elementarereignissen sowie unbefugten Eingriffen geschützt wird. Diesen wertvollen Inhalt bilden die Sammlungen des Volta-Bureaus für die Vermehrung und Verbreitung der Kenntnisse über die Taubheit.

Der Name dieser Anstalt steht im Zusammenhang mit dem Anlaß, der zu ihrer Gründung führte. Der von Kaiser Napoleon I. gestiftete Volta-Preis für Entdeckungen oder Erfindungen von außerordentlichem Wert und Interesse wurde von der französischen Regierung im Jahre 1880 an den Erfinder des Telephons, Dr. A. Graham Bell, als Anerkennung seiner epochalen Erfindung verliehen. Der Preis betrug 40.000 Franken. Dr. Bell, welcher sich damals schon in günstigen Verhältnissen befand, deponierte diesen Betrag für eine wohltätige Unternehmung im Interesse der Taubstummen, deren Wohl ihm stets am Herzen liegt, zumal der Verkehr mit Taubstummen[1]) ihn als ehemaligen Taubstummenlehrer zu jenen Forschungen veranlaßte, welche zu seiner berühmten Erfindung führten. Er vermehrte nach und nach diesen Betrag mit den Einkünften einer anderen rentablen Erfindung bis zur Höhe von 100.000 Dollars. Dies nannte er Volta-Fond. Einen großen Teil dieses Fonds

[1]) Dr. Bells Frau ist völlig taub.

Digitized by Google
Original from UNIVERSITY OF CALIFORNIA
Generated on 2019-10-24 12:09 GMT / http://hdl.handle.net/2027/uc1.b3252759
Public Domain in the United States, Google-digitized / http://www.hathitrust.org/access_use#pd-us-google

verwendete Dr. Bell zur Gründung und Organisation des Volta-Bureaus, welches zunächst nur alle erreichbaren Berichte über Taubheit und Taubstumme zu sammeln hatte.

Anfangs war das Bureau in einem Privatgebäude untergebracht. Da sich jedoch diese Räume in kurzer Zeit für den rasch wachsenden Umfang der Sammlung als zu klein erwiesen, wurde zum Bau eines eigenen Gebäudes geschritten und dasselbe im Jahre 1893 eröffnet. Seit 1. Januar 1909 befindet sich das Volta-Bureau und die benachbarta hübsche Villa Bells im Besitze der „Gesellschaft zur Förderung des Lautsprachunterrichtes der Taubstummen", deren Ehrenpräsident der Erfinder ist.

Dieses Institut steht jedem offen, der sich für die Sache der Taubstummen interessiert. Zuerst betritt man die Repräsentationshalle der Anstalt. An zwei gegenüberliegenden Wänden sind 2 Büsten angebracht. Eine Büste stellt Melville Bell, den Vater des Erfinders, der sich durch mehrere interessante Schriften um das Taubstummenfach sehr verdient machte, die andere John Hitz, den jüngst verstorbenen Direktor des Instituts, vor. Die Wände sind mit Bildern hervorragender Taubstummenlehrer geschmückt: Th. Arhold, Th. H. Gallaudet, Abbe de l'Epee, S. Heinicke u. a. In der Mitte der Halle liegt auf einem langen Tisch die umfangreiche Besuchsliste des Instituts auf, welche eine häufige Frequenz von Taubstummenlehrern aus Deutschland, Schweiz, Dänemark, Frankreich, England und den verschiedenen Staaten Nord- und Südamerikas aufweist. Von der Halle führt rechts eine Tür in das Amtszimmer des Direktors und links kommt man in die Kanzlei des Sekretärs und durch diese in den rückwärtigen Teil der Anstalt, welcher in drei übereinanderliegenden Abteilungen die Bibliothek der Anstalt enthält. Von der Bibliothek führt eine eiserne Schneckenstiege auf das flache Dach, von wo man einen herrlichen Überblick über den größten Teil Washingtons hat.

Wie erwähnt, sammelt das Bureau alle möglichen auf Taubheit bezughabenden Informationen, außerdem gibt es Schriften über Taubstummenbildung, einzelne Lehrmittel für Taubstummenschulen und auch zeitweilig Statistiken über die Taubstummenschulen in allen Ländern heraus. In der Bibliothek, die über 30.000 Bände und Broschüren enthält, sind alle zivilisierten Nationen vertreten. Im Volta-Bureau kann man sich ausführlich über die verschiedenen Methoden im Taubstummenunterricht und die neuesten Erscheinungen und Erfahrungen auf diesem Gebiete informieren. Das Bureau hat viele Mitarbeiter aus Taubstummenfachkreisen und dem Ärztestand. Der eifrigste Arbeiter ist der edle Gründer selbst. Seine (Dr. Bells) fast ausschließliche Beschäftigung bildet das Studium im Taubstummenfach. Er ist eifrig bemüht, der verbesserten Oralmethode Eingang in den Taubstummenschulen Amerikas zu verschaffen. Sein Vater, Prof. Melville Bell, hat eine beträchtliche Anzahl Fachschriften durch das Bureau veröffentlicht. Von diesen ist eine der interessantesten „Die

Digitized by Google
Original from UNIVERSITY OF CALIFORNIA
Generated on 2019-10-24 12:09 GMT / http://hdl.handle.net/2027/uc1.b3252759
Public Domain in the United States, Google-digitized / http://www.hathitrust.org/access_use#pd-us-google

sichtbare englische Sprache", worüber ich an anderer Stelle Näheres berichten werde.[1])

Bells „Sichtbare Sprache".

Die „Sichtbare Sprache" ist eine schriftliche Darstellung der Sprachlaute mit Rücksicht auf deren Artikulation. Die Symbole der sichtbaren Sprache veranschaulichen die Artikulation der Lippen und der Zunge bei der Bildung der Sprachlaute, außerdem wird auch das Ertönen der Stimmbänder und der Weg des Luftstromes durch Mund und Nase angedeutet.

Nach Bell hat die sichtbare Sprache folgenden Wert: „Sie bildet den Schlüssel für die richtige Aussprache der Laute. Mittelst der sichtbaren Sprache können die Schüler in bedeutend kürzerer Zeit lesen lernen als mit den üblichen Buchstaben. Sie bietet eine vorteilhafte Grundlage zur Erzielung einer besseren Fertigkeit im Sprechen der Muttersprache sowie in der Aussprache fremder Sprachen. Sie kann in allen Sprachen angewendet werden.[2]) Ausländern ist durch die sichtbare Sprache das Erlernen der englischen Aussprache erleichtert. Für Taubstumme ist sie von ganz besonderem Wert, da sie die Erwerbung der Lautsprache fördert. Die Symbole der sichtbaren Sprache bilden das beste Universalalphabet."

Die Grundformen der Symbole sind die gebogene Linie (für die Konsonanten und die gerade Linie | für die Vokale. Die Bedeutung der Symbole ergibt sich aus nachstehender Figur.

[1]) Während meines längeren Aufenthaltes in Washington besuchte ich wiederholt dieses Institut. Die Bewilligung zum Besuch wurde mir durch Herrn F. W. Booth, derzeitigem interimistischen Superintendenten, mit welchem ich schon 2 Jahre lang in Korrespondenz stand, freundlichst erteilt. Er selbst zeigte mir alle Räume des Hauses und forderte mich auf, so oft als möglich die Anstalt zu besuchen und nach Belieben Einblick in ihre Teile zu nehmen. Beim Einschreiben in die Besuchsliste bemerkte der Sekretär, daß ich seines Wissens der erste Taubstummenlehrer Wiens und Österreichs bin, der das Institut mit einem Besuch beehrt.

Gelegentlich eines Empfanges im Hause der Schwiegermutter Bells hatte ich die Ehre, Dr. Bell vorgestellt zu werden. Im April sprach ich mit Dr. Bell wieder in der Philosophischen Gesellschaft in Philadelphia, wo er einen Vortrag über das Luftschiff hielt. Er ist mehr als mittelgroß, mäßig korpulent und stark ergraut, weshalb er älter als 62 Jahre aussieht. Von imponierender Wirkung ist der Blick seines dunklen, feurigen Auges — er verrät einerseits den genialen Forscher, andrerseits eine gute Seele. Es freute ihn, als ich sagte, daß mich die sichtbare Sprache ganz besonders interessiert, zumal dieselbe auch in mehreren Taubstummenschulen Amerikas als Lehrgegenstand eingeführt ist.

[2]) Derzeit ist die sichtbare Sprache nur in der englischen Sprache in Verwendung.

Digitized by Google
Original from UNIVERSITY OF CALIFORNIA
Generated on 2019-10-24 12:09 GMT / http://hdl.handle.net/2027/uc1.b3252759
Public Domain in the United States, Google-digitized / http://www.hathitrust.org/access_use#pd-us-google

Schlußbemerkungen.

Die amerikanische Taubstummenschule hat die allgemeine Volksschule in ihrem ganzen Umfange zur Grundlage. Die Volksschule in Amerika zerfällt in folgende Abteilungen:

1. den Kindergarten vom 4.— 6. Jahre,
2. die Primary school „ 6.—10. „
3. die Grammar school „ 10.—14. „
4. die High school „ 14.—18. „

Die Primary und Grammar school bilden als Pflichtschulen die sogenannte Public school oder die allgemeine Volksschule im engeren Sinne. Die

(hinter der Zunge
⌒ über der Zunge
⌣ Spitze der Zunge
) Lippen
ς Nasenkanal offen
)(Stimmritze geschlossen
| Stimmritze tönend.
○ Stimmritze offen
() Kehllaut (Flüstern).

High school ist keine Pflichtschule, schließt sich aber unmittelbar an die Grammar school und bildet das obere Endglied des gesamten Schulgebäudes. Sie vermittelt eine über den Rahmen der Grammar school hinausgehende allgemeine Bildung und bereitet für die Universität, die Colleges und höheren Fachschulen vor. Die High school nimmt also die Stelle unserer Bürgerschule ein und ersetzt zugleich die Mittelschulen.

Diese Großzügigkeit des amerikanischen Volksschulwesens läßt sich auch in der Organisation der Taubstummenschule nicht verkennen. Natürlich sind die erwähnten Abteilungen der Volksschule in den Taubstummenschulen verschieden vertreten und liegen den einzelnen Anstalten nicht immer in ihrer

Generated on 2019-10-24 12:09 GMT / http://hdl.handle.net/2027/uc1.b3252759
Public Domain in the United States, Google-digitized / http://www.hathitrust.org/access_use#pd-us-google
Digitized by Google
Original from UNIVERSITY OF CALIFORNIA

Gesamtheit zugrunde. So hat die Rochester school sämtliche Teile der Volksschule und beginnt mit einem Kindergarten als Vorbereitungsschule. In West Medford (Massachusetts) existiert ein selbständiger Kindergarten für taube Kinder, in welchem die Kinder in ganz vorzüglicher Weise für das Bostoner Externat vorbereitet werden. Als Kindergarten oder Vorbereitungsschulen sind auch das Heim für taube Kinder in Philadelphia und die Anstalt zu Kensington (Maryland) zu betrachten. Diese beiden Anstalten nehmen die Kinder schon vom 3. Lebensjahre an auf und verfolgen das Ziel, die tauben Kinder für die Schule der Hörenden vorzubereiten. Dieses Ziel wird zwar nicht immer erreicht, da viele Schüler später in die Taubstummenanstalt anstatt in die Volksschule übertreten: doch verdienen diese Anstalten als vorzügliche Vorbereitungsanstalten die größte Beachtung.

Die meisten Anstalten streben nur das Ziel der Public school an. Einige Institute schließen an den Lehrkurs der Public school auch jenen der High school, z. B. Mt. Airy und Rochester.

Bei der Betrachtung der amerikanischen Taubstummenschule sieht man, daß nicht nur der umfangreiche Bau des Volksschulwesens angestrebt wird und in einigen Anstalten schon vorhanden ist, sondern wir finden sogar auch die Hochschulstufe in dem Gallaudet College in Washington vertreten. Diese Anstalt bietet den talentiertesten Taubstummen der Vereinigten Staaten eine höhere wissenschaftliche Ausbildung. Als Hochschule für Taubstumme steht dieses College als Unika da.

Dem großen Umfange der Taubstummensehule entspricht auch eine lange Unterrichtsdauer. Eine Schulzeit unter 10 Jahren existiert, von den Vorbereitungsanstalten abgesehen, in keiner Schule der Oststaaten. Die Unterrichtsdauer in der Pennsylvania School beträgt 12 Jahre und wird demnächst auf 14 Jahre verlängert.

Obwohl in den Anstalten im allgemeinen das gleiche Ziel angestrebt wird, besteht doch in der inneren Organisation der Schulen große Verschiedenheit. Diese ist in erster Linie durch die verschiedenen Unterrichtsmethoden bedingt. Ein anderer Grund für die Vielgestaltigkeit des Unterrichtsbetriebes liegt in dem Prinzip der Freiheit, welches im amerikanischen Schulleben herrscht. Dadurch unterscheidet sich auch die dortige Taubstummenschule sehr von der unsrigen. Es bestehen keine strikten Vorschriften betreffs der Lehrpläne, des Lehrganges, der Lehrbehelfe, der Lehrweise usw. Während bei uns der Unterricht nach den erhärteten Grundsätzen erfahrener Pädagogen planmäßig und einheitlich gestaltet ist, wird dort dem pädagogischen Experimente keine Schranke gesetzt. Fällt das Experiment gut aus, so wird der Erfolg anerkannt, gelingt es nicht, so geht man ohne Tadel darüber hinweg. Weil man drüben Fehler machen darf, so macht man auch Fortschritte. Allerdings führen diese freien Versuche zuweilen zu ganz eigentümlichen, fast komischen Einrichtungen.

Generated on 2019-10-24 12:09 GMT / http://hdl.handle.net/2027/uc1.b3252759
Public Domain in the United States, Google-digitized / http://www.hathitrust.org/access_use#pd-us-google
Digitized by Google
Original from UNIVERSITY OF CALIFORNIA

So haben die militärisch gedrillten und uniformierten Zöglinge der New-York-Institution auch ihre eigene Musikbande. 42 Schüler der Anstalt werden in Trommeln und Blasen unterrichtet. Man will durch diese Übungen eine Besserung der vorhandenen Gehörreste beobachtet haben. In Chicago wurden während des Kongresses von einer Anstalt taubstummer Schüler rhythmische Übungen (Schrittarten mit Arm- und Beintätigkeiten) unter Klavierbegleitung ausgeführt. Daselbst hörte ich auch taube Schüler einfache Klavierpiecen vortragen. Es waren dies Schüler mit Gehörresten, bei welchen durch Klavierunterricht die Besserung des Gehöres versucht wird. Als nachahmenswerten Versuch betrachte ich die Ferienkolonie der Mt. Airy school. Zehn taube Knaben bilden mit zehn hörenden Knaben eine Kolonie und verbringen unter der Leitung eines Lehrers ihre Ferien im Berglande von New Hampshire.

Für die Heranbildung von Taubstummenlehrern in der Oralmethode bestehen in Northampton und in Chicago Normalklassen (Taubstummenlehrerseminare) mit je einem einjährigen Kurs. Desgleichen hat die Columbia Institution in Washington eine Normalklasse zur Heranbildung von Lehrkräften nach der kombinierten Methode.

Ein auch in Amerika empfundener Nachteil im Schulwesen besteht darin, daß der Taubstummenunterricht sowie auch der Volksschulunterricht größtenteils in den Händen von Lehrerinnen liegt, weshalb der männliche Einfluß in der Erziehung fast gänzlich fehlt. Ein weiterer Nachteil ist die unsichere Stellung der Lehrpersonen. Definitive Lehrerstellen mit Pensionen gibt es nicht. Der Gehalt einer weiblichen Lehrkraft ist in den Oststaaten im Durchschnitt 1000 Dollars, jener eines Lehrers 1700 Dollars. In den West- und Südstaaten, wo die Lebensverhältnisse billiger sind, sind auch die Bezüge etwas geringer. Im allgemeinen sind die Bezüge der Taubstummenlehrer durchschnittlich höher als die der Volksschullehrer. Die Leiter beziehen ein hohes Einkommen (2500 bis 4000 Dollars mit freier Wohnung).

Vereinsberichte.

Österreichische Otologische Gesellschaft.

Sitzung vom 30. Januar 1911.

Vorsitzender: V. Urbantschitsch.
Schriftführer: G. Bondy.

Der Vorsitzende begrüßt die Versammlung in der ersten Sitzung des neuen Jahres und stellt sodann den Antrag, daß Herr Bárány, der auf Einladung der schwedischen Gesellschaft für Oto-Rhino-Laryngologie nach Stockholm reist, von der Österreichischen otologischen Gesellschaft beauftragt werde, deren Grüße zu übermitteln. (Angenommen.)

Digitized by Google
Original from UNIVERSITY OF CALIFORNIA
Generated on 2019-10-24 12:09 GMT / http://hdl.handle.net/2027/uc1.b3252759
Public Domain in the United States, Google-digitized / http://www.hathitrust.org/access_use#pd-us-google

I. Politzer: **Beitrag zu den intratympanalen Operationen.**

Politzer verweist auf die von ihm zuerst ausgeführten intratympanalen Operationen, über welche er 1884 am Internationalen Otologenkongreß in Basel berichtete. In den betreffenden Kongreßabhandlungen schilderte Politzer eine Reihe von Fällen, in welchen nach Durchtrennung bindegewebiger Verwachsungen zwischen den Schenkeln des Stapes und den Wänden der Fenestra vestibuli nach abgelaufenen Mittelohreiterungen eine auffällige Hörverbesserung erzielt wurde, wo andere Behandlungsmethoden erfolglos blieben. Seit dieser Zeit sind diese Operationen an der Klinik Politzer und in seiner Privatpraxis mit wechselndem Erfolg ausgeführt worden. In einer Reihe von Fällen war die Hörverbesserung vorübergehend, in anderen nach jahrelanger Beobachtung eine bleibende. Statistische Daten über die Resultate dieser Operationen erweisen sich als unmöglich, weil ein großer Teil der operierten Fälle sich der längeren Beobachtung entzieht.

Der von Politzer vorgestellte Fall betrifft einen 23jährigen Privatbeamten, der infolge einer in der Kindheit überstandenen Scharlachotitis bis zum sechsten Jahre an Ohrenfluß litt und bei dem nach Aufhören des Ohrenflusses beiderseitige Schwerhörigkeit zurückblieb.

Die Untersuchung ergab rechts eine den hinteren Trommelfellabschnitt einnehmende, nach außen gewölbte, pneumatische Narbe. Hörweite für Konversationssprache $1^1/_4$ *m*. Links Totaldefekt des Trommelfells, Hammergriff am Promontorium adhärent; die Nische des runden Fensters mit narbigem Bindegewebe erfüllt, Hörweite für Flüstersprache 3 *m*. Nach Durchtrennung des Narbengewebes unter und über den Stapesschenkeln wächst die Hörweite links auf 5 *m* und ergibt 12 Tage später eine Hörweite für Flüstersprache auf 8 *m*. Am rechten Trommelfell wurde die vorgewölbte Trommelfellnarbe durch einen vertikalen Schnitt durchtrennt und die Schnittränder mit der Paracentesennadel auseinander gedrängt. Die Hörverbesserung betrug 5 *m*. Seit 14 Tagen bleibt die Öffnung klaffend und zeigt keine Tendenz zur Verkleinerung. Da Pat. in Wien ansässig ist, kann durch fortgesetzte längere Beobachtung das Resultat der intratympanalen Operation kontrolliert werden.

Politzer erwähnt noch die von ihm zuerst ausgeführte Durchtrennung und Ausräumung bindegewebigen Narbengewebes in der Nische des runden Fensters, durch welche in einer Reihe von Fällen eine auffällige Hörverbesserung erzielt wurde.

II. Bondy demonstriert einen Fall von **Totalaufmeißelung mit Erhaltung von Trommelfell und Gehörknöchelchen,** den er nach der von ihm angegebenen Methode im Juni 1909 operiert hatte. Das Gehör, das ante operationem $3^1/_2$ *m* Fl. betrug, ist post operationem auf 10 *m* gestigen und seither konstant geblieben. Pat. ist dauernd ohrgesund. Neben dem intakten Trommelfell ist der epidermisierte Attik mit dem Amboßkörper, sowie das epidermisierte Antrum deutlich zu sehen.

III. Bárány demonstriert einen Fall von Bildung einer **Labyrinthfistel nach Mastoidoperation** wegen akuter Mastoiditis mit **vertikalem Nystagmus bei Kompression und Aspiration.**

36jähriger Mann, nach Nasenoperation beiderseitige Mastoiditis. Links spontaner Rückgang. Rechts Aufmeißelung. Vor derselben Labyrinth intakt. Bei der Operation wird keine Fistel des Labyrinths gesehen. Normale Wundheilung. Trommelfell bald geschlossen, bekommt normalen Aspekt. Gehörgang, der verengt war, erweitert sich. Nach 4 Wochen retroauriculäre Wunde fast

Digitized by Google
Original from UNIVERSITY OF CALIFORNIA
Generated on 2019-10-24 12:09 GMT / http://hdl.handle.net/2027/uc1.b3252759
Public Domain in the United States, Google-digitized / http://www.hathitrust.org/access_use#pd-us-google

geschlossen. Plötzlich Schwindelanfälle. Bei Untersuchung findet sich Gehör für Flüstersprache 5 *m* (hat sich bisher nicht verschlechtert). Fistelsymptom. Bei Kompression der Luft im Gehörgang tritt meist starker vertikaler Nystagmus nach abwärts auf, bei Aspiration minimaler Nystagmus nach aufwärts. Bei Druck auf eine Stelle der retroauriculären Narbe in der Höhe des Antrum dagegen tritt minimaler Nystagmus nach aufwärts, bei Nachlassen des Druckes vertikaler kräftiger Nystagmus nach abwärts auf. Die Erklärung dieses eigentümlichen Verhaltens erscheint möglich, unter der Annahme, daß die Fistel im vorderen vertikalen Bogengang nahe der gemeinsamen Mündung sitzt. Nehmen wir den Druck auf die Fistel selbst, durch Druck auf die retroauriculäre Narbe als auslösende Ursache, so entsteht bei diesem Druck vertikaler Nystagmus nach aufwärts. Beim vertikalen Nystagmus nach aufwärts muß im vorderen vertikalen Bogengang eine Bewegung der Endolymphe zur Ampulle zu, im hinteren vertikalen Bogengang zum glatten Ende zu erfolgen. Befindet sich nun die Fistel an der supponierten Stelle, dann ist diese Bewegung tatsächlich die

Fig. 1.

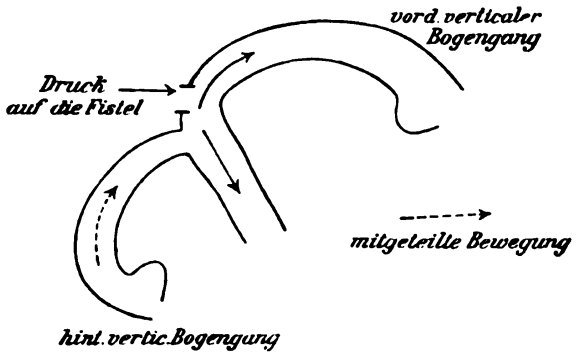

Folge des Druckes. Warum ist sie aber so schwach? Die Bewegung im vorderen vertikalen Bogengang ist die schwächer wirksame, im hinteren Bogengang aber findet die Bewegung gegen das glatte Ende zu statt und die Bewegung von der Ampulle weg ist nur eine Folge der ersteren, demgemäß auch abgeschwächt. Findet dagegen die Aspiration respektive der Nachlaß des Druckes statt, so ist jetzt die Bewegung im vorderen vertikalen Bogengang die stärker wirksame, daher der starke Nystagmus. — Prinzipiell wichtig scheint mir das entgegengesetzte Verhalten des „Fistelsymptoms" bei Druck auf die Narbe und Druck im Gehörgang. Es spricht dies für die von Herzog aufgestellte Theorie, daß bei Druck auf die Fistel die Labyrinthflüssigkeit gegen die Fenster zu ausweicht. Denn daß bei Druck auf das intakte Trommelfell der vertikale Nystagmus nach abwärts, also derselbe Effekt wie bei Nachlaß des Druckes auf die retroauriculäre Narbe eintritt, kann nur so erklärt werden, daß hierbei die beiden Fenstermembranen eingedrückt werden und daher im vorderen vertikalen Bogengang die Bewegung von der Ampulle weg auftritt. Dieses Verhalten erscheint mir deshalb prinzipiell wichtig, weil ich glaube, daß bei jeder Fistel im Antrum oder hinter demselben, wenn das Trommelfell und der Gehörgang intakt geblieben sind und das Antrum gegen die Trommelhöhle abgeschlossen ist, dieses entgegengesetzte Verhalten sich zeigen muß, je nachdem

Generated on 2019-10-24 12:09 GMT / http://hdl.handle.net/2027/uc1.b3252759
Public Domain in the United States, Google-digitized / http://www.hathitrust.org/access_use#pd-us-google
Digitized by Google
Original from UNIVERSITY OF CALIFORNIA

man die Kompression im Gehörgang vornimmt, wobei die Fenstermembranen eingedrückt werden und die Endolymphe bei der Fistelöffnung ausweicht oder die Kompression die Fistel direkt trifft, wobei die Fenstermembranen nach außen ausweichen. Ich will es nicht unerwähnt lassen, daß bei der Diskussion des Phänomens es Bondy war, der zuerst mein Augenmerk auf die entgegengesetzte Bewegung der Fenstermembranen bei Druck auf das Trommelfell und Druck auf die Fistel selbst lenkte.

In dem vorgestellten Falle habe ich mit Rücksicht auf den guten Zustand der Wunde einen zweiten operativen Eingriff unterlassen. Bis heute ist die retroauriculäre Wunde noch nicht ausgeheilt (2 Monate nach der Antrotomie.[1]) Pat. befindet sich beständig unter meiner Kontrolle, um bei eventuell auftretenden schweren Labyrinthsymptomen sofort operiert werden zu können.

IV. Bárány demonstriert einen als Rekonvaleszenten bereits vorgestellten, jetzt **vollständig ausgeheilten rechtseitigen Cerebellarabsceß.** Bei dem Pat. ist nach der Heilung der Wunde eine Erregbarkeitsveränderung der vestibularen Zentren eingetreten. Während früher der Drehnystagmus sehr stark war und mehr als 1 Minute dauerte, ist er jetzt mäßig stark, dauert nur 45 Sekunden. Auch die kalorische Reaktion ist jetzt beiderseits nicht mehr in der früheren Stärke hevorrufbar. Das wichtigste aber ist, daß die Reaktionsbewegungen der oberen Extremitäten im Handgelenk jetzt derart schwer auslösbar sind, daß nach Drehung weder in der rechten noch in der linken Extremität überhaupt Reaktionsbewegungen auftreten. Nur nach langem, ganz kalten Spülen links ist in der linken oberen Extremität noch eine Reaktionsbewegung nach links im Handgelenk hervorrufbar, während sie rechts fehlt. Durch diese Erregbarkeitsveränderung ist der Nachweis der abgelaufenen Erkrankung fast unmöglich und man muß sich gefaßt machen, daß durch derartige zentrale Adaptationsvorgänge der Nachweis einer früher bestandenen Störung in vielen Fällen illusorisch gemacht werden kann. Ich habe auch bereits in zwei anderen Fällen von Cerebellarabsceß, bei welchen allerdings auch die einseitige Labyrinthoperation vorgenommen worden war, nach erfolgter Heilung keine Reaktionsbewegungen im Handgelenk auslösen können. Einer dieser Fälle ist der heute von Ruttin zu demonstrierende Fall.

Vom physiologischen Standpunkt ist diese Erregbarkeitsveränderung sehr interessant, weil sie eine Kompensationserscheinung darstellt. Den Gegensatz zu dieser Erregbarkeitsverminderung nach Ausheilung bildet die Erregbarkeitssteigerung im ganzen Vestibularsystem bei Erkrankungen im Bereiche der hinteren Schädelgrube. Für den Nystagmus haben Ruttin, später Hautant darauf hingewiesen. Ich selbst kann diese Erregbarkeitssteigerungen für die Reaktionsbewegungen der Extremitäten und des Rumpfes konstatieren. Sie ist klinisch sehr wertvoll, weil sie die Feststellung der Ausfallserscheinungen leichter ermöglicht.

V. Bárány demonstriert einen Kranken mit wahrscheinlicher **Läsion der linken Kleinhirnhemisphäre durch ein Schädeltrauma.** Es handelt sich um einen 40jährigen Mann, der vor zirka 3 Monaten ein schweres Schädeltrauma mit Bewußtlosigkeit erlitten hat. Seither Schwindel, Kopfschmerzen, schlechteres Gehör links. Bei der Untersuchung im November 1910 fand sich: Trommelfell normal, Gehör herabgesetzt im Sinne einer Laesio auris internae.

[1]) Anmerkung bei der Korrektur: Die retroauriculäre Wunde ist seit 14 Tagen geschlossen.

Digitized by Google
Original from UNIVERSITY OF CALIFORNIA
Generated on 2019-10-24 12:09 GMT / http://hdl.handle.net/2027/uc1.b3252759
Public Domain in the United States, Google-digitized / http://www.hathitrust.org/access_use#pd-us-google

Akzentuierte Flüstersprache links 3 *m*, rechts 5 *m*. Spontaner, wechselnder Nystagmus nach links und rechts. Geringe Verstärkung bei Kopfbewegungen. Das wichtigste ist folgendes: Der linke Arm weicht ausgestreckt (bei geschlossenen Augen) allmählich nach links ab, während der rechte unverrückt gehalten wird. Der linke Arm zeigt spontan nach links vorbei, ebenso das linke Handgelenk. Nach 10maliger Linksdrehung ergeben sich sowohl im rechten als im linken Arm und Handgelenk typische kräftige Reaktionen. Nach 10maliger Rechtsdrehung tritt im rechten Arm und Handgelenk das typische Abweichen nach rechts auf, der linke Arm aber weicht nicht nach rechts ab, und auch das Handgelenk links zeigt kein Abweichen nach rechts. Nach einigen Tagen kekrt die Reaktionsbewegung nach rechts für den linken Arm wieder zurück. Die Reaktionsbewegung nach rechts im linken Handgelenk ist aber bisher ausgefallen geblieben, trotzdem sich subjektiv der Zustand unter vollständiger Ruhe sehr gebessert hat, die Kopfschmerzen, der Schwindel, der spontane Nystagmus fast ganz geschwunden sind, das Gehör auf 5 *m* für akzentuierte Flüstersprache links gestiegen ist. Ich habe bereits 6 oder 7 ähnliche Fälle gesehen, bei welchen nach schweren Schädeltraumen ein derartiger Verlust der Reaktionsbewegungen in einer oberen Extremität eingetreten ist. Die Extremität entsprach stets dem stärker erkrankten Ohr.

Ich glaube mit Rücksicht auf meine bisherigen Befunde diesen Ausfall auf die betreffende Kleinhirnhemisphäre beziehen zu dürfen. Sicherlich handelt es sich hier um neurologisch einwandfrei erweisbare Ausfallserscheinungen, die für die Begutachtung des Verletzten eine sehr wesentliche Rolle spielen müssen. Welcher Art die Verletzung ist, kann ich natürlich nicht entscheiden. In dem vorgestellten Falle ist spontan eine Besserung eingetreten, in anderen Fällen aber habe ich den Ausfall noch Jahre nach dem Unfall konstatieren können.

VI. E. Ruttin: **Otogene Sepsis mit eigentümlichem Infektionsmodus.**

Der 7jährige F. S. war im Juli 1910 an rechtseitiger Mittelohreiterung erkrankt, die nach etwa 8 Wochen aufhörte. 3 Wochen vor seinem Spitalseintritt (11. XII. 1910) erkrankte das Ohr wieder, in den letzten Tagen gesellten sich rechtseitiger Kopfschmerz, hohe Temperatur, Erbrechen und Schwindel dazu. Herr Doz. Hammerschlag, der den Knaben behandelte, hatte die Güte, ihn an die Klinik zu senden. Da der Fall ausführlich publiziert wird, hebe ich aus dem Verlaufe nur hervor, daß bei der Spitalsaufnahme Zeichen einer akuten Mastoiditis mit hohem Fieber bestanden. Pat. war auf dem rechten Ohr taub, kalorisch unerregbar, zeigte geringen spontanen Nystagmus zur gesunden Seite; längs der Jugularis ein schmerzhaftes Drüsenpacket. Ich nahm an, daß es sich entweder um eine perisinuöse Eiterung oder schon um eine otogene Pyämie oder Sepsis und wahrscheinlich eben abgelaufene seröse Labyrinthitis handle. Bei der von mir sofort vorgenommenen Operation fand ich im Warzenfortsatz Eiter, der bis an den Sinus reichte, die Sinuswand war nur minimal verändert.

Ich wartete noch 2 Tage und machte, als ich mich von dem pyämischen Charakter des Fiebers überzeugt hatte, zunächst an 2 Stellen Probeincisionen in den Sinus, die aber vollständig negativ ausfielen. Mit Rücksicht darauf, daß die Blutung auf Tamponade rasch stand, und mit Rücksicht auf die Drüsenschwellungen suchte ich die Jugularis auf. Dabei fand ich stark geschwollene, entzündlich veränderte Drüsen der Jugularis im mittleren Teil aufliegend und dieselbe komprimierend. Im Bereiche dieser Drüsen war die Jugulariswand

Digitized by Google
Original from UNIVERSITY OF CALIFORNIA
Generated on 2019-10-24 12:09 GMT / http://hdl.handle.net/2027/uc1.b3252759
Public Domain in the United States, Google-digitized / http://www.hathitrust.org/access_use#pd-us-google

selbst entzündlich verändert. Dagegen war die Vene oberhalb der Einmündungsstelle der Facialis communis sowie unterhalb des Eintrittes der Vena thyreoidea gut gefüllt, frei von jeder Veränderung. Ich nahm nun die Jugularisunterbindung vor und excidierte das veränderte Stück, in dem sich ein hanfkorngroßer weißgrauer Thrombus fand. Bei neuerlicher Incision in den Sinus entleerte sich wiederum Blut in vollem Strahl. Der Pat. wurde mit gut granulierender Wunde am 10. I. 1911 entlassen.

Nach diesem Befund muß man wohl annehmen, daß von der Ohreiterung die Drüsen und von diesen die Jugularis infiziert wurde.

VII. E. Ruttin: **Labyrintheiterung, Meningitis, Kleinhirnabsceß.** Operation, Heilung.

E. K., 21jähriger Hilfsarbeiter. Pat. litt seit 10 Jahren an rechtseitigem Ohrenfluß, seit 8 Jahren öfters an Schwindelanfällen. Vor 8 Tagen traten Kopfschmerzen, vor 3 Tagen Schwindel und Erbrechen auf.

Status praes. (31. VII. 1910): Rechtsseitige chronische Mittelohreiterung, große Perforation und Granulationen, Druckschmerz am Proc. mast. Totale Taubheit, keine kalorische Reaktion, kein Fistelsymptom. Leichte Facialislähmung (nur feststellbar durch langsamen Lidschluß bei nach rückwärts geneigtem Kopf), geringer Nystagmus zur gesunden Seite. Neurologischer Befund: Meningitis. Temperatur 38·5, Puls 76. Augenhintergrund normal (O. Ruttin).

Am selben Tage nahm ich die Operation vor und fand ein verjauchtes Cholesteatom, das den Warzenfortsatz und die hintere Gehörgangswand zum Teil zerstört hatte. Im horizontalen Bogengang eine stecknadelkopfgroße Fistel, die mit einer grauroten Granulation ausgefüllt war. Facialis im horizontalen und absteigenden Stück frei. Ovales Fenster leer. Labyrinthoperation nach Neumann mit Freilegung der hinteren Schädelgrube. Aus dem Labyrinth kommt kein Liquor. Lumbalpunktat in allen drei Portionen eitrig. Daraufhin breite Incision der Dura.

Am nächsten Tag starker Nystagmus zur gesunden Seite, der innerhalb 9 Tagen langsam zurückging. Am 10. Tage heftige Hinterhauptsschmerzen und starker Nystagmus nach beiden Seiten, besonders zur gesunden. Apathie, Puls 60, kein Schwindel. Der nach der Labyrinthoperation aufgetretene, stärker gewordene Nystagmus nach der gesunden Seite war innerhalb 10 Tagen abgeklungen. Ich mußte also den neuerlich aufgetretenen Nystagmus auf das Kleinhirn beziehen und einen Kleinhirnabsceß annehmen, welche Diagnose durch die anderen Symptome eine Sicherung erfuhren.

Ich ging daher durch die frühere Incision in das Kleinhirn ein und entleerte hinter dem Sinus einen ausgedehnten Absceß mit fötidem Eiter. Von da ab zunächst typischer Verlauf.

Am 1. IX. ging ich auf Urlaub und als ich anfangs Oktober zurückkehrte, konstatierte ich bei dem zum Verbandwechsel erschienenen Pat. wiederum spontanen Nystagmus von beiden Seiten, Kopfschmerz, normale Temperatur, Puls 68.

Ich nahm an, daß es sich um eine Retention, handle und ging mit der Kornzange an der Stelle der früheren Incision ein, fand aber nur Narbengewebe. Bei wiederholten Versuchen konnte ich endlich einen zweiten tiefgelegenen Eiterherd im Kleinhirn eröffnen und entleeren. Von da ab glatter Verlauf. Pat. wurde am 21. XII. 1910 geheilt entlassen.

Der Eiter aus dem Kleinhirnabsceß enthielt reichliches Bakteriengemenge mit Kettenkokken und anaeroben Bacillen. Die Untersuchung des Lumbalpunk-

Digitized by Google
Original from UNIVERSITY OF CALIFORNIA
Generated on 2019-10-24 12:09 GMT / http://hdl.handle.net/2027/uc1.b3252759
Public Domain in the United States, Google-digitized / http://www.hathitrust.org/access_use#pd-us-google

tates erfolgte leider durch ein Versehen zu spät, weshalb nur mehr ein Detritus ohne Bakterien nachgewiesen werden konnte.

VIII. Ruttin: **Otogene Meningitis mit merkwürdigem Verlauf.**

St. L., 29 Jahre alt. Pat. litt vor 4 Jahren durch 1 Monat an Ohrenfluß links. Das Ohr heilte jedoch aus. Seit 1 Monat wieder Ohrenfluß links; Kopfschmerzen bestanden, bevor das Ohr zu fließen begann. Bei der Aufnahme am 24. XII. 1910 fand sich links Schwellung, Rötung und Vorwölbung des Trommelfells, Senkung der hinteren Gehörgangswand. Labyrinthbefund normal.

Aus äußeren Gründen konnte ich den Pat. erst am 5. II. operieren. Bei der Operation fand sich der Warzenfortsatz mit Granulationen erfüllt,

Fig. 2.

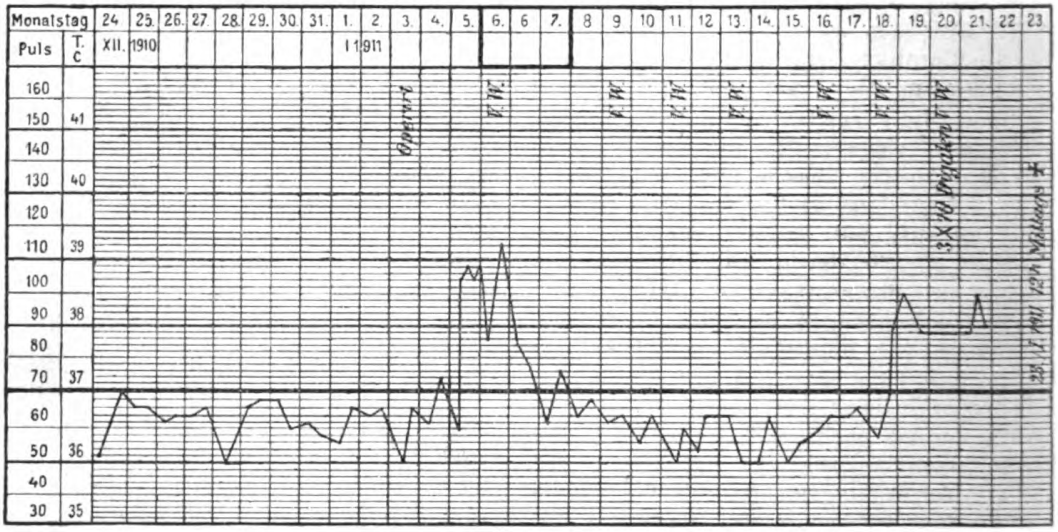

kein flüssiger Eiter. Allenthalben wird gesunder Knochen erreicht, daher Sinus und Dura nicht freigelegt.

Während nun Pat. vor der Operation fieberfrei war, trat nach der Operation Fieber auf, das jedoch nach 3 Tagen wieder herunterging, ohne daß irgend ein Symptom oder eine Klage des Pat. die Ursache vermuten ließ. Erst 14 Tage später trat wieder Fieber auf, zugleich mit Aphasie, Kopfschmerz und Erbrechen. Ich mußte natürlich einen Schläfelappenabsceß vermuten, legte die Dura der mittleren Schädelgrube frei, die sich auch tatsächlich unter dem intakten Knochen schwartig verändert erwies, incidierte dieselbe und machte Probeincisionen in den Schläfelappen, jedoch ohne Erfolg.

3 Tage später erfolgte Exitus. Die Obduktion ergab eitrige Meningitis der Konvexität und Basis links.

Die Fieberkurve ist für Meningitis ganz ungewöhnlich, sie würde viel eher für Absceß sprechen (siehe Kurve).

IX. Ruttin: Zur Frage der **traumatischen Otosklerose.**

Ruttin stellt einen Fall von Otosklerose vor, in dessen Anamnese Trauma als Ätiologie angegeben wird, und zeigt Präparate eines anderen Falles,

Digitized by Google
Original from UNIVERSITY OF CALIFORNIA
Generated on 2019-10-24 12:09 GMT / http://hdl.handle.net/2027/uc1.b3252759
Public Domain in the United States, Google-digitized / http://www.hathitrust.org/access_use#pd-us-google

der intra vitam das Bild einer Otosklerose bot und als Ursache der Schwerhörigkeit ein vor Jahren stattgehabtes Trauma bezeichnete; die histologische Untersuchung zeigte ein Knochengewebe in der Gegend des ovalen Fensters, das nicht als typische Otosklerose, sondern eher als Callus imponierte. (Erscheint ausführlich gemeinsam mit Neumann.)

Diskussion.

Alexander: Woferne man sich an diesen Schnitt hält, ist das kein Callus, sondern das typische Bild einer Otosklerose. Ich habe auch histologische Präparate von Frakturen gesehen und es zeigt sich, daß Frakturen des Felsenbeins bindegewebig oder mit einem aus typischem kompakten Knochen neugebildeten Callus heilen.

Fröschels: Zufälligerweise kam wenige Tage nach unserer letzten Sitzung, bei der über traumatische Otosklerose gesprochen wurde, ein Mann zu mir, den ich schon seit längerer Zeit in Beobachtung hatte. Es war ein Otosklerotiker, dessen linkes Ohr früher wesentlich besser war als das rechte; dementsprechend war links mehr Kitzelgefühl. Vor kurzem nun hatte er auf der linken Schädelseite ein Trauma erlitten und die Otosklerose war jetzt links weiter fortgeschritten als rechts. Auch die Kitzelreaktion war umgeschlagen. Ich konnte den Mann dem Herrn Dr. Bondy zeigen.

Ruttin: Auch Politzer, der eben vor der Sitzung das Präparat gesehen hat, hat erklärt, daß das keine Otosklerose ist. Es scheint also kein ganz typisch vaskularisierter Otoskleroseknochen zu sein.

X. Ernst Urbantschitsch: **Vollständige eitrige Zerstörung des Labyrinthes mit partieller Destruktion der knöchernen Labyrinthkapsel bis an die Dura der hinteren Schädelgrube.**

Der 11jährige R. F. hatte mit 1 Jahre Diphtherie durchgemacht, worauf beide Ohren zu eitern begannen. Während aber das rechte Ohr später ausheilte, dauerte die eitrige Mittelohrentzündung links an. Im Juni 1910 traten durch zirka 5 Tage Schwindelanfälle auf; dieselben währten angeblich je 3 bis 5 Minuten, täglich etwa dreimal; einmal ist Pat. infolge eines solchen Anfalles auf der Straße niedergestürzt. Weder vorher noch nachher soll aber je Schwindel bestanden haben, desgleichen nie Übelkeiten oder Erbrechen. Im Dezember 1910 traten nun heftige Kopfschmerzen auf, weshalb Pat. auf die Ohrenklinik gebracht wurde.

Die Untersuchung ergab eine chronisch-eitrige Mittelohrentzündung mit Totaldestruktion des Trommelfelles; in der Paukenhöhle (innere Wand) und im Antrum diffuse Granulationen; komplette Taubheit, kalorische Unerregbarkeit des Vestibularapparates, kein Fistelsymptom.

In Anbetracht dieser Symptome war die Indikation zur Radikal- und Labyrinthoperation gegeben, die ich am 27. Dezember 1910 vornahm. Bei der Operation fand ich eine hirsekorngroße Fistel im horizontalen Bogengang und das Promontorium sowie die Schnecke vollständig durch Granulationsmassen substituiert, so daß ich (ohne Meißelschlag!) mit dem scharfen Löffel durch diese hindurch bis an die Dura der hinteren Schädelgrube gelangte. Um günstigere Kommunikationsbedingungen zu schaffen, führte ich vorsichtshalber noch die Labyrinthoperation nach Neumann aus (eingedenk eines analogen Falles, in dem ich diese Operation später nachholen mußte).

Der Wundverlauf ist tadellos. Jetzt, nach einem Monat, ist Pat. bereits fast geheilt.

Digitized by Google
Original from UNIVERSITY OF CALIFORNIA
Generated on 2019-10-24 12:09 GMT / http://hdl.handle.net/2027/uc1.b3252759
Public Domain in the United States, Google-digitized / http://www.hathitrust.org/access_use#pd-us-google

In dem eben erwähnten Fall — J. Z., 16 Jahre alt — kam es im Verlaufe einer chronischen Mittelohreiterung zu einer eitrigen Labyrinthitis mit völliger Zerstörung des horizontalen Bogenganges und dessen nächster Umgebung, so daß ich mit dem scharfen Löffel daselbst eindringen und bis unter das Promontorium gelangen konnte. Auch in diesem Fall bestanden einige Monate vorher nur durch 14 Tage Schwindelanfälle, sonst aber weder früher noch später welche.

Diese beiden Fälle würden also dafür sprechen, daß teilweise Einschmelzung der Labyrinthkapsel eher durch einen akuten Eitereinbruch ins Labyrinth mit sehr raschem deletären Verlauf als bei schleichendem Charakter der Entzündung zustande kommt.

XI. Ernst Urbantschitsch: Einseitige **Hyperplasie der Ohrmuschel.** Resektion; Heilung.

Bei dem 23jährigen Pat. J. K. war die rechte Ohrmuschel um Daumenbreite größer beziehungsweise länger als die der linken Seite, und zwar betraf die Vergrößerung hauptsächlich den Helix conchae. Da Pat. infolgedessen häufig Verspottungen ausgesetzt war, kam er auf die Ohrenklinik mit der Bitte um Verkleinerung der Ohrmuschel.

Ich nahm die Operation am 31. XII. 1910 in Lokalanästhesie (Infiltrationsanästhesie) vor. Ich markierte mir zunächst die Grenzlinien, entsprechend der Größe der anderen Seite, durchschnitt die Haut bis an den Knorpel, jedoch so, daß an der Vorderfläche mehr Haut entfernt wurde als an der Rückfläche, excidierte den überschüssigen Knorpel, schlug den hinteren Hautlappen nach vorne um und vernähte die Wundfläche mittelst Michelschen Klammern. Durch das Umklappen des Hautlappens nach vorne beabsichtigte ich, künstlich einen Helix zu formieren.

Der Pat. kam leider (wider Anordnung) erst in der 3. Woche nach der Operation zur Entfernung der Klammern. Er ist aber jetzt vollständig geheilt und mit dem Erfolge sehr zufrieden. Nur seiner Bitte, auch die andere Ohrmuschel um 1 *mm* (!) zu kürzen, habe ich nicht willfahrt.

XII. Ernst Urbantschitsch: **Über Behandlung des Ekzems der Ohrmuschel mit Röntgenstrahlen.**

An dem 16jährigen Mädchen B. Sch. hatte ich im Herbste 1908 links die Radikaloperation vorgenommen. Die Operationshöhle heilte vollständig aus und bis September 1910 war die Pat. ganz gesund. Da entwickelte sich am operierten Ohr ein außerordentlich heftiges, nässendes Ekzem der ganzen Ohrmuschel (mit starker Schwellung), das jeder Therapie trotzte und bis halben Dezember 1910 unverändert anhielt. Ich entschloß mich daher, meine Zuflucht zur Röntgenbehandlung zu nehmen; am 17. und 24. Dezember wurde das kranke Ohr röntgenisiert, und zwar in einer Lichtstärke von je 1 Kalom (Dauer der Sitzung ca. 5 Minuten), also in einer Stärke, die ungefähr der Lichtstärke bei einer gewöhnlichen Röntgenaufnahme entspricht. Daraufhin trat sehr rasch Besserung auf (ohne irgend eine andere Behandlung), so daß Pat. bereits im halben Januar 1911 von ihrem Leiden als vollständig geheilt angesehen werden konnte.

Vor ungefähr 3 Jahren haben die Kollegen Gottwald Schwarz und Leidler einige ähnliche Erfolge in dieser Gesellschaft zeigen können. Ich erlaube mir, diesen Fall zu zeigen, um diese Methode für hartnäckige Fälle von Ekzem in Erinnerung zu rufen und um ad oculos zu demonstrieren, mit welch geringen Lichtmengen man in kurzer Zeit solch ausgezeichnete Erfolge erzielen

Digitized by Google
Original from UNIVERSITY OF CALIFORNIA
Generated on 2019-10-24 12:09 GMT / http://hdl.handle.net/2027/uc1.b3252759
Public Domain in the United States, Google-digitized / http://www.hathitrust.org/access_use#pd-us-google

kann. Diese Erfolge sind um so bemerkenswerter, da die Röntgenbehandlung bei Ekzemen an anderen Körperstellen keineswegs so gute Resultate liefern soll, so daß die Ohrekzeme mit Ausnahme der seborrhoischen Formen für die Röntgenisierung ein besonders günstiges Feld zu liefern scheinen.

Diskussion.

Leidler: Unsere Fälle sind bis heute dauernd geheilt.

Bárány: Ich habe einen Fall gesehen, der mit Röntgen behandelt wurde und seither zweimal Rezidive hatte.

XIII. E. Fröschels: Ein Fall **von zentraler Taubheit mit Stummheit bei Myxödem.** (Erscheint ausführlich in dieser Monatsschrift.)

XIV. O. Beck: **Isolierte vorübergehende Ausschaltung des Vestibularnerven (2 Fälle) nach intramuskulärer und intravenöser Injektion von Salvarsan.**

Der erste Fall, den ich mir heute zu demonstrieren erlaube, betrifft eine Pat., die im sekundären Luesstadium eine intramuskuläre Injektion von Salvarsan erhielt. 14 Tage später wurde das Mädchen wegen Klagen über Schwindel von der Abteilung Ehrmann an mich gewiesen. Es bestand damals ein schwacher, aber deutlicher vestibulärer Nystagmus nach links. Bei der Anstellung des Rombergschen Versuches war keine typische Fallrichtung auszulösen. Das Gehör und das Mittelohr war beiderseits intakt und die Vestibularapparate beider Seiten reagierten auf kalorische und Drehreize.

Nach weiteren 2 Wochen stellten sich einige Attacken von heftigem Drehschwindel ein, die so intensiv waren, daß die Kranke das Gleichgewicht zu halten nicht imstande war.

Bei der nun vorgenommenen Funktionsprüfung des Vestibularapparates fand ich totale Unerregbarkeit des Nerven der rechten Seite bei vollkommen normaler Hörschärfe. Der spontane Nystagmus war äußerst heftig, nach links gerichtet.

Allmählich klangen die subjektiven Beschwerden ab und nach 14 Tagen war das rechte Labyrinth wieder typisch erregbar.

Es handelt sich also bei diesem Mädchen um eine spät einsetzende Schädigung des Vestibularnerven mit vollkommener Restitutio ad integrum. Ähnliche Fälle habe ich in der Med. Klinik publiziert.

Die zweite Pat. zeigte in bezug auf ihr Gehörorgan nach der Injektion von Salvarsan jene Erscheinungen, die V. Urbantschitsch und Ehrlich auf Grund meiner einschlägigen Beobachtungen als „Herxheimersche Reaktion im Octavusgebiete“ deuteten.

Das 10jährige Mädchen ist das älteste von 4 Geschwistern, die von ihrer 18jährigen Schwester extragenital infiziert wurden. Mittags wurde von Doktor Mucha an der Klinik Finger eine intravenöse Injektion von Salvarsan vorgenommen. 6 Stunden später klagte das Kind über unerträglichen Schwindel, Brechreiz und konnte sich vom Bette nicht erheben. Die otologische Untersuchung ergab eine isolierte Ausschaltung des Vestibularnerven einer Seite mit ihren typischen Symptomen. Am nächsten Tag fühlte sich das Kind schon ganz wohl und schwindelfrei.

Der spontane Nystagmus war geschwunden, der Vestibularapparat der erkrankten Seite reagierte wieder in typischer Weise auf alle ihm zugeleiteten Reize.

Digitized by Google
Original from UNIVERSITY OF CALIFORNIA
Generated on 2019-10-24 12:09 GMT / http://hdl.handle.net/2027/uc1.b3252759
Public Domain in the United States, Google-digitized / http://www.hathitrust.org/access_use#pd-us-google

XV. O. Beck: **Hochgradige Schwerhörigkeit bei Erbsyphilis, durch Salvarsan wesentlich gebessert.**

Die 11jährige Pat. zeigt das Bild der Lues hereditaria. Seit sich die Eltern zurückerinnern, war das Kind so schwerhörig, daß man ihm laut in das linke Ohr schreien mußte, um sich mit ihm verständlich zu machen. Die Wassermannsche Serumreaktion (Dr. R. Müller) ergibt positiven Ausfall. Bei der Untersuchung fand ich das rechte Ohr komplett ertaubt, am linken Ohr eine Hörweite von 20 *cm* für sehr laute Konversationssprache. Die Vestibularapparate beider Seiten sind für Drehen und kalorische Reize gänzlich unerregbar.

Ganz unabhängig von mir hatte Herr Dozent Dr. Neumann denselben Befund im Kaiser Franz Josef-Ambulatorium erhoben, wo das Kind lange in Beobachtung stand.

Schon am fünften Tage nach der intravenösen Injektion war eine geringe Besserung des Gehörs zu konstatieren, die nach 14 Tagen mindestens 1 *m* Konversationssprache betrug und sich bis heute, fast 1 Monat post injectionem, in dem gleichen Status erhält. Das rechte Ohr ist weiters komplett taub, auch sind keine Vestibularreize imstande, Nystagmus auszulösen.

Diesen Fall habe ich mir deshalb zu demonstrieren erlaubt, weil er meine Ansicht bestätigt, daß bei jenen Fällen von ererbter Syphilis, bei denen noch Hörreste vorhanden sind, das Salvarsan oft sehr Gutes zu leisten vermag, während die übrige Therapie meist machtlos ist.

XVI. O. Beck: **Beiderseitige Ausschaltung des Vestibularapparates, rechts Taubheit, links hochgradige Schwerhörigkeit nach Salvarsan.**

Gestatten Sie, meine Herren, daß ich Ihnen heute über den weiteren Krankheitsverlauf jenes Chauffeurs berichte, den ich wegen seiner Erkrankung des rechten Gehörorganes am 1. XII. 1910 in der Gesellschaft der Ärzte demonstrierte.

Die Anamnese ist kurz folgende: Im Februar 1910 Initialsklerose. Am 7. IX. wegen sekundärer Erscheinungen Injektion von Salvarsan, die hernach prompt zurückgingen. 5 Wochen später bemerkte der Kranke, daß er am rechten Ohr schlecht höre. Am folgenden Tage setzten Schwindel und Gleichgewichtsstörungen ein.

Als ich den Pat. zum erstenmal sah, bestand rechts nur Schallperzeption und totale Ausschaltung des Vestibularapparates bei schon geringen subjektiven Vestibularsymptomen. In diesem Zustande stellte ich den Pat. in der Gesellschaft der Ärzte vor. Allmählich fühlte sich der Kranke wohler, bis auf einen diffusen Kopfschmerz, dem durch keine Medikation beizukommen war.

Im Januar kam der Pat. wieder zu mir auf die Klinik, von einer Begleitperson geführt. Er erzählte, daß ihn am 3. I. eine äußerst heftige Schwindelattacke erfaßte, verbunden mit starkem Brechreiz, weshalb er ruhig im Bett liegen mußte. Auch glaube er, daß er am linken Ohr schlechter höre.

Bei der Funktionsprüfung fand ich: Beide Vestibularapparate für kalorische und Drehreize unerregbar. Spontaner Nystagmus von vestibulärem Charakter nach rechts. Der Gang des Pat. ist unsicher und breitspurig. Das rechte Ohr taub, links für Konversations- und Flüstersprache normalen Befund.

Seit dem 18. I. nahm aber auch links das Gehör derartig ab, daß der Kranke nur auf eine Entfernung von 20 *cm* lauteste Konversationssprache versteht.

Digitized by Google
Original from UNIVERSITY OF CALIFORNIA
Generated on 2019-10-24 12:09 GMT / http://hdl.handle.net/2027/uc1.b3252759
Public Domain in the United States, Google-digitized / http://www.hathitrust.org/access_use#pd-us-google

Die Wassermannsche Reaktion ist konstant negativ, ebenso der neurologische und Augenbefund.

Über Anraten von Herrn Prof. Finger macht der Pat. eine Schmierkur durch. Er hat bereits 35 *g* eingerieben, ohne daß eine Änderung seines Zustandes konstatierbar wäre.

Bei kritischer und objektiver Betrachtung dieses Falles muß ich folgendes hervorheben: Alle diese Erscheinungen sind nach der Injektion aufgetreten, wobei ich aber keineswegs behaupten will oder kann, daß das post hoc auch ein propter hoc sein müßte.

Die Lues als Ätiologie für die Erscheinungen anzusprechen, ist deshalb nicht sehr plausibel, weil die Serumreaktion während der ganzen Beobachtungszeit negativen Ausfall ergab. Andrerseits kann man sich aber auch kaum vorstellen, daß 5 Monate nach der Einverleibung von Salvarsan in den Organismus so schwere Arsenschädigungen zustande kommen sollten. Es könnte sich nur noch um einen intrakraniellen Prozeß handeln, der sowohl von der Lues als auch dem Salvarsan unabhängig ist. Gegen diese Annahme spricht der gänzlich negative Nervenbefund.

Daher ist es zurzeit unmöglich, sich über die Ätiologie ein klares Bild zu machen.

Diskussion.

H. Frey: Bezüglich der von Beck vorgestellten Fälle erlaube ich mir folgendes zu bemerken: Der eine Fall ist ja gewiß nur eine Herxheimersche Reaktion. Wie vorsichtig aber man mit der Deutung der Erscheinungen des inneren Ohres als Schädigung durch Salvarsan sein muß, möchte ich neuerlich hervorheben angesichts eines Falles, den ich schon in der Ehrlichdebatte der Gesellschaft der Ärzte erwähnt habe, der seither in meiner Beobachtung steht und den ich für heute hierher bestellt habe. Der Patient ist leider nicht gekommen. Ungefähr 2 Monate nach der Injektion hatte er typische Erscheinungen einer einseitigen isolierten Cochlearisaffektion, nach 12 Tagen vorübergehende geringfügige Symptome vom Vestibularapparat. In der Erregbarkeit war keine Differenz zu finden. Es hat mir das damals als Salvarsanschädigung imponiert. Kurze Zeit, bevor ich darüber berichten wollte, bekam Pat. ein Luesrezidiv auf der Haut und ich konnte daher eher annehmen, daß es sich um luetische und nicht um toxische Erscheinungen handle. Nachdem diese Erscheinungen abgeklungen waren, kam es zu einem neuerlichen Rezidiv am Gaumen, an den Mandeln und im Rachen sowie wiederum zu einer Verschlechterung des Gehörs.

Dieser Fall lehrt, daß, abgesehen von der Unterscheidungsmöglichkeit der Erscheinungen — ob Salvarsanfolge oder Lues — solche Erscheinungen im innern Ohr im Frühstadium der Lues nicht so selten sind, als man in der letzten Zeit häufig behauptete. Prof. v. Zeissl hat mich auf die ältere Literatur über Syphilis, insbesondere die französische (Moriac), aufmerksam gemacht, in der expressis verbis gesagt wird, daß Acusticuserkrankungen in den Frühstadien nicht so selten gesehen werden. Da uns eigentlich diese Frage bisher nicht interessierte und noch weniger die Syphilidologen, ist es wohl leicht möglich, daß viele Fälle übersehen wurden.

Alexander: Ich verweise auf meine Ausführungen in der Gesellschaft der Ärzte. Begrenzen wir den Begriff des Frühstadiums der Lues mit Lues von 1—6monatlicher Dauer, so ist unbedingt daran festzuhalten, daß in der

Digitized by Google
Original from UNIVERSITY OF CALIFORNIA
Generated on 2019-10-24 12:09 GMT / http://hdl.handle.net/2027/uc1.b3252759
Public Domain in the United States, Google-digitized / http://www.hathitrust.org/access_use#pd-us-google

Zeit vor Ehrlich Acusticus- oder Labyrintherkrankungen in diesem Stadium, besonders Formen, die mit schwereren Symptomen einhergehen, Seltenheiten darstellen. Diese Erkrankungsformen gehen mit bedeutender Schwerhörigkeit, vorübergehender oder bleibender Taubheit und mit Anfällen von Labyrinthschwindel einher. Man kann nicht annehmen, daß jemals solche Fälle der Aufmerksamkeit der Dermatologen oder irgendwie sonst der der behandelnden Ärzte entgangen wären. Außerdem bringen die Syphilidologen schon seit einer Reihe von Jahren den luetischen Ohrenerkrankungen bedeutendes Interesse entgegen, derart, daß im klinischen Betriebe alle Pat., die über Ohrenbeschwerden klagen, den otologischen Stationen zugewiesen werden. Ich habe mich, wie ich in der Diskussionsbemerkung in der Gesellschaft der Ärzte ausgeführt habe, seit einer Reihe von Jahren mit der Frage der luetischen Ohrerkrankungen beschäftigt und durch eine Epoche von etwa $^3/_4$ Jahren das Materiale der Klinik Finger systematisch untersucht. Wenn ich nun im Verlaufe von 6—7 Jahren an einem Beobachtungsmateriale, in das die Klinik Finger eingeschlossen ist, das jedoch die Anzahl der Kranken dieser Klinik weit übertrifft, nicht ebenso viel Fälle von luetischen Labyrintherkrankungen im Frühstadium der Lues gesehen habe in der Zeit vor Ehrlich wie Prof. Finger im Verlaufe von vier Monaten unter der Arsenobenzolbehandlung, so ist damit allein der sichere Beweis erbracht, daß wir in dieser Häufung der Ohrerkrankungsfälle im Fingerschen Material das Arsenobenzol in ätiologischer Hinsicht heranziehen müssen.

Frey: Ich bin ohne weiteres bereit, mich auf 1—6 Monate zu beschränken. Solche systematische Untersuchungen wie Alexander habe ich nicht angestellt und dennoch habe ich den Eindruck, daß in den Frühstadien der Lues mehr solche Fälle vorkommen. Ich möchte da auch auf den Fall von Politzer hinweisen, in dem die Symptome nach 7 Tagen auftraten. Tatsächlich war vor wenigen Jahren die Diagnose der Lues durch Wassermann noch nicht so gefestigt, ebensowenig die Diagnose der Erkrankungen des inneren Ohres. Sicher hat oft kein Mensch daran gedacht und wurden auch solche Untersuchungen nicht angestellt. Es wird uns daher nicht verwundern, wenn zahlreiche Fälle so der Diagnose entgangen sind. Es ist daher nicht zuzugeben, daß das immer Salvarsanschädigungen wären.

Alexander: Bezüglich der vom Kollegen Frey herangezogenen französischen Literatur wäre zu untersuchen, was von den französischen Autoren unter Frühstadium der Lues verstanden wird. Verstehen sie darunter ein- bis zweijährige Lues, so ist ihnen ohne weiteres beizupflichten und tatsächlich stellen da luetische Ohraffektionen keine Seltenheiten dar. Ich glaube nicht, daß in früherer Zeit die luetischen Labyrintherkrankungen übersehen worden sein können, sie sind nur nicht auf die Ohrenklinik, sondern auf die interne oder Nervenklinik gesandt worden. Prof. v. Frankl-Hochwart berichtet in seinem Buche über 40 Fälle von Menièreschem Symptomenkomplex bei Luetikern; darunter befindet sich kein einziger Fall von rezenter Lues. Auch teilte er noch außerdem mit, daß er niemals einen Fall von Menièreschem Symptomenkomplex bei rezenter Lues beobachtet hat. Wir können somit an dem Satze festhalten: Im rezenten Stadium der Syphilis stellt die luetische Miterkrankung des Labyrinths und des Hörnerven eine seltene Erkrankungsform dar.

Frey: Die Befriedigung über die konzise Form des Satzes kann uns nicht veranlassen, ihn für wahr zu nehmen. Das einzige Argument in dieser Diskussion können nicht Überlegungen, sondern nur Daten sein.

Digitized by Google
Original from UNIVERSITY OF CALIFORNIA
Generated on 2019-10-24 12:09 GMT / http://hdl.handle.net/2027/uc1.b3252759
Public Domain in the United States, Google-digitized / http://www.hathitrust.org/access_use#pd-us-google

Beck: Schon anläßlich meiner Demonstration in der Gesellschaft der Ärzte habe ich ausdrücklich hervorgehoben, daß es in manchen Fällen enorm schwer sein wird, zu unterscheiden, welche Schädigungen des Cochlear- und Vestibularapparates wir auf Konto der Lues oder auf Kosten des Salvarsans zu setzen haben. Denn auch die Lues, die behandelte wie unbehandelte, vermag ähnliche Erscheinungen zu produzieren, wie ich in meiner letzten Publikation in der Münchener medizinischen Wochenschrift hervorgehoben habe. Es ist daher selbstverständlich, daß ich bei der Beurteilung, ob Salvarsanschädigung oder Lues, sehr vorsichtig vorgegangen bin.

Den von Frey zitierten Fall hätte ich nie als Schädigung durch Salvarsan in meine Beobachtungen einbezogen. Denn wenn ein Pat., der 606 bekommen hat und gleichzeitig ein Luesrezidiv hat, Erscheinungen von seiten des Ohres zeigt, ist es näherliegend, die Lues als Ätiologie anzusprechen, abgesehen davon, daß dieser Pat. sicher einen positiven Wassermann gezeigt haben muß. Sämtliche von mir vorgestellten und publizierten Fälle haben zur Zeit ihrer Affektion des Gehörganges einen negativen Ausfall der Serumreaktion gezeigt und wir sind heute sicherlich berechtigt zu sagen, daß bei negativer Blutprobe die Lues kupiert ist, folglich keine Erscheinungen als luetische Manifestationen aufzufassen sind.

Herrn Alexander gegenüber muß ich bemerken, daß die beiden von Finger in der Gesellschaft der Ärzte erwähnten Fälle ebenso wie alle in unserer Klinik beobachteten Fälle von Schädigungen des inneren Ohres von mir beobachtet wurden und daß das Interessante dieser zwei Fälle und der Grund, weshalb wir von Salvarsanschädigungen gesprochen haben, in folgendem zu suchen war: Beide Fälle hatten nach der Initialsklerose die Injektion mit Salvarsan bekommen, der Wassermann war noch nicht positiv, die Lues wurde durch die Injektion in beiden Fällen kupiert, der Wassermann ist durch die ganze Zeit der Affektion des Gehörganges, sowohl des vestibularen als des cochlearen Teiles, negativ geblieben. Es waren auch keine Schleimhaut- oder Hautveränderungen luetischer Natur nachzuweisen und trotzdem bestanden Erscheinungen von seiten des Gehörorganes.

Daß man aber in der Frühperiode und in der frühesten Periode der Lues auch Gehöraffektionen in beiden Teilen, sowohl im Labyrinth als im Cochlearapparat beobachten kann, zeigt eklatant ein Fall, den ich für heute zur Demonstration bestellt habe, der aber leider nicht erschienen ist. Es handelt sich um ein 16jähriges Mädchen von der Abteilung Ehrmann, die eine Initialsklerose akquirierte und bei der gleichzeitig mit dem Ausbruch des allerersten Exanthems sich eine isolierte Ausschaltung des Vestibularnerven zeigte. Die Pat. wurde nicht mit Salvarsan behandelt. Nach Injektion von Kalomel vollständiges Zurückgehen der Vestibularerscheinungen.

Einen zweiten Fall von isolierter Ausschaltung, der eine über 1 Jahr alte Lues betrifft und nicht mit Salvarsan behandelt wurde, habe ich ebenfalls für heute bestellt, der Pat. ist leider auch nicht gekommen. Das Interessante dieses Falles liegt darin, daß der Mann auf der einen Seite eine leichte Affektion des Auges zeigt und gleichzeitig eine objektiv nachweisbare komplette Ausschaltung des Vestibularnerven. Bei diesen Kranken haben nie die Zeichen einer Labyrintherkrankung bestanden und die Konsumption des Nerven hatte sich ohne klinische Manifestationen entwickelt. Dieser Fall zeigt Ähnlichkeit mit dem von Stein aus der Poliklinik vorgestellten, bei dem (es handelte sich allerdings um eine ältere Lues) beide Vestibularapparate fast aus-

Digitized by Google
Original from UNIVERSITY OF CALIFORNIA
Generated on 2019-10-24 12:09 GMT / http://hdl.handle.net/2027/uc1.b3252759
Public Domain in the United States, Google-digitized / http://www.hathitrust.org/access_use#pd-us-google

geschaltet waren, der Kranke von seiner Lues überhaupt nichts wußte und man durch das Bestehen einer hochgradigen Arteriosklerose auf die Möglichkeit einer luetischen Ätiologie aufmerksam gemacht wurde. Stein hat diesen Fall als Endarteriitis der Cerebralgefäße gedeutet.

Ich glaube, daß leichte Affektionen des Cochlearapparates in jedem Stadium der Lues wohl leicht übersehen werden können, speziell wenn das andere Ohr völlig intakt ist. Fälle mit symptomloser Labyrintherkrankung werden aber immer Seltenheiten bleiben. Labyrinthaffektionen mit klinischen Symptomen, die den Pat. stark quälen, können niemals übersehen, sondern nur falsch gedeutet werden; ich meine, daß der untersuchende Arzt nicht an eine otogene Ätiologie denkt. Ich glaube daher, daß man das Verhalten des Gehörorganes bei Lues noch weiter genau beobachten muß, um für die Schädigungen nach Salvarsan gültige Schlüsse ziehen zu können.

Denn die einschlägige Literatur, die ich ziemlich genau kenne, ist ja doch ziemlich lückenhaft und reicht zum großen Teil in eine Zeit zurück, wo die Funktionsprüfung des Vestibularapparates noch nicht so gefestigt gewesen wie heute. Außerdem darf man bei der älteren Literatur auch nicht vergessen, daß nicht alles als Lues Beschriebene wirklich Lues sein muß, da der Nachweis der Spirochaete und die serologische Untersuchung des Blutes Errungenschaften der neueren Zeit sind.

Alexander: Die beiden von Kollegen Beck mitgeteilten Fälle und der letzhin von Kollegen Stein aus meiner Abteilung demonstrierte Fall gehören einer besonderen Gruppe der symptomlos auftretenden, offenbar auch rasch und symptomlos ablaufenden Vestibularerkrankungen an. Diese Formen sind bei Lues vielleicht häufiger, als man bisher angenommen hat. Diese Erkrankungsformen konnten, da sie ohne Symptome einhergingen, auch leicht der Beobachtung der Otologen entgehen. Ich glaube jedoch nicht, daß wir in dieser Erkrankungsform eine Salvarsanschädigung erblicken dürfen. Weitere systematische Untersuchungen werden hier gewiß Klarheit bringen. Symptomlos verlaufende Fälle bleiben da außer Berechnung. Vorübergehende Unerregbarkeit des Vestibularis scheint bei Luetikern häufiger vorzukommen, als man bisher angenommen hat. Es hat sich doch auch gezeigt, daß das Fistelsymptom ohne Fistel bei auch sonst intaktem Mittelohr gerade in Fällen von Lues, und zwar in Fällen von hereditärer Lues, sich findet (Hennebert, Alexander). Wenn ich sagte, ich habe wenig Fälle von Labyrinthlues im rezenten Stadium gesehen, so bezieht sich dies nur auf Fälle, die mit cochlearen und vestibularen Symptomen einhergegangen sind.

XVII. Neumann und Bondy: **Über vestibuläre Nachempfindungen.**

Beck hat soeben eine Reihe von Pat. demonstriert, von denen nur zwei von ganz besonderem Interesse zu sein scheinen, da sie sich sehr gut eignen, Ihnen manches über die Drehnachempfindung zu demonstrieren; eine Frage, mit der wir schon seit Monaten beschäftigt sind. Der eine dieser Pat., der Chauffeur, der anschließend an eine Salvarsaninjektion zuerst an der einen, später an der anderen Seite hochgradig schwerhörig wurde, zeigt einen sowohl für kalorische als Drehreize absolut unerregbaren Vestibularapparat beiderseits. Er besitzt auch keine Drehnachempfindung; während die Drehempfindungen während des Drehensganz prompt sind, fehlt nach dem Drehen jede Empfindung. Das kleine Mädchen mit hereditärer Lues, die Neumann seit Monaten im Franz-Josefs-Ambulatorium zu beobachten Gelegenheit hatte, zeigt anschließend an die Salvarsanbehandlung insoferne eine Besserung, als ihr Hörvermögen zweifel-

Generated on 2019-10-24 12:09 GMT / http://hdl.handle.net/2027/uc1.b3252759
Public Domain in the United States, Google-digitized / http://www.hathitrust.org/access_use#pd-us-google
Digitized by Google
Original from UNIVERSITY OF CALIFORNIA

los besser wurde. Der Vestibularapparat, der zur Zeit der Beobachtung für kalorische Reize, nicht aber für Drehreize zugänglich war, ist gegenwärtig absolut unerregbar. Trotzdem zeigt Pat. sowohl eine ganz deutliche Drehempfindung während des Drehens als eine ebenso deutliche Drehnachempfindung im entgegengesetzten Sinne. Diese Pat. kann vielleicht zur Aufklärung jener Fälle herangezogen werden, in welchen wohl ein kalorischer, aber kein Drehnystagmus auslösbar ist. Leidler, Bárány, Ruttin und Neumann haben solche Fälle demonstriert, ohne hierfür eine Erklärung gefunden zu haben.

Viel häufiger haben wir Gelegenheit, das umgekehrte Verhalten des Vestibularapparates — das ist die erhaltene Dreh- und verloren gegangene kalorische Erregbarkeit — zu konstatieren und erklären dies mit Koagulation oder anderweitigen Konsistenzänderungen der Lymphe. Neumann hatte vor Monaten Gelegenheit, in dieser Gesellschaft einen Fall zu demonstrieren, bei dem er auf Grund dieses vestibulären Verhaltens sowie mit Rücksicht auf einen ganz typischen Stimmgabelbefund die Diagnose auf Konsistenzveränderung der flüssigen Bestandteile des Labyrinths zu stellen sich berechtigt glaubte. Wie erinnerlich, war Pat. taub für die Sprache, nicht aber für die Stimmgabel. Die Stimmgabelprüfung selbst verhielt sich wie bei einem hochgradigen Schalleitungshindernis, jedoch mit dem Unterschied, daß der Pat. weder hohe noch tiefe, sondern nur mittlere Töne durch die Luft perzipieren konnte. Kalorisch war Pat. absolut unerregbar, für Drehreize jedoch übererregbar, indem schon nach 3—4 Umdrehungen ein deutlicher Nystagmus zu konstatieren war. Jene Fälle hingegen, bei denen die Dreherregbarkeit geschwunden, die kalorische wenn auch schwach, jedoch deutlich vorhanden war, zeigen ein hochgradig gestörtes Hörvermögen mit den für eine Erkrankung des schallempfindenden Teiles charakteristischen Stimmgabelbefund. Die Fälle dieser Kategorie waren der Mehrzahl nach hereditär-luetisch, was ebenfalls für die Alteration der Nervenfasern und Nervenendigungen zu sprechen scheint.

Das verschiedene Verhalten dieser beiden Gruppen scheint also damit erklärt zu sein, daß bei Konsistenzänderung der flüssigen Bestandteile der Vestibularapparat für kalorische Reize unerregbar, für Drehreize leichter als normal erregbar ist, hingegen bei allmählich fortschreitender Erkrankung der Nerven und Nervenendigungen in einer bestimmten Periode der Erkrankung der Vestibularapparat für Drehreize unerregbar, für kalorische Reize jedoch, wenn auch schwach, doch deutlich ansprechbar ist. Histologische Präparate zur näheren Beleuchtung dieser Frage werde ich in der nächsten Sitzung demonstrieren.

XVIII. H. Neumann: **Absceß an der Felsenbeinspitze.**

Der junge Mann, den ich hier demonstriere, bietet nach verschiedenen Richtungen hin ein gewisses Interesse. Der Pat. hat eine anschließend an eine Angina aufgetretene akute Otitis akquiriert. Diese führte schon nach kurzer Zeit zur Mastoiditis, indem am 3. Tag nach der Paracentese wegen Andauer eines hohen Fiebers die Mastoiditisoperation durchgeführt werden mußte. Da trotz dieser Operation die Temperatur anhielt, wurde ich zur Sinus- und Jugularisoperation berufen. Bei der genauen Untersuchung des noch immer hochfiebernden Pat. fand ich eine circumscripte Schwellung an der Oberlippe der kranken Seite sowie eine schon bei der leisesten Berührung höchst empfindliche Ohrmuschel und Wundränder, das ganze imponierte als beginnendes Erysipel. Ich nahm daher Abstand von dem geplanten Eingriffe und verhielt mich zunächst abwartend. Schon am nächsten Tage fiel die Temperatur auf 37·9

Digitized by Google
Original from UNIVERSITY OF CALIFORNIA
Generated on 2019-10-24 12:09 GMT / http://hdl.handle.net/2027/uc1.b3252759
Public Domain in the United States, Google-digitized / http://www.hathitrust.org/access_use#pd-us-google

und von da ab allmählich auf 37·1. Die Empfindlichkeit war jedoch noch immer eine auffallende. Unter dem Einflusse von Argentum nitricum-Umschlägen wich auch sie. Trotzdem schon mehr als 2 Wochen seit der ersten Operation vergangen waren, erholte sich Pat. noch immer nicht und die Temperatur hielt sich konstant auf 37—37·1. Am 21. Tag nach der ersten Operation bekam Pat. plötzlich eine Temperatursteigerung auf 38·5, sehr starke Stirn-, hauptsächlich Periorbitalschmerzen, einen Strabismus converg. und Ungleichheit der Pupillen (und zwar war die Pupille der kranken Seite auffallend erweitert), Parese des Abducens der kranken Seite, die jedoch nur bei der Untersuchung mit farbigen Gläsern festgestellt werden konnte, ebenso Lähmung des Facialis derselben Seite, die jedoch nur bei den mimischen Bewegungen zu konstatieren war, indem bei Intention seine Funktion normal zu sein schien.

Diese Symptome in Zusammenhalt mit dem otoskopischen Befund — mediales Ende der oberen Trommelhöhlenwand deutlich gesenkt, Trommelfell diffus gerötet, Fortdauer der Sekretion — ließen eine Komplikation mit Lokalisation an der Spitze der Pyramide wahrscheinlich erscheinen. Der zu Rate gezogene Neurolog vermutete eine beginnende Meningitis im Bereiche der mittleren Schädelgrube mit toxischer Alteration des Schläfenlappens, für welchen Umstand die Lähmung der mimischen, nicht aber der Intentionsfunktion des Facialis zu sprechen schien.

Bei der noch am selben Tage vorgenommenen Operation erwies sich die Pyramide in ein System von pneumatischen Zellen eingeschachtelt. Sämtliche Zellen, auch die an der hinteren Fläche der Pyramide, waren entzündlich verändert. Die Dura der mittleren sowie der hinteren Schädelgrube wurde in weiter Ausdehnung freigelegt und erwies sich an ihrer Außenfläche hyperämisch, mit leichten Auflagerungen bedeckt wie man dies in der Nachbarschaft von entzündlich verändertem Knochen zu beobachten pflegt. Die Zellen an der hinteren Fläche der Pyramide wurden bis in die Aquaed. vest.-Gegend verfolgt, ohne solche Veränderungen gefunden zu haben, die für das plötzliche Eintreten dieser Symptome verantwortlich gemacht werden konnten. Erst nachdem die Dura der mittleren Schädelgrube weit nach vorn freigelegt war, zeigte sich, daß der Attik an seinem vorderen Ende mit einer großen pneumatischen Zelle durch eine Enge kommunizierte. Letztere war mit Eiter gefüllt und an ihrer craniellen Seite von papierdünnem, durchscheinendem Knochen begrenzt. Die entzündliche Veränderung in dieser Gegend war so stark ausgeprägt, daß ohne Zweifel von hier aus die Komplikation induziert war.

Wir haben es also hier mit einem sogenannten Spitzenabsceß zu tun, der vom sogenannten Recessus anterior des Attik ausgegangen ist. Die klinische Dignität dieser Bucht ist vielfach unterschätzt, denn wie ich mich überzeugen konnte, ist auch bei chronischen Mittelohreiterungen dieser Stelle ein ganz besonderes Augenmerk zuzuwenden, da Rezidive nicht selten von hier ihren Ausgang nehmen. Aber auch vom technischen Standpunkte ist es geboten, diese Stelle zu berücksichtigen. Denn bei zu brüskem Tupfen während der Operation oder bei unvorsichtigem Gebrauch des Stackeschen Schützers sind Duraverletzungen an dieser Stelle leicht möglich. Der klinische Symptomenkomplex ist durch diese Lokalisation auch erklärt, wenn wir annehmen, daß bei sehr geringgradigen Facialisparesen die mimische Funktion desselben auffallend, hingegen seine Intentionsbewegungen nur sehr wenig gestört sein können, dann mußte aber die Facialislähmung die Folge einer tympanalen Alteration sein.

Digitized by Google
Original from UNIVERSITY OF CALIFORNIA
Generated on 2019-10-24 12:09 GMT / http://hdl.handle.net/2027/uc1.b3252759
Public Domain in the United States, Google-digitized / http://www.hathitrust.org/access_use#pd-us-google

XIX. Gatscher: **Behandlung der Otitis externa durch aktive Hyperämie.** (Vorläufige Mitteilung.)

Ich erlaube mir zunächst in Kürze Mitteilung zu machen über Versuche, die entzündlichen Prozesse des Gehörganges mit aktiver Hyperämie zu behandeln. Die bei analogen Prozessen in der Chirurgie übliche Anwendung einer Saugglocke konnte hier aus örtlichen Gründen nicht stattfinden. Da es sich aber darum handelt, die Hyperämie auf die erkrankte Stelle zu lokalisieren, so benutzte ich als hyperämisierendes Agens einen Wasserstrahl von 40—48°. Ich habe bisher 35 Fälle — diffuse und circumscripte Formen — in verschiedenen Stadien der Erkrankung behandelt. Als Apparat diente mir ein Irrigator, in 2 *m* Höhe aufgehängt.

Die Berieselung währte ungefähr 10 Minuten und wurde in den ersten Fällen einmal, in den späteren zweimal im Tage vorgenommen.

Der schmerzstillende Erfolg trat nach kurzer Zeit, in 1—2 Minuten, ein und war sozusagen vom Gesicht des Pat. abzulesen.

Gegen eine Schädigung des Trommelfells sowie eine Reizung des Vestibularapparates, die namentlich bei den höheren Temperaturen eintreten könnte, schützte ich die Pat. bei den entsprechenden nicht diffusen Formen durch trockene oder mit Vaselin bestrichene Wattetampons.

Nur in einem Falle — bei einer nervösen Pat. — beobachtete ich eine solche Reizwirkung (Schwindel), weshalb ich die Behandlung in dieser Form nicht durchführen konnte.

Die Pat. wurden nach der Berieselung mit einer Einlage und einem Deckverband versehen.

Alle Pat. präsentierten sich bisher folgendermaßen:

1. Die schmerzstillende Wirkung trat nach kurzer Zeit ein;
2. sie hielt während der Behandlung vollständig oder mit geringen Schwankungen an;
3. die Heilung erfolgte ohne chirurgischen Eingriff.

Wenn ich die Lücken, die meine Beobachtungsreihe jetzt noch aufweist, ausgefüllt habe, werde ich über das Verfahren an sich, über eventuell notwendige Modifikationen sowie über seine strikte Indikation ausführlich berichten.

XX. Frey: Im Anschluß an die von mir seinerzeit mitgeteilten Fälle von rezidivierender Mastoiditis, dies bald danach durch ähnliche Befunde von Gustav Bondy ergänzt wurden, hatte ich damals geäußert, daß die Heilungsvorgänge nach einfacher Aufmeißelung des Proc. mast. wahrscheinlich doch nicht von einem so schematischen Regenerationsprozeß bestehen, wie wir es uns immer vorgestellt haben. Unlängst erschien eine Arbeit von Lange in Passows Beiträgen, die anatomische Befunde über ausgeheilte Warzenfortsatzoperationen bringt. Nach ihm zeigt in vielen Fällen der Knochen nur eine geringe oder gar keine Neigung zur Regeneration und der Defekt wird durch Bindegewebe ersetzt.

Durch Zufall kam ich in die Lage, Ihnen eine Röntgenaufnahme eines Falles zu zeigen, bei dem vor 2 Jahren wegen einer akuten Mastoiditis aufgemeißelt wurde. Der Pat. hatte an der operierten Seite eine tiefe Grube, in die das Integument hineingewachsen war. Am Röntgenbild sieht man große, normale Zellräume im nichtoperierten Knochen, auf der anderen Seite eine dünne Schale dichten Knochengewebes, die allerdings den Defekt nur ganz wenig verkleinert hat.

Digitized by Google
Original from UNIVERSITY OF CALIFORNIA
Generated on 2019-10-24 12:09 GMT / http://hdl.handle.net/2027/uc1.b3252759
Public Domain in the United States, Google-digitized / http://www.hathitrust.org/access_use#pd-us-google

Es geht daraus hervor, daß die Regenerationsvorgänge nach Aufmeißelungen wahrscheinlich sehr verschiedenartiger Natur sind und abhängig sein dürften teils von individueller Disposition, Alter, teils vielleicht auch von der Ausbreitung des vorausgegangenen Entzündungsprozesses und vielleicht sogar von der Art seiner Erreger, so daß in einem Falle poröser, in einem anderen dichter Knochen, in einem anderen wieder nur Bindegewebe gebildet wird.

XXI. Alexander: **Extraduralabsceß mit amnestischer Aphasie.** (Erscheint ausführlich in dieser Monatsschrift.)

XXII. Alexander: **Hämangiom des Mittelohres.** (Erscheint ausführlich.)

Berliner otologische Gesellschaft.

Sitzung vom 4. November 1910.

Vorsitzender: Herr Lucae.
Schriftführer: Herr Schwabach.

Vor der Tagesordnung:

Busch: Demonstration eines Falles von **Tuberkulose der Ohrmuschel.** Bei der Pat. war zuerst Elephantiasis auris diagnostiziert worden, erst die mikroskopische Untersuchung ließ die richtige Diagnose stellen. Nach Diathermiebehandlung ist jetzt bedeutende Besserung eingetreten.

Lennhoff demonstriert einen Pat. mit einem **Chondrom des äußeren Gehörganges.**

Tagesordnung.

Graupner: Bei einer Pat., welche eine tief eingezogene Narbe über der Nasenwurzel hatte, war vor 4 Jahren etwa 1 cm^3 Hartparaffin unter die Narbe gespritzt worden. An dieser Stelle war ein schmerzhafter Tumor von Kirschgröße entstanden, der exzidiert werden mußte. Es befand sich in dem Tumor, der aus rötlichem Geschwulstgewebe bestand, ein erbsengroßes Paraffindepot (Schmelzpunkt 56°). Die mikroskopische Untersuchung zeigte neben einer straffen bindegewebigen Kapsel Gewebe, welches Paraffin in kleinen Tröpfchen enthält, neben Riesenzellen und Fibroblasten. Graupner glaubt nach diesem Befund, daß Eckstein Recht hat, wenn er behauptet, daß Paraffin nicht resorbiert wird. Nach der Ecksteinschen Vorschrift soll Paraffin nur dort injiziert werden, wo sich die Haut in einer Falte abheben läßt. Es werden dann die Reizerscheinungen ausbleiben. Dagegen tritt, wenn die Injektion zum Beispiel bei einer nicht abgelösten Narbe gemacht wird, eine Diffusion des Paraffins ins benachbarte Gewebe ein.

Haike glaubt nach seinen Präparaten, daß eine Resorption des Hartparaffins stattfindet. Die Riesenzellen senden Fortsätze aus, die sich untereinander verbinden, ein Vorgang, der dafür zu sprechen scheint, daß eine Resorption sich vorbereitet. Haike rät, mehrere kleine Depots anzulegen, damit die Reizerscheinungen geringer werden.

Graupner bemerkt, daß nach den Untersuchungen von Lewes Fremdkörper in feiner Verteilung eine größere Reizung ausüben als große mit glatter Oberfläche.

Halle glaubt, daß für die Entstehung von Reizerscheinungen der Druck bei der Einspritzung verantwortlich zu machen ist.

Digitized by Google
Original from UNIVERSITY OF CALIFORNIA
Generated on 2019-10-24 12:09 GMT / http://hdl.handle.net/2027/uc1.b3252759
Public Domain in the United States, Google-digitized / http://www.hathitrust.org/access_use#pd-us-google

Grossmann hat auch bei Injektionen von Scharlachöl Reizerscheinungen nur bei starkem Druck auftreten sehen.

Haike berichtet über einen 19jährigen Gymnasiasten, der im Frühjahr 1910 unter leichtem Fieber plötzlich auf einem Ohr ertaubte. 14 Tage nach Eintritt der Krankheit trat eine doppelseitige Orchitis auf unter Temperatursteigerung bis 40·4°. Das Krankheitsbild war dasselbe, wie man es bei der Parotitis epidemica sieht, nur daß in diesem Falle die Allgemeininfektion die Parotis freigelassen hatte, eine **Parotitis epidemica sine parotitide.**

Schwabach erinnert an die Beschreibung der Fälle von primärer Labyrinthtaubheit durch Voltolini, der als Ursache Meningitis cerebrospinalis hielt.

Brühl erwähnt einen Fall von Baginsky, der eine Abortivform von Meningitis war. Die Taubheit bei Parotitis ist der Ausdruck einer Allgemeininfektion.

Lucae und Blau halten die Voltolinischen Fälle ebenso wie Schwabach für Meningitiden.

Haike meint, daß die Voltolinischen Fälle wohl keine Meningitiden waren. Der Baginskysche Fall war sicher keine Meningitis, das wurde durch die mikroskopische Untersuchung erwiesen. Die Erkrankung war auf beide Schläfenbeine beschränkt, obgleich sonst alle Erscheinungen für Meningitis sprachen.

Sitzung vom 2. Dezember 1910.

Vorsitzender: Lucae.
Schriftführer: Herzfeld.

Vor der Tagesordnung demonstriert Herzfeld einen von Aspirow angegebenen **Apparat aus Glas,** um den kalorischen Nystagmus mit Luft an Stelle des Wassers hervorzurufen. Vortragender läßt wegen der leichten Zerbrechlichkeit einen Apparat aus Metall konstruieren.

Tagesordnung.

Katzenstein: **Über einige Untersuchungsmethoden des Stimmorgans mit Demonstrationen.**

Neben der Untersuchung des Kehlkopfes, des Ansatzrohres und des Atemapparates muß eine funktionelle und musikalische Prüfung des Gehörorganes stattfinden. Bei der letzteren muß der Pat. auf dem Klavier oder Harmonium Töne in chromatischer Reihenfolge, Terzen, Quarten usw., die hinter seinem Rücken vorgespielt werden, anschlagen und vorgespielte oder vorgesungene Töne nachsingen. Statt des Klaviers kann man eine chromatische Tonpfeife benutzen. Bei der Prüfung des Ansatzrohres soll die Röntgendurchleuchtung gebraucht werden. Sehr brauchbar ist für die Aufnahme der Artikulationsbewegungen der Zwaardenmakersche Apparat. Neben der Spiegeluntersuchung des Kehlkopfes muß mit dem Stroboskop und einem Apparat von Zwaardenmaker zur Registrierung der Kehlkopfbewegungen untersucht werden. Es folgen dann die Druckprobe, die Vokal-Konsonantprobe, die A—I-Probe und die Bestimmung der Sprechtonhöhe. Zum Schluß demonstriert Vortragender verschiedene Apparate und Kurven.

Diskussion.

Gutzmann: Bei Ohrkranken ist eine phonetische Untersuchung sehr wichtig. Bei Otosklerotikern sieht man manchmal trotz schnellen Schlechterwerdens der Sprache keine Modulationsstörungen derselben, während in an-

Generated on 2019-10-24 12:09 GMT / http://hdl.handle.net/2027/uc1.b3252759
Public Domain in the United States, Google-digitized / http://www.hathitrust.org/access_use#pd-us-google
Digitized by Google
Original from UNIVERSITY OF CALIFORNIA

deren Fällen bald eine deutliche Beeinflussung der Sprache stattfindet. Statt des den Pat. irritierenden Zwaardenmakerschen Apparates ist die Broadgeestsche Kapsel zu empfehlen, die wie ein Polster hinter den Kragen gelegt wird. Noch besser ist ein Apparat, aus einer Doppelkapsel bestehend, die mit Glyzerin gefüllt ist. Zur Messung der Länge der einzelnen Perioden bei Tonhöhenschwankungen ist der Meyersche Apparat sehr gut geeignet.

Brühl glaubt, daß die meisten Schwerhörigen sich nicht bewußt sind, eventuell eine musikalische Störung ihres Gehörs zu haben. Der Klang der Stimme bei Schwerhörigen wird durch die mangelnde Nachahmungsfähigkeit beeinflußt. Eine geringe Schwerhörigkeit wird an dem Charakter der Stimme nicht viel ändern, während sich die Stimme, wenn der Schwerhörige sie selbst nicht mehr hört, ändern wird. Bei Taubstummen ist der Sitz der Schwerhörigkeit für bessere oder schlechtere Modulation wohl nicht verantwortlich zu machen. Ob bei der Frage der Stimmbeeinflussung durch Ohrleiden für uns Otologen etwas herauskommen wird, ist noch nicht zu entscheiden, es wäre dankenswert, wenn die Herren Gutzmann und Katzenstein etwas darüber berichten wollten.

Flatau: Beim Eintritt funktioneller Stimmstörungen beobachtet man, daß musikalische Leute wohl von anderen hören, ob sie falsch singen, doch nicht bei sich selbst sagen können, ob sie zu hoch oder zu tief singen. Von dieser Störung bis zu den groben Ausfällen gibt es viele Übergänge. Statt des Gummimaterials bei der Brondgeestschen Kapsel ist eine leicht geölte Goldschlägerhaut vorzuziehen. Von besonderer Wichtigkeit ist die stroboskopische Untersuchung. Ähnlich dem Kompensationsverhältnis zwischen Larynx und Ansatzrohr existiert wahrscheinlich ein ebensolches zwischen vorderem und hinterem Teil des Ansatzrohres.

Die weitere Diskussion wird vertagt.

Sitzung vom 13. Januar 1911.

Vorsitzender: Passow.
Schriftführer: Herzfeld.

Fortsetzung der Diskussion über den Katzensteinschen Vortrag: **Über einige Untersuchungsmethoden des Stimmorgans mit Demonstrationen.**

Herzfeld hat bei seinen Untersuchungen in der Taubstummenanstalt Weißensee die Sternsche Beobachtung bestätigt gefunden, daß die sogenannten Versager, das sind Pat., die bei Drehung nicht schwindlig werden, meist schlecht sprechen. Herzfeld fand unter 21 Tauben mit unerregbarem Vestibularapparat 9 schlecht Sprechende, dagegen unter 23 mit erregbarem Vestibularapparat nur 4 mit schlechter Sprache. Zumal die kongenital Tauben zeigen die schlechteste Sprache. Nicht der mangelnde Tonus ist hier die Ursache, sondern die mangelhafte Entwicklung und Auffassungskraft infolge mangelhafter Gehirnentwicklung.

Gutzmann glaubt, daß die phonetischen Untersuchungen bei Schwerhörigen doch einen großen Wert haben. Bei Tauben sprechen meist die schlecht Begabten monoton, die mäßig Begabten gut.

Barth erinnert sich einer Konzertsängerin, die er behandelte, welche sehr schwerhörig war, trotzdem aber ganze Oratorienpartien tadellos sang. Für praktische Zwecke ist die theoretische Analyse der Klangkurven nicht ganzwertig zu nehmen.

Digitized by Google
Original from UNIVERSITY OF CALIFORNIA
Generated on 2019-10-24 12:09 GMT / http://hdl.handle.net/2027/uc1.b3252759
Public Domain in the United States, Google-digitized / http://www.hathitrust.org/access_use#pd-us-google

Katzenstein (Schlußwort) wollte die Pathologie ganz ausgeschaltet wissen. Den Zwaardemakerschen Apparat möchte er, wenn er auch etwas umständlich sei, nicht entbehren. Wie groß die Beziehungen zwischen Ohr und Stimme wären, hätten ihm mehrere Fälle gezeigt. Eine junge Dame, welche detonierte, zeigte eine Lateralisparese im Larynx. Nach Ausheilung derselben bestand das Detonieren fort. Als Ursache zeigte sich eine Schalleitungserkrankung in einem Ohr. Wenn das kranke Ohr zugehalten wurde, sang sie rein, wenn das gesunde verschlossen wurde, detonierte sie. Ein Sänger bekam durch seine Singstimme eine Antophonie. Wenn auch das theoretische Resultat nicht ohne weiteres auf die Praxis zu übernehmen ist, so sind doch die Klangkurven selbst richtig.

Ritter zeigt einen Pat., der bei chronischer Eiterung in der Tiefe des Ohres vor einigen Wochen tumorähnliche Massen zeigte. Während die erste Probeexzision deutlich das Bild eines Cancroids zeigte, ergab die zweite Probeexzision Tuberkulose. Das Ohr heilte auf konservative Behandlung glatt aus.

Grossmann hat solche cancroidähnliche Bilder in einer ganzen Reihe von Fällen gesehen.

Schäfer hat beim Struykenschen Monochord transversale Schwingungen durch Anstreichen mit dem Violinbogen erzeugt. Während bei ausschließlichem Gebrauch longitudinaler Schwingungen das Instrument über 1 *m* lang sein muß, genügt jetzt eine Länge von etwa 63 *cm*, um die höchste Transversalschwingung an die tiefste Longitudinalschwingung anzuschließen. Wenn die Saite sehr kurz wird, wirkt die dadurch bedingte Steifigkeit wie erhöhte Spannung. Für die Aichung ist dies unbequem, doch ist die Abweichung keine beträchtliche. A. Sonntag (Berlin).

Belgische oto-rhino-laryngologische Gesellschaft.

20. Jahreskongreß (11., 12., 13. Juni 1910).

Präsident: A. Capart sen.

Janquet: **Ein Fall von Parasinusitis mit okulären, endokraniellen und pharyngealen Symptomen.**

Es entspinnt sich eine Debatte darüber, ob der pharyngeale Absceß in diesem Falle tuberkulös oder kongestionell war und warum sich der Operateur durch Versäumen der Lumbalpunktion nicht über den Zustand der Meningen informiert hat. (Cheval, Jouquet, Broeckaert, Cheval, Janquet, Trétrôp, Janquet, Delle, Capart jun., Luc, Janquet.)

De Stella (Gand): **Ein Fall von operativ geheilter eitriger Labyrinthitis.**

Broekaert (Gand): **Voluminöse Dermoidcyste des Mundbodens, buccal entfernt.**

Goris zieht die subhyoideale Methode vor.

Fernandes (Bruxelles): **Stein des Canalis Stenoni.**

Capart sen.: **Ein Fall von pharyngo-laryngealer Sporotrichose.**

Diskussion: Trétrôp.

Sitzung vom 12. Juni 1910.

Fernandès (Bruxelles): **Einige Fälle von Lupus nasalis.**

Die Pat. wurden mit Parachlorophenol behandelt.

Generated on 2019-10-24 12:09 GMT / http://hdl.handle.net/2027/uc1.b3252759
Public Domain in the United States, Google-digitized / http://www.hathitrust.org/access_use#pd-us-google
Digitized by Google
Original from UNIVERSITY OF CALIFORNIA

Der erste Pat. ist geheilt, der zweite gebessert, der dritte erst seit kurzer Zeit in Behandlung.

Merck (Bruxelles): **Modifikation der gebräuchlichen Behandlungsmethode der Polysinusitis.**

Man soll nach einem gemeinsamen Hautschnitt eine gesonderte Bresche für den Sinus frontalis und dann eine tiefer liegende, die Nasenöffnung und einen Teil der vorderen Kieferhöhlenwand umfassende legen.

Collet (Bruxelles): **Demonstration einer Kranken, die im Verlaufe von 14 Tagen beiderseits wegen Polysinusitis operiert wurde.**

van de Wildenberg (Anvers): **Schädelbasis-Stirnbein-Gesichtsknochenfraktur. Schwere Gehirnschädigungen. Polysinusitis. Heilung.**

Bréco (Liège): **Demonstration von laryngostomierten Papillomträgern.**

Blondiau (Charleroi): Eine 21jährige Frau mußte wegen obturierenden Papillomen vor 3 Jahren tracheotomiert werden. Die Laryngostomie wird verweigert. Der Autor tritt der Meinung Sanct-Clair Thomsons entgegen, daß Papillome die Tendenz haben, zu verschwinden, und daß die Tracheotomie in Kombination mit laryngealen Eingriffen genüge, obturierende Papillome zum Verschwinden zu bringen.

Janquet: **Ein geheilter Fall von Laryngostomie.**

Delsaux (Bruxelles): **Fünf Fälle von laryngotrachealer Stenose.**

1. Narbe, geheilt mit Laryngostomie und Bougierung. 2. Abnahme einer Kanüle bei einem Kinde, nachdem sich laryngo-tracheoskopisch kein Hindernis für die Atmung gezeigt hatte. 3. Ein analoger Fall, bei dem durch systematische Übungen die spastischen Kontrakturen des Larynx überwunden wurden. 4. Subglottischer, tuberkulöser Absceß, Tracheotomie. Die Dekanülisation läßt sich trotze Abheilung des Abscesses nicht durchführen. 5. Anamnestischer Fremdkörper kann nicht nachgewiesen werden. Tiefe Tracheotomie. Spätere Versuche einer Dekanülisation waren fruchtlos.

Goris (Bruxelles): **Radikaloperation bei Krebs des Gehörganges.**

van den Wildenberg (Anvers): **Operativ geheilter Kleinhirnabsceß.**

Buys (Bruxelles): **Praktische Anwendung des Nystagmographen.**

Gradenigo: **Vestibulärer Nystagmus. Anwendung des Nystagmographen.**

Der rotatorische Nystagmus ist gleich nach der ersten und zehnten Drehung. Die Schnelligkeit der Drehung gibt aber einen großen Unterschied. Gradenigo besteht darauf, daß man bei der Untersuchung des vestibulären Nystagmus das Sehen ausschalten muß. Bei vestibulärer Hyperästhesie entsteht oft bei Schließung der Lider ein Blepharospasmus.

Blondiau (Charleroi): **Traumatische Paralyse des Facialis und Acusticus.**

Ledoux (Huy): **Palatoplastik nach Totalresektion des Oberkiefers.**

Janquet (Bruxelles): **Partielle Abtragung der Parotis wegen Endothelioms. Präparate. Demonstration des geheilten Patienten.**

Delsaux (Bruxelles): **Lymphadenom beider Speicheldrüsen. Chronische Mittelohreiterung. Radikaloperation.**

Digitized by Google
Original from UNIVERSITY OF CALIFORNIA
Generated on 2019-10-24 12:09 GMT / http://hdl.handle.net/2027/uc1.b3252759
Public Domain in the United States, Google-digitized / http://www.hathitrust.org/access_use#pd-us-google

Ausschälung eines Teiles der geschwollenen Parotitis (Lymphadenom). Das Blutbild ist leukämisch und pseudoleukämisch. Entfernung eines halbfaustgroßen Drüsenpaketes. Heilung.

van den Wildenberg: **Streptokokkengangrän des Gesichtes nach einer Angina.**

Delsaux: **Mediastinaltumor mit Recurrenskompression.**

Fröschels.

Referate.

I. Allgemeines.

Chronische progressive Schwerhörigkeit und Wassermannsche Serumreaktion. (Aus der Universitätsklinik für Ohrenkrankheiten zu Straßburg i. E.) Von Dr. J. Zange, Assistent der Klinik. (Zeitschr. f. Ohrenheilk., Bd. LXII, H. 1.)

Die Untersuchungen des Verfassers erstrecken sich:

1. Auf reine, labyrinthäre Schwerhörigkeit, woraus hervorgeht, daß die Lues, wie längst bekannt, nicht selten die Ursache einer labyrinthären Schwerhörigkeit ist und daß wir mit Hilfe der Wassermannschen Reaktion gelegentlich bei labyrinthär Schwerhörigen eine latente Lues feststellen können, die sonst unentdeckt geblieben wäre.

2. Auf Otosklerosen, bei denen die Wassermannsche Reaktion völlig negativ ausfiel.

3. Auf Mischformen. Unter 21 untersuchten, klinisch unklaren Fällen zeigte nur ein einziger positiven Wassermann. Zum Schlusse bespricht Verfasser die bisherige Literatur, und zwar die Arbeiten von Busch, Arzt, Oscar Beck und K. Beck. Die einschlägigen Untersuchungen des Referenten sind dem Verfasser entgangen. E. Urbantschitsch.

Untersuchungen über experimentelle Schädigung des Gehörorganes durch Schalleinwirkung bei Vögeln. (Aus der Ohren- und Kehlkopfklinik der Universität in Rostock.) Von Privatdozent Dr. Karl Grünberg. (Zeitschr. f. Ohrenheilkunde, Bd. LXII, H. 1.)

Die Arbeiten von Wittmaack und Yoshii rückten die Frage nach dem Zustandekommen der Gehörsempfindung in der Schnecke in den Mittelpunkt des Interesses.

Ewald erblickt in den Resultaten dieser Autoren eine Bestätigung dieser Hypothese der Schallbilder und schlägt als sehr interessantes Objekt zu weiteren Untersuchungen die Vogelschnecke vor, bei der sich die pathologische Veränderung, falls eine solche eintritt, auf der ganzen Länge der Grundmembran leicht übersehen ließe.

Der Verfasser legte sich nun folgende Fragen vor:

Läßt sich an der Vogelschnecke durch intensive Töne eine Degeneration des schallperzipierenden Apparates erzielen, und wenn ja, läßt sich aus der Lo-

Digitized by Google
Original from UNIVERSITY OF CALIFORNIA
Generated on 2019-10-24 12:09 GMT / http://hdl.handle.net/2027/uc1.b3252759
Public Domain in the United States, Google-digitized / http://www.hathitrust.org/access_use#pd-us-google

kalisation dieser Degeneration eine Bestätigung der Helmholtzschen Resonanztheorie oder eine Einwendung gegen dieselbe herleiten?

Die Versuche wurden an 12 Tauben angestellt, denen täglich mehrmals hintereinander die Töne a^3 beziehungsweise a^4 einer gedackten Pfeife der Bezold-Edelmannschen kontinuierlichen Tonreihe vorgeführt wurden. Die Hälfte der Tiere wurde nach 7tägiger, die andere Hälfte nach 14tägiger Behandlung durch Dekapitulation getötet, die Köpfe sofort abgebalgt und nach Eröffnung der Schädelkapsel in toto in lebenswarmer Formol-Müller-Lösung fixiert und in der von Denker angegebenen Weise weiter behandelt.

Die Untersuchungen ergaben, daß die Macula lagenae sowie die Nervenendstellen im Vorhof und den Bogengängen völlig normal blieben; die Degeneration betrifft in allen Fällen einen verhältnismäßig großen Bezirk des Ductus cochlearis, jedesmal ungefähr ein Viertel seiner Gesamtlänge. Die degenerierten Strecken liegen auch bei Benutzung desselben Tones nicht immer an derselben Stelle des Ductus cochlearis. Die Degeneration befällt zuerst und am stärksten den auf der Membrana basilaris liegenden Teil der Papilla acustica.

E. Urbantschitsch.

Zur Ätiologie der Taubstummheit. Von K. Beck (Heidelberg). (Münchener med. Wochenschr., 57. Jahrg., Nr. 40.)

Verfasser untersuchte 103 Kinder der Meersburger Taubstummenanstalt mittelst der Wassermannschen Reaktion, um festzustellen, welchen Einfluß die Lues auf die Taubstummheit habe; syphilitische Allgemeinerscheinungen fehlten bei sämtlichen Kindern. 9 von ihnen reagierten stark positiv und 18 schwach positiv und fraglich. Er berücksichtigt nur die ersteren, die also 8·7% darstellen. Mit Rücksicht auf dies Ergebnis, das in Widerspruch steht zu den bisherigen Resultaten, die aus der Anamnese gewonnen wurden und die Lues nur in einem verschwindend kleinen Prozentsatz als vorangegangene Krankheit aufführten, hält es Beck für geboten, bei rasch einsetzender, nicht ganz aufgeklärter Hörverschlechterung im Kindesalter die Wassermannsche Reaktion anzustellen und im positiven Fall sofort eine geeignete Behandlung einzuleiten.

Reinhard.

Zur Diagnose der einseitigen Taubheit. Von Davidson (Hannover). (Münchner med. Wochenschr., 57. Jahrg., Nr. 44.)

Davidson empfiehlt neben dem Bárányschen Lärmapparat und dem konstanten Luftstrom, den Voss benutzt, um die Hörfähigkeit des einen Ohres während der Prüfung des anderen auszuschließen, folgende Methode zur Diagnose der einseitigen Taubheit: Wenn man die Olive eines schnell laufenden Ohrmassageapparates dicht in einen Gehörgang einführt, so ist die Hörfähigkeit auf dieser Seite vollständig ausgeschaltet und es gelingt in wenigen Sekunden, die Taubheit festzustellen.

Reinhard.

Digitized by Google
Original from UNIVERSITY OF CALIFORNIA
Generated on 2019-10-24 12:09 GMT / http://hdl.handle.net/2027/uc1.b3252759
Public Domain in the United States, Google-digitized / http://www.hathitrust.org/access_use#pd-us-google

Facialislähmung bei Nahrungsmittelvergiftungen. Von Erben (Wien). (Münchener med. Wochenschr., 57. Jahrg., Nr. 50.)

Verfasser zitiert einen von Strauss in Biebrich mitgeteilten Fall von Fischvergiftung mit Facialisparese und widerlegt durch Anführung einiger einschlägiger Beispiele seine Ansicht, daß nach Vergiftung mit Nahrungsmitteln eine Facialislähmung nicht vorkomme. Reinhard.

Zur Diagnose einseitiger Taubheit. Von Lucae (Berlin). (Münchener med. Wochenschrift, 59. Jahrg., Nr. 49.)

Lucae macht Prioritätsansprüche Davidson gegenüber, der an dieser Stelle aufmerksam machte auf die Anwendung der Vibrationsmassage zur Übertäubung und Ausschaltung des gesunden Ohres zwecks Feststellung des anderen Ohres. Verfasser wandte dasselbe Verfahren zu gleichem Zweck bereits 1908 an und wies damals darauf hin; gleichzeitig bemerkte er seinerzeit, daß man bei positivem Ausfall jenes Lärmversuches wohl auf eine Labyrintherkrankung, aber nicht auf vollkommen einseitige Taubheit schließen darf.

Reinhard.

Zur Frage der Funktion des Rindenhörzentrums. Aus der Poliklinik für Ohrenkrankheiten im kaiserl. klinischen Institut zu St. Petersburg (Direktor: Professor Okuneff). Von Dr. M. J. Eliassohn. (Monatsschr. f. Ohren- und Halskrankheiten [russ.], September 1910.)

Verfasser untersuchte nach der von Prof. Pawloff erfundenen Methode der konditionellen Reflexe die Gehörverhältnisse bei den Hunden, welchen die Munkschen Rindenhörsphären entfernt wurden, und kommt zu folgenden Schlüssen: 1. In Munks Hörsphäre sind keine Tonzentren vorhanden; 2. nach Entfernung der Rindenhörzentren bleibt die Hörfunktion im allgemeinen unverändert; die feineren Hörempfindungen aber wie die analysatorische Fähigkeit werden gestört; 3. das Rindenzentrum übt auf die Hörfunktion eine hindernde Wirkung aus. L. Mekler (Ufa).

Jubilé du docteur Gellé. Discours de M. E. Gley, Vice-Président de la Société de biologie. (Annales des maladies de l'oreille, juin 1910.)

Prof. Gley hält dem Jubilar eine warm empfundene Rede, in der er seine Arbeiten auf dem Gebiete der Ohrenheilkunde aufzählt, ihre Bedeutung sowohl als die Klarheit und Einfachheit der Form, in der sie erschienen, hervorhebt und besonders bemerkt, daß sie, in unzulänglichen Räumen und mit unzulänglichen Hilfsmitteln gearbeitet, nur der großen Energie Gellés ihre Entstehung verdanken. Fröschels.

De l'examen clinique de l'audition chez les accidentés. Emploi de l'appareils à bruit. Signe de Lombard. Par E. Halphen. (Annales des maladies de l'oreille, août 1910.)

Die große Zahl der zur Feststellung traumatischer Hör- und Gleichgewichtsstörungen vorgeschlagenen Methoden beweist, wie unsicher wir auf diesem Gebiete sind. Bezold hat nachgewiesen, daß alle Stimmgabeln über a_1 vom

Digitized by Google
Original from UNIVERSITY OF CALIFORNIA
Generated on 2019-10-24 12:10 GMT / http://hdl.handle.net/2027/uc1.b3252759
Public Domain in the United States, Google-digitized / http://www.hathitrust.org/access_use#pd-us-google

anderen Ohr wahrgenommen werden. Zur Ausschaltung eines Ohres kommen in Betracht: Die Lufteinblasung in den äußeren Gehörgang nach Voss, die Wasserspülung nach Hautaut und der Lärmapparat nach Bárány. Am verläßlichsten ist das Telephon nach Neumann-Lombard. Hört ein Traumatiker (einseitig) nach Abnahme des Lärmapparates und mit digital verschlossenem anderen Ohr weder Flüster- noch Konversationssprache aus geringer Entfernung, so deutet das auf Simulation. Ist auf dem erkrankten Ohr die Hörschärfe nur herabgesetzt und werden alle Worte (hohe und tiefe Töne) in der gleichen Distanz wahrgenommen, so deutet das auf eine Acusticusaffektion. Diese wird durch Hörrohre nicht verbessert. Es folgt die Besprechung des Rinne, des Weber und der bekannten Versuche zur Entlarvung doppelseitiger Taubheit. Zum Schlusse wird das Lombardsche Verfahren besprochen, das darauf beruht, daß ein hörendes Individuum beim Sprechen die Stimme steigert, wenn man in ein Ohr oder in beide Ohren einen Lärmapparat steckt. Fröschels.

Nouvelle commutatrice pour oto-rhino-laryngologie. Par V. Texier (Nantes) et Augebaud (Nantes). (Annales des maladies de l'oreille, août 1910.)

Kein Zweig der Medizin hat sich der Elektrizität in höherem Maße bemächtigt wie die Otorhinolaryngologie. Dennoch läßt die Technik viel zu wünschen übrig. Der für die Beleuchtung nötige Strom von 110—220 Volt ist für die Kauterisation zu stark. Der Autor hat einen Apparat konstruiert, der jeden Transformator unnötig macht. Es folgt eine genaue Beschreibung. Der Apparat kann einen Raum erleuchten (110 Volt), den Thermokauter mit 4 Volt 40 Ampères speisen, den Reflektor erleuchten und eine Spule oder einen Accumulator versorgen. Fröschels.

Aufdeckung ein- und doppelseitiger Taubheit. Von Voss (Frankfurt). (Münchener med. Wochenschr., 57. Jahrg., Nr. 46.)

Um das Vorhandensein oder die Simulation einseitiger Taubheit nachzuweisen, wendet Verfasser ein Doppelgebläse, mittelst dessen er das gesunde Ohr vom Hörakt ausschließt, an, daneben empfiehlt er dem Praktiker die Lärmtrommel von Bárány; doppelseitige Taubheit weist er mit 2 Lärmtrommeln oder Doppelgebläsen nach, während der Untersuchte liest; ein vorher Hörender erhebt dabei die Stimme, ein Tauber nicht. Reinhard.

Note rectificative. Par E. Lombard. (Annales des maladies de l'oreille, juillet 1910.)

Der Autor sagt, daß die von Bárány (Wien) am 13. und 14. V. 1910 in Dresden vorgestellte Methode der Simulation von Taubheit von ihm bereits am 12. IV. 1910 in der medizinischen Akademie in Paris vorgeführt wurde. Fröschels.

Rectification du Bárány. (Annales des maladies de l'oreille, août 1910.)

Bárány stellt fest, daß er bei der Veröffentlichung der Methode zur Entlarvung simulierter doppelseitiger Taubheit in der Deutschen otologischen

Digitized by Google
Original from UNIVERSITY OF CALIFORNIA
Generated on 2019-10-24 12:10 GMT / http://hdl.handle.net/2027/uc1.b3252759
Public Domain in the United States, Google-digitized / http://www.hathitrust.org/access_use#pd-us-google

Gesellschaft ausdrücklich darauf hinwies, daß die von ihm entdeckte Methode schon früher in Paris angewendet worden sein soll, wie er, nachdem er dieselbe ausgearbeitet hatte, erfuhr. Eine diesbezügliche Publikation konnte er nicht auffinden. Fröschels.

A propos de la note rectificative et de la rectification. Par E. Lombard (Paris). (Annales des maladies de l'oreille, août 1910.)

Der Autor dankt Bárány für seine Erklärung. Fröschels.

Die Salvarsantherapie. Rückblicke und Ausblicke. Von Ehrlich (Frankfurt am Main). (Münchener med. Wochenschr., 58. Jahrg., Nr. 1.)

Verfasser kommt im Verlaufe obigen Vortrages auch auf Störungen des Acusticus zu sprechen, welche nach Injektion seines Mittels u. a. von Finger beobachtet wurden. Er führt folgende Gründe an, welche gegen eine toxische Schädigung des Salvarsans sprechen:

1. Genau dieselben Acusticusstörungen sind bei rezenter Syphilis auch nach Quecksilber beobachtet worden.

2. Diejenigen, die die größten Dosen verwandt haben, beobachteten solche Störungen nicht.

3. Ein Teil der beobachteten Fälle wurde durch eine erneute Injektion mit Salvarsan geheilt, was unmöglich wäre, wenn es sich um eine toxische Schädigung handelte.

4. Die spontan entstandenen Acusticuserkrankungen wurden durch Salvarsan in glänzender Weise beeinflußt.

Nach Ehrlich handelt es sich hier vielmehr um Neurorezidive. Dieselben betreffen fast ausschließlich ganz frische syphilitische Erkrankungen, die nur einmal mit Salvarsan in schlecht resorbierbarer Form (Emulsion) behandelt worden sind; es empfiehlt sich daher nach Ehrlich, alle derartigen Fälle energisch zu behandeln und vor allem wiederholt nachzuimpfen mit Salvarsan, eventuell unter Zwischenschiebung von Hydrargyrum- und Jodkalikuren, um die resistenten Keime zu sterilisieren. Reinhard.

II. Äußeres Ohr und Mittelohr.

Otitis media mit Mastoiditis suppurativa. Von Wiren. (Revista méd. de Chile, Oktober 1910, pag. 317.)

Nach einer Otitis media bildete sich eine Pneumokele der benachbarten Gegenden: behaarte Kopfhaut, Stirn, Lider, Wange etc. Nach breiten Einschnitten in der Nacken- und Schläfengegend entleerte sich mit Luft gemischter Eiter. Verfasser glaubt, daß bei der otitischen Karies des Warzenfortsatzes die Luft zwischen der behaarten Kopfhaut und dem Schädel eindringen konnte, als der kleine Pat. sich schneuzte. Menier.

Digitized by Google
Original from UNIVERSITY OF CALIFORNIA
Generated on 2019-10-24 12:10 GMT / http://hdl.handle.net/2027/uc1.b3252759
Public Domain in the United States, Google-digitized / http://www.hathitrust.org/access_use#pd-us-google

Septicemia de origen otico sin otorrea. (Septikämie otitischen Ursprungs ohne Otorrhöe.) Von Encina. (Revista ibero-american de Ciencias médicas, November 1910.)

Verfasser teilt zwei solche Fälle mit.

Im ersten bestanden Schmerzen im Warzenfortsatz, mit Fieber und Schweißausbrüchen usw., dazu Collum obstipum. Die Otoskopie ergab nichts Abnormes, die Gegend des Antrum mast. war druckschmerzhaft. Die Ausräumung des Antrums zeigte, daß es mit Fungositäten und Eiter ausgefüllt war. Heilung.

Bei einer zweiten Pat., bei welcher Verfasser vor zwei Jahren die Ossiculektomie und die Curettierung der Trommelhöhle ausgeführt hatte, traten neuerliche Schmerzen auf, welche hauptsächlich retro- und supraauriculäre waren. Keine Eiterung. Die Radikaloperation ergab einen Herd von fungöser Osteitis mit zähem Eiter (Cholesteatom spurium). Heilung. Menier.

Streptococcal disease of the middle ear with normal orum and perfect hearing. By S. Scott. (Practitioner, LXXXIV, Nr. 1, pag. 130—135.)

Der Autor beschreibt einen Fall von latenter Mastoiditis, der deshalb bemerkenswert ist, weil er weder von Zirkulationsstörungen im Trommelfell noch von Hörstörung begleitet war. Die Pat., ein 9jähriges Mädchen, war im Spital mit einer Halsaffektion, die als zweifelhafter Scharlach diagnostiziert wurde. 6 Wochen später klagte sie über Schmerzen hinter dem Ohr. Nach genauer Untersuchung wurde sie wegen Mastoiditis operiert und ein großer intrakranieller Absceß entfernt, der Streptococcus pyogenes enthielt. Es ist wahrscheinlich, daß die latente Infektion des Warzenfortsatzes von der Halsinfektion vor 3 Monaten herrührte. Law.

Contribution à l'étude des périostites du conduit auditif externe ou cours des otites suppurées. Par Le Marc'hadour (Paris) et L. Chauveau (Genève). (Annales des maladies de l'oreille, du larynx, juillet 1910.)

Die Periostitiden des Gehörganges sind erst in den letzten 15 Jahren genauer studiert worden. Die Verfasser führen an Beispielen folgende Typen vor: 1. Periostitis der hinteren oberen Gehörgangswand nahe am Trommelfell; 2. Periostitiden, welche sich fast bis zum Warzenfortsatz ausdehnen; 3. gleichmäßige Verschwellung des Gehörganges; 4. manchmal geht die Periostitis Schritt für Schritt nach hinten weiter, bis der retroauriculäre Absceß ausgebildet ist. Es folgen differentialdiagnostische Winke, welche als sehr brauchbar zu bezeichnen sind. Fröschels.

Behandlung chronischer Mittelohreiterungen bei tuberkulösen Individuen mit Tuberkulin. Von Voss (Frankfurt). (Münchener med. Wochenschr., 57. Jahrg., Nr. 46.)

Voss empfiehlt auf Grund günstiger Erfahrungen bei Pat. mit chronischer Mittelohreiterung, welche gleichzeitig an Tuberkulose erkrankt sind, un

Digitized by Google
Original from UNIVERSITY OF CALIFORNIA
Generated on 2019-10-24 12:10 GMT / http://hdl.handle.net/2027/uc1.b3252759
Public Domain in the United States, Google-digitized / http://www.hathitrust.org/access_use#pd-us-google

bei denen ein ursächlicher Zusammenhang beider Leiden wahrscheinlich oder nachweisbar ist, die Tuberkulinbehandlung, während er bei den akuten Tuberkulosen von Mittelohr und Processus mast. zur Vorsicht rät. Reinhard.

Demonstration mikroskopischer Präparate von frischen und geheilten, experimentell erzeugten Othämatomen. Von Voss (Frankfurt). (Münchener med. Wochenschr., 57. Jahrg., Nr. 46.)

Die Präparate sind ein weiterer Beweis für die Richtigkeit von Verfassers Annahme, daß das Othämatom nur durch tangentiale Insulte entsteht und sein Inhalt vorzugsweise Lymphe, nicht Blut ist. Die Spontanheilung erfolgt seinen Präparaten nach durch Neubildung von Binde- und Knorpelgewebe. Reinhard.

Chronische Mittelohreiterung etc. Par Mackiewicz. (Annales des maladies de l'oreille, juillet 1910.)

Eine von Mackiewicz in Rouen publizierte Krankengeschichte wird durch die Übersetzung des Titels dieser Arbeit genügend referiert. Chronische Mittelohreiterung durch $^5/_4$ Jahre, geheilt durch eine einfache Antrotomie. Rezidiv. Radikaloperation. Caries des Tegmen tympani. Multiple perilabyrinthäre Abscesse. Untersuchung des Gehirns negativ. Abceß der Felsenbeinspitze, der sich in den Pharynx entleert. Thrombophlebitis der Jugularis interna bei einer Hysterica. Heilung. Fröschels.

Die Therapie der chronischen Otorrhoea nach Politzers Methode. Aus der Basanowschen Universitätsklinik für Ohren-, Nasen- und Halskrankheiten zu Moskau (Direktor: S. v. Stein). Von A. Dawidoff. (Monatsschr. f. Ohren-, Nasen- und Halskrankheiten [russ.], 1910, Juli-August.)

Die Methode Politzers bei der Therapie der chronischen Otorrhöe besteht in folgendem: Nach Katheterisation des entsprechenden Ohres wird das Mittelohr vermittelst eines speziell dazu konstruierten Apparates mit H_2O_2 durchgespült, wobei die desinfizierende Flüssigkeit abwechselnd eingepumpt und ausgesaugt wird. Auf Grund seiner Beobachtungen kam Dr. Dawidoff zur Überzeugung, daß die Methode nur in Anwesenheit großer Trommelfellperforationen von Nutzen sei. Dagegen in Otitiden mit kleinen Perforationen ist die Therapie nach dieser Methode langwierig; dasselbe gilt auch bei Caries der Gehörknöchelchen. In einem Falle des Verfassers kam es während der Kur zu einer Komplikation von akuter Mastoiditis; Verfasser erklärt die Komplikation dadurch, daß beim Einpumpen der desinfizierenden Flüssigkeit der Eiter in die Zellen des Processus mastoideus mitgeschleppt wurde.

L. Mekler (Ufa).

III. Labyrinth und Hörnerv.

Über transitorische Fasererkrankung des Nervus vestibularis bei mit Ehrlich-Hata 606 behandelten Kranken. (Aus der k. k. Universitäts-Ohrenklinik in Wien [Vorstand: Prof. V. Urbantschitsch].) Von Dr. Oscar Beck. (Med. Klinik, 1911, Nr. 1.)

Verfasser teilt Fälle mit, in denen es sich um eine Erkrankung mit retrolabyrinthärem Sitz handelte, wobei die Affektion nicht den ganzen Nervus

Digitized by Google
Original from UNIVERSITY OF CALIFORNIA
Generated on 2019-10-24 12:10 GMT / http://hdl.handle.net/2027/uc1.b3252759
Public Domain in the United States, Google-digitized / http://www.hathitrust.org/access_use#pd-us-google

octavus, sondern nur isoliert den Ramus vestibularis betroffen hatte. Drei Fälle wären als Herxheimersche Reaktion im Octavusgebiete aufzufassen In der interessanten Publikation ist die bisher über isolierte Vestibularis-erkrankung erschienene Literatur eingehend berücksichtigt.

E. Urbantschitsch.

Courbes auditives, leur valeur sémiologique dans le diagnostic topographique des otopathies. Par E. Escat (Toulouse). (Annales des maladies de l'oreille, juin 1910.)

Nach den vielen Arbeiten über die Funktion und Pathologie des Vestibularapparates, die in letzter Zeit erschienen sind, sollte man wieder dem cochlearen Anteil des Labyrinths seine Aufmerksamkeit zuwenden. Escat fühlt sich besonders durch die Arbeiten von Max Wien, Zwaardemaker und Quix über die Empfindlichkeit des perzipierenden Apparates angeregt. Champ auditif tonal nennt der Autor die Reihe der vom menschlichen Ohr perzipierten Töne, champ auditif spatial die entsprechende Entfernung, in der sie wahrgenommen werden. Er zeigt uns ein Schema, das sich von dem Hartmanns, Bezolds, Lannois' und Chavannes dadurch unterscheidet, daß die Ordinaten verschiedener Länge sind. Die Kurve zeigt uns: Die untere Hörgrenze ohne quantitative Bestimmung; das Maß der Kapazität für einen tiefen Ton (64—128 Schwingungen); das Maß für einen Ton von 435 oder 512 Vibrationen; das Maß der Kapazität für 2048—3072 Schwingungen und endlich die Bestimmung der oberen Hörgrenze (Galtonpfeife, Königsche Zylinder oder Schultzescher Monochord).

Er beobachtete nach dieser Hinsicht folgende Gruppen:

1. einfache Verlegungen des Gehörganges,
2. deutliche Mittelohraffektionen,
3. deutliche Affektionen des perzipierenden Apparates.

Die erste dieser Kurven zeigt lediglich eine gleichmäßige konzentrische Einengung für alle Töne. Die zweite ist charakterisiert durch Elevation der unteren Grenze, Integrität der hypersensiblen Zone und oberen Grenze während des Anfanges und des Höhepunktes der Krankheit und endlich durch langsame Alteration dieser beiden. Die dritte Kurve zeigt ein rasches Sinken der hypersensiblen Zone und eine relativ rasche Einengung der oberen Linie. Der Autor behält sich vor, eine Kurve der Otosklerose zu veröffentlichen, die wohl der zweiten Kurve ähnelt, aber nicht gleicht. Fröschels.

Bemerkungen zur Diagnose der Otosklerose. (Remarques sur le diagnostic de l'otosclérose.) Von P. Cornet. (Arch. Internat. de laryngologie, 1910, T. XXX, Nr. 2.)

Die Bemerkungen, die Cornet über die Otosklerose macht, hat vor ihm schon Manasse (Basel 1909) gemacht. Die Ankylose des vestibulären Stapesgelenkes kann nicht das Wesentliche des Prozesses sein, andrerseits entspricht die einfache Spongiosierung der Labyrinthkapsel nicht der funktionellen Prü-

Digitized by Google
Original from UNIVERSITY OF CALIFORNIA
Generated on 2019-10-24 12:10 GMT / http://hdl.handle.net/2027/uc1.b3252759
Public Domain in the United States, Google-digitized / http://www.hathitrust.org/access_use#pd-us-google

fung, die manchmal bei auch nur leichter Spongiosierung hochgradige Taubheit zeigt. Es ist vielmehr anzunehmen, daß der atrophische Prozeß, der im cochlearen Zweig des Acusticus vor sich geht, das Wesentliche des Prozesses bildet (s. Hammerschlag). Noch einige solcher Publikationenen und man wird nicht der Ketzerei zu bezichtigen sein (vgl. Manasse), wenn man das (schwer zu diagnostizierende) Krankheitsbild der Otosklerose aufzugeben, vorschlagen wird. Lautmann.

IV. Otochirurgie.

Konservative Aufmeißelung der Ohrennebenhöhlen zur Heilung des chronischen Ohrenflusses. (Evidement conservateur de l'oreille dans les otorrhees chroniques.) Von R. Botey. (Archives Internat. de laryngologie, 1910, T. XXX, Nr. 2.)

Ein operativer Erfolg ist nicht immer ein therapeutischer Erfolg. Die sogenannte radikale Kur der Otorrhöe war oft nur radikal, was die Maßnahmen anlangt, nicht aber was den Ausfluß und das Hörvermögen anbelangt. Noch in der Zeit, wo länger bestehende Otorrhöe für viele Otologen identisch war mit einer Aufforderung zur breiten Eröffnung der Nebenhöhlen des Ohres und Auskratzung der Pauke, so als ob das Ohr nicht auch ein Sinnesorgan wäre, gab es besonnene Chirurgen, die von der Pauke die Curette weghielten. Es scheint, daß gerade diese Chirurgen weniger von den nicht enden wollenden Eiterungen der Tubenecke zu leiden hatten. Heute plädiert Botey dafür, daß man sich mit der Mastoidoantrotomie und Resektion der hinteren Gehörgangswand begnügen müsse, ohne die äußere Atticuswand zu berühren, und daß man namentlich die Gehörknöchelchen intakt lassen müsse. Nach Schluß der Operation schlägt Botey eine neue Plastik vor und gibt die Empfehlung, Hauttransplantation vorzunehmen, was vor ihm schon wiederholt empfohlen und wieder aufgegeben worden ist. Der Vorschlag Boteys, das Mittelohr zu schützen, wird um so leichter Anklang finden, als derselbe Vorschlag schon vor ihm gemacht worden ist. Lautmann.

Nouveau pansement d'évidés. Par P. Bourlon. (Annales des maladies de l'oreille etc., fevrier 1910.)

Der Verfasser empfiehlt folgende vom Chirurgen Mariago angegebene Mischung: Natronseife, Pottascheseife, Olivenöl aa. 60 *g*, Destilliertes Wasser 1 *l*.

Mit dieser Mischung wird die Wundhöhle bedeckt und jede Drainage erspart. Es werden günstige Resultate aufgezählt. Fröschels.

Sur le diagnostic des abcès cérébraux d'origine otitique. Par L. Bar (Nice). (Annales des maladies de l'oreille, juillet 1910.)

Im Anschluß an eine neue Beobachtung eines otogenen Hirnabscesses bespricht der Autor die Pathologie dieser Erkrankung. Eines der auffallendsten Merkmale, wenn man so sagen darf, ist oft die Symptomlosigkeit. Er

Digitized by Google
Original from UNIVERSITY OF CALIFORNIA
Generated on 2019-10-24 12:10 GMT / http://hdl.handle.net/2027/uc1.b3252759
Public Domain in the United States, Google-digitized / http://www.hathitrust.org/access_use#pd-us-google

gibt in Übereinstimmung mit Bergmann, Broca und Maubrac 3 Gruppen von Symptomen an, die bei manifesten intrakraniellen Eiterungen auftreten: 1. Symptome der Eiterung (Fieber, Magenschmerzen, Verstopfung, rasche Abmagerung); 2. Druckerscheinungen (Pulsverlangsamung, Erbrechen, Schwindel, intellektuelle Störungen, Kopfschmerzen); 3. Jacksonsche Anfälle, Lähmung der motorischen Nerven, Anosmie, Hemianopsie, Aphasie. Fröschels.

Notizen und Personalien.

Am 1. Januar 1911 wurden an den Stadtkrankenhäusern Friedrichstadt und Johannstadt zu Dresden Abteilungen für Ohren- und Halskranke errichtet und die bisherigen konsultierenden Ohrenärzte Sanitätsrat Dr. Max Mann und Dr. Richard Hoffmann zu Oberärzten ernannt.

Dr. Claus, Oberarzt der Ohrenklinik der Charité in Berlin, wurde zum Nachfolger von Prof. Dr. Hartmann (Ohrenabteilung des Rudolf Virchow-Krankenhauses) gewählt.

Prof. Bürkner, Vorstand der Universitäts-Ohrenklinik in Göttingen, wurde zum Geh. Medizinalrat ernannt.

Dr. Bayer, Assistent der Ohrenklinik in Berlin (Vorstand: Prof. Passow), habilitierte sich als Privatdozent für Ohrenheilkunde.

Prof. Dr. v. Eicken, Direktor der Ohren-, Nasen-, Kehlkopfklinik in Gießen, hat einen Ruf nach Erlangen abgelehnt.

Vom 27. März bis 1. April 1911 findet in Jena der **V. Fortbildungskurs für Spezialärzte** statt.

(Wittmaack: Normale und pathologische Histologie des inneren Ohres, mit Berücksichtigung klinischer Krankheitsbilder, 14 Stunden; Besprechung und Demonstration typischer otologischer Operationen je nach Material. — Brünings: Vorlesung und Praktikum der direkten Laryngo-Tracheo-Bronchoskopie, 16 Stunden; Besprechung und Demonstration typischer rhino-laryngologischer Operationen, 12 Stunden; Physiologie und funktionelle Diagnostik des Vestibularapparates, 4 Stunden; rhino-otologischer Röntgenkurs, 4 Stunden.)

Maximale Teilnehmerzahl 15. Assistenten deutscher Kliniken honorarfrei. Nächste Wiederholung zu Beginn der Herbstferien. Nähere Auskunft durch Privatdozenten Dr. Brünings, Jena.

Corrigendum: Band XLIV (1910), pag. 1433 lies statt Schermann: Uchermann. — Bd. XLV (1911), pag. 78 soll es heißen: Prof. Denker, Direktor der Universitäts-Klinik für Ohren-, Nasen- und Kehlkopfkranke etc., ferner (bezüglich Halle a. S.): Universitäts-Klinik für Ohren-, Nasen- und Kehlkopfkranke.

Für den wissenschaftlichen Teil verantwortlicher Redakteur: Dr. Ernst Urbantschitsch, Dr. Otto Kahler.
Herausgeber, Eigentümer und Verleger: Urban & Schwarzenberg.

Die Firma Ernst Loewe (Zittau i. S.) ersucht mitzuteilen, daß sie von nun ab ihre Ohr-Massage-Apparate bei unverändert sorgfältiger Herstellung um 26 Mark (statt früher 30 Mark) abgibt.

Druck von Gottlieb Gistel & Cie., Wien, III., Münzgasse 6.

Digitized by Google
Original from UNIVERSITY OF CALIFORNIA
Generated on 2019-10-24 12:10 GMT / http://hdl.handle.net/2027/uc1.b3252759
Public Domain in the United States, Google-digitized / http://www.hathitrust.org/access_use#pd-us-google

MONATSSCHRIFT FÜR OHRENHEILKUNDE
UND
LARYNGO-RHINOLOGIE.

XLV. Jahrg. 1911. 3. Heft.

Nachdruck verboten.

Otologischer Teil.

Original-Artikel.

Aus dem pathologisch-anatomischen Universitätsinstitute in Wien
(Vorstand: Hofrat Prof. A. Weichselbaum).

Ein histologisch untersuchter Fall von Otosklerose.

Von Dr. **Otto Mayer.**

(Mit 11 Textfiguren.)

Durch die anatomischen Untersuchungen der letzten Jahre[1]) haben die Ansichten über diejenige Erkrankung des Gehörorganes, welche man Otosklerose nennt, eine wesentliche Änderung erfahren. Während nämlich früher die Stapesankylose als unbedingt zum Bilde der Otosklerose gehörig angesehen wurde und auch die klinische Diagnose fast nur auf der Feststellung der Stapesankylose beruhte, ist man heute davon überzeugt, daß die Fixation der Fußplatte des Steigbügels nur einen zufälligen Befund bei der Otosklerose bildet. Andrerseits ist bewiesen worden, daß die Labyrinthatrophie, die man früher von zufällig bestehenden Allgemeinerkrankungen ableitete, eine wesentliche Teilerscheinung der Otosklerose ist und in vielen Fällen das klinische Krankheitsbild der Otosklerose bestimmt.

Trotz dieser unleugbaren Fortschritte ist man sich andrerseits noch immer nicht im Klaren über die Art der anatomischen Veränderungen, und zwar weder über die des Knochens noch die des Labyrinthes. Ich möchte mir daher erlauben, den histologischen Befund zweier Gehörorgane eines Falles von Otosklerose um so ausführlicher mitzuteilen, als einige der gefundenen Veränderungen etwas wesentlich Neues bieten und zur Charakterisierung der Otosklerose beitragen werden.

Eine genaue Übersicht über die Literatur kann ich mir an dieser Stelle wohl ersparen, weil gerade in der letzten Zeit ausführliche Referate über dieses Thema erschienen sind; so erwähne ich insbesondere das Referat Heimans in der Monatsschrift für Ohrenheilkunde 1909. Die ältere Literatur ist in der bekannten Abhandlung von Denker ausführlichst behandelt.

[1]) Manasse, Brühl, Möller.

Digitized by Google
Original from UNIVERSITY OF CALIFORNIA
Generated on 2019-10-24 12:10 GMT / http://hdl.handle.net/2027/uc1.b3252759
Public Domain in the United States, Google-digitized / http://www.hathitrust.org/access_use#pd-us-google

Anamnese: Martin P., 57 Jahre alt, Gärtner, wurde am 24. Juni 1909 auf die erste medizinische Abteilung in Graz gebracht, woselbst er bereits am nächsten Tag[1]) starb. Der Krankengeschichte, deren Einsichtnahme mir von Herrn Prof. Lorenz gütigst gestattet wurde, entnahm ich, daß die klinische Diagnose auf Leukaemia acuta lymphatica lautete.

Da ich bei der Obduktion erfuhr, daß der Pat. vollständig taub gewesen war, ersuchte ich um beide Gehörorgane. Herrn Hofrat Prof. Eppinger erlaube ich mir, für die Überlassung derselben meinen besten Dank auszusprechen.

Behufs näherer Daten wandte ich mich an den früheren Dienstherrn des Verstorbenen und erfuhr, daß dieser 21 Jahre schwerhörig, in den letzten Jahren aber vollkommen taub gewesen war. Auch soll er häufig über Schwindelanfälle und heftiges Rauschen im Kopfe geklagt haben. Seine Mutter, die einige Jahre vor ihm gestorben ist, war ebenfalls 23 Jahre lang taub gewesen.

Obduktionsbefund[2]) des pathologisch-anatomischen Institutes in Graz: Groß, kräftig, gebaut, etwas abgemagert, Hautdecken leicht gelblich gefärbt. Schädeldach mäßig groß, länglich, oval, dünn, kompakt. Dura verdickt, sehr blaß. Im Sinus sagittalis lichte Gerinnsel. Die Innenfläche der mittleren Schädelgruben von einem rostfarbigen Belage bedeckt. Pia der Basis zart, sehr blaß, Kleinhirn- wie Großhirnbasisgefäße etwas verdickt. Pons und Medulla fest, zäh, blaß, basal. Sinus fast leer. Unterhautzellgewebe fettarm. Muskulatur mäßig kräftig, in den Jugularvenen dünnflüssiges, dunkles Blut. Zwerchfell rechts am 4., links am 5. Rippenknorpel, linke Lunge allenthalben adhärent, Herzbeutel zart, enthält viel klare Flüssigkeit, Herz groß, schräg, Höhlen weit mit Blut und Fibringerinnsel gefüllt, Wandung etwas dicker, Herzfleisch hart, brüchig, sehr blaß, gelblich gefärbt. Klappen zart. Linke Lunge schwer, Pleura schwartig verdicht. Oberer Lappen luftarm, stark durchfeuchtet, schwärzlich gefärbt. Unterer Lappen luftarm, licht gefärbt, sehr stark schaumig durchfeuchtet. Schleimhaut der Bronchien zart, sehr blaß. Die Lymphdrüsen des Hilus groß, anthrakotisch. Rechte Lunge größer, Gewebe luftarm, sehr stark schaumig durchfeuchtet, blaß. Schleimhaut des Pharynx und Oesophagus zart, blaß, ebenso Larynx und Trachea. Schilddrüsen groß, gelbbraun. Aortenintima etwas verdickt, blaß; Milz 25 *cm* lang, 15 *cm* breit, Kapsel gespannt, etwas verdickt, Gewebe ziemlich hart, brüchig, dunkel gefärbt, mäßig pulpareich. Linker Ureter und Nebennieren gehörig, linke Niere mäßig groß. Kapsel zart, leicht abziehbar, Gewebe hart, zäh, sehr blaß, etwas gelblich gefärbt. Rechte Niere wie links. Magenschleimhaut geschwollen, lichtgrau gefärbt, glatt; die Mesenterialdrüsen groß, weißlich gefärbt. Dickdarmschleimhaut blaß,

[1]) Nachts 11 Uhr.

[2]) 26. Juni, 9 Uhr früh.

Digitized by Google
Original from UNIVERSITY OF CALIFORNIA
Generated on 2019-10-24 12:10 GMT / http://hdl.handle.net/2027/uc1.b3252759
Public Domain in the United States, Google-digitized / http://www.hathitrust.org/access_use#pd-us-google

zart, die des Dünndarms blaß, Lymphfollikel etwas geschwollen, die Drüsen in der Nähe der Wurzel des Dünndarmmesenteriums groß, weiß gefärbt, hart. In der oberen Duodenalwand ein 4 *cm* tiefes Divertikel. In den Gallenwegen etwas eingedickte, lichte Galle, ebenso in der ziemlich weiten Gallenblase, in der sich noch sehr kleine, schwärzliche Konkremente befinden. Pankreas mäßig groß, blaß, Leber groß, Gewebe sehr hart, zäh, lichtbraun. Acinuszeichnung scharf. Hoden groß, weich, blaß. In der Harnblase viel dunkler Harn. Schleimhaut blaß. Prostata größer, fest, zäh, Samenbläschen gehörig.

Diagnose: Oedema pulmonum, Dilatatio et degeneratio adiposa cordis. Tumor lienis chronicus. Anaemia universalis.

Die histologische Untersuchung der Milz und der Leber, welche ich vornahm, bestätigte die klinische Diagnose.

In der Milz sind die Follikel mehr oder weniger stark vergrößert und zum Teil untereinander zusammenfließend. Die Vergrößerung ist bedingt durch Vermehrung der lymphocytären Elemente. In der Pulpa befinden sich zahlreiche kleinere und größere herdförmige Anhäufungen von Lymphocyten.

In der Leber findet sich eine periacinöse Infiltration mit Lymphocyten, die teils diffus, teils in Form von knötchenartigen Herden angeordnet sind.

Beide Schläfenbeine wurden schon 10 Stunden nach dem Tode der Leiche entnommen und nach Eröffnung des Antrums durch einen senkrecht zur hinteren Pyramidenfläche und durch die Spitze des Warzenfortsatzes gerichteten Sägeschnitt in eine Lösung von 5% Kaliumbichromat, 10% Formol und 1% Eisessig gelegt. Nach 4 Wochen wurden sie in einer 5%igen Salpetersäurelösung mit 10%igem Formolzusatz entkalkt, in schwefelsaurem Natron entsäuert, dann 24 Stunden ausgewaschen. Hierauf folgte Härtung in Alkohol und Einbettung in Celloidin. Die Schnittrichtung ist stets senkrecht zur hinteren Pyramidenfläche.

Färbung nach van Gieson, Hämatoxylin-Eosin, Lithion-Carmin-Gram-Weigert. Markscheidenfärbung nach Wolters-Kulschitzky.

Mikroskopischer Befund des rechten Gehörorganes.

Die Schleimhaut der Tuba Eustachii ist normal. Medialwärts der knorpeligen Tube befinden sich im Knochen der Pyramidenspitze große Hohlräume, welche durch Septen und vorspringende Leisten geteilt werden und dadurch große Buchten besitzen. Die größte Höhe dieser Hohlräume beträgt 12 *mm*, die Breite 10 *mm*. Die Räume sind mit einer dünnen Schleimhaut bekleidet, welche ein niedriges Epithel trägt. Nach hinten zu werden diese Hohlräume enger und gehen in einen ca. 4 *mm* breiten und hohen Gang über, der um das Knie der Carotis lateralwärts abbiegt, dort unter die knöcherne Tube zu liegen kommt und in die Cellulae tubariae übergeht, die in der Zahl von

Digitized by Google
Original from UNIVERSITY OF CALIFORNIA
Generated on 2019-10-24 12:11 GMT / http://hdl.handle.net/2027/uc1.b3252759
Public Domain in the United States, Google-digitized / http://www.hathitrust.org/access_use#pd-us-google

7—8 die knöcherne Tube medialwärts und von unten her bedecken. Nirgends ist in diesen Zellen frisches oder organisiertes Exsudat zu sehen.

Die Schleimhaut der Paukenhöhle ist im allgemeinen nicht verdickt mit Ausnahme der Fensternischen und des Promontoriums, worauf ich noch später zurückkommen werde. Stellenweise ist aber die Schleimhaut dicht mit Lymphocyten infiltriert. Am Boden der Paukenhöhle befinden sich ebenfalls zellige Räume und Buchten. In einer solchen befinden sich gram-positive, lange Ketten bildende Kokken, welche in eine feinkörnige, detritusähnliche Masse eingelagert sind. Diese enthält auch teils einzelne, teils in Haufen liegende Lymphocyten und Plattenepithelien. Die Schleimhaut dieser Zelle ist nicht auffallend entzündlich verändert. In einer anderen Zelle (Fig. 1, 6), die sich unter die Schneckenkapsel einschiebt, befindet sich eine Ansammlung großer, runder oder ovaler Zellen mit stark tingiertem, kleinem Kerne und blassem, kleinste Vakuolen enthaltendem Protoplasma. Es sind diese Zellen als Fettkörnchenzellen anzusehen. Sie liegen in einer mit Eosin rötlichgelblich gefärbten Masse, welche wahrscheinlich als seröses Exsudat anzusehen ist. Blutkörperchen sind in dieser Zelle nicht vorhanden. In anderen Zellen befindet sich seröses Exsudat.

Fig. 1. Rechtes Gehörorgan.

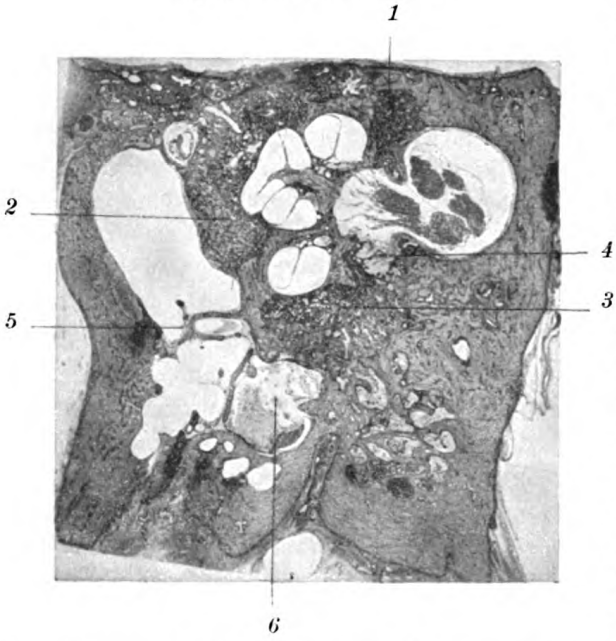

1 oberer innerer Herd, *2* oberer äußerer Herd, *3* unterer Herd, *4* Bindegewebe, *5* Kokken, *6* seröses Exsudat. Fettkörnchenzellen.

Das Trommelfell ist nirgends verdünnt, überall ist die Membrana propria erhalten, daher keine Narbe. Die Schleimhautschichte hingegen ist stellenweise sehr bedeutend verdickt und auffallend derb. Das Schleimhautepithel ist ganz flach. Die Lage des Trommelfelles ist vollkommen normal, wie auf Fig. 3 zu sehen ist.

Der Knochen der Pyramide ist auffällig verändert durch ausgedehnte Umwandlung des kompakten Knochens in eine Spongiosa, welche an verschiedenen Stellen ein verschiedenes histologisches Verhalten zeigt. Diese

Digitized by Google
Original from UNIVERSITY OF CALIFORNIA
Generated on 2019-10-24 12:10 GMT / http://hdl.handle.net/2027/uc1.b3252759
Public Domain in the United States, Google-digitized / http://www.hathitrust.org/access_use#pd-us-google

Veränderung des Knochens betrifft, aber nur ganz scharf umschriebene Herde, zwischen welchen sich Partien normalen Knochens befinden.

Ein solcher Herd, der größte, befindet sich im oberen äußeren Teil der Schneckenkapsel, welche er ihrer ganzen Dicke nach durchsetzt; er reicht von der Dura der oberen Pyramidenfläche nach abwärts bis zu einer geraden Linie, welche die Verlängerung der Lamina spiralis ossea der Mittelwindung bildet. Ich nenne diesen Herd: oberer äußerer Herd.

Nach innen von diesem liegt ein zweiter Herd, der gegen den inneren Gehörgang hinzieht und erst unter der Duralauskleidung desselben endigt: oberer innerer Herd.

Fig. 2. Rechtes Gehörorgan.

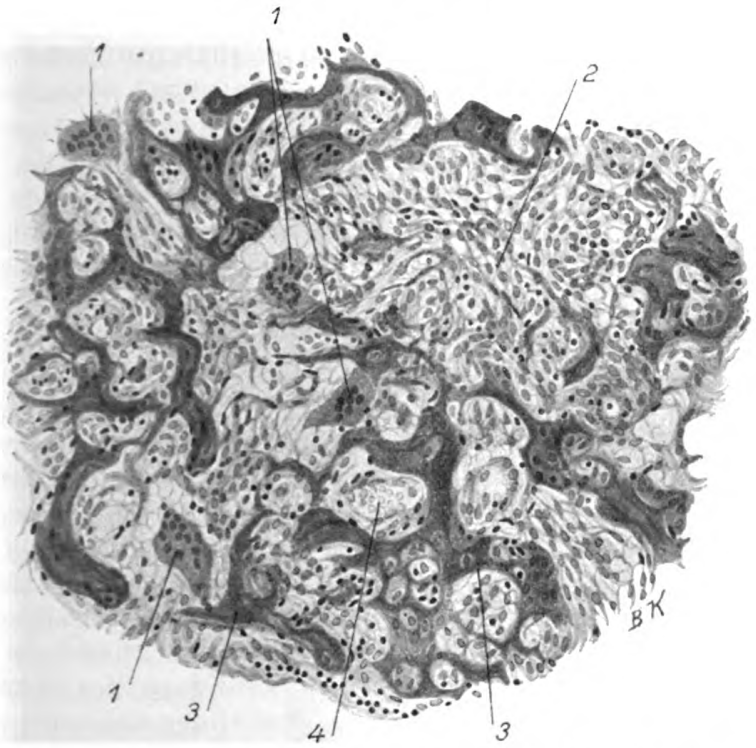

Diese Zeichnung stellt jene Partie des oberen äußeren Herdes dar, welche auf Fig. 1 mit der Ziffer *2* bezeichnet wurde. Man sieht hier schmale Knochenbälkchen *(3)*, zwischen diesen zellreiches fibröses Mark *(2)* mit Riesenzellen *(1)* und sehr spärlichen Blutgefäßen *(4)*.

Ein dritter, letzterem symmetrischer Herd umgibt die basale Schneckenwindung von unten und reicht lateralwärts bis zur Höhe des oberen Endes des Ligamentum spirale der Basalwindung: unterer Herd.

Der obere Herd wird durch den Canalis facialis in 2 Teile getrennt, die sich hinter dem Kanal sofort wieder vereinigen. Durch das sich einschiebende

Generated on 2019-10-24 12:10 GMT / http://hdl.handle.net/2027/uc1.b3252759
Public Domain in the United States, Google-digitized / http://www.hathitrust.org/access_use#pd-us-google
Digitized by Google
Original from UNIVERSITY OF CALIFORNIA

ovale Fenster wird der Herd wieder geteilt, indem der Fensterrahmen aus pathologischen Knochen gebildet wird. Ebenso umgibt der untere Herd den Rahmen des runden Fensters, so daß es auf Durchschnitten den Anschein hat, als ob sich sowohl an der medialen Wand der Nische als auch an der lateralen Wand, welche vom unteren Teil des Promontoriums gebildet wird, ein isolierter Herd befände: tatsächlich handelt es sich aber hier nur um den unteren Herd, der die Nische umgreift. Am weitesten nach hinten und außen reicht der äußere obere Herd, welcher erst unmittelbar hinter dem ovalen Fenster endet.

Was die histologischen Veränderungen in den einzelnen Herden betrifft, so wurde schon erwähnt, daß in den Herden selbst verschiedene Zonen zu unterscheiden sind. Die eine, welche an unveränderten kompakten Knochen anstößt, ist dadurch ausgezeichnet, daß in ihrem Bereiche der Knochen bis auf ganz schmale Bälkchen von abnorm stark blau gefärbter Knochensubstanz geschwunden und durch ein sehr zellreiches, fibröses Gewebe ersetzt ist. Dieses besteht aus spindelförmigen oder runden Zellen (Keimzellen, Fibroblasten) und ziemlich zahlreichen mehrkernigen Riesenzellen, welch letztere entweder mitten im zellreichen Gewebe oder am Rande der Knochenbälkchen in Vertiefungen derselben (Lacunen) liegen.

Fig. 3. Rechtes Gehörorgan.

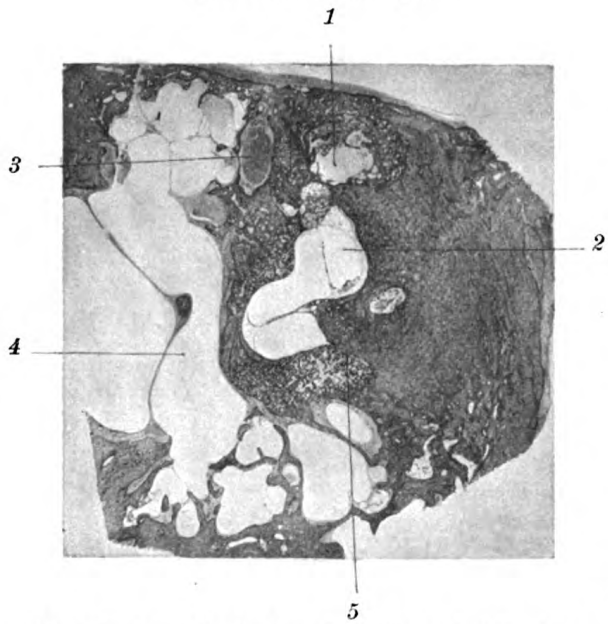

1 Cyste im oberen Herd, *2* Sacculus, *3* Nervus facialis, *4* Cavum tympani, *5* Aquaeductus cochleae.

Gegen den kompakten Knochen grenzt sich diese Zone sehr scharf ab, doch sieht man stellenweise Sprossen von fibrösem Marke in die Haversschen Kanäle der Compacta eindringen. Diese anstoßende Kompakta zeichnet sich dadurch aus, daß sie sehr sklerotisch ist; man sieht fast gar keine Markräume mehr, die Knochenzellen sind sehr klein und färben sich mit Hämatoxylin-Eosin fast schwarz, ebenso wie die Knochenhöhlen. Die Haversschen Räume sind durch Auflagerungen von Knochen auf die Wände sehr hochgradig verengt oder sogar obliteriert.

Digitized by Google
Original from UNIVERSITY OF CALIFORNIA
Generated on 2019-10-24 12:10 GMT / http://hdl.handle.net/2027/uc1.b3252759
Public Domain in the United States

Die erstbeschriebene Zone des erkrankten Knochens geht allmählich über in eine solche, in welcher die mit Hämatoxylin-Eosin blau gefärbten Knochenbälkchen von mit Eosin rot gefärbten Säumen umgeben sind, auf welchen eine Lage von polygonalen Zellen (Osteoblasten) aufliegt. Daneben sieht man breitere, mit Eosin rot gefärbte Knochenbalken, welche große Knochenzellen und keine deutliche lamelläre Struktur zeigen. Aus diesen Merkmalen kann man schließen, daß der beschriebene Knochen neugebildet ist. Die Markräume dieses Knochens sind enger und enthalten entweder zellarmes, fibröses Mark oder lymphoides Mark.

Die Erkrankung ergreift nicht nur den periostalen, sondern auch den enchondral vorgebildeten Knochen der eigentlichen Labyrinthkapsel. Im Bereiche der Herde fehlen daher in letzterem die dort normalerweise vorhandenen Knorpelreste.

Was die Blutgefäße in den Herden anlangt, ist zu konstatieren, daß in den erkrankten Partien nur dort sehr reichliche, strotzend mit Blut gefüllte Kapillaren zu sehen sind, wo Knochenneubildung vor sich geht. Das fibröse Mark ist als blutgefäßarm zu bezeichnen. Stellenweise sind im Marke weite, leere Räume zu sehen, welche mit einem Endothel bekleidet sind, so daß man sie als leere Blutgefäße ansehen kann, oft aber ist ein deutliches Endothel nicht zu unterscheiden, so daß es sich hier um Lücken im Marke handeln dürfte.

An den Stellen, wo ein Herd an Periost oder Endost anstößt, ist dieses meist sehr verdickt durch ein zellarmes, derbes Bindegewebe. Die Kontur des Knochens ist dort nicht glatt, sondern uneben und höckerig. Oft reichen die Markräume bis an das Endost oder Periost.

Dort, wo die Herde an die Dura mater des inneren Gehörganges angrenzen, ist der Knochen durch ein lockeres, zellreiches Gewebe ersetzt, welches nach der Dura zu derber wird und in diese übergeht. Diese selbst ist dort sehr stark verdickt. Derartige Stellen finden sich an den genau symmetrischen Stellen am Dache und am Boden des inneren Gehörganges, und zwar unmittelbar vor der Lamina cribrosa.

Von der Erkrankung sind folgende Partien der Schneckenkapsel verschont geblieben: Erstens eine scharf dreieckige, mit der Basis auf der basalen Windung aufsitzende Partie endochondralen Knochens, die bis in den inneren Gehörgang reicht. Ferner eine zwischen Basalwindung beginnende und bis nach außen an die Paukenwand reichende, 2 *mm* breite Zone. Drittens ein schmaler Streifen, der sich an den oberen Umfang der ersten Windung anschließt und dieselbe umgreift.

Außer diesen 3 Zonen, auf die ich besonders hinweise, bleiben alle diejenigen Teile des periostal apponierten Knochens verschont, welche spongiös sind oder wenigstens noch größere Markräume enthalten, so die an der inneren

Digitized by Google
Original from UNIVERSITY OF CALIFORNIA
Generated on 2019-10-24 12:10 GMT / http://hdl.handle.net/2027/uc1.b3252759
Public Domain in the United States, Google-digitized / http://www.hathitrust.org/access_use#pd-us-google

Pyramidenkante gelegenen Partien, ferner die ganze Bogengangsregion (siehe Fig. 4).

Das ovale Fenster ist rings von erkrankten Knochen umgeben. Der Knochen des Promontoriums erscheint in seinen oberen Partien mit Hämatoxylin stark blau gefärbt und von vielen Markräumen, die mit zellreichem, fibrösem Marke gefüllt sind, durchzogen. Unmittelbar unter dem Fensterrahmen ist aber an Stelle des zellreichen Markes ein derbes, fibröses Gewebe vorhanden. Die Knochenspangen in diesem sind blau gefärbt und haben unregelmäßige, buchtige Konturen. An einigen Stellen ist der Knochen in einer großen Ausdehnung durch dieses derbe Gewebe ersetzt. Es steht dieses hier in Verbindung mit dem derben Periost, welches über die Oberfläche des Herdes hinwegzieht. Der Knochen des Promontoriums sowohl als auch der oberen Nischenwand ist bedeutend verdickt, so daß die Nische verengt wird. Das Periost der Nische ist ebenfalls derber und es finden sich in demselben einige unregelmäßige, buchtige, kleine Knochenstücke, ganz lose, ohne Zusammenhang mit dem übrigen Knochen. An der unteren Nischenwand sitzt auf dem Periost ein größeres Knochenstück auf und ragt frei in die Nische hinein. Der Knochen des oberen Teiles des Fensterrahmens, welcher ebenfalls in eine markreiche Spongiosa umgewandelt ist, setzt sich nach abwärts fort in das Ringband und geht weiter ohne sichtbare Grenze in die stark verdickte, ebenfalls spongiöse Fußplatte des Steigbügels über. Der Knorpelbelag wurde hier vollkommen resorbiert. Der untere Teil des Ringbandes ist unverändert, ebenso ist auch das Ringband in den rückwärtigen Teilen des ovalen Fensters intakt, so daß also die Ankylose nur den vordersten und den obersten Teil des Fensters betrifft.

Fig. 4. Rechtes Gehörorgan.

1 Stapesankylose, *2* Bindegewebsneubildung in der Nische des runden Fensters.

Der hintere Schenkel des Steigbügels ist durch eine Schleimhautfalte mit der vorspringenden unteren Wand der Nische verwachsen. Das Amboßsteig-

Digitized by Google
Original from UNIVERSITY OF CALIFORNIA
Generated on 2019-10-24 12:10 GMT / http://hdl.handle.net/2027/uc1.b3252759
Public Domain in the United States, Google-digitized / http://www.hathitrust.org/access_use#pd-us-google

bügelgelenk ist unverändert. Hingegen besitzt der sich daran anschließende absteigende Schenkel des Amboß an seiner Oberfläche, wie auch in seinem Inneren Lücken, die mit derbem Bindegewebe ausgefüllt sind. Die Konturen der Hohlräume sind buchtig. An der Innenseite des absteigenden Amboßschenkels befindet sich mitten in einem derartigen Bindegewebsherd ein cystischer, mit Epithel bekleideter Hohlraum, der zahlreiche Fettkörnchenzellen einschließt.

Fig. 5. Rechtes Gehörorgan.

1 Bindegewebsherde im absteigenden Amboßschenkel, *2* hinterer Steigbügelschenkel, verwachsen mit der unteren Wand der Nische. *3* Hammeramboßgelenk, *4* Nervus facialis.

Der Körper des Amboß, das Hammer-Amboßgelenk und der Hammer sind ohne Veränderungen.

Die Nische des runden Fensters wird von vorne her durch Ausläufer des unteren Knochenherdes begrenzt. Es ist diesbezüglich früher gesagt worden, daß der untere Herd bis an die Nische heranreicht und dieselbe von vorne her umgreift. Auf dem senkrechten Durchschnitte sieht man daher an der hinteren und auch an der vorderen Wand pathologischen Knochen, und zwar hat dieser dort die Form einer Exostose, indem er aus der Wand ziemlich weit vorragt (siehe Fig. 4). Das Periost ist in der Nische sehr derb. Die Schleimhaut hingegen ist daselbst sehr hyperämisch. Man sieht dort weite Kapillaren, die strotzend mit Blut gefüllt sind, in welchem die lymphocytären Elemente bedeutend vermehrt sind. In der Umgebung der Kapillaren befinden sich im Gewebe Anhäufungen von Lymphocyten. Die Nische wird durch quergespannte pathologische Bindegewebsstränge nach unten zu abgeschlossen. Einige derselben sind sehr zellreich, die anderen derber. Sie sind mit einem meist sehr flachen, seltener mit kubischem Epithel überzogen. Zwischen diesen Strängen befinden sich Fettkörnchenzellen.

Generated on 2019-10-24 12:10 GMT / http://hdl.handle.net/2027/uc1.b3252759
Public Domain in the United States, Google-digitized / http://www.hathitrust.org/access_use#pd-us-google
Digitized by Google
Original from UNIVERSITY OF CALIFORNIA

Im Bereiche des oberen äußeren Herdes ist an Schnitten, die in der Ebene des Aquaeductus cochleae geführt wurden, ein eigenartiger Befund zu konstatieren. Es geht nämlich hier die Spongiosa in ein sehr weitmaschiges Netz von breiten Balken über, zwischen welchen sich lymphoides Mark befindet. Mitten in dieser eigenartigen Spongiosa liegt ein großer Hohlraum, in welchem sich außer Haufen von roten Blutkörperchen und Lymphocyten sowie vereinzelten Fettkörnchenzellen kein Inhalt nachweisen läßt. Der Knochen, welcher unmittelbar an den Hohlraum angrenzt, ist durch eine deutliche faserige Struktur und starke Blaufärbung bei Hämatoxylinbehandlung charakterisiert. Ob eine endotheliale Auskleidung der Cyste vorhanden ist, läßt sich nicht mit Sicherheit feststellen.

Inneres Ohr. Schnecke. Der Ramus cochleae nervi acustici ist im ganzen nicht verdünnt. Bei Färbung nach van Gieson läßt sich ein großer Reichtum an Bindegewebe feststellen. Färbung nach Wolters zeigt die Markscheiden fadenförmig spindelig; auch körniger Zerfall derselben ist sichtbar. Die Zahl der Ganglienzellen des Ganglion spirale aller Windungen ist nicht wesentlich vermindert. Die Zellen sind, soweit man dies im Hämatoxylin-Eosinpräparat erkennen kann, nicht auffällig verändert; das Zwischenbindegewebe ist vermehrt. Die Nervenfasern im Rosenthalschen Kanal und in der Lamina spiralis ossea sind sehr spärlich; die Markscheiden sind auch hier größtenteils zerfallen. Das Cortische Organ ist in allen Windungen fast vollkommen atrophiert. Es befindet sich auf der Membrana basilaris nur eine ganz niedrige Lage eosinroter Masse, in der einige blaugefärbte Kerne zu erkennen sind. Die Zellen des Sulcus spiralis internus und externus sind flach.

Die Stria vascularis ist niedrig, das Gewebe nicht so locker wie normal, sondern derber; namentlich in der Basalwindung zeigt sich im nach van Gieson gefärbten Schnitte die Stria sklerosiert. Auffallend ist die Gefäßarmut der Stria, da statt 3—4 Querschnitten von Blutgefäßen meist nur ein solcher zu sehen ist. Das Vas prominens ist ebenfalls meistens nicht zu finden. Neben dieser Gefäßarmut ist eine sehr reichliche Pigmentierung des Gewebes der Stria vorhanden.

Das Ligamentum spirale ist in der Basalwindung nicht besonders verändert, hingegen ist es in der Mittel- und Spitzenwindung ganz auffallend substanzarm und zeigt stellenweise Lücken.

Der Ductus cochlearis hat in keiner Windung die normale Gestalt. In der Basalwindung ist er dadurch, daß die Reissnersche Membran mit seiner unteren und seitlichen Wand verklebt ist, vollkommen obliteriert; in der Mittel- und Spitzenwindung hingegen ist er bloß verengt, weil dort die Reissnersche Membran nur mit der Oberfläche der Crista spiralis verlötet ist.

Die Cortische Membran fehlt entweder ganz, so in der Basalwindung, oder sie ist mit der Reissnerschen Membran verklebt.

Digitized by Google
Original from UNIVERSITY OF CALIFORNIA
Generated on 2019-10-24 12:10 GMT / http://hdl.handle.net/2027/uc1.b3252759
Public Domain in the United States, Google-digitized / http://www.hathitrust.org/access_use#pd-us-google

Die Macula sacculi ist, soweit dies an den erhaltenen Schiefschnitten zu sehen ist, nicht besonders hochgradig verändert. Das Epithel der Macula utriculi hingegen ist unscharf konturiert und zwischen den Zellen sind zahlreiche große Lücken. Ebenso ist das Epithel der Cristae ampullarum beschaffen. Die Cupula ist zu einer mit Eosin-Hämatoxylin rötlich gefärbten Masse geschrumpft.

Der Aquaeductus cochleae wird in seiner lateralen Hälfte von unten her durch pathologischen Knochen begrenzt, welcher dem unteren Herd angehört. Der Knochen ist hier mit Hämatoxylin stark blau gefärbt und besitzt weite Markräume, die zellreiches, fibröses Mark enthalten. Das Endost des Aquaeductus cochleae, welches unmittelbar an den pathologischen Knochen angrenzt, ist so hochgradig verdickt, daß der Kanal vollkommen von demselben ausgefüllt wird und von einem Lumen nichts zu sehen ist. Es reicht dieser Verschluß des Kanals bis zu seiner trichterförmigen Mündung in den Vorhofsteil der basalen Schneckenwindung. In dem derben Bindegewebe, welches den Kanal füllt, befinden sich einzelne runde und längliche, mit Hämatoxylin stark blau gefärbte, konzentrisch geschichtete Konkretionen. In seinem medialsten Teile ist der Aquaeductus cochleae frei.

Der Aquaeductus vestibuli bietet nichts Bemerkenswertes.

Es wurden also in diesem Gehörorgan folgende Veränderungen gefunden:

1. In der knöchernen Labyrinthkapsel ausgedehnte, voneinander durch unveränderten Knochen getrennte Herde vom Typus der Otosklerose.

2. In einem der Herde befindet sich eine Zyste.

3. Die Stapesplatte ist zum Teil mit dem Fensterrahmen durch neugebildeten Knochen verwachsen und dadurch der Stapes ankylosiert.

4. In der Nische des ovalen Fensters ist das Periost derb, sehr bedeutend verdickt, wenig mit Lymphocyten infiltriert. Die Schleimhaut ist ebenfalls durch derbes Bindegewebe verdickt und mit Lymphocyten infiltriert. Der Knochen ist bedeutend verdickt, so daß dadurch die Nische verengt wird.

5. In der Nische des runden Fensters ist die Schleimhaut sehr hyperämisch und mit Lymphocyten infiltriert und die Nische zum Teil durch derbere, zum Teil durch hyperämische und infiltrierte, quergespannte Falten verschlossen, zwischen welchen sich Fettkörnchenzellen befinden.

6. Die Schleimhaut der übrigen Paukenhöhle ist stellenweise dicht mit Lymphocyten infiltriert. Die Schleimhautschichte des Trommelfells zeigt stellenweise eine ganz bedeutende Verdickung durch ein derbes Bindegewebe. Hingegen ist keine Narbe zu sehen. Die Membrana propria ist intakt.

7. Am Boden der Paukenhöhle befindet sich an einer Stelle frisches, seröses Exsudat und in demselben grampositive Bakterien. In einer Zelle am Boden der Paukenhöhle befindet sich ebenfalls seröses Exsudat und reichlich Fettkörnchenzellen, hingegen keine Kokken. Die übrigen Zellen der Pauken-

Digitized by Google
Original from UNIVERSITY OF CALIFORNIA
Generated on 2019-10-24 12:10 GMT / http://hdl.handle.net/2027/uc1.b3252759
Public Domain in the United States, Google-digitized / http://www.hathitrust.org/access_use#pd-us-google

höhle sind größtenteils frei von Exsudat, nur in einigen befindet sich ein seröses Exsudat.

8. Der Ductus cochlearis ist entweder verengt oder ganz verödet durch Senkung der Reissnerschen Membran.

9. Die Stria ist atrophisch, blutgefäßarm, sehr stark pigmentiert, das lockere Gewebe ist durch derbes Bindegewebe ersetzt.

10. Das Cortische Organ ist hochgradig degeneriert, in der basalen Windung fehlt es.

11. Die Ganglienzellen des Ganglion spirale sind an Zahl nicht sehr bedeutend verringert, hingegen etwas geschrumpft, das Zwischenbindegewebe ist vermehrt.

12. Die Nervenfasern des Ramus cochlearis im Bereiche des Rosenthalschen Kanales und der Lamina spiralis ossea sind vermindert, die Markscheiden sind degeneriert. Der Stamm des Nerven im inneren Gehörgang ist nicht merklich verdünnt.

13. Die Nervenendstellen im Bogengangs- und im Vestibularapparat sind ebenfalls degenerativ verändert.

Nach diesen Befunden kann es gar keinem Zweifel unterliegen, daß wir es hier tatsächlich mit einem Falle von Otosklerose zu tun haben, denn es fand sich erstens die typische herdförmige Erkrankung des Knochens der Pyramide, zweitens eine Stapesankylose und drittens eine Labyrinthatrophie, welche ebenfalls zum typischen Bilde der Otosklerose gerechnet werden kann. Überdies spricht für die Diagnose noch die Anamnese, durch welche eine langsame, durch mehr als 20 Jahre fortschreitende, mit heftigen subjektiven Geräuschen einhergehende Ertaubung festgestellt wurde, welche von der Mutter ererbt war.

Linkes Gehörorgan. Das Gehörorgan wurde nach vollendeter Einbettung durch einen Schnitt, der vom Ostium tympanicum tubae bis in das Antrum reichte, in zwei Teile geteilt, in einen lateralen, welcher das Trommelfell, und in einen medialen, welcher die Pyramide enthielt; hierauf wurde diese senkrecht zur hinteren Pyramidenfläche, ebenso wie auf der rechten Seite, in Schnitte zu 15—20 μ zerlegt.

An Schnitten, die von der Pyramidenspitze stammen, sieht man eine lockere Spongiosa, die zum Teil lymphoides Mark, zum Teil Fettmark enthält. Der Knochen ist hier normal zu nennen. An anderen Schnitten, welche bereits die Schneckenkapsel zeigen, sieht man den Knochen in großer Ausdehnung erkrankt. Nur zwei scharf begrenzte, dreieckige Stellen sind normal geblieben. Die Art der Erkrankung ist hier ganz die nämliche wie auf der rechten Seite. An den darauffolgenden Schnitten, welche die basale Windung bereits eröffnet haben, sieht man in dem erkrankten Knochen eine 3 *mm* hohe und ebenso breite Cyste, die zwischen der Basalwindung und der Paukenhöhle liegt und

Digitized by Google
Original from UNIVERSITY OF CALIFORNIA
Generated on 2019-10-24 12:10 GMT / http://hdl.handle.net/2027/uc1.b3252759
Public Domain in the United States, Google-digitized / http://www.hathitrust.org/access_use#pd-us-google

von beiden nur durch eine ganz schmale Knochenbrücke getrennt ist. Schnitte durch die Mitte der Schnecke zeigen, daß der Knochen hier ebenso wie auf der rechten Seite im Gebiete dreier scharf umgrenzter Herde erkrankt ist, deren Form, Ausdehnung und Beschaffenheit mit denjenigen der anderen Seite vollkommen übereinstimmen (s. Fig. 6).

Fig. 6. Linkes Gehörorgan.

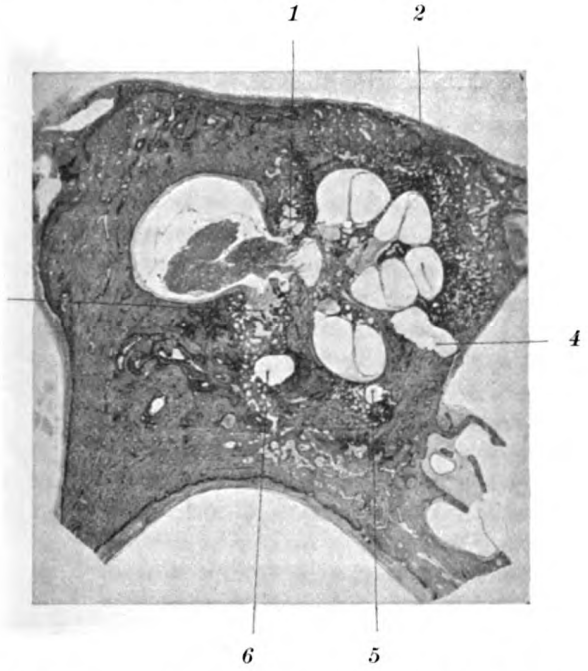

1 oberer innerer Herd, daselbst ein Bindegewebsherd unter der Dura mater, *2* oberer äußerer Herd, *3* unterer Herd, Bindegewebsherd unter der Dura, *4* Cyste im oberen äußeren Herd, *5* und *6* Cysten im unteren Herd.

Sie unterscheiden sich aber wesentlich von denjenigen der anderen Seite dadurch, daß sie alle Cysten enthalten. Und zwar sieht man auf den durch die Mitte der Spindel geführten Schnitten im Bereiche des unteren Herdes 2, im oberen äußeren Herd 1 Cyste. Verfolgt man diese nach hinten, so sieht man, daß die beiden erstgenannten Cysten miteinander sich vereinigen und eine große, den ganzen unteren Herd einnehmende Cyste bilden. Das Ligamentum spirale und die Scala tympani der basalen Windung ist nur durch eine schmale Knochenspange von der Cyste getrennt. Die im oberen äußeren Herd gelegene Cyste nimmt ebenfalls an Größe zu und reicht schließlich bis hinauf zur Dura mater. Zwischen der oberen Cyste und der unteren bleibt nur die Knochenspange erhalten, welche auch auf der rechten Seite kompakt geblieben ist.

An Schnitten, welche durch den Vorhofsteil der basalen Windung geführt wurden, sieht man diese von oben wie von unten von cystischen Räumen umgeben und beiderseits nur von einer ganz dünnen Knochenspange begrenzt; die Form der Hohlräume der basalen Schneckenwindung ist normal (siehe Fig. 8). Nach hinten zu wird die untere Cyste wieder kleiner und es tritt an ihrer Stelle wieder pathologischer Knochen auf, der bis zur hinteren Ampulle hinzieht und auch in der Nische des runden Fensters endet.

Generated on 2019-10-24 12:10 GMT / http://hdl.handle.net/2027/uc1.b3252759
Public Domain in the United States, Google-digitized / http://www.hathitrust.org/access_use#pd-us-google
Digitized by Google
Original from UNIVERSITY OF CALIFORNIA

Der obere Herd wird durch den Nervus facialis (s. Fig. 7, 1) in zwei Teile getrennt, dadurch wird auch die in diesem Herd gelegene Cyste geteilt,

Fig. 7. Linkes Gehörorgan.

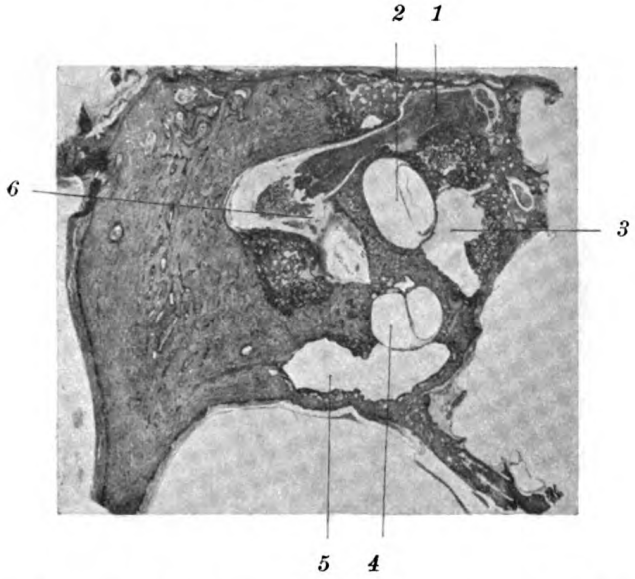

1 Nervus facialis, *2* Mittelwindung, *3* Zyste im oberen äußeren Herd, *4* basale Schneckenwindung, *5* Cyste im unteren Herd, *6* innerer Gehörgang.

Fig. 8. Linkes Gehörorgan.

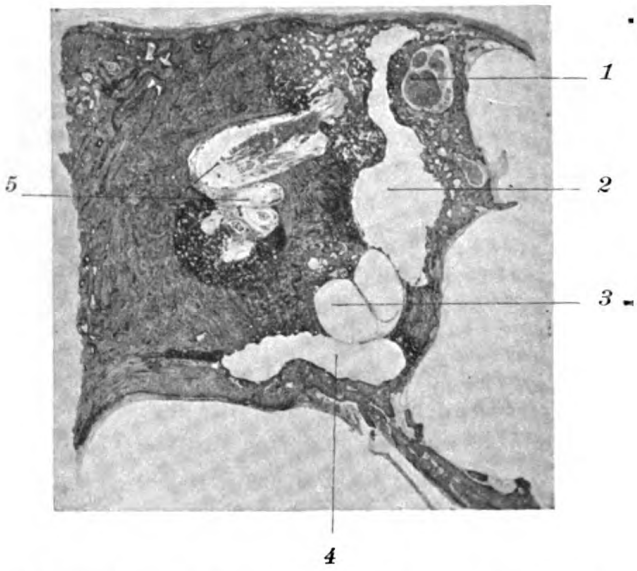

1 Nervus facialis, *2* Cyste im oberen äußeren Herd, *3* Scala tympani der basalen Schneckenwindung, *4* Cyste im unteren Herd, *5* innerer Gehörgang.

die sich hinter dem Nervendurchtritt aber nicht mehr vereinigen. Ebenso wie auf der anderen Seite enden alle Herde in einer Ebene, die senkrecht hinter dem ovalen Fenster liegt.

Über die Cysten selbst ist zu bemerken, daß sie stets im erkrankten, nie im normalen Knochen liegen, und zwar befinden sie sich an denjenigen Stellen, wo fibröses Mark vorhanden ist. Die Begrenzung der Cysten ist nur dort, wo Knochen angrenzt, eine scharfe, sonst reicht das Markgewebe selbst in die Hohlräume hinein. Ein Endothel fehlt. Den Inhalt bildet, abgesehen von Gruppen von roten Blutkörperchen, eine feinkörnige, stellenweise eine feinfädige Masse.

Am ovalen Fenster sind die Verhältnisse ebenfalls denjenigen der rechten Seite ähnlich. Auch hier wird das Fenster von pathologischem Knochen umgeben, der aber nicht so tief blau gefärbt ist wie rechts und nicht so viele zellreiche Markräume enthält, sondern der mehr kompakt ist, in den Markräumen lymphoides Mark, sogar Fettmark enthält, große Knochenkörperchen besitzt, mit Eosin rötlich gefärbt ist und stellenweise sogar schon lamelläre Struktur zeigt. Knorpelreste fehlen in seinem Bereiche vollkommen. Im vor-

Digitized by Google
Original from UNIVERSITY OF CALIFORNIA
Generated on 2019-10-24 12:10 GMT / http://hdl.handle.net/2027/uc1.b3252759
Public Domain, in the United States, Google-digitized / http://www.hathitrust.org/access_use#pd-google

deren Teil der Nische ist der Knochen der oberen Nischenwand sehr bedeutend verdickt; von unten her springt aus dem Knochen des Promontorium ein breiter Zapfen vor, welcher in die sehr verdickte Fußplatte des Steigbügels übergeht. Ob dieser Knochenbalken dem vorderen Steigbügelschenkel entspricht. ist nicht zu sagen.

Der Knochen an der oberen und der unteren Wand des Pelvis ovalis ist sehr stark verdickt und springt weit vor: dadurch wird die Nische im vorderen Teil hochgradig verengt respektive vollkommen verlegt, hinten wird sie breiter. Im Knochen der oberen Wand des Pelvis ovalis ist der Knochen durch derbes Bindegewebe in ziemlicher Ausdehnung ersetzt und nur eine schmale Knochenspange deutet die Grenze des Fensterrahmens an. Auch im Promontorium selbst ist der Knochen durch breite, derbe Bindegewebszüge in einzelne Lamellen zerlegt. An der Oberfläche des Promontorium ist das Periost sehr derb und stellenweise sind in demselben kleine Knochenstücke, welche buchtige Umrisse haben, eingelagert. Die Stapesplatte ist im vorderen Teil auf das Dreifache verdickt durch einen spongiösen Knochen, weiter hinten nimmt sie an Dicke ab. In der Mitte des Fensters ist das Ringband sowohl oben als auch unten durch Knochen ersetzt, welcher ohne Grenze einerseits in die Spongiosa des Fensterrahmens, andrerseits in die Fußplatte übergeht.

Fig. 9. Linkes Gehörorgan.

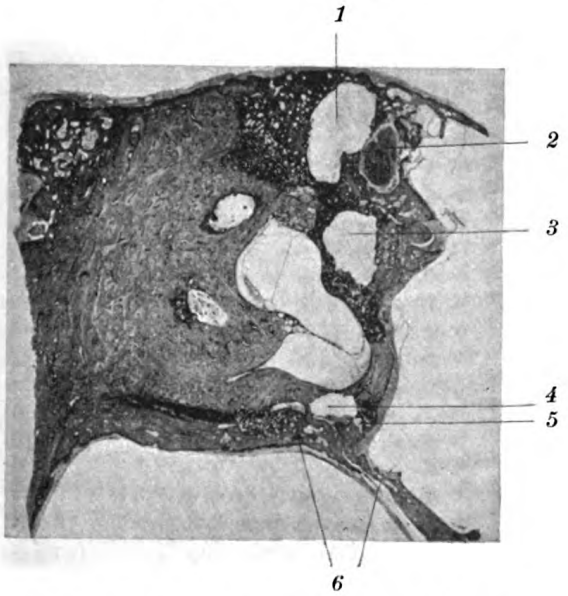

1 Cyste im oberen äußeren Herd, *2* Nervus facialis, *3* Cyste, *4* Cyste, rote Blutkörperchen enthaltend, *5* Hämatom in einem kleinen Hohlraum, *6* Schleimhauttasche.

Das Periost ist am Promontorium im Bereiche des erkrankten Knochens bedeutend verdickt und sehr derb, nur wenig mit Lymphocyten infiltriert. Die Schleimhaut war daselbst ebenfalls bedeutend verdickt und geht in ein derbes Gewebe über, welches teils spaltenförmige, teils runde Hohlräume enthält, die mit Fettkörnchenzellen gefüllt sind und meist ein niedriges, an einigen Stellen aber ein deutlich kubisches Epithel tragen und sich teilweise frei in die Paukenhöhle öffnen.

Generated on 2019-10-24 12:10 GMT / http://hdl.handle.net/2027/uc1.b3252759
Public Domain in the United States, Google-digitized / http://www.hathitrust.org/access_use#pd-us-google
Digitized by Google
Original from UNIVERSITY OF CALIFORNIA

In der Nische des runden Fensters sind ebenfalls Bindegewebsstränge vorhanden, die hier als Falten der Schleimhaut auftreten; sie sind wesentlich dünner wie rechts, wenig mit Lymphocyten infiltriert und nicht hyperämisch. Auffallend ist hier Folgendes: Es geht vom vordersten Teil der Nische eine Schleimhauttasche durch den Knochen bis auf die Oberfläche des Bulbus venae jugularis hinab und zieht längs der Oberfläche desselben ein Stück weit fort und bildet daselbst einige kleinere, wie Cystchen aussehende Hohlräume. Der Knochen, zwischen welchem die Schleimhaut durchtritt, ist nicht normaler Knochen, sondern er gehört dem unteren Herd an, welcher hier bis auf den Boden der Paukenhöhle hinabreicht und den Bulbus zum Teil begrenzt (siehe Fig. 9).

Inneres Ohr: Der Ductus cochlearis ist hier ebenso wie rechts entweder verengt oder sogar vollkommen obliteriert, indem die Reissnersche

Fig. 10. Linkes Gehörorgan.

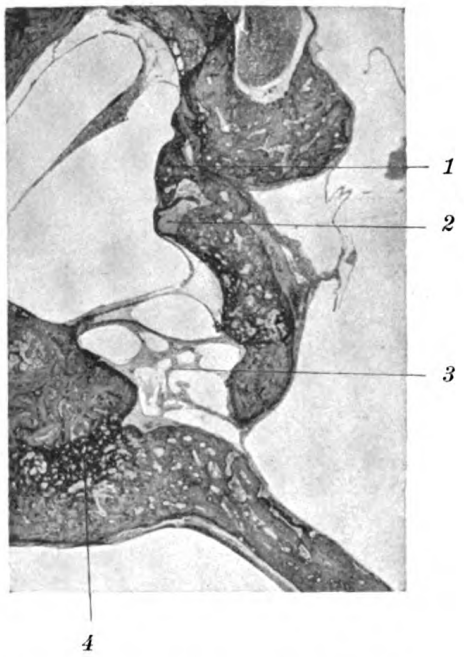

1 Stapesfußplatte, *2* Bindegewebe, *3* Nische des runden Fensters, *4* unterer Herd.

Fig. 11. Linkes Gehörorgan.

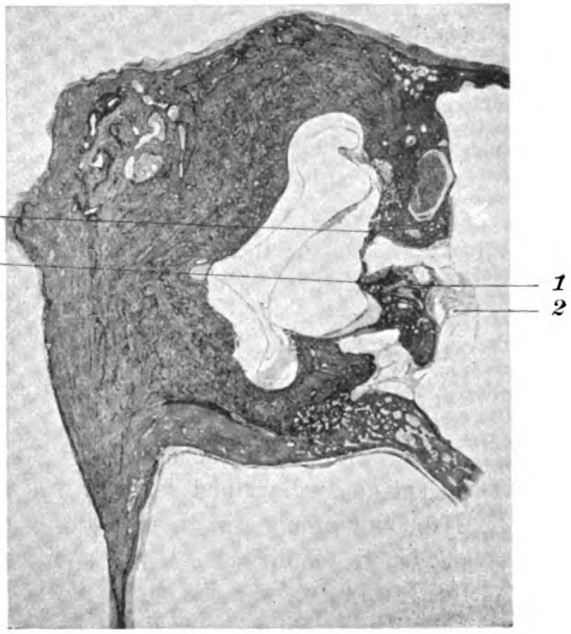

1 Bindegewebsherde im Knochen des Promontoriums, *2* cystische Räume in der Schleimhaut, *3* und *4* Stapesankylose.

Membran herabgesunken ist. In der Mittelwindung ist der Ductus bloß verengt, indem die Reissnersche Membran sich entweder auf die Crista spiralis oder das Cortische Organ legt und von dort erst schräg zum äußersten Ansatzpunkt am oberen Ende der Stria hinzieht.

Digitized by Google
Original from UNIVERSITY OF CALIFORNIA
Generated on 2019-10-24 12:10 GMT / http://hdl.handle.net/2027/uc1.b3252759
Public Domain in the United States, Google-digitized / http://www.hathitrust.org/access_use#pd-us-google

Das Cortische Organ ist überall bis auf einen flachen Zellhügel geschwunden, eine Cortische Membran ist nirgends deutlich zu sehen. Die Zellen des Sulcus spiralis externus sind ganz flach. Die Stria ist sehr niedrig, das lockere Gewebe durch derbes Bindegewebe ersetzt, die Epithelien atrophiert, die Blutgefäße sind obliteriert, das normalerweise vorhandene Pigment ganz bedeutend vermehrt.

Das Ligamentum spirale ist stellenweise sehr substanzarm und enthält größere Lücken. Das Endost ist dort, wo der anliegende Knochen erweicht ist, meist durch derbes Bindegewebe verdickt. Die Kontur des erkrankten Knochens ist dort meist unregelmäßig höckerig.

Die Ganglienzellen des Ganglion spirale sind an Zahl nicht wesentlich vermindert; sie sind auch, soviel man an den mit Hämatoxylin-Eosin gefärbten Präparaten erkennen kann, nicht auffällig degeneriert. Der Ramus cochlearis acustici ist von normaler Dicke, bei Färbung der Markscheiden nach Wolters-Kulschitzki zeigen sich dieselben stark segmentiert, faden- und spindelförmig. In der Lamina spiralis ossea und in dem Rosenthalschen Kanal sieht man die Nervenbündel sehr stark verdünnt.

Vestibular- und Bogengangsapparat wie rechts.

* * *

Die Blutgefäße beider Gehörorgane lassen in allen Gebieten atheromatöse Veränderungen erkennen. An der im vorderen Teil der Pyramide quer geschnittenen Arteria carotis interna lassen sich Verdickungen der Intima und Einlagerung von Kalk in die Media nachweisen. In der Spongiosa der Pyramidenspitze sieht man die Intima der dort verlaufenden Arteriae nutritiae sehr stark verdickt und das Gefäßlumen verengt. Besonders auffällige Veränderungen zeigen die Arterien im Modiolus, in deren Wände größere und kleinere Kalkmassen eingelagert sind.

* * *

Es fanden sich also auf dieser Seite dieselben Herde im Knochen wie rechts, dieselben hatten genau dieselbe Lage und Ausdehnung, es waren die nämlichen Stellen ergriffen und die nämlichen verschont geblieben. Nur waren die Veränderungen hier scheinbar nicht mehr so progressiv wie rechts, sondern schon größtenteils in Abheilung. Auch hier war eine Stapesankylose vorhanden, dieselbe war aber hier viel ausgedehnter, indem sowohl der untere als auch der obere Umfang verknöchert war. Die Atrophie im inneren Ohr war hier ebenso ausgesprochen wie auf der anderen Seite.

Was diesem Gehörorgan eigentümlich ist, sind die ausgedehnten Cysten. Dieselben haben im vorderen Teil der Pyramide den Knochen auf weite Strecken substituiert. Sie befinden sich stets mitten im pathologisch veränderten Knochen, nie an normalen Stellen, so daß kein Zweifel bestehen kann, daß

Digitized by Google
Original from UNIVERSITY OF CALIFORNIA
Generated on 2019-10-24 12:10 GMT / http://hdl.handle.net/2027/uc1.b3252759
Public Domain in the United States, Google-digitized / http://www.hathitrust.org/access_use#pd-us-google

die Cystenbildung mit den pathologischen Veränderungen im Knochen zusammenhängt und daß die Annahme, daß es sich hier vielleicht um angeborene Mißbildungen handelt, ausgeschlossen ist.

Da sich diese Cysten an solchen Stellen der Herde befinden, wo an symmetrischen Stellen der rechten Seite der Knochen in ausgedehntem Maße durch ein fibröses Mark ersetzt ist, da ferner diese Cysten sich meist in denjenigen Partien der Herde befinden, wo das umgebende Mark ein fibröses ist, muß man annehmen, daß das fibröse Mark zur Cystenbildung in Beziehung steht. Wie die Cystenbildung vor sich geht, kann man nicht mit voller Sicherheit sagen, weil nirgends Anfangsstadien zu sehen sind. Nur läßt der erwähnte Befund eines Hämatoms in einem mitten im fibrösen Mark befindlichen kleinen Hohlraum die Annahme zu, daß vielleicht Blutungen in das fibröse Mark die Bildung der Cysten veranlassen, indem dadurch das fibröse Mark zerstört und hierauf samt dem Blute resorbiert wird.[1])

Die Schleimhauttasche, die von der Nische des runden Fensters zum Bulbus hinabführt, ist wohl dadurch zustande gekommen, daß durch den neugebildeten Knochen eine größere Bucht an der Nischenwand vom Knochen umwachsen wurde.

Die Infiltration der Schleimhaut mit Lymphocyten, die hier wie am anderen Gehörorgan gefunden wurde, dürfte auf die Leukämie zurückzuführen sein, denn es wurde, wie erwähnt, auch in der Leber eine leukämische lymphocytäre Infiltration nachgewiesen.

Übersicht.

Die wichtigste pathologische Veränderung in diesem Gehörorgan ist die ausgedehnte herdförmige Umwandlung des kompakten Knochens der Labyrinthkapsel in eine eigenartige Spongiosa, die nach ihrem Aussehen ganz derjenigen glich, welche Habermann, Politzer, Katz, Bezold, Scheibe, Siebenmann u. a. bei Otosklerose beschrieben haben. Wie schon von dem erstgenannten geschildert worden ist, handelt es sich um eine Resorption des kompakten Knochens und Bildung einer neuen Spongiosa. Über die Art und Weise, wie diese Resorption des Knochens aber vor sich geht, herrschen bis jetzt keine genauen Vorstellungen, selbst Habermann gibt darüber keinen Aufschluß, sondern sagt, daß sich „dies an den verhältnismäßig dicken Knochenschnitten nicht immer mit voller Sicherheit feststellen ließ“. Er ist der Meinung, daß „der harte Knochen der Felsenbeinpyramide von neugebildeten Gefäßkanälen durchzogen wird“, die dadurch entstünden, daß „der alte Knochen

[1]) Ich möchte auch auf die im fibrösen Mark gefundene Lückenbildung hinweisen.

Digitized by Google
Original from UNIVERSITY OF CALIFORNIA
Generated on 2019-10-24 12:10 GMT / http://hdl.handle.net/2027/uc1.b3252759
Public Domain in the United States, Google-digitized / http://www.hathitrust.org/access_use#pd-us-google

durch die neuen in denselben eindringenden Gefäße zum Einschmelzen gebracht wird".[1])

Nun kann ich aber an meinen gut konservierten Präparaten feststellen, daß diese Resorption des Knochens ausgeht vom Mark. Es bildet sich aus dem Mark durch Wucherung der Bindegewebszellen ein Keimgewebe, welches teils durch lakunäre Resorption, teils durch Einwachsen von Sprossen in die Haversschen Kanäle den Knochen in Bälkchen zerteilt. Diese Wucherungsvorgänge, die hier im Knochenmark vor sich gehen, leiten den ganzen Prozeß ein. Das Periost hingegen bleibt an der Resorption vollkommen unbeteiligt[2]), denn wir sehen, daß auch dort, wo das Periost über frischen, erkrankten Partien liegt, dieses keine Proliferationsvorgänge erkennen läßt.

Während auf der einen Seite der kompakte Knochen abgebaut wird, geht an anderer Stelle eine Knochenneubildung vor sich. Dies geschieht dadurch, daß sich an die Knochenbälkchen im fibrösen Mark Osteoblasten anlegen. Der neugebildete Knochen färbt sich mit Eosin rötlich, die Knochenzellen desselben sind groß, die lamelläre Struktur fehlt. Aber nur in den jüngsten Partien des neugebildeten Knochens sind diese Kennzeichen deutlich, in den älteren hingegen wird der neugebildete Knochen dem normalen Knochen der Pyramide ähnlicher, insbesondere ist dort wieder eine lamelläre Struktur zu erkennen. Ein Kennzeichen des normalen Knochens der Labyrinthkapsel fehlt stets im neugebildeten Knochen, nämlich die Knorpelreste der eigentlichen Labyrinthkapsel.

Das Mark der neugebildeten Spongiosa bleibt aber nicht fibröses Mark, sondern dieses geht über in lymphoides Mark.

Die Vorgänge, wie ich sie bis jetzt geschildert habe, scheinen dem normalen Verlauf des Prozesses zu entsprechen.

Sehr selten scheinen sich im fibrösen Mark Cysten zu bilden, denn der hier beschriebene Fall ist der erste, bei welchem dieser Befund erhoben wurde. Wie sich diese Cysten bilden, war, wie bereits erwähnt, nicht sicher zu erkennen, doch bestanden Anhaltspunkte dafür, daß sie sich möglicherweise infolge von Blutungen in fibröses Mark entwickeln.

Eine andere Veränderung des fibrösen Markes ist die Umwandlung desselben in derbes Bindegewebe. So habe ich namentlich im linken Promontorium und im Knochen der oberen Wand der ovalen Fensternische derartige

---

[1]) Auch Siebenmann spricht davon (Zeitschr. f. Ohrenheilk., Bd. 34), daß der Knorpelbelag der Labyrinthfenster „durch große eindringende Gefäße" resorbiert wird. Er bezeichnet die entstehenden Markräume als „perivaskuläre Lymphräume".

[2]) Politzer hat zuerst die Ansicht ausgesprochen, daß es sich um eine primäre Erkrankung der Labyrinthkapsel handelt (Zeitschr. f. Ohrenheilkunde, 1894, Bd. 25).

Digitized by Google
Original from UNIVERSITY OF CALIFORNIA
Generated on 2019-10-24 12:10 GMT / http://hdl.handle.net/2027/uc1.b3252759
Public Domain in the United States, Google-digitized / http://www.hathitrust.org/access_use#pd-us-google

Bindegewebsherde gesehen. Ähnliche Herde befinden sich symmetrisch im inneren Gehörgang.

Schließlich ist noch zu bemerken, daß die Neubildung des Knochens stellenweise das normale Maß weit überschreitet, so daß es zu diffusen Verdickungen des Knochens (Hyperostosen) kommt. Es bestehen nun Anzeichen dafür, daß dieser hyperostotische Knochen an seiner Oberfläche wieder abgebaut wird; man sieht nämlich, daß zum Beispiel in der Nische des ovalen Fensters der hyperostotische Knochen mit einem sehr derben Bindegewebe bedeckt ist, in welchem einzelne lose, lakunär konturierte Knochenbälkchen liegen.

Das Wesentliche an der Erkrankung des Knochens der Pyramide liegt jedenfalls darin, daß der kompakte Knochen durch einen Wucherungsprozeß des Markes aufgelöst wird und daß sich dann wieder neuer Knochen bildet. Nun ist es bekannt, daß im Knochen sich stets Resorptions- und Appositionsvorgänge abspielen und daß diese zeitweise einen sehr hohen Grad erreichen können, so im wachsenden jugendlichen Knochen und auch im Greisenalter. In den beschriebenen otosklerotischen Herden aber handelt es sich keineswegs um einen physiologischen Vorgang; die lebhafte Wucherung des Markes, die Hyperämie und die das normale Maß stellenweise weit überragende Neubildung von Knochen könnten sogar zugunsten der Ansicht verwertet werden, daß wir es hier mit einem entzündlichen Vorgang zu tun haben. Doch will ich die Frage, ob es sich hier wirklich um eine Ostitis handelt, vorläufig unentschieden lassen. Nur in diesem Sinne möchte ich den Prozeß im Knochen als Ostitis chronica bezeichnen. Wenn Manasse aber vorschlägt, zur Bezeichnung, daß hier eine Umwandlung vor sich geht, diese Ostitis „metaplastica“ zu nennen, so muß ich mich einer solchen Bezeichnung deshalb widersetzen, weil nach dem Verlauf des Umwandlungsprozesses es sich nicht um eine direkte Umwandlung handelt, sondern um einen vom Knochenmark ausgehenden aktiven Prozeß.

Auch die Bezeichnung Ostitis vasculosa ist nicht zutreffend, denn es handelt sich nicht um einen Prozeß, der durch eine Neubildung von Gefäßen, sondern durch eine Wucherung des fibrösen Markes charakterisiert wird. Betrachten wir die Veränderungen des Markes als das hervorstechende und charakteristische, so wird uns der Name Ostitis fibrosa respektive Osteomyelitis fibrosa am besten entsprechen. Da, wie wir gesehen haben, auch bedeutende Difformitäten durch Wucherungen des Knochens entstehen, so könnte man auch von einer Ostitis deformans sprechen.

Es ist nun für die Beurteilung der Erkrankung des Knochens von Wichtigkeit, daß auch in anderen Teilen des Skeletts ein pathologischer Prozeß

Digitized by Google
Original from UNIVERSITY OF CALIFORNIA
Generated on 2019-10-24 12:10 GMT / http://hdl.handle.net/2027/uc1.b3252759
Public Domain in the United States, Google-digitized / http://www.hathitrust.org/access_use#pd-google

beobachtet wird, den v. Recklinghausen[1]) als Ostitis fibrosa und Osteomyelitis fibrosa beschrieben hat. Nach v. Recklinghausen handelt es sich dort um einen vom Knochenmark ausgehenden Abbau des Knochens und darauffolgende Neubildung.

Er sagt über die hierbei stattfindenden Vorgänge Folgendes:

„Nebenher verläuft die Einschmelzung der alten Knochenbalken und Knochenblättchen, teils ein lakunärer Abbau mittelst der Osteoklasten, welche in dichten Haufen zu 30—40 förmlich ganze Nester, den typischen Resorptionslücken gleichend, anfüllen, teils eine Bildung von Haversschen Räumen durch Sprossen von Granulationsgewebe. So wie sich die perforierenden Kanäle hauptsächlich an den Vereinigungsstellen der Knochenblättchen ausbilden, so entwickeln sich von den Markmassen aus in diese massiveren Stellen hinein rundliche, Knöpfe tragende Massen eines Granulationsgewebes, durch welches dann die Knochenblättchen gleichsam ausgekehlt und von ihrem Innern her gleichsam dissoziiert werden. Während der so geschaffene Haverssche Raum auch der Breite nach wächst und der begrenzende Knochen immer weiter angenagt wird, tritt auf der vom Raum abgewendeten Seite des Knochenbalkens Fasermark und Anbau neuer Knochensubstanz als Ersatz für das resorbierte Material auf."

Weiter sagt v. Recklinghausen, daß der Ausgang des Prozesses immer im Knochenmark gelegen ist, während die Dura und das Periost nahezu unverändert bleiben, wenn auch selbst die subperiostalen Schichten umgebaut werden.

Ferner möchte ich noch hervorheben, daß bei der Ostitis fibrosa Hyperostose des Knochens und schließlich sehr häufig Cystenbildung beobachtet wird. Es besteht also, wie man sieht, eine gewisse Ähnlichkeit zwischen den Veränderungen im Knochen der Pyramide bei der Otosklerose und den Veränderungen bei der von v. Recklinghausen beschriebenen Erkrankung. Ich bin vor allem durch die in meinem Falle in den Herden vorgefundenen Cysten veranlaßt worden, die beiden Prozesse miteinander zu vergleichen und bin zur Ansicht gekommen, daß hier wahrscheinlich identische Prozesse vorliegen.[2])

Da die Ostitis fibrosa eine Erkrankung ist, welche stets mehrere oder alle Knochen des Skeletts ergreift, so müßte man zum Nachweis der Identität beider Erkrankungen einerseits in Fällen von Otosklerose die übrigen Knochen des Skeletts und andrerseits auch bei Fällen von Ostitis fibrosa das Gehörorgan untersuchen. Beides ist bisher nicht geschehen. Katz hat bereits vor

---

[1]) Die fibröse oder deformierende Ostitis, die Osteomalacie und die osteoplastische Carcinose. Festschrift der Assistenten für Virchow. Berlin 1891.

[2]) Ich hatte Gelegenheit, im pathologisch-anatomischen Universitätsinstitut in Wien histologische Präparate einer echten Ostitis fibrosa zu sehen.

Digitized by Google
Original from UNIVERSITY OF CALIFORNIA
Generated on 2019-10-24 12:10 GMT / http://hdl.handle.net/2027/uc1.b3252759
Public Domain in the United States, Google-digitized / http://www.hathitrust.org/access_use#pd-us-google

Jahren darauf hingewiesen, daß es sehr notwendig wäre, bei Otosklerose auch die übrigen Teile des Skeletts zu untersuchen, weil er vermutete, daß es sich um eine Arthritis oder Ostitis deformans handle.

Betrachten wir nun die in unserem Falle konstatierten Veränderungen im inneren Ohr, so ist bezüglich der Schnecke zu konstatieren, daß das Cortische Organ relativ viel mehr affiziert erscheint als die Ganglienzellen und die Nervenfasern. Ich bin daher zu dem Schlusse gekommen, daß die Ursache der Atrophie des Cortischen Organes nicht in einer Alteration der Ganglienzellen und des Nerven gelegen sein kann, sondern daß es sich hier um eine direkte Schädigung des Cortischen Organes handeln müsse. Über die Ursache dieser Schädigung gab mir die Stria vascularis Aufschluß: Die Stria ist nämlich im ganzen verkleinert, die Epithelien sind atrophiert, das Bindegewebe ist vermehrt, was namentlich bei Giesonfärbung zu sehen ist, die sonst so reichlichen Gefäße der Stria fehlen, die vorhandenen sind sehr eng, das Vas prominens ist meist obliteriert. Insbesonders ist im Gewebe der Stria sehr viel Pigment zu sehen, welches an manchen Stellen ganze Klumpen bildet.

Es sind diese Veränderungen der Stria bereits von mir bei Fällen von allgemeiner progressiver Paralyse[1]) gesehen und auch beschrieben worden. Ich habe dort die Veränderungen der Stria auf Arteriosklerose zurückgeführt. Habermann[2]) und G. Alexander[3]) haben bereits früher solche Veränderungen der Stria beschrieben und sie ebenfalls auf Arteriosklerose zurückgeführt. Von anderer Seite aber ist auf die Veränderungen der Stria bisher sehr wenig Wert gelegt worden, obwohl sie meiner Meinung nach für die Verhältnisse im Ductus cochlearis von größter Bedeutung sind. Ist nämlich die Stria atrophiert, dann vermag sie auch nicht mehr ihrer Funktion, der Sekretion von Endolymphe, nachzukommen. Die Folge davon wird sein, daß die Zellen des Cortischen Organes in ihrer Ernährung leiden. Denn wenn auch die Ernährung teilweise von den im Spiralblatt liegenden, bis zum Cortischen Tunnel vordringenden Spiralgefäßen versorgt wird, der Hauptsache nach geht die Ernährung der Sinneszellen doch von der Endolymphe aus. Veränderungen der chemischen Zusammensetzung derselben werden daher die so empfindlichen Zellen der Papilla spiralis nicht unberührt lassen, sondern dieselben werden dadurch in ihrer Ernährung gestört werden und dadurch der Degeneration verfallen.

---

[1]) O. Mayer, Die Erkrankung des Gehörorganes bei allgemeiner progressiver Paralyse. Archiv f. Ohrenheilk., 72. Bd., pag. 111.

[2]) Habermann, Beiträge zur Lehre von der professionellen Schwerhörigkeit. Archiv f. Ohrenheilk., 69. Bd., pag. 129.

[3]) G. Alexander, Zur Frage der progressiven Schwerhörigkeit durch Atrophie des Cortischen Organes. Archiv f. Ohrenheilk., 69. Bd., pag. 95.

Digitized by Google
Original from UNIVERSITY OF CALIFORNIA
Generated on 2019-10-24 12:11 GMT / http://hdl.handle.net/2027/uc1.b3252759
Public Domain in the United States, Google-digitized / http://www.hathitrust.org/access_use#pd-google

Die zweite Folge der ausbleibenden Sekretion der Stria ist der Kollaps des Ductus cochlearis durch Senkung der Reissnerschen Membran, denn es wird im perilymphatischen Raum ein relativer Überdruck entstehen müssen, wenn der Druck im Ductus cochlearis nachläßt.

Sind daher, wie im vorigen Falle, die Stria und das Cortische Organ atrophiert, der Ductus cochlearis kollabiert, die Ganglienzellen und Nervenfasern hingegen weniger verändert, so wird man bei vorliegenden Zeichen von allgemeiner Arteriosklerose die Atrophie des Cortischen Organes von ihr abhängig machen können.

Für meine Auffassung kann ich auch einen von Gustav Alexander[1]) beschriebenen Fall anführen, bei welchem außer einer Atrophie des Cortischen Organes eine solche der Stria vascularis, ferner eine Arteriosklerose der Schneckengefäße und ein vermehrter Pigmentgehalt der Schnecke bestand, während die Atrophie des Nervus cochleae und des Ganglion spirale sehr gering war, auf einer Seite sogar ganz fehlte. Alexander führt die Veränderungen der Stria auf Arteriosklerose oder Lues zurück und kommt damit zu demselben Schluß wie Habermann, welcher bei 4 Fällen von progressiver Schwerhörigkeit ebensolche Veränderungen der Stria fand und dieselbe in 2 Fällen auf Arteriosklerose, in 2 anderen Fällen auf Lues zurückführt.

Die geringe Atrophie des Nerven und der Ganglien sehe ich jedoch nicht als sekundär an wie Alexander, welcher meint, daß Veränderungen des Cortischen Organes zu Erkrankungen des Nervenganglienteiles der Schnecke führen können, sondern ich halte es für weit wahrscheinlicher, daß die Arteriosklerose auch den Nerven und das Ganglion schädigt; nur die anatomischen Verhältnisse bedingen die stärkere Beteiligung der Stria. Wittmaak[2]) hat übrigens eine degenerative Neuritis des Hörnerven bei Arteriosklerose beschrieben.

Ob diese Ursache der Atrophie des Cortischen Organes in allen Fällen von Otosklerose in Betracht kommt, wo eine Degeneration des Cortischen Organes beobachtet wurde, kann ich leider nicht erkennen. Manasse[3]) spricht nur davon, daß die Veränderungen im inneren Ohr ganz denjenigen gleichen, welche man bei progressiver labyrinthärer Taubheit beobachtet hat. Da aber Manasse meiner Meinung nach unter diesem Namen atrophisch degenerative Vorgänge im Labyrinth, welche aus ganz verschiedenen Ursachen eingetreten sind und nur in ihren Endstadien eine gewisse Ähnlichkeit zeigen, zusammenfaßt, so ist damit natürlich nichts gesagt. Die meisten Autoren legten auf die

---

[1]) l. c. pag. 95.
[2]) Zeitschr. f. Ohrenheilk., Bd. 54, pag. 75.
[3]) Verhandl. d. deutschen otol. Gesellsch., 1909.

Generated on 2019-10-24 12:11 GMT / http://hdl.handle.net/2027/uc1.b3252759
Public Domain in the United States, Google-digitized / http://www.hathitrust.org/access_use#pd-us-google
Digitized by Google
Original from UNIVERSITY OF CALIFORNIA

Veränderungen im inneren Ohr sehr wenig Wert, sondern konzentrierten ihre ganze Aufmerksamkeit auf die Veränderungen im Knochen. Bloß Siebenmann befaßt sich mit den Veränderungen im inneren Ohr näher, doch führt er die Atrophie daselbst auf begleitenden Marasmus zurück und erkennt derselben keine wesentliche Bedeutung im Krankheitsbilde der Otosklerose zu. Doch meint er, daß die Funktion des nervösen Endorganes durch die bis an das Endost heranreichenden Herde in seiner Funktion geschädigt wird, dadurch, daß die Labyrinthflüssigkeit Änderungen in ihrer chemischen Zusammensetzung und der Dichte erleiden. Er nimmt an, daß eine Diffusion zwischen den „Lymphräumen" der neugebildeten Spongiosa und der Perilymphe des Labyrinths eintritt, wodurch es zu Änderungen des Druckes komme. Das Zustandekommen der Schwindelanfälle führt er darauf zurück, daß plötzliche Durchbrüche entstehen, indem die bindegewebige Zwischenwand der Resorption anheimfalle. Derartige Möglichkeiten kann ich aber durch die Befunde in meinem Falle ausschließen, denn falls irgendwelche Druckdifferenzen vorhanden wären, könnte die Lage der Wand der in der Cyste vollkommen frei liegenden basalen Schneckenwindung nicht diejenige sein, welche man dort sieht, nämlich die vollkommen normale Lage, es müßten vielmehr Ausbuchtungen der Wand der Skala vorhanden sein. Auch daß eine Diffusion stattgefunden habe, kann ich nicht mit Sicherheit sagen, doch halte ich auch dies nicht für wahrscheinlich, weil dann in der Perilymphe irgendwelche Gerinnungen zu sehen sein müßten, welche aber hier vollständig fehlen.

Was übrigens die Entstehung der subjektiven Geräusche anlangt, so waren außer den Veränderungen der Stria noch verschiedene andere Veränderungen vorhanden, welche eventuell alle für die Geräusche verantwortlich gemacht werden könnten, wie dies aus dem Referate Hegeners[1]) zu ersehen ist. Es würde viel zu weit führen, wollte ich auf alle Möglichkeiten eingehen.

Ich möchte meine Ansicht über die Veränderungen im Ductus cochlearis in folgenden Sätzen zusammenfassen: Es waren in dem beschriebenen Falle Veränderungen der Stria vorhanden. Da diese sehr ähnlich sind denjenigen, welche von Alexander, Habermann und mir bei Arteriosklerose gefunden wurden, so besteht die Möglichkeit, daß sie auch hier auf diese Ursache zurückzuführen sind, da auch hier Arteriosklerose konstatiert wurde. Die Atrophie des Cortischen Organes ist durch die Atrophie der Stria vascularis bedingt.

Was die pathologischen Veränderungen in der Paukenhöhle betrifft, so haben wir erstens solche zu unterscheiden, die in den letzten Lebensstunden oder Tagen entstanden sind. Dazu gehören die frischen serösen Ergüsse in

[1]) Verhandl. d. deutschen otol. Gesellsch., 1909.

Digitized by Google
Original from UNIVERSITY OF CALIFORNIA
Generated on 2019-10-24 12:11 GMT / http://hdl.handle.net/2027/uc1.b3252759
Public Domain in the United States, Google-digitized / http://www.hathitrust.org/access_use#pd-us-google

einigen Zellen der Paukenhöhle und der Befund von Kokken in einer solchen. Etwas älter ist das seröse Exsudat und die Ansammlung von Fettkörnchenzellen in einer unter der Schnecke gelegenen Zelle. Alle diese Veränderungen sind relativ sehr jung und haben mit der Otosklerose sicherlich nichts zu tun. Eine andere Veränderung betrifft den absteigenden Schenkel des Amboß. Diesbezüglich ist wohl anzunehmen, daß hier ein ganz ähnlicher Prozeß vor sich ging wie im Knochen der Pyramide und daß hier statt einer Knochenneubildung ein Ersatz des Knochens durch derbes Bindegewebe stattgefunden hat, wie wir dies auch im Promontorium und im inneren Gehörgang gesehen haben.

Schwierig zu deuten ist hingegen der Befund in der Schleimhaut der Nische des runden Fensters und am Promontorium linkerseits. Es besteht hier die Möglichkeit, daß in der Paukenhöhle einmal eine Entzündung stattgefunden hat, die überall sonst ausgeheilt ist und nur mehr an den bezeichneten Orten bestehen blieb. Es war dies aber nicht anzunehmen, weil in den zahlreichen Zellen am Boden der Paukenhöhle und in der Tubengegend keine auffälligen Verdickungen der Schleimhaut oder eine Füllung der Zellen mit organisiertem Exsudat zu sehen ist, wie man dies sonst in der Paukenhöhle nach Entzündungen findet.

Es wäre aber auch möglich, daß der im Knochen vor sich gehende Prozeß zu einer kollateralen Beteiligung der Schleimhaut namentlich in den Nischen geführt hat. Einer solchen Annahme scheint die Tatsache zu widersprechen, daß in den an die Herde grenzenden perilymphatischen Räumen keine akute oder chronische entzündliche Veränderung vorhanden ist, so daß es also nicht zu begreifen wäre, warum nur gerade nach der Paukenhöhle zu eine derartige kollaterale Beteiligung stattgefunden hätte.

Jedenfalls waren tatsächlich in der Paukenhöhle entzündliche Veränderungen vorhanden und es reiht sich daher der Fall denjenigen von Habermann, Scheibe, Katz u. a. beobachteten an. Trotzdem kann ich mich nicht der Ansicht der genannten Autoren anschließen, daß die Knochenerkrankung von diesen entzündlichen Prozessen in der Auskleidung der Paukenhöhle ihren Ursprung nimmt. Ich bin vielmehr der Meinung, daß die Erkrankung des Knochens eine selbständige, von den Veränderungen in der Paukenhöhle unabhängige ist.

Weitere Schlußfolgerungen aus den hier beschriebenen Befunden möchte ich vorläufig nicht ziehen, doch behalte ich mir vor, an anderer Stelle bei Besprechung der Pathogenese der Otosklerose auf diesen Fall zurückzukommen.

Zum Schlusse erlaube ich mir, Herrn Hofrat Prof. Weichselbaum für seine Unterstützung meinen besten Dank auszusprechen.

Digitized by Google
Original from UNIVERSITY OF CALIFORNIA
Generated on 2019-10-24 12:12 GMT / http://hdl.handle.net/2027/uc1.b3252759
Public Domain in the United States, Google-digitized / http://www.hathitrust.org/access_use#pd-us-google

Untersuchungen über die Hörfunktion bei zweihundert alten Individuen.

Von Dr. **Umberto Luigi Torrini,** Assistenten an der Allgemeinen chirurgischen Klinik des Regio Istituto di Studii superiori pratici e di perfezionamento zu Florenz.

(Fortsetzung und Schluß.)

Es sind dies alles Leiden, die gemeinsam dazu beitragen, die Wahrnehmung der Töne auf dem Luftwege zu hindern, da sie gerade das Übertragungsorgan schädlich beeinflussen: in der Tat sehen wir, daß im 50. Lebensjahre die Fälle nur selten sind, in denen wir ein normales Gehör finden, und sie nehmen noch ab mit dem Wachsen der Jahre, so daß wir feststellen, daß im 50. Jahre 14·39% den Stimmgabelton für 50" vernehmen, im 60. Jahre 12·40%, im 70. Jahre nur 7·69%. So sehen wir auch allmählich mit dem Alter die Zahl derjenigen wachsen, die den Stimmgabelton auf dem Luftwege für weniger als 30" hören, und zwar sind dies im 50. Lebensjahre 56·11%, im 60. Jahre 59·25%, im 70. 69·22%. Ein solches Leiden kann bis zum vollständigen Aufhören des Wahrnehmens von Tönen auf dem Luftwege führen.

Bei einem Ohr, das eine starke Abnahme der Wahrnehmung auf dem Knochenwege zeigt, entspricht dieser im allgemeinen eine verminderte Hörschärfe auf dem Luftwege, und zwar ist dies sehr begreiflich, weil, auch falls jene Leiden, die das Cortische Organ beeinträchtigt haben, keinen Einfluß auf den Übertragungsapparat hatten, dennoch die Hörschärfe leidet, da der Hörnervenapparat nicht vollständig aufnehmen kann, was ihm, sei es auch in vollkommener Weise, übertragen wird. Dagegen findet man dementsprechend keine Übereinstimmung in der Abnahme der Hörschärfe auf dem Knochenwege dort, wo man eine, wenn auch starke Abnahme der Wahrnehmung auf dem Luftwege findet, weil es nämlich nicht immer notwendig ist, und dies wäre sehr verhängnisvoll, daß das innere Ohr alle krankhaften Zustände des Mittelohres mitempfindet.

Stärker beeinflußt scheint auch die Wahrnehmung der Sprache zu sein, die in den mit zunehmendem Alter entstehenden veränderten Verhältnissen das größte Hindernis findet. Die Sprache nämlich hat nicht so viel physische Energie, um die Knochen in Vibration zu versetzen und sich so auch der molekularen Übertragung zu bedienen. Diese scheidet sich, wie auch Lucae (7) bemerkt, in zwei Wege: in den durch die Gehörknöchelchen und den durch die Fenestra cochleae mittelst der Luft der Paukenhöhle, indem sie vorzugsweise die letztere benutzt. Aber die Kette der Gehörknöchelchen muß, wie wir gesehen haben, wegen des chronischen Katarrhs eine sehr verminderte artikulare Tätigkeit haben; die Entzündung hat die Struktur des Trommelfells verändert und somit auch seine Elastizität. Die Eustachische Röhre wird jedenfalls auch mit durch den chronischen Entzündungsprozeß der Schleimhaut

Digitized by Google
Original from UNIVERSITY OF CALIFORNIA
Generated on 2019-10-24 12:11 GMT / http://hdl.handle.net/2027/uc1.b3252759
Public Domain in the United States, Google-digitized / http://www.hathitrust.org/access_use#pd-us-google

des Mittelohres beeinflußt, und die Paukenhöhle hat keinen ausgeglichenen Druck mehr, durch den doch ein gutes Funktionieren bedingt wird, denn auch das Trommelfell kann vollständig retrahiert sein.

Aber auch die Membran der Fenestra cochleae muß aus denselben oben angeführten Gründen Veränderungen erfahren haben und daher weniger geeignet sein, in Vibration versetzt zu werden. Wie wir sehen, kommt alles zusammen, um das Wahrnehmen der Flüstersprache zu beeinträchtigen, und in der Tat finden wir 8·91% Individuen, die erst im Alter von 50 Jahren stehen und die Flüstersprache überhaupt nicht vernehmen, ein Prozentsatz, der rapid steigt, und zwar auf 11·11% im 60. Jahre, auf 34·61% im 70. und auf 85% im 80. Jahre. Sehr groß ist auch die Zahl derjenigen, welche die Sprache aus einer Entfernung von über $^1/_2$ *m* nicht verstehen, und zwar sind dies 23·56% im 50. Lebensjahr, 45·67% im 60. und 46·15% im 70. Jahre. Selten sind die Fälle, in denen die Sprache aus einer Entfernung von 5 *m* verstanden wird, und zwar haben wir hier 22·29% im 50. Jahre, 14·81% im 60., 3·84% im 70. Jahre. Bei den im 80. Lebensjahre stehenden Individuen ist die Maximalentfernung nicht über $^1/_2$ *m*. In den anderen Fällen ist die Entfernung für das Verstehen der Sprache stets unter 5 *m* und nur in wenigen Fällen wurde von Leuten zwischen 50 und 69 Jahren die Sprache ans einer Entfernung von 6 *m* und darüber (Maximum 10 *m*) verstanden.

Auch in bezug auf die Wahrnehmungsschwelle, sei es für die hohen oder die tiefen Töne, bemerken wir eine Verschiebung, und im allgemeinen sieht man diese Veränderung ab- oder zunehmen im Verhältnis des Abnehmens der Wahrnehmung auf dem Knochen- oder der auf dem Luftwege. Dagegen ist keine Beziehung vorhanden zwischen der Verschiebung der Wahrnehmungsgrenze für hohe Töne und der Verschiebung der Wahrnehmungsgrenze für tiefe Töne.

Betrachten wir die Fälle, in denen die Abnahme der Wahrnehmung auf dem Knochenwege die größere ist, so finden wir leicht ein Herunterrücken der Wahrnehmungsschwelle für hohe Töne, und es ist tatsächlich anzunehmen, daß jene Veränderungen, die im Cortischen Organ entstanden sind, die Wahrnehmungszone für hohe Töne beeinflußt haben, und diesem widerspricht die Tatsache nicht, daß man Wahrnehmung von sehr kurzer Dauer auf dem Knochenwege findet mit einer ziemlich hohen Grenze für die hohen Töne, weil in diesen Fällen jene Zone verschont geblieben sein kann.

Die Wahrnehmungsschwelle für die tiefen Töne findet sich bei der Mehrzahl der von mir untersuchten Fälle verschoben, und dies ist in Beziehung zu bringen mit jenen Veränderungen im Leitungsapparat, die oben erwähnt wurden. Man muß nämlich bedenken, daß dies der einzige Weg ist, den sie nehmen können, da namentlich die ganz tiefen Töne, die nur eine sehr geringe physische Energie haben, die Knochen nicht in Vibration versetzen und sich so

Digitized by Google
Original from UNIVERSITY OF CALIFORNIA
Generated on 2019-10-24 12:11 GMT / http://hdl.handle.net/2027/uc1.b3252759
Public Domain in the United States, Google-digitized / http://www.hathitrust.org/access_use#pd-us-google

nicht der molekularen Leitung bedienen können, um zum Wahrnehmungszentrum zu gelangen. Und in der Tat zeigt diese Verschiebung meistens eine direkte Beziehung zur Abnahme der Wahrnehmung des Stimmgabeltones auf dem Luftwege.

Der Rinnesche Versuch fällt positiv aus in fast allen Fällen, sei es auch zwischen weiten Grenzen schwankend. Nur sehr selten erscheint er negativ, und in diesen Fällen kann man im allgemeinen eine gute Wahrnehmungsfähigkeit auf dem Knochenwege feststellen, und zwar gegenüber einer geringen Hörschärfe auf dem Luftwege.

Die auf den Scheitel aufgesetzte Stimmgabel wird in den meisten Fällen auf der Seite stärker vernommen, die eine längere Wahrnehmungsdauer des Stimmgabeltones auf dem Knochenwege zeigt. Wenn jedoch zwischen beiden Ohren der Unterschied der Wahrnehmungsdauer der auf den Processus mastoideus aufgesetzten Stimmgabel gering ist, so kann auch der umgekehrte Fall eintreten. Ist die Wahrnehmung auf dem Knochenwege sehr reduziert, und zwar auf 5—6 Sekunden — zuweilen kann ihre Dauer allerdings auch etwas länger sein —, so wird die auf den Scheitel aufgesetzte Stimmgabel nicht vernommen. Ist der Unterschied in bezug auf die Wahrnehmungsdauer der Stimmgabel auf dem Knochenwege zwischen beiden Ohren klein, so kann der Ton auf beiden Seiten mit gleicher Stärke gehört werden, doch kann man auch in ganz seltenen Fällen das gleiche Resultat haben, wenn der Unterschied schon erheblich ist.

Bei der großen Mehrzahl dieser Fälle ist das Cortische Organ beschädigt, da man in der Tat nur sehr selten eine Wahrnehmung auf dem Knochenwege findet, die beinahe normal ist, und diese wenigen Fälle verschwinden nach Überschreiten des 60. Jahres, während wir diejenigen immer mehr wachsen sehen, in denen der Gehörfehler sich deutlich zeigt. In dieser Serie läßt sich ein Abnehmen derjenigen Fälle nicht finden, in denen gutes Gehör zugleich mit dem Wachsen der Jahre angetroffen wird. Aber die schon erwähnte Narbe auf dem Trommelfell zeigt uns, daß das Mittelohr Sitz eines eitrigen Prozesses war, und falls eine suppurative Labyrinthentzündung vorhanden ist, so schließt diese nicht die Partizipation des Wahrnehmungsorgans aus, weil, wie Ferreri (1) richtig bemerkt, nicht immer die Labyrinthentzündung die suppurative Form annimmt; dagegen findet man oft Veränderungen des inneren Ohres toxischen Ursprungs, und hiermit erklärt es sich, warum kein allmähliches Zunehmen in Übereinstimmung mit dem Alter vorhanden sein kann, weil die Grade der Intoxikation und Degeneration verschieden gewesen sein können.

Vergleichen wir diese Ergebnisse mit den bei Individuen gefundenen, die keine Trommelfellverletzung aufweisen, so bemerken wir ein Abnehmen der Funktionskraft des Cortischen Organs in denjenigen Fällen, wo ein infek-

Generated on 2019-10-24 12:11 GMT / http://hdl.handle.net/2027/uc1.b3252759
Public Domain in the United States, Google-digitized / http://www.hathitrust.org/access_use#pd-us-google
Digitized by Google
Original from UNIVERSITY OF CALIFORNIA

Mittelohrentzündung mit Narbe auf dem Trommelfell.

Lauf. Nr.	Nr. d. Beg. d. Unters.	Knochenleitung	Rinne	Luftleitung	Obere Tongrenze	Untere Tongrenze	Flüstersprache	Weber	Bemerkungen
Von 50 bis 59 Jahren.									
143	13	10	—/10	7/13	d^6/f_6	F_1	10/20 *cm*	—	nur R. L. perph. sicc.
144	37	4/2	11/9	14/11	f^6/e^6	A_1/A	25 *cm*	—	—
145	39	10/15	—	—	—	—	—	—	—
146	40	20/15	15/30	25	c_7	C_1/A_2	10 *cm*	—	klein. cic.
147	47	11/6	12/16	14/19	c_7	G_2	0/25 *cm*	—	nur R.
148	48	14/9	—	6/9	f_2/e_2	G_2	10 *cm*	→R.	—
149	51	18/10	25/20	32	c_7	C_2	5/2 *m*	→R.	—
150	52	25/10	10/8	25/2	—	—	—	→R.	—
151	63	25/15	30/38	41/49	—	—	2 1/2 *m*	→L.	—
152	69	12/13	15/14	10/16	—	—	2 *m*	→R.	—
153	73	17/12	—/22	7/40	g^6/c_7	a/G_2	5 *cm*/5 *m*	—	nur R.
154	75	21/17	23/4	31/5	—	—	5 *m*/10 *cm*	→R.	—
155	79	20/16	15/10	17/18	—	—	5 *m*	—	nur L.
156	81	6/12	8/—	13/3	—	—	20/10 *cm*	→R.	—
157	89	—	—	12/4	—	—	—	—	—
158	112	14/15	33/21	24/29	h^6/a^6	A_1/D	∞	→R.	nur R.
159	120	9/10	30/24	49/26	c_7	G_2/G_1	4/1/2 *m*	→L.	—
160	125	19/14	18/22	30/40	c_7	C_2	8 *m*	=	—
161	134	11/12	20/40	35/41	c_7	C_1/D_1	5 *m*	→R.	—
162	149	12/11	20	20/16	c_7	A_2/D_1	5/1 *m*	→R.	nur R.
163	162	8/9	13/10	26/27	c_7	G/A	5/1 1/2 *m*	→R.	nur L.
164	169	15	29/25	50/49	c_7	C_2	3 1/2/4 *m*	→R.	nur R.
165	177	9/11	—/10	7/9	c^6/f^6	G/c	∞/10 *cm*	→L.	—
166	185	3/0	20/16	30/18	f^6/g^6	G_1/C	0	→R.	—
167	193	20	20/—	50/5	h^6-a^6/g_6	G_2/d	3 *m*/0	→R.	—
168	194	15	17/30	40/45	c^6	G_2	1 *m*/i e	—	—
169	199	13/24	13/17	23/35	c_7	G/A	25 *cm*	→R.	nur R.
Von 60 bis 69 Jahren.									
170	17	10/12	—/17	7/30	f^6	H/G_2	5/30 *cm*	→R.	—
171	18	25/15	20/—	35/15	—	—	5 *m*/0	—	—
172	32	15	20/18	25/20	a^6/d_6	A_2	—	—	—
173	59	0/13	16/29	—	—	—	10/15 *cm*	—	—
174	72	20/10	—/12	10/9	—	—	i e/3 *m*	→L.	nur R.
175	153	11/13	30/6	33/19	c_7	D_1/H	5 *m*/15 *cm*	→L.	nur L.
176	180	20	+	40	g^6	G_2	6 *m*	→R.	—
Von 70 bis 79 Jahren.									
177	32	20/18	22/13	22/17	g^6-f^6/d_6-c_6	D_1	3 *m*/20 *cm*	→L.	nur L.
178	45	5/0	8/0	8/0	$d^6/0$	$d^1/0$	30 *cm*/0	—	nur L.
179	114	5/6	10/16	11/16	c_7	D_2/F_2	10 *cm*	→R.	nur R.
180	122	6/11	21/28	20/28	c_7	C_2/G_2	30/10 *cm*	→R.	—
181	137	11/5	23/22	33/25	c_7/f^6	C_2/E_1	5 *m*/5 *cm*	→R.	nur L.
Von 80 bis 89 Jahren.									
182	92	18/19	—/40	14/48	c_7	d/G	0	→R.	nur R. mit Sept. calc.
183	126	0/5	+/18	7/20	a^6/c_7	D_1/A_1	0/10 *cm*	→R.	—

Digitized by Google
Original from UNIVERSITY OF CALIFORNIA
Generated on 2019-10-24 12:11 GMT / http://hdl.handle.net/2027/uc1.b3252759
Public Domain in the United States, Google-digitized / http://www.hathitrust.org/access_use#pd-us-google

tiöser Prozeß stattfand und wo die allgemeinen Ursachen, die vorhin zu einer Schwächung des Organs geführt hatten, noch zu den Folgen des pathologischen Zustandes hinzukommen, der im Mittelohr herrschte.

Was noch mehr beeinflußt erscheint, ist die Wahrnehmung des Tones auf dem Luftwege, und wir finden wirklich niemals Fälle, in denen die Stimmgabel normal lange vernommen wurde, während diejenigen Fälle zahlreich erscheinen, in denen die Hörschärfe sehr zurückgegangen ist.

Vergleichen wir diese Resultate mit denen der ersten Serie, so bemerken wir einen beträchtlichen Unterschied, und dies ist natürlich, denn abgesehen davon, daß die Mittelohrentzündung mehr oder weniger schwer die Artikulation der Kette der Gehörknöchelchen beeinträchtigt haben konnte, muß man bedenken, daß auf dem Trommelfell eine Narbe ist, und dies erklärt schon hinreichend die verschlechterte Funktion des Übertragungsorgans, da ja das Trommelfell weniger leicht in Vibration versetzt wird wegen seiner, wenn auch in geringem Maße veränderten Beschaffenheit in bezug auf Form und Elastizität.

Wenn wir kein allmähliches Abnehmen der Wahrnehmung der Stimmgabel auf dem Luftwege finden, die dem Alter vollkommen proportional ist, so müssen wir annehmen, daß dies an der Narbe liegt, die nicht immer dieselbe Größe und Lage haben kann, denn auch die letztere muß von Bedeutung sein, da eine ganz in der Nähe der Peripherie des Trommelfells befindliche Narbe nicht so große Modifikationen hervorrufen kann wie eine solche, die in der Mitte des Trommelfells sich befindet.

Im Verhältnis, wie das Alter zunimmt, bemerken wir das Verschwinden derjenigen Fälle, in denen wir eine noch ziemlich normale Übertragung auf dem Luftwege haben. Während nämlich im 50. Lebensjahre noch eine gewisse Anzahl von Fällen vorhanden ist (15·55%), die eine zwischen 41″ und 50″ schwankende Wahrnehmung auf dem Luftwege haben, so finden wir deren keine mehr nach Überschreiten des 60. Jahres, wo das Maximum der Wahrnehmung des Stimmgabeltones zwischen 31″ und 40″ schwankt. Im 70. Jahre dagegen ist die letztere nie über 30″ und im 80. Jahre kommt sie nur bis auf 18″. Wenn aber die Bedingungen wenig vorteilhaft für die Übertragung des Stimmgabeltones auf dem Luftwege waren, so müssen sie dies wenigstens in demselben Grade sein für die Flüstersprache. Bedenkt man dagegen, daß dies ein Zusammentreffen von Lauten meist tiefer Tonalität ist, die außerdem sehr geringe physische Energie haben und daher ein vollkommenes Funktionieren des Übertragungsapparates erfordern, so müssen wir erwarten, hier größere Veränderungen anzutreffen.

In der Tat findet man verschiedene Fälle, in denen die vorgesprochenen Worte überhaupt nicht verstanden wurden. Eine sehr große Zahl, viel größer

Digitized by Google
Original from UNIVERSITY OF CALIFORNIA
Generated on 2019-10-24 12:11 GMT / http://hdl.handle.net/2027/uc1.b3252759
Public Domain in the United States, Google-digitized / http://www.hathitrust.org/access_use#pd-us-google

als die bei den Kranken der ersten Serie gefundene, versteht die Sprache aus einer Entfernung von über $^1/_2\,m$ nicht mehr.

Proportional dem Alter sehen wir die Zahl derjenigen Fälle zunehmen, in denen die Sprache aus einer Entfernung von unter $^1/_2\,m$ nicht mehr verstanden wird, vielmehr finden wir keinen über 70 Jahre alten Pat., der die Sprache aus einer Entfernung von $^1/_2\,m$ versteht. Somit stellen wir fest, daß zu dem Leiden im Mittelohr andere, auf veränderten Ernährungsbedingungen beruhende, zerstörende Ursachen hinzukommen, die schädlicher werden, je mehr das Alter zunimmt.

Die obere Grenze für das Hören von Tönen befindet sich in der Mehrzahl der Fälle tiefer als gewöhnlich, obgleich man zuweilen trotz der verminderten Wahrnehmung auf dem Knochenwege findet, daß die Pat. imstande sind, das c_7 von 16.552 Doppelschwingungen zu hören. Für gewöhnlich schwankt die Wahrnehmungsschwelle für die hohen Töne zwischen h^6 und c^6 und zeigt oft eine Übereinstimmung mit der Dauer der Wahrnehmung auf dem Knochenwege. In einem Falle, in dem eine Wahrnehmung von sehr kurzer Dauer nicht vorhanden war (14″/9″), konnte der Pat. doch nur das f^2/e^2 hören, während er die tiefen Töne vom G^2 an vernahm. Dies wäre eine Stütze für die Theorie, die eine Wahrnehmung der verschiedenen Töne in verschiedenen Zonen des Cortischen Organes annimmt. Denn wenn auch das ganze Organ schädlichen Einflüssen unterworfen ist, so kann man doch annehmen, daß, wie dies in der Pathologie oft vorkommt, ein Teil mehr leidet als der andere.

Die Wahrnehmungsschwelle für die tiefen Töne kann man nur in sehr wenigen Fällen als normal feststellen, sehr oft vielmehr schwankt sie zwischen G^2 und H^2, sodann in einer beträchtlichen Anzahl von Fällen zwischen C^1 und H^1, während sie nicht selten unter c (130 Doppelschwingungen) hinabgeht. Letzteres erscheint durch die Tatsache begründet, daß, je tiefer der Ton ist, ein um so besseres Funktionieren des Übertragungsapparates vorhanden sein muß.

Vergleicht man diese Resultate mit denjenigen der ersten Serie, so findet man eine stärkere Verschiebung der Wahrnehmungsgrenze für die hohen Töne.

Der Rinnesche Versuch fällt in der großen Mehrzahl der Fälle positiv aus, obgleich er sich auch in sehr vielen Fällen negativ zeigen kann. Jedenfalls ist die Zahl dieser letzteren viel größer als bei der ersten Serie, und dies steht in Beziehung zu den Veränderungen, die im Mittelohr stattgefunden haben.

Betrifft die Trommelfellverletzung nur ein Ohr, so wird die auf den Scheitel aufgesetzte Stimmgabel auf dieser Seite besser gehört, in einigen seltenen Fällen kommt jedoch auch das Gegenteil vor.

Die Übertragung auf dem Knochenwege hat, wenn nicht überall, so doch in fast allen Fällen gelitten, und wir sehen, daß nicht nur die Fälle, die nor-

Digitized by Google
Original from UNIVERSITY OF CALIFORNIA
Generated on 2019-10-24 12:11 GMT / http://hdl.handle.net/2027/uc1.b3252759
Public Domain in the United States, Google-digitized / http://www.hathitrust.org/access_use#pd-us-google

Chronische eitrige Mittelohrentzündung.

Lauf. Nr.	Nr. d. Beg. d. Unters.	Knochenleitung	Rinne	Luftleitung	Obere Tongrenze	Untere Tongrenze	Flüstersprache	Weber	Bemerkungen
Von 50 bis 59 Jahren.									
184	23	35/10	—/13	17	—	—	30/10 *cm*	—	nur R.
185	41	5/3	6/3	5/4	—	—	5 *cm*/i e	—	—
186	71	15/20	—	15/8	—	—	i e	—	nur L.
187	90	7/8	31/10	35/7	c^1/c_7	G^2/d	$1^1/_2$ *m*/0	→R.	nur L.
188	107	10/13	8/30	17/36	a^6/c_7	C_2	$0/3^1/_2$ *m*	→R.	nur R.
189	128	6/9	—/2	0/8	c^6/c_7	$0/e_1$	i e/15 *cm*	→R.	—
190	129	15/18	—	5/10	f^6/h^6	e	5/10 *cm*	→L.	—
191	130	9/10	—/19	7/22	f^6/c_7	G/D_1	0/40 *cm*	→L.	nur R.
192	132	14	—	11/9	c^7/g^5	G/a_1	5 *cm*/0	→L.	—
193	135	12/24	—/30	6/63	g^6/c_7	A_2/C_2	30 *cm*/7 *m*	→R.	nur R.
194	181	15	—/+	—	g^5	D_1	0/8*m*	→R.	—
Von 60 bis 69 Jahren.									
195	7	20/15	30/—	55/19	g^6/c_6	C_2	5/3 *m*	—	nur L.
196	21	15/20	—	10	—	—	—	—	—
197	196	7/6	26/9	40/18	c_7/h^6	G_2/d	$5^1/_2$ *m*/$^1/_2$	→R.	nur L.

mal sind, sondern auch diejenigen, welche dem Normalen sehr nahe kommen, sehr selten sind. Dagegen ist die Zahl derjenigen Fälle groß, in denen das Gehör sehr geschwächt ist, und sie ist noch größer im Vergleich zu denjenigen der zweiten Serie. Bei den letzteren hatte jedenfalls ein Eiterprozeß stattgefunden, der sich rapide entwickelte, weshalb die Giftstoffe, die dort ausgeschieden wurden, obgleich in höherem Grade virulent, für kürzere Zeit wirkten. Bei den Pat. dieser Serie dagegen haben die seit langer Zeit bestehende Entzündung und die Gifte das Cortische Organ, mehr beeinflussen können, so daß die Autoren in der Annahme übereinstimmen, wie zum Beispiel dies auch von Hinsberg (6) erwähnt wird, daß die Labyrinthentzündung bei chronischer Otitis außerordentlich oft vorkommt.

Aber noch in ausgesprochenerer Weise als bei den ersten beiden Serien finden wir die Wahrnehmungsdauer des Stimmgabeltones auf dem Luftwege verändert: keiner, selbst der im 50. Lebensjahre stehenden Pat. ist imstande, den Stimmgabelton für über 20″ zu hören. Und dies ist ganz natürlich, denn wir haben hier einen Eiterprozeß, der oft die Nekrose der Gehörknöchelchen mit sich bringt, oder, wenn dies nicht eintritt, jedenfalls zur Ankylose der Artikulationen führen, Exsudate hervorrufen und die Verknöcherung der Fenestra vestibuli nach sich ziehen kann. Wenn wir uns daher ohne weiteres zu der Helmholtzschen Theorie (5) bekennten, die von Nuvoli (9) mit seinen geist-

Digitized by Google
Original from UNIVERSITY OF CALIFORNIA
Generated on 2019-10-24 12:11 GMT / http://hdl.handle.net/2027/uc1.b3252759
Public Domain in the United States, Google-digitized / http://www.hathitrust.org/access_use#pd-us-google

reichen Versuchen so glänzend demonstriert wird, müßten wir damit rechnen, ziemlich oft eine Wahrnehmung auf dem Luftwege überhaupt gar nicht zu finden. Aber Secchi (10) bewies, daß der Ton seinen Weg durch die Fenestra vestibuli nimmt, und Zimmermann (14) hielt dies entschieden aufrecht. Nun gingen aber die einen wie die anderen — wie Stefanini (11) mit Recht bemerkt — zu weit, indem sie behaupteten, der einzige von den Schallwellen genommene Weg sei der von ihnen angegebene und jede andere Ansicht zurückwiesen. Nach meinem Dafürhalten ergänzen die einen die anderen, wie auch Lucae (7) mit Recht annimmt. In der Tat finden wir bei den meisten von mir untersuchten Fällen kein vollständiges Fehlen der Wahrnehmung auf dem Luftwege, aber eine sehr starke Reduktion, und dies ist erklärlich, weil auch die Fenestra cochleae von dem pathologischen Zustande der Paukenhöhle in Mitleidenschaft gezogen sein muß, sei es in Gestalt von Exsudaten, die sich auf ihrer Membran bilden, sei es in Gestalt von Kalkablagerungen, die das Zustandekommen der Vibration erschweren. Denn jene pneumatische Kammer besteht nicht mehr, die vom Mittelohr dargestellt wird und dazu dient, die Vibrationen zu übertragen, da das Trommelfell durchlöchert ist und entweder gar nicht oder schlecht funktioniert.

Natürlich wird auch durch die großen Veränderungen, die in dem ganzen Übertragungsapparat eingetreten sind, auch die Wahrnehmung der Flüstersprache schwer beeinträchtigt. Im allgemeinen können wir sagen, daß die größte Entfernung, aus der sie wahrgenommen wird, $^1/_2\,m$ beträgt, allerdings sind Fälle durchaus nicht selten, in denen sie nur aus nächster Nähe oder überhaupt nicht gehört wird. Man findet eine Beziehung zwischen der kürzesten Dauer der Wahrnehmung der Stimmgabel auf dem Luftwege und der kleinsten Entfernung, aus der die Sprache gehört wird. In bezug auf die Läsionen, die das Labyrinth beeinflußt haben (und somit auch die Funktion des Cortischen Organs) bemerkt man ein Herabrücken der oberen Grenze für das Hören der Töne und man sieht, daß, wo jene Läsionen stärker waren, die Wahrnehmungsschwelle für die hohen Töne sich tiefer befindet, da hier die Wahrnehmungsfähigkeit auf dem Knochenwege mehr geschwächt ist. Dies kann man auch feststellen, wenn man die beiden Ohren eines Pat. mit beiderseitiger Affektion miteinander vergleicht. Wir haben gesehen, welche Leiden durch die chronische Mittelohrentzündung entstehen können, und zwar besonders im Übertragungsapparat; daher ist es natürlich, daß man die untere Hörgrenze stark verschoben findet, wenn man bedenkt, daß die tiefen Töne nur allein auf diesem Wege das Cortische Organ erreichen können. Auch hier finden wir eine Beziehung zwischen den Ergebnissen bei mangelhafter Übertragung auf dem Luftwege und der größten Verschiebung der Wahrnehmungsschwelle für dte tiefen Töne, und die Fälle sind selten, in denen diese Grenze zwischen C_2 und H_2 schwankt, während die große Mehrzahl sich unter G_1 befindet. Auch sind solche

Digitized by Google
Original from UNIVERSITY OF CALIFORNIA
Generated on 2019-10-24 12:11 GMT / http://hdl.handle.net/2027/uc1.b3252759
Public Domain in the United States, Google-digitized / http://www.hathitrust.org/access_use#pd-us-google

unter c nicht selten. Wegen der oben erwähnten Leiden, welche die Übertragung auf dem Luftwege schwer beeinträchtigten, fällt der Rinnesche Versuch in der Mehrzahl der Fälle negativ aus. In einigen Fällen, und zwar sind dies diejenigen, in denen die Übertragung auf dem Knochenwege mangelhaft und das Cortische Organ mehr geschwächt ist, fällt der Rinnesche Versuch positiv aus, immer jedoch für sehr kurze Zeit wegen der kurzen Wahrnehmungsdauer bei Luftleitung.

Wenn die Affektion bilateral ist, so scheint die auf den Scheitel aufgesetzte Stimmgabel auf der Seite besser gehört zu werden, wo die Wahrnehmung bei Luftleitung geringer und daher das Mittelohr mehr beschädigt ist. Falls nur ein Ohr krank ist, so wird die auf den Scheitel aufgesetzte Stimmgabel auf dieser selben Seite besser gehört, obgleich in einigen Fällen auch das Gegenteil eintritt.

Trockene Perforation des Trommelfells.

Lauf. Nr.	Nr. d. Reg. d. Unters.	Knochenleitung	Rinne	Luftleitung	Obere Tongrenze	Untere Tongrenze	Flüstersprache	Weber	Bemerkungen
Von 50 bis 59 Jahren.									
198	13	10	—/10	7/13	d^6/f^6	F_1	10/20 *cm*	—	nur L.
199	35	0	1	1	—	—	0	—	—
Von 60 bis 69 Jahren.									
200	46	11/9	—/4	4/17	—	—	10 *cm*/4 *m*	→L.	nur R.

Die Funktion des Cortischen Organs ist sehr beeinträchtigt, und wenn wir uns daran erinnern, daß jene Perforation des Trommelfells, die wir wiederfinden, das Kennzeichen eines zwar vorübergegangenen Eiterprozesses ist, der aber lange dauerte und daher die Heilung der Trommelfellverletzung verhinderte, die nötig war, um den Eiter herauszulassen, der sich im Mittelohre angesammelt hatte, so finden wir die Erklärung für diese Funktionsstörung in den Gründen, die wir für die II. und III. Serie angeführt haben. Hier hat der Prozeß jedoch schon seine vollständige Entwicklung durchgemacht, die Giftstoffe haben länger gewirkt und wir befinden uns daher schwereren Schäden gegenüber: in der Tat bemerken wir ein Maximum für die Wahrnehmung auf dem Knochenwege von 11", während sie in vielen Fällen gar nicht mehr vorhanden ist.

Der Eiterprozeß hat lange Zeit auf das Mittelohr eingewirkt, der Leitungsapparat, der sich darin befindet, ist jedenfalls in den Entzündungsprozeß

Digitized by Google
Original from UNIVERSITY OF CALIFORNIA
Generated on 2019-10-24 12:11 GMT / http://hdl.handle.net/2027/uc1.b3252759
Public Domain in the United States, Google-digitized / http://www.hathitrust.org/access_use#pd-us-google

mit hineingezogen worden und man muß seine schädlichen Einflüsse in einem schweren Gehörfehler finden. Wir können sagen, daß das Trommelfell nicht mehr vorhanden ist, denn das, was noch davon geblieben ist, hat schwerlich die Eigenschaften erhalten, die es befähigen, in Vibration zu treten, da die Schleimhaut die Verletzungen mit einem Narbengewebe überzogen haben wird, wodurch sie stärker und fester geworden ist und daher die zur Vibration erforderliche Elastizität möglicherweise ganz verliert. Die Kette der Gehörknöchelchen muß aus den oben genannten Gründen schweren Schaden gelitten haben, und zwar bis zur Ankylose des Steigbügels. Daher muß die Fenestra vestibuli alle oder fast alle Fähigkeit zur Übertragung des Schalls verloren haben. Es bleibt nur der von Secchi (10) angegebene Weg, der von Zimmermann (14) ebenfalls als der richtige angesehen wird, aber auch dieser befand sich vollständig im Entzündungsprozeß; seine Funktion muß entweder infolge von Exsudat oder von Kalkablagerungen vernichtet oder schwer geschädigt sein. Tatsächlich finden wir, daß der Stimmgabelton auf dem Luftwege für nicht länger als 13" gehört wird, und wenn man bedenkt, daß derselbe Ton unter normalen Verhältnissen für 47" vernommen wird, so sieht man, mit einer wie stark reduzierten Funktion man es hier zu tun hat.

In Anbetracht dieser Läsionen, die sich auf das ganze Übertragungsorgan erstrecken und auch das Cortische Organ in Mitleidenschaft ziehen, muß die Wahrnehmung der Flüstersprache am meisten beeinträchtigt werden. Wir haben gesehen, daß dieselbe mit zunehmendem Alter bedeutend abnimmt, da gerade sie ein ausgezeichnetes Funktionieren des Übertragungsapparates erfordert. Jetzt, wo dieser zerstört ist oder doch zum größten Teil nicht mehr funktioniert, muß die Wahrnehmung der Flüstersprache ganz besonders leiden, und in der Tat finden wir, daß in keinem Falle die Sprache aus einer Entfernung von über 10 *cm* verstanden wird, während es sehr oft vorkommt, daß sie überhaupt nicht gehört wird. Wegen der starken Beschädigungen des Übertragungsapparates fällt der Rinnesche Versuch negativ aus; aber die Läsionen des Mittelohrs beeinflussen das innere Ohr, und dies ist in hohem Grade der Fall, und zwar, wie zuweilen vorkommt, bis zur vollständigen Vernichtung seiner Funktion, so kann der Rinnesche Versuch auch positiv ausfallen, wie in einem von mir festgestellten Falle. Hier war nämlich keine Wahrnehmung auf dem Knochenwege mehr vorhanden, während der Stimmgabelton bei Luftleitung für etwa 1 Sekunde gehört wurde. Ich habe keine Daten, um einiges über die Wahrnehmungswelle für die hohen und tiefen Töne sagen zu können, obgleich man an einem Falle, in dem ein Versuch gemacht wurde, sieht, daß alle beide verschoben sind. Aber vorzugsweise, wie auch ganz natürlich wegen des Vorherrschens von Krankheiten im Mittelohr, ist es die untere Wahrnehmungsgrenze, die am meisten verschoben ist.

Digitized by Google
Original from UNIVERSITY OF CALIFORNIA
Generated on 2019-10-24 12:11 GMT / http://hdl.handle.net/2027/uc1.b3252759
Public Domain in the United States, Google-digitized / http://www.hathitrust.org/access_use#pd-us-google

Trauma capitis.

Lauf. Nr.	Nr. d. Reg. d. Unters.	Knochenleitung	Rinne	Luftleitung	Obere Tongrenze	Untere Tongrenze	Flüstersprache	Weber	Bemerkungen
Von 50 bis 59 Jahren.									
201	29	—	—	—	$e_5 - d^6/f_5$	$c_2/0$	—	—	
202	30	8/10	15/16	17/27	g^6/a^6	C_1	5/20 *cm*	—	
203	97	6	15/24	13/33	c_7	G_2/C_2	$2/3^1/_2$ *m*	→L.	mit cicatrice
204	101	0	8/10	8/10	f^6/d_6	—	0	—	—
205	184	15/7	+	—	f^6/d_6	C_2	30 *cm*/i c	—	—
206	200	5/0	9/10	15/11	c_7/f_6	D_1/F_1	15 *cm*/i c	→R.	—
Von 60 bis 69 Jahren.									
207	155	4/0	9/0	14/0	$g^6/0$	c/0	i c/0	→R.	—

Es ist nicht möglich, hier zuverlässige Resultate festzustellen, da wegen der vom Gesetz vorgesehenen Arbeiterversicherung diese Pat., die sich wegen einer damit in Zusammenhang stehenden Untersuchung in der Poliklinik befinden, ihr ganzes Interesse daran haben, die Folgen schwerer hinzustellen, die sie von erlittenen Verletzungen gehabt haben. Und es liegt in der Natur des Menschen, obgleich es nicht moralisch ist, daß jemand, der in seinem Berufe von einem Unglücksfalle betroffen wird, vor den Richtern, die ihn dafür entschädigen sollen, die Folgen davon in übertriebenem Maße angibt, um eine möglichst hohe Entschädigung zu erhalten. In bezug auf die Schäden, die im Labyrinth entstehen können (Hyperämie, Hämorrhagie, reaktive Entzündungen) wäre ein genaues Studium dieser Fälle sehr interessant, besonders in medizinisch-juristischer Beziehung, und zwar vieler Fälle, da wir nur durch dieses Mittel uns etwas gegen die mehr oder weniger große Verstellung schützen könnten, die man oft aus dem absoluten Nichtübereinstimmen der Ergebnisse zutage treten sieht.

Aus der Gesamtheit meiner Untersuchungen möchte ich noch kurz die folgenden Ergebnisse zusammenfassen:

1. Mit zunehmendem Alter unterliegt das Gehörorgan Veränderungen, derart, daß bei Personen von über 50 Jahren man meistens ein Abnehmen der Funktionskraft dieses Organs feststellen kann.

2. Die genannten Veränderungen beziehen sich sowohl auf das innere wie auf das Mittelohr, so daß die Wahrnehmungsdauer sowohl auf dem Knochen- wie auch auf dem Luftwege verkürzt erscheint.

Digitized by Google
Original from UNIVERSITY OF CALIFORNIA
Generated on 2019-10-24 12:11 GMT / http://hdl.handle.net/2027/uc1.b3252759
Public Domain

3. Die Wahrnehmung der Flüstersprache als derjenigen, welche ein besseres Funktionieren des Übertragungsapparates erfordert, ist die am meisten beeinträchtigte.

4. Wegen der Funktionsstörungen, denen das innere wie auch das Mittelohr unterliegt, finden wir meistens eine Verschiebung der Wahrnehmungsschwelle sowohl für hohe als auch für die tiefen Töne.

5. Mit zunehmendem Alter, und zwar ebenfalls nach Überschreiten des 50. Lebensjahres, scheint eine allmähliche Verschlechterung des Funktionierens des ganzen Gehörorgans stattzufinden, die sich hauptsächlich in bezug auf die Wahrnehmung der Sprache zeigt.

6. Wenn wir bei der Untersuchung mit dem Ohrenspiegel eine Narbe auf dem Trommelfell finden, so können wir die genannten Verschlechterungen in erhöhtem Grade feststellen, aber besonders in bezug auf die Tätigkeit des Mittelohres, und wir werden am meisten die Wahrnehmung sowohl der Flüstersprache als auch der tiefen Töne beeinträchtigt finden. Diese Fehler zeigen sich mit dem Zunehmen der Jahre immer mehr.

7. Eine eitrige Mittelohrentzündung beeinträchtigt sehr leicht das innere Ohr in Gestalt von Vergiftungs- und Degenerationserscheinungen, weshalb man in den meisten Fällen eine beträchtliche Verschlechterung in der Tätigkeit des Cortischen Organs feststellt.

8. Eine eitrige Mittelohrentzündung ruft außerdem wegen des Sitzes ihrer Entwicklung eine außerordentliche Verschlechterung im Funktionieren des Übertragungsapparates hervor und äußert sich daher besonders in bezug auf die Wahrnehmung der tiefen Töne und der Flüstersprache, die oft ganz aufhören kann.

9. Eine trockene Perforation führt, da sie mit einem lange dauernden Eiterprozeß zusammenhängt, dieselben Modifikationen in der Hörfunktion herbei wie eine eitrige Mittelohrentzündung, und zwar in ausgesprochener Weise, mit einer noch stärkeren Verminderung der Wahrnehmung der Sprache.

Am Ende meiner Arbeit angekommen, drängt es mich, dem von mir hochverehrten Herrn Professor Walb meinen verbindlichsten Dank auszudrücken für die große Liebenswürdigkeit, mit der er mich in sein Institut aufgenommen und das reiche Studienmaterial seiner Klinik zu meiner Verfügung gestellt hat; ebenfalls Herrn Dr. Leuwer, der in kollegialer Weise lebhaften Anteil an meinen Untersuchungen nahm und mir mit seinem Rat diente.

Literatur: 1. Ferreri, Sulle lesioni dell' orecchio interno consecutive alle suppurazioni della cassa timpanica. IX. Congresso della Società Italiana di Laringologia, Otologia e Rinologia, Roma, Ottobre 1905. — 2. Gradenigo, Patologia e terapia dell' orecchio e delle frime vie aere, Torino, S. Lattes edit., 1903. — 3. Gradenigo e Stefanini, Nuovo metodo per determinare la legge di oscillazione dei diafano e sua applicazione all' Acumetria. Nuovo Cimento, Serie V, Vol. XV,

Digitized by Google
Original from UNIVERSITY OF CALIFORNIA
Generated on 2019-10-24 12:11 GMT / http://hdl.handle.net/2027/uc1.b3252759
Public Domain in the United States, Google-digitized / http://www.hathitrust.org/access_use#pd-us-google

Fascie, Febbraio-Marzo 1908. — 4. Dieselben, Über eine neue Methode von Akumetrie mittelst Stimmgabeln. Zeitschr. f. Ohrenheilk. u. f. d. Krankh. d. Luftwege, Bd. LVI, H. 2. — 5. Helmholtz, Die Mechanik der Gehörknöchelchen. Wissenschaftliche Abhandl., VI. — 6. Hinsberg, Suppurazioni del labirinto consecutive a otite medie. Arch. of otology, 1902. — 7. Lucae, Die chronische progressive Schwerhörigkeit, ihre Erkenntnis und Behandlung. Berlin, Springer edit., 1907. — 8. Mendini, L'udito nei Medici. Atti della Clinica Oto-Rino-Laringologica di Roma, 1907. — 9. Nudoli, Fisiologia dell' organo udito e considerazioni Cliniche. Roma, Erm. Loescher edit., 1907. — 10. Secchi, La finestra rotonda come via dei suoni per il labirinto. Archivio Italiano di Otologia, Rinologia e Laringologia, 1902, Vol. XII. — 11. Stefanini, Sulla percezione dei suoni e sulla loro trasmissione all' orecchio interno. Archivio Italiano di Otologia, Rinologia e Laringologia, 1905, Vol. XVII, Fasc. 1, 2. — 12. Treitel, Ohr und Sprache oder über Hörprüfungen mittelst Sprache. Klinische Vorträge aus dem Gebiete der Otologie, 1902, Bd. 7, Fischer, Jena. — 13. Wolf, Die Hörprüfung mittelst der Sprache. Zeitschr. f. Ohrenheilk., 1899, Bd. XXXV. — 14. Zimmermann, Die Mechanik des Hörens und ihre Störungen. Wiesbaden 1900.

Aus der Universitäts-Ohrenklinik in Wien (Vorstand: Prof. Urbantschitsch).

Direkte, reizlose, temporäre Ausschaltung der Kleinhirnrinde nach der Methode von Trendelenburg, durch den Zeigeversuch nachweisbar. Lokalisation in der Kleinhirnrinde.

(Vorläufige Mitteilung.)

Von Privatdozent Dr. **Robert Bárány**, Assistent.

Auf dem Physiologenkongreß in Wien 1910 hat Trendelenburg seine Methode der reizlosen Ausschaltung der Großhirnrinde durch Abkühlung demonstriert. Trendelenburg verwendete hierbei Eiskochsalzlösungen bis zu —7°. Dennoch betrug die Temperatur an der Dura +12°, da Trendelenburg die Lösung durch eine Gummikapsel fließen ließ, die der Dura der abzukühlenden Stelle angelegt wurde. Dozent Dr. Kollmer gab im Gespräch die Anregung, diese Methode auch für das Kleinhirn im Tierversuch zu erproben. Im Tierversuch aber lassen sich meine Methoden der Zeigereaktionen vorläufig nicht anwenden. Da nun die Abkühlung an der Dura nur +12° betrug, so dachte ich, daß sich diese Methode auch ohne Gefahr am Menschen werde anwenden lassen, wenn man eventuell etwas höhere Temperaturen, dafür aber länger einwirken läßt. Das Aufsetzen einer Gummikapsel wäre zunächst kaum möglich gewesen, ich begnügte mich daher mit möglichst circumscripter kühler Berieselung. Hierbei kamen Pat. mit breiter Freilegung der Kleinhirndura in Betracht, wie sie ja nach Labyrinthoperation oder Sinusoperation nicht selten

Digitized by Google
Original from UNIVERSITY OF CALIFORNIA
Generated on 2019-10-24 12:11 GMT / http://hdl.handle.net/2027/uc1.b3252759
Public Domain

sind. Bezüglich der Labyrinthoperierten konnte ich über den Ausfall des Versuchs, wenn die Berieselung tatsächlich einen Ausfall ergeben sollte, von vornherein theoretisch die Richtung des Vorbeizeigens bestimmen. Der Pat. mit ausgeheiltem rechtseitigem Kleinhirnabsceß, den ich in der öst. otol. Ges. demonstriert habe, hatte zur Zeit der akuten Erkrankung mit dem rechten Arm nach rechts vorbeigezeigt. Später war ein Ausfall der Reaktion nach links am rechten Arm nachweisbar gewesen. Auch die anderen Pat., bei welchen hochgradige Schwerhörigkeit oder Taubheit bestand und die sonstigen Symptome auf eine Erkrankung im Kleinhirnbrückenwinkel hinwiesen, hatten alle, falls die Zeigeraktion gestört war, spontan nach außen vorbeigezeigt, während nach Drehen oder Ausspritzen die Zeigereaktion nach links fehlte. Daraus schloß ich, daß an der Oberfläche des Kleinhirns hinter dem Labyrinth das Zentrum für die Bewegung nach innen gelegen sein muß. Wenn es mir nun gelingt, durch Berieselung dieses Zentrum zu lähmen, muß Vorbeizeigen nach außen auftreten. Mehrfache Untersuchungen, die ich an 2 Labyrinthoperierten anstellte, ergaben mir in der Tat bei Ausspritzung des äußeren Gehörgangs der labyrinthoperierten Seite Vorbeizeigen im Arm und Bein der operierten Seite nach außen, während die andere Seite unbeeinflußt blieb. Ich habe den Versuch dadurch kompliziert, daß ich zunächst das gesunde Ohr kühl ausspritzte, wodurch Nystagmus zur operierten Seite und Abweichen der beiden oberen Extremitäten nach der gesunden Seite zu auftraten, und hierauf das labyrinthoperierte Ohr kalt ausgespritzt. Jetzt blieb, wie ich erwartete, im Arm der gesunden Seite das Abweichen zur gesunden Seite bestehen, im Arm der labyrinthoperierten Seite trat Abweichen nach der operierten Seite zu (nach außen) auf. Trotzdem also scheinbar diese Versuche ein ganz meinen theoretischen Anforderungen entsprechendes Resultat ergaben, so kann ich doch gewisse Zweifel an ihrer Richtigkeit nicht unterdrücken. Das Vorbeizeigen tritt nicht mit der maschinenmäßigen Promptheit auf wie bei Labyrinthreizung. Auch ist der Grad des Vorbeizeigens nur gering. (Anmerkung bei der Korrektur: Ich habe seither bei einem Pat., bei welchem das Kleinhirn, unmittelbar hinter der Ohrmuschel, von Dura und Haut bedeckt, freilag, durch Abkühlung mit Äthylchlorid absolut sicher Vorbeizeigen im Arm und Fuß der betreffenden Seite nach außen hervorrufen können, während Arm und Fuß der anderen Seite normal zeigten und auch keine Spur von Nystagmus entstanden war). Genaue weitere Prüfungen müssen erst diese Zweifel zerstören. Ich habe weiters versucht, dadurch einen zwingenden Beweis zu erbringen, daß ich Vorbeizeigen in anderer Richtung von einer anderen Stelle des Kleinhirns aus hervorzurufen versuchte. Hierzu standen mir 2 Pat. mit Freilegung der Dura der hinteren Schädelgrube nach Sinusoperationen zur Verfügung, bei denen aber die Dura bereits mit gesunder Haut bedeckt war. Ich verwendete hier zur Berieselung 10gradiges Wasser. Bei mehrfachen Versuchen ergab sich kein ganz sicheres

Digitized by Google
Original from UNIVERSITY OF CALIFORNIA
Generated on 2019-10-24 12:11 GMT / http://hdl.handle.net/2027/uc1.b3252759
Public Domain in the United States, Google-digitized / http://www.hathitrust.org/access_use#pd-us-google

Resultat. Wohl war wiederholt Abweichen des Armes und Beines der operierten Seite nach innen (also entgegengesetzt den früheren Versuchen an Labyrinthoperierten) zu beobachten, aber die Reaktion zeigte sich nicht bei jeder Bewegung und war auch nur gering dem Grade nach. Möglich, daß eben durch die intakte Haut und ein ziemlich derbes Narbengewebe die Abkühlung auf ein sehr geringes Maß reduziert wurde. Sie erkennen, daß diese Versuche bezwecken, bei partieller Abkühlung der Kleinhirnrinde mittelst des Zeigeversuches den Sitz der verschiedenen Zentren für die Bewegungen in verschiedener Richtung festzustellen. Am geeignetsten wären Fälle, bei welchen zur Entfernung einer Kleinhirngeschwulst ein großer Knochendefekt gesetzt wird und als Zeitpunkt der Untersuchung wäre es am besten, wenn man diese Pat. nach Herunterklappen des Hautlappens vor dem zweiten Akt der Kleinhirnoperation untersuchen könnte. Ich behalte mir vor, weitere Untersuchungen in dieser Richtung anzustellen.

Vereinsberichte.

Österreichische otologische Gesellschaft.

Sitzung vom 27. Februar 1911.

Vorsitzender: V. Urbantschitsch.
Schriftführer: G. Bondy.

I. J. Braun: **Ein Fall von luetischer Affektion des inneren Ohres. Heilung durch Salvarsan Ehrlich.** (Aus der Abteilung von Dozent Doktor Frey.)

Es handelt sich um einen 31jährigen Mann, der vor 6 Jahren eine Lues akquirierte und mehrere Quecksilberkuren mitmachte.

Vor $1^1/_2$ Jahren erschien er im Kassenambulatorium des Doz. Hajek mit Schluckbeschwerden. Die Untersuchung ergab damals ein Gumma der rechten Tonsille, welches schließlich unter Jodkalitherapie nach mehreren Wochen mit einer Perforation des hinteren Gaumenbogens ausheilte. Im Januar 1911 erschien Pat. neuerdings im Kassenambulatorium wegen Schmerzen im Halse und Nasenverstopfung. Die Untersuchung ergab diesmal ein speckig belegtes gummöses Geschwür an der rechten unteren Muschel. Der weiche Gaumen an der Vorderfläche düsterrot gefärbt, bei der Rhinoscopia posterior zeigte sich ein ulcerierendes Gumma an der Hinterfläche des weichen Gaumens, das sich bis gegen den rechten Levatorwulst erstreckte. Trotz Jodkalimedikation nur langsame Reinigung der Geschwüre. Zugleich trat unter der Behandlung zuerst eine rasch zunehmende Schwerhörigkeit im rechten Ohr zutage, die im Laufe einer Woche auch das zweite Ohr ergriff. Mäßiges Ohrensausen, kein Schwindel, keine Gleichgewichtsstörung.

Die genaue Gehörsprüfung ergab bei normalem Trommelfell links und mäßiger Retraktion als Zeichen des sekretorischen Katarrhs folgenden funktionellen Befund:

Digitized by Google
Original from UNIVERSITY OF CALIFORNIA
Generated on 2019-10-24 12:11 GMT / http://hdl.handle.net/2027/uc1.b3252759
Public Domain in the United States, Google-digitized

Weber unbestimmt, Schwabach stark verkürzt.

R.		L.
2 *m*	C S	$^1/_2$ *m*
$^1/_2$ *m*	F S	a. c.
—	Rinne	+
mit leicht verkürzter Knochenleitung		mit stark verkürzter Knochenleitung
— 30″	a_1	— 36″
— 27″	c_4	— 29″

Nach Lufteintreibung links unverändert, rechts C. S. 4 *m*, F. S. $^3/_4$ *m*. Vestibularis kalorisch sowie am Drehstuhl normale Reaktion, keine Gleichgewichtsstörungen. Wir hatten es hier also zweifellos mit einer beiderseitigen, auf den Cochlearabschnitt beschränkten luetischen Affektion, kombiniert mit einem Katarrh mäßigen Grades, zu tun, die wegen ihres rasch progredienten Verlaufes bei dem früher normalhörigen Pat. trotz der angewandten Jodkalitherapie ein rasches und energisches Handeln notwendig machte. Wir entschlossen uns zur Anwendung des Salvarsan, die auf der Abteilung Professor Zeissl vorgenommen wurde. Schon nach 5 Tagen erschien der Pat. mit der Angabe, daß er schon 2 Tage nach der Injektion bedeutend besser gehört habe und daß er außer den Schmerzen der Injektion keinerlei unangenehme Symptome wahrgenommen habe. Die am 17. II. — also 8 Tage nach der Injektion — vorgenommenen Gehörprüfungen ergaben in der Tat eine wesentliche Gehörbesserung gegen früher. Am linken Ohr war nun bei annähernd normaler Knochenleitung und nur wenig verkürzter Luftleitung die C. S. auf 6 *m*, die F. S. auf 3 *m* gestiegen. Rechts noch die deutlichen Zeichen eines sekretorischen Katarrhs mit negativem Rinne, etwas verlängerter Knochenleitung, und nur die beiderseitige Verkürzung der Perzeption für die hohen Töne war das einzige Residuum der ablaufenden Labyrinthaffektion. Die gummösen Infiltrate in der Nase und im Nasen-Rachenraum waren prompt abgeheilt und kaum von der übrigen Umgebung zu unterscheiden.

Wir haben es hier also zweifellos mit der Heilung einer beiderseitigen spezifischen Labyrinthaffektion durch das Ehrlichsche Mittel zu tun, das hier ohne die geringsten unangenehmen Nebenerscheinungen, ohne Spur einer „Neurotropie“ für den Locus minoris resistentiae (hier das Labyrinth) seine unerreicht schnelle Wirkung entfalten konnte.

Diskussion.

M. v. Zeissl: Ich habe bis jetzt 185 Pat. mit „606“ injiziert; nur 14 davon haben bisher Rezidive bekommen. An 7 Pat. waren noch keine Allgemeinerscheinungen nachzuweisen und nur Primäraffekt vorhanden. 6 von diesen (in der Zeit vom 7. VII. bis 30. VIII. 1910 injiziert) haben bis heute noch keine Allgemeinerscheinungen und der wiederholte Wassermann ist negativ ausgefallen, so daß die Hoffnung nicht unberechtigt ist, daß man hier von einer Dauerheilung durch eine einzige Salvarsaninjektion wird sprechen können. (Weitere Fälle mit Primäraffekt sind noch zu kurz in Beobachtung, als daß man schon Schlüsse ziehen könnte.) Ich bin erstaunt, zu hören, daß Nervenerkrankungen infolge Lues etwas seltenes seien. Wir wissen ja, daß, wenn solche unter 40 Jahren vorkommen und Syphilis vorgelegen ist, sie auf diese zurückzuführen sein dürften. In den letzten Wochen kam der Pat. Brauns, dann ein Pat., der seit 1894 in meiner Behandlung steht und nie Salvarsan,

Generated on 2019-10-24 12:11 GMT / http://hdl.handle.net/2027/uc1.b3252759
Public Domain in the United States, Google-digitized / http://www.hathitrust.org/access_use#pd-us-google
Digitized by Google
Original from UNIVERSITY OF CALIFORNIA

wohl aber vor 3 Jahren Atoxyl erhielt, plötzlich links nicht hörte und auf der linken Tonsille zahlreiche Papeln zeigte, zu mir. Ich habe diesem eine „606"-Injektion vorgeschlagen, er erschien aber nicht wieder, hat aber hoffentlich das verordnete Jod genommen. Ein dritter Pat. (aus Agram) mit Primäraffekt und Papeln am Stamm wurde im August 1910 injiziert. Im November bekam er ein Rezidiv, dazu linkseitige Facialislähmung und Ohrenklingen. Da er nicht ins Spital gehen wollte (in Agram darf nur im Spital „606" injiziert werden), machte er eine Schmierkur durch und nahm Jod. Die nervösen Affektionen sind gänzlich zurückgegangen. Weitere Fälle von Nervenlues beschrieb Mauriac Lagneau (14 Fälle von Acusticuserkrankung infolge Syphilis). 1879 hat Chiari ein von mir behandeltes hereditär luetisches Kind mit Facialislähmung obduziert und diese sowie andere in vivo konstatierte nervöse Erscheinungen als luetische bestätigt. Im übrigen ist die Literatur über Nervensyphilis, ohne daß je ein Arsenpräparat verabreicht wurde, so groß, daß ich sie bisnun nach zweimonatlicher Beschäftigung nicht bewältigen konnte.

O. Beck: Ich möchte hervorheben, daß ich nie gezweifelt habe, daß Affektionen in beiden Labyrinthanteilen im Frühstadium der Syphilis durch die Frühsyphilis hervorgerufen werden können, und ich gebe auch zu, daß solche Erscheinungen vielleicht häufiger sind, als man bisher angenommen hat, und ich habe deshalb schon das letzte Mal auf die Notwendigkeit hingewiesen, das Verhalten des Gehörorganes bei Luetikern in jedem Stadium von Syphilis genau zu untersuchen, um ein genaues Bild darüber zu bekommen. Deshalb habe ich für heute 2 Fälle zur Demonstration bestimmt, bei denen, ohne daß Salvarsan injiziert wurde, hochgradige Veränderungen von seiten des inneren Ohres, und zwar des nervösen Anteiles, vorliegen. Was aber bei jenen Fällen, die ich mit der Salvarsaninjektion in Zusammenhang brachte, das Merkwürdige ist und sie von anderen Fällen unterscheidet, ist der Umstand, daß diese Kranken zur Zeit ihrer Affektion sicher eine Coupierung der Lues zeigen. Denn die Initialsklerose wurde durch die Injektion coupiert, es bestanden durch die lange Beobachtungszeit keine auf Lues hindeutenden Symptome, der Wassermann war konstant negativ und trotzdem waren hochgradige Störungen von seiten des inneren Ohres vorhanden.

Ich will gleich jetzt einen interessanten Befund vorwegnehmen, der jenen Chauffeur betrifft, den ich in der vorigen Sitzung vorgestellt habe und der ebenfalls durch 5 Monate negativen Wassermann zeigte, keine luetischen Erscheinungen darbot, nach der Injektion beiderseits ertaubte und dessen beide Vestibularapparate gänzlich ausgeschaltet sind. Da bei diesem Pat. auch eine energische Schmierkur keine Besserung brachte, so habe ich es versucht, Pilocarpininjektionen in wässeriger Lösung anzuwenden. Herr Dr. Mucha von der Klinik Finger, der diesen Pat. aufnahm, ließ den 24stündigen Harn sammeln und auf Arsen untersuchen. Die Untersuchung im Institut Hofr. Ludwig ergab Arsenausscheidung. Von dem Momente der Arsenausscheidung ab hat sich das Hörvermögen gebessert, und während man mit dem Manne früher nur schriftlich verkehren konnte, kann er heute laut vorgesprochene Worte nachsprechen. Daß Arsen lange Zeit im Körper deponiert bleiben kann, hat Haudek im Röntgenbilde nachgewiesen. Es ist dies keine spezifische Eigenschaft des Arsens. Bekanntlich kann Hg, in unlöslichen Präparaten injiziert, nach Monaten noch im Harn nachgewiesen werden. Da die Hörverbesserung bei dem Chauffeur koinzidierend mit der Arsenausscheidung ist (wahrscheinlich hat das Pilocarpin die Ausscheidung des Arsens angeregt), andrerseits früher alle

Digitized by Google
Original from UNIVERSITY OF CALIFORNIA
Generated on 2019-10-24 12:11 GMT / http://hdl.handle.net/2027/uc1.b3252759
Public Domain in the United States, Google-digitized / http://www.hathitrust.org/access_use#pd-us-google

Mittel gegen die Lues eine Hörverbesserung nicht herbeiführten, ist es nicht unberechtigt, wenn man die Hörverbesserung mit der Elimination des Arsens in Zusammenhang bringt.

H. Frey: Gelegentlich dieses Falles möchte ich auf die Diskussion in der vorigen Sitzung zurückkommen, in der Alexander neuerdings behauptete, daß Fälle von Erkrankung des inneren Ohres bei rezenter Lues in der Literatur fast unbekannt seien und auch tatsächlich äußerst selten vorkämen. Ich hatte bereits damals erklärt, daß diese Meinung den Tatsachen nicht entspricht, da ich, mit demselben Gegenstand beschäftigt, die Literatur studiert hatte. Ich versprach damals, heute die Literaturangaben vorzulegen. Selbstverständlich kann ich dies nicht in extenso tun und lege Ihnen hier eine Tabelle vor, aus der Sie ersehen können, daß eine große Anzahl von Fällen beschrieben ist, darunter von sehr kompetenten Untersuchern, in denen Läsionen des inneren Ohres in der Zeit zwischen dem 2. bis 8. Monat nach dem Primäraffekt zur Beobachtung kamen. Daß isolierte Vestibularerscheinungen früher nicht beschrieben wurden, erklärt sich natürlich daraus, daß die Untersuchung des Vestibularapparates erst allerjüngsten Datums ist. Die hier in der Tabelle enthaltenen Fälle werden demnächst im Zusammenhange noch publiziert. (Erscheint ausführlich a. a. O.)

M. v. Zeissl bemerkt, daß schon Mauriac in seinem Lehrbuch (1880) erwähnt, daß Erkrankungen des Acusticus häufig vorkommen, und zwar mit besonderer Vorliebe in der Zeit, wo das erste Exanthem auftritt, aber auch nicht selten zur Zeit, wo das papulöse Stadium in das gummöse übergeht. Nun hat Beck erwähnt, daß durch die Injektion von Pilocarpin das Arsen wieder ausgeschieden wurde und dadurch der Pat. besser hörte; im Falle Brauns habe ich „606“ injiziert und der Pat. hat danach besser gehört. Der eine bekommt Arsen, damit er hört, und der andere hört nicht, weil er Arsen bekommen hat, ein Widerspruch, der mir unverständlich ist. Nach meinen Erfahrungen glaube ich die Einwände gegen Salvarsan zurückweisen zu müssen.

O. Beck: Ich weiß nicht, warum Labyrinthaffektionen nicht durch Lues bedingt werden können. Die Syphilis kann doch alle möglichen Krankheitserscheinungen provozieren, folglich wird sie auch vor dem Labyrinth nicht Halt machen müssen. Deshalb habe ich schon anläßlich meiner Demonstration in der Gesellschaft der Ärzte und der ersten Demonstration in dieser Gesellschaft hervorgehoben, daß es in vielen Fällen nicht leicht sein wird, zu differenzieren, welche Schädigungen des Gehörorganes auf Lues, welche auf Salvarsan zurückzuführen sein werden. Als Salvarsanschädigung haben wir nur Fälle angesprochen, in denen, auch abgesehen von negativem Wassermann, nichts für momentanes Bestehen einer Lues sprach. Wenn wir auch wissen, daß Luesrezidive bei negativem Wassermann zwar selten (aber doch möglich) sind, so ist es doch nicht angängig, bei Pat. mit progredienten Symptomen und konstant negativem Wassermann die Krankheitssymptome auf Lues zurückzuführen. Selbst wenn man annimmt, daß ein negativer Wassermann eine Lues nicht ausschließt, so müßten doch zumindest beim Chauffeur die eingeleiteten Schmierkuren eine sichtbare Änderung im klinischen Bilde bewirkt haben. Dies war nicht der Fall, wohl aber brachte die Stoffwechseländerung und die Arsenausscheidung eine Änderung im Krankheitsbilde.

O. Mayer: Ich habe auf der Klinik des Herrn Prof. Habermann während meiner Assistentenzeit Gelegenheit gehabt, eine ganze Reihe von Erkran-

Digitized by Google
Original from UNIVERSITY OF CALIFORNIA
Generated on 2019-10-24 12:11 GMT / http://hdl.handle.net/2027/uc1.b3252759
Public Domain in the United States, Google-digitized / http://www.hathitrust.org/access_use#pd-us-google

kungen des Hörnerven im Verlaufe von Lues zu beobachten. Ich habe diese Fälle nicht publiziert, weil bereits eine frühere ausführliche Arbeit von Habermann selbst vorlag und ich nichts Neues hätte hinzufügen können. Als nun anläßlich der Diskussion zum Vortrage Fingers die Frage aufgeworfen wurde, ob derartige Erkrankungen des Acusticus nach Lues vorkommen oder nicht, wandte ich mich an Herrn Prof. Habermann mit der Bitte, mir die Fälle zur Publikation zu überlassen, die ich selbst an der Klinik beobachtet hatte. Herr Prof. Habermann hatte die Liebenswürdigkeit, das ganze Material, das seit 1896 an seiner Klinik beobachtet wurde, mir zur Publikation zu überlassen. Es waren im ganzen 86 Fälle. Von diesen habe ich sofort eine Anzahl ausgeschieden, da es sich in diesen Fällen um hereditäre Lues gehandelt hat und weil in einigen Fällen die Hörstörung nicht mit voller Sicherheit auf Lues zurückgeführt werden konnte. Es blieben im ganzen 65 Fälle, darunter 6, bei denen schon 3—6 Wochen nach dem Primäraffekt eine Acusticusaffektion beobachtet wurde, und zwar bei 3 eine Erkrankung des Cochlearis und Vestibularis, bei 3 bloß des Cochlearis; in weiteren 24 Fällen war die Hörstörung innerhalb des ersten Jahres aufgetreten. Ich möchte mitteilen, daß in allen diesen Fällen die Erkrankung des Acusticus eine allmählich auftretende war, nie, wie bei der hereditären Lues, über Nacht manifest wurde. In dem größten Teil der Fälle begann sie mit subjektiven Geräuschen, leichtem Schwindelgefühl, selten stärker mit Erbrechen und Gleichgewichtsstörungen. Die Hörstörung war eine typische nervöse Schwerhörigkeit, stark positiver Rinne, untere Tongrenze normal, hohe Töne wurden schlecht gehört, die Kopfknochenleitung war verkürzt. Niemals habe ich eine isolierte Vestibularisaffektion gefunden, was sich daraus erklären mag, daß dem noch nicht genügende Beachtung geschenkt wurde oder die Fälle direkt zur Nervenklinik gebracht wurden.

M. v. Zeissl: Bezüglich der Wassermannschen Probe ist große Reserve nötig. Ob bei positivem Wassermann noch Spirochaeten im Körper vorhanden sind, ist bisher noch nicht nachgewiesen. Zum großen Teil steht man auf dem Standpunkt, daß progressive Paralyse und Tabes hauptsächlich durch Lues bedingt sind. Gerade bei diesen Erkrankungen sieht man aber häufig nach Hg oder Jod Verschlechterung. Das Gleiche kann meines Erachtens bei Acusticuserkrankung durch Hg, ebenso durch Arsen bewirkt werden, ohne daß man die Verschlimmerung dem Mittel als solchem zuschreiben müßte. Ich glaube, daß man weitere Erfahrungen mit Salvarsan sammeln, aber nicht pro oder contra Ehrlich, sondern daß man sich lediglich auf Tatsachen beschränken soll.

R. Leidler: Es tut mir leid, daß mein Chef nicht hier ist und in die Debatte eingreifen kann. Immerhin fühle ich mich verpflichtet, an seiner statt einiges vorzubringen. Die Ausführungen Freys und Mayers, welche eine große Zahl von Fällen brachten, die zeigen, daß auch ohne Salvarsan Störungen in der ersten Zeit auftreten können, können mich trotzdem nicht zur Ansicht bringen, daß die bedeutend stärkeren und relativ in viel größerer Anzahl aufgetretenen Störungen, die wir insbesondere nach den Untersuchungen Becks in den letzten Monaten zu Gesicht bekommen haben, nicht mit der Salvarsanbehandlung in Zusammenhang zu bringen wären. Speziell die Ausführungen Mayers haben uns ein Materiale von mehreren Jahren gezeigt und in diesem großen Materiale verfügt er über nur 3 Fälle von Vestibularerkrankungen (in den ersten 6 Monaten), welche relativ geringe Vestibularsymptome gezeigt

Generated on 2019-10-24 12:11 GMT / http://hdl.handle.net/2027/uc1.b3252759
Public Domain in the United States, Google-digitized / http://www.hathitrust.org/access_use#pd-us-google
Digitized by Google
Original from UNIVERSITY OF CALIFORNIA

haben. Nicht ein einziger Fall zeigt das Zusammentreffen von Taubheit und vollkommener Ausschaltung. Und gerade das ist der wichtige Punkt: daß wir in so kurzer Zeit viele Fälle von vollkommener Taubheit und vollkommener Ausschaltung des Labyrinths gesehen haben. Frey bringt das Materiale des letzten Jahrhunderts und hier haben wir das Materiale einer Großstadt von nur 6 Monaten.

Löwy (Marienbad) erwähnt, daß in der letzten Sitzung der Berliner Otologischen Gesellschaft von Herzfeld ein Luetiker vorgestellt wurde, bei dem nach Salvarsaninjektion einseitige Erkrankung des Nerven auftrat, die nach einer zweiten Salvarsaninjektion gänzlich schwand, und findet darin ein schlagendes Argument für die Ehrlich-Behandlung.

O. Beck: Wir wissen nicht, ob diese zweite Injektion nötig war und ob nicht auch ohne dieselbe die Erscheinungen zurückgegangen wären. Wenn ich auch zugebe, daß Affektionen im cochlearen Labyrinthanteil auf rein luetischer Basis vorkommen können (ob häufig oder nicht, spielt nur eine untergeordnete Rolle), so sind es vor allem die isolierten Vestibularerkrankungen, die gerade nach Salvarsan das klinische Bild beherrschen. Während in der ganzen Literatur nur 2 Fälle bekannt sind, in denen eine isolierte Erkrankung der nervösen Elemente des Vestibularisgebietes durch Lues bestand (Bondy und Neumann), habe ich in einem Zeitraum von 3 Monaten 5 derartige, einwandfreie Fälle beobachtet (und zwar 4 nach intramuskulärer und 1 nach intravenöser Injektion). Daß der Vestibularis eine besondere Affinität zum Salvarsan zeigt, ist nicht von der Hand zu weisen. Wenn man auch bei anderen Erkrankungen, z. B. Psoriasis, Anämie etc., Arsentherapie einleitet und keine Störungen dabei beobachtet, so liegt wohl der Grund dafür darin, daß es eine langsam steigende und fallende, ferner interne Medikation ist, während bei der Salvarsaninjektion auf einmal eine größere Arsenmenge dem Organismus einverleibt wird.

Ehrlich selbst hat durch Injektion von Arsacetin weiße Mäuse zu Tanzmäusen gemacht, bei denen als anatomisches Substrat eine Degeneration des Vestibularis histologisch nachgewiesen wurde. Es war aber auch allgemein bekannt, daß der Opticus degeneriert. Interessant ist Röthigs zweite Publikation, in der er berichtet, daß man bei weißen Mäusen, denen Arsacetin injiziert wurde, bis zum 30. Tage schon eine hochgradige Degeneration des Vestibularis wie bei alten Tanzmäusen vorliegt, während der Tractus opticus noch vollkommen intakt ist.

Bei beiderseits normalem Cochlear- und Vestibularapparat wird kein Bedenken vorliegen, Salvarsan zu injizieren. Zeigt aber ein Pat. Störungen im nervösen Gebiete dieser beiden Anteile, so ist nach unseren Erfahrungen Vorsicht geboten. Die Fälle von Rille betreffen unter anderem auch einen Kesselschmied, von denen wir wissen, daß Labyrinthaffektionen zu den Krankheiten ihres Berufes gehören. Bei einem Otosklerotiker konnte ich nach der Injektion von Salvarsan eine rasche Progredienz des Prozesses beobachten. Es ist daher, wie ich bereits gesagt habe, bei nicht intaktem Labyrinth größte Vorsicht mit Salvarsan geboten.

Mayer: Ich möchte richtigstellen, daß ich nur darüber verwundert war, daß Alexander in der Diskussion zum Vortrage Fingers behauptet hätte, es seien in der Literatur Fälle von Erkrankungen des Acusticus im rezenten Stadium der Lues unbekannt. Die Ausführungen Freys zeigen, daß dies nicht der Fall ist.

Generated on 2019-10-24 12:11 GMT / http://hdl.handle.net/2027/uc1.b3252759
Public Domain in the United States, Google-digitized / http://www.hathitrust.org/access_use#pd-us-google
Digitized by Google
Original from UNIVERSITY OF CALIFORNIA

II. G. Bondy demonstriert einen Fall von **zentraler Neurofibromatosis.** (Erscheint ausführlich in dieser Monatsschrift.)

III. E. Ruttin: **Venenektasie im retroauriculären Operationsfeld und Stauungspapille nach Jugularisunterbindung.**

Die 26jährige Pat., die ich Ihnen hier vorstelle, wurde am 15. XII. 1910 von Herrn Dozenten Frey an die Klinik gewiesen mit der Diagnose Sinusthrombose. Sie litt seit 3 Jahren an rechtsseitigem Ohrfluß, der seit 7 Tagen retiniert war. Am Tage vor der Aufnahme steigerten sich die seit 7 Tagen bestandenen Symptome und trat noch hohes Fieber mit Schüttelfrost auf. Die Untersuchung zeigte den Gehörgang mit Granulationen erfüllt, fötide Eiterung, den hinteren Rand des Warzenfortsatzes und die Jugularisgegend etwas druckempfindlich, Funktionsprüfung ohne Besonderheiten. Ruttin fand bei der noch in der Nacht vorgenommenen Operation eine große Zerstörung im Warzenfortsatz, bis an den Sinus reichendes Cholesteatom, die Wand des Sinus mit Granulationen bedeckt, gelb-grünlich verfärbt. Bei der Jugularisunterbindung fiel die außerordentliche Füllung der Vene auf. Der Sinus wurde inzidiert, es zeigte sich aber kein Thrombus in ihm. Die Augenuntersuchung am folgenden Tage (O. Ruttin) ergab normale Papille. In den nächsten Tagen ging das Fieber langsam zurück und die Pat. konnte anfangs Januar entlassen werden. Am 26. I. nahm Ruttin die Pat. wieder auf. Es war ihm die jedesmal während des Verbandwechsels auftretende Blutung aufgefallen, die nur durch Tamponade gestillt werden konnte und daher die Übersicht über das Wundterrain beeinträchtigte. In den nächsten Tagen bemerkte Ruttin, daß die Wunde selbst etwas bläulich verfärbt war und in den Granulationen kleine Gefäßchen auftraten. In der nächsten Zeit war die blaue Verfärbung nicht nur in der Wunde, sondern auch in der den hinteren Rand der Wunde begrenzenden Haut sichtbar. Es war klar, daß das Venenektasien seien. Gleichzeitig war von O. Ruttin Stauungspapille mit Hämorrhagien auf der rechten Seite festgestellt worden. Es war sicher, daß sich das ganze Bild nach der Jugularisunterbindung entwickelt hatte.

Ruttin hat schon in der letzten Sitzung darauf hingewiesen, daß, wenn man bei vollgefüllter Jugularis unterbindet, Stauungspapille sich entwickeln kann und wahrscheinlich Stauung von Bulbus in den Cavernosus die Ursache davon ist. Ruttin ist bei systematischer Untersuchung des Materiales zum Resultat gekommen, daß nach der Jugularisunterbindung bei voller Vene eine Stauungspapille auftreten kann, aber zu ihrer Entwicklung einer gewissen Zeit (6—16 Tage) bedarf. Es wirft dies Licht auf die Verwertbarkeit der bisherigen Statistik, die sich ja auf nicht systematisch und wiederholt untersuchte Fälle stützt. Bei dieser Gelegenheit möchte Ruttin darauf aufmerksam machen, daß neben der Stauungspapille auch noch andere Symptome, die auf Stauung hindeuten, auftreten, und zwar hat er in 2 Fällen bei besonders gefüllter Jugularis einen sehr heftigen, lang dauernden, auf eine Seite lokalisierten Kopfschmerz, bei 2 anderen Fällen Abducenslähmung beobachtet. Alle Erscheinungen gingen zurück. Zu erwähnen ist, daß selbstverständlich jede andere Erkrankung, die eine Stauungspapille oder ein ähnliches Bild hätte machen können, ausgeschlossen worden ist. Der vorliegende Fall von Venenektasien nach der Jugularisunterbindung bildet in dem bisher untersuchten Materiale ein Unikum.

IV. Ernst Urbantschitsch: **Tuberkulom des Ohrläppchens.**

Digitized by Google
Original from UNIVERSITY OF CALIFORNIA
Generated on 2019-10-24 12:11 GMT / http://hdl.handle.net/2027/uc1.b3252759
Public Domain in the United States, Google-digitized / http://www.hathitrust.org/access_use#pd-us-google

Demonstration von Pat., Moulagen und mikroskopischen Schnitten von isolierter Tuberkulose des Ohrläppchens (3 Fälle). (Erscheint ausführlich in dieser Monatsschrift.)

V. Ernst Urbantschitsch: **Hämatotympanum und Labyrinthblutung mit bemerkenswerten Vestibularissymptomen.**

Der 32jährige Pat. erlitt am 25. I. 1911 ein schweres Kopftrauma, indem sein Kopf durch einen über sein Ziel hinausrollenden Eisenbahnwaggon an einen Baumstamm gepreßt wurde, wobei das linke Ohr an letzteren zu liegen kam. Die Folge dieser Quetschung war eine Schädelbasisfraktur: zwei Stunden Bewußtlosigkeit, Blutung aus Nase und Mund (nicht aus dem Ohr) durch etwa 24 Stunden, Facialisparalyse, Taubheit, Schwindel. Letzterer hält seit der Verletzung, also ungefähr 4 Wochen, an.

Die otologische Untersuchung ergibt nun folgenden Befund: Das ganze Trommelfell erscheint fast veilchenblau (etwa wie der gesunde Bulbus venae jugularis), der Processus brevis und der Hammergriff sind erkennbar, der Lichtkegel fehlt.

Luft- und Knochenleitung linkerseits aufgehoben, der Weber wird nach rechts lateralisiert. Mit Lärmapparat vollständige Taubheit. Kein spontaner Nystagmus; kalorische Reaktion auf dem kranken Ohr sehr prompt (schon nach 60" Kaltwasserspülung), hierbei tritt subjektiv noch kein Schwindel auf, bei doppelseitiger Kaltwasserspülung tritt kein Nystagmus auf; nach Absperrung des linken Zuflusses, also Fortsetzung der Spülung des rechten Ohres: 90" später deutlicher rotatorischer Nystagmus ↻ l. Die Drehreaktion sowohl nach Rechts- wie Linksdrehung, deutlich herabgesetzt (nach ersterer 8"—15", nach letzterer 18"—20"). Während der Drehung nach rechts tritt Schwindel auf, der bei Linksdrehung nur ganz geringgradig ist. Die Dreh-Nachempfindung (bei geschlossenen Augen) ist beiderseits vorhanden, allerdings etwas geringer als normal (nach Rechtsdrehung 7", nach Linksdrehung 8"), keine Nachnachempfindung.

Es besteht also außer dem Bluterguß in die Pauke (derzeit wahrscheinlich in Organisation) eine Blutung ins Labyrinth, bedingt durch eine Knochentissur. Auffallend ist in diesem Falle, daß bei einer derartigen Verletzung, die die Paukenhöhle und die Cochlea betrifft, ferner eine komplette Facialisparalyse verursachte, der Vestibularnerv allein sich funktionsfähig erweist. Es besteht allerdings die Möglichkeit, daß auch der Nervus vestibularis durch das Trauma seine Funktion verloren hatte, diese aber jetzt allmählich wieder zurückgewinnt (Fälle, wie sie auch Ruttin beobachtet hat); immerhin muß es befremden, daß sich im Verlaufe von 4 Wochen der Vestibularnerv allein erholen sollte; ferner ist die leichte kalorische Reaktion bei herabgesetzter Drehreaktion trotz bestehender Dreh-Nachempfindungen auffallend, so daß der Gedanke an eine daneben bestehende Cerebellarstörung nicht ganz von der Hand gewiesen werden kann.

Pat. steht wegen Keratitis neuropathica in Behandlung der Augenklinik Fuchs, die mir den Fall zur Demonstration in liebenswürdiger Weise überlassen hat.

VI. Ernst Urbantschitsch: **Zur Heilung größerer traumatischer Trommelfelldefekte.**

Der 29jährige Pat. R. H. erhielt (angeblich als Streikbrecher) einen sehr heftigen Schlag aufs linke Ohr. Die Ohruntersuchung ergab eine äußerst große, nierenförmige Trommelfellperforation, wie solche nach langjähriger Eiterung

Digitized by Google
Original from UNIVERSITY OF CALIFORNIA
Generated on 2019-10-24 12:11 GMT / http://hdl.handle.net/2027/uc1.b3252759
Public Domain in the United States, Google-digitized / http://www.hathitrust.org/access_use#pd-us-google

vorkommen. Daß es sich hier aber doch um eine Verletzung gehandelt hat, dafür sprachen die sugillierten Perforationsränder, ferner die kleinen Ekchymosen in der Paukenschleimhaut. Das Gehör ist auffallend gut: Mit Lärmapparat auf dem verletzten Ohr über 10 *m* für Konversationssprache, 1 bis 4 *m* für Flüsterstimme. Dabei beiderseits etwas verkürzte Knochenleitung; Rinne beiderseits negativ, Weber unbestimmt. Das rechte Ohr zeigt die Erscheinungen einer hochgradigen Trommelfellatrophie (Gehör hier noch besser als links). Jedenfalls dürfte auch links eine ähnliche Atrophie bestanden haben, wodurch die abnorme Größe der Trommelfellperforation erklärlich wird.

In solchen Fällen, in denen infolge eines Traumas ein großer Teil oder auch das ganze Trommelfell verloren gegangen zu sein scheint, handelt es sich in der Regel um ein Hineinschlagen der abgerissenen Membran nach innen, die dadurch eben dem Anblick entzogen wird. Derartige eingeschlagene Trommelfelle können sich bekanntlich auch ohne Behandlung wieder aufrichten und mit dem stehen gebliebenen Trommelfellrest verwachsen.

Eine wesentliche Beschleunigung dieser Prozedur konnte ich bei Anwendung des faradischen Stromes in solchen Fällen beobachten, wenn man eine sterile Elektrode in den Gehörgang einschiebt, eine Kugelelektrode an die obere äußere Halspartie derselben Seite anlegt und so täglich durch 5 bis 10 Minuten den Induktionsstrom anwendet. Auf diese Weise gelang es mir, in einem Falle von Totalabreißung des Trommelfells infolge Bombenattentats, trotzdem der Pat. erst 14 Tage später im meine Behandlung kam, in kurzer Zeit die scheinbare Restitution des Trommelfells zu erzielen.

VII. H. Frey: **Ausgeheilte Radikaloperation nach Cholesteatom. Ungewöhnlich große Höhle, Stapes entfernt. Verhältnismäßig gutes Gehör noch mehrere Jahre nach der Operation. Aufschluß über das Fistelsymptom.**

Der 9jährige Knabe, den ich Ihnen hier vorstelle, wurde von mir vor 7 Jahren wegen einer chronischen Eiterung mit Cholesteatom und Sinusthrombose radikal operiert, auch wurde damals die Jugularis reseziert. 2 Jahre später mußte wegen Cholesteatomrezidiv eine Nachoperation ausgeführt werden. Die Wunde ist seitdem vollständig verheilt und trocken. Ich stelle das Kind deshalb vor, weil links die Operationshöhle eine ganz außerordentlich große ist und ich beobachten konnte, daß sie sich im Laufe der Jahre noch vergrößert hat. Wir wissen, daß bei Cholesteatom der Knochen zum Schwinden kommt. Die Ursache davon ist noch nicht ganz klar. Es ist nun interessant, daß auch in diesem Falle, in dem das Cholesteatom schon seit Jahren entfernt ist, die Knochenhöhle noch die Tendenz zur Vergrößerung zeigt, so daß die Vermutung erlaubt ist, daß dieses Wachstum der Höhle auf spontanen Wachstumsvorgängen im Knochen beruht. Bei einer der beiden Operationen wurde der Stapes luxiert respektive entfernt. Es ist jetzt das ovale Fenster, von einer dünnen Narbenmembran verschlossen, deutlich sichtbar. Es sind also hier solche Veränderungen im Mittelohr, die man in der letzten Zeit beschuldigt hat, daß sie eine progressive Abnahme des Gehörs verursachen. Tatsächlich ist aber bei diesem Knaben ein verhältnismäßig gutes Gehör jetzt noch vorhanden (5 Jahre nach der zweiten Operation). Wenn man die Luft in der Höhle komprimiert oder aspiriert, so treten keinerlei Zeichen von Vestibularisreizung auf, trotzdem der Vestibularapparat kalorisch prompt erregbar ist, ein Beweis dafür, daß es bei dem sogenannten Fistelsymptom nicht bloß auf

Digitized by Google
Original from UNIVERSITY OF CALIFORNIA
Generated on 2019-10-24 12:11 GMT / http://hdl.handle.net/2027/uc1.b3252759
Public Domain in the United States, Google-digitized / http://www.hathitrust.org/access_use

eine verminderte Festigkeit der Labyrinthwandung, sondern noch auf andere pathologische Veränderungen im Labyrinth ankommen muß.

VIII. E. Fröschels: **Ein Fall von Näseln, durch eine Nasenoperation wesentlich verschlechtert.**

Ich erlaube mir, Ihnen heute eine Patientin vorzustellen, welche einen interessanten Sprachfehler aufweist. Es handelt sich nämlich um Näseln, welches durch eine Nasenoperation (Abtragung des hinteren Endes beiderseits) wesentlich verschlechtert wurde. Bevor wir auf die genauere Beschreibung eingehen, sei es mir gestattet, Sie über die Funktion des Gaumensegels beim Sprechen und über die verschiedenen Arten des Näselns (Rhinolalia) zu informieren. Das Gaumensegel hat die Aufgabe, die Nase vom Munde beim Sprechen abzuschließen. Es geschieht dies durch kräftiges Heben gegen die hintere Pharynxwand, wobei es in seiner Tätigkeit durch einen Muskelwulst unterstützt wird, der von der hinteren Pharynxwand gebildet wird und ihm entgegenkommt. Das ist der Passavantsche Wulst. Der beschriebene Verschluß kommt bei allen Lauten zustande, mit Ausnahme des M, N und Ng (Nasallaute). Bei diesen Konsonanten bleibt die Muskulatur des Velum palatinum erschlafft, es hängt herunter und der Eingang in den Nasopharynx, respektive in die Nase ist für die Luft frei. Diese tritt nun tatsächlich in die Nase und erzeugt dortselbst ein Vibrieren, welches man fühlen kann, wenn man während eines dieser 3 Laute seine Nasenflügel berührt. Besteht zwischen Mund und Nase eine pathologische Kommunikation, zum Beispiel ein luetischer Defekt im harten oder weichen Gaumen oder eine angeborene Fissur dieser Teile (Wolfsrachen), so hat die Luft Gelegenheit, auch bei den Nichtnasallauten in die Nase zu gelangen und es entsteht offenes Näseln (Rhinolalia aperta). Das gleiche Resultat kommt bei angeborener oder erworbener Schwäche der Muskeln des weichen Gaumens zustande. Eine exaktere Art, das offene Näseln zu diagnostizieren, besteht darin, daß man ein Otoskop verwendet, dessen eine Olive man in ein Nasenloch des Pat. steckt, während man die andere im Ohr hält. Man verschließt sodann die Nase des Pat. und läßt ihn Vokale sprechen, zum Beispiel A, I etc. Dabei hört man ein lästiges Schwirren durch den Hörschlauch, während man bei normal Sprechenden höchstens einen schwachen Beiklang durch das Otoskop wahrnimmt. Bei allen Formen der Rhinolalia aperta wird jede raumvergrößernde Nasenoperation schaden, denn je größer der Resonanzraum, um so stärker ist die Resonanz.

Eine zweite Art des Näselns (leider besteht auch für diese der Ausdruck Näseln oder Rhinolalia, obwohl sie mit der zuerst besprochenen nichts gemeinsam hat), ist die Rhinolalia clausa oder das verschlossene Näseln. Dieses entsteht dann, wenn auch die Nasenlaute nicht in der Nase gebildet werden können. Es verschwindet ferner bei dieser Sprachstörung auch die leichte Nasenresonanz, welche auch den Nichtnasallauten eigen ist (wahrscheinlich erzeugt durch nicht vollkommenen hermetischen Abschluß der Nase vom Munde). Den Grund für die Rhinolalia clausa können alle Raumverengerungen der Nase oder des Nasopharynx (Polypen, Hypertrophien, Deviationen, akute Schwellungen, Choanalatresien, adenoide Vegetationen) abgeben oder ein Krampf des weichen Gaumens. Diese letzte Art, die ich als Rhinolalia clausa palatina zum Unterschied von der Rhinolalia clausa nasalis bezeichnet habe, entsteht dadurch, daß sich das Velum infolge einer Hyperinnervation bei jedem Sprechversuch maximal hebt und einen sicher hermetischen Abschluß erzeugt. Die Diagnose dieser Sprachstörung ist durch eine von mir angegebene Methode

Digitized by Google
Original from UNIVERSITY OF CALIFORNIA
Generated on 2019-10-24 12:11 GMT / http://hdl.handle.net/2027/uc1.b3252759
Public Domain in the United States, Google-digitized / http://www.hathitrust.org/access_use#pd-us-google

möglich geworden. Ich führe einen Ohrkatheter durch die Nase bis auf den weichen Gaumen und lasse den Pat. ein Wort, zum Beispiel „zwanzig", wiederholt aussprechen. Dabei drücke ich mit aller Kraft das Gaumensegel mit dem Katheter nieder. Liegt ein Krampfzustand vor, so wird dieser Krampf durch den Druck überwunden, die Luft hat Gelegenheit, in die Nase einzudringen, und es entsteht zuerst normaler Klang und dann sogar offenes Näseln. Waren hingegen Raumverengerungen an der „toten" Sprache Schuld, so ergibt dieses Experiment keine Klangdifferenz; denn wenn auch mehr Luft bis in den Nasopharynx oder in die Nase gelangen kann, sie kann sich doch nicht mehr ausbreiten. Nur wenn das Experiment negativ ausfällt, sind wir berechtigt, von Nasenoperationen einen Erfolg für die Sprache zu versprechen. Verlief jedoch die Untersuchung positiv, so wird nur eine sprachärztliche Behandlung zum Ziele führen. Was die Nasenoperationen anbelangt, so müssen diese schrittweise vorgenommen werden, so lange, bis die Sprache gut wird. Dabei ist immer die Zeit abzuwarten, bis postoperative Schwellungen abgelaufen sind.

Wir kennen endlich noch eine dritte Form des Näselns; das ist die Rhinolalia mixta. Wenn nämlich gleichzeitig mit einer Insuffizienz des Gaumensegels Verengerungen in der Nase oder im Nasenrachenraum existieren, so kommt eine Sprache zustande, welche die Charaktere der Aperta und der Clausa an sich trägt, und zwar wird je nach dem Grade der einen und der anderen Störung dieser oder jener Klangcharakter im Vordergrund stehen. Die exakte Diagnose ist folgendermaßen zu stellen: Jeder Fall von Rhinolalia clausa oder besser jeder, der auf unser freies Ohr den Eindruck des verstopften Näselns macht, muß auch mit dem Otoskop (Nasenhörrohr nach Gutzmann) untersucht werden. Hören wir durch dieses ein deutliches Vibrieren, so spricht das für eine Komponente von Rhinolalia aperta, da der beim Normalen ohnedies sehr geringe Nasenbeiklang bei Verstopfung der Nase ganz oder fast ganz erlischt. Haben wir nun die Rhinolalia mixta diagnostiziert, so haben wir dem Pat. präzise folgendes zu sagen: Die Heilung Ihres Sprachfehlers ist nur durch die Kombination von operativer und sprachärztlicher Behandlung möglich. Zuerst müssen wir die Nase operieren; dadurch wird eine scheinbare Verschlechterung Ihrer Sprache auftreten. (Es wird nämlich so lange operiert, bis eine reine Rhinolalia aperta zutage tritt.) Dann werden Sie sich erst einer sprachärztlichen Kur unterwerfen müssen.

Die sprachärztliche Behandlung wird sich gegen die Rhinolalia aperta richten. Sie besteht in Faradisieren des weichen Gaumens und in Sprachübungen. Zur Faradisierung habe ich von der Firma F. Reiner & Ko. einen Apparat herstellen lassen, welcher den Vorteil hat, daß er an den Zähnen festsitzt. (Der Apparat ist in meinen Vorlesungen über Taubstummheit und Hörstummheit, Verlag von Urban & Schwarzenberg, genau besprochen.)

Die Sprachübungen bestehen aus kräftigem Intonieren bei zugehaltener Nase. Durch das Zuhalten der Nase kommt es erfahrungsgemäß zu einer kräftigen Hebung des Gaumensegels; dies ist wohl so zu erklären, daß eine reflektorische Hebung zustande kommt, weil der Pat. die Luft sonst nicht aus der Kehle herauslassen könnte. Denn die Nase ist verschlossen und der Mund verlegt, da der paretische weiche Gaumen bis zur Zunge herunterhängt. Nach Einübung von Vokalen geht man zu Silben und endlich zu Silbenkombinationen über.

Digitized by Google
Original from UNIVERSITY OF CALIFORNIA
Generated on 2019-10-24 12:11 GMT / http://hdl.handle.net/2027/uc1.b3252759
Public Domain in the United States, Google-digitized / http://www.hathitrust.org/access_use#pd-us-google

Diskussion.

H. Stern: Die Ausführungen Fröschels stellen einen wertvollen Beitrag zur Erkenntnis dar, daß man bei den Operationen im Nasenrachenraum mit Rücksicht auf die künftige Sprache vorgehen soll. Eines hat Fröschels nicht erwähnt, und zwar die Operationen des Wolfsrachens. Sehr häufig sind da vergrößerte Muscheln, Enden, adenoide Vegetationen vorhanden und wenn dann operiert wird, wird oft der gute plastische Effekt durch die Sprachverschlechterung zunichte gemacht. Gutzmann hat schon vor Jahren darauf hingewiesen, daß man bei der Operation des Wolfsrachens deshalb vorsichtig sein soll. Fröschels Instrument ist gewiß sehr brauchbar, doch hat schon Gutzmann seinerzeit einen Handobturator angegeben, den ich modifiziert habe, einen Silberdraht, den man selbst nach Bedarf entsprechend biegt. Wegen der größeren Hebelwirkung ist es doch besser, wenn man für den einzelnen Fall einen Apparat konstruiert, da man gleichzeitig damit auch massiert. Ich würde übrigens nicht $^1/_2$—1 Stunde, wie Fröschels dies tut, sondern höchstens ein- bis zweimal täglich 10 Minuten behandeln.

Fröschels: Meinen Apparat — und das ist wichtig — muß man nicht selbst halten, und ich habe eine Modifikation zwischen Elektrizität und Massage ersonnen, die seit längerer Zeit in Arbeit ist. Mit der langen täglichen Behandlungsdauer habe ich gute Resultate erzielt.

J. Braun weist auf die Sprachstörungen nach Choanalatresieoperation hin.

Fröschels erwidert, daß der einzige Weg zur eventuellen Besserung der Sprache in diesen Fällen die sprachärztliche Behandlung ist.

IX. Ruttin: **Zentraler Nystagmus als Prodromalsymptom eines Erysipels.**

Das vorgestellte 22jährige Mädchen wurde am 28. I. 1911 von Herrn Dozenten Frey der Klinik zugewiesen. Die Pat. litt seit sehr langer Zeit an rechtseitiger Ohreiterung. Vor 14 Tagen akute Exazerbation, vor 2 Tagen Erbrechen und Schwindel. Ruttin konstatierte damals positiven Ausfall des Fistelsymptoms, vorhandenes Hörvermögen. 3 Tage später trat Nystagmus zur gesunden Seite auf, die Pat. war total taub, kalorisch unerregbar, das Fistelsymptom war nicht mehr auszulösen. Bei Linksdrehung 6", bei Rechtsdrehung 14" Nachnystagmus — es war also aus der circumscripten eine diffuse eitrige Labyrinthitis geworden.

Ruttin nahm am selben Tage die Operation vor, und zwar die Totalaufmeißelung und die typische Labyrinthoperation nach Neumann. Nach der Operation ging der Nystagmus langsam zurück und die Pat. befand sich ganz wohl bis zum 10. Tage post op.

An diesem Tage trat mittags heftiger Kopfschmerz und heftiger Nystagmus zur kranken Seite auf, Temp. 39, Puls 120. Ruttin dachte natürlich an beginnende Meningitis oder Kleinhirnabsceß. Die Lumbalpunktion ergab vollständig klaren Liquor. Am nächsten Tage war das Bild gleich, nur der Nystagmus war jetzt wechselnd, bald nach rechts, bald nach links, manchmal nach aufwärts. Der neurologische Befund war negativ. Die Zeigereaktionen von Bárány konnten nicht verwertet werden. Am 3. und 4. Tage blieb das Bild fast dasselbe, aber am Abend des 4. Tages bemerkte Ruttin in der Nähe der Wunde einen roten Fleck, der sich am nächsten Tage schon zu einem völligen Erysipel entwickelt hatte. Gegenwärtig ist das Erysipel abgelaufen, die Pat.

Digitized by Google
Original from UNIVERSITY OF CALIFORNIA
Generated on 2019-10-24 12:11 GMT / http://hdl.handle.net/2027/uc1.b3252759
Public Domain in the United States, Google-digitized / http://www.hathitrust.org/access_use#pd-us-google

befindet sich wohl, der Nystagmus ist nur minimal, die Wunde ist in gutem Zustande.

In diesem und noch in einem zweiten Falle, den Ruttin beobachtet hat, ist als Prodromalsymptom eines Erysipels ein zentraler Nystagmus aufgetreten, der in dem eben vorgestellten Falle um so größere Bedeutung hat, als er, bei ausgeschaltetem Labyrinth zeitweilig zur kranken Seite gerichtet, die Diagnose Kleinhirnabsceß nahelegen mußte.

Diskussion.

Neumann: Ich sah anschließend an die Radikaloperation ein Erysipel auftreten; Pat. wurde danach hochgradig schwerhörig und sein Vestibularapparat unerregbar. Ich dachte im ersten Moment an postoperative Labyrinthitis, nahm aber, da noch etwas Hörvermögen vorhanden war und sonst keine dringende Indikation bestand, von der Labyrinthoperation Abstand. Pat. wurde ins Franz Josefspital transferiert und verließ es geheilt und tadellos hörend. Es ist daher dem Erysipel auch in anderer Richtung Bedeutung beizumessen. Denn es wäre bei der großen Tendenz, das Labyrinth operativ anzugehen, immer daran zu denken, ob nicht auch andere Momente am Krankheitsbild Schuld tragen: Labyrinthitis serosa, toxische Neuritis.

Frey: In meiner Ordination erschien seinerzeit ein Pat. mit einer scheinbar trockenen Perforation, dem ich ein künstliches Trommelfell einlegte. Nach 12 Tagen kam er wieder und zeigte mäßige Sekretion. Ich wies ihn an, weiter zur Behandlung zu kommen. Er kam aber nicht. Zufällig erfuhr ich, daß er später wegen starker Schmerzen und Eiterung (wahrscheinlich nach Manipulationen mit dem Finger) auf die Klinik aufgenommen worden war. Plötzlich traten schwere Labyrinthsymptome auf. Es war zur Anfangszeit der Labyrinthoperation und Pat. wurde sofort labyrinthotomiert und kam ad exitum. Es sind daher die Fälle von Ruttin und Neumann in dieser Frage sehr wertvoll.

Neumann: Ich erinnere mich gut an diesen Fall. Es wäre nicht schwer gewesen, das Erysipel zu erkennen, denn der Pat. zeigte eine Blaseneruption an der Ohrmuschel. Da alle Symptome für eine Labyrintheiterung sprachen, wurde Pat. labyrinthoperiert und anschließend daran hat sich der Zustand noch verschlimmert und trat Meningitis ein. Der bei der Sektion erhobene Befund ließ vermuten, daß die Meningitis die Folge des Erysipels war.

X. O. Beck: **Arsen im Harn 5 Monate nach der intramuskulären Injektion von Salvarsan bei einem Fall mit beiderseitiger Vestibularausschaltung, Taubheit rechts und hochgradiger Schwerhörigkeit links.**

In der letzten Sitzung dieser Gesellschaft habe ich über den weiteren Krankheitsverlauf eines Chauffeurs referiert, bei dem 5 Wochen nach der intramuskulären Injektion rechts totale Taubheit und Unerregbarkeit des Vestibularapparates einsetzte und nach weiteren 4 Monaten erst eine Ausschaltung des linken Vestibularapparates auftrat, zu der sich dann eine so hochgradige Schwerhörigkeit derselben Seite zugesellte, daß nur laut in das linke Ohr geschrieene Worte ad concham gehört wurden. Eine Erklärung für diese Erscheinung konnte ich nicht geben, sondern ich beschränkte mich auf folgende Erwägung: Die Lues als solche kann man hierfür schwer verantwortlich machen. Denn wenn es auch Luesrezidiven bei negativem Ausfall der Serumreaktion gibt, so ist es doch merkwürdig, daß während der ganzen Beobachtungszeit der Wasser-

Digitized by Google
Original from UNIVERSITY OF CALIFORNIA
Generated on 2019-10-24 12:11 GMT / http://hdl.handle.net/2027/uc1.b3252759
Public Domain in the United States, Google-digitized / http://www.hathitrust.org/access_use#pd-us-google

mann konstant negativ war und eine Schmierkur keine Besserung bewirkte. Gegen eine Arsenschädigung schien mir der Umstand zu sprechen, daß die Erscheinungen links erst $4^1/_2$ Monate nach Einverleibung des Salvarsan in den Organismus auftraten. Gegen einen sowohl von der Lues als auch vom Arsenobenzol unabhängigen intrakraniellen Prozeß sprach der vollkommen negative Nervenbefund.

Da ich bei alter Lues durch Pilocarpininjektionen oft Besserung des Gehörs beobachtet habe, injizierte ich zuerst $^1/_2$ *cm*³ einer 1%igen wässerigen Pilocarpinlösung und an dem folgenden Tage je 1 *cm*³. Herr Dr. Mucha von der Klinik Finger sammelte nach der 3. Injektion die 24stündige Harnmenge und ließ sie im Institut des Hofrates Ludwig auf Arsen untersuchen. Das Ergebnis war positiv. Es befindet sich also im Körper dieses Kranken noch Arsen. Man muß daher annehmen, daß das durch die Injektion in den Muskel deponierte Arsenquantum schubweise resorbiert wurde, wodurch sich die zeitliche Differenz zwischen dem Auftreten der Ohraffektion rechts und links vielleicht erklärt.

Wir konnten uns bisher mit dem Pat. nur dadurch verständigen, daß wir ihm unsere Fragen und Mitteilungen aufschrieben und ablesen ließen. Denn seine frühere Hörweite von 20 *cm* lauteste Sprache war noch stark gesunken. In der letzten Zeit hört er, ohne vom Mund abzulesen, auf dem linken Ohre 30 *cm* Konversationssprache. Auch die Herren auf der dermatologischen Klinik haben dieselbe Beobachtung gemacht.

Daß das Arsen durch lange Zeit im Körper liegen bleiben kann, um dann nach oft unbekannten Stoffwechselvorgängen (in diesem Falle durch das Pilocarpin) wieder ausgeschieden zu werden, ist keine spezifische Eigenart des Arsens. Herr Prof. Finger war so liebenswürdig, mir mitzuteilen, daß man auch noch nach Monaten Quecksilber, besonders wenn es in unlöslichen Präparaten injiziert wurde, wieder nachweisen kann.

Ich bin eben daran, die diesbezügliche Arsenliteratur, auf die mich Herr Prof. Finger gewiesen, zusammenzustellen, um dann erschöpfend dieses Thema zu behandeln.

Bei einer Anzahl ähnlicher Fälle wird jetzt der Harn auf Arsen untersucht, worüber ich demnächst zu berichten mir erlauben werde. Erwähnen möchte ich noch, daß Haudek noch nach sehr langer Zeit post injectionem Arsen im Röntgenbilde nachweisen konnte.

XI. O. Beck: **Zwei Fälle von Erkrankung der nervösen Elemente des Cochlearapparates im Frühstadium der Syphilis.**

Diese beiden Fälle, die an der Klinik Finger und Riehl in Behandlung stehen, demonstriere ich deshalb, weil Ohrschädigungen in einem so frühen Stadium der Syphilis für uns jetzt doppelt interessant sind und ich zeigen will, daß ich sine ira et studio das große Material, das ich in der letzten Zeit untersuchte, sichte und speziell für die Salvarsanfrage verwerte.

Die eine Pat., eine 38jährige Frau, hatte vor 6 Wochen eine Initialsklerose akquiriert und zeigt jetzt die Erscheinungen des ersten Exanthems. Vorher war sie stets ohrgesund und hatte nie Zeichen einer Affektion von seiten des Cochlear- oder Vestibularapparates.

Zur Zeit des Exanthems trat plötzlich Schwerhörigkeit auf und Schwindelgefühl, weshalb mir die Pat. zur Untersuchung zugewiesen wurde.

Es besteht beiderseits intaktes Mittelohr. Der Weber wird zum besser hörenden Ohre lateralisiert, der Rinnesche Versuch ergibt beiderseits posi-

Digitized by Google
Original from UNIVERSITY OF CALIFORNIA
Generated on 2019-10-24 12:11 GMT / http://hdl.handle.net/2027/uc1.b3252759
Public Domain in the United States, Google-digitized / http://www.hathitrust.org/access_use#pd-us-google

tiven Ausfall bei starker Verkürzung der Luft- und ganz besonders der Kopfknochenleitung. Das Gehör beträgt für Konversationssprache rechts 1 *m*, links 15 *cm*, für Flüstersprache rechts 20, links 0. Für das Schwindelgefühl ist kein objektiv nachweisbarer Grund von seiten der Vestibularapparate zu finden. Es besteht kein spontaner Nystagmus und keine deutliche Differenz in der Erregbarkeit beider Seiten für kalorische und Drehreize.

Die Pat. macht eine Schmierkur durch und wird weiter genau beobachtet.

Die zweite Pat. steht im 58. Lebensjahre und wurde vor $1^1/_4$ Jahren extragenital infiziert. Sie gibt an, daß sie 3 Monate nach der luetischen Infektion plötzlich schlecht hörte und daß ihr Hörvermögen während der letzten Monate stark wechselte. Sie erinnert sich nicht, jemals ohrenkrank gewesen zu sein.

Die otoskopische Untersuchung ergab auf dem rechten Trommelfell eine kleine Verkalkung und eine Narbe, auf dem linken eine linsengroße, atrophische Narbe.

Trotz dieser Veränderungen im Mittelohre, die auf eine abgelaufene Eiterung schließen lassen, zeigt der Stimmgabelbefund das Bild einer Laesio auris internae, das heißt außer der Lateralisation des Weber zum besseren Ohre, positiven Rinne bei deutlicher Verkürzung der Luft- und Knochenleitung.

Das linke Ohr ist komplett taub, die auf den Warzenfortsatz aufgesetzte Stimmgabel wird rechts gehört. Das rechte Ohr hat eine Hörweite für 2 *m* Konversationssprache.

Da man, abgesehen von der Angabe der Pat., nie ohrenkrank gewesen zu sein, annehmen kann, daß die Veränderungen im Mittelohre viel älter sind als die Lues, da die Pat. vor der Infektion gut hörte und jetzt das Bild der rein nervösen Schwerhörigkeit zeigt, kann man, ohne zu irren, die Affektion des Cochlearapparates mit der Syphilis in kausalen Zusammenhang zu bringen.

An den Vestibularapparaten bestehen keine pathologischen Veränderungen.

XII. O. Beck: **Zur Ätiologie verschiedener Formen luetischer Papeln im äußeren Gehörgang.**

Der Fall, den ich mir jetzt vorzustellen erlaube, zeigt eine vier Monate alte Lues. Am Stamm zeigt der Kranke seborrhoische Hauterscheinungen. Interessant sind die luetischen Veränderungen an der Haut des äußeren Gehörganges. Auf der rechten Seite sieht man typische seborrhoische Papeln, die von der Innenseite des Tragus tief ins Ohr hineinreichen und alle Wände des rechten Gehörganges vollständig bedecken. Auf der linken Seite dagegen sind die Papeln erodiert und sehr stark nässend, sind an der unteren Wand am stärksten (Weg des Eiters) ausgebildet und reichen bis an die Außenfläche der Ohrmuschel entlang dem abfließenden Eiter. Das rechte Mittelohr ist intakt, links besteht eine chronisch-eitrige, stark sezernierende Mittelohreiterung.

Aus diesem Umstande erklärt es sich, warum bei einem und demselben Individuum an beiden Ohren verschiedene Formen der sekundären Lues sich finden. Die Haut des linken Gehörganges steht unter dem ständigen Reiz des darüberfließenden Eiters, daher die nässenden Papeln. In dieser Beziehung verhält sich das Ohr analog den luetischen Erscheinungen an anderen Körper-

Digitized by Google
Original from UNIVERSITY OF CALIFORNIA
Generated on 2019-10-24 12:11 GMT / http://hdl.handle.net/2027/uc1.b3252759
Public Domain in the United States, Google-digitized / http://www.hathitrust.org/access_use#pd-us-google

stellen, wo man an schweißsezernierenden Gegenden nässende Papeln vorfindet.

Einen ganz ähnlichen Fall habe ich in der Oktobersitzung dieser Gesellschaft demonstriert.

Die stark nässenden Papeln im äußeren Gehörgang und an der Ohrmuschel schwanden trotz mehrerer antiluetischer Kuren nicht und bildeten sich erst dann vollständig zurück, als die Mittelohreiterung sistierte.

Übrigens scheinen Papeln im Sekundärstadium im äußeren Gehörgang doch nicht so selten zu sein, als man bisher angenommen hat. Im letzten Monate habe ich 2 Fälle gesehen, die seborrhoische Papeln hatten. Es scheint im normalen Gehörgang die seborrhoische Form zu prävalieren, die von einem trockenen Ekzem oft schwer zu differenzieren ist.

XIII. Ruttin: **Ausgedehnte Sinusthrombose mit abwechselnd organisiertem und vereitertem Thrombus.**

L. Sp., 25 Jahre alt, erkrankte 4 Monate vor seiner Aufnahme mit Schwerhörigkeit und Ohrensausen rechts. Das Ohr floß nur durch 3 Tage. Zwei Tage vor der Aufnahme trat Schwellung und Schmerzhaftigkeit hinter dem Ohre auf. Keine zerebralen Symptome. Kein Fieber. Funktionsprüfung typisch für Schalleitungshindernis, ohne Besonderheiten.

Operation (Ruttin) am 4. II. 1911. Große Zerstörung im Warzenfortsatz, der Sinus liegt frei, aus einer etwa stecknadelkopfgroßen Fistel in seiner äußeren Wand dringt pulsierend Eiter hervor. Nach Jugularisunterbindung wurde nun der Sinus nach oben bis nahe aus Torkular, nach unten bis zum Bulbus verfolgt und eröffnet. Der Bulbus ist mit vollständig organisierten Thromben, die mit der Wand verwachsen sind, erfüllt. Im Sin. sigmoideus vereiterte Thromben, in der Gegend des oberen Knies wieder ein organisierter Thrombus; auf diesen folgt wieder ein vereiterter und dann wieder ein organisierter Thrombus, zum Schluß Blutung aus der Gegend des Torkulars in mäßigem Strahl.

Interessant sind in diesem Fall die in organisierten Thromben, eingestreuten Eiterherde. Wenn man am Sinus lateralis anstatt der eiternden Fistel eine strangförmige Veränderung des Sinus gesehen hätte, so hätte man sich leicht verleiten lassen können, einen vollständig obliterierten Sinus anzunehmen und die Operation nicht weiter auszudehnen. Es wären dann die vereiterten Partien stehen geblieben und hätten weitere Komplikationen herbeiführen können.

Der Eiter, der aus der Sinusfistel kam, enthielt Streptokokken (Dr. Schopper). Die Thrombenpartikelchen waren steril.

XIV. Neumann und Bondy: Über **Dreh-Nachempfindung.** In der letzten Sitzung dieser Gesellschaft hatten wir Gelegenheit, an einer Anzahl von Pat. einige interessante Tatsachen über die sogenannte Drehnachempfindung mitzuteilen. Als Fortsetzung sei uns nun gestattet, folgendes zu berichten: Die Richtung der Drehnachempfindung ist immer entgegengesetzt der tatsächlichen Drehung. Die allgemein gültige Auffassung ist, daß die Richtung der Drehnachempfindung von der Richtung des Nystagmus abhängig ist. Wir sind jedoch in der Lage, an jedem Normalen zu demonstrieren, daß dies selbst für den normalen Menschen falsch ist. Wird jemand bei aufrechtem Kopfe nach rechts gedreht, so hat er während der Drehung einen nach rechts gerichteten Nystagmus und eine Drehempfindung nach rechts. Nach Aufhören der Drehung bekommt er einen nach links gerichteten Nystagmus und eine Drehnachempfindung nach links. Wird jemand mit nach vorne geneigtem Kopfe nach

Digitized by Google
Original from UNIVERSITY OF CALIFORNIA
Generated on 2019-10-24 12:11 GMT / http://hdl.handle.net/2027/uc1.b3252759
Public Domain in the United States, Google-digitized / http://www.hathitrust.org/access_use#pd-us-google

rechts gedreht, so hat er einen nach rechts gerichteten rotatorischen Nystagmus und eine Drehempfindung nach rechts, nach der Drehung einen nach links gerichteten rotatorischen Nystagmus und eine Drehnachempfindung nach links. Auch in dieser Kopfstellung fällt somit die Drehempfindung sowie die Drehnachempfindung mit der Richtung des Nystagmus zusammen. Wird hingegen die Versuchsperson mit nach rückwärts geneigtem Kopfe nach rechts gedreht, so hat sie einen nach links gerichteten rotatorischen Nystagmus und eine Drehempfindung, die der tatsächlichen (rechts) entspricht, nach Sistierung der Rechtsdrehung einen nach rechts gerichteten rotatorischen Nystagmus und doch eine Drehnachempfindung nach links. Diese einfache Versuchsanordnung genügt also, zu beweisen, daß die Richtung des Nystagmus mit der Richtung der Drehempfindung sowie Drehnachempfindung nichts zu tun hat.

Was die Dauer der Drehnachempfindung anlangt, so wäre zu bemerken, daß bei normalen Erwachsenen die Dauer der Drehnachempfindung wesentlich länger ist als die Drehdauer. Bei Kindern hingegen ist die Dauer der Drehnachempfindung kürzer als die Drehdauer, ebenso bei Leuten mit krankhafter Alteration des Vestibularapparates, und zwar: ist der Vestibularapparat der einen Seite absolut unerregbar, so ist die Drehnachempfindungsdauer wesentlich verkürzt, während bei nicht vollständiger Zerstörung des Vestibularapparates der einen Seite die Dauer der Drehnachempfindung der einen Seite kürzer als die Drehdauer, die der anderen Seite wohl länger als die Drehdauer, jedoch kürzer als die normale Drehnachempfindung ist.

Es wäre verfrüht, irgendwelche für die Klinik brauchbare Schlüsse aus diesen Tatsachen abzuleiten. Wir glauben jedoch, daß bei fortgesetzter Untersuchung und richtiger Erklärung der von uns gefundenen Tatsachen manch Wichtiges für die Klinik und Pathologie des Vestibularapparates sich ergeben wird.

XV. Neumann: **Lärmapparat.**

Der elektrische Lärmapparat, den ich Ihnen hier zu demonstrieren die Ehre habe, hat den Zweck, das eine Ohr vom Hörakt auszuschalten. In rascher Aufeinanderfolge sind viele solcher Apparate angegeben worden, jedoch keiner derselben erfüllt fehlerlos seinen Zweck. Mein Apparat tut dies auch nicht, besitzt jedoch große Vorteile gegenüber den bisher gebräuchlichen. Von all den Vorteilen sei mir gestattet, bloß auf einen hinzuweisen: das ist die gleichmäßige Intensität des Geräusches sowie die viel geringere Beeinflussung des zu untersuchenden Ohres durch das nach außen merkbare Geräusch.

Diskussion.

Frey: Die Beobachtung, daß der Bárányesche Lärmapparat das Gehör auf der anderen Seite herabsetze, ist richtig; Neumanns Erklärung aber, daß dies der Fall sei, weil der Schall des Apparates auf dem Luftwege das andere Ohr erreiche, scheint mir nicht zutreffend. Ich glaube, daß dies auf dem Wege der Knochenleitung geschieht und daß deshalb dieses Phänomen auch bei Neumanns Apparat auftreten müßte. Daß es bei seinem Apparate weniger ausgesprochen ist (es ist auch hier, wie ich mich soeben durch die Stimmgabel überzeugt habe, merklich) rührt daher, daß sein Apparat einen höheren musikalischen Ton hat. Trotzdem halte ich seinen Apparat für außerordentlich zweckmäßig.

Neumann: Ein Lärmapparat, der imstande ist, ein Ohr auszuschließen, ohne das andere zu beeinflussen, existiert nicht, da doch der Schall auf dem

Digitized by Google
Original from UNIVERSITY OF CALIFORNIA
Generated on 2019-10-24 12:11 GMT / http://hdl.handle.net/2027/uc1.b3252759
Public Domain, Google-digitized / http://www.hathitrust.org/access_use#pd-google

Weg der Kopfknochenleitung durch die eine Pyramide zur anderen geleitet wird. Ich habe vergessen, zu erwähnen, daß bei meinem Apparat nicht bloß die Intensität, sondern auch die Qualität des Geräusches geändert werden kann.

XVI. J. Bauer und R. Leidler: Vorläufige Mitteilung. (Aus dem Neurologischen Institute Hofrat Prof. Obersteiners.) **Über die Wirkung der Ausschaltung bestimmter Partien des Kleinhirns auf die vestibuläre Erregbarkeit.**

Um die Beteiligung der verschiedenen Abschnitte des Zentralnervensystsms am Zustandekommen des vom Vestibularapparat auslösbaren Nystagmus zu studieren, ist in erster Linie das Tierexperiment geeignet, da nur hier die Versuchsbedingungen sich so variieren lassen, daß man einen klaren Einblick in den äußerst komplizierten Mechanismus gewinnen kann. Mit Rücksicht auf die Angaben Ruttins über den hemmenden Einfluß des Kleinhirns auf die vestibulären Reflexe sind wir nun seit einigen Monaten damit beschäftigt, am Kaninchen die Wirkung der Ausschaltung bestimmter Partien des Kleinhirns auf die vestibuläre Erregbarkeit zu studieren. Über einige dieser Versuche wollen wir heute eine vorläufige Mitteilung machen und behalten uns vor, über weitere Versuche am Kleinhirn sowie über Läsionen der Vestibulariskerne, des Fasc. longit. poster., des Mittel-, Zwischen- und Großhirns, später zu berichten.

Unsere Versuche betreffen sieben Kaninchen, welchen wir halbseitig (2) oder vollständig (5) den Kleinhirnwurm exstirpiert haben und bei denen wir nachher den Nystagmus während und nach der Drehung auf dem Drehbrett untersuchten.

Die Exstirpation beschränkte sich in einem Falle nur auf die Abtragung der Rindenwindungen, bei den anderen Tieren war sie tiefgreifender, ohne jedoch die Vestibulariskerne und den Vestibularis selbst zu erreichen. Die Tiere wurden nach der Operation leben gelassen und regelmäßig untersucht. Die Ausdehnung der Exstirpation wurde in allen Fällen durch die genaue mikroskopisch-anatomische Untersuchung kontrolliert.

Als vorläufige Resultate dieser Untersuchungen möchten wir zusammenfassend folgendes berichten:

1. Exstirpiert man einem Kaninchen den Kleinhirnwurm, so stellt sich in allen Fällen eine qualitative Veränderung des Nystagmus nach Drehung der Art ein, daß die Zeitdauer und die Intensität des Nystagmus ganz auffallend gesteigert ist.

2. Die quantitative Veränderung (Übererregbarkeit) ist nach halbseitiger Läsion beiderseits vorhanden, jedoch entsprechend der lädierten Seite stärker.

3. Diese Übererregbarkeit verschwindet durchschnittlich nach 5 bis 10 Tagen.

4. Die Exstirpation einer Kleinhirnhemisphäre allein scheint diese Übererregbarkeit nicht zur Folge zu haben.

5. In manchen Fällen treten außer den quantitativen Veränderungen auch qualitative Veränderungen des Nystagmus nach Drehung auf, so zwar, daß nach Hemmung der Drehungsbewegung der eigentliche Drehungsnystagmus noch einige Sekunden fortbesteht, hierauf eine Pause eintritt und dann erst der sehr verstärkte typische Nachnystagmus erscheint. Dieses Phänomen verschwindet nach 1—2tägiger Dauer.

Generated on 2019-10-24 12:11 GMT / http://hdl.handle.net/2027/uc1.b3252759
Public Domain in the United States, Google-digitized / http://www.hathitrust.org/access_use#pd-us-google
Digitized by Google
Original from UNIVERSITY OF CALIFORNIA

6. Häufig ist die Schnelligkeit des Nachnystagmus so bedeutend, daß man die Richtung der einzelnen Zuckungen nicht unterscheiden kann, das Auge sich somit einige Sekunden hindurch in Oscillation befindet.

7. Der Nystagmus während der Drehung ist stets typisch.

8. In der Narkose verschwindet diese Übererregbarkeit, um nach derselben wieder aufzutreten.

Bücherbesprechungen.

Fischers Therapeutische Taschenbücher. Therapeutisches Taschenbuch der Ohrenheilkunde von Oberstabsarzt a. D. Dr. Ernst Barth, Berlin 1911, Fischer.

In gedrängter Kürze wird in Form eines Repetitoriums die Therapie der Ohrenkrankheiten behandelt. Selbstverständlich läßt sich hiebei auch die kurze Besprechung der Ätiologie und Symptomatologie nicht vermeiden.

In der Beigabe eines Kapitels über Anatomie und Physiologie des Gehörorganes und in der ausführlichen Besprechung der Untersuchungsmethoden des Ohres hat der Autor allerdings den Rahmen seines Themas überschritten.

Zur Anbringung von Notizen wird das Buch mit weißen Blättern durchschossen ausgegeben. Alexander (Wien).

Jahreskurse für ärztliche Fortbildung, Heft 11, 1910. Verlag J. F. Lehmann. München.

Der Zweck der „Jahreskurse" besteht darin, durch systematisch angeordnete, illustrierte Lehrvorträge über den fortlaufenden Wissenszuwachs der gesamten Heilkunde zu orientieren. Das vorliegende 11. Bändchen des Jahrganges 1910 umfaßt die Augen-, Nasen-, Hals- und Ohrenkrankheiten.

Auf ersterem Gebiete behandelt Bach (Marburg) den Einfluß des Lichtes, insbesonders der kurzwelligen Strahlen auf das Auge, F. Krusius (Marburg) die Biologie in der Augenheilkunde.

C. v. Eicken (Gießen) spricht über Fremdkörper in den Luftwegen und illustriert seine Ausführungen durch eine große Anzahl sehr instruktiver Abbildungen von Instrumenten.

W. Kümmel (Heidelberg) endlich legt die neueren Erfahrungen über Erkrankungen des inneren Ohres dar. Das beigegebene Schema des Ursprunges und der Verbindungen der N. octavus in der Medulla oblongata dürfte das Verständnis mancher Erscheinungen wesentlich erleichtern.

So verdienen denn diese „Jahreskurse für ärztliche Fortbildung" sowohl durch die Auswahl des Stoffes, den sie bringen, wie durch ihre hervorragenden Mitarbeiter, die diesen bearbeiten, im besonderen Maße, die weitestgehende Verbreitung zu finden. Der Einzelpreis des Heftes (2 Mark) wie der des ganzen Jahrganges (16 Mark) ist gewiß nicht zu hoch gegriffen.

E. Urbantschitsch.

Referate.

I. Allgemeines.

Experimentelle Untersuchungen über die Genese der otogenen Pyämie. Von Haymann (Breslau). (Münchener med. Wochenschr., 57. Jahrg., Nr. 44.)

Auf experimentellem Wege, indem er an 22 Hunden und 6 Affen, bei ersteren am Sinus longitudinalis, bei letzteren am Sinus transversus, künstlich

Digitized by Google
Original from UNIVERSITY OF CALIFORNIA
Generated on 2019-10-24 12:12 GMT / http://hdl.handle.net/2027/uc1.b3252759
Public Domain in the United States, Google-digitized / http://www.hathitrust.org/access_use#pd-google

Thrombose erzeugte, suchte Verfasser in folgenden Fragen Aufklärung zu bringen:

1. Gibt es eine otogene Allgemeininfektion ohne vermittelnde Sinusthrombose?
2. Wie entsteht der Thrombus?
3. Wie ist das Verhältnis der Thrombose zur Allgemeininfektion?
4. Wie ist der Thrombus beschaffen?
5. Wie ist der Ablauf der Thrombose?
6. Wie groß ist der Wert und
7. welches sind die Folgen verschiedener Eingriffe am Sinus?

Bemerkt sei, daß das bloße Aufpinseln und Einreiben virulenter Erreger auf den intakten Sinus nicht zu einer Thrombose führte; erst beim Auflegen eines infizierten Tampons kam es zu einer solchen; es gehört also ein längerer Kontakt mit dem infektiösen Material zur Erzeugung der Sinusthrombose, wie es beim Extraduralabsceß der Fall ist.

Ad 1. Die Versuche lehrten, daß Erreger von der Sinusaußenfläche her direkt ins Blut gelangen können, daß die Bildung eines Thrombus an der Einbruchsstelle nicht erforderlich ist. Es ist also eine otogene Allgemeininfektion nicht absolut an das Vorhandensein von Sinusthrombosen gebunden.

Ad 2. Die Sinusthrombose entsteht nach Haymanns Versuchen in der Regel zunächst als wandständiger Niederschlag an der vorher veränderten Sinuswand, der mehr oder weniger rasch wächst.

Ad 3. Haymann faßt sie als Abwehrvorrichtung des Organismus auf, um das Eindringen der Erreger in das Blut zu verhindern; sie erscheint ihm, verglichen mit der direkten Invasion der Bakterien der benignere Vorgang zu sein. Er sieht in ihr eine Schutzmaßregel gegen die Allgemeininfektion.

Ad 4. „Die Thromben zeigten meist eine deutliche Tendenz zur Organisation, das heißt eine Beschaffenheit, die sie vielleicht in einer früheren Periode des Prozesses zur Vermittlung der Infektion befähigte, sie aber jedenfalls nicht mehr geeignet erscheinen läßt, das zum Fortbestand der Pyämie erforderliche Material zu liefern.“ Von 16 experimentell erzeugten Thromben waren 12 obturierend, 4 wandständig.

Ad 5. Aus den Untersuchungen ergab sich die Tendenz zu Spontanheilungsvorgängen bei der infektiösen Sinusthrombose, übereinstimmend mit den Erfahrungen am Menschen. Durch Hineinwachsen von Bindegewebszellen kommt eine Organisation derselben zustande, gleichzeitig sprossen von den Wänden her junge Gefäße in den Thrombus, der nunmehr vaskularisiert, und schließlich erweitern sich die Räume in ihm, so daß das Blut wieder durch die alte Bahn strömen kann; der Thrombus ist rekanalisiert.

Ad 6. Aus dieser Tendenz der Thromben, insbesondere der wandständigen, zur Spontanheilung geht hervor, daß wir, wie sich Verfasser ausdrückt,

Generated on 2019-10-24 12:12 GMT / http://hdl.handle.net/2027/uc1.b3252759
Public Domain in the United States, Google-digitized / http://www.hathitrust.org/access_use#pd-us-google
Digitized by Google
Original from UNIVERSITY OF CALIFORNIA

unter Umständen den natürlichen Heilungsbestrebungen in den Arm fallen, wenn wir die in der Blutbahn errichtete, schon festgewordene Schutzwehr gegen die Invasion von Erregern zerstören.

Ad 7. Bei einer Anzahl von Tieren wurde durch Einbringen virulenter Bakterien in die Vena femoralis künstlich Bakteriämie erzeugt und an dem normalen Sinus operiert. Es zeigte sich, daß eine gleichzeitige Bakteriämie den Ablauf solcher Eingriffe an Blutleitern, die sonst regelmäßig glatt überstanden werden, wesentlich beeinflußt. Haymann zieht daraus die Lehre, gerade in den strittigen Fällen, in denen die Diagnose zwischen otogener Pyämie und Sinusthrombose schwankt, mit allen Manipulationen am Sinus besonders zurückhaltend zu sein. Er betont zum Schluß nochmals, daß eine Pyämie auch ohne Sinusthrombose vorkommen kann. Reinhard.

Die Untersuchung der Hörfähigkeit des Hundes nach der Methode der konditionellen Reflexe. Aus der Poliklinik für Ohrenkrankheiten im kaiserl. klinischen Institut zu St. Petersburg (Direktor: Prof. Okuneff). Von Dr. M. J. Eliassohn. (Monatsschr. f. Ohren-, Nasen- und Halskrankheiten [russ.], Juli-August 1910.)

Prof. Pawloff, der die kombinierten psychischen Erscheinungen (darunter auch die Hörempfindungen) als Reflexe erklärt, gehört die Priorität, eine objektive Methode der Untersuchung derselben erfunden zu haben, und zwar die Methode der konditionellen Reflexe. Im Gegensatz zu den absoluten Reflexen, die im Verlaufe von Jahrtausenden ausgearbeitet wurden und als das Resultat der Akkommodation einer ganzen Gattung zu der Umgebung erscheinen, stammt der konditionelle Reflex aus einem neuen zufälligen Zusammenhang zwischen der Reizung und der Reaktion. Dieser Zusammenhang wird nach Willkür des Experimentators eingestellt und ist das Resultat der Akkommodation seitens eines Individuums. Dr. Eliassohn unternahm also die Untersuchung der Hörempfindungen des Hundes nach der oben genannten Methode, indem ihm als Ausgangspunkt die sogenannte „psychische Speichelsekretion“ diente. Einem Hunde wurde präliminär eine künstliche Fistel der Speichelausführungsgänge auf operativem Wege angelegt und in die äußere Haut eingenäht. Der Speichel wurde in Messungsgläschen gesammelt. Dann wurde der Hund in bestimmten Zeitintervallen mit Fleischpulver gefüttert und dabei klang während der Fütterung eine bestimmte Note der Fisharmonie. Nach 50—60 Fütterungen bildete sich beim Hunde ein konditioneller Speichelreflex, das heißt nur beim Klingen des bestimmten Tones ergoß sich eine bestimmte Quantität des Speichels. Die anderen Noten der Fisharmonie, sogar solche, die nur auf einen halben Ton vom Grundton abstehen, riefen die Speichelsekretion in weniger Quantität hervor. Verfasser gelang es aber, die Hörfähigkeit des Hundes dadurch zu vervollkommnen, daß beim systematischen Klingen der Nebentöne der Hund nicht gefüttert wurde. Und da begann der

Digitized by Google
Original from UNIVERSITY OF CALIFORNIA
Generated on 2019-10-24 12:12 GMT / http://hdl.handle.net/2027/uc1.b3252759
Public Domain, Google-digitized / http://www.hathitrust.org/access_use#pd-google

Speichel nur beim Klingen des Grundtones, nicht aber mehr der Nebentöne, sich zu ergießen. L. Mekler (Ufa).

Nouveau mouche universel pour instruments d'oto-rhino-laryngologie. Par C. Hubert. (Annales des maladies de l'oreille, juillet 1910.)

Es wird ein neuartiger Griff für oto-rhino-laryngologische Instrumente angegeben, welcher sich durch seine sichere und leichte Handhabung auszeichnet. Fröschels.

II. Äußeres Ohr und Mittelohr.

Quelques considérations sur le relèvement du tympan. Par Birman-Bera (Bukarest). (Annales des maladies de l'oreille, juillet 1910.)

Der Autor beschäftigt sich mit der Inklination des Trommelfells. Der Inklinationswinkel wechselt bei verschiedenen Individuen. Beim Fötus ist die Neigung gleich 0, beim Neugeborenen bildet sie einen ∢ von 30—35°, beim Erwachsenen einen ∢ von 40—45°. Am Hypotympanon ist er am spitzesten (27°). Es werden die verschiedenen Hypothesen für die Erklärung des Wachstums des Inklinationswinkels mit dem zunehmenden Alter angeführt. Der Autor stellt eine „cerebrale" Hypothese auf, nach der dieser Winkel mit der Entwicklung der Schläfelappen zusammenhängt. Sie steht in Übereinstimmung mit der Beobachtung, daß die Trommelfelle von Musikern sehr steil stehen und daß deren Schädel einen Buckel am Schläfenbein aufweisen. Moebius wies dies am Schädel Bachs, Schwalbe und Tandler an dem Haydns nach. Tandler kommt in seiner sehr interessanten Arbeit (Über den Schädel Haydns, Wien 1904) zum Schluß, daß das Gehirn der Musiker, welches zu der Deformität des Schädels Anlaß gibt, an drei Stellen besonders entwickelt ist: an der ersten Schläfenwindung, am Gyrus supramarginalis und der dritten Stirnwindung. Virchows Genie bezeichnet die nicht steile Richtung des Trommelfells als Degeneration. Man findet in der Tat stark geneigte Trommelfelle oft bei Kretins und oft bei Taubstummen (Bonnefont, Urbantschitsch, Lucae, Lannois etc.).

Wir sehen also, wie die Stellung des Trommelfells mit der Entwicklung der Schläfelappen übereinstimmt. Der Autor nimmt einen physiologischen Zusammenhang zwischen diesen beiden Erscheinungen an. Wir wissen, daß beim Embryo das Schädeldach fibrös, die Basis cartilaginös ist. Die Schuppe besteht aus 2 Blättern, die sich in ihrer Lage der späteren Linea temporalis allmählich anpassen. Die Lamina interna wird zum Tegmen, die Externa tritt in Kontakt mit dem Annulus. Später wächst ihre Krümmung, sie nimmt an der Bildung des knöchernen Gehörganges teil. Der Autor fand, daß in vielen Fällen, bei denen die Schädelgrube tiefer war, der Annulus eine steilere Richtung hat als die anderen.

Demgegenüber sagt V. Urbantschitsch, dessen Autorität unzweifelhaft ist, daß er bei vielen Musikern ein stark geneigtes Trommelfell fand.

Digitized by Google
Original from UNIVERSITY OF CALIFORNIA
Generated on 2019-10-24 12:12 GMT / http://hdl.handle.net/2027/uc1.b3252759
Public Domain in the United States, Google-digitized / http://www.hathitrust.org/access_use#pd-us-google

Dies ließ den Verfasser neue Beobachtungen anstellen. Und tatsächlich fand er bei Musikern alle Grade der Neigung des Trommelfells. Sehr steil ist es zum Beispiel bei Weingartner, sehr geneigt bei Kubelik.

Der Autor sucht das geistreicherweise damit zu erklären, daß Weingartner mehr Komponist, Kubelik mehr manueller Künstler ist und daß demnach bei verschiedenen Künstlern verschiedene Zentren besonders entwickelt sein dürften. Fröschels.

III. Labyrinth und Hörnerv.

Beitrag zur klinischen Pathologie des Vestibularapparates. (Aus der Ohrenabteilung der allgemeinen Poliklinik in Wien (Vorstand: Prof. G. Alexander). Von Dr. Konrad Stein. (Med. Klinik, 1911, pag. 374.)

Verfasser bespricht einen Fall von endarteriitischer Veränderung der Cerebralgefäße (auf luetischer Basis); zur Diagnose führten hauptsächlich Vestibularstörungen. Der Fall findet sich in dieser Monatsschrift (1910, pag. 1421) kurz beschrieben. E. Urbantschitsch.

Beobachtungen über das Verhalten des menschlichen Gehörorgans bei mit Salvarsan behandelten Syphilitikern. Von Beck (Wien). (Münchener med. Wochenschr., 58. Jahrg., Nr. 3.)

Beck berichtet über Veränderungen nach Anwendung von Salvarsan an:

1. pathologischen Prozessen im Mittelohr,
2. Cochlear- und Vestibularapparat zugleich,
3. Cochlearapparat allein und
4. Vestibularapparat allein.

1. Der 1. Fall betraf eine frische Lues mit gleichzeitig auftretender Mittelohreiterung; diese mehrere Monate stark sezernierende Eiterung sistierte 9 Tage nach der Injektion mit Salvarsan (0·5 *g*). Sie war eine Sekundärinfektion vom Nasenrachenraum und heilte mit dem Schwinden des primären Krankheitsherdes.

2. Bei 2 Pat. mit Initialsklerose trat zirka 8 Wochen nach der Injektion plötzlich Schwindel auf und das vorher normale Hörvermögen nahm bedeutend ab; dabei stets negativer Wassermann, also keine Anzeichen mehr für das Vorhandensein von Lues. Beck neigt daher der Ansicht zu, daß die Störungen des Acusticus auf das Salvarsan zu beziehen sind und daß durch die Injektion desselben vor allem solche Ohren geschädigt werden können, die schon vor derselben pathologische Veränderungen, speziell im nervösen Anteil, zeigen, was hier freilich nicht zutraf.

3. Verfasser unterscheidet hier zwischen *a)* rezenter, *b)* inveterierter Lues und *c)* Erbsyphilis.

a) Bei einer Pat., deren Primäraffekt $1^1/_2$ Jahre zurücklag und deren Gehör links entsprechend einer verminderten Perzeptionsfähigkeit der nervösen Elemente 6 *m* Konversationssprache betrug, sank das Gehör am Tage nach der Injektion auf $^1/_2$ *m* und erreichte erst langsam nach einer Woche dieselbe Hörweite wie vorher. Beck betont, daß man analoge Befunde zwar

Digitized by Google
Original from UNIVERSITY OF CALIFORNIA
Generated on 2019-10-24 12:12 GMT / http://hdl.handle.net/2027/uc1.b3252759
Public Domain in the United States, Google-digitized / http://www.hathitrust.org/access_use#pd-us-google

auch findet bei Syphilitikern, die nicht mit Salvarsan behandelt wurden, doch war das Zusammentreffen der Erscheinung mit der Verabfolgung des Präparates auffallend.

b) Bei 2 Kranken mit inveterierter Lues konnte Beck eine unverkennbare Besserung des Gehörs konstatieren, ein dritter blieb unbeeinflußt.

c) Auch bei Lues hereditaria sah Verfasser in einem Falle nach Injektion von Salvarsan Erfolg bezüglich des Hörvermögens, in einem zweiten Falle, in dem das Hörvermögen völlig erloschen war, blieb derselbe natürlich aus.

4. Bei einem mit dem Ehrlichschen Präparat behandelten Kranken trat 5 Wochen später plötzlich Schwindel und Brechreiz auf; es stellte der Fall sich schließlich als eine isolierte Erkrankung des Ramus vestibularis bei Fehlen jeglicher subjektiven vestibularen Symptome heraus, die bestehen blieb. Beck glaubt in diesem Fall an eine toxische Neuritis, hervorgerufen durch Arsen mit Rücksicht auf das späte Auftreten derselben und die fehlende Tendenz zur Rückbildung, während Ehrlich die Auffassung hat, daß die Erscheinung ein Nervenrezidiv infolge der Lues sei, zumal sie ausschließlich in der Frühperiode beobachtet würde. Reinhard.

IV. Otochirurgie.

Über die Leitungswege der Infektion vom Mittelohr in das Schädelinnere. (Des voies de propagation de l'infection de l'oreille moyenne dans l'intérieur du crane.) Von J. Mouret. (Arch. Internat. de laryngologie, 1910, T. XXX, Nr. 3.)

Die vorliegende Arbeit dürfte manchem Leser schon seit dem Budapester Kongreß bekannt sein und findet sich auch im offiziellen Kongreßberichte. Wenn wir dennoch wieder auf diese Arbeit zurückkommen, so geschieht es, um speziell die Aufmerksamkeit der Otochirurgen auf die perilabyrinthären Zellen zu lenken, deren Beschreibung wir eigentlich Mouret verdanken, wie auch die genaue Kenntnis der periantralen Zellen ein Verdienst der jüngeren französischen Otologen ist. Die Zellbildung kann um das Labyrinth eine so ausgesprochene sein, daß man füglich auch von einer pneumatischen Pyramide sprechen kann, wie man von einem pneumatischen Warzenfortsatz spricht. Die perilabyrinthären Zellen sind von Mouret schon auf dem Kongreß von Bordeaux 1904 beschrieben worden, nur hat er damals schon folgende Gruppen dieser Zellen beschrieben: die sub-, die prä-, die retrolabyrinthäre Gruppe und die Zellgruppe um die Carotis, die schon von früher her gut bekannt war. Namentlich die Zellen der retrolabyrinthären Gruppe sind von Wichtigkeit, weil diese direkt in Verbindung stehen mit den periantralen Zellen und namentlich mit der Zellgruppe, die von Laurens als Intersinuoso-Facialgruppe bezeichnet worden ist. Auf diese Zellgruppe lenkte auch Witchead die Aufmerksamkeit. Jansen, der auf die Vereiterung dieser Zellen nicht geachtet hat, leitet die Vereiterung der hinteren Wand der Pyramide von Fisteln der Bogengänge her, während Mouret der Überzeugung ist, daß es viel häufiger,

Generated on 2019-10-24 12:12 GMT / http://hdl.handle.net/2027/uc1.b3252759
Public Domain in the United States, Google-digitized / http://www.hathitrust.org/access_use#pd-us-google
Digitized by Google
Original from UNIVERSITY OF CALIFORNIA

als man annimmt, zu einer Vereiterung der perilabyrinthären Zellen kommt, von wo dann die Infektion des Schädelinneren, nach vorheriger Nekrose des Knochens zustande kommt.

Es ist aber zur Infektion des Schädelinneren diese Nekrose nicht immer nötig und tatsächlich läßt sie sich nicht oft nachweisen, zum Erstaunen Mourets, der auf ein häufigeres Vorkommen dieser Nekrose gefaßt war. Die Infektion des Schädelinneren geschieht dann auf den Blutgefäßweg, nicht aber auf dem Wege der Lymphgefäße. Dieser letztere Infektionsweg, der so oft angenommen wird, ist nach Mouret einfach ausgeschlossen; deshalb, weil das innere Ohr und namentlich das Hirn keine echten Lymphgefäße hat. Alle diesbezüglichen Untersuchungen und Beschreibungen von Arnold und Fohmann können als verfehlt betrachtet werden. Wohl aber gibt es eine Infektion auf dem Blutwege, und zwar nicht nur die makroskopisch sichtbare nach Tuberkulose, sondern, was Mouret für häufig hält, nach direktem Einbruch der Mikroben in die Gefäße. Hierfür bleibt uns Mouret allerdings jede weitere Erklärung schuldig, er deckt sich nur hinter der Autorität Leuterts. Es ist aber dafür dem Autor kein Vorwurf zu machen, da tatsächlich vieles über die Infektionswege vom Mittelohr zum Innenohr und Hirn der Aufklärung harrt. Mouret hat auch nicht ermangelt, an alle diejenigen, die über die nötigen Vorbedingungen verfügen (Laboratorien, stationäre Klinik), einen Appell zu richten, sich künftighin an ein genaues Studium dieser Frage zu machen.

Lautmann.

Notizen und Personalien.

Der **XVII. internationale medizinische Kongreß** wird im Sommer 1913 in London tagen. Das genaue Datum wird von der Permanenten internationalen Kommission festgestellt werden, welche kommenden 21. und 22. April in London ihre erste Sitzung abhalten wird unter dem Vorsitz des Herrn Dr. F. W. Pavy.

In dieser Sitzung wird ebenfalls die Liste der Sektionen des Londoner Kongresses festgestellt werden. Alle die Einrichtung dieser Liste betreffenden Wünsche und Anträge bittet man vor dem 1. April beim Generalsekretär der Permanenten Kommission, Prof. H. Burger, Vondelstraat 1, Amsterdam, oder an die Adresse des Bureaus der Kommission: Hugo de Grootstraat 10, im Haag, einzusenden.

Auch sonstige, die Organisation des Kongresses betreffende Wünsche und Informationen werden bis zum selben Termin und an dieselben Adressen gerne entgegengenommen.

Am 17. März 1911 starb Prof. Dr. August Lucae in Berlin. (Ein Nekrolog wird in der nächsten Nummer dieser Monatsschrift erscheinen.)

Am 20. März 1911 verschied Prof. Dr. V. Cozzolino, Direktor der Ohrenklinik in Neapel, im 58. Lebensjahr. Von seinen Arbeiten haben u. a. besonders seine „Tabulae otologicae“ (1903) auch im Auslande weitgehende Verbreitung gefunden.

Digitized by Google
Original from UNIVERSITY OF CALIFORNIA
Generated on 2019-10-24 12:12 GMT / http://hdl.handle.net/2027/uc1.b3252759
Public Domain, the United States Google-digitized

Laryngo-Rhinologischer Teil.

Original-Artikel.

Aus der k. k. Universitätsklinik für Kehlkopf- und Nasenkrankheiten in Wien (Vorstand: Hofrat Prof. Chiari).

Unsere Erfahrungen mit der Tonsillektomie (Radikaloperation der Tonsille).

Von Dr. **Karl Kofler**, Assistenten der Klinik.

Von der Mitte des Jahres 1909 angefangen bis heute wurden an unserer Klinik im ganzen ungefähr 150 Tonsillektomien ausgeführt. Diese Zahl ist im Vergleiche zu unserer bedeutenden jährlichen Ambulatoriumsfrequenz gewiß keine große, sie ist wohl deshalb so klein, weil wir aus Anlaß einiger unliebsamer, gerade bei den ersten Fällen vorgekommener Zwischenfälle die Indikationen zu dieser Operation wesentlich eingeschränkt haben.

Im folgenden will ich der Besprechung der allgemein und speziell an unserer Klinik geltenden Indikationen und Kontraindikationen einige Zeilen widmen, die Anästhesierungsmethode und die Technik der Operation schildern und die beobachteten Zwischenfälle und die Resultate nach dieser Operation kurz bekanntgeben.

Was zunächst die Indikationen anlangt, so hätte ich zu bemerken, daß wir nur jene Tonsillen radikal operieren, welche die Quelle fortwährender Beschwerden sind und welchen mit Hilfe der konservativeren Methoden nicht beizukommen ist. Die Beschwerden sind verschiedenartigster Natur, es seien nur kurz erwähnt die Fälle von häufig sich wiederholenden Anginen, die Entstehung von Peritonsillarabscessen und die Bildung von übelriechenden, in der Tiefe der Lakunen verborgenen Mandelpfröpfen, welche häufig üblen Geruch aus dem Munde oder kleine umschriebene Entzündungen der Mandel mit konsekutiven Schluck- und anderen pharyngitischen Beschwerden verursachen. Viele Fälle von akutem und chronisch rezidivierendem Gelenkrheumatismus, von Endokarditis, kryptogenetischer Sepsis, Nephritis, Appendizitis sind auf Erkrankungen der Tonsille zurückzuführen, was ja zur Genüge bekannt ist; Emerson (4) erwähnt sogar einen Fall von Poliomyelitis nach schwerer Tonsillitis, und diesem einen Fall kann ich einen zweiten hinzufügen, der einen mir bekannten 25jährigen Kollegen V. O. betraf, bei welchem vor 2 Jahren am 9. Tage nach einer schweren follikulären Angina mit hohem Fieber Poliomyelitis vom behandelnden Arzt konstatiert wurde.

Zu den Tonsillen, welche oben gemeint sind, gehören wohl hauptsächlich die sogenannten versenkten, stark zerklüfteten, mit tiefen Lakunen versehenen;

Digitized by Google
Original from UNIVERSITY OF CALIFORNIA
Generated on 2019-10-24 12:12 GMT / http://hdl.handle.net/2027/uc1.b3252759
Public Domain in the United States, Google-digitized / http://www.hathitrust.org/access_use#pd-us-google

gewiß kommt es viel seltener vor, daß wir in die Lage kommen, prominente Tonsillen nach dieser Methode operieren zu müssen, doch sind manche Autoren, darunter mein klinischer Kollege Marschik (3), der Anschauung, daß es bei Erwachsenen angezeigter ist, lieber gleich von vornherein die Tonsillektomie auszuführen, da dieselbe an Tonsillen, welche schon einmal mittelst Tonsillotoms operiert sind, infolge der zerklüfteten und unregelmäßigen Oberfläche entschieden schwieriger auszuführen ist; und wer kann im vorhinein garantieren, daß die Beschwerden nach der Tonsillotomie aufhören werden. Bei vorspringenden Tonsillen der jugendlichen Personen und auch sonst oft genug kommen wir mit den sogenannten konservativen Methoden für gewöhnlich aus, zu denen wir die mit den verschiedensten Instrumenten ausgeführte Amputation, die Auskratzung und Schlitzung der tiefen Lakunen mit schneidenden Instrumenten oder mit dem Galvanokauter mit oder ohne nachfolgende Entfernung der aufgeschlitzten Partien, endlich die Zerstückelung oder das Morcellement der Tonsille rechnen. Ich muß jedoch betonen, daß die Radikaloperation der Tonsille in der letzten Zeit den soeben erwähnten operativen Eingriffen das Feld an unserer Klinik entschieden streitig gemacht hat.

Berücksichtigung verdient das Alter und der Allgemeinzustand des Pat. Der jüngste der operierten Pat. war 7 Jahre, der älteste 57 Jahre alt; gewöhnlich vermeiden wir es, an Pat. über 50 Jahren die Tonsillotomie oder Tonsillektomie auszuführen, zumindest ist bei dringender Indikation ein vorheriger genauer interner Befund zu erheben und während und nach der Operation erhöhte Vorsicht am Platze. Die untere Grenze ist variabel, jedoch glaube ich, daß es selten notwendig sein dürfte, die Tonsillektomie bei Kindern unter 6 Jahren ausführen zu müssen; es darf ja auch nicht vergessen werden, daß die Tonsillen im frühesten Kindesalter noch Veränderungen unterworfen sind und zu ihrer völligen Ausgestaltung einer Reihe von Jahren bedürfen. Durchschnittlich kommen wir bei Kindern, sagen wir bis zum 18. Lebensjahre ganz gut mit den konservativen Methoden aus, handelt es sich ja bei solchen Pat. häufig genug um sogenannte halbkugelige, vorspringende Tonsillen, zu deren Entfernung ich, wenn sie stark vorspringen, in letzterer Zeit mit Vorliebe das Verfahren der Durchschneidung mit der kalten Schlinge anwende, ein Verfahren, das ich bestens empfehlen kann.

Nicht anzuraten ist die radikale Entfernung der Tonsille bei Berufssängern. Es ist zweifellos, daß die Tonsille beide Gaumenbögen ausgespannt erhält und daß nach ihrer totalen Entfernung diese nahe zusammenrücken, woraus eine Veränderung der Form des Mesopharynx oftmals mit konsekutiver Veränderung des Timbre der Stimme resultiert.

Quoad Allgemeinzustand des Pat. haben wir nach etwaigen Herz- und Gefäßerkrankungen, nach Lungen- und Nierenaffektionen, kurz den arteriellen oder venösen Druck steigernden Erkrankungen zu inquirieren, bei Hämophylie,

Digitized by Google
Original from UNIVERSITY OF CALIFORNIA
Generated on 2019-10-24 12:12 GMT / http://hdl.handle.net/2027/uc1.b3252759
Public Domain, in the United States, Google-digitized

hämorrhagischer Diathese und ausgesprochenem Status lymphaticus die Operation zu unterlassen und bei Mundaffektionen und akuten Entzündungen des Isthmus, endlich bei Menses die Operation aufzuschieben. Ich pflege überhaupt eine operative Behandlung der Tonsille nicht früher als 4 Wochen nach Ablauf einer akuten Erkrankung derselben durchzuführen, frühestens 2 Wochen nach einer solchen und das nur dann, wenn der Pat. durch 14 Tage seinen Mund und Rachen durch fleißigen Gebrauch von desinfizierenden Mundrachentabletten, seien es nun Formamint-, Pergenol- oder andere in den Handel gebrachte Tabletten, gründlich desinfiziert hat; ich habe bei Befolgung dieser Vorsicht noch niemals unangenehme Komplikationen gesehen, während solche bei Außerachtlassung dieser Vorsicht nicht selten sind.

Es können sich, ohne den Allgemeinzustand des Pat. vorher zu untersuchen, nachträglich die unangenehmsten Überraschungen einstellen, wie die folgenden zwei Krankengeschichten dies dartun werden:

Der erste Fall betrifft eine 32jährige Frau, die im Juni des Jahres 1909 unsere Klinik wegen beständiger Schluckbeschwerden zu beiden Seiten des Halses, wegen häufig sich wiederholender Anginen und Halsabscesse aufsuchte. Es wurden in einer Sitzung beide Tonsillen ausgeschält und die Pat., weil die Blutung nach der Operation sofort stand, nach Hause entlassen. Am Abend desselben Tages jedoch kam sie mit einer bedeutenden Blutung aus der linken Tonsille auf unsere Klinik zurück; die Pat. wurde aufgenommen und die Blutung durch Kälte gestillt. Tags darauf fühlte sich die Pat. verhältnismäßig wohl, war fieberfrei und ging im Zimmer umher; abends stürzte sie während des Herumgehens im Zimmer plötzlich zu Boden und verschied in kurzer Zeit; die Obduktion ergab ein kompensiertes Vitium cordis (Mitralstenose) und Status lymphaticus.

Es war dies der erste Fall von Tonsillektomie an unserer Klinik, also gewiß eine schwache Aufmunterung zu weiteren Versuchen.

Im zweiten Falle handelte es sich um eine 32jährige Frau, die zur Behandlung einer chronischen Nephritis auf die Klinik Strümpell aufgenommen worden war. Sie hatte an häufigen Anginen gelitten. Der Status ergab eine leichte chronische Nephritis und leichte chronische Endokarditis. Beide Tonsillen waren geschwollen und in hochgradiger chronischer Entzündung. Seit 2 Tagen Menses, sehr reichlich. Es wurde nun die Tonsillektomie beiderseits ausgeführt. Schon bei der ersten Tonsille (rechts) war Pat. sehr unruhig, die Operation dadurch verzögert; nach Entfernung der Tonsille stand die Blutung. Bei der linken Tonsille blutete es nun beträchtlich, die Operation war infolge zunehmender Unruhe und Aufregung des Pat. schwer zu Ende zu führen, die Ausschälung mußte infolge zahlreicher fibröser Stränge der Kapsel meistens scharf ausgeführt werden und schließlich blieb nahe dem oberen Pol ein Stückchen Tonsillargewebe zurück, das sich die Pat. nicht mehr entfernen lassen wollte und aus dem es ein wenig weiterblutete. Da die Blutung auf Eiswasser nicht stehen wollte, wurde Pat. auf die Klinik aufgenommen und H_2O_2- und Adrenalinapplikation versucht. Dabei wuchs die Unruhe und Aufregung der Pat. zusehends, ebenso auch der Widerstand gegen jedweden Eingriff in der Mundhöhle. Bereits war

Digitized by Google
Original from UNIVERSITY OF CALIFORNIA
Generated on 2019-10-24 12:12 GMT / http://hdl.handle.net/2027/uc1.b3252759
Public Domain in the United States, Google-digitized / http://www.hathitrust.org/access_use#pd-us-google

der Blutverlust erheblich und deutliche Anämie zu konstatieren. Anlegung des Mikuliczschen Kompressoriums und Digitalkompression waren vergeblich, die Blutung wurde dadurch noch mehr angefacht. Schließlich blutete es arteriell aus dem zurückgebliebenen Tonsillargewebe linkerseits; Anlegung eines Péans ebenso erfolglos. Es wurden daher die beiden Gaumenbögen über einem Jodoformgazetampon vereinigt; nach Injektion von MO und Ergotin stand die Blutung. Gleichzeitig hatte sich aber in der rechten Hälfte des weichen Gaumens ein nußgroßes Hämatom gebildet; durch dieses und durch ein großes Blutkoagulum, welches die rechtseitige Nische ausfüllte, blutete es weiter. Im weiteren Verlaufe kam es trotz entsprechender Maßnahmen zu einer immer stärker werdenden Anämie, da die Pat. aus Angst vor weiteren Blutstillungsversuchen durch Verschlucken des Blutes den Anschein erwecken wollte, als ob die Blutung stünde. Gegen Abend wurde der Puls aussetzend, die Pat. verfiel mehr und mehr in Bewußtlosigkeit. Eine genaue Untersuchung ergab Stillstand der Blutung links, während es rechts neben der Uvula kontinuierlich weiterblutete. Mein Kollege Marschik führte nun an der bewußtlosen Pat. die Unterbindung der rechtseitigen Carotis externa aus, worauf die Blutung stand. Nach intravenöser Kochsalzinfusion mit Adrenalin erwachte die Pat. rasch, erholte sich zusehends und verließ nach einiger Zeit unsere Klinik.

Wir sehen also, daß im ersten Falle ein Vitium cordis und ein bestehender Status lymphaticus die Ursache der Nachblutung und des bedauerlichen Ausganges der Operation war, während im zweiten Falle die das Leben der Pat. gefährdende Blutung sicherlich durch die chronische Nephritis, durch die Menstruation und nicht zumindest durch die große Aufregung und Unruhe der Pat. veranlaßt wurde. Der zweite Fall zeigt aber außerdem noch, daß es unter Umständen gefahrvoll für den Pat. ist, beide Tonsillen in einer Sitzung radikal zu entfernen, da im Momente, wo schnellstes Handeln sich als notwendig erwies, die Entscheidung, welche Carotis zu unterbinden, dadurch sehr erschwert war, daß vorher links eine sichere arterielle Blutung konstatiert worden war und es möglicherweise von dieser oder von beiden Seiten bluten konnte. Bei einseitiger Ausführung der Operation wäre selbstverständlich dieser Umstand nicht in Betracht gekommen, ganz abgesehen davon, daß eine einseitige Blutung viel leichter zu beherrschen ist. Dieser Fall war bestimmend für meinen Chef (2), anzuraten, die Tonsillektomie in einer Sitzung nur einseitig auszuführen.

Von Wichtigkeit ist die Vorbereitung zur Operation, worunter ich eine vorherige gute Mundrachendesinfektion verstehe; dasselbe gilt ebenso für die Nachbehandlung. Vor der Operation lassen wir den Pat. durch einige Tage desinfizierende Gurgelwässer gebrauchen oder besser desinfizierende Tabletten nehmen, nach der Operation jedoch empfehlen wir nur den Gebrauch von desinfizierenden Tabletten, da Gurgelwässer aus begreiflichen Gründen nicht dieselbe Wirkung entfalten können und durch die mit Gurgeln verbundene Anstrengung leicht eine Blutung veranlaßt werden kann. Pinselungen mit kon-

Digitized by Google
Original from UNIVERSITY OF CALIFORNIA
Generated on 2019-10-24 12:12 GMT / http://hdl.handle.net/2027/uc1.b3252759
Public Domain in the United States, Google-digitized / http://www.hathitrust.org/access_use#pd-us-google

zentriertem H_2O_2 unmittelbar und die folgenden 4—5 Tage nach der Operation sind ebenfalls angezeigt. Überhaupt ist eine sorgfältige antiseptische Nachbehandlung notwendig, um Infektionen der Wunde und des Körpers, von der Wunde ausgehend, möglichst hintanzuhalten.

Folgender Fall möge die Notwendigkeit des soeben Gesagten demonstrieren:

Bei dem 34jährigen Pat. E. H. wurde wegen chronischer Tonsillitis links die Tonsillektomie ausgeführt; keine wesentliche Blutung. Tags darauf die Wunde weißlich belegt wie gewöhnlich. Am 4. Tage nach der Operation ein grauer, mißfärbiger Belag auf der Wunde; Anstieg der Temperatur; 2 Tage später, also am 6. Tage nach der Operation, eine starke Blutung, nachdem bereits hohes Fieber bis zu 39° aufgetreten war. Zusammenklemmen der Gaumenbögen über einem Jodoformgazetampon; die Blutung steht. $^1/_2$ *l* Kochsalzinfusion und eine Digaleninjektion; die folgenden Tage fiel die Temperatur auf das Normale. Eine Desinfektion des Mundes und Rachens war bei dem Pat. vor der Operation und unmittelbar danach nicht durchgeführt worden.

Es handelte sich also in diesem Falle um die Bildung eines septischen Belages auf der Wundfläche mit hohem, septischem Fieber und nachfolgender Arrosion eines Gefäßes. Es ist leicht einzusehen, daß die straffe Kapsel der Tonsille das darunter liegende Gewebe vor Infektionen schützt und daß mit der Entfernung der Tonsille samt der Kapsel das subtonsilläre Gewebe freiliegt, durch welches pathogene Mikroorganismen, welche in der meist mit Blutcoagula erfüllten Wundnische einen günstigen Nährboden und einen ruhigen Platz zur Fortentwicklung vorfinden, ohne viel Widerstand in den Organismus einwandern können.

Zur Nachbehandlung gehört auch die Verordnung einer entsprechenden Diät und entsprechendes Verhalten von Seite des Pat., Dinge, auf welche ich mich wohl nicht einzulassen brauche, da sie sich mit den allgemein gebräuchlichen Vorschriften nach gewöhnlichen Mandeloperationen decken.

Nun zur Anästhesie und Technik der Operation: Wir verwenden als Anästheticum entweder Solutio Schleich Nr. II oder 1—2% Novocain, versetzt mit einigen Tropfen einer 1‰ wässerigen Tonogenlösung, und machen mittelst einer am Ende rechtwinklig abgebogenen, langen Hohlnadel zwei Injektionen in den vorderen Gaumenbogen oben und unten, dann eine dritte in den hinteren Gaumenbogen mehr oben; in letzterer Zeit machen wir noch eine 4. Injektion, und zwar stechen wir die Hohlnadel im oberen Pol der Tonsille nach außen ziemlich tief ein. Mit dem Anästhesierungseffekt waren wir meist zufrieden, höchstens das Abschnüren mit der Schlinge war in einigen Fällen von mehr weniger starken, gegen das betreffende Ohr ausstrahlenden Schmerzen begleitet, die manchmal auch verschieden lang, meist aber nur 2—3 Tage anhielten; Aufblasen von Orthoform und Mo. mur. aa. auf die Wundfläche einige Male täg-

Digitized by Google
Original from UNIVERSITY OF CALIFORNIA
Generated on 2019-10-24 12:12 GMT / http://hdl.handle.net/2027/uc1.b3252759
Public Domain in the United States, Google-digitized / http://www.hathitrust.org/access_use#pd-us-google

lich linderte diese Schmerzen jedesmal für einige Stunden. Eine Pinselung des Mesopharynx mit Cocain, um dem durch das Hinabfließen von Blut entstandenen Würgereflex zu begegnen, halte ich für ein zweischneidiges Schwert, da die Pat. nach der Operation infolge des ekelhaften Cocaingeschmackes häufig stark zu räuspern pflegen, was eine venöse Stauung in den Rachenorganen zur Folge hat und damit auch eine Nachblutung aus der Wunde herbeiführen könnte. Es ist keine Frage, daß bei ängstlichen und voraussichtlich unruhigen Pat. die Operation in Narkose in Erwägung gezogen werden muß.

Die Ausführung der Operation geschieht auch an unserer Klinik vielfach noch verschieden, doch kann ich im allgemeinen sagen, daß früher mehr scharf, jetzt fast nur stumpf operiert wird, nachdem sich gezeigt hatte, daß eine Nachblutung immer dort aufgetreten war, wo eine scharfe Durchtrennung der Gefäße erfolgt war. Wir schnitten früher mit dem kleinen Sichelmesser von Welti an der Grenze des vorderen Gaumenbogens ein und lösten die Tonsille mit demselben Messer oder mit einer krummen Schere vom vorderen und hinteren Gaumenbogen ab, indem wir bei der Ablösung derselben vom vorderen Gaumenbogen letzteren, bei der Ablösung der Tonsille vom hinteren Gaumenbogen die Tonsille selbst zwischen die Branchen einer vierzinkigen Pinzette faßten; dieser Vorgang hatte verschiedene Nachteile im Gefolge, leichtere Möglichkeit einer Blutung und Verletzung von Muskelfasern der Gaumenbögen. Jetzt wird entweder nur ein Einschnitt an der Grenze vom vorderen Gaumenbogen und Tonsille mit dem Messer gemacht und dann die Operation stumpf zu Ende geführt oder die Operation ausschließlich stumpf durchgeführt; es wird als Instrument zum Ablösen ein Raspatorium oder Elevatorium aus dem Freerschen Besteck zur submukösen Septumreaktion verwendet. Die Operation wird ebenfalls auf verschiedene Weise zu Ende geführt, entweder wird die vollständig freigelegte Tonsille an ihrem äußeren Pole mit einer kräftigen, kalten Schlinge abgeschürt oder auch hier mit dem Elevatorium losgelöst oder manchmal stückweise herausgerissen; letzteres Verfahren ist an unserer Klinik nicht üblich. Ich halte die Abschnürung für leichter, für weniger schmerzhaft, für ausreichend und eleganter. Es läßt sich nicht leugnen, daß häufig ein größeres oder kleineres Stück des unteren Poles übrig bleibt, jedoch ist dies, wie ich mich wiederholt überzeugen konnte, gerade jener Teil, der am wenigsten zu Beschwerden Veranlassung gibt.

Störend bei der Operation sind der fortwährende Würg- und Brechreiz bei überempfindlichen Pat. (durch Cocainisierung des Pharynx zu unterdrücken), ferner eine übermäßige Sekretansammlung, die den Operateur zwingt, die Operation öfters zu unterbrechen und den Pat. ausspucken zu lassen. Das Selbsthalten der Zunge durch den Pat. oder das Niederdrücken derselben durch einen Assistenten ist wohl selten nötig. Unangenehm ist das Ausreißen des 4-Zinkers aus dem morschen Mandelgewebe beim Vorziehen der Tonsille, es

Digitized by Google
Original from UNIVERSITY OF CALIFORNIA
Generated on 2019-10-24 12:12 GMT / http://hdl.handle.net/2027/uc1.b3252759
Public Domain in the United States, Google-digitized / http://www.hathitrust.org/access_use#pd-us-google

wird am ehesten vermieden durch breitfassende, große 4-Zinker und Pinzetten. Die Zinker und Pinzetten, welche an ihrem Ende etwas nach der Fläche gebogen sind, sind entweder selbsthaltend oder nicht. Für den Rechtshänder ist die Operation rechts leichter auszuführen.

Das Auslösen der Tonsille ist nicht immer leicht und rasch durchzuführen und stößt oft auf größere Schwierigkeiten. Besonders als Folge von häufig durchgemachten Peritonsillarabscessen, weniger nach den gewöhnlichen akuten und chronischen Entzündungsprozessen der Tonsille selbst, treten starke Verwachsungen der Kapsel mit der Umgebung ein, welche nicht immer gerade leicht zu durchtrennen sind.

In dieser Beziehung möchte ich auf einen von Chiari operierten Fall verweisen, bei welchem die Tonsillektomie wegen öfter auftretender eitriger Peritonsillitiden ausgeführt wurde; hier war die Ablösung der Kapsel besonders leicht, weil diese die innere Wand einer im Spatium pharyngo-maxillare gelegenen persistierenden Absceßhöhle bildete.

Was den Verlauf der Operation anlangt, ist derselbe gewöhnlich folgender: Pat. wird ambulatorisch behandelt und mit den gewöhnlichen, bei Mandeloperationen geltenden Weisungen entlassen. Täglich einmal wird die sich weiß belegende, da und dort Suffusionen aufweisende Wunde mit konz. H_2O_2 gepinselt, was bei einem Pat., der an starken Schmerzen litt, eminent schmerzstillende Wirkung hatte. Unmittelbar nach der Operation wirkt eine kalte Behandlung, bei stärkeren Schmerzen eine Insufflation von Orthoform und Mo. mur. aa. auf die Wunde sehr gut schmerzstillend für einige Stunden und kann öfters im Tage wiederholt werden.

Tags dasauf bietet die Wunde folgendes Bild: Sie ist bedeckt mit einem dicken, weißen, fibrinösen Belag, kleine Suffusionen da und dort an den Gaumenbögen, Rötung, ja manchmal Schwellung und Ödem derselben aufweisend — reaktive Erscheinungen. Die Schlingbeschwerden dauern gewöhnlich nur 2 bis 3 Tage; manchmal wird der Kopf nach der operierten Seite getragen und der Mund nur wenig geöffnet (postoperatives Ankylostoma), so daß das Bild eines an Peritonsillarabsceß Erkrankten entsteht. In 14 Tagen ist die Operationswunde fast immer abgeheilt und es beginnt die narbige Verkleinerung der Wundhöhle.

Außer den früher beschriebenen größeren Komplikationen bei und nach der Operation hätte ich von kleineren Zwischenfällen und Komplikationen zu erwähnen in einem Falle die Entstehung eines Hämatoms in der Nähe der Uvula, das in Vereiterung überging, Schlingbeschwerden verursachte, aber in 8 Tagen verschwand; in 3 Fällen starke, narbige Verziehung des Gaumensegels nach der operierten Seite hin, in einem von diesen 3 Fällen sogar verbunden mit einer Beweglichkeitseinschränkung des Gaumensegels und konsekutiven Störungen beim Schlingen und Sprechen (flüssige Nahrung kam teilweise

Digitized by Google
Original from UNIVERSITY OF CALIFORNIA
Generated on 2019-10-24 12:12 GMT / http://hdl.handle.net/2027/uc1.b3252759
Public Domain in the United States, Google-digitized / http://www.hathitrust.org/access_use#pd-us-google

zur Nase heraus); diese Erscheinungen schwanden jedoch im Verlaufe einiger Tage wieder. In einem Falle trat nach doppelseitig ausgeführter Injektion von Novocain vorübergehende Lähmung beider Gaumensegelhälften mit Sprach- und Schlingstörungen auf. In zwei Fällen war der Schmerz nach der Operation ein bedeutender, äußerte sich besonders beim starken Öffnen des Mundes (Gähnen) und dauerte außergewöhnlich lange (bis zu 14 Tagen). In 3 Fällen kam es unmittelbar nach der Operation zu einer stärkeren Blutung, welche jedoch nach einiger Zeit ohne besonderen Eingriff sistierte.

Die Resultate bei unseren 150 Fällen waren mit Ausnahme des ersten Falles durchwegs günstige und blieben es auch; erst vor einigen Tagen gelang es mir wieder, eine über 2 Jahre dauernde chronische Nephritis bei einem Kollegen durch die radikale Entfernung der erkrankten Tonsille derart günstig zu beeinflussen, daß die Menge des Albumens fast bis auf Null sank und der Kollege sich jetzt bedeutend wohler als vor der Operation fühlt. In allen operierten Fällen hörten die vorher vorhanden gewesenen Beschwerden auf oder gingen bedeutend zurück. Ich kann keinen Fall verzeichnen, wo der Pat. einen bleibenden Nachteil von der Operation davongetragen hätte, auch die meisten der geschilderten Zwischenfälle lassen sich bei entsprechender Vorsicht vermeiden, einige von ihnen sind ohne Bedeutung für den Pat. verlaufen.

Literatur: 1. Tenzer (Wien): Über die Radikaloperation der Tonsille. Wiener klin. Wochenschr., 1910, Nr. 27. — 2. u. 3. Chiari und Marschik (Wien): Sitzungsbericht der Wiener Laryngologischen Gesellschaft. Monatsschr. f. Ohrenheilkunde u. Laryngo-Rhinol., 1910, H. 7. — 4. Emerson: Zit. bei 1.

Aus der k. rhinolaryngologischen Poliklinik der Universität München
(Vorstand: Prof. Dr. Neumayer).

Die Anästhesie in der Rhino-Laryngologie.[1])

Von **Rud. Hoffmann** in München.

Wenn ich der Aufforderung des Herrn Vorsitzenden nachkomme, Ihnen in aller Kürze über die Anästhesie in der Rhino-Laryngologie zu berichten, so muß ich vorausschicken, daß ich mich dabei nicht auf planmäßig an Menschen und Tieren durchgeführte Versuchsreihen stützen kann, ohne die eine kritische Würdigung der Wertigkeit der verschiedenen Anästhetika unmöglich ist. Ich will mich daher darauf beschränken, Ihnen mitzuteilen, was sich uns an dem reichen Material der Poliklinik bewährt hat.

---

[1]) Vortrag in der kombinierten Sitzung des Ärztlichen Vereines, der Gesellschaft für Augenheilkunde und der Laryngo-otologischen Gesellschaft München.

Digitized by Google
Original from UNIVERSITY OF CALIFORNIA
Generated on 2019-10-24 12:12 GMT / http://hdl.handle.net/2027/uc1.b3252759
Public Domain in the United States, Google-digitized / http://www.hathitrust.org/access_use#pd-us-google

Historisches Interesse und Dankbarkeit verknüpfen uns mit dem Cocain, denn seiner Einführung verdankt unser Fach die großen Fortschritte in der Erkennung und Behandlung der Erkrankungen der oberen Luftwege.

Die Schwierigkeit, reine Lösungen zu sterilisieren, seine Giftigkeit und der hohe Preis sind Mängel, die uns die Pflicht auferlegen, jedes Präparat zu prüfen, das uns ernsthaft verspricht, die Vorzüge des Cocains ohne die erwähnten Nachteile zu besitzen.

Wir haben Novocain und Alypin geprüft und sind reuig, was die permuköse Anästhesie anbetrifft, zum Cocain zurückgekehrt.

Die von letzterem hervorgerufene Analgesie tritt schneller ein, ist intensiver und tieferreichend, als bei den beiden Ersatzmitteln; und da sie sich mit Dosen erreichen läßt, die dem Gesamtorganismus keinen Schaden bringen, benutzen wir es fast ausschließlich bei Untersuchungen und Operationen in Nase und Kehlkopf.

Wirkliche Idiosynkrasie gegen Cocain ist enorm selten, und die Fälle von Cocainintoxikation, die ich gesehen habe, waren alle durch übermäßige Dosen hervorgerufen.

Bei der Untersuchung der Nase ist die vasokonstriktorische Komponente der Cocainwirkung wertvoll, die dem Novocain fehlt.

Alypin hyperämisiert, deswegen ist seine Anwendung angezeigt, wenn wir wünschen, zu entfernende Gewebsteile durch Volumenzunahme schlingengerechter zu machen.

Adrenalinzusatz spart an Cocain ein und verschafft uns die Möglichkeit blutarmen Operierens, es bringt aber zuweilen einen Übelstand mit sich: bei Personen mit labilen Vasodilatatoren, bei Anaphylaktikern tritt oft nachher eine heftige Rhinorrhöe auf. Bei diesen Pat. wirkt auch Menthol oft reizend auf die Nasenschleimhäute.

Um die Nasenschwellkörper zur Kontraktion zu bringen, verwendet man entweder einen 1%igen Cocainspray oder man trägt 10%ige Lösung mit Wattesonden oder dünnen Watteschichten auf die zu behandelnden Partien für 10 Minuten auf.

Nur soll man stets die Vorsicht walten lassen, die Pat. nachher mit nach vorn geneigtem Kopfe sitzen zu lassen und sie aufzufordern, fleißig auszuhusten und auszuspucken, damit nicht das vom Nasensekret verschleppte Cocain in den Rachen fließt.

Da die Tiefenwirkung des Cocains eine so bedeutende ist, daß man nach Anästhesierung der Mukosa Perichondrium und Periost schmerzfrei durchschneiden und abheben kann, spielt die Infiltration des Nervenstammes keine große Rolle. Die Ethmoidalisäste kann man in der Orbita und am Nasenseptum erreichen. Bei Kieferhöhlenoperationen könnte man, wie Schlösser es bei Neuralgien tut, den Stamm des II. Trigeminusastes infiltrieren, jedoch

Digitized by Google
Original from UNIVERSITY OF CALIFORNIA
Generated on 2019-10-24 12:12 GMT / http://hdl.handle.net/2027/uc1.b3252759
Public Domain in the United States, Google-digitized / http://www.hathitrust.org/access_use#pd-us-google

kommen an der nasalen Wand Zweige des I. Astes des N. trigeminus in Betracht.

Es ist stets zu berücksichtigen, daß die Vorbereitungsbezirke der sensiblen Nerven in ihrer Ausdehnung sehr schwanken.

Muß man am Schädel meißeln und will man mit möglichster Gründlichkeit operieren, so sieht man am besten von Lokalanästhesie ab; jedenfalls möchte ich empfehlen, nicht nur die Augen des Pat. durch einem Schleier zu verdecken, sondern auch das Gehör des Pat. durch Einführung von Antiphonen in die Gehörgänge möglichst auszuschalten.

Tonsillotomien und Tonsillektomien kann man schmerzlos ausführen, wenn man die Mandelkapsel durch Injektion 1%iger Cocainlösung infiltriert. Man sticht am besten ca. $1^1/_2$ *cm* vom freien Rande des vorderen Gaumenbogens entfernt an einem höheren und einem tieferen Punkte ein. Die Oberfläche der Tonsille und die beiden Gaumenbögen bestreicht man mit 10%iger Cocainlösung.

Bei der Adenotomie kann man versuchen, von der Nase aus die Tonsilla pharyngea zu anästhesieren (Rupprecht).

Wenn man sich überlegt, daß der Schmerz durch die Mißhandlung der Basis des Periostes entsteht, liegen die Schwierigkeiten der Methode auf der Hand. Die Ergebnisse, die durch Kontrollversuche mit Pinselungen indifferenter Flüssigkeit ergänzt werden sollten, sind um so kritischer zu betrachten, als die Empfindlichkeit der Pat. stark differiert; ein nicht unbedeutender Prozentsatz von Kindern gibt nach der Operation ohne Anästhesie an, keinen Schmerz gefühlt zu haben.[1])

Bei Kehlkopfoperationen verwenden wir 10%ige Cocainlösungen mit Spritze respektive Wattepinseln, die sensiblere Interarygegend verlangt 20%ige Lösungen.

Dieselben Lösungen bringt man bei der Untersuchung der Speiseröhre und der Trachea und Bronchien zur Anwendung, doch bezweifle ich nicht, daß man mit entsprechenden Novocainlösungen dasselbe erreichen kann.

Hier ist der Zusatz von Adrenalin sehr angebracht, weil es erschlaffend auf die extranasale und kontrahierend auf die intranasale glatte Muskulatur wirkt.

Handelt es sich um länger dauernde Encheiresen, so gibt man vorher eine Morphininjektion.

Anästhesie im Larynx kann man auch durch Infiltration im Bereich der Membr. thyreohyoidea hervorrufen.

---

[1]) Bemerkung während der Korrektur: Ich konnte wiederholt die Rachenmandel schmerzlos entfernen, nachdem ich mit langer, abgebogener Nadel die periostale Basis infiltriert hatte.

Digitized by Google
Original from UNIVERSITY OF CALIFORNIA
Generated on 2019-10-24 12:12 GMT / http://hdl.handle.net/2027/uc1.b3252759
Public Domain in the United States, Google-digitized / http://www.hathitrust.org/access_use#pd-us-google

Eine große praktische Bedeutung beansprucht die Behandlung des Schluckschmerzes. Werden bei Pharyngitiden Mentholdragees und Anginapastillen angenehm empfunden, so versagen sie bei heftiger, akuter Tonsillitis und peritonsillärem Absceß.

Bei dem sehr schmerzhaften Herpes pharyngis wirken am besten Einblasungen von Orthoform und Anästhesin.

Da bei letzterem zuweilen Brennen dem Eintritt der Anästhesie vorangeht, bevorzugten unsere Pat. meist das Orthoform.

Diese beiden Mittel, von denen wir nie unangenehme Erscheinungen sahen, verwenden wir auch bei dem Schluckweh der Larynxphthisiker.

Anästhesin besitzt den Vorzug, daß der Pat. es auch in Form von Inhalationen benutzen kann.

Cycloform scheint beiden mindestens gleichwertig zu sein, seine Giftigkeit ist sehr gering.

Gelegentlich verwenden wir auch Einspritzungen von 20%igem Mentholöl.

Damit der Pat. unabhängig vom Arzt sich die Wohltat eines schluckschmerzfreien Intervalles verschaffen kann, haben wir ein Röhrchen von der Gestalt einer kurzen Pfeife anfertigen lassen, durch das der Pat. Anästhetika inspirieren kann.

Auch die Staubinde wird von manchen Seiten gerühmt, doch habe ich die Erfahrung gemacht, daß der oft kurzatmige Phthisiker nur schwer zu bewegen ist, die Binde so fest anzuziehen, wie es notwendig ist, um einen Erfolg zu erzielen.

Spiess (Frankfurt) empfiehlt submuköse Injektionen 1—5%iger Novocainlösung 1—2mal täglich und rühmt dessen kurative Wirkung, deren Beziehung zur Anästhesie ich aus Mangel an Zeit nicht weiter erörtern kann.

Als ich die vorzüglichen Erfolge Schlössers mit Alkoholinjektionen bei Neuralgien sah, entschloß ich mich, ähnliches bei der Neuritis tuberculosa des Laryngeus sup. zu versuchen, was zunächst nicht ganz unbedenklich erschien, da der Nerv sehr wichtige Reflexe führt. Ich injizierte 85% Alkohol auf 42° erwärmt in den oberen Kehlkopfnerven und erreichte so Schmerzfreiheit bis zu mehreren Wochen.

Liegt schmerzhafte Trockenheit des Halses bei Phthisikern oder ein Mandelpfropf als Ursache der Schluckotalgie vor, so nützt natürlich die Alkoholinjektion nichts; Indikation geben nur die Affektionen, die im Bereich des Laryngeus sup. liegen.

In den Nachprüfungen von Freudenthal (New-York), D. Grant (London), der Fränkelschen Klinik in Berlin, der Denckerschen in Erlangen und anderen hat sich die Methode durchaus bewährt, wie aus den entsprechenden Publikationen hervorgeht.

Generated on 2019-10-24 12:12 GMT / http://hdl.handle.net/2027/uc1.b3252759
Public Domain in the United States, Google-digitized / http://www.hathitrust.org/access_use#pd-us-google
Digitized by Google
Original from UNIVERSITY OF CALIFORNIA

Zum Schlusse möchte ich noch kurz auf einige Verfahren hinweisen, die zum Teil unter dieses Thema fallen:

Bei Hemikranie, besonders auf dysmenorrhoischer Basis, sehen wir von der Cocainisierung respektive Ätzung der sogenannten Ethmoidalstellen in der Nase oft ausgezeichnete Erfolge, bei Kopfweh infolge akuter Nebenhöhlenaffektion wirkt das Politzern oft geradezu zauberhaft.

Bei schwerem Bronchialasthma auf nasaler Basis ist die intraorbitale Durchschneidung des N. ethmoidalis nach Neumayer zu empfehlen. Daß neben dem Atropin Cocainnitrite beim Tuckerspray wirksam sind, ist Ihnen ja wohl bekannt. Durch Adrenalininjektionen in die Trachea läßt sich zuweilen der asthmatische Anfall sofort koupieren, worauf ich vor ca. 1 Jahre hinwies.

In jüngster Zeit berichtet Ephraim über staunenswerte, nicht nur Augenblickserfolge bei intrabronchialer Anwendung von Novocain-Adrenalin an einer großen Patientenzahl (ca. 50). Leider konnte ich bisher diese Resultate nicht nachprüfen, da mir ein entsprechendes Material nicht zur Verfügung steht.

Erwähnt sei noch die vorzügliche Wirkung der Trichlor aceticum-Ätzung bei Otalgien, die von der Plica salpingo-pharyngea ausgehen.

Sie sehen, unser Arsenal zur Bekämpfung des Schmerzes ist nicht klein, doch sollen wir immer daran denken, daß der Dolor der alarmierende Wächter am Tore der Gesundheit ist. Vergessen wir nicht über der Erdrosselung des Alarmrufes die Gefahr, die er meldete.

Unsere Therapie soll keine symptomatische, sondern möglichst eine kausale sein.

Entfernung eines Fremdkörpers aus der nach Claoué operierten Kieferhöhle mittelst Magneten.

Von Dr. **Max Ruprecht** in Bremen.

(Mit einer Figur.)

Bei der Eröffnung der Kieferhöhle nach Claoué geschah es mir, daß bei der Erweiterung der mit der 8 *mm*-Trephine angelegten Öffnung in der lateralen Nasenwand der Löffel des Konchotoms absprang und in der Kieferhöhle verschwand. Nach der vollendeten Erweiterung der Öffnung, wobei mit der Fräse sorgfältig bis ganz auf den Nasenboden heruntergegangen wurde, blieben Spülungen ohne jeden Erfolg. Auch mit Sonden verschiedenster Krümmung war der Konchotomlöffel nicht mehr aufzufinden. Jedenfalls hatte er in der außergewöhnlich tiefen Alveolarbucht einen sicheren Versteck gefunden.

Ich stopfte daher die Höhle leicht mit Vioformgaze aus und stellte mir einen geeigneten Magneten zur Entfernung des Fremdkörpers auf folgende Weise her:

Digitized by Google
Original from UNIVERSITY OF CALIFORNIA
Generated on 2019-10-24 12:12 GMT / http://hdl.handle.net/2027/uc1.b3252759
Public Domain in the United States, Google-digitized / http://www.hathitrust.org/access_use#pd-us-google

Einem zirka 20 *mm* langen und 6 *mm* starken, an beiden Enden abgerundeten Stück feinsten Werkzeugrundstahles (Stubsstane) wurde beistehende Form gegeben:

Dieses Instrument wurde in kaltem Wasser — nicht in Öl wie andere chirurgische Instrumente — glashart gehärtet und etwas überpoliert. Indem ich dann mit seinen beiden Enden zirka 10 Minuten über die beiden Pole des großen stationären Fremdkörperelektromagneten eines befreundeten Augen-

Fig. 1.

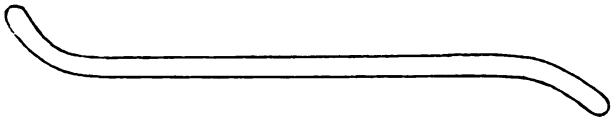

arztes strich, erreichte ich in 10 Minuten, daß der Stahlstab unabhängig vom Elektromagneten an jedem Pol ein 115 *g* schweres Schlüsselbund trug.

Am dritten Tage entfernte ich die Vioformgaze aus der Höhle und führte sofort das stärker gekrümmte Ende meines sterilisierten Magnetstabes ein. Nach wenigen Bewegungen hörte ich ein ganz leises Klappen, zog den Stab vorsichtig heraus und sah mit Befriedigung den Konchotomlöffel daran hängen. Er hatte nicht einmal einen Achsenbruch erlitten, sondern war beim Biß auf den zu harten Knochen des kräftigen Pat. aus seinem Lager herausgefedert und konnte ohne weitere Reparatur sofort wieder in das Instrument eingefügt werden.

Der Pat. hatte weder das Abspringen noch das Herausholen des Löffels bemerkt.

Die Herstellung eines solchen Magnetstabes ist so billig und einfach, daß ich in jedem derartigen Falle — der ja leicht genug eintreten kann — raten würde, die Entfernung zunächst auf diese den Pat. so gar nicht belästigende Weise zu versuchen. Jeder kräftige Elektromagnet ermöglicht die rasche Herstellung eines Magnetstabes. Wichtig ist, die Härtung vorher mittelst einer Feile zu prüfen, welche den Stahl nicht verletzen darf. Je härter der Stahl, um so mehr magnetische Kraft nimmt er an.

Ein Fall von letaler Blutung bei retropharyngealem Abscеß.[1])

Von Dr. **A. Sokoloff**, Ordinator am Morosoff-Kinderspital zu Moskau.

Ich möchte im vorliegenden in Kürze wiedergeben, was ich am 13. Oktober des Jahres 1910 erlebt habe.

[1]) Vortrag, gehalten in der Oto-laryngologischen Gesellschaft zu Moskau am 8. XII. 1910 a. St.

Digitized by Google
Original from UNIVERSITY OF CALIFORNIA
Generated on 2019-10-24 12:12 GMT / http://hdl.handle.net/2027/uc1.b3252759
Public Domain in the United States, Google-digitized / http://www.hathitrust.org/access_use#pd-us-google

Meiner Ambulanz im Morosoff-Kinderkrankenhause wurde ein 2jähriger Knabe, Alex. P., zugeführt, wobei die Mutter desselben angab, daß das Kind schwer atme, keine Nahrung zu sich nehmen könne und daß sich in seinem Munde ein Absceß befinde. Das Kind sei schon 2 Wochen krank. In den letzten 3—4 Tagen soll sich das Allgemeinbefinden des Knaben, den Aussagen der Mutter zufolge, bedeutend verschlimmert haben.

Status praes.: Kind sehr bleich, atmet schwer; Puls nicht frequent, mittlerer Füllung. An der linken Seite des Halses befindet sich eine diffuse, große Schwellung, die stellenweise Fluktuation aufweist.

Das Kind öffnet nur mit Mühe den Mund und nur so weit, daß man kaum einen Spatel zwischen die Zähne einführen kann. Im Rachen viel Schleim. Nach Ausspülung der Mundhöhle mit Borlösung gelang es besser, den Rachen zu inspizieren.

Es erwies sich dabei, daß der hinteren Rachenwand eine große, fluktuierende Geschwulst aufsitzt, die mit verdünnter Schleimhaut überzogen ist; die Geschwulst befindet sich mehr links von der Medianlinie des Körpers.

Der Mutter wurde mitgeteilt, daß der Retropharyngealabsceß geöffnet werden müsse.

Nach Einführung des Mundsperrers und nachdem der Mund so weit geöffnet worden, daß ein Skalpell eingeführt werden konnte, floß aus der Mundhöhle des Kindes in großer Menge dicker, schokoladenfarbiger Eiter heraus, darauf trat profuse Blutung ein, wobei der Blutstrahl ungefähr von der Dicke eines kleinen Fingers war.

Sofort wurden die Halsgefäße auf der linken Seite angedrückt; die Blutung sistierte darauf prompt. Währenddessen fiel der Puls unter rapid zunehmender Blässe aller Hautdecken.

Trotz aller vorgenommenen Maßregeln, die Herztätigkeit zu erhalten, erfolgte der Tod ungefähr 10 Minuten nach Beginn der Blutung.

Die Sektion ergab, daß als Quelle der Blutung die Arteria carotis interna diente. Die Höhle des Abscesses erstreckte sich bis zur Schädelbasis. Die Arteria carotis interna erwies sich durch den eitrigen Prozeß gerade an der Stelle ihres Überganges in den Knochenkanal der Pars pyramidalis des Schläfenbeines exulceriert. Der Defekt in der Wand der Arterie war durch einen graulichen Thrombus verlegt. An der hinteren Rachenwand, auf deren Schleimhaut, befand sich ein kleiner, $1^1/_2$ *cm* langer Riß; an dieser Stelle ist die Mukosa beinahe papierdünn. Die Absceßhöhle war mit Blutcoagula ausgefüllt, zwischen denen sich Gerinnsel älteren Ursprunges vorfanden. In der Trachea fanden sich keine Blutgerinnsel.

Im Magen viel geronnenes Blut, die Milz etwas vergrößert.

Bei der Durchsicht der mir zugänglichen Literatur konnte ich, dank der Liebenswürdigkeit des Herrn Dr. E. Stepanoff, nur einen Fall, der dem meinigen analog ist, finden. Die sich dafür Interessierenden verweise ich auf das Zentralblatt für Laryngologie, 1898, Bd. XIV, § 62. Die Mitteilung über diesen Fall gehört Melvin M. Franklin und ist von Leffert referiert.

Digitized by Google
Original from UNIVERSITY OF CALIFORNIA
Generated on 2019-10-24 12:12 GMT / http://hdl.handle.net/2027/uc1.b3252759
Public Domain in the United States, Google-digitized / http://www.hathitrust.org/access_use#pd-us-google

Wenn wir jetzt zur Epikrise dieser Krankengeschichte übergehen, so muß in erster Linie hervorgehoben werden, daß das Kind infolge akuter Anämie gestorben ist, die durch die Blutung aus der Höhle des Retropharyngealabscesses hervorgerufen worden war.

Dieser Absceß platzte von selbst beim Versuche, den Mund des Knaben zu öffnen, da die hintere Rachenwand im höchsten Grade dünn war.

Die Sektion ergab, daß die Absceßhöhle mit Blutgerinnsel ausgefüllt war, wobei ein Teil derselben älteren Ursprunges erschien. Es erwies sich ferner, daß die Arteria carotis interna sinistra durch den eitrigen Prozeß exulceriert war; an der Stelle, wo in der Wand der Arterie sich ein Defekt entwickelt hatte, befand sich ein kleiner, fester Thrombus, welcher hier wie ein Pfropfen saß.

Höchstwahrscheinlich (und dies stimmt auch mit den Angaben der Mutter überein, daß beim Kinde vor ungefähr 4 Tagen eine Verschlimmerung eingetreten war) trat vor einiger Zeit eine spontane Blutung aus der Arteria carotis interna in die Absceßhöhle ein, infolge von Zerstörung der Wand des Gefäßes. Diese Blutung sistierte auf rein mechanischem Wege infolge von Bildung des Thrombus auf der zerstörten Stelle der Wand der Arteria carotis interna und der Blutgerinnsel in der Absceßhöhle. Dieser Zusammenhang wurde aufgehoben, als die Absceßwand platzte, worauf sich die Blutung wiederholte, die auch zum Exitus letalis führte.

Meinem Kollegen Herrn Dr. A. Abrikosoff sage ich an dieser Stelle meinen innigsten Dank für die ausführliche Darlegung der pathologisch-anatomischen Sektionsbefunde.

Vereinsberichte.

Wiener Laryngologische Gesellschaft.

Sitzung vom 7. Dezember 1910.

(Offizielles Protokoll.)

I. Dr. Oskar Hirsch: Ich erlaube mir, eine 57jährige Pat. zu demonstrieren, welche ich an **Tumor der Hypophyse** am 16. XI. 1910 mit Erfolg operierte.

Aus der Anamnese der Pat. ist hervorzuheben, daß im Jahre 1895 die Menses durch 8 Monate sistierten und in dieser Zeit Schwindelanfälle auftraten. Späterhin stellten sich die Menses wieder ein und waren regelmäßig bis zum Jahre 1906. Vor 7 bis 8 Jahren machten sich Schwindelanfälle bemerkbar, welche anfangs selten waren, später häufiger wurden. In der Zwischenzeit war der Kopf eingenommen.

Im Jahre 1906 bemerkte Pat., daß die Sehkraft abnahm, und zwar wurde zuerst das linke, dann das rechte Auge schwächer. Die Anfänge der

Digitized by Google
Original from UNIVERSITY OF CALIFORNIA
Generated on 2019-10-24 12:12 GMT / http://hdl.handle.net/2027/uc1.b3252759
Public Domain in the United States, Google-digitized / http://www.hathitrust.org/access_use#pd-us-google

Sehstörung äußerten sich darin, daß sich ein Schatten vor dem Auge bildete, so daß Pat. das Auge öfters auswischte, in der Meinung, das Hindernis liege vor dem Auge. Pat. konsultierte im Jänner 1906 Herrn Dozenten Dr. Sachs, welcher die Diagnose auf Hypophysistumor stellte und Pat. veranlaßte, sich einer röntgenologischen Untersuchung zu unterziehen. Die Röntgenaufnahme, welche Herr Dozent Dr. Schüller vornahm, bestätigte die Diagnose, da sich im Bilde eine ziemliche Vertiefung der Sella fand. Im Sommer 1906 traten Übelkeiten, Druck im Kopf und Verschlechterung des Sehvermögens auf, so daß Pat. nicht mehr lesen konnte. Einsilbige Worte konnte sie noch entziffern, Zeitungen und sonstigen Druck nicht mehr.

Bis zum Jahre 1909 stand Pat. nicht mehr in ärztlicher Behandlung. Die Sehkraft nahm ab, und zwar so, daß die Verschlechterungen anfallsweise auftraten. Im Oktober d. J. wurde durch die Augenuntersuchung des Herrn Dozenten Dr. Sachs festgestellt, daß das rechte Auge das schlechtere geworden ist.

Die Sehschärfe links betrug $^{6}/_{18}$,
rechts Fingerzählen auf 1 *m* Entfernung (exzentrisch).
Der rechte Opticus ganz blaß.
Der linke Opticus im nasalen Teile dekoloriert.
Gesichtsfeld hemianopisch beiderseits.

Am 21. X. 1910 konsultierte Pat. Herrn Hofrat v. Wagner, welcher sich für einen operativen Eingriff aussprach.

Am 25. X. trat Pat. in meine Behandlung. Ich resezierte die linke mittlere Muschel und einige Tage später eröffnete ich in einer zweiten Sitzung das hintere Siebbein und das Keilbein.

Am 16. XI. erfolgte die Hypophysenoperation. Cocainisierung der Schleimhaut. Injektion von Schleichscher Lösung in die Schleimhaut der vorderen Keilbeinwände und in die Schleimhaut des Septums. Von einem Schnitt auf der rechten Seite löste ich die Schleimhaut zu beiden Seiten des Septums ab und gelangte nach Resektion des knorpeligen und des knöchernen Septums an die vorderen Wände beider Keilbeinhöhlen. Auch hier löste ich die Schleimhaut ab, doch gelang die Ablösung nicht bis zu der erweiterten Keilbeinöffnung, weil diese stark lateral lag. Ich eröffnete deshalb die Keilbeinhöhlen mit Meißel, entfernte das Septnm der beiden Höhlen und legte den Hypophysenwulst frei. Nach Einlegen eines in Cocain und Epirenan getauchten Wattebäuschchens in die Höhle eröffnete ich mit Meißel den Hypophysenwulst, indem ich eine quere Fissur erzeugte, in diese das rechtwinkelig abgebogene Elevatorium einführte und die Schale losbrach. Sie war nicht ganz zart, doch gab sie auf kräftigem Zug nach. Ich erweiterte die Öffnung zu zirka Fingernagelgröße und schlitzte die Dura. Sofort flossen zirka 2 Eßlöffel einer blutig tingierten, glitzernden (Cholestearinkristalle) Flüssigkeit ab.

Einen Teil fing ich auf. Während sich die Flüssigkeit entleerte, begann der Tumor sehr lebhaft zu pulsieren. Nach Abfluß des Inhaltes blieb nur eine zarte Durahülle zurück: vom Hypophysistumor war nichts mehr zu sehen. Ich entfernte die Durahülle in größerem Umfange. Zwischen die Schleimhautblätter legte ich einen Jodoformgazestreifen.

Die Operation dauerte zirka $^{5}/_{4}$ Stunden, eingerechnet zwei Pausen zu $^{1}/_{4}$ Stunde.

Digitized by Google
Original from UNIVERSITY OF CALIFORNIA
Generated on 2019-10-24 12:12 GMT / http://hdl.handle.net/2027/uc1.b3252759
Public Domain in the United States, Google-digitized / http://www.hathitrust.org/access_use#pd-us-google

Pat. blieb zwei Tage zu Bett; sie fieberte die ersten zwei Tage bis zu 38·4°, dann fieberloser Verlauf. Pat. hielt sich im Zimmer, doch meistens außer Bett auf. Am 5. Tage Entfernung des Tampons.

Nach einer Woche Entlassung.

Noch während der ersten Woche besserte sich der Visus. Pat., die früher nicht lesen und schreiben konnte, konnte schon während ihres Aufenthaltes in der Heilanstalt die Zeitung lesen und schreiben. Der Visus war nach dem von Herrn Dozenten Dr. Sachs erhobenen Befund am linken Auge von $^6/_{18}$ auf $^6/_{12}$ gestiegen.

Rechts unbedeutend gebessert.

Das Gesichtsfeld blieb unverändert.

Histologischer Befund:

Die Flüssigkeit enthält zahlreiche Cholestearintafeln.

Das Gewebe erwies sich als Duragewebe.

Seit der Operation wurden nachfolgende Veränderungen von der Pat. gemerkt:

1. Der Hals ist schlanker geworden (die Krägen an den Hemden, welche der Pat. zu eng waren, gehen sehr leicht zu).
2. Die Fettwülste über dem Sternum und in den Hypogastrien sind geschwunden (die Röcke wurden der Pat. zu weit).
3. Die Haare, welche vor der Operation struppig waren, sind weich geworden: der Haarausfall sistierte.
4. Die Verdickungen der Gelenke am Zeigefinger und kleinen Finger sind im Schwinden.
5. Die Nasenspitze, welche schlaff und herabhängend war, ist nun resistenter und angeblich kürzer.
6. Die Ohrläppchen, die nur schlaffe Haut waren, sind jetzt fleischig.
7. Die Kiefer passen besser aufeinander (früher hat sich Pat. oft in die Zunge gebissen).

Diese Pat. ist der fünfte Fall, den ich auf endonasalem Wege operiert habe.

Vor 14 Tagen operierte ich einen Fall mit Akromegalie, gleichfalls mit gutem Erfolge, worüber ich später berichten werde, bis konstante Befunde vorliegen werden.

Da die Chirurgen unter 32 Operationen bei Hypophysistumor 12 Todesfälle hatten, dagegen meine sämtlichen 6 auf endonasalem Wege durchgeführten Operationen von Erfolg begleitet waren, ist es gestattet, auf diesen Unterschied hinzuweisen. Es liegt mir jedoch ferne, jetzt schon aus diesen Resultaten bestimmte Schlüsse in bezug auf Infektionsgefahr zu ziehen, da die Zahl der von mir bisher operierten Fälle doch noch zu gering ist.

II. Dozent Dr. Emil Glas hält seine angekündigte Demonstration: **Arsenobenzol und Kehlkopfsyphilis.**

a) Der erste der Fälle betrifft einen Kranken, der vor zwei Jahren eine Lippensklerose akquiriert hatte. Bald darauf traten schwere Schleimhautulcerationen auf, die nur nach langer allgemeiner und lokaler Behandlung zur Ausheilung gebracht werden konnten. Vor etwa einem halben Jahre kam es zu tiefen, ulcerösen Prozessen an der Zungenbasis, der Epiglottis, den aryepiglottischen Falten und den Stimmbändern, welche starke Dysphagie, mäßige Stenose und bedeutende Heiserkeit verursachten. Diese Geschwüre trotzten

Digitized by Google
Original from UNIVERSITY OF CALIFORNIA
Generated on 2019-10-24 12:12 GMT / http://hdl.handle.net/2027/uc1.b3252759
Public Domain in the United States, Google-digitized / http://www.hathitrust.org/access_use#pd-us-google

jeder Behandlung und machten den Eindruck torpider, asthenischer Ulcerationen. Injektion von 0·6 Arsenobenzol hatte jedoch geradezu einen eklatanten Erfolg. Die Dysphagie hörte, wie der sehr intelligente Pat. angibt, bereits am zweiten Tage auf, die Stimme wurde klarer, die Stenose geringer und die objektive Beobachtung ergab die Reinigung der bis dahin ganz reaktionslosen Geschwüre, die Ränder wurden schärfer und röter und die Rötung hatte die gesunde Farbe heilender Geschwürsflächen. Innerhalb weniger Tage ging der durch Monate persistierende Geschwürsprozeß in Heilung aus.

b) Auch bei einem zweiten Falle tiefer Geschwürsbildung im Gebiete der Bifurkation der Trachea sah Vortragender rasche Reinigung und Heilung der Ulcerationen, ohne daß es zu auffallender Schwellung beziehungsweise zum Stärkerwerden der Stenose gekommen wäre. Glas ist der Ansicht, daß das Salvarsan, dessen bewährte Kraft er auch in Fällen tiefgreifender Nasen-Rachenulcera zu sehen Gelegenheit hatte, ein glänzendes Spezifikum bei tiefgreifender Schleimhautsyphilis bildet und gerade von dem Rhino-Laryngologen mit dankbarster Freude zu begrüßen sei. Denn gerade dieser sieht leider nicht zu selten jene absolut refraktären Geschwürsformen, welche gegen Jod und Quecksilber gar nicht reagieren, in welchen Fällen der Arzt bisher rat- und machtlos dem verheerenden Prozesse gegenüberstand. Jene im Bifurkationsgebiete und im oberen Bronchialbaume vorkommenden tiefen ulcerösen Formen, die durch die konsekutive Stenose lebensgefährlich sind, werden gewiß auch in das Indikationsgebiet des Arsenobenzols einzureihen sein, wenn die Erfahrung des Vortragenden, daß die Schwellung und Quellung des Gewebes nicht zu stark ist, sich durch eine größere Serie von Fällen bestätigen wird. Dann wird es immerhin auch möglich sein, die Salvarsanbehandlung bei solchen Kranken mit der mechanischen bronchoskopischen Dilatationsbehandlung zu kombinieren, über welche therapeutischen Versuche erst später berichtet sein soll.

Diskussion.

Dozent Dr. Roth: Ich begrüße es mit Freude und danke dem Herrn Vortragenden, daß er uns über die Wirkungen des neuen Luesmittels bei Erkrankungen der Luftwege berichtet, und knüpfe daran die Bitte, daß jene Herren Kollegen, welchen ein größeres Beobachtungsmaterial zur Verfügung steht, uns auch weiterhin über ihre therapeutischen Erfolge auf dem Laufenden erhalten mögen. Insbesondere bitte ich der „Herxheimerschen Reaktion" Ihre besondere Aufmerksamkeit zuzuwenden, damit wir uns aus der Erfahrung ein klares Bild darüber machen können, ob eine Behandlung, welche eine so rasche symptomatische Wirkung entfaltet und welche daher berufen ist, bei den Erkrankungen der Luftwege, welche oft die größte Gefahr in sich bergen, eine Rolle zu spielen, nicht etwa durch die ihre Wirkungen begleitende reaktive Anschwellung eine noch größere Gefahr heraufzubeschwören imstande ist. Was wir bisher darüber wissen, ist noch zu unbestimmt, um nach dieser Richtung ein sicheres Urteil zu gestatten.

Prof. Réthi berichtet über eine Anzahl von Fällen, die mit Arsenobenzol behandelt wurden. Es handelte sich teils um Früh-, teils um Spätformen; er hebt namentlich zwei Fälle heraus, in denen viele Wochen und Monate hindurch Jod und Quecksilber in verschiedener Art und Form ganz ohne Erfolg angewendet wurde; es entstanden immer wieder neue Infiltrate und Gummen, die zerfielen und sehr ausgebreitete Zerstörungen verursachten.

Generated on 2019-10-24 12:12 GMT / http://hdl.handle.net/2027/uc1.b3252759
Public Domain in the United States, Google-digitized / http://www.hathitrust.org/access_use#pd-us-google
Digitized by Google
Original from UNIVERSITY OF CALIFORNIA

Es kam nach und nach trotz allgemeiner und zum Teile örtlicher Behandlung zu Perforation des weichen und harten Gaumens, Exfoliation von großen Knochenstücken der knöchernen Nasenscheidewand, die schließlich fast ganz zerstört wurde, ferner zu tiefgreifenden Geschwüren im Epi-, Meso- und Hypopharynx sowie im Kehlkopf selbst und zu großen Infiltraten in der oberen Partie der Luftröhre. Nun entschloß sich Pat. endlich zu einer Ehrlichinjektion. Schon nach einigen Tagen waren die Geschwüre allenthalben auch in der Nase überhäutet und die Infiltrate zurückgegangen. Redner betont, daß in diesen Fällen weder im Rachen noch im Kehlkopfe oder in der Luftröhre eine irgendwie in Betracht kommende reaktive Schwellung beobachtet wurde. Aber schon nach 2 beziehungsweise 3 Wochen waren neuerdings Infiltrate zum Teile in Zerfall begriffen zu sehen und es wurde eine weitere Injektion verabreicht, wieder mit gutem Erfolge, insoferne als bis jetzt, das heißt 3 bis 4 Wochen nach der Injektion, die Überhäutung noch andauert. Auch in zwei Fällen von Kondylomen an den Tonsillen und im Kehlkopfe schwanden die Erscheinungen rasch auf eine Injektion, um sich aber nach 2 bis 3 Wochen wieder einzustellen. Réthi resümiert, namentlich in schweren und bösartigen Fällen tertiärer Lues ist das Arsenobenzol von ausgezeichneter Wirkung; Rezidiven kommen nicht selten vor, doch ist diesbezüglich die Beobachtungsdauer noch zu kurz, um ein abschließendes Urteil zu gestatten.

Dr. Kahler möchte wegen der starken Herxheimerschen Reaktion bei der Anwendung des Mittels bei Larynxlues Vorsicht empfehlen, da wegen der reaktiven Schwellung es leicht zur Stenose kommen könnte.

III. Dr. Kahler demonstriert:

a) Einen **Fremdkörper der Trachea.** Der 20jährige Pat. verschluckte am 29. V. 1910 eine Krone. Gleich danach leichter Hustenreiz, aber dann nicht die geringsten Beschwerden. Er konnte gut schlucken, sprechen, arbeitete in seinem Berufe weiter. Am gleichen Tage wurde eine Röntgenuntersuchung ausgeführt, die ein negatives Resultat ergab. Am 17. XI., also fast $^1/_2$ Jahr nach der Aspiration, kam er an unsere Klinik mit der Angabe, seit 8 Tagen Atembeschwerden zu haben. Leichte Heiserkeit und Schluckschmerzen. Bei der Laryngoskopie zeigte sich, daß die Stimmlippen sich bei der Respiration nur wenig voneinander entfernten. Glottislumen ca. 3 *mm*. Man sah in der Trachea einen hellglänzenden Fremdkörper. Hofrat Chiari nahm nun die direkte Tracheoskopie vor und konnte mit Leichtigkeit ein Einkronenstück extrahieren. Es saß in Ringknorpelhöhe, ganz sagittal eingestellt. Die Krone ist ganz inkrustiert.

Nach der Extraktion bedeutende Erleichterung. Pat. konnte am 24. XI. entlassen werden. Stimmlippen entfernten sich etwas besser von einander, doch bestand noch immer mäßige Larynxstenose.

Schon am nächsten Tage mußte Pat. wieder wegen starker Stenose aufgenommen werden, die sich im Laufe des Tages so steigerte, daß die Tracheotomie ausgeführt werden mußte.

Der Fall ist in mehrfacher Hinsicht interessant. Pat. hatte auffallend geringe Beschwerden. Das erklärt sich dadurch, daß das Geldstück im oberen Anteil der Trachea saß, der bekanntlich sehr nervenarm ist. Die sagittale Einstellung hatte zur Folge, daß keine starke Atemnot eintrat. Durch den Decubitus, den das Geldstück erzeugte, entstand eine Ringknorpelperichondritis, die erst Stenose durch Fixation der Aryknorpel hervorrief und so den Pat.

Digitized by Google
Original from UNIVERSITY OF CALIFORNIA
Generated on 2019-10-24 12:12 GMT / http://hdl.handle.net/2027/uc1.b3252759
Public Domain in the United States, Google-digitized / http://www.hathitrust.org/access_use#pd-us-google

nötigte, erst 6 Monate nach der Aspiration des Fremdkörpers die Klinik aufzusuchen. Das Versagen der Röntgenaufnahme erklärt sich dadurch, daß Pat. nur von vorne durchleuchtet wurde, wobei das schmale Geldstück übersehen wurde. Es ist daraus die Lehre zu ziehen, daß bei Fremdkörpern stets Aufnahmen von zwei Richtungen zu machen sind.

b) Ferner demonstriert Dr. Kahler einen Fall von **Zahnfleischsklerom.** Pat. leidet schon seit 10 Jahren an Sklerom. Er hat Infiltrate der Oberlippe, des Naseneinganges, am Septum, an den Muscheln ausgedehnte Infiltrate und narbige Schrumpfungen im Pharynx, durch die es zu einem vollständigen Verschlusse des Nasenrachenraumes gekommen ist. An der Gingiva sieht man zahlreiche größere und kleinere Knoten mit den charakteristischen weißlichen Epithelverdickungen. Pat. wird jetzt mit Röntgen behandelt.

c) Dr. Kahler demonstriert ferner einen Fall von **Gumma des Pharynx,** der vor 3 Tagen eine Arsenobenzolinjektion erhielt. Man sah deutliche Herxheimersche Reaktion, die Infiltrate sind jetzt sukkulenter, das ausgedehnte Geschwür an der Pharynxhinterwand beginnt sich schon zu reinigen. Injiziert wurde 0·5 Ideal in Paraffinemulsion intraglutäal. Keine stärkere Fiebersteigerung.

d) Dr. Kahler berichtet über einen **Fremdkörper des Oesophagus.** 60jähriger Pat., der an einer chronischen Rhinitis leidet, pflegt sich täglich früh die Nase zu pinseln. Neulich entschlüpfte ihm der 30 *cm* lange Pinsel und er kam mit der Angabe auf die Klinik, daß er seither Schmerzen beim Schlucken habe. Ich vermutete, daß der Pinsel im Nasen-Rachenraum stecke, doch ließ sich bei der Rhinoskopie nichts entdecken. Bei der Laryngoskopie sah ich nun aus dem Oesophaguseingang hinter den Aryknorpeln eben noch die Spitze des Pinsels hervorragen. Als ich zur Pinzette griff, ihn zu extrahieren, war er aber nicht mehr zu sehen. Die sofort vorgenommene Röntgenaufnahme zeigte den Pinsel im Oesophagus mit dem oberen Anteil rechts von der Mittellinie steckend, mit dem unteren Ende bis zum Diaphragma reichend. Die Extraktion gestaltete sich recht schwierig, da das obere Ende ca. 2 *cm* unter der Schleimhaut steckte und die Mobilisierung dadurch erschwert war, daß sich das untere Ende an das Diaphragma anstemmte. Erst als ich mit dem ösophagoskopischen Rohre tiefer ging und das untere Ende mobilisierte und tiefer schob, konnte ich das obere Ende aus der Schleimhaut herausziehen und den Pinseldraht, der distal mit Watte umwickelt war, extrahieren. Pat. hatte danach durch 2 Tage geringe Schluckschmerzen und ist nun vollkommen geheilt.

e) Dr. Kahler demonstriert ferner ein **Carcinom des Hypopharynx.** Der 60jährige Pat. gibt an, seit ca. 14 Tagen Schluckbeschwerden zu haben. Vor 10 Jahren hatte er einmal eine Halsaffektion und wurde damals endolaryngeal operiert. Er sagt, daß die Beschwerden damals ebenso waren wie bei der jetzigen Erkrankung. Bei der Laryngoskopie sieht man einen höckerigen, teils papillären Tumor im rechten Sinus piriformis sitzend, auf den Zungengrund übergreifend, der rechte Aryknorpel etwas geschwollen. Ganz isoliert von diesem Tumor, auf der linken Pharynxseite in der Höhe der Epiglottis sieht man einen zirka haselnußgroßen, zapfenförmigen Tumor. Die Probeexcision ergab Plattenepithelcarcinom. Interessant an dem Falle ist die Duplizität der Tumoren, die allerdings wahrscheinlich nur vorgetäuscht wird. Das Carcinom dürfte von rechts aus unter der Schleimhaut fortgewuchert und eben nur links an einer Stelle durchgebrochen sein. Möglich wäre ja auch,

Digitized by Google
Original from UNIVERSITY OF CALIFORNIA
Generated on 2019-10-24 12:12 GMT / http://hdl.handle.net/2027/uc1.b3252759
Public Domain in the United States, Google-digitized / http://www.hathitrust.org/access_use#pd-us-google

daß es sich um eine Metastase in einer retropharyngealen Lymphdrüse handelt. Um welche Erkrankung es sich vor 10 Jahren gehandelt hat, ist nicht festzustellen. Möglicherweise bestand schon damals das Carcinom, es gibt ja so langsam wachsende Epitheliome. Vielleicht hat es sich auch um ein Papillom gehandelt, doch wäre die Lokalisation eines Papilloms im Recessus piriformis immerhin etwas außergewöhnliches.

IV. Privatdozent Dr. Fein stellt einen Mann vor, welcher im August d. J. einen schweren Unfall dadurch erlitten hatte, daß ihm ein Automobil über das Gesicht gefahren war. Er wurde damals sofort auf die chirurgische Abteilung des Prof. Schnitzler in das Krankenhaus Wieden gebracht, wo die Eröffnung der linken Stirnhöhle mit Verletzung der hinteren Wand festgestellt wurde. Dura und Gehirn waren bloßgelegen, außerdem war das Siebbein eröffnet, der Oberkiefer frakturiert usw. Gegenwärtig bestehen nach Heilung der äußeren Verletzungen und nachdem noch in den letzten Tagen große Knochensequester aus der Nase entfernt worden waren, eine große Anzahl abnormer Kommunikationen zwischen den Nebenhöhlen und abnorme Knochenverwachsungen im Bereiche der Gesichtsknochen. Erst das Studium der Röntgenplatte, welche vom Vortragenden gezeigt wird, bringt Klarheit in die komplizierten Verhältnisse. Es besteht selten die Gelegenheit, das Endresultat solch schwerer Verletzungen am lebenden Pat. zu beobachten, da diese ja in der Regel zu einem letalen Ausgang führen.

Diskussion.

Dr. Oskar Hirsch: Der von Herrn Dozenten Fein erwähnte Fall ist auch deshalb bemerkenswert, weil es sich um einen Prolaps des Gehirns in eine Nebenhöhle handelt, ohne daß eine Infektion der Hirnhäute hinzugetreten wäre. Dieser Fall beweist gleichfalls, daß die Gefahr der Meningitis bei Freilegung des Gehirns von einer Nebenhöhle aus keine so große ist, als theoretisch zu befürchten war.

Privatdozent Dr. Fein berichtet über den weiteren Verlauf der Krankheit und den Obduktionsbefund des Kranken, welchen er in der Sitzung vom 8. II. 1908 vorgestellt hatte. Es hatte sich damals um einen 52jährigen Mann gehandelt, bei dem die Beobachtung des Krankheitsverlaufes und des Kehlkopfbildes im Widerspruch mit den Ergebnissen der sechsmal vorgenommenen mikroskopischen Untersuchung von Probestückchen gestanden war.

Während die histologische Untersuchung immer Carcinom festgestellt hatte, war das Kehlkopfbild so täuschend, daß damals alle Internisten in der Ansicht übereinstimmten, daß ein Irrtum vorliegen müsse und es sich um einen benignen Prozeß oder um Tuberkulose handeln müsse. Nach weiterer zweijähriger Beobachtung, während welcher im September 1908 an dem Kranken vom Vortragenden die Tracheotomie ausgeführt worden war und während welcher auch die klinischen Symptome die Diagnose Carcinom immer wahrscheinlicher gemacht hatten, trat im August 1910 — also nach $8^1/_2$jähriger Beobachtungszeit — der letale Ausgang ein. Die Obduktion ergab den Befund eines Epithelialcarcinoms des Kehlkopfes, dessen Präparat vom Vortragenden gezeigt wird.

Fein bespricht die interessanten Momente der Krankengeschichte, die lange Dauer und die langsame Ausbreitung des Prozesses, die Bedeutung der mikroskopischen Untersuchung für die Diagnose und die bedeutungsvollen Lehren, welche aus der Betrachtung des Falles für das therapeutische Vor-

Digitized by Google
Original from UNIVERSITY OF CALIFORNIA
Generated on 2019-10-24 12:12 GMT / http://hdl.handle.net/2027/uc1.b3252759
Public Domain in the United States, Google-digitized / http://www.hathitrust.org/access_use#pd-us-google

gehen bei ähnlichen Fällen hervorgehen. Er ist der Ansicht, daß bei diesem Falle eine radikale Operation am Beginn der Erkrankung nicht am Platze gewesen wäre und daß es bei der Indikationsstellung für Radikaloperationen des Kehlkopfkrebses sehr viel auf die Berücksichtigung der Lokalisation und der histologischen Dignität des Neoplasmas, ferner auf die Art der Ausbreitung und auf die Art des klinischen Verlaufes ankomme. (Wird ausführlich veröffentlicht.)

Diskussion.

Prof. Réthi: Der laryngoskopische Befund des seinerzeit vorgestellten Falles, an den sich Redner genau erinnert, war nicht ein derartiger, daß man auf Carcinom hätte schließen können, trotzdem bereits bekannt war, daß die histologische Untersuchung Carcinom ergeben hatte. Der Fall ist jedenfalls sehr lehrreich, da er zeigt, einmal daß es Carcinomformen gibt, die ein ganz außergewöhnliches Bild darbieten, und dann, daß der Wert der histologischen Untersuchung nicht unterschätzt werden darf, wie dies damals tatsächlich von mancher Seite geschehen. Allerdings haben jene, die sich dem Ergebnis der histologischen Untersuchung nicht fügen wollten, durch ihren auf das laryngoskopische Bild basierten Zweifel dazu beigetragen, das Leben des Kranken durch Hintanhaltung einer großen und eingreifenden Operation möglicherweise verlängert zu haben.

V. Dr. Stern: **Über Sigmatismus.** (Bericht nicht eingegangen.)

Diskussion.

Dozent Dr. Roth: Ich kann bezeugen, daß die Pat., als ich sie vor nahezu drei Wochen sah, beim Aussprechen der „S"-Laute ein so starkes nasales Zischen hören ließ, daß hierdurch die Sprache äußerst unverständlich wurde. Beim Auskultieren mittelst eines in die Nase der Pat. gesteckten Gummischlauches bekam man im Momente des Aussprechens eines „S"-Lautes eine sehr deutliche exspiratorische Luftwelle ans Ohr. Ich bin nun durch dieses in so kurzer Zeit erzielte Heilresultat wahrhaft erstaunt und kann den Herrn Kollegen zu diesem Erfolge beglückwünschen.

VI. Dozent Dr. Emil Glas demonstriert einen Pat. mit **Mandelschanker.** Derselbe wurde der Krankenkassenambulanz des Vortragenden mit der Anfrage überwiesen: Diphtherie oder Lues? Status: Tiefes Ulcus der rechten Tonsille mit einem diphtheroiden, schwer ablösbaren Belag, starke düsterrote Färbung der Umgebung, retromandibularer Bubo. Velum frei. Dauer der Affektion 3 Wochen. Keine allgemeine Drüsenschwellung. Diagnose: Tonsillarsklerose. Untersuchung des Wundsekretes: Massen-Bacillus fusiformis und Spirochaeta refringens (wie bei Angina Vincenti) + Spirochaeta pallida. Kombination einer Angina chancriformis mit Sclerosis tonsillae. Vortragender führt an, daß er in dieser Gesellschaft bereits solcher Fälle Erwähnung getan hat und daß er, wie er glaubt, zuerst darauf hingewiesen hat, daß trotz des Befundes großer Massen Bacillus fusiformis und Müllerscher Spirillen eine Tonsillarsklerose versteckt sein könne, man sich infolge dessen durch ein derartiges Ausstrichpräparat nicht zur sicheren Diagnose verleiten lassen dürfe. Der vorgestellte Fall ist der 23. Mandelschanker, den Glas gesehen hat, und verweist er auf seinen 22. Fall, der in mehrfacher Hinsicht von Interesse ist.

Dort war die Sklerose mit Vincentscher Angina und dem Bilde eines Peritonsillarabscesses kombiniert, weshalb die Diagnose nicht leicht war. Der Fall betraf eine Köchin, welche Vortragender in der

Digitized by Google
Original from UNIVERSITY OF CALIFORNIA
Generated on 2019-10-24 12:12 GMT / http://hdl.handle.net/2027/uc1.b3252759
Public Domain in the United States, Google-digitized / http://www.hathitrust.org/access_use#pd-us-google

dritten Woche ihrer Krankheit (und zwar das einzige Mal) zu Gesicht bekam. Kleines Ulcus der rechten Tonsille deutlich erst beim Hervorziehen der Mandel sichtbar, das peritonsilläre Gewebe geschwollen, düsterrote Färbung der Umgebung, die Schwellung auf den vorderen Gaumenbogen übergreifend. Retromandibulärer Bubo. Starke Dysphagie. Trotzdem von anderer Seite einige Tage vorher eine Incision gemacht worden war, war der Prozeß nicht besser geworden. Vortragender diagnostizierte Sklerose der rechten Tonsille mit Rücksicht auf den starken, harten, typischen Bubo, die Farbe der Umgebung des Ulcus sowie die Form des Geschwüres; der darauf gemachte Wassermann (Dozent Dr. Landsteiner) +. Vortragender verlor Pat. nach dieser ersten Untersuchung aus den Augen und hörte dann, daß sie auf eine Abteilung aufgenommen worden war, wo man wieder auf Peritonsillarabsceß diagnostizierte und sie nach Incision und Entleerung eines „kleinen Quantums Eiter" geheilt entließ. Erst später wurde durch Vortragenden eine zweite Serumuntersuchung veranlaßt, Wassermann wiederum +, welche Diagnose durch die nach Wochen aufgetretenen sekundären Erscheinungen (Plaques, makulöses Exanthem, Alopecie etc.) Bestätigung fand. Dieser Fall, der durch die begleitenden Umstände von Interesse erscheint, zeigt die wichtige sozialhygienische Bedeutung der Frühdiagnose des Mundschankers, bedenke man doch, welches Unheil gerade durch eine solche mit Tonsillarsklerose behaftete Person (Köchin), die ihrem Berufe obliegt, angerichtet werden kann. In solchen Fällen ist das frühe Erkennen des Krankheitsprozesses von ganz eminenter Bedeutung.

VII. Dr. J. Braun stellt einen Fall von **isolierter Tuberkulose des Zahnfleisches und des Processus alveolaris** aus dem Kassenambulatorium des Dozenten Dr. Hajek vor. Ein 46jähriger Arbeiter litt seit Jahren an häufig rezidivierenden Erkrankungen des Zahnfleisches und hatte wiederholt Zahnschmerzen und Beinhautentzündungen der Kieferknochen. Im letzten Jahre kam es zu spontanem Zahnausfall und zugleich zur Bildung von Geschwüren des Zahnfleisches. Vor 4 und 3 Jahren Rippenfellentzündung. In den letzten Wochen Nachtschweiße und Abmagerung. Man findet bei der Inspektion der Mundhöhle die Gingiva der seitlichen Partie des rechten oberen Processus alveolaris, und zwar sowohl die buccale wie die palatinale Wandbekleidung desselben, blaßrötlich, höckerig, aus zahlreichen, bis hirsekorngroßen, zum Teile durchscheinenden, gelblichweißen oder rötlichgrauen Knötchen sich zusammensetzend, bei Berührung leicht blutend und schmerzhaft, und die leeren, zum Teile kariösen Alveolen wie ein schlaffer, schlottriger Mantel umgebend. Als Fortsetzung gegen den harten Gaumen an einzelnen Stellen die Medianlinie überschreitend vereinzelte, isoliert stehende, an anderen Stellen wieder reichlicher verstreute, miliare Knötchen, größtenteils im Zerfalle, kleinste, oberflächliche Geschwürchen bildend. Ebenso an der buccalen Fläche des Processus alveolar. inf. im Bereiche der linken Prämolaren auf die Wange übergreifend ein etwa zweiquerfingerbreites, seichtes, mißfärbig belegtes Geschwür von zum Teile zerfallenden Knötchen ähnlicher Beschaffenheit wie oben umsäumt. Der bloßliegende Knochen fühlt sich mit der Sonde rauh an. Submentale und submaxillare Drüsen geschwollen. Die übrige Mundschleimhaut, Larynx, Nase und Rhinopharynx bieten normalen Befund. Rechtseitige, pleuritische Schwarte und Destruktionen im Unterlappen zweifellos tuberkulöser Natur. Die Probeexcision an der Gingiva ergab histologisch sichere Tuberkulose mit zahlreichen Riesenzellen und miliaren Tuberkelknötchen (Demonstration des Schnittes). Pat. war

Digitized by Google
Original from UNIVERSITY OF CALIFORNIA
Generated on 2019-10-24 12:12 GMT / http://hdl.handle.net/2027/uc1.b3252759
Public Domain in the United States, Google-digitized / http://www.hathitrust.org/access_use#pd-us-google

früher Pfeifenraucher und die schon früher bei mangelhafter Mundpflege wiederholt erkrankte Gingiva war bei der vorhandenen spezifischen Lungenaffektion hier zweifellos der Angriffspunkt der sekundären Infektion, die dann erst später per continuitatem auf den Kieferknochen übergreift. Die tuberkulöse Affektion der Gingiva ist ziemlich selten, noch viel seltener ihr isoliertes Vorkommen, wie aus den statistischen Zusammenstellungen von Schlieferowitsch und Baginsky erhellt. Eine schon vorhandene örtliche Erkrankung begünstigt das Eindringen der Tuberkelbacillen, doch müssen sich wohl sicherlich besondere Umstände vereinen, die Ausbreitung der lokalen Affektion zu fördern, wenn wir die Häufigkeit der spezifischen Larynxaffektion, die ja doch meistens unter demselben Modus erfolgt, mit der Seltenheit der gingivalen Affektion vergleichen; die hämatogene Infektion kommt wohl numerisch im Vergleich damit nicht in Betracht.

Diskussion.

Prof. Réthi: Die vorgestellte Mundhöhlentuberkulose ist den Anfangsstadien eines Falles ähnlich, den Réthi vor etwa 20 Jahren 5 Jahre hindurch beobachtet und seinerzeit (1893) veröffentlicht hat. Der Fall war von besonderem Interesse, weil der tuberkulöse Prozeß auf die Kieferhöhle übergegriffen hat und weil es der erste ausführlich beschriebene Fall von Tuberkulose der Kieferhöhle war. (Damals war nur der von Maydl 1889 in einer Diskussion in der Gesellschaft der Ärzte in Wien ganz flüchtig erwähnte Fall von einem durch Tuberkulose der vorderen Antrumwand bedingten Empyem der Kieferhöhle bekannt.) In dem Falle von Réthi war Tuberkulose der Lungen und des Kehlkopfes vorhanden und nach einer Zahnextraktion entwickelte sich ein tuberkulöses Geschwür am Zahnfleisch und der angrenzenden Schleimhaut des harten Gaumens; das Geschwür hatte genau dasselbe Aussehen wie in dem vorgestellten Falle und die histologische Uniersuchung von excidiertem Gewebe sicherte die Diagnose. Es fielen mehrere Zähne aus, es kam zur Abstoßung von Knochenstückchen, ein Teil des harten Gaumens ging verloren und es entstand eine Kommunikation mit der Nasen- und Kieferhöhle; man konnte von der Mundhöhle aus die untere Muschel, einen Teil der äußeren Wand des unteren Nasenganges und die tuberkulös erkrankte Kieferhöhlenschleimhaut sehen.

Privatdozent Dr. Fein: Es besteht kein Zweifel, daß es sich bei dem vorgezeigten Falle um einen tuberkulösen Prozeß handelt. Nur erscheint es mir nicht verständlich, warum derselbe als eine isolierte Zahnfleischtuberkulose bezeichnet wird, da doch der Oberkieferknochen am Alveolarfortsatz und am harten Gaumen in ausgedehntem Maße mitergriffen ist. Ich halte den großen und tiefen Substanzverlust am Alveolarfortsatz für den primären Sitz der Erkrankung und die Erscheinungen am Zahnfleisch für sekundär.

Verhandlungen der Dänischen oto-laryngologischen Gesellschaft.

71. Sitzung vom 14. Dezember 1910.

Vorsitzender: Dr. Gottl .Kiär; Schriftführer: Dr. Blegvad.

I. Gottlieb Kiär: **Narkose bei Adenotomie.**

Die Entfernung von adenoiden Vegetationen ist eine so gewöhnliche Operation, daß sie in jeder größeren Klinik täglich vorgenommen wird, und sie

Generated on 2019-10-24 12:12 GMT / http://hdl.handle.net/2027/uc1.b3252759
Public Domain in the United States, Google-digitized / http://www.hathitrust.org/access_use#pd-us-google
Digitized by Google
Original from UNIVERSITY OF CALIFORNIA

wird vom geübten Praktiker in wenigen Sekunden beendigt; nichtsdestoweniger drängt sich die Narkosenfrage immer mehr in den Vordergrund. Es wäre deshalb wünschenswert, ob es bei einer Diskussion klargelegt würde, ob man sich vom Strome fortreißen lassen oder gegen den Gebrauch der Narkose auftreten soll.

In betreff der Gefahr besteht zwischen Äther und Chloroform ein großer Unterschied, indem die „Narkosenbreite" („Zone maniable") bei dem Äther viel größer ist, das heißt der Unterschied zwischen der zur Narkose nötigen Menge und der letalen Dosis ist viel größer als bei Chloroform. Ferner kommt bei Äther nicht so leicht Herzschwäche. Die behauptete Reizung der Bronchialschleimhaut bei Äther spielt nach den Untersuchungen von Hölscher keine große Rolle, die Pneumonien treten bei Chloroform fast mit gleicher Häufigkeit auf.

Sammelt man die Zahlen der Statistiken von Roger William, Julliard-Garré, Gurlt und Mikulicz, so findet man 878.148 Chloroformnarkosen mit 344 Todesfällen, 409.149 Äthernarkosen mit 38 Todesfällen, demnach die Mortalität bei Chloroform 1 auf 2550, bei Äther 1 auf 10·767. Die Statistik von Gurlt über 240·806 Chloroformnarkosen zeigt, daß es sich in 65 unter 114 Todesfällen um primären Chloroformtod handelt, während primärer Ätertod nicht existiert.

Daß jedoch die Statistik irreführen kann, beweist die von Syme mit 45.000 Chloroformnarkosen ohne einen einzigen Todesfall, während andrerseits eine Statistik von den Hospitälern der „Assistance publique" 13.000 Chloroformnarkosen mit 30 Todesfällen aufweist. Während der späteren Jahre werden die gemischten Narkosen immer mehr verwendet, meistens Mischungen von Chloroform, Äther und Alkohol.

In den Spezialzeitschriften der letzten 10 Jahre findet man, daß viele Kollegen, vorwiegend in Amerika, England und Australien, aber auch in Deutschland große Reihen von Chloroformnarkosen bei Adenotomie veröffentlichen, bei denen keine üblen Zufälle vorkamen. Jedoch gibt es auch verschiedene, die gegen die allgemeine Verwendung der Narkose warnen, zum Beispiel Buttlin, der einen Todesfall auf 750 erlebt hat; ferner stammt aus England eine Statistik von Mai 1892 bis August 1893 mit nicht weniger als 6 Todesfällen, alle bei Kindern zwischen 3 und 14 Jahren, Mendoza hat 1892 bis 1895 15 Fälle gesammelt und Sprague 1890 bis 1905 21; sicher gibt es tatsächlich eine viel größere Zahl, indem diese Fälle ja fast niemals veröffentlicht werden, auch sind die erwähnten Fälle meistens auf privatem Wege gesammelt worden. Hier in Dänemark wird wohl nach den scharfen Ausführungen von Rovsing 1904 kaum jemand noch sich erdreisten, Chloroform für solche Zwecke zu verwenden. Die Äthernarkose dagegen scheint relativ gefahrlos, wenigstens ist kein Fall von primärem Ätertod bisher bekannt, und es handelt sich ja hier immer um eine sehr kurze und nicht tiefe Narkose.

Der Ätherrausch (Sudeck 1901) ist eine Suffokationsnarkose, nach 1 bis 2 tiefen Inspirationen mit fest schließender Maske wird diese entfernt, aber fast in demselben Moment hört die Fühllosigkeit auf; die Methode läßt sich demnach für Adenotomie nicht verwenden. Dagegen haben wir in der primären Äthernarkose (Kuhn-Faber, 1904) eine sehr geeignete Methode: es wird in eine Wanschersche Maske 20 cm^3 Äther gegossen und indem man den Pat. auffordert, ganz ruhig und tief zu atmen, wird die Maske langsam zu seinem Gesichte genähert; läßt man zu schnell die Maske schließen, wird

Digitized by Google
Original from UNIVERSITY OF CALIFORNIA
Generated on 2019-10-24 12:12 GMT / http://hdl.handle.net/2027/uc1.b3252759
Public Domain in the United States, Google-digitized / http://www.hathitrust.org/access_use#pd-us-google

der Pat. vom Äther überwältigt und man erzielt nur Angstgefühl und Unruhe; nach etwa 4 Minuten wird man eine tiefe, bisweilen schnarchende Respiration haben, von leichter Dilatation der Pupillen und leichter Cyanose begleitet, während der Cornealreflex nicht aufgehoben ist; läßt man die jetzt eng anliegende Maske noch 1—2 Minuten liegen, hat man eine Anästhesie von 3 bis 4 Minuten Dauer. Nach dem Erwachen fühlt sich der Pat. noch einige Minuten lang etwas schwindlich und berauscht, kann dann aber wieder aufstehen. Die primäre Äthernarkose ist demnach gerade für Adenotomie vorzüglich geeignet.

Was die Stellung des Pat. bei der Narkose betrifft, verwenden die meisten die horizontale Lage; wenn die Narkose eingetreten ist, kann man ihn entweder in Seitenlage umdrehen oder auch aufrichten; die Engländer operieren vielfach am hängendem Kopfe, wobei aber sehr starke Kongestion entsteht und folglich starke Blutung. Werde ich zur Narkose gezwungen, entweder wegen der Ängstlichkeit und Ungebärdigkeit des Kindes oder wegen der ausdrücklichen Forderung der Eltern, ziehe ich meistens die horizontale Seitenlage vor und verwende immer die primäre Äthernarkose.

Besteht denn jetzt bei der primären Äthernarkose gar keine Gefahr? Die Statistik sagt zwar nein; trotzdem muß man aber etwas vorsichtig sein; es wurde doch die Chloroformnarkose auch früher bei Kindern für völlig ungefährlich gehalten, während jetzt eine beträchtliche Anzahl Todesfälle vorliegen. Ich werde immerfort, namentlich bei Kindern mit „Status lymphaticus" sehr vorsichtig sein.

Bei der Stickstoffoxydulnarkose besteht erst dann Gefahr, wenn man sie verlängern will, und bei Kindern, wo fast immer asphyktische Unruhe entsteht, ist sie immer sehr kurzdauernd, so daß sie nicht ausreicht; bei Kindern unter 4 Jahren darf sie überhaupt niemals gebraucht werden, indem dieselbe Erhöhung des Blutdrucks stattfindet wie bei jeder Erstickung. Wood zählt in Nordamerika 3 Todesfälle auf 750.000, Bennet erwähnt 30 Todesfälle und Rovsing einen, gerade bei einer Adenotomie. Heutzutage wird jedoch der Stickoxydul in den großen Fabriken in ganz reiner Gestalt hergestellt und man rechnet jetzt nur mehr 1 Todesfall auf 10 Millionen. Wird der Stickoxydul mit Sauerstoff gemischt, tritt keine Cyanose auf, es scheint aber, daß völlige Analgesie nicht erreicht wird. Jedenfalls ist bei der Adenotomie die primäre Äthernarkose weit vorzuziehen.

Bromäthyl wird vor allem in Frankreich verwendet; eine Statistik von 1889 bis 1891 zeigt keinen einzigen Todesfall auf 20.000 Narkosen, während 1891 bis 1895 auf 9000 2 Todesfälle eintrafen. Mendoza ist ein eifriger Gegner der Bromäthylnarkose und, wie es scheint, mit Recht; man sieht aus seiner kleinen Arbeit, wie wenig man auf Statistiken bauen kann: 10 Todesfälle hat er aus der Literatur gesammelt, aber in einem einzigen Jahre hat er selber einen erlebt, und ferner durch Kollegen von 2 Todesfällen bei Chloroform, 1 bei Bromäthyl und 1 bei Cocain Kenntnis gewonnen, welche niemals veröffentlicht wurden, ferner kannte einer seiner Freunde 3 Todesfälle bei Bromäthylnarkose bei Adenotomie während eines Jahres, welche auch niemals veröffentlicht wurden. Des weiteren hat Manquat für das Jahr 1893 nicht weniger als 16 nicht veröffentlichte Bromäthyltodesfälle gesammelt. Bei solchen Aufschlüssen kommt man nicht leicht in Versuchung, Bromäthylnarkose zu verwenden.

Das Chloräthyl, dessen Verwendbarkeit als Narkosemittel 1894 vom Gothenburger Zahnarzt Carlsen nachgewiesen wurde, wirkt etwa wie Brom-

Digitized by Google
Original from UNIVERSITY OF CALIFORNIA
Generated on 2019-10-24 12:12 GMT / http://hdl.handle.net/2027/uc1.b3252759
Public Domain in the United States, Google-digitized / http://www.hathitrust.org/access_use#pd-us-google

äthyl. McCardie hat 16.000 Fälle mit einem Todesfall gesammelt, Mc Ware bekam 1 auf 12.436, während Lotheissen bei sorgfältiger Durchforschung eine Mortalität von 1 auf 2540 fand, Potter sogar 1 auf 1500; trotzdem wird dieses Mittel in Frankreich vielfach verwendet.

Somnoform (60% Chloräthyl, 35% Chlormethyl, 5% Bromäthyl) wurde zuerst in der Klinik von Moure vom Zahnarzt Relland 1901 verwendet; bei 600.000 Narkosen wurden niemals Herz- oder Respirationslähmung beobachtet. Es wird namentlich in Frankreich und Spanien verwendet, zum Beispiel hat Compaired es in 2000 Fällen verwendet und rühmt es sehr. Somnoform ist ja eine Mischung von 3 Stoffen, von denen jeder für sich eine viel stärkere herzlähmende Wirkung als Äther besitzt, es ist demnach sehr unwahrscheinlich, daß diese Wirkung bei der Mischung aufgehoben werden sollte.

Es bleibt also nur überhaupt von Stickstoffoxydul und von primärer Äthernarkose die Rede, insofern es sich um Adenotomie handelt, und von diesen ist wieder die primäre Äthernarkose weit vorzuziehen.

Es wird ja allgemein angenommen, daß die Narkosengefahr bei Operationen an den oberen Luftwegen eine größere sei als bei anderen Körperteilen, aber auch an und für sich bleibt jede Narkose ein Schritt gegen den Tod, oder, wie Holmes sagt, „when we take an anesthetic, we purchase a round-trip ticket, but not all use the return half". Ferner besteht bei der Adenotomie an und für sich eine gewisse Gefahr, Lunin fand 1902 im ganzen 13 Todesfälle referiert, zurzeit hat sich die Zahl bis auf 21 erhöht; es ist zwar im Verhältnis zu den enormen Mengen von Adenotomien eine sehr geringe Zahl, aber etwas Gefahr besteht also doch und es sollte diese nicht unnötig durch ein neues gefahrbringendes Moment vermehrt werden.

Diskussion.

Vald. Klein hat während einiger Jahre nicht selten Adenotomie in Narkose vorgenommen und verwendet immer die von Holmes empfohlene Lage. Er verwendet primäre Äthernarkose und dabei ein Beckmannsches Messer mit Fangvorrichtung. Die Narkose darf nicht so tief sein, daß das Hinunterschlucken beziehungsweise Aufhusten von Blut behindert wird. Man kann das Moment verwenden, wo eben die Augenlidreflexe verschwinden.

Gramstrup hat bei Besuchen an ausländischen Kliniken vielfach Narkose bei Adenotomie verwenden sehen und hat nachher angefangen, selber auch Narkose zu verwenden, besonders die primäre Äthernarkose: unter 393 während der letzten 3 Jahre vorgenommenen Adenotomien wurden bei 241 Narkose in Verwendung gebracht. Er rät immer, die Narkose nicht ausführen zu lassen, verwendet sie aber auf ausdrücklichen Wunsch des Pat. beziehungsweise seiner Angehörigen. Zur Narkose wird immer Äther in plombierten Fläschchen oder in zugeschmolzenen Glastuben à 25 cm^3 verwendet, indem erfahrungsgemäß die Narkosen dadurch erschwert wurden, daß man eine früher schon geöffnete Flasche verwendete, auch ohne daß sich chemische Veränderungen nachweisen ließen. Bei einer Adenotomie in Narkose hat Gramstrup immer die Instrumente für Tracheotomie bereit, ferner Bellocsche Röhre, Kehlkopfzange, Gaumenhaken und lange Péans sowie immer ein doppelter Satz von Operationsinstrumenten. Es wird die Wanschersche Maske verwendet. Es dauert durchschnittlich $2^1/_2$ Minuten, bis die Narkose eintritt.

Die Blutung ist oftmals bei Narkose größer als ohne dieselbe, eventuell hängen bleibende Reste sind deshalb schwieriger zu entfernen. Die Nachwir-

Digitized by Google
Original from UNIVERSITY OF CALIFORNIA
Generated on 2019-10-24 12:12 GMT / http://hdl.handle.net/2027/uc1.b3252759
Public Domain in the United States, Google-digitized / http://www.hathitrust.org/access_use#pd-us-google

kungen sind gewöhnlich nicht langdauernd, doch liegen größere Kinder oftmals bis $^1/_2$ Stunde in einer Halbnarkose und erholen sich erst mehrere Stunden nach dem Zuhausekommen völlig.

Mygind war im wesentlichen mit Kiär einig. Schon vor 16 Jahren tauchte die Frage von Narkose bei Adenotomie in Dänemark auf, indem ein Landarzt die Verwendung von Chloroformnarkose empfahl; Mygind veröffentlichte damals einen energischen Protest, indem er nachwies, daß die Chloroformnarkose gerade bei dieser Operation besonders gefährlich war. Während der letzten paar Jahre taucht jetzt die Frage wieder auf, indem das Publikum mit immer steigender Häufigkeit und Stärke die Verwendung von Narkose bei diesen Operationen fordert.

Es hat sich die Auffassung geltend gemacht, daß nicht nur die Narkose, sondern auch die Operation nur eine Kleinigkeit sei, etwa als wenn ein Zahn in Stickoxydulnarkose gezogen wird. Mygind meint, man müsse gegen diese Auffassung auftreten. Es treten ja doch bisweilen nach Adenotomie Todesfälle oder andere unglückliche Ereignisse auf und auch die Narkose ist nicht ungefährlich; erst vor kurzem wurde von Packham ein Todesfall wegen Äthernarkose bei Adenotomie veröffentlicht. Die Übelstände bei der Verwendung von Narkose zur Adenotomie sind folgende (indem er voraussetzt, daß es sich hier in Dänemark immer nur um primäre Äthernarkose handeln wird): 1. Es kann Kollaps und Exitus auftreten, jedoch ist diese Gefahr bei der primären Äthernarkose nur gering. 2. Die Blutung ist bei der Narkose viel beträchtlicher, so daß anämische Zustände entstehen können; ferner wird das Entfernen eventueller Reste bedeutend erschwert; Mygind verwendet deshalb immer, wenn er in Narkose operiert, eine Saugvorrichtung. 3. Die Orientierung im Rhinopharynx ist erschwert, wenn die Reflexkontraktionen der Muskeln fehlen, es entstehen deshalb leicht Nebenläsionen. 4. Kleinere Kinder fühlen oft eine sehr große Angst, sobald die Maske ihnen vorgehalten wird. 5. Der äußere Apparat wird beträchtlich mehr kompliziert. Mygind meint, daß man, wenn eine Adenotomie in Narkose ausgeführt wird, unbedingt den Pat. 24 Stunden im Hospital oder in der Klinik behalten muß.

Mygind betrachtet die Narkose als nur bei größeren, ungebärdigen Kindern angezeigt, gesteht aber übrigens sein Unvermögen, gegen das immer stärkere Drängen des Publikums Stand zu halten, wenn nicht alle die leitenden Spezialisten in diesem Punkte einig sind.

Nörregaard betrachtet die Narkose bei Adenotomie als zwecklos, sie sei nicht nur überflüssig, sondern auch schädlich. Wenn der Operateur geübt ist und das Beckmannsche Messer genügend scharf, ist es für den Pat. unbedingt am angenehmsten, wach zu sein, so daß er das Blut sofort auszuspucken vermag.

Die Kinder lassen sich bei vernünftiger Behandlung fast immer zurecht reden, so daß man die Operation ohne Schwierigkeit ausführen kann; Nörregaard verweigert deshalb immer die Narkose, wenn sie verlangt wird; er hat insgesamt 1620 Adenotomien ausgeführt und hat niemals seinen Standpunkt bereut.

Jörgen Möller ist auch ein Gegner der Narkose, welche nur dann berechtigt sei, wenn es sich um größere, ungebärdige Kinder handelt; kleinere Kinder haben bei der Narkose eine mindestens ebenso große Angst als bei der Operation ohne Narkose; wenn man nur freundlich mit den Kindern umgeht und ihnen offen sagt, daß etwas getan werden soll, das weh tut, kommt

Generated on 2019-10-24 12:12 GMT / http://hdl.handle.net/2027/uc1.b3252759
Public Domain in the United States, Google-digitized / http://www.hathitrust.org/access_use#pd-us-google
Digitized by Google
Original from UNIVERSITY OF CALIFORNIA

man meistens sehr gut heraus. Die doch immer bei jeder Operation vorhandene Gefahr wird noch bei der Narkose vermehrt. Auch wird die Operation in der Narkose kaum gründlicher sein, im Gegenteil: man arbeitet in einer unbequemen Stellung und verliert an Sicherheit und Orientierungsvermögen, wenn der Pat. nicht „lebendig" ist. Die Narkose sei demnach wenigstens als Normalmethode ganz verwerflich.

Ebbe Bergh rät auch, die Narkose nicht zu verwenden, doch macht er bei nervösen Kindern eine Ausnahme; Bergh hat 1910 unter 89 Adenotomien 7mal Narkose verwendet.

Schmiegelow hatte seinerzeit in England die Chloroformnarkose sehr viel verwenden sehen, fand aber die Methode unzusagend und recht gefährlich; nachdem er aber angefangen hatte, Äther zu verwenden, neigt er immer mehr dazu, die Operation immer in Ätherrausch vorzunehmen. Der Ätherrausch muß möglichst schnell eintreten und sehr kurzdauernd sein, damit das Kind kein Erinnerungsbild von der Einleitungsperiode der Narkose hat. Schmiegelow hat während der letzten 10 Jahre etwa 1000 Kinder in dieser Weise operiert und immer haben sie keine Ahnung vom dem, was mit ihnen vorgegangen sei. Ferner meint Schmiegelow, daß man die Operation in der Narkose viel sicherer und vollständiger ausführen kann, als wenn das Kind zappelt und schreit und seine Gaumenmuskulatur so energisch kontrahiert, daß die Bewegungen des Messers direkt behindert werden. Schmiegelow hat beim Ätherrausch noch niemals üble Zufälle erlebt.

Mygind versteht nicht recht, was eigentlich Schmiegelow veranlaßt hat, die schablonenmäßige Anwendung der Narkose bei Adenotomie einzuführen, da er doch scheinbar mit den Resultaten aus der Zeit, wo er nicht narkotisierte, sehr zufrieden war. Mygind kennt das von Schmiegelow aufgerollte Bild nicht, wo das Kind ohne Schwierigkeit sich von der Äthermaske überwältigen läßt und nachher gar nicht weiß, daß man ihm etwas getan hat. Ferner versteht Mygind nicht, daß Schmiegelow eben den Ätherrausch empfiehlt, indem ja doch die Engländer und Amerikaner es immer als einen Hauptvorteil bei der Narkose anführen, daß man genügend Zeit hat, die Operation gründlich und genau vorzunehmen, nachher zu explorieren usw.; dafür reicht ein Ätherrausch ja gar nicht. Mygind warnt dagegen, sich auf die schablonenmäßige Anwendung von Narkose bei Adenotomie einzulassen; wenn aber die Narkose durch die von ihm früher besagten Umstände angezeigt ist oder von den Angehörigen bestimmt verlangt wird, widerrät er unbedingt die Verwendung des Ätherrausches, empfiehlt vielmehr die primäre Äthernarkose.

Buhl operiert auch am liebsten ohne Narkose und frägt Schmiegelow, ob er Rezidive seltener erlebt, nachdem er angefangen hat, Narkose zu verwenden.

Blegvad frägt Kiär, ob er mit Stickstoffoxydulnarkose für Adenotomie bei Kindern Erfahrungen gemacht habe. Wie hübsch auch die primäre Äthernarkose sei, hat sie doch seine Unannehmlichkeiten, es kommt starker Äthergeruch ins Zimmer, und zweitens fühlen die Pat. sicher die Narkose als sehr unangenehm, Pat., die schon einmal narkotisiert wurden, verabscheuen den Äthergeruch; es wäre deshalb vorteilhaft, wenn man die für den Pat. sehr angenehme Stickstoffoxydulnarkose verwenden könnte.

Kiär widerrät die Stickstoffoxydulnarkose bei Kindern, indem diese sehr unruhig werden.

Digitized by Google
Original from UNIVERSITY OF CALIFORNIA
Generated on 2019-10-24 12:12 GMT / http://hdl.handle.net/2027/uc1.b3252759
Public Domain in the United States, Google-digitized / http://www.hathitrust.org/access_use#pd-us-google

II. **Geschäftssitzung:**

Zum Vorstande wurden folgende Herren gewählt: Gottlieb Kiär, Präsident, P. Tetens Hald, Vizepräsident und Schatzmeister, Willaume Jantzen, Schriftführer. Jörgen Möller.

Congrès français d'oto-rhino-laryngologie, Mai 1910.

Präsident: Mahu.

Ansprache des Präsidenten.

Trétròp (d'Anvers): **Über Asepsis und Antisepsis bei der täglichen oto-rhino-laryngologischen Praxis.**

Es werden die nötigen Instrumente, das Mobiliar und die Medikamente besprochen.

Brindel (de Bordeaux): **Mastoïdites condensantes et algies mastoïdiennes.**

Die chronische, zur Eburnisation des Knochens führende Mastoiditis ist allein fähig, ohne die sie begleitende geringe Otitis, die Zeichen einer eitrigen Entzündung der Apophyse zu machen. Sie soll nach des Autors Ansicht unter die Mastoidalgien gerechnet werden.

Diskussion:

Castex, Chavane, Lavraud, Sicur, Bouain.

A. Raoult (Nancy): **Goitre suffocant suraiguë ou strumite suffocante suraiguë.**

Bericht über 2 Fälle, die jahrelang einen kleinen Kropf hatten, welcher ihnen keine Beschwerden machte; plötzlich trat eine infektiöse Anschwellung ein, die beim ersten durch Suffokation ad exitum führte, während der zweite, noch rechtzeitig tracheotomiert, am nächsten Tage einer Bronchopneumonie erlag.

M. Luc: **Traitement des suppurations de l'autre maxillaire.**

Bewertung der einzelnen Methoden der Behandlung der Kieferhöhleneiterung.

Diskussion.

Mouret, Vacher, Mahu.

Labarrière (Amiens): **Présentation d'une opérée de sinusite fronto-maxillaire bilatérale.**

Jacques (Nancy): **De la méningite aiguë post-opératoire dans la sinusite fronto-ethmoïdale.**

Er empfiehlt einfache Trepanation des Sinus frontalis in der Höhe des Bodens. Man soll die obere Muschel so viel als möglich schonen und ebenso die Gegend der Lamina cribrosa und die Portio olfactoria der Scheidewand in der Gegend der Lamina cribrosa.

Diskussion.

Luc, Vacher, Trétròp.

Moure: **Considérations sur les enchondromes et les fibromes diffus du larynx.**

Verfasser empfiehlt die Operation von außen. Er beschreibt 2 Fälle, darunter ein Chondrofibrom, welches den Larynx und die Trachea erfüllte. Dieser Fall kam ad exitum.

Digitized by Google
Original from UNIVERSITY OF CALIFORNIA
Generated on 2019-10-24 12:12 GMT / http://hdl.handle.net/2027/uc1.b3252759
Public Domain in the United States, Google-digitized / http://www.hathitrust.org/access_use#pd-us-google

Lavrand (Lille): **Pathogénie et traitement des polypes muqueux des fosses nasales.**

Der Autor hält die Polypen der Nasenschleimhaut ohne Nebenhöhleneiterung für die Folge von Knochennekrosen.

Constantin (Marseille): **Résultats du traitement de l'abcès périamygdalien par la dilatation de la fossette sur-amygdalienne suivant le procédé de Kilian.**

Sargnon (Lyon): **Contribution à la laryngostomie.**

Kurzer Überblick über die im Jahre 1910 erschienenen Arbeiten über die chirurgische Behandlung von laryngo-trachealen Stenosen.

Sargnon (Lyon): **Contribution à la trachéo-oesophagoscopie directe.**

Bericht über eigene Beobachtungen mit der direkten Tracheo-Oesophagoskopie, die sich sogar bei Säuglingen bewährt.

Sieur et Rouvillois: **Desinfection du naso-pharynx.**

Die Desinfektion des Nasopharynx soll mittelst gasförmiger Substanzen und durch die Nase geschehen. Angabe eines geeigneten Instrumentes.

Diskussion.

Trétròp, Jacques, Percepico, Sargnon, Gaudier.

Jacques (Nancy): **Sur les polypes fibreux naso-pharyngiens.**

Zwei neue Fälle bestätigen des Autors Meinung, daß Fibrome des Rachens bei Kindern nasalen Ursprunges sind.

A. Roult (Nancy): **Deux formes anormales de phlegmon périotique (phlegmon large diffus et phlegmon subaigu non suppuré).**

Erstens ein 6 Monate altes Kind mit enormer Schwellung der Warzenfortsatz- und Schläfengegend ohne Otitis media; eine geringe Ulceration an der hinteren Gehörgangswand. 40·3° durch 5 Tage. Incision erfolglos; man stößt nicht auf Eiter. Da treten plötzlich die Schneidezähne zutage und das Krankheitsbild geht zurück. Der Autor schlägt den Namen vor: periotitische, tiefe, diffuse Phlegmone. Der zweite Fall stellt das andere Extrem dar: Eine Otitis externa führt zu einer Schwellung der Schläfengegend, welche 14 Tage anhält.

Moure: **Considérations sur la transhyoïdienne.**

Nach der Gussenbauer-Vallasschen Operation bemerkte der Vortragende wiederholt eine Larynxstenose, bedingt durch die anterior-posteriore Verlängerung des Larynx, da die Arytenoidei sich nicht von der Mittellinie entfernen konnten.

Mignon: **Papillome nasale.**

Sicur (Vichy): **L'éducation de la respiration nasale chez l'enfant après l'ablation des végétations adénoïdes.**

Séance du mardi matin, 10 mai 1910.

Jacques (Nancy) et Gault (Dijon): **Les ostéites et périostites isolées du temporal.**

Ostitis und Periostitis des Schläfenbeines können isoliert auftreten: 1. durch lokale Traumen oder Allgemeininfektionen, 2. nach eben abgeheilter Otitis. Die isolierten Osteoperiostitiden auf allgemeiner Basis sind luetisch oder tuberkulös. Man hat die tiefen Entzündungen von den oberflächlichen zu unterscheiden. Die Periostitiden oder Osteoperiostitiden bei Kindern scheinen auf

Digitized by Google
Original from UNIVERSITY OF CALIFORNIA
Generated on 2019-10-24 12:12 GMT / http://hdl.handle.net/2027/uc1.b3252759
Public Domain in the United States, Google-digitized / http://www.hathitrust.org/access_use#pd-us-google

dem Wege durch die Sutura mastoideosquamosa vor sich zu gehen. Bei Erwachsenen scheinen sie von Gehörgangsfisteln auszugehen. Incisionen in die geschwellte Partie führen zur Heilung.

Diskussion.

Luc, Bichaton (Reims), Bouain, Sicur.

F. Chavanne: **L'anesthésie locale des muqueuses par une solution de chlorhydrate de quinine et d'urée.**

Der Autor fand die lokale Applikation von 20—50%iger Lösung bei Nasenoperationen für ungenügend; er gibt folgendes Mittel an:

Phenol. absol. 2·0,
Menthol 2·0,
Chinin. mur. 1·50,
Adren. pur. 0·005.

Diskussion.

Sicur, Chavanne.

Bar (Nice): **Considérations relatives au diagnostic des abcès cérébraux d'origine otitique.**

Der Redner macht sich anläßlich der Beobachtung eines Schläfelappenabscesses an das Studium der Symptomatologie und kommt zu dem Schlusse, daß wir heute über verläßliche Symptome nicht verfügen.

Molinié (Marseille): **Considérations sur un nouvel acoumètre.**

Mouret: **Déhiscences du toit de l'oreille moyenne et de l'aqueduc de Fallope.**

Bücherbesprechungen.

Die Stimme. Zentralblatt für Stimm- und Tonbildung, Gesangsunterricht und Stimmhygiene. Verlag von Trowitzsch & Sohn, Berlin SW. 48.

Die letzten Nummern des 4. Jahrganges und die ersten des im Oktober 1910 begonnenen 5. Jahrganges bringen wieder eine Fülle lesenswerter und interessanter Artikel.

So berichtet Dr. Imhofer über einige Fälle sogenannter akuter Stimmermüdung (Phonasthenia acuta), deren Diagnose, wenn man sich an Flataus Definition der Phonasthenie strenge hält, nicht schwer fällt, andererseits wegen der einzuschlagenden Therapie von größter Wichtigkeit ist. Flatau selbst berichtet über seine Methode der Heilung von Affektionen der Singstimme durch elektromechanische Tonbehandlung. Wir haben da vor uns einen neuen Weg in der Behandlung funktioneller Stimmstörungen der in der Hand eines gewiegten Fachmannes — aber nur in einer solchen — sicher viel ersprießliches und erfolgreiches verspricht. Auch das von Flatau konstruierte neue Laryngostroboskop, das er in einem Aufsatze beschreibt, dürfte für den Spezialisten, da es die stroboskopische Untersuchung wesentlich erleichtert, von vielem Nutzen sein. Ein stimmphysiologisches Unikum dürfte der ebenfalls von Flatau beobachtete und beschriebene Fall der willkürlichen Erzeugung einer Doppelstimme in musikalischen Intervallen bei einem Sänger sein. Zur Frage der Erkennung und Behandlung der verschiedenen Formen des geschlossenen Näselns liefert Fröschels einige sehr instruktive

Digitized by Google
Original from UNIVERSITY OF CALIFORNIA
Generated on 2019-10-24 12:12 GMT / http://hdl.handle.net/2027/uc1.b3252759
Public Domain in the United States, Google-digitized / http://www.hathitrust.org/access_use#pd-us-google

Beiträge. Eine große Anzahl von Aufsätzen befaßt sich mit der Gesangspädagogik. Ich möchte da die Ausführungen über die Stimmprüfung des bekannten Gesangspädagogen Georg Vogel hervorheben, der mit Recht betont, von welch großer Bedeutung für den Sänger der Akt der Stimmprüfung ist und welche Momente da insbesonders in Betracht gezogen werden müssen, um speziell stimmprognostisch nicht irre zu gehen. Dr. Löbmann schreibt über den Kern jeder Sangesbildung, Manas über Gesangskunst im allgemeinen und Dr. Marschner über den schwierigsten Laut der deutschen Sprache, durchwegs Aufsätze von wohltuender Klarheit und Übersichtlichkeit! Außerdem bringt „Die Stimme“ auch noch andere interessante Aufsätze, Kongreß- und Konzertberichte etc., und darum sei dieses wissenschaftliche Zentralorgan für Stimmbildung und die benachbarten Disziplinen aufs neue in wärmster Weise empfohlen. Dr. Hugo Stern.

Referate.

I. Nase und Nebenhöhlen.

Operative Beseitigung knöcherner Choanalatresien. Von Voss (Frankfurt). (Münchener med. Wochenschr., 57. Jahrg., Nr. 46.)

Nach dem Vorgang von Denker eröffnete Voss zunächst die Kieferhöhle von der Fossa canina aus und resezierte die knöcherne Scheidewand zwischen Kiefer- und Nasenhöhle. Nach Abhebelung und Resektion des nasalen Schleimhautüberzuges im Bereiche der Choane wurde diese freigelegt und mit Hammer und Meißel in großer Ausdehnung entfernt. Schließlich wurde noch der rhino-pharyngeale Schleimhautüberzug reseziert und die Kommunikation war hergestellt. Das Resultat war ein gutes. Reinhard.

Contribucion al estudio del tratamiento del ocena por las corrientes de alta frecuencia. (Beitrag zum Studium der Ozaenabehandlung durch die Hochfrequenzströme.) Von Carreras. (Revista barcelonesa de enfermedades de oido, 30. September 1910.)

Durch die kombinierte Behandlung mit alkalischen Spülungen und Strömen von hoher Frequenz erreichte Verfasser sehr gute Resultate, welche er einer trophischen Wirkung auf die Nasenschleimhaut, einer stimulierenden Wirkung auf die allgemeine Nutrition und einer bakteriziden Wirkung zuschreibt. Das um die Elektrode gebildete Ozon wäre der bakterizide Heilfaktor.

Menier.

Nouveau mode d'examen du naso-pharynx de la trompe d'Eustache et des régions postérieures des fosses nasales. Par Arpad de Gyergyai, Assistant de la clinique chirurgicale de Kolozsvar. (Annales des maladies de l'oreille, Avril 1910.)

Der Autor bedient sich zur Inspektion des Nasopharynx samt der Tubengegend folgender Methode: Gründliche Cocainisierung des Epipharynx und des Gaumensegels. Der Pat. wird mit nach hinten hängendem Kopf niedergelegt, der Arzt postiert sich hinter dem Schädel des zu Untersuchenden. Das Gaumen-

Digitized by Google
Original from UNIVERSITY OF CALIFORNIA
Generated on 2019-10-24 12:12 GMT / http://hdl.handle.net/2027/uc1.b3252759
Public Domain in the United States, Google-digitized / http://www.hathitrust.org/access_use#pd-us-google

segel wird mit dem linken Zeigefinger nach vorn und oben in den Mund gezogen; sodann wird eine an das Brüningssche Elektroskop befestigte Röhre hinter den Ansatz des weichen Gaumens eingeführt. Man bekommt dann, je nach der Richtung der Röhre einen klaren Überblick über die einzelnen Partien und kann therapeutisch eingreifen. Der Autor eröffnet so den Sinus sphenoidalis, und zwar durch die untere Wand. Durch Abtragung der oberen Wand des Sinus sphenoidalis kann man dann die Sella turcica erreichen; so wird man vielleicht mit geeigneten Instrumenten die Hypophyse erreichen können. Fröschels.

Die nasalen Lufträume. Von Dr. P. I. Mink (Deventer, Holland). (Archiv f. Laryngologie, Bd. XXI, H. 2.)

Die Nebenhöhlen der Nase faßt Mink als Hilfsapparat für das Riechen auf. Das Tuberculum septi hält er nach Lage, Form und histologischer Struktur für ein Organ, das wie ein Rheostat Widerstände gegen die eintretende Luft einzuschalten hat. Die physiologische Bedeutung der unteren Muschel sieht Verfasser in der Hervorbringung eines höheren Druckes im Nasopharynx während der Exspiration, diejenige des Schwellgewebes in der Gleichhaltung der Menge Luft, die bei Verschiedenheit der Atemgröße in der Zeiteinheit ausgeatmet wird. R. Hoffmann.

Zur Weiterentwicklung der Lehre von der Ozaena. Von Dr. Maximilian Steiner (Budapest). (Archiv f. Laryng., Bd. XXI, H. 2.)

Bericht über 38 beobachtete Fälle. In 78% der Fälle war ein vom Verfasser als charakteristisch geschilderter Gesichtstypus mehr oder minder ausgeprägt vorhanden: stark hervorragende, breite Stirn, tiefliegende und schmale Nasenwurzel, naheliegende Augenhöhlen, breiter, platter oder eingesunkener Nasenrücken, kurze, aufgestülpte Nasenflügel, mit einer tiefen Furche umrahmt, desgleichen eine tiefe Furche um das Septum mobile. Die nach ausgedehnten Operationen des Naseninnern eintretenden Ozaenen weisen auf physikalische Verhältnisse, wie Raum, Luftdruck, Austrocknung als Ursache der Krankheit. R. Hoffmann.

Zur Kenntnis der Erscheinungsformen der Nasentuberkulose. Von Dr. Ernst Gerst (Nürnberg). (Archiv f. Laryng., Bd. XXI, H. 2.)

Verfasser verweist an der Hand des von der Briegerschen Abteilung in Breslau stammenden Beobachtungsmateriales auf die rhinoskopisch latent verlaufenden Formen der Nasentuberkulose hin. Sie sind den bekannten Haupttypen derselben, der ulcerösen und der Tumorform, nicht zuzurechnen, bilden vielmehr als „infiltrative“ Form eine nicht seltene Ausnahme von ihnen. Diagnostischen Anhalt bieten die bei der Anämisierung der Schleimhaut auftretenden Erscheinungen und eine verminderte Resistenz der Schleimhaut gegen

Digitized by Google
Original from UNIVERSITY OF CALIFORNIA
Generated on 2019-10-24 12:12 GMT / http://hdl.handle.net/2027/uc1.b3252759
Public Domain in the United States, Google-digitized / http://www.hathitrust.org/access_use#pd-us-google

leichten Sondendruck. Gesichert wird die Diagnose durch Probeexcision und histologische Untersuchung. R. Hoffmann.

Die breite Eröffnung der Oberkieferhöhle von der Nase aus mit Schleimhautplastik und persistierender Öffnung. Von Dr. Dahmer (Posen). (Archiv f. Laryngologie, Bd. XXI, H. 2.)

Der auch in Fällen langjähriger Kieferhöhleneiterung manchmal geringe Befund in der Höhle veranlaßte den Verfasser, diese nur von der Nase aus breit zu eröffnen. Unter Lokalanästhesie präpariert er die Schleimhaut der lateralen Nasenwand im Bereiche des unteren Nasenganges ab, reseziert dann die knöcherne Wand in gleicher Ausdehnung und fixiert den Schleimhautlappen am Kieferhöhlenboden durch Tamponade. Dahmer ist mit dem Erfolg an über 120 Fällen zufrieden. In 6% der Fälle hat er nachträglich die breite Eröffnung auch von facialer Seite ausführen müssen. R. Hoffmann.

Ein Fall von Steinbildung in der Kiefer- und Keilbeinhöhle. Von Dr. A. von zur Mühlen (Riga). (Archiv f. Laryng., Bd. XXI, H. 2.)

Der Patient des Verfassers war wegen einer mit Sequestrierung des Siebbeins komplizierten Eiterung der linken Stirn- und Kieferhöhle radikal operiert worden. Nach einem halben Jahr machte eine inzwischen in der Nase sichtbar werdende Steinbildung einen zweiten Eingriff notwendig. Dieser förderte einen Stein von großen Dimensionen zutage, der zu einem Teil die Keilbeinhöhle ausfüllte, zum andern in der Kieferhöhle lag. Hier hatte er bei der ersten Operation die hintere Kieferhöhlenwand vorgetäuscht. Er hatte eine Größe von 3·9:3·5 und ein Gewicht von 25·5 *g*. R. Hoffmann.

Demonstrationsvortrag. Von Dr. Hecht (München). (Archiv f. Laryng., Bd. XXI, H. 2.)

1. Chronische Siebbein-Kieferhöhleneiterung mit Alveolarfistel, Radikaloperation nach Denker, versprengter Zahn in der lateralen, orbitalen Bucht der Kieferhöhle.

2. Aus der Kieferhöhle entstammende Schleimcyste der linken Nase.

3. Erschwerte Deglutition ohne nachweisbare Ursache (Hysteria virilis?).

4. Demonstration mehrerer Röntgenphotographien der Nase und ihrer Nebenhöhlen behufs differentialdiagnostischer Besprechung.

Die Röntgenphotographie bringt nach den Erfahrungen des Verfassers selten mehr Klarheit, als die klinische Erfahrung bereits gezeitigt.

R. Hoffmann.

Einige neue Naseninstrumente. Von Dr. I. Herzfeld (Berlin). (Archiv f. Laryng., Bd. XXI, H. 2.)

Beschreibung eines stichelartigen und eines meißelartigen Instrumentes zur Anlage und Erweiterung der Knorpelperforation bei der submucösen Sep-

Digitized by Google
Original from UNIVERSITY OF CALIFORNIA
Generated on 2019-10-24 12:13 GMT / http://hdl.handle.net/2027/uc1.b3252759
Public Domain in the United States, Google-digitized / http://www.hathitrust.org/access_use#pd-us-google

tumresektion, einer Schere zur Resektion der stärkeren Teile der Nasenscheidewand, einer Feile zur Beseitigung von Protuberanzen am Septum und eines Tamponträgers, der eine leichte Entfernung der schmal geformten Tampons gestattet. R. Hoffmann.

Entfernung eines Fremdkörpers aus der Kieferhöhle mit Hilfe der Endoskopie. Von R. Imhofer (Prag). (Zeitschr. f. Laryngol. u. Rhinol., II, 5.)

Ein Wattebäuschchen konnte aus der Kieferhöhle auf endoskopischem Wege, Einführung eines Zaufalschen Trichters, Aspiration mit einer Spritze, entfernt werden. Im Anschluß an diesen Fall werden die verschiedenen Arten von Fremdkörpern des Antrum an der Hand der Literatur besprochen. Zur Diagnose steht außer Anamnese und Röntgenogramm die Endoskopie mit Rohr oder Zystoskop zur Verfügung; der Wert der letzteren Methode darf aber nicht zu hoch angeschlagen werden. Da spontane Ausstoßung von Fremdkörpern der Kieferhöhle sehr selten ist, sind solche, wenn diagnostiziert, sofort operativ zu entfernen. Kahler.

Eine neue Untersuchungsmethode für die hintere Nase, die Tuben und den Larynx mit einem elektrischen Pharyngoskop. Von Harold Hays (New-York). (Zeitschr. f. Laryngol. u. Rhinol., II, 5.)

Beschreibung des jetzt auch in zahlreichen Modifikationen auf unserem Kontinent verbreiteten Originalinstrumentes, dessen Wert hauptsächlich in der Möglichkeit der längeren Beobachtungsdauer und der Untersuchung des Nasenrachenraumes bei geschlossenem Mund liegt. Kahler.

Zur Röntgentherapie des Skleroms. Von Bohac-Prag. (Münchener med. Wochenschrift, 17. Jahrgang, Nr. 43.)

Verf. berichtet über günstige Resultate, welche an der k. k. Klinik Kreibich gemacht wurden bei der Behandlung von Rhino- bzw. Laryngosklerom mit Röntgenstrahlen. Im 1. Falle handelte es sich kurz um einen ulzerierten handtellergroßen Tumor, der die Stelle der Nase einnahm und bis zur Oberlippe herab sich erstreckte. Innerhalb eines halben Jahres wurden in 3- bis 4wöchentlichen Pausen je 3—4 Bestrahlungen verabreicht mit dem Erfolg, daß schon nach 3 Monaten eine deutliche Verkleinerung des Tumors zu bemerken war; nach 1 Jahr fand sich an seiner Stelle eine zarte, glatte, atrophische Narbe; die Nasenlöcher öffnen sich, die Nasenatmung ist frei, die Sprache rein. Der 2. Fall betraf ein Laryngosklerom, bei dem ein derber Tumor unterhalb der Stimmbänder bis in die Hälfte des Trachealumens sich vorwölbte. Durch Röntgenbestrahlung von außen gelang es nach 3 Monaten, den Tumor bis auf eine ganz kleine Vorwölbung zum Schwinden zu bringen. Reinhard.

Digitized by Google
Original from UNIVERSITY OF CALIFORNIA
Generated on 2019-10-24 12:13 GMT / http://hdl.handle.net/2027/uc1.b3252759
Public Domain in the United States, Google-digitized / http://www.hathitrust.org/access_use#pd-us-google

Nasenleiden als Folge von Hyperacidität des Blutes. Von Doz. Dr. Posthumus Meyjes (Amsterdam). (Zeitschr. f. Laryngol. etc., Bd. II, H. 6, pag. 581.)

Die Erfahrung, daß die meisten der an Rhinitis vasomotoria leidenden Patienten den besseren Kreisen der Gesellschaft angehörten, brachte Verf. auf den Gedanken, daß eine zu reichliche oder zu einseitige Nahrung die Ursache dieses Leidens sein könnte.

Bei 10 Männern und 11 Frauen fand Verf. einen mittleren Säuregrad von 48 gegen 28 der Norm. Untersucht wurde nach der Methode von Nägeli-Schittenhelm-Folin.

Um mit Bestimmtheit annehmen zu dürfen, daß die Hyperacidität die Causa morbi war, wurde jede lokale Behandlung vermieden und nur die Diät geändert. Schon nach kurzer Zeit Besserung des Nasenleiden. Kahler.

Stirnhöhlenentzündung, Pyämie, Meningitis serosa, Heilung. Von Dr. W. Keipen. (Zeitschr. f. Laryngol. etc., Bd. II, H. 6, pag. 561.)

16jähriger Patient mit Stirnhöhleneiterung und konsekutiver Pyämie. Absceß am Vorderarm. Nach der Killianschen Operation, bei der sich aashaft stinkender Eiter, jedoch keine Knochenerkrankung fand, pyämisches Fieber durch 4 Wochen. Neuritis optica, Gelenksmetastasen. Blutungen in die Netzhaut. Lumbalpunktion förderte klaren Liquor unter hohem Druck zutage. Die Ursache der Pyämie sieht Verf. in der Thrombose wesentlich der V. supraorbitalis infolge der Stirnhöhlenentzündung. Wegen der gleichzeitig bestehenden meningitischen Erscheinungen denkt Patient an eine postoperative Meningitis serosa. Kahler.

Beiträge zur Kasuistik der Stirnhöhlenerkrankungen mit intrakraniellen Komplikationen. Von Dr. B. Korbowski. (Zeitschr. f. Laryngol. etc., Bd. II, H. 6, pag. 543.)

Kritische Besprechung von 2 Fällen von Stirnhöhleneiterung mit postoperativem letalem Ausgang.

Fall 1. Akute Eiterung mit Nekrose der vorderen Stirnhöhlenwand. Nach mehreren Operationen auch Sequestrierung der Hinterwand. Tod an Meningitis. Infektion der Meningen möglicherweise erfolgt durch das Curettement der Schleimhaut, bei dem zahlreiche Lymphwege den virulenten Keimen eröffnet werden. Verf. möchte daher vor dem Curettement in akuten Fällen warnen.

Fall 2. Beiderseitige Stirnhöhleneiterung infolge von Osteoperiostitis luetica. Bei der Operation fand sich eine Nekrose der Vorder- und Hinterwände. Eröffnung eines epiduralen Abscesses. Tod an Meningitis. Kahler.

Anwendung der Lokalanästhesie bei Radikaloperation der chronischen Stirnhöhleneiterung. Von H. Luc (Paris). (Zeitschr. f. Laryngol. etc., Bd. II, H. 6, pag. 535.)

Die Operation einer doppelseitigen Stirnhöhleneiterung nach Taptas Killian unter Lokalanästhesie konnte ohne stärkere Schmerzen ausgeführt

Digitized by Google
Original from UNIVERSITY OF CALIFORNIA
Generated on 2019-10-24 12:13 GMT / http://hdl.handle.net/2027/uc1.b3252759
Public Domain in the United States, Google-digitized / http://www.hathitrust.org/access_use#pd-us-google

werden. Endonasale Pinselung mit 20% Cocain-Adrenalin. Injektion einer 1%igen Novacainlösung mit Adrenalinzusatz in die Augenbrauen und am oberen und inneren Teil der Orbita. Hervorzuheben ist, daß durch den Adrenalinzusatz fast blutleer operiert werden konnte. Kahler.

Die Behandlung der Empyeme der Nasennebenhöhlen. Von Dr. M. Hajek. (Zeitschrift f. Laryngol. etc., Bd. II, H. 5, pag. 471.)

Referat, erstattet am internationalen med. Kongreß zu Budapest 1909. Bereits in dieser Zeitschrift referiert. Kahler.

II. Pharynx und Mundhöhle.

Contribution à l'étude du traitement opératoire des amygdales palatines. Par Khalil Santour. (Annales des maladies de l'oreille, Avril 1910.)

Die Tonsillotomie wird an des Autors Klinik fast nie ausgeführt, da gestielte Tonsillen sehr selten sind. Meist sind sie eingebettet, und zwar besonders tief oberhalb der Vereinigung der Gaumenbögen. Unter Cocainanästhesie wird an dieser Stelle ein Schnitt gemacht, die Mandel leicht ausgeschält und dann mit einer Quetschzange in einzelnen Stücken herausgezogen. Der ganze Vorgang dauert 1—2 Minuten. Fröschels.

Histologie der Seitenstränge und Granula bei Pharyngitis lateralis und granulosa. Von Dr. Oswald Levinstein (Berlin). (Archiv f. Laryngologie, Bd. XXI, H. 2.)

Verfasser veröffentlicht ausführlich die Ergebnisse der von ihm in den sogenannten Seitensträngen und Granulis vorgenommenen mikroskopischen Untersuchungen. Das Material stammte zum Teil vom Lebenden, zum Teil von der Leiche.

Normalerweise ist für die Gegend der Plica salpingo-pharyngea eine gewaltige Drüsenschicht charakteristisch, die sich zwischen der Schicht des lockeren, welligen Bindegewebes und der Muskulatur befindet.

Als Seitenstrang benennt Verfasser stets nur die pathologisch verdickte Plica salpingo-pharyngea.

Am Epithel des Seitenstranges ist die Durchwanderung von Lymphocyten ein fast regelmäßiges Phänomen. Den Schwund der Epithelzellen erklärt Verfasser als Druckerscheinungen. Eine Vermehrung der Lymphocyten während der Durchwanderung hat Levinstein im Gegensatz zu Stöhr nicht beobachtet, auch keine außerordentlich starke Zapfenbildung des Epithels und keine zu Lymphoblastenbildung führende Metaplasie des Epithels, wie sie Cordes beschreibt.

Die Bindegewebsschicht des Seitenstranges übertrifft die Drüsenschicht meist erheblich an Stärke (umgekehrt wie unter normalen Verhältnissen) und

Digitized by Google
Original from UNIVERSITY OF CALIFORNIA
Generated on 2019-10-24 12:13 GMT / http://hdl.handle.net/2027/uc1.b3252759
Public Domain in the United States, Google-digitized / http://www.hathitrust.org/access_use#pd-us-google

ist von Lymphocyten vollständig eingenommen. Diese lymphatische Infiltration ist das anatomische Substrat des Seitenstranges und tritt entweder diffus oder in abgegrenzten Konglomeraten-Lymphfollikeln auf. Die Noduli lymphatici sind stark infiltriertes Gewebe, um eine Schleimhauteinsenkung (Fossula) herum gruppiert.

Unter den Granulis der hinteren Rachenwand hat Verfasser nur die „entzündlichen" (im Sinne Iwanoffs) berücksichtigt. Sie stellen ein Konglomerat von Lymphzellen um einen Drüsenausführungsgang herum dar. Das lymphatische Infiltrat tritt wiederum diffus oder in Form von Follikeln auf, analog dem Befund in den Seitensträngen. Die Drüsenschicht wird meist durch eine einzeln liegende Schleimdrüse dargestellt. Sie liegt an der Peripherie, so daß ihr Ausführungsgang das Granulum schräg durchsetzt.

Da an der hinteren Rachenwand nur spärliche, kleinere Drüsen, in der Gegend der Plica salpingo-pharyngea hingegen ausgedehnte, dicht aneinander gelagerte Pakete großer Schleimdrüsen vorhanden sind, kommt es zur Bildung scharf abgegrenzter Prominenzen in der einen und zur Strangbildung in der anderen Rachengegend.

Zwischen Seitenstrang und Granulum besteht mithin kein prinzipieller Unterschied. Es handelt sich bei der Pharyngitis lateralis um die pathologische Entwicklung einer neuen kleinen, länglichen Tonsille, bei der Pharyngitis granulosa um Prominenzen, die vollkommen das Bild von Tonsillen en miniature darstellen. R. Hoffmann.

Halsschmerzen nach Influenza (Pharyngodynie grippale ou forme douloureux de l'angine grippale, ses rapports avec l'angine herpétique classique). Von Escat. (Revue hebd. de laryngologie, Nr. 51, 1910.)

Eine herpetische Angina ohne Herpes und, wie wir hinzufügen wollen, ohne Angina, infolge von Influenza, mit ganz ausgesprochenen, wochenlange bestehenden Halsschmerzen, das ist der Symptomenkomplex, den Escat im Verlaufe des letzten Winters bei 27 Patienten hat beobachten können.

Besser wie eine Beschreibung illustriert eine Krankengeschichte diese Form der Angina, weshalb wir in Kürze eine der 7 vom Autor mitgeteilten Krankengeschichten wiederbringen. Die Krankengeschichten sehen sich übrigens, sagt Escat, alle ganz ähnlich; ab uno disce omnes.

Eine Frau von 50 Jahren wird plötzlich nach Anstrengung von heftigen Halsschmerzen befallen, die namentlich rechts am meisten fühlbar sind. Schluckschmerz und quälender Husten, Müdigkeit, Appetitlosigkeit, ziehende Schmerzen in den Gliedern und vorübergehendes Fieber bis zu 39 vervollständigen das Bild. Der behandelnde Arzt konstatiert Influenza mit leichtem Katarrh des Pharynx und nur weil die Halsschmerzen an Intensität nicht nachlassen wollen, wird Escat zum Konsilium gerufen. Escat kann objektiv nichts

Generated on 2019-10-24 12:13 GMT / http://hdl.handle.net/2027/uc1.b3252759
Public Domain in the United States, Google-digitized / http://www.hathitrust.org/access_use#pd-us-google
Digitized by Google
Original from UNIVERSITY OF CALIFORNIA

Pathologisches im Halse finden, namentlich keine Bläschenbildung, keinen Belag, keine Eiteransammlung, keine Schwellung. Es ist nichts weiter als wie ein Erythem der Mandelgegend zu konstatieren. Trotz aller Behandlung bleibt die Pharyngodynie 15 Tage mit leichten Remissionen bestehen und verschwindet dann, ohne Spuren zu hinterlassen.

Wie gesagt, alle anderen Krankengeschichten sind dieser vollständig analog und es ist praktisch nicht unwichtig zu wissen, daß solche Pharyngodynien nach Influenza auftreten können. Häufig dürften sie sicher nicht sein und lassen sich gut den Supraorbitalneuralgien anreihen, die man ebenfalls oft im Verlaufe und in der Folge von Influenza auftreten sieht, ohne daß es sich jedesmal um eine Entzündung der Stirnhöhle handelt. Es dürfte sich offenbar um spezielles Befallensein der betreffenden Nerven im Plexus pharyngeus handeln, ohne daß wir wie Escat annehmen brauchen, daß es sich jedesmal um einen Herpes zoster bucco pharyngealis ohne Bläschen handelt.

Lautmann.

III. Larynx.

Über Recurrensparalyse. Von Dr. J. Broeckaert (Gent). (Passow und Schäfer, Beiträge etc., Bd. 3, H. 6.)

Die vorliegende Abhandlung stellt einen Auszug aus einer größeren, 1909 erschienenen Monographie des Verfassers „Les paralyses recurrentielles"; Bruxelles, Imprimerie Hayez dar. Sie gliedert sich in drei Abschnitte, die Recurrensparalysen cerebralen, bulbären und peripheren Ursprungs betreffend.

Das cerebrale Zentrum der aktiven Adduktionsbewegung (Krausesches Zentrum) liegt beim Hunde im Gyrus praecruciatus. Einseitige Reizung erzeugt nach Krause beiderseitige Kontraktion der Stimmlippen, während Katzenstein in Übereinstimmung mit Masini durch unipolare Reizung eine Adduktion der kontralateralen, ausnahmsweise derselben Seite erzielen konnte. Es stellt das cerebrale Zentrum für die vokale Akkommodation dar, Exstirpation desselben lähmt die Bewegungen der Stimmlippen nicht, doch ist bei doppelseitiger Zerstörung das Versuchstier unfähig, freiwillig einen Ton hervorzurufen, nur der Reflexschrei besteht fort. Die menschliche Pathologie zeigt, daß bei cerebraler Recurrenslähmung die Stimmlippe der kontralateralen Seite zumeist in Kadaverstellung, bei einigen wenigen Fällen in Medianstellung stand.

Die bulbären Kehlkopfzentren befinden sich beim Kaninchen im Dorsalkern des Vagus. Die Laryngoplegien bulbären Ursprungs betreffen dieselbe Seite wie die bulbäre Läsion und sind oft mit Anästhesie der Kehlkopfschleimhaut verbunden. Die gelähmten Muskeln atrophieren und verlieren die elektrische Erregbarkeit.

In dem Abschnitte über die Recurrenslähmung peripheren Ursprungs erörtert Verfasser zunächst die Frage, ob der Nerv auch zentripetale Fasern führe. Da die experimentellen Untersuchungen bei den verschiedenen Tier-

Generated on 2019-10-24 12:13 GMT / http://hdl.handle.net/2027/uc1.b3252759
Public Domain in the United States, Google-digitized / http://www.hathitrust.org/access_use#pd-us-google
Digitized by Google
Original from UNIVERSITY OF CALIFORNIA

spezies verschiedene Resultate ergeben, kann aus ihnen kein Schluß auf die Verhältnisse beim Menschen gezogen werden. Auf Grund eingehender anatomischer Untersuchungen gelangt Verfasser zum Schlusse, daß der Nerv beim Menschen ein gemischter ist, der in einem Bündel fast alle motorischen Zweige des Kehlkopfes und die motorischen und sensiblen Zweige für die Trachea und den Oesophagus führt. Das Rosenbach-Semonsche Gesetz, demzufolge die Abduktorfasern des Recurrens eine größere Vulnerabilität als die Adduktorfasern besitzen, weshalb bei allen partiellen Recurrensaffektionen die Stimmlippe in Medianstellung steht, findet durch das Experiment keine Bestätigung, auch die pathologisch-anatomische Beobachtung erbringt hiefür keine Belege. Klinisch beobachtet man die Recurrensparalyse unter drei verschiedenen Gesichtspunkten. Das erste Stadium ist charakterisiert durch zunehmende Behinderung der Abduktionsbewegungen, während die Adduktion normal bleibt; das zweite Stadium durch die Unbeweglichkeit der Stimmlippe in der sogenannten Medianstellung; im dritten Stadium hat der Recurrens gänzlich die Schließfähigkeit verloren, die korrespondierende Stimmlippe steht unbeweglich in der Kadaver- oder besser gesagt intermediären Stellung. Bondy.

Un caso curioso da paralisis laringea recurrencial. (Ein sonderbarer Fall von Recurrenslähmung.) Von Horcasitas. (Revista ibero-americana de ciencias médicas, Oktober 1910.)

Außer einer Lähmung des rechten Stimmbandes findet Verfasser bei seiner Pat. eine Geschwulst der suprasternalen Gegend, welche eine deutliche Pulsation zeigte, dazu ein arterielles Geräusch; es handelte sich ohne Zweifel um ein Aneurysma der Arteria innominata, das wahrscheinlich die Ursache der Lähmung war.

2 Monate später (1902) wird Verfasser zur Pat. gerufen, sie befand sich in Todesgefahr durch Asphyxie. Tracheotomie. Die stürmischen Erscheinungen verschwinden und Pat. wird mit Jodsalzen behandelt.

Es erfolgte eine bedeutende Besserung der Lähmung, die Kanüle konnte obturiert werden und die suprasternale Geschwulst ist kleiner geworden. Das Geräusch besteht noch, aber nicht so stark wie früher, und die Pulsation, nicht mehr sichtbar, kann nur mit der Hand gefühlt werden. Menier.

Tres observaciones de paralisis recurrencial total de causa periferica. (Drei Fälle von totaler Recurrenslähmung peripherischen Ursprunges.) Von Ramirez Santalo. (Boletin de laringologia, September-Oktober 1910.)

Erster Fall bei einem Schwindsüchtigen, zweiter Fall nach einer teilweisen Thyreoidektomie, dritter Fall nach einer Feuerwaffenwunde.

Der zweite Fall ist im Widerspruch mit der Behauptung Castex', nach welcher das Stimmband in den Lähmungen frischen Ursprunges geradlinig ist, während es in den alten konkav sein sollte; er steht ferner im Widerspruch

Digitized by Google
Original from UNIVERSITY OF CALIFORNIA
Generated on 2019-10-24 12:13 GMT / http://hdl.handle.net/2027/uc1.b3252759
Public Domain in the United States, Google-digitized / http://www.hathitrust.org/access_use#pd-us-google

mit der Ansicht Brockaerts, der meint, daß das Stimmband in den inkompletten Lähmungen geradlinig ist und dagegen konkav in den totalen.

Menier.

Ätzung mit Trichloressigsäure bei Kehlkopftuberkulose. Aus der Basanowschen Universitätsklinik f. Ohren-, Hals- und Nasenkrankheiten zu Moskau (Direktor: S. v. Stein). Von K. Ssytschoff. (Monatsschr. f. Ohren-, Nasen- und Halskrankheiten [russ.], 1910, Juli-August.)

Die Ätzung der tuberkulösen Kehlkopfgeschwüre vermittelst Trichloressigsäure — eine von Prof. Okuneff vorgelegte Methode — wurde von Verfasser dadurch modifiziert, daß er reine trockene Krystalle der Trichloressigsäure auf die Geschwüre anlegte. Die Vorteile dieser Modifikation bestehen darin, daß die Krystalle sich weniger als die konzentrierte Säure über der Schleimhaut auseinander breitet und dabei auch tiefer wirkt. Vor der Ätzung wird das Geschwür cocainisiert. Keine Komplikationen und fast keine Reaktion seitens der Schleimhaut. Rasche Reinigung der Geschwüre. Nach Verfasser sei die Trichloressigsäure das am meisten wirkende Mittel gegen die Kehlkopftuberkulose. L. Mekler (Ufa).

Abcesos perilaringeos. (Perilaryngeale Abscesse.) Von Barbera. (Boletin de laringologia, September-Oktober 1910.)

Schlußfolgerungen: Sobald die Klinik die Möglichkeit solcher Abscesse vermuten läßt oder den Nachweis des Vorhandenseins liefert, müssen wir die Gegend aufmerksam beobachten. Wenn der Eiter schon angesammelt ist, ist die Hauptsache eine Diagnose, die frühzeitig gemacht werden soll.

Die Operation muß auch frühzeitig erfolgen. Verfasser zieht den pharyngealen Weg vor, weil er minder gefährlich ist; der perkutane Weg ist bei weitem nicht so leicht und macht immer die allgemeine Narkose nötig. Fast immer muß man ohne Narkose operieren, weil die Fälle den raschesten Eingriff erheischen und weil jedes Zuwarten Unheil bringen kann. Menier.

De la lepra nas laringea y su tratamiento. Von Barbera. (Revista española de laringologia, September-Oktober 1910.)

Verfasser studiert die verschiedenen Veränderungen, welche die Lepra in beiden Organen herbeiführt. Unter den Arzneimitteln erwähnt er das Eukalyptusöl, das Chaulmoograöl (Antileprol), das Nastin; die lokale Behandlung besteht in Ätzungen, Salben mit Ichthyol, Salol usw.

Das Radium soll eine sehr gute Wirkung bei den Mund- und Pharynxläsionen entfalten. Menier.

Un caso de mutismo histerico. (Ein Fall von hysterischer Stummheit.) Von Irueste und Tapia. (Revista española de laringologia, September-Oktober 1910.)

Pat. wurde mit Hilfe von laryngealen Wasserpinselungen behandelt, indem man sie glauben ließ, es wäre ein sehr energisches Ätzmittel. Ein Rezidiv wurde mit vollem Erfolg durch Kauterisation mit Paquelin behandelt.

Menier.

Digitized by Google
Original from UNIVERSITY OF CALIFORNIA
Generated on 2019-10-24 12:13 GMT / http://hdl.handle.net/2027/uc1.b3252759
Public Domain in the United States, Google-digitized / http://www.hathitrust.org/access_use#pd-us-google

Cinco casos de extirpation de la laringe. (Fünf Fälle von Larynxexstirpation.) Von Cortes. (Revista española de laringologia, September-Oktober 1910.)

In keinem Falle machte Cortes die Tracheotomie vor der eigentlichen Operation. Die lokale Anästhesie genügt, um die Trachea freizulegen und quer durchzuschneiden für die Einführung einer Kanüle, durch welche das Anästheticum gegeben wird. Menier.

Trois cas de sangsues fixées au niveau des cordes vocales. Par René Broc (Tunis). (Annales des maladies de l'oreille, Avril 1910.)

In Afrika, wo Tümpelwasser getrunken wird, gelangen nicht selten Blutegel in den Mund und fixieren sich an den Stimmbändern, was Glottiskrämpfe erzeugt. Die Limnotis nilotica, eine Blutegelart, hat zu schwache Zähnchen, um sich an der Haut festzusetzen, und zieht die Schleimhäute vor. In 1 bis 2 Stunden fallen sie in der Regel wieder ab. Doch beschreibt Vital einen Fall, wo ein Egel nach 40 Tagen lebend aus der Trachea eines Soldaten extrahiert wurde. Der Autor berichtet über 3 selbst beobachtete Fälle. In allen 3 Fällen saßen die Tiere an identischen Punkten, der hinteren Epiglottisfläche. Die Entfernung war schwierig; denn Cocain war kontraindiziert, da die Egel in die Trachea hätten fallen können. Es wurde nur die Zungenwurzel cocainisiert und mit einer gebogenen Zange die Egel an der Fixationsstelle gepackt und mit intensivem Schütteln entfernt. Fröschels.

Un cas d'exstirpation du larynx en deux temps. Par G. Tapia (Madrid). (Annales des maladies de l'oreille, Avril 1910.)

Der Autor führt die Namen derjenigen Spanier an, welche Exstirpationen des Larynx vornehmen. Er bespricht kurz die Geschichte dieser Operation, welche erst allmählich ihre jetzige Vervollkommnung durch Chiari und Le Bec erhalten hat. Es ist dies die zweizeitige Operationsart. Der Autor beschreibt an einem Falle genau den Vorgang bei derselben; der Fall ist jetzt 18 Monate nach dem Eingriff und zeigt kein Rezidiv. Schließlich wird noch ein Apparat des Dr. Landèle erwähnt, der das Sprechen nach der Totalexstirpation ermöglicht. Fröschels.

Von dem Luftröhren-Schildknorpelschnitt bei Kehlkopfkrebs. Von Professor Dr. E. I. Moure (Bordeaux). (Archiv f. Laryng., Bd. XXI, H. 2.)

Verfasser eröffnet in einzeitiger Operation Luftröhre und Kehlkopf unter Verzicht auf Tamponkanülen. Der Luftröhrenschnitt erfolgt erst, wenn die Blutstillung in den durchtrennten Geweben besorgt ist. Verfasser verwendet eine seitlich abgeplattete Kanüle, deren oberes Ende er lediglich mit einem Gazestreifen oder mit Feuerschwamm umgibt. Die Spaltung der Schildknorpel geschieht mit einer leicht konkav gebogenen Schere. Nach der Operation werden die Schildknorpel durch Catgutnaht vereinigt. Die Kanüle wird gleich entfernt und die Kanülenwunde ebenfalls durch Naht geschlossen. Als uner-

Generated on 2019-10-24 12:13 GMT / http://hdl.handle.net/2027/uc1.b3252759
Public Domain in the United States, Google-digitized / http://www.hathitrust.org/access_use#pd-us-google
Digitized by Google
Original from UNIVERSITY OF CALIFORNIA

wünschte Folgezustände hat Moure nur durch Husten verursachtes, unwesentliches Emphysem, durch Schleimdurchtritt bedingte, in 14 Tagen heilende Fisteln und präthyreoidealen Absceß gesehen. In einem Falle trat der Tod durch spasmodische Bronchorrhöe und folgende Bronchopneumonie ein.

R. Hoffmann.

Phonation nach Durchtrennung des Hirnstammes. Von Dr. H. E. Kanasugi (Tokio). (Archiv f. Laryng., Bd. XXI, H. 2.)

Die vom Verfasser an Hunden ausgeführten Experimente bestätigen die Tatsache, daß die Lautgebung beim Hunde nach Durchtrennung des Hirnstammes bis hinter den hinteren Vierhügeln nicht aufgehoben wird.

R. Hoffmann.

Thyreotomie und Laryngofissur in Lokalanästhesie ohne allgemeine Narkose. Von Prof. Dr. B. Fränkel (Berlin). (Archiv f. Laryng., Bd. XXI, H. 2.)

Im Anschluß an den Aufsatz von Moure (siehe dieses Heft) weist Fränkel auf die an seiner Klinik übliche Methode der lokalen Anästhesierung bei der Thyreotomie und Laryngofissur hin. Die Aspiration von Blut in die tieferen Luftwege wird beim wachen Pat. vermieden. R. Hoffmann.

Über Veränderungen in gelähmten Kehlkopfmuskeln. Von Prof. Dr. Grabower (Berlin). (Archiv f. Laryng., Bd. XXI, H. 2.)

Ein mit doppelseitiger Recurrenslähmung verbundener Fall von Carcinom der vorderen Oesophaguswand gab dem Verfasser Gelegenheit, die regressiven Veränderungen im M. posticus einerseits und den Adductoren andrerseits histologisch zu untersuchen. Nach dem klinischen Verlauf konnte angenommen werden, daß beide Muskelgruppen nahezu zu gleicher Zeit inaktiv geworden waren. Beide zeigten sich nach dem Grade der gefundenen Degeneration gleichmäßig geschädigt. Dieser Befund stützt Grabowers Lehre, daß nicht biologische Verschiedenheiten der Muskeln die Ursache des Rosenbach-Semonschen Gesetzes sind, sondern die absolut und relativ geringere Zahl der Nervenelemente im Posticus. R. Hoffmann.

Nachtrag zu meiner Mitteilung über einen Fall von Larynxhemiplegie aus wahrscheinlich cerebraler Ursache. Von Prof. Dr. W. Schutter (Groningen). (Archiv f. Laryng., Bd. XXI, H. 2.)

Der vom Verfasser im XI. Bande des Archivs für Laryngologie veröffentlichte Fall bot auch bei der nach 14 Jahren wiederholten Untersuchung den gleichen laryngoskopischen wie elektrischen Befund. R. Hoffmann.

Beobachtungen an Gaumen, Rachen und Kehlkopf bei zerebralen Hemiplegien. Von Sanitätsrat Dr. Gräffner. (Zeitschr. f. Laryngol. u. Rhinol., II, 5.)

Bei der Untersuchung von 200 Hemiplegikern ergaben sich folgende Untersuchungsergebnisse:

1. Man findet häufig augenfällige Bewegungsstörungen im weichen Gaumen, seltener im Kehlkopfe. Zu solchen disponiert in höherem Maße das Überstehen mehrfacher Insulte.

Digitized by Google
Original from UNIVERSITY OF CALIFORNIA
Generated on 2019-10-24 12:13 GMT / http://hdl.handle.net/2027/uc1.b3252759
Public Domain in the United States, Google-digitized / http://www.hathitrust.org/access_use#pd-us-google

2. Die Bewegungsstörung entspricht meist, aber nicht immer der gelähmten Seite.

3. Isolierte Lähmung des kontralateralen Stimmbandes hängt, sofern nicht extrazerebrale Komplikationen vorliegen, nicht mit einer Operation, sondern mit einer bulbären Affektion zusammen.

4. Stimmbandtumor und Ataxie sind nach Apoplexien erheblich seltener als bei Tabes oder multipler Sklerose.

5. Bei der Irregularität resp. Veränderlichkeit der Uvularichtnng Hemiplegischer, wie auch bei der relativen Häufigkeit dieser Vorkommnisse bei Gesunden ist daraus allein keine Folgerung auf Apoplexie zu ziehen. Jedoch berechtigt hierzu die zeltartige Verziehung des weichen Gaumens (Tetzner), gleichviel nach welcher Richtung.

6. Die Areflexie oder Hyporeflexie des Gaumens, Rachens und Kehlkopfes ist ebenfalls als Symptom verwertbar. Kahler.

Über Inhalationstherapie. Von Christen-Bern. (Münchener med. Wochenschr., 57. Jahrgang, Nr. 50).

Verf. konstruierte einen kleinen, handlichen und billigen Inhalationsapparat, den der Pat. in bequemer Lage, auch im Bett, bei schriftlicher Arbeit oder bei der Lektüre ohne zu ermüden benutzen kann; er erfüllt alle Forderungen, die an eine Inhalationstherapie zu stellen sind. Eine solche ist nach Christen 1. eine Thermotherapie, 2. eine Hydrotherapie, 3. eine Atemgymnastik, 4. eine Pharmakotherapie. Der Apparat besteht aus einem sogenannten Erlenmeyerkolben, welcher mit Wasser gefüllt über einem Drahtnetz auf das Feuer gesetzt wird. Den Verschluß bildet ein Kork aus Suberit, das gut dichtet und nicht unangenehm schmeckt. Das Mundrohr ist so abgebogen, daß der Kranke auch im Bett liegend inhalieren kann, indem er den Apparat vom Feuer in ein Tuch wickelt und in die Hand nimmt. Das Becherrohr dient nicht nur als Eintritt für die kalte Luft, es nimmt auch einen kleinen Badeschwamm auf, der mit einigen Tropfen des zur Inhalation gelangenden Medikamentes beschickt wird. Eine nähere Gebrauchsanweisung nebst Abbildung sind dem Text beigefügt. Reinhard.

Gravidität und Kehlkopftuberkulose. Ein kasuistischer Beitrag von Dr. A. v. Sokolowski (Warschau). Zeitschr. f. Laryngol. etc., Bd. II, H. 5, pag. 575.)

2 Fälle von Kehlkopftuberkulose, die trotz Gravidität sich nicht verschlechterten, ja sogar Heilungstendenz zeigten, beweisen, daß nicht in jedem Falle von spezifischer Larynxerkrankung bei Schwangerschaft die Frühgeburt eingeleitet werden muß. Verf. empfiehlt genaue längere Beobachtung der Kranken und warnt vor vorgespiegelter Anamnese zwecks Ausbeutung des Arztes zu einem sozusagen legitimen Abortus. Kahler.

Generated on 2019-10-24 12:13 GMT / http://hdl.handle.net/2027/uc1.b3252759
Public Domain in the United States, Google-digitized / http://www.hathitrust.org/access_use#pd-us-google
Digitized by Google
Original from UNIVERSITY OF CALIFORNIA

Neue Fälle von Diagnosen mittelst direkter Laryngoskopie, die mit dem Spiegel nicht gestellt werden konnten. Von Dr. Guisez (Paris). (Zeitschr. f. Laryngol. etc., Bd. II, H. 6, pag. 569.)

1. Ekchondrom des Ringknorpels, diagnostiziert mit direkter Laryngoskopie bei einem 8monatlichen Knaben, entfernt mit Laryngofissur.

2. Narbenstenose der Larynx bei einem 12jährigen Knaben der 7 Jahre vorher tracheotomiert worden war. Laryngofissur. Entfernung der subglottischen Narbenwülste. Heilung.

3. 8monatliches Kind mit starkem Stridor. Die direkte Laryngoskopie ergab normalen Befund. Nach Entfernung der adenoiden Vegetation verschwand der Stridor. Durch die direkte Methode war die Diagnose der Erkrankung per exclusionem gestellt worden.

4. Fibröser Stimmbandpolyp, der mittelst indirekter Laryngoskopie wegen der Dicke der Zunge und Unbeweglichkeit der Epiglottis nicht gesichtet werden konnte, wurde auf direkt laryngoskopischem Wege leicht diagnostiziert und entfernt.

Verf. verwendete den geteilten Röhrenspatel in liegender Stellung des Patienten. Kahler.

Die Sensibilitätsstörungen des Kehlkopfes. (Klinische Studien.) Von A. Iwanoff. (Zeitschr. f. Laryng. etc., Bd. II, H. 5, pag. 459.)

Verf. kommt nach seinen Untersuchungen zu folgenden Schlüssen:

1. Sensibilitätsstörungen des Kehlkopfes begegnet man viel seltener als Bewegungsstörungen und, wie es scheint, stehen sie nicht in wirklicher Abhängigkeit zu einander; so beobachtet man stark ausgesprochene Bewegungsstörungen und dabei ist die Sensibilität des Kehlkopfes ganz normal; es gibt Fälle, wo die Sensibilität gestört ist und wo die Bewegungen des Kehlkopfes normal sind. Dieser Umstand spricht mehr für die Selbstständigkeit der Wege der sensiblen und motorischen Nervenfasern des Kehlkopfes.

2. Die Sensibilität des Kehlkopfes kann nicht nur total, sondern auch teilweise partial gestört werden.

3. Hemianästhesien sind nicht beweisend für Hysterie. Demnach sprechen die bisherigen klinischen Beobachtungen mehr gegen die gemischte Natur der Fasern des Laryngeus inferir. Kahler.

IV. Trachea, Bronchien, Oesophagus.

Über Fremdkörper in der Speiseröhre. Von Sanitätsrat Dr. Pernice. (Deutsche med. Wochenschr., 1910, Nr. 37.)

Ein Fremdkörper, ein Gebiß, war 33 *cm* hinter der Zahnreihe im Oesophagus eingeklemmt. Extraktionsversuche per os waren erfolglos, ebenso der Versuch, das Gebiß in den Magen zu stoßen. Es mußte seitliche Oesophagotomie gemacht werden, und es gelang endlich, das Gebiß mit einer Zange zu fassen und bei konstanter Umkreisung des Fremdkörpers mit einem Raspa-

Digitized by Google
Original from UNIVERSITY OF CALIFORNIA
Generated on 2019-10-24 12:13 GMT / http://hdl.handle.net/2027/uc1.b3252759
Public Domain in the United States, Google-digitized / http://www.hathitrust.org/access_use#pd-us-google

torium, um die Häkchen der Prothese von der Schleimhaut zu lösen, die Extraktion. An diesen Bericht schließt der Verfasser sehr interessante Bemerkungen über die manchmal schwierige Entfernung von Fremdkörpern aus dem Oesophagus. Der Bericht enthält 14 einschlägige Literaturangaben.

Neumann.

Ein Fall hochgradiger Dyspnoe infolge eines Polypen im rechten Bronchus. Von Spieß-Frankfurt a. M. (Münchener med. Wochenschr., 57. Jahrgang, Nr. 40.)

Der Fall betraf eine 47jährige Patientin, bei der von anderer Seite wegen Dyspnoe die Tracheotomie gemacht wurde, zunächst ohne Erfolg; erst das Einlegen einer langen Königschen Kanüle über die Bifurkation hinaus in den linken Bronchus brachte Linderung. Mittelst der unteren Bronchoskopie stellte Verf. fest, daß die Bifurkation von einem graurötlichen Tumor überlagert war, der den rechten Bronchus vollkommen verstopfte, während das Lumen des linken zur Hälfte frei war. Es gelang leicht, den derben Tumor mit einer Zange abzureißen; er war 4 *cm* lang und ca. 1 *cm* dick. Mikroskopisch erwies er sich als ein ödematöser Polyp mit versprengten Knorpelkeimen, zugleich lappiges Ekchondrom (wohl vom Bronchialring ausgehend). Die Atemnot war wohl im wesentlichen behoben, doch gingen die Erscheinungen über der Lunge nur langsam zurück. Es ist angeblich der 1. in vivo diagnostizierte und operierte Bronchialpolyp. Reinhard.

Notizen und Personalien.

Vor-Einladung zur **Tagung des Vereins deutscher Laryngologen.** Sehr geehrter Herr Kollege! Am 31. Mai und 1. Juni findet in Frankfurt am Main die XVIII. Tagung des Vereins deutscher Laryngologen statt.

Der Vorstand des Vereins beehrt sich dazu ergebenst einzuladen. Das definitive Programm wird Anfang Mai verschickt werden. (Die Herren Mitglieder werden gebeten, etwaige Änderungen ihrer Adresse dem Schriftführer mitteilen zu wollen.) Die Unterzeichneten bitten Sie höflich, etwa beabsichtigte, bisher nicht publizierte Vorträge oder Demonstrationen bis zum 15. April beim Schriftführer anzumelden. An diesen sind auch Meldungen zur Mitgliedschaft zu richten.

Mit kollegialem Gruß ergebenst

Killian, Freiburg i. Br., Vorsitzender. Richard Hoffmann, Dresden 1, Grunaer Straße 8, I. Schriftführer.

III. Internationaler Laryngo-Rhinologen-Kongreß. Berlin, 30. August bis 2. September 1911, Leipzigerstraße 3, Herrenhaus. Nach dem bisher festgestellten Programm wird am 29. August, abends 9 Uhr, eine gesellige Zusammenkunft in den Festsälen des Herrenhauses und am 30. August, morgens 9 Uhr, die Eröffnung des Kongresses im Sitzungssaal desselben stattfinden.

Als erster Gegenstand der Tagesordnung werden an den 4 Kongreßtagen die 4 Referate erstattet werden, an die sich die Diskussionen über dieselben anschließen werden.

Die 4 Referate sind folgende:

1. Die Beziehungen der experimentellen Phonetik zur Laryngologie. Referenten: Gutzmann (Berlin), Struyken (Breda).

Digitized by Google
Original from UNIVERSITY OF CALIFORNIA
Generated on 2019-10-24 12:13 GMT / http://hdl.handle.net/2027/uc1.b3252759
Public Domain in the United States, Google-digitized / http://www.hathitrust.org/access_use#pd-us-google

2. Die Bronchoskopie und Oesophagoskopie, Indikationen und Kontraindikationen. Referenten: Killian (Freiburg), Kahler (Wien), Chevalier Jackson (Pittsburg).

3. Der Lymphapparat der Nase und des Nasenrachenraums in seiner Beziehung zum übrigen Körper. Referenten: Broeckaert (Gent), Poli (Genua), Lodan Turner (Edinburg).

4. Die sogenannten fibrösen Nasenrachenpolypen, Ort und Art ihrer Insertion und ihre Behandlung. Referenten: Jacques (Nancy), Hellat (Petersburg).

Der Druck der Referate wird so frühzeitig erfolgen, daß den angemeldeten Mitgliedern je ein Exemplar schon einige Zeit vor der Eröffnung des Kongresses zugeschickt werden kann.

Außer den Referaten und den an sie angeschlossenen Diskussionen kommen von den Mitgliedern angemeldete Vorträge zur Verhandlung. Wir bitten, solche mit Angabe des Titels möglichst bald bei Herrn Prof. Rosenberg, Berlin NW., Schiffbauerdamm 26, anmelden zu wollen.

Während der Dauer des Kongresses wird eine wissenschaftliche Ausstellung von Instrumenten und Apparaten stattfinden, welche die Entwicklung und den heutigen Stand der experimentellen Phonetik und der Broncho- und Oesophagoskopie illustrieren soll. Anmeldungen für diese Ausstellung bitten wir zu richten an Herrn Geheimrat Prof. Heymann, Berlin W., Lützowstraße 60.

Außerdem ist eine industrielle Ausstellung von Instrumenten, Apparaten usw. geplant.

Die Laryngologische Gesellschaft zu Berlin wird sich die Ehre geben, die Mitglieder des Kongresses mit ihren Damen zu einem Ausflug in die Umgegend von Berlin einzuladen. Das detaillierte Programm der geselligen Veranstaltungen wird später bekanntgegeben werden.

Ein Damenkomitee hat sich konstituiert und wird ein Vergnügungsprogramm für die Damen der Kongreßmitglieder ausarbeiten.

In unmittelbarem Anschluß an den Kongreß, am 2. September mittags, ist eine Fahrt nach Dresden zum Besuch der Internationalen Hygiene-Ausstellung in Aussicht genommen.

Wir beehren uns, Sie, sehr gechrter Herr Kollege, zur Teilnahme an dem Kongreß einzuladen und bitten Sie, die Anmeldung ihrer Mitgliedschaft möglichst frühzeitig bei Herrn Geheimrat Dr. Schötz, Berlin W., Kurfürstendamm 22, bewirken und den dafür fälligen Betrag von 25 Mark an ihn zahlen zu wollen. Dort sind auch die Damenkarten, d. h. Karten für in Begleitung von Mitgliedern befindliche Damen, zum Preise von 10 Mark zu erhalten. Damen als Mitglieder des Kongresses dagegen zahlen den vollen Beitrag von 25 Mark.

Der Anmeldung bitten wir eine Visitenkarte beilegen zu wollen.

Berlin, im Februar 1911.

B. Fränkel, Vorsitzender. A. Rosenberg, Schriftführer.

Für den wissenschaftlichen Teil verantwortlicher Redakteur: Dr. Ernst Urbantschitsch, Dr. Otto Kahler.
Herausgeber, Eigentümer und Verleger: Urban & Schwarzenberg.

Die Firma Ernst Loewe (Zittau i. S.) ersucht mitzuteilen, daß sie von nun ab ihre Ohr-Massage-Apparate bei unverändert sorgfältiger Herstellung um 26 Mark (statt früher 30 Mark) abgibt.

Druck von Gottlieb Gistel & Cie., Wien, III., Münzgasse 6.

Generated on 2019-10-24 12:13 GMT / http://hdl.handle.net/2027/uc1.b3252759
Public Domain in the United States, Google-digitized / http://www.hathitrust.org/access_use#pd-us-google
Digitized by Google
Original from UNIVERSITY OF CALIFORNIA

MONATSSCHRIFT FÜR OHRENHEILKUNDE
UND
LARYNGO-RHINOLOGIE.

XLV. Jahrg. 1911. 4. Heft.

Nachdruck verboten.

Nekrolog für August Lucae.

Von Dr. **Fritz Grossmann** in Berlin.

Unter den Großen der Ohrenheilkunde hält der Tod reiche Ernte. Am 17. März d. J., ein halbes Jahr nach seinem Freunde Hermann Schwartze, sank August Lucae ins Grab, er, einer der Größten seines Faches, ein Mitbegründer und Pfadfinder der modernen wissenschaftlichen Ohrenheilkunde. Von einer verhältnismäßig leichten Influenza wurde er dahingerafft, da das Herz des fast 76jährigen infolge einer chronischen Bronchitis wohl schon sehr geschwächt war. Sanft und ruhig war sein Ende, wie er es sich stets gewünscht hatte: „Ein Entschlummern, von dem es kein Erwachen mehr gibt."

Johann August Lucae wurde am 24. August 1835 zu Berlin geboren. Sein Vater war Besitzer der bekannten Apotheke unter den Linden, und hier verlebte der Knabe, der schon früh Interesse für alle schönen Künste, besonders aber für Musik zeigte, eine glückliche, sorglose Jugend. Er besuchte das Friedrich Wilhelm-Gymnasium zu Berlin und die Klosterschule zu Roßleben, wo er 1855 das Reifezeugnis erwarb. Er studierte dann in Bonn und Berlin, promovierte 1859 mit der Abhandlung: „De laryngoscopiae usu nonnulla" und bestand 1860 die ärztliche Staatsprüfung.

Er trat nun als einjährig-freiwilliger Unterarzt beim Garde-Ulanenregiment in Berlin ein und lernte im Garnisonlazarett Hermann Schwartze kennen, der in gleicher Eigenschaft beim 2. Garderegiment zu Fuß diente. Beide für die Ohrenheilkunde begeisterten Männer schlossen bald Freundschaft miteinander und regten sich in stetem Gedankenaustausch zu neuen Studien an. So zeigte Lucae seinem Freunde im Sonnenlicht die Stimmbänder und ihre Bewegungen, wofür sich Schwartze durch Demonstration des Trommelfells mit Reflektor und Ohrtrichter revanchierte, wie er es kurz zuvor bei v. Tröltsch in Würzburg gesehen hatte. Mit einer Anzahl gleichstrebender Kollegen gründeten sie dann die erste Berliner otologische Gesellschaft (Circulus Berolinensis otologicus), der auch Gusserow und A. Pagenstecher angehörten, und in der Lucae einen Vortrag mit Demonstrationen über die Rhinoscopia posterior hielt, die kurz vorher von Czermak publiziert worden

Digitized by Google
Original from UNIVERSITY OF CALIFORNIA
Generated on 2019-10-24 12:13 GMT / http://hdl.handle.net/2027/uc1.b3252759
Public Domain in the United States, Google-digitized / http://www.hathitrust.org/access_use#pd-us-google

war. Dieser Ohrenklub bestand jedoch nur ein Semester, da nach beendeter Dienstzeit beide Freunde Berlin verließen, Schwartze, um sich seinen Lebensunterhalt zunächst als Landarzt zu verdienen, Lucae, um eine Studienreise zu den Quellen der Ohrenheilkunde anzutreten, die ihn über Würzburg, Prag und Wien, nach Paris und London führte.

In Würzburg trat er in Beziehungen zu Anton v. Tröltsch und zu Kölliker, unter dessen Leitung er mikroskopische Studien über den Bau der Gehörschnecke machte. In Wien nahm er an dem ersten, von Politzer veranstalteten Kursus der Ohrenheilkunde teil und besuchte außerdem die Kliniken von Oppolzer, Skoda und Türck.

In Paris beschäftigte er sich bei dem berühmten Akustiker König mit physiologischen Fragen, während er in London bei Joseph Toynbee, dem Begründer der pathologischen Anatomie des Gehörorgans, in dessen Poliklinik in St. Mary's Hospital endlich Gelegenheit fand, ein größeres Material von Ohrenkranken unter kundiger Leitung zu beobachten.

Man legte damals noch großen Wert auf die Diagnose von Trübungen, Verkalkungen etc. am Trommelfell, da man letzterem fast dieselbe Bedeutung für das Hören vindizierte, wie sie die Cornea für das Sehen besitzt. Dem jungen deutschen Forscher, der sich nicht mit dem Demonstrierten begnügte, sondern auch mit Gründlichkeit selbständig untersuchte, fiel es nun zuerst auf, daß er bei Besichtigung des anderen Ohres, über das der Patient nicht klagte, dieselben Veränderungen fand wie auf der kranken Seite, wodurch ihm die Wichtigkeit des Trommelfellbefundes doch sehr problematisch erschien. Er interpellierte deshalb Toynbee, dieser aber verkündete hoheitsvoll: „If a gentleman consults me about his right ear, I do'nt care about his left one." Der junge Lucae gehörte aber nicht zu denen, die „jurare in verba magistri", und sein damals rege gewordener Zweifel ist mit der Anlaß gewesen, daß die Ursachen der Schwerhörigkeit später nicht mehr im Trommelfell, sondern jenseits desselben, zentralwärts, gesucht und gefunden wurden.

Von seiner Reise zurückgekehrt, ließ sich Lucae 1862, von seinen Freunden teils bedauert, teils ironisiert, in Berlin als Ohrenarzt nieder. Denn es war damals noch ein gewisses Wagnis, sich der Ohrenheilkunde zu widmen, galt letztere doch noch als eine ziemlich armselige Spezialität, in der es außer dem Ausspritzen von Ohrenschmalzpfröpfen und Eiter wenig zu tun gab.

Berlin wies damals nur 3 Ohrenärzte auf, Erhard, Kramer und Weber-Liel, die bald durch die Schlag auf Schlag erfolgenden Publikationen Lucaes in den Schatten gestellt wurden. Die Entstehungsstätte dieser wissenschaftlichen Arbeiten war hauptsächlich das Institut Rudolf Virchows, wo Lucae mehrere Jahre tätig war. Das Jahr 64 rief ihn mit den 24ern ins Feld, wo er den Übergang nach Alsen mitmachte. Zurückgekehrt, habilitierte

Digitized by Google
Original from UNIVERSITY OF CALIFORNIA
Generated on 2019-10-24 12:13 GMT / http://hdl.handle.net/2027/uc1.b3252759
Public Domain in the United States, Google-digitized / http://www.hathitrust.org/access_use#pd-us-google

er sich 1865 als Dozent an der Universität, war im Kriegsjahr 66 im Potsdamer Lazarett tätig und führte im nächsten Jahre seine Gattin heim, mit der er stets in glücklichster Ehe lebte und die ihm bis ans Ende treusorgend zur Seite stand.

Im Jahre 68 begründete Lucae in zwei Mietsräumen in der Wilhelmstraße eine private Poliklinik, die später nach dem damaligen Tierarzneischulplatz in der Karlstraße übersiedelte, und legte damit den Grundstein zu der späteren Universitätspoliklinik für Ohrenkrankheiten.

Nach dem Kriege 70/71 nämlich, der ihn mit der Gardelandwehr nach Straßburg und Paris führte, und in dessen Verlauf er (nach Vionville) das eiserne Kreuz erhielt, wurde Lucae (71) zum außerordentlichen Professor ernannt und 1874 seine private Poliklinik verstaatlicht, nunmehr nach der Ziegelstraße verlegt und seiner Leitung weiter anvertraut. Wie großartig sich das Kgl. Universitätsinstitut unter dieser Leitung entwickelte, geht daraus hervor, daß die jährliche Ziffer der Neuaufnahmen schließlich fast 10.000 erreichte, gewiß ein sprechender Beweis für seine Wertschätzung! Im Jahre 81 wurde der Poliklinik eine stationäre Klinik für Ohrenleiden angegliedert, die erste in ganz Deutschland, und Lucae auch zum Direktor dieser staatlichen Anstalt ernannt. 1893 wurde er Geh. Med.-Rat, 1899 ordentlicher Professor honoris causa. Als Mitbegründer der „Deutschen" und der Berliner otologischen Gesellschaft (1892 bzw. 1901) war er von Anfang an Vorstandsmitglied der ersteren und 1904 erster Vorsitzender während der Tagung in Berlin, ein Amt, das er in der Berliner ohrenärztlichen Gesellschaft seit Beginn innehatte. Anläßlich der Feier seines 70. Geburtstages 1905 ernannte ihn diese Gesellschaft zu ihrem Ehrenvorsitzenden und ließ ihm ein künstlerisch ausgeführtes Diplom überreichen.

Mit 71 Jahren zog sich Lucae aus dem öffentlichen Leben zurück; er legte die Leitung der Universitäts-Ohrenklinik nieder und widmete sich nun ganz seiner schriftstellerischen Tätigkeit. In dieser liegt ja überhaupt seine große Bedeutung für die Ohrenheilkunde. 120 Arbeiten, zum Teil in französischer beziehungsweise englischer Sprache geschrieben, verdanken wir dem rastlosen, nie ermüdenden Fleiß dieses in seiner Wissenschaft aufgehenden Gelehrten, für deren Wert die bloße Tatsache spricht, daß 90 derselben in unseren Lehrbüchern zitiert werden. Mag es sich um physiologische, pathologische oder therapeutische Fragen handeln, fast immer wird man Lucaes Namen damit verknüpft, ihn mit an erster Stelle genannt sehen.

Selbst musikalisch hochbegabt, fühlte er, der Freund Helmholtz' und Dubois Reymonds, sich freilich am meisten zur Akustik hingezogen und seine zahlreichsten Abhandlungen betreffen dieses Gebiet: Die Schalleitung durch die Kopfknochen, die Funktion der Tuba Eustachii, über die Natur und Wahrnehmung der Geräusche, das Interferenzotoskop, das Otostroboskop, die

Digitized by Google
Original from UNIVERSITY OF CALIFORNIA
Generated on 2019-10-24 12:13 GMT / http://hdl.handle.net/2027/uc1.b3252759
Public Domain in the United States, Google-digitized / http://www.hathitrust.org/access_use#pd-us-google

Akkommodation und Akkommodationsstörungen des Ohres, Erkennung der Simulation einseitiger Taubheit, Prüfung des Sprachgehörs mittelst des Phonometers u. v. a.

Von ganz besonderer Bedeutung aber sind die verschiedenen Publikationen Lucaes über den Rinneschen Versuch, den er einer unverdienten Vergessenheit entriß.

Die pathologische Anatomie verdankt ihm besonders zwei wichtige Arbeiten: „Die hämorrhagische Entzündung des kindlichen Ohrlabyrinths“ und die jetzt wieder höchst aktuellen „Pathologisch-anatomischen Veränderungen des Ohres (eitrige Entzündung des Ohrlabyrinths) bei Meningitis cerebrospinalis“.

Unablässig bemüht war aber Lucae um die Vervollkommnung unserer Therapie. So verdanken wir ihm die trockene Nasendusche, das Doppelgebläse, die Durchschneidung der hinteren Trommelfellfalte, die federnde Drucksonde, indirekt auch die Pneumomassage, die Hydromassage und die Einführung des Formalin in die Therapie der chronischen Mittelohreiterungen. Diesem letzteren Umstande sind nicht zum wenigsten die schönen Erfolge zu danken, die an seiner Klinik so oft die konservative Therapie erzielte, denn, obwohl jährlich auch dort zahlreiche Operationen ausgeführt wurden, war Lucae stolzer darauf, viele Pat. ohne Operation geheilt, als viele operiert zu haben.

Daß die wissenschaftliche Tätigkeit des Entschlafenen nicht allein dem Otiater, sondern auch dem praktischen Arzt zugute gekommen ist, beweisen unter anderem seine mustergültigen, zusammenfassenden Darstellungen der „Krankheiten des Ohrlabyrinths“, der „Menièreschen Krankheit“ in Eulenburgs Real-Eenzyklopädie sowie seine Arbeit „Über konservative und operative Behandlung der chronischen Mittelohrentzündungen“ in den therapeutischen Monatsheften.

Zu seinen Patienten war Lucae, im Gegensatz zu Schwartze, der öfter rauh und heftig werden konnte, so daß die Kranken sich vor ihm fürchteten, stets mild und liebevoll. Schon seine patriarchalische Erscheinung, sein wallender weißer Bart, der ihm früh den Beinamen „der alte Lucae“ eingetragen hatte, flößte Vertrauen ein. Auch zu den armen Poliklinikern war er stets freundlich, besonders gut hatten es aber diejenigen bei ihm, die musikalisch waren. Mit solchen konnte er sich in lange Gespräche einlassen, und eines Tages fanden wir den Herrn Geheimrat in seinem Direktorzimmer am Harmonium sitzend, einen armen Teufel von Musikus zur Flöte begleitend.

Das Verhältnis zu seinen Assistenten war ein geradezu ideales. Da niemand angestellt wurde, der nicht schon als Volontär in die Traditionen der Klinik eingeweiht worden war, so kam er einem gleich mit vollem Vertrauen entgegen. Das Material der Klinik benutzte er nur, soweit er es für die Vorlesungen und zu akustischen Versuchen brauchte, alles andere, selbst die

Digitized by Google
Original from UNIVERSITY OF CALIFORNIA
Generated on 2019-10-24 12:13 GMT / http://hdl.handle.net/2027/uc1.b3252759
Public Domain in the United States, Google-digitized / http://www.hathitrust.org/access_use#pd-us-google

seltenen Fälle und die sich hieraus ergebenden Publikationen überließ er uns. Nur mäßigte er öfter unseren, wie er sich ausdrückte, jugendlichen operativen Eifer, verlangte strikteste Indikationsstellung, besonders in der Frage der Jugularisunterbindung, und las auch stets unsere Manuskripte durch, bevor sie an den gestrengen Schwartze oder Körner abgeschickt wurden.

Oft ermahnte er uns auch in wahrhaft väterlicher Weise, doch ja die akustische Seite der Otiatrie über der chirurgischen nicht zu vergessen, da letztere bald abgegrast sein würde. Stets zog er uns auch zu seinen Versuchen mit Klirrtönen, Anblasegeräuschen, Hammergabeln, Interferenzotoskop und Otostroboskop hinzu.

Das reiche klinische Material ließ er in liberaler Weise auch anderen zugute kommen; so konnte Oppenheim seine Studien über Hirnabscesse hauptsächlich an Lucaes Klinik betreiben.

Wenn fremde Ärzte, wie häufig, die Klinik besuchten, so übernahm er fast immer selbst die Führung und zeigte mit besonderem Stolz seine schöne Sammlung von pathologischen Präparaten, wobei er nie zu bemerken vergaß, daß etwa nicht alle Fälle von uns gemordet worden seien.

Als klinischer Lehrer verzichtete er auf jeden rhetorischen Phrasenschwung. Zwar wurde jede Vorlesung sorgfältig vorbereitet, doch nur in bezug auf Güte des vorzustellenden Materials. Die Hörer fesselte indessen die aus der Fülle des Wissens und Selbsterlebten quellende Anschaulichkeit und Klarheit. Einen Sprachfehler (Stottern) hatte er sich mit wahrhaft demosthenischer Energie so abgewöhnt, daß man nur ausnahmsweise etwas davon bemerkte.

Wir sahen das Leben eines Mannes an uns vorüberziehen, der, reich an äußeren Erfolgen, sich doch nie seiner eigentlichen Lebensaufgabe, der wissenschaftlichen Forschung, entziehen ließ. Noch als Siebziger vollendete er sein großes Werk: Die chronische progressive Schwerhörigkeit, ihre Erkennung und Behandlung (1907).

So hat sich denn Lucae durch seine Arbeiten in der Wissenschaft ein Denkmal, dauernder als Erz, errichtet, durch seine Güte allen Näherstehenden, besonders aber seinen Schülern, unvergeßlich gemacht. Stets wird er uns wie den kommenden Geschlechtern ein leuchtendes Vorbild sein und bleiben!

Digitized by Google
Original from UNIVERSITY OF CALIFORNIA
Generated on 2019-10-24 12:13 GMT / http://hdl.handle.net/2027/uc1.b3252759
Public Domain in the United States, Google-digitized / http://www.hathitrust.org/access_use#pd-us-google

Laryngo-Rhinologischer Teil.

Original-Artikel.

Die physiologischen Grundbedingungen einer richtigen Stimmbildung.

Von Dr. **Hugo Stern** in Wien.

(Mit 2 Figuren.)

Nicht von der Stimmbildung im engeren Sinne des Wortes und ihren physiologischen Gesetzen soll im folgenden die Rede sein, sondern ich will von jenen physiologischen Vor- und Grundbedingungen sprechen, die allein es ermöglichen, daß überall dort, wo die Natur zur Ausübung einer edlen und hehren Kunst den Grund gelegt hat, in bezug auf Zweckmäßigkeit und zugleich Schönheit die möglichst höchsten Grade erreicht werden.

Neben der Anatomie, der Mechanik, Akustik und Psychologie ist es insbesonders die Physiologie, welche schon seit jeher hauptsächlich dazu beigesteuert hat, daß unsere Kenntnisse in der Stimmbildung einen festen Boden gewonnen haben und den wirklichen ernsten Gesangspädagogen bei ihrer Tätigkeit als Leit- und Stützpunkte dienen. Und wenn auch noch so manche Frage einer befriedigenden Antwort harrt und wir gerade in bezug auf die Stimmausbildung, wenn wir sie vom physiologischen Gesichtspunkte aus betrachten, noch so manche Lücke wahrnehmen, so können wir doch mit Genugtuung sagen, daß das bisher in exakter Forschung Erreichte und als feststehendes Bekannte ausreichend genug ist, um die Basis für eine praktische Wissenschaft der Stimmbildung zu geben.

Die Fragestellung beziehungsweise Fragebeantwortung meines heutigen Themas wird also sein: Welche physiologischen Grundgesetze wird jede Methode der Stimmbildung sich zu eigen machen müssen, um bei der äußersten Energieersparung und bestmöglichster Kraftökonomie nicht nur in bezug auf Zweckmäßigkeit, sondern auch in gesangästhetischer Hinsicht die schönsten und idealsten Resultate zu erreichen, um, wie Müller-Brunow sagt, alles, was die Natur dem Menschen Sing- und Klangbares in Kehle und Brust gelegt hat, auch wirklich zum Klingen zu bringen?

Ich beginne mit der Besprechung der Atmung, da diese als Vorbedingung jeder stimmlichen Funktion von größter Wichtigkeit ist und durch den Ausatmungsstrom eine ganze Reihe von schallerzeugenden und schallverstärkenden Apparaten zum Tönen gebracht wird, und dies alles in einer Art und Weise, sowohl in bezug auf Qualität wie auch auf Quantität, die deutlich das Abhängigkeitsverhältnis von den Atembewegungen zeigt. Auf die verschiedenen

Digitized by Google
Original from UNIVERSITY OF CALIFORNIA
Generated on 2019-10-24 12:13 GMT / http://hdl.handle.net/2027/uc1.b3252759
Public Domain in the United States, Google-digitized / http://www.hathitrust.org/access_use#pd-us-google

Atemtypen will ich nicht näher eingehen — sie sind ja allgemein bekannt —, auch nicht auf die viel umstrittene Frage der Funktion der diversen Atemmuskeln (insbesondere die der Interkostalmuskeln) und möchte daher nur feststellen, daß sowohl die gesonderte Betrachtung der thorakalen und abdominalen Atmungsbewegungen als auch der gleichzeitige Vergleich dieser beiden für die Gesangsphysiologie und auch für die Praxis von großem Interesse und Bedeutung ist. Letzteren Punkt, die Besprechung des Synchronismus beziehungsweise des Asynchronismus der beiden Bewegungen, will ich nicht in den Kreis meiner heutigen Betrachtung ziehen, er soll einer andermaligen Besprechung vorbehalten sein, da ich ein abschließendes Urteil hierüber erst nach Vollendung meiner diesbezüglichen Arbeit, welche ich dank dem Entgegenkommen meines hochverehrten Chefs, Herrn Hofrat Prof. Dr. S. Exner, im hiesigen k. k. physiologischen Institute mache, geben möchte.

Wir wissen, daß der Hauptfaktor der aktiven Inspiration das Zwerchfell ist und die übrigen, als Inspirationsmuskeln bezeichneten, Muskeln beim Singen eine doch mehr oder minder untergeordnete Rolle — ich sage das mit einer gewissen Einschränkung, auf die ich noch später zurückkomme — spielen. R. du Bois-Reymond teilt dieselben in 4 Gruppen ein (Ergebnisse der Physiologie, herausgegeben von Asher und Spiro, 1. Jahrgang, 2). Boruttau hat eine andere ähnliche Einteilung getroffen. Jedenfalls gehören hierher die Intercartilaginei und die Intercostales externi, ferner die Mm. scaleni als echte Rippenheber, ferner die Mm. trapezius, rhomboides (major et minor) und der Levator anguli scapulae (als Entlaster des an der Atmung durch den Druck der oberen Extremitäten behinderten Thorax) und schließlich auch bis zu einem gewissen Grade die Mm. Seratus anticus major und Pectoralis major et minor (Boruttau).

Sowie das Zwerchfell stärker in Aktion tritt, bemerken wir ein Vorwölben der Bauchdecken, welche Erscheinung manche Gesangspädagogen dazu führt, ihren Schülern zu sagen, sie mögen die Zwerchfellatmung üben. Daß dies nicht möglich ist, wissen die Physiologen, da doch eben dieses Hervortreten der Bauchdecken ganz passiv und auch nur sekundär erfolgt und wir ja im Diaphragma keinerlei Muskelgefühl und Bewegungsempfindung haben.

Wir haben nur einen Weg, um auf diese für ein richtiges Singen so wichtige Funktion Einfluß nehmen zu können, und das ist die bewußte und willkürlich ausgeführte thorakale Atembewegung. Diese fühlen und sehen wir und können mit ihr und durch sie auf eine kräftige und unseren Zwecken entsprechende Aktion des Zwerchfellmuskels wirken — kontrollierend und regulierend. Und wenn man nun eine größere Anzahl von Sängern und Sängerinnen — die beiden Atemtypen treten zwar deutlich zutage, die Unterschiede aber beim Singen sind mehr oder minder verwaschen — auf die Atem-

Digitized by Google
Original from UNIVERSITY OF CALIFORNIA
Generated on 2019-10-24 12:13 GMT / http://hdl.handle.net/2027/uc1.b3252759
Public Domain in the United States, Google-digitized / http://www.hathitrust.org/access_use#pd-us-google

bewegungen untersucht, so findet man, daß hervorragende Künstler sich der kombinierten Flanken- (Rippen-) Zwerchfellatmung bedienen, weil diese Art von Atmung am tiefsten und intensivsten ist. Und noch etwas anderes fällt bei dieser kombinierten Tiefatmung stark in die Wagschale: In seiner ausgezeichneten Physiologie der Stimme und Sprache hat Grützner uns gezeigt, welch unendlich vieler und feiner Abstufungen der komplizierte Bewegungsmechanismus der Atmung fähig ist. Atmet nun der Sänger in der Weise, daß er den ganzen Apparat, der für das Atmen zur Disposition steht und nicht nur einen Teil bevorzugend (Schlüsselbeinatmung, Flankenatmung etc.) benutzt, so ist er auch imstande, die Muskeltätigkeit auf das Sorgfältigste abzuwägen und dadurch allein schon die Basis für eine richtige und schöne Stimmbildung zu legen.

Bezüglich der Ausatmung ist zu bemerken, daß sie in der Ruhe rein passiv durch die Elastizität des Thorax und der Lunge erfolgt. Beim Gesang hingegen können wir von einer „normalen aktiven Exspiration" sprechen als Folge einer kräftigen Aktion der äußeren Bauchmuskeln (Mm. recti und obliqui abdominis, externus et internus) — auch der Transversus abdominis soll manchmal dabei beteiligt sein —, die den Rippenbogen der Symphyse nähern, die Rippen herabziehen, dadurch den Thoraxraum verengern, andererseits aber auf den Bauchinhalt drücken und so von unten her durch Vermittlung des Zwerchfells den Thoraxraum verkleinern. Die Vorschrift der alten italienischen Schule, mit eingezogenem Leibe zu singen, wird dadurch, wie Bottermund (Gesundheitspflege der Stimme, Leipzig) richtig bemerkt, verständlich, daß die Einziehung des Leibes durch Kontraktion der Bauchpresse erfolgt und auf diese Weise die Bewegungen des Zwerchfells, namentlich bei der Exspiration, unterstützt. Es hat auch nicht an anderen Erklärungsversuchen dieser Erscheinung gefehlt. So zum Beispiel meint Mackenzie, daß hierdurch über den Beginn der Ausatmung eine genaue Kontrolle erreicht und so verhindert wird, daß die Luft unbeabsichtigt entweicht, daß also eine Atemverschwendung hintangehalten wird. Mir scheint die oben von Bottermund angeführte Erklärung plausibler zu sein, auch entspricht sie mehr den schon besprochenen physiologischen Gesetzen der Ausatmung.

Ich will an dieser Stelle auch erwähnen, daß es oft empfohlen wird, beim Singen durch die Nase und nicht durch den Mund einzuatmen. Das ist gewiß nicht richtig. Der Weg der Atmung beim Sprechen und Singen ist der Mund- und nicht der Nasenweg. Offenbar ist er, wie Gutzmann treffend bemerkt, aus der ersten Schreiatmung entstanden; der Säugling atmet in der Ruheatmung durch die Nase ein und aus, hingegen öffnet er beim Schreien den Mund weit. Auch sonst können wir bei guten Sängern, besonders wenn sie eine längere Phrase zu bringen haben, immer beobachten, daß sie für die Einatmung den Mundweg wählen.

Digitized by Google
Original from UNIVERSITY OF CALIFORNIA
Generated on 2019-10-24 12:13 GMT / http://hdl.handle.net/2027/uc1.b3252759
Public Domain in the United States, Google-digitized / http://www.hathitrust.org/access_use#pd-us-google

Das wären die wesentlichsten Punkte bezüglich der Atmung, deren Vervollkommnung in der richtigen Ökonomie liegt. Für eine bestimmte Gesangsleistung darf eben nur wieder ein ganz bestimmtes Quantum an Luft verwendet werden und es muß die Kunst erworben werden, den Luftstrom möglichst kontrollieren und regulieren zu können. Wir wissen, daß wir durch lange, systematisch betriebene Übung alle darauf bezughabenden Gefühle und Empfindungen sehr verfeinern können und wir vermögen die Kunst einer richtigen Atemgebung und Atemführung, sowohl als Ganzes betrachtet wie auch in ihre feinsten Details zerlegt, durch Übung so weit zu vervollkommnen, daß alle Phasen derselben automatisch in zweckentsprechendster Weise ablaufen.

* * *

Ist schon die Frage der Atmung in der Stimmbildungslehre oft ein Objekt großer Differenzen und Auseinandersetzungen gewesen, so ist ein anderer Punkt, die Art und Weise der Stimmbildung, der Stimmeinsatz, sowohl von gesangsphysiologischer Seite oft und heiß umstritten worden. Ich glaube zur Verständlichkeit der Frage beizusteuern, wenn ich dieses wichtige Kapitel etwas ausführlicher darlege. Und da sei es gleich anfangs gesagt, daß der große Teil der Verwirrung und der Mißverständnisse, in welchem sich die Lehre vom Stimmeinsatz befindet, auf verkehrte oder verkehrt verstandene oder verkehrt angewendete Ausdrücke zurückzuführen ist, auf den Mangel präziser Definitionen.

Wir verstehen unter Stimmeinsatz die Art und Weise, wie die Stimme im Larynx gebildet wird, wie die Stimme beginnt. Selbst in einer sonst so vorzüglichen Abhandlung, wie es die von Nagel in seinem Handbuch der Physiologie über dieses Gebiet ist, sehen wir die Ausdrücke Toneinsatz und Stimmeinsatz nicht mit der nötigen Präzision behandelt, denn Nagel sagt dort: Unter Toneinsatz verstehen wir die Art, wie man einen Stimmlaut beginnen läßt, und er fährt dann weiter fort: Man pflegt drei Arten zu unterscheiden: 1. gehauchter Stimmeinsatz, 2. scharfer Stimmeinsatz usw. Wir sehen also wieder Toneinsatz und Stimmeinsatz in einem Atemzuge gebracht, die eine Definition in die andere überfließend.

Ich finde mich da in Übereinstimmung mit meinem Lehrer Prof. Hermann Gutzmann (Berlin), der diese beiden Begriffe scharf unterscheidet. In dem Momente, wo wir von Ton reden, handelt es sich entweder um einen rein musikalischen Vorgang, um die Bezeichnung einer bestimmten Tonhöhe, oder wir wollen damit, vom physikalischen Standpunkte aus, auf die einfache Sinusschwingung, soweit wir sie eben erreichen können, hinweisen. Da aber, wie wir wissen, auch schon im Kehlkopf es sich nicht um einfache Töne handelt (siehe meine Arbeit über den „primären Ton", Monatsschr. für

Generated on 2019-10-24 12:13 GMT / http://hdl.handle.net/2027/uc1.b3252759
Public Domain in the United States, Google-digitized / http://www.hathitrust.org/access_use#pd-us-google
Digitized by Google
Original from UNIVERSITY OF CALIFORNIA

Ohrenheilk. u. Laryngol., 1910), sondern um einen Klang, das heißt Grundton + Obertöne, müssen wir, wenn die physiologischen Verhältnisse des Gesanges charakterisiert werden sollen, den Ausdruck Toneinsatz vermeiden und immer nur von Stimmeinsatz sprechen.

An dieser Tatsache ändert nichts der Umstand, daß Ansatz und Einsatz auch von manchen Phonetikern promiscue und gleichbedeutend gebraucht werden, und auch nicht die Erklärung, die zum Beispiel Bukofzer (Archiv f. Laryngol., Bd. XV) in seiner sonst sehr verdienstvollen und lesenswerten Arbeit gegeben hat, indem er mit dem Hinweis darauf, daß auch der Bläser das Mundstück des Instrumentes, welches auch Ansatz (das heißt das Stück, welches man an die Lippen setzt) heißt, an seine Lippen bringt und so den Ton durch Blasen erzeugt, sagt, der Ansatz liege an den Lippen oder beim Sänger an den Stimmlippen.

Und wenn es auch bis zu einem gewissen Grade richtig ist, daß die Einbürgerung von Formen und Stilarten eines der wichtigsten Kriterien für deren ästhetischen Wert ist und die Einbürgerung von Kunstausdrücken deren praktischen Nutzen beweist (Bukofzer), so können wir doch nicht aus Pietät zu einem Wort einen Begriff, wenn sich unsere Anschauungen und Kenntnisse zu besserer Einsicht durchgerungen haben, in unrichtiger Weise weiter fortbestehen lassen, sondern wir müssen im Gegenteil alles daran setzen, dem richtigen Begriff, besonders dort, wo, wie im vorliegenden Falle, so viel Methodik, so viele berechenbare und auch unberechenbare Folgen an ihm haften, den ihm gebührenden Platz zu schaffen und von ihm ausgehend weiter für die betreffende Disziplin zu forschen.

Es erübrigt mir noch, über den Stimmansatz zu sprechen. Wir wissen, daß es das Ansatzrohr ist, welches der Stimme des Menschen das eigentlich Menschliche verleiht, und wir verstehen unter Stimmansatz das Verhältnis, in welchem die Teile des Ansatzrohres sich zu dem eigentlichen Stimmorgan einstellen (Gutzmann). Es handelt sich also um die gesamten stimmlichen Vorgänge, von den Stimmlippen bis zu den äußeren Rändern der Nase und der Mundhöhle; damit ist auch die hervorragende Rolle, welche das Ansatzrohr für den Stimmklang spielt, in das richtige Licht gestellt. Hier kann vielleicht die Terminologie uns einen prägnanteren Ausdruck geben, und zwar den Begriff „Stimmanschlag“, (Bukofzer spricht l. c. von Tonanschlag) wie ich ihn proponieren möchte. Die richtig geführte Stimme soll ja an den harten Gaumen anschlagen und so kann für diese Vorgänge neben dem Begriff „Stimmansatz“, welcher auf die Bedeutung des Ansatzrohres hinweist, der Begriff „Stimmanschlag“, der dieses wichtige Moment bei der Stimmbildung gut charakterisiert, gebraucht werden.

Schließlich werden wir vom Toneinsatz nur dann sprechen dürfen, wenn wir den musikalisch-rhythmischen Begriff des Eintrittes eines Tones

Generated on 2019-10-24 12:13 GMT / http://hdl.handle.net/2027/uc1.b3252759
Public Domain in the United States, Google-digitized / http://www.hathitrust.org/access_use#pd-us-google
Digitized by Google
Original from UNIVERSITY OF CALIFORNIA

(besser gesagt: der Stimme) in einer Musikpiece bezeichnen wollen, wenn es sich also darum handelt, einen bestimmten Einsatz zu bringen (oder in musikalischer Bedeutung) einen bestimmten Ton einzusetzen.

Nachdem ich nunmehr die verschiedenen Definitionen und Begriffe etwas umgrenzt zu haben glaube, komme ich zur Besprechung der 3 Arten des Stimmeinsatzes, des gehauchten, des festen und des leisen, allmählichen oder, wie ich sagen würde, weichen Einsatzes.

Der gehauchte Einsatz — ich muß hier im Interesse des Zusammenhanges einiges allgemein Bekannte kurz rekapitulieren — kommt dadurch zustande, daß zuerst die Exspiration beginnt und die Stimmlippen erst von dieser Hauchstellung aus in die zum Tönen verengte Stellung übergehen. (Man hört also vor dem Stimmklang ein mehr oder weniger deutliches h.)

Der feste Stimmeinsatz ist dadurch charakterisiert, daß sich die Stimmritze schon vor Beginn der Phonation völlig schließt, wodurch sich naturgemäß unterhalb dieses Schlusses der Exspirationsstrom staut; sobald sich dann die Stimmlippen öffnen, entsteht ein Knall, der sogenannte Coup de glotte, der Glottisschlag. Dieser kann, was ich besonders vermerken möchte, da ich darauf noch später zurückkomme, von verschiedenster Stärke sein, von einem ganz leichten und leisen, kaum hörbaren Schlag angefangen bis zu einem wirklichen starken, explosionsartigen Knall.

Der leise, allmähliche oder weiche Stimmeinsatz entsteht dadurch, daß sich die Stimmlippen bis zu der für das Tönen nötigen Enge nähern (aber ohne sich vorher zu schließen), so daß nur der längliche, schmale, elliptische Spalt zwischen ihren Innenrändern offen bleibt. Streng genommen liegt, wie Nagel so treffend bemerkt, da entweder ein unmerkbar kurzes Hauchen vorausgeht oder ein unmerkbar weicher Durchbruch der schon geschlossenen Stimmritze eintreten muß, immer eine Art von gehauchtem oder festem Stimmeinsatz vor, der aber praktisch als etwas besonderes imponiert. Diese Art von Stimmeinsatz liegt also in der Mitte zwischen den beiden erstgenannten Stimmeinsatzarten.

Man kann auch graphisch diese drei verschiedenen Stimmeinsätze darstellen, entweder durch das Marbesche Verfahren (Königsche Flamme und ein stark rußendes Azetylengas, wodurch je nach dem Einsatze verschiedene Rußringe entstehen, s. Fig. 1 nach Gutzmann) oder indem man einfach gegen irgend eine fein eingestellte Schreibkapsel, welche die Vibrationen auf die berußte Fläche eines Kymographion überträgt, spricht. Der gebauchte Einsatz kennzeichnet sich durch eine von der Nullinie aufsteigende glatte Kurve, die keinerlei Vibrationen zeigt; erst der absteigende Teil zeigt Vibrationen. Beim festen Stimmeinsatz zeigen sich gleich im Beginn mehr oder weniger energische Stimmlippenschwingungen. Der leise, allmähliche Stimmeinsatz zeigt eine nicht

Digitized by Google
Original from UNIVERSITY OF CALIFORNIA
Generated on 2019-10-24 12:13 GMT / http://hdl.handle.net/2027/uc1.b3252759
Public Domain in the United States, Google-digitized / http://www.hathitrust.org/access_use#pd-us-google

steile, bogenartig im Anstieg verlaufende Kurve und die ersten Stimmlippenvibrationen sind meist nicht so scharf wie beim festen Einsatz (s. Fig. 2).

Fig. 1.



Fig. 2.

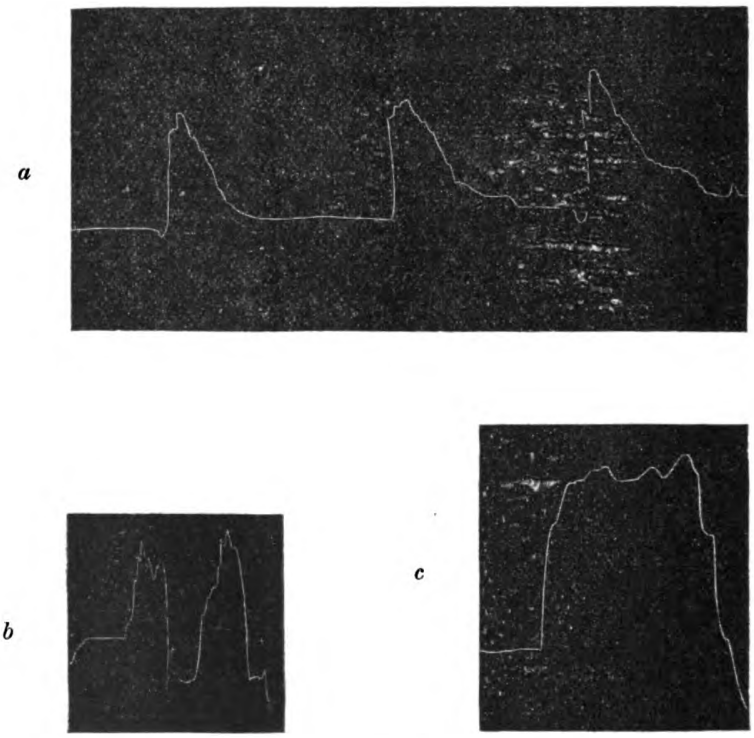

a Gehauchter Stimmeinsatz, *b* fester Stimmeinsatz, *c* leiser, weicher Stimmeinsatz.

Es kann gar nicht genug betont werden, von welch großer Wichtigkeit in stimmbildnerischer, künstlerischer und hygienischer Bedeutung der Einsatz der Stimme ist. Der gehauchte Stimmeinsatz

Generated on 2019-10-24 12:13 GMT / http://hdl.handle.net/2027/uc1.b3252759
Public Domain in the United States, Google-digitized / http://www.hathitrust.org/access_use#pd-us-google
Digitized by Google
Original from UNIVERSITY OF CALIFORNIA

kommt für die Stimmbildung nicht in Betracht. Es haften ihm mehrere Fehler an, derentwegen er geradezu perhorresziert wird, und zwar die Gefahr der Luftverschwendung, dann der Umstand, daß sich der Stimme „Beiluft" oder „wilde Luft" zugesellt, wodurch sehr störende Nebengeräusche bei der Stimmbildung sich einstellen, und schließlich ist der gehauchte Stimmeinsatz einer der Hauptgründe, daß „die Stimme nicht trägt", daß also die Tragfähigkeit derselben eine bedeutende Einbuße erleidet. Wenn Iffert zum Beispiel in seiner Gesangslehre ihn trotzdem empfiehlt, indem er sagt: „Das h soll man nicht als wilde Luft, sondern als warmen, wohlklingenden Hauch im Tone halten", so ist damit doch nicht der gehauchte Einsatz gemeint, sondern ein Übergang zum leisen Stimmeinsatz festgestellt, den ich gleich besprechen will.

Der leise, weiche Stimmeinsatz ist derjenige, der beim Gesang am meisten bevorzugt wird. Es gibt viele Menschen, die schon von Haus aus über ihn disponieren, andere hingegen müssen ihn erst mit vieler Mühe erlernen. Daß er nicht nur von Physiologen, sondern auch von hervorragenden Gesangspädagogen so warm empfohlen wird, daß er sozusagen eine conditio sine qua non bildet, hat darin seinen Grund, daß er, wie es auch Barth sehr richtig betont, derjenige Stimmeinsatz ist, welcher die Forderung „Ökonomie beim Gesang" am besten erfüllt, weil sich die Stimmlippen nur gerade mit der für den beabsichtigten Ton erforderlichen Energie schließen, so daß weder durch zu festen Stimmritzenschluß, noch durch den hauchenden Anlaut Energie oder Atem verschwendet wird. Der leise Stimmeinsatz ist aber vor allem auch aus dem Grunde zu bevorzugen, weil, wie ich es hervorheben möchte, er auf einem Gebiete der Kunst dasjenige Postulat erfüllt, das uns Ärzten in unserer Disziplin eines der wichtigsten, wenn nicht das wichtigste ist, das: Nihil nocere!

Und nun der feste Stimmeinsatz. Eine ganze Literatur beschäftigt sich, man kann sagen seit Jahrhunderten, mit ihm, mit seiner Zweckmäßigkeit und mit seinen Schäden. Es sei mir gestattet, einen nur ganz kurzen Hinweis, wie sich alte und moderne Gesangsmethoden dieser Frage gegenüberstellen, zu geben. Die berühmte Schule Tosi, der am Ende des 17. beziehungsweise im ersten Viertel des 18. Jahrhunderts Gesang lehrte, verlangt, daß die Stimme „ganz sacht in der äußersten Schwäche herauskomme"; der spiritus asper scheint damit ganz ausgeschlossen — die Italiener haben keinen — und ist wohl nur ein ganz leichter Glottisschlag, übergehend zum allmählichen, leisen Ansatz, mit dieser Forderung gemeint. Carulli fordert einen Einsatz, der dem kräftigen Anschlag einer Klaviertaste gleichkommt, Duprez ebenfalls den festen Einsatz (ich entnehme diese und die folgenden Daten der schönen Zusammenstellung Bukofzers Archiv für Laryngologie, Bd. XV). Der berühmte Garcia verlangt einen harten Coup de glotte. Garcia sagt nämlich, man

Digitized by Google
Original from UNIVERSITY OF CALIFORNIA
Generated on 2019-10-24 12:13 GMT / http://hdl.handle.net/2027/uc1.b3252759
Public Domain in the United States, Google-digitized / http://www.hathitrust.org/access_use#pd-us-google

müsse den Coup de glotte vorbereiten, indem man die Glottis schließt und sie dann kurz und kräftig (sec et vigoureux) öffnet, als ob durch einen Flintendrücker (une détente) eine Sprengung (rupture) verursacht würde, ähnlich wie die Sprengung des Lippenschlusses beim p, dem härtesten Lippenlaut. Die große Gesangsschule Friedrich Schmidts läßt zunächst auf die Silbe La singen, erst später auf a mit Glottisschlag, wobei allerdings zu großer Vorsicht gemahnt wird. Stockhausen beschreibt den von ihm gewünschten Einsatz mit den Worten: Der Vokaleinsatz geschieht durch den richtigen Verschluß der Stimmlippen und durch eine maßvolle Explosion. An einer anderen Stelle verlangt er den auslautenden Naturlaut ö, der zur Bildung eines deutlichen, aber weichen Glottisschlages dienen soll. Auch der große Gesangsmeister Lablache wünscht den Coup de glotte. Schließlich möchte ich noch die Lehre George Armins (Das Stauprinzip, Verlag von Bongard, Straßburg i. Elsaß 1909) erwähnen, der zwar auf die Schäden des harten, festen Toneinsatzes (Stimmeinsatzes) hinweist, aber die Gründe hervorhebt, weshalb wir trotz ihrer offenbaren, zutage tretenden Fehler die harte Tonproduktion zum Ausgangspunkte aller und jeder Entwicklung nehmen, sobald das Gefährliche im Glottisschlag durch irgend ein Mittel aufgehoben werden kann. Das nur eine kleine Auslese der verschiedenen Ansichten, die aber genügen dürfte, uns, nachdem so berühmte Lehrer, wie Garcia, Stockhausen etc., aus deren Schule die bedeutendsten Sänger hervorgingen, den Coup de glotte empfahlen, den Zwiespalt (mit Rücksicht auf die früher von mir bezüglich des leisen Stimmeinsatzes gebrachten Ausführungen) oder, sagen wir, den scheinbaren Zwiespalt zwischen empirischer Gesangspädagogik und wissenschaftlicher Gesangsphysiologie genügend zu beleuchten und von unserem Standpunkte aus eine Klärung und Erklärung dieser hochwichtigen Frage zu geben.

Welches sind die Gefahren des festen Stimmeinsatzes, derentwegen er von vielen gemieden wird, und welche Vorteile birgt er in sich, da er doch, wie erwähnt, von autoritativster Seite zur Stimmbildung herangezogen wird? Ich will an dieser Stelle die Pathologie des Coup de glotte nicht weiter besprechen, es handelt sich um Schädigungen der Stimmlippenoberfläche (Hyperämie, katarrhalische Entzündungen, Epithel- und Bindegewebswucherungen, „Sängerknötchen“ etc.) und um solche der Muskulatur (Ermüdungsgefühl, Störungen der Intonation, Tremolieren etc.). Die Vorteile des festen Stimmeinsatzes sind die Hintanhaltung jeder Atemverschwendung, indem keine Luft durch die Stimmritze entweichen kann, ohne zur Tonerzeugung zu dienen und, was ich besonders hervorheben möchte, die durch denselben bedingte Luftkonzentration, welche zur Bildung eines weichen und vollen (konzentrierten) Tones führt. Das ist auch der Punkt, den Armin (l. c.) im Auge zu haben scheint.

Digitized by Google
Original from UNIVERSITY OF CALIFORNIA
Generated on 2019-10-24 12:13 GMT / http://hdl.handle.net/2027/uc1.b3252759
Public Domain in the United States, Google-digitized / http://www.hathitrust.org/access_use#pd-us-google

Er sagt nämlich, daß der Triebkraft, welche die gestaute Luft vorwärts bis zum Sprengen der festgeschlossenen Stimmbänder drängt, eine Kraft entgegenzustellen ist, welche dieselbe zwar nicht anstrebt, aber sie nach rückwärts drängt, wodurch eine Art Balance entsteht. Diese Kraft ist unser Wille, der uns vorstellen läßt, daß während des Vorwärtsdrängens der Triebkraft eine Kraft existiert, die den Luftdruck nach der Brust zu ableitet (dadurch — „der Gedanke ist hier zunächst das Bildende" — bildet sich auch eine Art Stützpunkt für die Stimme, ein „Griff", das von der alten italienischen Schule mit Recht so hervorgehobene und für eine tadellose Stimme verlangte: Appoggio la voce), was zur Folge hat, daß der harte Stimmeinsatz in einen weichen („gestauten") und der gehauchte Ton in einen konzentrierten, dabei fließenden Ton umgebildet wird.

Und damit bin ich beim wichtigsten Punkte angelangt, wo ich nunmehr, bezugnehmend auf das früher Gesagte, resümieren kann:

1. Die Anwendung des Coup de glotte bedeutet keinen Selbstzweck — in einigen Arbeiten der früher genannten Autoren leuchtet ebenfalls dieser Gedanke durch —, sie ist nur ein Mittel zum Zweck. In jener Zeitepoche, die für den heranwachsenden Sänger die meiste Bedeutung hat, in der Zeit, wo er singen lernt, da kann und soll man ihn bei der Bildung der Stimme anwenden, auf ihn hinweisen, um den Sänger an die größtmöglichste Atemökonomie zu gewöhnen und ihm einen konzentrierten vollen Ton mit auf den Lebensweg zu geben. Ist die Stimme einmal ausgebildet, ist jene früher geschilderte Umwandlung des harten Stimmeinsatzes in einen weichen, vollen, dabei leisen Stimmeinsatz vollzogen, dann ist beim Singen nur letztere Art von Einsatz anzuwenden; ausgenommen hiervon ist der Koloraturgesang, der bei gewissen Passageverbindungen und im Staccato im Interesse einer schnellen und präzisen Tonfolge fast stets den festen Einsatz erheischt.

2. Es gibt einen harten und einen weichen Coup de glotte; nur der letztere darf zu Stimmbildungszwecken benutzt werden. Ich habe schon früher auf die verschiedenen Stärkegrade des festen Stimmeinsatzes hingewiesen. Dieser Umstand erscheint mir für die Anwendung des Coup de glotte von größter Bedeutung zu sein. Man darf eben nur einen sanften Coup de glotte benutzen. Auch Bukofzer betont diesen Punkt besonders, indem er hervorhebt, daß ebenso Stockhausen anstatt „mit Glottisschlag" die Bezeichnung „mit Glottisanschlag" wählte, um dadurch etwas Maßvolles (es ist „spiritus lenis" hinzugefügt) in der Explosion zu bezeichnen.

Über den Stimmansatz (Stimmanschlag) habe ich bereits kurz gesprochen. Es ist nun wichtig zu konstatieren, daß der Stimmansatz, die Stellung des Larynx während des Singens und die Resonanz- (Schallreflexions-)Verhältnisse in einem engen Konnex zueinander stehen. Es

Digitized by Google
Original from UNIVERSITY OF CALIFORNIA
Generated on 2019-10-24 12:13 GMT / http://hdl.handle.net/2027/uc1.b3252759
Public Domain in the United States, Google-digitized / http://www.hathitrust.org/access_use#pd-us-google

sei an dieser Stelle auf die diesbezüglichen exakten Untersuchungen und Beobachtungen von Gutzmann[1]), Flatau[2]) und Barth[3]), Hellat[4]), Nagel[5]), Grützner[6]), Zwaardemaker[7]), Katzenstein[8]), Fischer[9]) und Jörgen Möller[10]), Nadoleczny[11]), Eijkmann[12]), Scheier[13]) und auf meine eigenen Beobachtungen[14]) verwiesen. Bis auf geringe Differenzen der einzelnen diesbezüglichen Arbeiten, welche wohl darauf zurückzuführen sind, daß die einzelnen Beobachter mit verschiedenen Apparaten und Instrumenten ihre Resultate feststellten und auch wohl wesentlich verschiedenes Untersuchungsmaterial (verschiedene Rassen etc.) hatten, ist das Endresultat der gestellten und beantworteten Probleme bei allen den genannten Autoren ein konformes. Ich kann also, um den Rahmen meines Themas nicht allzu sehr zu überschreiten, resümierend sagen: Die von hervorragenden Gesangspädagogen gemachten Beobachtungen und in ihrer Lehrtätigkeit angewendeten methodischen Übungen bezüglich der Stellung des Kehlkopfes beim Singen, bezüglich des Stimmansatzes und bezüglich der Ausnutzung der Resonanzräume haben ihre Bestätigung durch die wissenschaftliche Forschung (Inspektion und Palpation des des Larynx, graphische Aufnahme der Bewegungen desselben sowie des gesamten Artikulationsapparates und schließlich Erhärtung der gewonnenen Resultate durch die Röntgenologie) gefunden und können somit als physiologische Grundbedingungen einer richtigen Stimmbildung angesehen werden. Diese sind:

1. Die Stellung des Larynx beim Singen unterliegt sowohl bei Natursängern wie auch bei solchen, die sich in dieser Kunst ausgebildet haben, individuellen Verschiedenheiten.

2. Bei Natursängern wird er mit steigender Tonhöhe gehoben und mit sinkender gesenkt, während bei geschulten Sängern meistens die umgekehrte Bewegung eintritt, das heißt bei hohen Tönen Senken des Larynx, was

[1, 2 und 3]) Archiv f. Laryngol., Bd. XVI.

[4]) Archiv f. Laryngol., Bd. VIII.

[5]) Handbuch der Physiologie.

[6]) Stimme und Sprache in Ergebn. d. Physiol., Bd. II.

[7]) Graphiek de Spraakbeweging, 1899.

[8]) Beiträge zur Anatomie, Physiologie und Pathologie des Ohres, der Nase und des Halses, Bd. III.

[9 und 10]) Mitteilungen des Internationalen Laryngologenkongresses Wien 1908.

[11]) Monatsschr. f. Ohrenheilk. u. Laryngo-Rhinologie, Jahrg. 44, Nr. 6.

[12]) Fortschritte auf dem Gebiete der Röntgenstrahlen, Bd. VII.

[13]) Archiv f. Laryngol., Bd. 22.

[14]) Verhandlungen des Vereines deutscher Laryngologen, Dresden 1910.

Digitized by Google
Original from UNIVERSITY OF CALIFORNIA
Generated on 2019-10-24 12:13 GMT / http://hdl.handle.net/2027/uc1.b3252759
Public Domain in the United States, Google-digitized / http://www.hathitrust.org/access_use#pd-us-google

eine für den Gesang überaus wichtige und günstige Wirkung zur Folge hat, daß nämlich das Ansatzrohr verlängert wird.

3. Mit dem Tieferstellen des Kehlkopfes — eine „Feststellen" desselben, wie es mehrfach beschrieben wird und von einigen Gesangspädagogen bei der Stimmbildung gefordert wurde, ist im physiologischen Sinne kaum möglich und in stimmhygienischer Beziehung gefährlich (Spannungszustände, Überanstrengung, Quetschtöne etc.) — ist meist zugleich eine Vorwärtsbewegung desselben verbunden.

4. Die eben beschriebenen Bewegungen des Kehlkopfes sind bei geschulten Sängern meist überhaupt nur geringe, und wir können konstatieren, daß beim kunstmäßigen Singen der Larynx im ganzen und großen ein sehr deutliches Hinstreben zur Indifferenzlage hat.

5. Zwischen den Bewegungen des Artikulationsrohres und denen des Kehlkopfes bestehen innige Beziehungen. So zum Beispiel wird bei u, ö und ü der Kehlkopf in zweckmäßiger Weise gesenkt und sind daher Übungen auf diese Vokale respektive Diphtonge insbesondere dort, wo es sich um eine sogenannte „flache Stimme" handelt, wo ein Mangel der Konzentration des Tones zu hören ist, sehr zu empfehlen; erst später soll man zum a übergehen und mit ihm, dem „menschlichen Naturlaut", wie Thausing ihn nennt, Stimmübungen machen.

6. Eine richtige Vokalbildung ist für die Bildung der Stimme von größter Bedeutung. Da nämlich eine ständige Rückwirkung von der Luft und Klang konzentrierenden Arbeit der Vokal- und Konsonantenkräfte auf die Kehle und insbesonders auf die Stimmlippen stattfindet, so müssen wir wohl sagen, daß, je besser und zweckmäßiger die Vokalbildung ist, desto zweckdienlicher und exakter ist auch die Funktion der Stimmbänder; sie werden, wie Müller-Brunow bemerkt, „indirekt geschult" und der Kehlkopf nimmt die richtige Stellung ein.

7. Die Ausnutzung der Resonanzräume im Interesse eines schönen, edlen und insbesonders vollen Tones kann nebst einer guten natürlichen Veranlagung, trotzdem wir keinen Muskelvorgang kennen, der es uns gestattet, dem Willen einfach folgend, den Lauf der Ausatmungsluft zu beeinflussen und zu einem bestimmten Punkt im Munde hinzulenken, dadurch gefördert werden, daß wir neben den dunkleren Vokalen und auch dem i die klingenden Konsonanten (m, n, w, s) sowie auch das t — man muß hier in jedem Falle streng individualisierend vorgehen — zu Übungen verwenden, wir „fangen", wie der terminus technicus sagt, damit den Ton, „führen ihn im Bogengang" und tragen dazu bei, daß die Stimme mit Ausnutzung aller Resonanzräume „vorn sitzt". Im Anschluß daran sei besonders betont, daß durch exakte Untersuchungen nachgewiesen wurde, daß beim Kunstsänger eine größere Arbeitsleistung den peripheren (Zunge, Lippen, Mundboden etc.) zugewiesen wird,

Digitized by Google
Original from UNIVERSITY OF CALIFORNIA
Generated on 2019-10-24 12:13 GMT / http://hdl.handle.net/2027/uc1.b3252759
Public Domain in the United States, Google-digitized / http://www.hathitrust.org/access_use#pd-us-google

sie werden belastet und der Kehlkopf entlastet. (Beim Natursänger ist das Umgekehrte der Fall.) Wir können des weiteren konstatieren, daß bei geschulten Sängern, wenn man die Bewegungen ihres Ansatzrohres graphisch registriert, die Differenzen der einzelnen Vokale stark herabgesetzt sind und sich so das Bestreben dokumentiert, eine womöglichst gleiche und einheitliche Form des Ansatzrohres zu bewahren.

8. Bei der Stimmbildung ist das größte Gewicht auf eine Disziplin des Hörens zu legen, weil auf dem Wege der Nachahmung eines guten stimmlichen Vorbildes sich die Stimmorgane genau so wie für die Tonhöhe so auch für die Tonqualität von selbst in die zweckdienlichste Lage einstellen. Wesentlich unterstützt wird dieses so wichtige Moment in der Stimmbildung durch die schon besprochenen physiologischen Grundgesetze der Atmung, des Stimmeinsatzes, der Stellung des Larynx und der Verhältnisse des Ansatzrohres (Mackenzie faßt diese Momente mit den Worten: „Die bewegende Kraft, das schwingende und das resonierende Element" zusammen), denn sie allein ermöglichen es, daß der vom Ohr des Sängers aufgenommene Ton sich dem Gefühl einprägt und sein Charakter vom Gedächtnis behalten wird und daß der beabsichtigte Ton im gegebenen Augenblicke in allen seinen Qualitäten richtig wiedergegeben wird und wir wohl daher mit Recht behaupten dürfen: Ein richtiges Muskelgefühl und ein treues Muskelgedächtnis sind neben einem feinen Gehör die Stützpunkte für den Sänger. (In meiner früher zitierten Arbeit über den „Primären Ton" habe ich diesen Gedanken, auf den auch Chiari besonders die Aufmerksamkeit lenkt, weiter ausgeführt.)

Ich möchte die Besprechung meines heutigen Themas nicht schließen, ohne vorher noch einen Punkt zu berühren, der teils in Vergessenheit geraten zu sein scheint, teils ein weit verbreiteter Irrtum ist und der doch von einer nicht zu unterschätzenden Bedeutung, wenngleich er mehr einem historischen Rückblick angehört, ist. So unrichtig es ist, wenn, wie das ja oft geschieht, ein Gesangslehrer seine Kenntnisse und seine Methode auf einige gesammelte und leider oft nicht verstandene physiologische Tatsachen basiert und darauf eine Art Kunstgesangsphysiologie gründet und aufbaut, so ist es noch viel verwerflicher, wenn ganz einfach alles Physiologische als unbrauchbar und sogar als unrichtig bezeichnet, einfach über Bord geworfen wird und man sich darauf beruft, die alten Italiener hätten nichts von Physiologie gewußt und wären doch die besten Stimmbildner gewesen. Diese Ansicht ist eben nicht richtig und ich möchte daher auf eine sehr interessante und dankenswerte Arbeit von Prof. Franz Haböck („Die Musik", VIII. Jahrgang, Heft 24) betitelt: „Die physiologischen Grundlagen der altitalienischen Schule", mit besonderer Empfehlung und Nachdruck hinweisen, in welcher der geschätzte Autor den Nachweis bringt, daß die allgemein und besonders in Italien ver-

Generated on 2019-10-24 12:13 GMT / http://hdl.handle.net/2027/uc1.b3252759
Public Domain in the United States, Google-digitized / http://www.hathitrust.org/access_use#pd-us-google
Digitized by Google
Original from UNIVERSITY OF CALIFORNIA

breitete Meinung, die alte Schule sei auf reinem Empirismus aufgebaut gewesen, den Tatsachen eben nicht entspricht. Im Gegenteil. Die Gesangspädagogen des 16. und 17. Jahrhunderts, aber auch die der späteren Zeit, hatte in der Tat das ganze physiologische Wissen ihrer Zeit zur Voraussetzung und basierte ihre Methode auf den engen Zusammenhang zwischen Wissenschaft und Empirismus.

Ich bin am Schlusse meiner Ausführungen und möchte da noch eine Ansicht von Avellis (Frankfurt a. M.) wiedergeben, weil sie mir das Verhältnis von Physiologie und Gesangspädagogik überaus treffend zu charakterisieren scheint. Er sagt: „Gesangslehrer und Arzt sprechen zwei Sprachen, die sich nicht immer verstehen, weil sie nicht bloß jede für sich eine willkürliche Nomenklatur gebrauchen, sondern auch weil es zwischen den Lehrern der Kunst und den Hütern der Wissenschaft an einer Brücke und an einem gemeinsamen Ziel fehlt.“ In den letzten zwei Jahrzehnten ist es gewiß in dieser Beziehung besser geworden, es haben sich diejenigen, die stimmphysiologisch arbeiten, oft an die Gesangspädagogen gewendet, aber auch vice versa. Die wirklichen ernsten Stimmbildner haben das Streben, sich über die Stellung der Physiologie zu dieser oder jener Frage genauer zu unterrichten, in dem Bewußtsein und in der Erkenntnis, daß nur diejenige Gesangsmethode Erfolg haben kann, welche niemals gegen die von der Natur gegebenen und wissenschaftlich begründeten Gesetze verstößt. Und wenn auch die Physiologie der Gesangspädagogik keine neuen Methoden geben will, so hat sie doch das große Verdienst, den schweren Weg des Stimmbildners beleuchten und ihm die Richtigkeit oder Unrichtigkeit dieses oder jenes Schrittes theoretisch erweisen zu können. In diesem Sinne mögen auch meine heutigen Ausführungen über die physiologischen Grundbedingungen einer richtigen Stimmbildung einen Beitrag geleistet haben zu der Frage des Zusammenhanges der wissenschaftlichen Forschung und der praktischen Gesangspädagogik.

Über die konservative Behandlung der subakuten und chronischen Nebenhöhleneiterungen.

Von Privatdozenten Dr. **N. Sack** in Moskau.

Die großartigen Fortschritte, die die Chirurgie in der Ausarbeitung neuer Methoden zur Behandlung verschiedener Krankheitsformen gemacht hat, sind bewundernswert und allgemein bekannt. Es gibt kaum einen Teil des menschlichen Körpers, wohin der modern ausgebildete Chirurg nicht mit seinem Messer zielbewußt eindringt. Schädelhöhle und Wirbelsäulekanal, Gallenwege, Niere

Digitized by Google
Original from UNIVERSITY OF CALIFORNIA
Generated on 2019-10-24 12:13 GMT / http://hdl.handle.net/2027/uc1.b3252759
Public Domain in the United States, Google-digitized / http://www.hathitrust.org/access_use#pd-us-google

und endlich Lunge und Herz mit ihren großen Gefäßen sind jetzt für den geübten Operateur nicht mehr ein „Noli me tangere“ geblieben. Auch unsere jüngere Spezialität — die Rhinologie — hat mit dieser gewaltigen und glorreichen Entwicklung Schritt gehalten. Es ist hier ganz überflüssig, diejenigen zu nennen, welche sich um die Ausarbeitung und Vervollkommnung der radikalen und radikalsten Operationen in der Nase und ihrer Umgebung unsterbliche Verdienste erworben haben.

Trotz dieses siegreichen Aufschwunges der operativen Rhinologie sind schon jetzt Stimmen laut, die vor einer Operationslust und einem zu radikalen Vorgehen, zum Beispiel bei den Nebenhöhleneiterungen, warnen. Es ist dabei auffallend, daß diese Stimmen gerade den bekanntesten und geschicktesten Spezialisten angehören, welche die Operationstechnik vollständig beherrschen. So, zum Beispiel, hat sich in der letzten Zeit der bekannte Dozent Hajek (Wien) in dem Sinne geäußert, daß nicht in allen verschleppten Fällen von Nasenempyem eine radikale Operation notwendig ist, daß vielmehr in jedem, auch vernachlässigten Falle die konservative Behandlung erprobt werden muß. Moure empfiehlt ebenfalls, bevor man zur Operation in der Nase und den Nebenhöhlen schreitet, zuerst alle möglichen konservativen Behandlungsmethoden zu erproben, da letztere auch in den hartnäckigen Fällen oft sehr nützen. In der Sitzung der Wiener Laryngologischen Gesellschaft im Januar 1909 teilte Dozent Hajek 2 Todesfälle nach der Radikaloperation der Stirnhöhleneiterung mit (außerdem sind bis jetzt noch 36 ähnliche Fälle beschrieben worden[1]) und äußerte sich dabei, daß die Mehrzahl der unkomplizierten chronischen Empyeme nach der endonasalen Behandlung so weit gebessert wird, daß die belästigenden Symptome aufhören. Nur die schweren Fälle mit Knochenerkrankungen, mit bereits eingetretener Fistelbildung, mit drohender Orbital- oder Cerebralkomplikation, sind reif für die Radikaloperation. Endonasal gebesserte Fälle, meint weiter Herr Dozent Hajek, wenn sie auch nicht geheilt sind, sind noch lange nicht für die Radikaloperation reif. Jedenfalls ist nicht ohne weiteres zu entscheiden, ob im speziellen Falle das weitere Verbleiben einer Sekretion der Stirnhöhle oder die Radikaloperation das Gefährlichere sei. In der Diskussion, die in einer der nächsten Sitzungen der Gesellschaft stattfand, berichteten auch andere Mitglieder über Todesfälle nach der Radikaloperation und mahnten, die Indikationen zu dieser Operation außerordentlich rigoros zu stellen.

Gewöhnlich wird der konservativen Behandlung vorgeworfen, daß sie sehr lange dauert. Aber es ist ja klar, daß eine Methode, die allmählich normale Verhältnisse in den kranken Nebenhöhlen mit langdauernden Eiterungen und Veränderungen in der Schleimhaut zu schaffen bestrebt ist, monate- oder so-

[1]) Und wie viele letale Fälle sind nicht beschrieben worden?

Digitized by Google
Original from UNIVERSITY OF CALIFORNIA
Generated on 2019-10-24 12:13 GMT / http://hdl.handle.net/2027/uc1.b3252759
Public Domain in the United States, Google-digitized / http://www.hathitrust.org/access_use#pd-us-google

gar jahrelang durchgeführt werden muß. Weil macht eine ganz richtige Bemerkung[1]), daß die ausgiebige intranasale Therapie nicht Wochen, sondern Monate und Jahre dauern kann und muß, bevor man sich zur Operation entschließt. Wenn jeder Patient wissen würde, daß die radikale Operation eine Mortalität von 4—5% aufweist, so würde er es gewiß vorziehen, lieber einen Versuch zu machen, langsam seinen Zustand zu verbessern, als einen Sprung ins Ungewisse zu tun. Auch darf diese Langwierigkeit der konservativen Behandlung der Nebenhöhleneiterungen den Arzt nicht abschrecken. Wir wissen ja, daß auch die radikal Operierten nicht selten sich einer monate-, ja sogar einer jahrelangen Nachbehandlung unterziehen müssen. Jeder beschäftigte Spezialist weiß von solchen Fällen zu erzählen, welche zwei- bis dreimal und immer radikaler operiert wurden, ohne daß doch der Pat. von seinen Beschwerden befreit wurde. Dr. Jansen, einer der radikalsten und erfahrenen Chirurgen, berichtet über Fälle, die nach der Radikaloperation 2 Jahre und mehr nachbehandelt werden mußten. Es ist in solchen Fällen doch immer fraglich, ob nicht dabei außer der Operation andere Heilungsfaktoren mitgespielt haben.

Und in der Tat herrscht jetzt unter den Rhinologen die Überzeugung, daß die Radikaloperation der Nebenhöhlen nur in jenen Fällen angezeigt ist, wo keine Aussicht auf die konservative Behandlung mehr besteht, oder wo vitale Indikationen dazu drängen. In allen anderen Fällen muß diese oder jene konservative Behandlung erprobt und geduldig durchgeführt werden.

Es liegt ja klar auf der Hand, daß, je sorgfältiger wir die subakuten, zum Chronischwerden neigenden Sinusitiden diagnostizieren und behandeln, desto seltener wird es zu den hartnäckigen, jeder konservativen Therapie trotzenden Formen kommen, welche eine radikale Operation fordern. Wir müssen deshalb jeden Versuch, die Frühdiagnose zu erleichtern (Diaphanoskopie, Absaugen, Röntgenoskopie etc.) und dadurch eine frühe konservative Behandlung einleiten zu ermöglichen, mit Freuden begrüßen. Je früher wir die subakuten und die nicht sehr chronischen Empyeme der Nase einer energischen und planmäßigen Behandlung unterziehen, desto seltener wird sich später die Notwendigkeit einer radikalen (oft entstellenden) Operation erweisen.

Ich will jetzt nur kurz bei der Beschreibung der konservativen Methoden, die bisher empfohlen wurden, verweilen, um danach meine Methode, die ich in den letzten Jahren ausgearbeitet habe, eingehender zu schildern. Diese konservative Methode gab mir in der größten Mehrzahl der hartnäckigen subakuten, sowohl als auch chronischen Fälle von Nasenempyem sehr gute, oft sogar unerwartet ausgezeichnete Resultate.

---

[1]) Bericht über die Sitzung der Wiener Laryngologischen Gesellschaft. Monatsschrift f. Ohrenheilk., 1909, H. 6, pag. 246.

Digitized by Google
Original from UNIVERSITY OF CALIFORNIA
Generated on 2019-10-24 12:13 GMT / http://hdl.handle.net/2027/uc1.b3252759
Public Domain in the United States, Google-digitized / http://www.hathitrust.org/access_use#pd-us-google

Alle konservativen Methoden der Empyembehandlung haben als Gemeinsames die Bestrebung, den Eiterabfluß aus den erkrankten Höhlen zu erleichtern, indem sie die Abschwellung der Ostien mit verschiedenen Mitteln durchzuführen suchen. Andere Methoden versuchen sogar, in die erkrankte Höhle einige Mittel, z. B. Mentholdämpfe, CO_2-Gaze u. dgl., hineinzubringen. Außer den Bepinselungen mit Cocain-Adrenalin wurde von Dr. Iwanoff (Moskau) empfohlen, dieselbe Lösung im Liegen, bei zurückgeworfenem Kopfe, in die Nase einzugießen, in der Richtung nach den Ostien der erkrankten Höhlen. Er hofft, daß durch diese Methode einige Tropfen in die engen Spalten und eventuell in die Höhle selbst durchdringen werden und dort auf die erkrankte Schleimhaut einen guten Einfluß ausüben werden.[1])

Hempel und M. Schmidt raten in verschleppten subakuten Fällen die innerliche Darreichung von 4—5·0 Natr. jodati, welche Dosis eine gesteigerte Schleimabsonderung der erkrankten Höhle und einen forcierten Ausfluß aus derselben verursachen soll.

1904 hat Sondermann seine bekannte Methode der Absaugung des Eiters mittelst einer speziell dazu konstruierten Maske empfohlen, eine Methode, die später von Muck und Walb weiter ausgearbeitet und verbessert wurde. Ich muß noch die Behandlungsmethode der Sinusitiden mittelst positivem und negativem Politzern erwähnen. Des weiteren haben sich hervorragende Spezialisten bemüht, durch Sondierungen und Ausspülungen durch die Ostien der Nebenhöhlen den Eiter aus dem betreffenden Sinus zu entfernen und sofort eine entsprechende Ausspülung vorzunehmen (Siebenmann, Nager u. a.). Nager rät sogar, mit einer stumpfen Nebenhöhlenkanüle die dünne laterale Wand des Oberkiefers von der Nase her durchzubohren.

Nach den bahnbrechenden Arbeiten Biers hat Polyak (1906) diese Biersche Methode der Stauungsbehandlung für die akuten und subakuten Sinusitiden erprobt und warm empfohlen. Unlängst ist auch zum selben Zweck ein elektrisches Kopfbad angegeben worden, welches eigentlich nur einem partiellen Schwitzbad gleichwert ist. Ich muß noch die Bougiebehandlung nach James Grant[2]) erwähnen, die zur Erweiterung des Infundibulums und Erleichterung des Eiterausflusses dienen soll.

Wenn wir alle diese konservativen Behandlungsmethoden einer kritischen Durchmusterung unterziehen, so müssen wir zugeben, daß viele Fälle von akuten und subakuten Empyemen dadurch gebessert beziehungsweise geheilt werden

[1]) Dr. Iwanoff suchte auch diese seine Behauptung durch experimentelle Eingießungen von farbigen Lösungen am Kadaver zu erhärten. Aber meines Erachtens sind die Druckverhältnisse in den Höhlen (besonders kranken Höhlen) beim Lebenden ganz verschieden und gestatten das Eindringen der Flüssigkeit in die Höhle nur, wenn eine Gegenöffnung vorhanden ist.

[2]) Zitiert Monatsschr. f. Ohrenheilk., 1909, H. 12, pag. 894.

Digitized by Google
Original from UNIVERSITY OF CALIFORNIA
Generated on 2019-10-24 12:13 GMT / http://hdl.handle.net/2027/uc1.b3252759
Public Domain in the United States, Google-digitized / http://www.hathitrust.org/access_use#pd-us-google

können. Es bleibt aber noch eine große Zahl von Pat., die dadurch nur eine schnell vorübergehende Linderung ihrer Beschwerden verspüren. Und in der Tat besitzt ja das positive oder das negative Politzern sowie auch die Cocain-Adrenalinbehandlung u. dgl. nur eine ephemere Wirkung, weil sie die kranken Höhlen nicht vom Eiter ganz freimachen. Auch die Absaugung nach Sondermann, Muck und Walb leistet nur eine vorübergehende Erleichterung und Schwellungsabnahme der Ostien. Außerdem ist diese letzte Methode sehr umständlich und verlangt tägliches Besuchen der Pat. bei dem Arzt im Verlaufe von Wochen und Monaten. In einem Falle hat zum Beispiel Sondermann 4 Wochen lang täglich den Eiter abgesaugt, die Eitermenge hat erst dann nachgelassen und doch dauerte sie noch ganze 7 Monate.[1]) Es ist aber meines Erachtens sehr fraglich, ob die Genesung des Pat. bei so langer Dauer der Absaugung, oder vielmehr anderen günstigen Verhältnissen zugeschrieben werden muß. Es ist klar, daß nur in Ausnahmefällen der Pat. sich eine solche Behandlungsmethode gefallen lassen wird, die einen täglichen Besuch beim Arzt erfordert, und damit ist Anlaß zur Vernachlässigung und Verschleppung des Leidens gegeben.

Ich glaube, daß eine solche Therapie nur selten dem Pat. eine schnelle und vollständige Genesung bringen kann, ganz analog wie die Behandlung der Tuben- oder Ohrenkatarrhe mittelst Luftdusche allein, ohne entsprechende Nasen- oder Rachenbehandlung lange ungenügend oder ganz resultatlos bleiben wird, bis die Zeit oder eine Witterungsverbesserung Nachhilfe bringt.

Was die zweckmäßigere und sehr verlockende Behandlungsmethode mittelst Katheterisieren und Ausspülung anbetrifft, so ist sie sehr schön, notabene wenn sie ausführbar ist, was bekanntlich nur in einer kleinen Zahl der Fälle möglich ist, wo nämlich besonders günstige anatomische Verhältnisse vorliegen. Jedenfalls ist diese Methode trotz Cocainisierung oft sehr schmerzhaft und sehr zeitraubend. Auch die Biersche Stauungsbehandlung der Sinusitiden wird keine große Verbreitung finden können, weil sie nur unter strenger täglicher Kontrolle seitens des Arztes durchgeführt werden kann.

Alle diese Methoden sind bestrebt, die Ostien oder die Ausführungskanäle aus den Höhlen freizumachen, indem sie entweder die benachbarte Schleimhaut zur temporären Abschwellung bringen oder den Eiter künstlich aus dem Sinus mehr weniger entfernen.

Die Schwäche dieser Methoden besteht aber darin, daß das Abschwellen der Schleimhaut und die dadurch begünstigte Eiterabsonderung sowie auch die künstliche Eiterentfernung aus den Höhlen nur vorübergehend und kurzdauernd sind, und müssen diese Bemühungen öfters, sogar täglich, erneuert werden.

---

[1]) Archiv f. Laryngol., Bd. 17, pag. 431.

Digitized by Google
Original from UNIVERSITY OF CALIFORNIA
Generated on 2019-10-24 12:13 GMT / http://hdl.handle.net/2027/uc1.b3252759
Public Domain in the United States, Google-digitized / http://www.hathitrust.org/access_use#pd-us-google

Daraufhin versuchte ich eine Methode auszuarbeiten, die eine dauernde Abschwellung der Schleimhaut um die Ostien bringen konnte. Dadurch wären mehr normale und günstigere Verhältnisse zum beständigen Sekretabfluß aus der erkrankten Höhle geschaffen, ohne daß der Arzt dabei täglich behilflich sein müßte. Des weiteren wäre es denkbar, daß man durch diesen erweiterten Gang irgend welche Medikamente bis zur Sinusöffnung und eventuell in denselben hineinbringen könnte. Wenn wir im Besitze einer solchen streng konservativen Methode wären, die keine Opfer an Blut und Skeletteil fordern und die keine so häufige Besuche bei dem Arzt nötig machen, so wäre damit den Pat. viel gedient.

Aus meinen zahlreichen, seit Jahrzehnten gesammelten Beobachtungen, meistenteils an Kindern, kam ich allmählich zu der Überzeugung, daß die größte Mehrzahl der chronischen Naseneiterungen keine Naseneiterungen sensu strictiore sind. Es war mir immer klar, daß ein solches hartnäckiges Leiden, welches keine Entstehungsursache aufzuweisen vermag und welches keine Erklärung für die Hartnäckigkeit bietet, insbesondere bei den Kindern, die am meisten an den chronischen purulenten Rhinitiden leiden und im Vergleiche mit den Erwachsenen sehr wenig den thermischen, chemischen und anderen Reizungen ausgesetzt sind, etwas mehr als eine gewöhnliche Rhinitis purulenta sei. Es drängte sich in mir immer stärker die Überzeugung auf, daß der Eiter nicht **aus** der Nase, sondern **durch** die Nase kommt und daß die Ursache der Hartnäckigkeit dieser Eiterungen in den verborgenen Sinusitiden der Kinder[1]) zu suchen sei, die, wie bekannt, sehr oft nach den verschiedenen Infektionskrankheiten (wie Scharlach, Masern, Influenza, Pneumonie etc.) entstehen und jahrelang als gewöhnliche Naseneiterungen betrachtet und behandelt werden. Auf meine Anfragen gaben mir die Eltern des kranken Kindes allzu oft an, daß dieser dicke Schnupfen nach der oder jener überstandenen Krankheit datiere. Jeder beschäftigte Fachkollege weiß, daß dieser eitrige Schnupfen manchmal trotz der Operation der Rachen- und der Gaumenmandeln jahrelang bestehen kann zum großen Ärgernis der Eltern, die auf diese Operationen ihr ganzes Vertrauen gesetzt hatten.

Bei solchen chronischen Naseneiterungen der Kinder habe ich immer eine Nebenhöhleneiterung supponiert. Es ist zwar oft sehr schwer, eine chronische oder subakute Nebenhöhleneiterung zu diagnostizieren und zu beweisen. Alle diesbezüglichen uns zu Gebote stehenden Mittel versagen oft beim Kind. Diaphanoskopie ist bei dem feinen Knochenbau und nicht immer guter Ent-

[1]) Siehe Pathologie und Therapie der Rhin. atrophica von J. Adam; ref. in Monatsschr. f. Ohrenheilk., 1911, H. 1, pag. 112, wo der Verfasser auch meint, daß die meisten Rhin. purul. der Kinder als Nebenhöhleneiterungen gedeutet werden müssen.

Digitized by Google
Original from UNIVERSITY OF CALIFORNIA
Generated on 2019-10-24 12:13 GMT / http://hdl.handle.net/2027/uc1.b3252759
Public Domain in the United States, Google-digitized / http://www.hathitrust.org/access_use#pd-us-google

wicklung der Höhlen sehr unsicher. Auch die Rhinoskopie gibt meistens ungenügende Anhaltspunkte für die Diagnose. Was die Röntgenaufnahme des Schädels anbelangt, so ist noch die Technik derselben trotz der unlängst von Haike[1]) publizierten Verbesserungen bei dem Kinde schwer durchführbar. Meine Vermutung einer chronischen Nebenhöhleneiterung bei solchen Erkrankungen der Kinder wird noch dadurch gestützt, daß die Zahl der latenten Sinusitiden bei den Autopsien von verschiedenen Autoren sehr groß gefunden wurde. So fand zum Beispiel Wertheim (Breslau)[2]) bei 360 Sektionen in 26·3% sichere Nebenhöhleneiterungen der Nase, es hat also jede vierte Leiche ein Nasenempyem, nach Oppikofer (Basel) sogar jede zweite bis dritte Leiche. Nach Lappale ist diese Zahl gleich 32·5% und nach Martin 50% (!).[1]) Bei Kinderleichen fand Oppikofer die Zahl der latenten Sinusitiden gleich 62·5%. Auch Wertheim fand, daß die Mehrzahl der Empyeme in den Schädeln bei jungen Leichen bis 20 Jahren zu konstatieren sind.

Angesichts solcher Tatsachen halte ich es für berechtigt, jede chronische hartnäckige Naseneiterung, bei der wir keine genügende Ätiologie und Erklärung (Fremdkörper, Caries etc.) nachweisen können, als eine Nebenhöhleneiterung zu betrachten.

Die Behandlung solcher Naseneiterungen ist sehr schwierig und fordert sehr viel Zeit. Die besten Erfolge habe ich doch von den Beizungen der unteren Muschel und des mittleren Nasenganges unterhalb der mittleren Muschel mit Trichloressigsäure erhalten, die sehr oft zur kompletten Versiegung der Eiterung führte.

Diese meine zahlreichen Beobachtungen gaben mir den Anlaß, auch die subakuten und chronischen Nasenempyeme der Erwachsenen einer analogen Behandlung zu unterziehen. Ich zielte darauf hin, daß ich damit in vielen Fällen die hartnäckige Schleimhautschwellung in der Gegend des Proc. uncinatus, im Infundibulum oder in der Gegend der Ostien mit Erfolg bekämpfen und dadurch besseren Eiterabfluß herbeiführen werde.

Auch in den chronischen Fällen, wo keine besonderen Schwellungen vorhanden sind[3]) und freier Zutritt unter die mittlere Muschel möglich ist, hoffte ich auch mit der Arznei dicht an die Zuckerkandlsche Fontanelle vordringen zu können und dort eventuell an einer der Ostia accessoria — die bekanntlich ziemlich groß sein können — eine Ätzung machen zu können. Somit wäre es denkbar, daß in manchen Fällen von Highmoritis chronica auch

---

[1]) Archiv f. Laryngol., Bd. 23, H. 2, pag. 206.

[2]) Archiv f. Laryngol., Bd. 19.

[3]) Nach Wertheims Untersuchungen sind die Ostien der Nebenhöhlen in vielen chronischen Fällen bedeutend erweitert und leicht zugänglich (l. c. pag. 175). Dasselbe berichtet auch Röpke (Archiv f. Laryngol., Bd. 8, H. 2).

Generated on 2019-10-24 12:13 GMT / http://hdl.handle.net/2027/uc1.b3252759
Public Domain in the United States, Google-digitized / http://www.hathitrust.org/access_use#pd-us-google
Digitized by Google
Original from UNIVERSITY OF CALIFORNIA

etwas von der Ac. trichloracetic. in die Höhle selbst eindringen könnte. Ebenso suchte ich in Fällen von vermuteter Ethmoiditis posterior oder Sphenoiditis nach gründlicher Cocain-Adrenalinisierung mit der armierten Sonde eine Ätzung in der Gegend der entsprechenden Ostia tief hinten zu machen.

Ich gehe jetzt zur Beschreibung dieser meiner Methode über, welche ich in allen Fällen von subakuten und chronischen Empyemen, wo keine ernsten Symptome zur Operation drängen, mit mehr weniger Erfolg durchführe.[1])

Nachdem die Diagnose eines Empyems dieser oder jener Höhle festgestellt war, betupfte ich mit Cocain-Adrenalin den mittleren Nasengang und die Rima olfactoria. Dann suche ich mit einer feinen Sonde, die mit etwas Baumwolle armiert und mit Cocain-Adrenalin imprägniert ist, in den mittleren Nasengang unter die mittlere Muschel durchzudringen (bei Highmoritis, Frontitis oder Ethmoiditis anterior) oder aber in die R. olfactoria nach oben oder nach hinten (bei Ethmoiditis posterior oder Sphenoiditis). Ich suche somit die Ostia der betreffenden Höhlen zu berühren. Ich lasse die Sonde mit der Lösung 3—5 Minuten in dem engen Gange liegen, bis die Schwellung ganz verschwunden und die Schleimhaut blaß geworden ist. Nachher mache ich eine Absaugung mittelst des Saugapparates von Muck, bis wieder Eiter aus der kranken Höhle kommt, was abermals die früher gestellte Diagnose bestätigt. Nachdem ich diese Prozedur einige Male wiederholt und die Nase gründlich gereinigt habe, gehe ich mit der Sonde, die etwas Watte mit Ac. trichloracet. liquefactum concentr. trägt, in die Richtung der kranken Höhle und betupfe das betreffende Ostium. Der Ätzung folgt gleich eine Ausspritzung der Nase mit einer warmen Na 2 CO_3-Lösung.[2]) In jenen Fällen, wo die mittlere Muschel sehr fest an der lateralen Höhlenwand liegt und die Sonde nicht in den Spalt eindringen kann, luxiere ich die Muschel mittelst eines feinen Spatels (welche bei der Septumoperation gebraucht werden) nach oben, bis ein Knistern hörbar wird, und erweitere mir somit die Passage. Und umgekehrt, bei sehr enger Rima olfactoria biege ich die mittlere Muschel mehr nach außen, um größeren Raum für die Sonde zu gewinnen.

Nach der Ätzung wird der Pat. nach Hause entlassen mit der Anweisung, sich die Nase zwei- bis dreimal täglich mit einer alkalischen Lösung auszuspülen (Plasma Nasal oder NaChl. Na 2 CO_3, Na 2 bor. aa.), und in einigen Tagen wieder zur Ätzung der anderen Seite bestellt, wenn eine doppelseitige

[1]) Natürlich, wenn eine zwei- bis dreimalige Ätzung nach meiner Methode keine befriedigenden Resultate ergibt, gehe ich zu anderen Behandlungsmethoden über.

[2]) Die Ausspritzung muß eine reichliche sein (2—3—4 Gläser), wenn man die Ätzung ganz schmerzlos machen will. Außerdem müssen die Pat. auch zu Hause bei wiederkehrendem Reißen und Jucken in der Nase wieder warme Ausspritzungen machen.

Digitized by Google
Original from UNIVERSITY OF CALIFORNIA
Generated on 2019-10-24 12:13 GMT / http://hdl.handle.net/2027/uc1.b3252759
Public Domain in the United States, Google-digitized / http://www.hathitrust.org/access_use#pd-us-google

Höhlenentzündung vorliegt. Bei einseitiger Entzündung darf die folgende Ätzung nicht früher als in 8 Tagen stattfinden.

Außer den Ausspülungen machen die Pat. zu Hause sich noch Einträufelungen oder einen Spray mit einer Cocain-Adrenalinlösung. Bei dem nächsten Besuche geben die Pat. gewöhnlich mit Freude an, daß die quälenden Kopfschmerzen jetzt nachgelassen haben, die Naseneiterung bedeutend geringer und die Atmung viel freier geworden ist. Nach 3—5 Ätzungen in der beschriebenen Weise fühlen sich die Kranken in jeder Beziehung soweit erleichtert, daß sie auf weitere Behandlung verzichten zu können glauben. Und auch objektiv ist leicht zu konstatieren, daß die Nasenwege und die Gegend des Hiatus semilunaris, der R. olfactoria[1]) und die Nasopharynx fast frei von Eiter, die Nase frei für die Luftpassage ist und keine Schmerzhaftigkeit in der Gegend der betreffenden Nebenhöhle mehr besteht. Kurz, Pat. und Arzt sind zufrieden. Es läßt sich natürlich nicht genau feststellen, ob die Höhlenschleimhaut schon ganz normal ist, ob alle entzündlichen Erscheinungen abgeklungen seien, aber subjektiv und objektiv sind keine krankhaften Symptome zu konstatieren. Und wenn in manchen Fällen noch eine kleine, zeitweise erscheinende Naseneiterung besteht, so legen die Pat. darauf keinen großen Wert mehr. Warum soll der Arzt sie nicht als geheilt oder fast geheilt entlassen?

Natürlich neigen solche Pat. sehr zu Rezidiven. Sie müssen vom Arzt belehrt werden, daß sie sich gut in acht nehmen und jeden Schnupfen als eine für sie ernste Erkrankung betrachten und behandeln müssen. Wenn diese meine Behandlungsmethode der subakuten, verschleppten und der chronischen Sinusitiden mich im Stiche läßt, so mache ich die Resektion der mittleren Muschel, und nach der Heilung der Wunde gehe ich wieder zu den Ätzungen der Ostien über. Viele hartnäckige Fälle heilen erst jetzt.

Ich glaube, diese einfache und für den Pat. leichte Methode der Behandlung der subakuten und auch vieler chronischen Nebenhöhleneiterungen den Fachkollegen recht warm empfehlen zu dürfen. Die Vorzüge dieser konservativen Behandlung, die keine täglichen Besuche bei dem Arzt verlangt und keine blutigen Eingriffe fordert und dennoch sehr befriedigende, manchmal sogar ausgezeichnete Resultate gibt, liegen auf der Hand.

Ich bin der Überzeugung, daß nicht nur die operativen, sondern auch die konservativen Methoden der Empyembehandlung einer weiteren Ausarbeitung und Vervollkommnung wert sind.

---

[1]) Leichte Verklebungen, die nach der Ätzung in diesen schmalen Wegen manchmal stattfinden, werden später gelegentlich mit einer Sonde oder mit einem passenden Spatel getrennt, ohne nennenswerten Schmerz.

Digitized by Google
Original from UNIVERSITY OF CALIFORNIA
Generated on 2019-10-24 12:13 GMT / http://hdl.handle.net/2027/uc1.b3252759
Public Domain in the United States, Google-digitized / http://www.hathitrust.org/access_use#pd-us-google

Aus der königl. ungarischen Universitätsklinik für Nasen- und Halskrankheiten in Budapest (Direktor: Prof. Dr. A. Onodi).

Das Salimenthol in der Rhino-Laryngologie.

Von Dr. **Árpád Lengyel.**

Der Aufschwung der Arzneiproduktion im Laufe der letzten Jahre brachte eine ganze Menge neuerer Arzneimittel in Verkehr, so daß der praktische Arzt sich nur in dem Falle zu orientieren weiß, wenn er in den Besitz verläßlicher Daten über die Brauchbarkeit der Mittel gelangt.

Für das Erproben der für gut scheinenden Arzneimittel sind die Kliniken und Hospitäler besonders geeignet. Dies veranlaßte uns, die Brauchbarkeit des Salimenthols der Firma Dr. R. Scheuble & Dr. A. Hochstetter in Tribuswinkel an dem Krankenmaterial der Universitätsklinik für Nasen- und Halskrankheiten zu erproben.

Das Salimenthol ist chemisch ein Salicylsäureester des Menthols, somit eine Kombination zweier allgemein gebrauchter Mittel. Es ist eine ölartige, gelbliche, durchsichtige, neutral wirkende Flüssigkeit, welche sich in Äther und Chloroform leicht auflöst, aber mit Glycerin und Wasser bloß emulgierbar ist.

Von der Erfahrung ausgehend, daß durch die Kombination mehrerer Arzneimittel mehrere Krankheitssymptome überwunden werden können, befassen sich die chemischen Fabriken mit Vorliebe mit Erzeugung solch kombinierter Arzneimittel, wodurch eventuell die unangenehme Nebenwirkung des einen oder anderen Mittels ausgeschlossen werden kann.

In Anbetracht der Kombination dieses Mittels hielten wir es für angezeigt, bei akuten, schmerzhaften und entzündlichen Erkrankungen der Nase, des Rachens und des Kehlkopfes das Salimenthol auszuprobieren, indem wir einerseits auf die bakterizide Wirkung der Salicylsäure rechneten, andrerseits die anästhesierende und entzündungshemmende Eigenschaft des Menthols uns vor Augen hielten. Außerdem experimentierten wir mit Salimenthol auch bei Kehlkopftuberkulose.

Betreffs der bakteriziden Wirkung des Salimenthols stellte ich auch bakteriologische Untersuchungen an mit eitererregenden Kokken und mit kapseligen und sporenbildenden Bacillen.

Die Methode, welche ich bei meinen Untersuchungen befolgte, war folgende:

Mit 1 cm^3 Bouillon emulgierte ich eine Öse (von 2 *mm* Durchmesser) Bakterien und von dieser Emulsion nahm ich eine Öse voll zu $^1/_2$ cm^3 20- bis 50%iger Salimenthollösung, und diese Mengung setzte ich durch $^1/_2$ Stunde in ein Thermostat von 37° C, dann emulgierte ich von dieser Lösung eine Öse voll mit gelöstem Agar-Agar, goß es in eine Petrischale und setzte es durch

Digitized by Google
Original from UNIVERSITY OF CALIFORNIA
Generated on 2019-10-24 12:13 GMT / http://hdl.handle.net/2027/uc1.b3252759
Public Domain in the United States, Google-digitized / http://www.hathitrust.org/access_use#pd-us-google

24 Stunden in das Thermostat. Zur Kontrolle stellte ich gleichzeitig dasselbe Verfahren an mit $^1/_2$ cm^3 Bouillon und mit $^1/_2$ cm^3 $1^0/_{00}$iger Sublimatlösung, und es ergab sich, daß nach 24 Stunden die Anzahl der Kolonien auf 100 cm^2 Fläche bei Bouillon-Agar 92—400, bei Sublimat-Agar 4—35 und bei Salimenthol-Agar 0—2 war.

Diese Zahlen beweisen daher überzeugend die starke bakterizide Wirkung des Mittels.

Was nun die Heilwirkung betrifft, erhielten wir bei den einzelnen Erkrankungssymptomen folgende Resultate:

Bei Rhinitis acuta bestand das Verfahren darin, daß wir in konzentrierte oder $50^0/_0$ige Salimenthollösung getauchte Tampons an die angeschwollene Muschel anlegten und als wir etwa nach 10 Minuten den Tampon entfernt haben, war die Schleimhaut merklich blässer geworden und die Muscheln zogen sich zusammen.

Durch diese einige Male wiederholte Behandlungsmethode hat die infolge der Entzündung vermehrte Sekretion abgenommen, zu welcher Wirkung die infolge der Gefäßzusammenziehung verminderte Blutversorgung und Aderwandverdichtung beitrug. Manchmal war auch eine einzige Tamponade genügend zur Kupierung des Schnupfens, im übrigen war der Verlauf der Krankheit wesentlich kürzer.

Das Mittel beschädigt nicht die Schleimhaut, weil die Mentholkombination die reizende und ätzende Lokalwirkung der Salicylsäure verhindert.

Besonders müssen wir die Wirkung des Mittels bei Rhinitis fibrinosa hervorheben: Es handelte sich um ein 17jähriges Mädchen, das ein mäßiges Fieber hatte und bei dem in der Nase bakteriologisch Streptokokken vorhanden waren. Die fibrinösen Beläge sind infolge der Behandlung — tagsüber mehrmals durch 5—5 Minuten applizierte reine Salimentholtamponaden — rasch verschwunden.

Zu erwähnen ist ferner eine an nasalem Asthma leidende 48jährige Pat.; in der Nase war keine andere pathologische Veränderung als eine starke Injektion des vorderen Teiles der mittleren Muschel und der entsprechenden Fläche der Nasenscheidewand. Bei Berührung dieser Stellen erstand ein starker Hustenreiz. Etwa nach dreiwöchentlicher Salimentholpinselung ist die Injektion der genannten Teile verschwunden, die Reflexreizung der Nasenschleimhaut und auch das Niesen blieb aus, die Behandlung hatte aber weder auf die Atembeschwerden noch auf das Asthma irgend welchen Einfluß.

Bei akutem Rachenkatarrh das Mittel in 20—$50^0/_0$iger Öllösung mit gewöhnlich gebrauchtem Rachenpinsel appliziert, erlöscht es sehr schnell das brennende und kratzende Gefühl und auch eventuelle Schluckschmerzen.

Bei follikulärer Tonsillitis gaben wir von einer $10^0/_0$igen alkoholischen Lösung $^1/_2$—1 Kaffeelöffel in ein Glas Wasser zum Gurgeln mit ebenso befriedigendem Erfolg.

Digitized by Google
Original from UNIVERSITY OF CALIFORNIA
Generated on 2019-10-24 12:13 GMT / http://hdl.handle.net/2027/uc1.b3252759
Public Domain in the United States, Google-digitized / http://www.hathitrust.org/access_use#pd-us-google

Bei Laryngitis acuta ließen wir eine 10—20%ige wässerige Emulsion mittelst eines Inhalationsapparates oder von reiner Salimenthollösung, 15 bis 20 Tropfen in heißes Wasser getropft, inhalieren, ebenfalls mit gutem Erfolg.

Im Anfangsstadium der Kehlkopftuberkulose, weiter bei diffusen Larynxinfiltrationen und Ulcerationen dosierten wir das Mittel mit Kehlkopfspritze und haben die Erfahrung gemacht, daß die Schluckschmerzen rasch und anhaltend gelindert werden. Hie und da reinigen sich rasch die Ulcerationen, manchmal heilen sie auch, zumal nach Spiess „die Anästhesie nicht nur als symptomatisches Verfahren, sondern auch als heilender Faktor eine Rolle spielt".

Die Einspritzungen haben wir mit Vaselinöl auf die Hälfte verdünnten oder mit konzentrierten Lösungen verrichtet.

Gegenüber den bis jetzt in Gebrauch gestandenen reinen Mentholeinspritzungen hat unser Verfahren noch den Vorteil, daß der bei der Ausatmung den Kranken und seine Krankheit von weitem verratende Mentholgeruch nicht riechbar ist, weiterhin daß wir durch Verschlucken des Mittels auf den Digestionsapparat unangenehme Nebenwirkung nicht konstatierten.

Unsere Erfahrungen zusammenfassend, sehen wir, daß die Therapie der oberen Luftwege mit einem wertvollen Mittel bereichert wurde, welches bei akuten entzündlichen Erkrankungen der oberen Luftwege, ferner bei Kehlkopftuberkulose mit gutem Erfolg angewendet werden kann, zumal es nicht nur als Anästhetikum wirkt, sondern auch die Heilung ulceröser Prozesse fördert.

Vereinsberichte.

Wiener Laryngologische Gesellschaft.

Sitzung vom 11. Januar 1911.

(Offizielles Protokoll.)

Vorsitzender: Hofrat Prof. O. Chiari; Schriftführer: Privatdozent Dr. O. Kahler.

Hofrat Chiari begrüßt die Herren DDr. Sueß, Muszkat, Hofmann und Mosel als Gäste.

1. Dr. Braun stellt die höchst seltene **Kombination eines Carcinoms des linken Sinus piriformis** mit den Folgen einer direkten traumatischen **Fraktur des Schildknorpels** vor. (Aus dem Kassenambulatorium Dozent Hajek.)

Der 57jähr. Pat. W. erscheint am 7. XII. 1910 in unserer Ambulanz mit der Angabe, daß er am Vortage bei einer Kanalarbeit in eine Tiefe von 5 *m* gestürzt und dabei mit der vorderen Halsfläche gegen einen Holzpfosten aufgefallen sei. Die Schmerzen unmittelbar nach dem Unfalle steigerten sich im Laufe der nächsten Stunden ganz bedeutend, es kam zu leichter Schwellung des Halses. Auch Blut habe er in der Nacht ausgespuckt und gehustet und seit dem Morgen brachte er keinerlei Nahrung, auch flüssiger Natur, mehr

Digitized by Google
Original from UNIVERSITY OF CALIFORNIA
Generated on 2019-10-24 12:14 GMT / http://hdl.handle.net/2027/uc1.b3252759
Public Domain in the United States, Google-digitized / http://www.hathitrust.org/access_use#pd-us-google

hinunter, während er vorher ganz ausdrücklich keinerlei Schluckbeschwerden gehabt haben will. Diese Angabe war deswegen von großer Wichtigkeit, weil ich bei seinem Anblicke sofort daran erinnert worden bin, daß er vor eineinhalb Jahren durch längere Zeit in ambulatorischer Behandlung gestanden war.

Es hatte sich damals um einen etwa haselnußgroßen, beweglichen Tumor, aus dem linken Sinus piriformis stammend, gehandelt. Die histologische Untersuchung des mit der Doppelcurette scheinbar gänzlich entfernten Tumors war leider verabsäumt. Doch konnte Pat. nach längerer Beobachtung gänzlich beschwerdefrei und anscheinend geheilt entlassen werden. Bei der jetzigen laryngoskopischen und äußeren Untersuchung ergab sich (7. XII. 1910) folgender Befund: Die linke äußere Halsseite leicht geschwollen und stark druckempfindlich, ein exzessiv schmerzhafter Druckpunkt an der linken Schildknorpelplatte. Daselbst deutliche Krepitation, Luftkissengefühl in der Umgebung. Die Haut darüber unverändert.

Bei der Laryngoskopie ergab sich: Ausgedehnte Suffusionen der linken Vallecula und im Bereiche des ödematösen Taschenbandes, welches das Stimmband völlig überlagert. Ödem der linken Plica aryepiglottica und beider Aryknorpel, die linke Kehlkopfhälfte fixiert. Das rechte Stimmband leicht subglottisch geschwollen.

Unter zunehmenden Schmerzen kam es schließlich im Laufe einer Woche zu einer prallen Schwellung der äußeren Halsgegend links, die Haut gerötet, fühlt sich heißer an. Deutliches Fluktuationsgefühl. Dazu die Angabe, in der letzten Nacht höchst übelriechenden, blutig tingierten Eiter ausgehustet zu haben. Bei der Laryngoskopie sieht man deutlich dicht unter der vorderen Kommissur Eiter von penetrantem Geruch hervorquellen, bei Druck auf die andere Halsgeschwulst wird die Entleerung reichlicher und damit der Zusammenhang manifest. Der äußere Absceß wird unter Lokalanästhesie eröffnet und 4 Eßlöffel jauchigen Eiters entleert. Durch die Incision wurde der an einer Stelle rauhe Schildknorpel bloßgelegt. Drainage. Verband.

Bei guter Drainage schon in den nächsten Tagen wesentliche Besserung. Die äußere und innere Schwellung gehen rasch zurück. Stimmbänder sichtbar. Beweglichkeit links noch eingeschränkt. Starkes Ödem des linken Aryknorpels. Nahrungsaufnahme ziemlich gut möglich. Aus der Kommissur kein Eiter mehr. Im Laufe einer Woche geht das restliche Ödem zurück, ebenso die Suffusionen der Vallecula und Taschenfalte; es handelt sich also um eine direkte Fraktur der linken Schildknorpelhälfte, die dank der vorgeschrittenen Verkalkung der Knorpel auch im Röntgenbilde gut sichtbar ist, mit Bildung eines subperichondrialen Hämatoms, das nach seiner Vereiterung innen spontan zum Durchbruch gekommen war; doch erst die ausgiebige Eröffnung von außen führte zur raschen Besserung. Bemerkenswert aber ist der weitere Verlauf. Denn fast unter unseren Augen sehen wir jetzt einen graurötlichen, höckerigen Tumor aus dem Sinus piriformis rapid hervorwuchern und den Aryknorpel und die Falte infiltrieren, der nach seinem ganzen Aussehen den Eindruck der Malignität macht. Die Lokalisation entspricht der Insertion des seinerzeit scheinbar gänzlich entfernten Tumors. Ob ersterer als Rezidiv des letzteren aufzufassen ist, bleibe dahingestellt. Eher wäre an ein latentes, schleichendes Weiterwuchern des ursprünglichen Tumors von irgend einer verborgenen, der Beobachtung sich entziehenden Stelle aus zu denken, dessen rapides, schrankenloses Wachs-

Generated on 2019-10-24 12:14 GMT / http://hdl.handle.net/2027/uc1.b3252759
Public Domain in the United States, Google-digitized / http://www.hathitrust.org/access_use#pd-us-google
Digitized by Google
Original from UNIVERSITY OF CALIFORNIA

tum in letzter Zeit sich ungezwungenerweise aus dem äußeren Trauma erklärt. Ob der Tumor zu der Vereiterung des Hämatoms beigetragen hat, läßt sich wohl schwer entscheiden.

2. Hofrat Prof. Chiari demonstriert einen nekrotischen Knochen, welchen er von der Glabella entfernte. Die Pat. wurde im April 1910 beiderseits nach Killian operiert; auch die beiden Siebbeine wurden ausgeräumt. Kurze Zeit nach anstandsloser Verheilung der Operationswunde stellten sich wieder Kopfschmerzen ein und im Dezember entwickelte sich beiderseits neben dem inneren Augenwinkel eine Fistel. Wegen immer zunehmender Kopfschmerzen schnitt er am 11. I. 1911 in die alte Narbe ein, welche kugelförmig über der Nasenwurzel die beiden Killianschen Schnittnarben verband. Er gelangte sofort in der Gegend der Glabella auf den platten, nekrotischen Knochen, welcher beiläufig $1^1/_2$ *cm* lang und 1 *cm* breit war. Nach Auskratzung einiger Granulationen wurde die Wunde offen tamponiert und wird offen behandelt.

Die Ursache dieser Nekrose ist wohl darin zu suchen, daß bei der Operation beider Stirnhöhlen mit dem verbindenden Bügelschnitt die hintere Fläche dieses Knochens wie immer ausgekratzt wurde. Von der vorderen Fläche waren natürlich die Weichteile, aber nicht das Periost entfernt worden; dadurch wurde die Ernährung des Knochens eine ungenügende und so kam es zu einem Absterben. Bei beiderseitigem Killian mit verbindendem Bügelschnitt dürfte es sich daher empfehlen, diesen Knochenteil, das ist die vordere Wand der Glabella, immer auch zu entfernen.

Sitzung vom 8. Februar 1911.

(Offizielles Protokoll.)

Vorsitz: Hofrat Prof. O. Chiari. Schriftführer: Dr. Kofler.

A. Wissenschaftliche Sitzung.

I. Privatdozent Dr. Fein stellt einen 58jährigen Mann vor, dessen Kehlkopf an der Stelle der Taschenbänder zwei symmetrische glatte Wülste zeigt, welche normale Schleimhautoberfläche besitzen, vollständig einander anliegen und das Lumen des Kehlkopfes derart verlegten, daß der Vorstellende am 1. XI. 1910 genötigt war, die Tracheotomie auszuführen. Die Natur dieser Wülste, welche ziemlich weich und anscheinend benigne sind, läßt sich nicht bestimmen. Sowohl Tuberkulose als auch Sklerom und Lues lassen sich ziemlich sicher ausschließen, auch Leukämie besteht nicht, so daß nur die Annahme eines chronisch entzündlichen Prozesses unbekannter Genese übrig bleibt. Fein beabsichtigt, da sich der Zustand während der Beobachtungsdauer von 6 Monaten nicht geändert hat, in nächster Zeit die Thyreotomie auszuführen und die Wülste abzutragen.

Prof. Réthi: Die laryngoskopische Untersuchung ergibt eine mehr oder weniger gleichmäßige Schwellung der Taschenbänder von blaßroter Farbe; die Schwellung erstreckt sich bis an die hinteren Enden derselben und Redner schließt auf Grund des Spiegelbildes Tuberkulose sowohl als auch Syphilis aus, ebenso muß eine Neubildung, insbesondere ein Lipom, ausgeschlossen werden. Man gewinnt den Eindruck einer weichen gleichmäßigen Schwellung und nicht den eines Tumors. Réthi hat einige derartige Fälle gesehen, doch war die Schwellung nur in einem einzigen Falle nahezu so hochgradig wie in dem vor-

Digitized by Google
Original from UNIVERSITY OF CALIFORNIA
Generated on 2019-10-24 12:14 GMT / http://hdl.handle.net/2027/uc1.b3252759
Public Domain in the United States, Google-digitized / http://www.hathitrust.org/access_use#pd-us-google

liegenden. Es wird sich wohl um eine einfache entzündliche Infiltration der Mucosa und Submucosa handeln ohne spezifischen Charakter. Auch hier dürfte wie in den anderen vom Redner beobachteten Fällen der weitere Verlauf diese Diagnose bestätigen.

II. Dr. Braun stellt aus dem Kassenambulatorium des Doz. Dr. Hajek einen Fall von **Tonsillarsklerose** vor.

Es handelt sich um eine rechtseitige Tonsillarsklerose, die durch etwa 3 Wochen in Beobachtung stand. Ursprünglich unter dem Bilde einer Angina phlegmonosa, entwickelte sich schließlich neben dem submaxillaren regionären Bubo ein speckig belegtes Ulcus an dem oberen Pole, dazu kam die düsterrote Färbung der Umgebung, die scharfe Abgrenzung, so daß das charakteristische Aussehen fast keinen Zweifel übrig ließ; der positive Spirochaetenbefund im Dunkelfeld und das Auftreten eines maculo-papulösen Syphilids bei Fehlen jeder anderen primären Eingangspforte sicherten die Diagnose in einwandfreier Weise. Es wurde die Salvarsantherapie eingeleitet.

III. Dr. Marschik demonstriert einen kirschgroßen **Speichelstein** aus dem linken Ductus submaxillaris eines 42jährigen Mannes. Derselbe erkrankte vor zirka 3 Wochen unter starker entzündlicher Anschwellung des Mundhöhlenbodens und der linken Halsseite. Nach Rückgang der entzündlichen Erscheinungen blieb ein Tumor des linken Mundhöhlenbodens zurück, der bei der Untersuchung des Pat. mit Rücksicht auf die große Härte, vollkommene Beweglichkeit, Schmerzlosigkeit und das Fehlen jeden entzündlichen Infiltrats der Umgebung unschwer als Fremdkörper, i. e. Speichelstein, zu erkennen war. Rötung und Schwellung der linken Caruncula sublingualis. Schlitzung der Schleimhaut und des Ductus submaxillaris förderte den Speichelstein zutage, der aus einer leicht zerbröckelnden, schalenartig aufgebauten Masse besteht. Ob eine Fistel zurückbleiben wird, ist wegen zu kurzer Beobachtungsdauer noch nicht festzustellen.

IV. Chiari berichtet über einen Fall von **Fremdkörper** (Knochen) **im linken Bronchus,** welchen die 34jährige Frau vor 5 Wochen aspiriert hatte, worauf sich starker Husten, Fremdkörpergefühl, Brechreiz eingestellt hatte und zwei Wochen später Bronchitis vom Arzte konstatiert wurde. Interner Befund fast normal bis auf etwas Giemen, Pfeifen und Schnurren über beiden Lungen. Bei der Bronchoskopie sah man im linken Bronchus zirka 2 *cm* unter der Bifurkation einen gelblichen Fremdkörper. Beim ersten Versuch der Extraktion wird der Knochen nur gelockert, beim zweiten gibt er nach und wird mit dem Rohre entfernt. Heilung nach einigen Tagen.

B. Administrative Sitzung.

Der Ökonom Prof. Réthi erstattet den Bericht und bekommt das Absolutorium. Der Sekretär Privatdozent Dr. Hajek ist abwesend.

Bei den Wahlen werden als neue wirkliche Mitglieder aufgenommen Herr Dr. Erhard Sueß und Dr. Karl Tschiassny. Als Funktionäre für das Jahr 1911 gehen aus der Wahl hervor: Präsident: Hofrat Prof. Chiari, Vizepräsident: Privatdozent Dr. W. Roth, Sekretär: Privatdozent Dr. Hajek, Ökonom: Prof. Réthi, Bibliothekar: Privatdozent Dr. Kahler, Schriftführer: Dr. O. Hirsch, Dr. Braun, Dr. F. Neumann.

Generated on 2019-10-24 12:14 GMT / http://hdl.handle.net/2027/uc1.b3252759
Public Domain in the United States, Google-digitized / http://www.hathitrust.org/access_use#pd-us-google
Digitized by Google
Original from UNIVERSITY OF CALIFORNIA

Referate.

I. Allgemeines.

Über Kropfblutungen. Von Brüning. (Archiv für klinische Chirurgie, 1910, Bd. 91, pag. 614.)

Anschließend an einen selbst beobachteten Fall bespricht B. die durch Blutungen ausgelösten Anfälle von „Kropfasthma" bezüglich ihrer klinischen Symptome, ihrer Ursachen (plötzliche Stauung in den Halsvenen, Traumen; in dem Falle von B. Rückstoß nach Gewehrschuß) und ihres Verlaufes. Differentialdiagnostisch kommen für das „Kropfasthma" in Betracht: 1. akuter Schleimhautkatarrh der Luftröhre, 2. akute Entzündung des Kropfes, 3. Kropfblutungen. Die Therapie sollte immer eine operative sein: bei hochgradiger Kompression der Luftröhre und ernster Lebensgefahr sofortige Exstirpation der betreffenden Kropfhälfte (womöglich ohne Tracheotomie), bei weniger schweren Symptomen erst Morphium und nach Abklingen der akuten Erscheinungen „Intervalloperation". H. H. Schmid.

Zur Frage der relativen Gutartigkeit mancher Sarkome und Carcinome. Von Dozent Dr. H. Koschier. (Wiener klin. Wochenschr., 1910, Nr. 17.)

Die radikalsten Operationen schützen oft nicht vor Rezidiven, hingegen manchmal geringere Eingriffe resultieren Heilungen durch Jahre hindurch. Manche Carcinome verhalten sich wie die Mäusecarcinome, sie haben keine Metastasen, die Lebensvorgänge der malignen Neubildungen sind eben noch unbekannt und müssen studiert werden. Bisher aber ist wohl immer die radikale Operation angezeigt. Baumgarten.

Das Marmorekserum bei der Behandlung der chirurgischen Tuberkulose. Von Dr. P. Glaessner. [Aus der chirurgischen Universitäts-Poliklinik der Charité.] (Zeitschr. f. Tuberkulose, XVI, 5.)

Das Serum wurde in 100 Fällen von chirurgischer Tuberkulose, speziell von Knochen, Gelenken, Drüsen, Sehnenscheiden, angewandt und die Behandlung möglichst hierauf beschränkt. Der Einfluß auf den Verlauf erschien im allgemeinen ein befriedigender zu sein, besonders bei Lymphdrüsentuberkulose, wo das spontane Verschwinden geschwollener Drüsen keine Seltenheit war. Vor allem aber hob sich das Allgemeinbefinden der Pat. in auffälliger Weise, trotzdem dieselben nur poliklinisch behandelt wurden und bessere Ernährung etc., wie solche eine Krankenhausbehandlung mit sich führt, ausgeschlossen war. Keller.

Die Bedeutung der Appetitlosigkeit bei Lungenkranken und ihre Behandlung. Von Dr. B. Schleisiek, leitender Arzt am Sanatorium „Erholung" in Sülzbayn. (Zeitschr. f. Tuberkulose, XVI, 5.)

In letzter Zeit mehren sich die Hinweise auf das häufige Auftreten tuberkulöser Appendicitis bei Lungentuberkulose und den Zusammenhang derselben mit andauernder Appetitlosigkeit, welche nach ausgeführter Operation sofort

Generated on 2019-10-24 12:14 GMT / http://hdl.handle.net/2027/uc1.b3252759
Public Domain in the United States, Google-digitized / http://www.hathitrust.org/access_use#pd-us-google
Digitized by Google
Original from UNIVERSITY OF CALIFORNIA

schwindet. Auch Schleisiek weist nachdrücklichst darauf hin und empfiehlt schon frühzeitig bei Appetitlosigkeit Tuberkulöser sorgfältige Abtastung der Blinddarmgegend und Tuberkulineinspritzung zur Sicherung der Diagnose, wodurch als Ausdruck der Lokalsekretion an der vorher nur auf Druck schmerzhaften Stelle auch spontane Schmerzen ausgelöst wurden. Hat man so den latenten Prozeß aufgedeckt, so soll die Operation ohne Aufschub gemacht werden, da in diesem Frühstadium dieselbe leicht und ungefährlich ist, von einer konservativen Behandlung aber nichts zu erwarten sei. Sodann bespricht Verfasser die auf gestörtem Chemismus des Magens beruhenden Fälle von Appetitlosigkeit sowie diejenigen, bei welchen jeder objektive Befund fehlt und die Toxine wahrscheinlich das ätiologische Moment abgeben; während hier im Gegensatz zu den ersteren die gebräuchlichen Stomatika nichts ausrichten, wirkt eine Tuberculinkur meist rasch und sicher. Keller.

Behandlung des Schleimhautlupus. Von Senator (Berlin). (Referiert nach einem Referat in der Münchener med. Wochenschr., 58. Jahrg., Nr. 1.)

Senator versteht unter Schleimhautlupus zum Unterschied von Schleimhauttuberkulose diejenige Erkrankung der Schleimhaut, welche dieselbe bei verhältnismäßig gutem Allgemeinbefinden und Beschwerdefreiheit in Form von Knötchen und Granulationen befällt. Therapeutisch empfiehlt er an erster Stelle die energische Entfernung alles Krankhaften mittelst Curette, Conchotom, Galvanokauter unter lokaler Anästhesie, ein Verfahren, das wegen der Rezidive oft wiederholt werden müsse, aber schließlich, wenigstens in sozialem Sinne, zur Heilung führe. Die Schwangerschaft ist nach Senators Erfahrungen von nachteiligem Einfluß auf den Schleimhautlupus, ähnlich wie bei der Tuberkulose. Verfasser befürwortet die Einrichtung von Lupusheimen und regt die Bildung von Vereinen für Lupusfürsorge nach Art des in Hamburg mit Erfolg arbeitenden, aus den verschiedensten Berufs- und Gesellschaftsklassen bestehenden Fürsorgevereines an. Reinhard.

Ludwig Türck. Zu seinem hundertsten Geburtstage. Von Prof. Dr. L. Réthi. (Wiener med. Wochenschr., 1910, Nr. 33.)

Eine schön geschriebene Erinnerung. Baumgarten.

Ehrlich 606 und Sklerom. Von Dozent Dr. J. Fein. (Wiener med. Wochenschrift, 1910, Nr. 52.)

In einem Falle wurde Ehrlich versucht, die Injektion hatte keinerlei Beeinflussung des Skleroms zur Folge. Baumgarten.

Eisensajodin in seiner rhino-laryngologischen Verwendung. Von Prof. Dr. Edmund Meyer. (Berliner klin. Wochenschr., 1910, Nr. 42.)

Eine Eisensajodintablette enthält 0·028 Eisen und 0·125 Jod. Verfasser hat es mit gutem Erfolg angewendet bei Kindern mit lymphatischer Konstitution, bei chronischen Bronchitiden, bei Asthma, bei Arteriosklerose, bei Aneurysma im Pharynx und bei trockenen Katarrhen. Die Vorteile des Eisen-

Digitized by Google
Original from UNIVERSITY OF CALIFORNIA
Generated on 2019-10-24 12:15 GMT / http://hdl.handle.net/2027/uc1.b3252759
Public Domain in the United States, Google-digitized / http://www.hathitrust.org/access_use#pd-us-google

sajodin gegenüber anderen ähnlichen Präparaten beruhen in der Geschmacklosigkeit, in der Unlöslichkeit in Wasser (Zähne werden nicht angegriffen) und hauptsächlich darin, daß es von Darm und Magenschleimhaut ohne jeden Nachteil vertragen wird. F. Neumann.

II. Nase und Nebenhöhlen.

Über die kongenitale Atresie der Choanen (Contribution à l'étude de l'occlusion congenitale des choanes). Von H. Aboulker. (Archives internat. de laryngol., Tome XXX, Nr. 3, 1910.)

Von seltenen Erkrankungen gleich eine Hand voll, das ist, was die Publikationen dieses algericanischen Kollegen charakterisiert. Diesmal bringt er uns gleich 4 Fälle von Choanalatresie, wobei dahingestellt sein mag, ob alle wirklich kongenitaler Natur sind. Es ist interessant, daß auf die vollständige Unwegsamkeit der Nase nichts in allen Fällen hindeutete und die Diagnose nur durch eine genaue Untersuchung der Fälle ermöglicht worden ist. Es ist praktisch nicht unwichtig, dies zu betonen, da mancher Fall in der Praxis verkannt werden dürfte. Es ist nur zu bedauern, daß Aboulker gar nicht Stellung genommen hat zu der Frage, inwieweit die hereditäre Syphilis am Zustandekommen dieser Atresien Schuld ist. Der vierte vom Autor mitgeteilte Fall hätte ihm jedenfalls hiezu Veranlassung geben können. Es handelt sich um einen 35jährigen Mann, der ausgedehnte Geschwüre in der Nase, am Zäpfchen und am weichen Gaumen trägt. Pat. litt in seiner Kindheit an einer doppelseitigen Keratitis. Pat. leugnet, jemals einen Schanker oder Zeichen von Syphilis gehabt zu haben. Nach einer eingeleiteten Hg-Kur heilen die Geschwüre: nur die Nasenverstopfung bleibt, als deren Ursache eine fast vollständige Verknöcherung der Choanen zu erkennen ist. Es ist unstreitig, daß es sich hier um die Spätmanifestation einer hereditären Syphilis handelt. Man konnte also diesen Fall nicht so sehr als kongenital bezeichnen. Es ist überhaupt fraglich, ob die knöcherne Atresie als kongenital zu betrachten ist und nicht stets die Folge einer angeborenen oder mindestens früh erworbenen Syphilis ist. Wie gesagt, hat der Autor zu dieser Frage keine Stellung genommen.

Auch vom therapeutischen Standpunkt hat Aboulker sich nur begnügt, uns mitzuteilen, daß er zwei seiner Fälle mit Meißel und Hammer operiert hat. Von dem späteren Resultate sind wir nur in einem Falle unterrichtet. Es kam zum Rezidiv. Auch darüber ist eine Bemerkung indiziert. Ref. glaubt, daß nur auf elektrolytischem Wege bei der knöchernen Choanalatresie eine Dauerheilung zu erzielen ist. Das Durchführen von Drainrohren nach blutiger Eröffnung, wie es Aboulker gemacht hat, dürfte, glauben wir, stets zu Mißerfolgen führen. Lautmann.

Über die Diagnose der Stirnhöhleneiterung mittelst Aspiration, verglichen mit den anderen diagnostischen Methoden. (De la méthode d'aspiration dans la

Digitized by Google
Original from UNIVERSITY OF CALIFORNIA
Generated on 2019-10-24 12:15 GMT / http://hdl.handle.net/2027/uc1.b3252759
Public Domain in the United States, Google-digitized / http://www.hathitrust.org/access_use#pd-us-google

sinusite frontale, comparée aux autres moyens de diagnostic.) Von Mermod. (Archives internat. de laryngologie etc. Tome XXX, Nr. 3, 1910.)

Die „Gründlichkeit" der Deutschen in allen Ehren, beklagt sich Mermod doch, daß ein von ihm 1896 publizierter Fall, nicht nur im Heymannschen Handbuch, sondern auch noch in den letzten Jahren gelegentlich einer Diskussion in einer wissenschaftlichen Vereinigung, unrichtig zitiert wird. Es wird allgemein gesagt und geschrieben, daß im Mermodschen Falle der Exitus nach Stirnhöhlensondierung infolge Perforation der Lamina cribrosa eingetreten ist, während tatsächlich der Pat. keinen Sinus frontalis besaß, keine Verletzung stattgefunden hat und die Sonde durch eine kongenitale Dehiszenz einen Zentimeter vor der Dura zwischen Hirn und Dura eingedrungen ist. Hoffentlich genügt es, noch in Erinnerung zu rufen, daß die Arbeit im Aprilheft von 1896 in „Annales des maladies de l'oreille etc." erschienen ist, damit in Zukunft für die Ratschläge über die Notwendigkeit des vorsichtigen Sondierens nicht gerade der Mermodsche Fall zitiert werden soll.

Was den Rest der Arbeit anlangt, so empfiehlt Mermod, die Aspiration des Stirnhöhleninhaltes mit einer Spritze, statt mittelst eines Ballons zu machen. Alle anderen Zeichen der Sinuisitis frontalis können täuschen. Wenn mit der Aspiration in mehreren Sitzungen hintereinander kein Eiter angesogen werden kann, so ist eben im Sinus kein Eiter vorhanden was bei einer Stirnhöhleneiterung ausgeschlossen ist. Lautmann.

Neue Methode zur Bestimmung der Grenzen der Stirnhöhle. (Nouvelle méthode pour la determination des limites du sinus frontal.) Von Goldmann. (Archives internat. de laryngol. Tome XXX, Nr. 2, 1910.)

Der Autor hat recht, wenn er die bisher zu Gebote stehenden Methoden der Grenzbestimmung der Stirnhöhle (durch die Sonde, die Radiographie und Diaphanoskopie) als unzuverlässig bezeichnet. Es ist aber fraglich, ob die von ihm proponierte Methode, die das Prinzip dem Phonendoskop entlehnt, praktischer ist. Zunächst das Prinzip der Methode: auskultiert man, während man gleichzeitig um eine Höhle herum perkutiert, so hört man, sowie man an die Grenze der Höhlung kommt, ein metallisches Geräusch, das dem sogenannten bruit du pot fêlé ähnlich ist. Nun die nötigen Instrumente: Auskultiert wird mit dem Otoskope, nur wird an Stelle der einen Olive eine dünne metalische Sonde gesetzt. Perkutiert wird wahrscheinlich mit dem Finger oder mit einer Sonde, der Autor sagt nichts genaueres hierüber. Endlich ist notwendig, um die Grenzen genau zu bestimmen, jedesmal die zu perkutierende Stelle mit einem in der Mitte offenen Kautschukring zu decken und in der Ringmitte zu perkutieren. Probieren geht über studieren, aber es ist kaum abzusehen, wo man die Grenzen eines mit Granulationen und Eiter gefüllten Sinus vom nachbarlichen Knochen auf diese Weise unterscheiden kann. Lautmann.

Digitized by Google
Original from UNIVERSITY OF CALIFORNIA
Generated on 2019-10-24 12:15 GMT / http://hdl.handle.net/2027/uc1.b3252759
Public Domain in the United States, Google-digitized / http://www.hathitrust.org/access_use#pd-us-google

Über Beeinflussung des Basedowexophthalmus von der Nase aus. Von Hoffmann (München). (Münchener med. Wochenschr., 57. Jahrg., Nr. 44.)

Bericht über 3 weitere Fälle, in denen es Verf. gelang, durch Nasenschleimhautkaustik Basedowsymptome zum Rückgang zu bringen. Er erklärt die plötzliche Wirkung als eine Schockwirkung (sofort am nächsten Tag begann der Exophthalmus zu schwinden). Eine Dauerwirkung ist nach H. nur zu erwarten, wenn die Versuche in einer erhöhten Labilität eines entsprechenden Zentrums liegt, das durch diesen Trigeminusreiz ungestimmt werden kann. Die Ätzung darf nur eine kurze, oberflächliche, strichförmige Verschorfung der Mukosa sein, die Berührung des Muskelknochens ist zu vermeiden. Verf. nahm dieselben stets unter Analgesie vor, obwohl er sich die Wirkung auf eine nicht oder wenig anästhesierte Mucosa energischer vorstellt. Von dem Adrenalin verspricht er sich keine günstige Beeinflussung des Exophthalmus.

Reinhard.

Ein neuer Nasenspüler. Von Gutberlet (München). (Münchener med. Wochenschrift, 58. Jahrg., Nr. 5.)

Der Nasenspüler von Gutberlet ist eine Modifikation des bekannten Fränkelschen; er ist zunächst größer (300 *g* statt 50 *g*), und ferner mit einer zweiten, und zwar oberen und größeren Auslauföffnung an der Olive versehen, so daß der Hauptstrahl der Flüssigkeit direkt in die obere Nase und weiter durch den mittleren und oberen Nasengang zum Rachendach geführt wird, während bei dem alten Modell nur der untere Nasengang durchspült wurde.

Reinhard.

Experimentelle Beiträge zur Lehre vom nasalen Asthma. Von Prof. Dr. M. Grossmann. (Wiener med. Wochenschr., 1910, Nr. 3—4.)

Vortrag, gehalten beim Internationalen medizinischen Kongresse in Budapest, ist in dem Sitzungsberichte erschienen. Baumgarten.

Zur endonasalen Operation der Hypophysentumoren. Von Dr. Oskar Hirsch. (Wiener med. Wochenschr., 1910, Nr. 13.)

Die vom Verfasser schon früher beschriebene Operation wird nun erweitert durch die submuköse Resektion des Septums, auch der Ansatz des Vomerrandes wird entfernt, die Keilbeinhöhlen breit eröffnet, das Septum reseziert. Aufmeißelung der Sella turcica, wonach der Tumor zugänglich ist.

Baumgarten.

Beitrag zur operativen Behandlung der Hypophysenleiden. Von Prof. Dr. E. Schmiegelow (Kopenhagen). (Zeitschr. f. Ohrenheilk., Bd. LXII, H. 1.)

Nach ausführlicherer Besprechung der bisher vorliegenden Literatur gibt Verfasser die Krankengeschichte eines Falles, den er in modifizierter Form der Schlofferschen Operationsmethode operierte. Das Ergebnis war außerordentlich günstig. Die Kopfschmerzen verschwanden und die Sehkraft auf dem linken Auge wurde normal. Indes trat 3 Wochen nach der Operation ein akutes Gehirnödem auf, woran die Pat. im Laufe von wenigen Stunden starb.

E. Urbantschitsch.

Digitized by Google
Original from UNIVERSITY OF CALIFORNIA
Generated on 2019-10-24 12:15 GMT / http://hdl.handle.net/2027/uc1.b3252759
Public Domain in the United States, Google-digitized / http://www.hathitrust.org/access_use#pd-us-google

Über Septumoperationen im jugendlichen Alter. Von Prof. Dr. L. Réthi. (Wiener med. Wochenschr., 1911, Nr. 47.)

Nachdem mehrfach Fälle von Einsinken des Nasenrückens vorkamen, wird die Warnung Réthis, möglichst viel von den festen Bestandteilen des Septums zu erhalten, berücksichtigt werden müssen. Baumgarten.

Zur operativen Behandlung der chronischen Kieferhöhlenempyeme. Von Dr. Hermann Meissner. (Wiener klin. Rundschau, 1911, Nr. 99—52.)

Es werden die verschiedenen Operationsarten besprochen, Vor- und Nachteile der einzelnen Methoden erwogen. Verfasser deutet seinen Standpunkt nur dadurch an, daß er den Methoden, die keine nasale Gegenöffnung verlangen, einen wesentlichen Vorteil nicht einräumt. Auch für den Spezialisten ist diese Referatarbeit von Nutzen und verdient daher gelesen zu werden, da sie eine genaue Zusammenstellung bildet. Baumgarten.

Diagnose der Nasendiphtherie bei Neugeborenen und Säuglingen. Von Dr. Blochmann. (Berliner klin. Wochenschr., 1910, Nr. 44.)

Verfasser weist auf die Wichtigkeit der Nasenuntersuchung bei Säuglingen hin, durch sie ward es ihm in mehreren Fällen möglich, speziell bei Hausinfektionen alte Bacillenträger von den anderen Kindern zu sondern. Verfasser bedient sich bei der Inspektion einer hakenförmig umgebogenen Haarnadel als Speculum, mit welchem er den Nasenflügel abzieht, so ist es möglich, den größten Teil der vorderen Nasenhöhle zu überblicken. Als Prädilektionsstelle der Nasendiphtherie will Verfasser das Septum angesehen haben. F. Neumann.

Zur Lehre von den nasalen Reflexneurosen. Von G. Killian. (Deutsche med. Wochenschr., 1910, Nr. 40.)

In ausführlicher Weise schildert Verfasser auf physiologisch-anatomischer Grundlage die Reflexneurosen der Nasenschleimhaut. Zur Bestimmung der Schleimhautempfindlichkeit gibt Verfasser ein eigenes „Normalinstrument" an. Die nasalen Neurosen werden eingeteilt in respiratorische und Olfactoriusneurosen. Die respiratorischen Neurosen zerfallen je nach ihrem Sitze in die ethmoidalen (vorne) und sphenoidalen (hinten).

Die Therapie bei respiratorischen Neurosen ist entweder lokal, Ätzung der hyperästhetischen Schleimhautstelle, oder in hartnäckigen Fällen Durchtrennung oder Resektion des reizvermittelnden Nerven.

Verfasser gibt hierfür seine eigenen Operationsmethoden an. Bei Olfactoriusneurosen ist nur die lokale Therapie (Schädigung der Geruchsschleimhaut) anzuwenden. F. Neumann.

Über die Behandlung der Larynxtuberkulose. Von Dr. G. Schröder (Neuenburg). (Deutsche med. Wochenschr., 1910, Nr. 45.)

Verfasser resümiert seine Ausführungen in folgenden Schlußsätzen:

1. Für eine erfolgreiche Behandlung der Larynxtuberkulose ist die Frühdiagnose sehr wichtig, die fast sicher durch lokale Inspektion gestellt werden kann. Jeder Lungenkranke ist genau im Larynx zu untersuchen.

Digitized by Google
Original from UNIVERSITY OF CALIFORNIA
Generated on 2019-10-24 12:15 GMT / http://hdl.handle.net/2027/uc1.b3252759
Public Domain in the United States, Google-digitized / http://www.hathitrust.org/access_use#pd-us-google

2. Die Larynxtuberkulose ist am erfolgreichsten in der geschlossenen Anstalt zu behandeln. Die Volksheilstätten haben sich der noch heilbaren Larynxphthisiker anzunehmen.

3. Der Kern der Therapie ist die Allgemeinbehandlung. Nur Besserung und Heilung der Lungen verspricht für den Larynx einen Erfolg. Jeder noch fiebernde oder zum Fieber neigende Kranke muß konservativ behandelt werden, ferner Kranke, bei denen Komplikationen vorliegen, die eine Neigung zur Propagation des Lungenprozesses befürchten lassen.

4. Bei geeigneten Kranken erreicht man durch zielbewußtes chirurgisches Eingreifen gute Erfolge.

5. Die Tuberkulinbehandlung ist bei Larynxtuberkulosen nur mit größter Reserve und Vorsicht zu verwerten. Sie ersetzt nie die Lokalbehandlung.

F. Neumann.

Neuere Arbeiten über die Beziehungen der Krankheiten der Nasennebenhöhlen zu denen der Orbita. Von Dr. Kurt Adam (Berlin). (Med. Klinik, 1910, Nr. 49.)

Die einschlägigen Arbeiten sind im Auszuge kurz wiedergegeben mit entsprechender Literaturangabe. F. Neumann.

Erfolge der operativen Heufieberbehandlung durch Resektion des N. ethmoidalis anterior. Von Dr. E. Blos (Karlsruhe). (Deutsche med. Wochenschr., 1910, Nr. 49.)

Verfasser berichtet über drei Pat., welche er im Vorjahre operiert und die nun in diesem Jahre zur kritischen Zeit frei von Heuschnupfen blieben. Am Schlusse seiner Ausführungen beschreibt Verfasser die Technik der Operation und weist auf die Arbeit von Killian (Deutsche med. Wochenschrift, 1910, Nr. 40) hin, welche die Anatomie und Physiologie der in Frage kommenden Nerven behandelt. F. Neumann.

III. Pharynx und Mundhöhle.

Über die Radikaloperation der Tonsille (Tonsillektomie). Von Siegfr. Tenzer. (Wiener klin. Wochenschr., 1910, Nr. 27.)

Die Gefahr der Blutung bei Tonsillektomie ist größer als bei der Tonsillotomie. Ursachen der Blutung können aus folgenden anatomischen Befunden herrühren. Die Arteria palat. ascendens kommt aus der Art. carot. externa und gibt die Art. tonsillae ab, oder sie kommt aus der Art. maxillaris externa. Diese beiden Arten sind die guten, gefährlich ist es, wenn die Art. tonsillaris von der Art. maxillaris abzweigt, noch schlechter wenn sie mit der Art. palat. ascendens von der Art. lingualis entspringt, am gefährlichsten wenn ein bis zwei Art. tonsillares von der Art. carotis communis abzweigen.

Indiziert ist die Operation bei Erwachsenen bei chronischen Eiterungen, häufigen Peritonsillitiden und bei Tonsillitiden rheumatischer Art, Herzaffektionen. Operation soll nicht ambulant gemacht werden. Baumgarten.

Digitized by Google
Original from UNIVERSITY OF CALIFORNIA
Generated on 2019-10-24 12:15 GMT / http://hdl.handle.net/2027/uc1.b3252759
Public Domain in the United States, Google-digitized / http://www.hathitrust.org/access_use#pd-us-google

Ein Mundhöhlenkühler. Von Dr. Max Robitschek. (Wiener med. Wochenschr., 1910, Nr. 19.)

Eine Leitersche Röhre in Form eines Mundspatels hat sich bei manchen Erkrankungen gut bewährt. Baumgarten.

Halsschmerz und Halsdrüsenschwellung. Von Dr. Johann Fein. (Wiener med. Wochenschr., 1910, Nr. 25.)

Wenn im Rachen keine objektiven Symptome gefunden werden, können die Glandulae cervicalis profundae Ursache des Halsschmerzes sein. Durch Abtasten des Zungenbeines und des Randes des Kopfnickers kann deren Infiltration nachgewiesen werden. Die Erkrankung kommt durch die Infektion der Lymphgefäße zustande. Baumgarten.

Zur Frage der vollständigen Entfernung der Gaumenmandeln. Von Professor Dr. L. Réthi. (Wiener med. Wochenschr., 1910, Nr. 28.)

Bei der Tonsillektomie ist bei Sängern Vorsicht am Platze. Nach der Tonsillektomie wurden Berufsstörungen beobachtet. Baumgarten.

Versuche über den Schluckweg. Von Dr. Karl Leuwer. (Wiener med. Wochenschrift, 1910, Nr. 3—7.)

Sehr interessante Versuche und Resultate, je nachdem Flüssigkeiten, feste Speisen gekaut oder als Bissen verwendet werden. Die Details sind im Originale nachzulesen. Baumgarten.

Ist die Landkartenzunge erblich? Von Sanitätsrat Dr. W. Lublinski (Berlin). (Deutsche med. Wochenschr., 1910, Nr. 50.)

Verfasser ist auf Grund seiner Beobachtungen zu dem Schlusse gelangt, daß die Lingua geographica eine angeborene Erkrankung sei, welche oft in ganzen Familien hereditär ist und häufig mit Lingua plicata vergesellschaftet ist. Lingua geographica ist eine unschuldige Erkrankung, welche jeder Therapie trotzt. F. Neumann.

IV. Larynx.

Über Larynxcysten. Aus dem Pathologisch-anatomischen Institute zu Heidelberg. Von Walter Salomon. (Zeitschr. f. Ohrenheilkunde, Bd. LXII, H. 1.)

Verf. bespricht die Larynxcysten nach der Einteilung von Emil Glas (Klinik Chiari):

1. Retentionscysten *a)* infraepithelialer Drüsen, *b)* intraepithelialer Drüsen. 2. Kongenitale Cysten. 3. Traumatische Cysten. 4. Lymphcysten.

Im Anschluß daran gibt Verf. einen kurzen Überblick über Symptome, Diagnose, Prognose und Therapie der Cysten und teilt einen selbstuntersuchten Fall mit (28 Tage altes Mädchen), bei dem es sich um eine Retentionscyste oder um eine congenitale Cyste handelte. E. Urbantschitsch.

Sprechkanüle nach totaler Kehlkopfexstirpation. Von P. Sudeck. (Deutsche Zeitschr. f. Chirurgie, 1910, Bd. 106, pag. 616.)

Abbildung eines Sprechapparates (im Original einzusehen), welcher in zwei Fällen gut funktionierte; von den Patienten wurde jedoch die Flüsterstimme vorgezogen. H. H. Schmid.

Generated on 2019-10-24 12:15 GMT / http://hdl.handle.net/2027/uc1.b3252759
Public Domain in the United States, Google-digitized / http://www.hathitrust.org/access_use#pd-us-google
Digitized by Google
Original from UNIVERSITY OF CALIFORNIA

Rekurrensläsionen bei Strumaoperationen. Von Dumont. (Deutsche Zeitschr. f. Chirurgie, 1910, Bd. 104, pag. 386.)

D. berichtet aus der Klinik Roux (Lausanne) für die Zeit von 1887 bis 1909 über 1148 Strumektomien (mit Ausschluß der Basedow- und malignen Strumen). In 43 Fällen fanden sich Stimmbandstörungen bei nicht operierten, benignen Strumen, davon 6 vollständige Paralysen; in den allermeisten Fällen wurde durch die Operation mindestens eine ausgesprochene Besserung in bezug auf die Stimme erzielt; nur in vier Fällen war das Resultat gleich Null. 16mal handelte es sich um operative Rekurrensläsionen = 1·38%. Davon 9 Fälle mit Kontinuitätsläsion des Nerven (Durchschneidung oder bleibende Ligatur); hier kann es nie zu einer Restitutio ad integrum kommen, die Stimme behält einen mehr oder weniger ausgesprochenen klanglosen Beiklang, kann aber praktisch durch das „Überkreuzungsmanöver" noch sehr gut brauchbar werden. 7 Fälle mit einfacher Läsion des Nerven (Zerrung oder Quetschung) mit günstiger Prognose. Zur Verhütung von Läsionen des Rekurrens und der Epithelkörperchen empfiehlt D. warm die ausgedehnte Anwendung der intrakapsulären Enukleation nach vorheriger Unterbindung der Arterien, möglichst zentralwärts (in leichter Allgemeinnarkose) als Methode der Wahl. H. H. Schmid.

Über Daueranästhesie des Kehlkopfes bei Tuberkulose durch Alkoholinfiltration des N. laryng. sup. Von Roth (Reichenhall). (Münchener med. Wochenschrift, 57. Jahrg., Nr. 42.)

Nach dem Vorgang von Hoffmann (München) unterzog R. 33 Patienten mit Kehlkopftuberkulose wegen damit verbundenen „Schluckwehs" der Behandlung mit Alkoholinjektionen in den N. laryng. sup. Wie dieser Autor benutzte er die Schlössersche Alkoholspritze mit der von Hoffmann angegebenen Nadel und injizierte 1—2 *g* im Wasserbad auf 45° C erwärmten 85% Alkohol in den Nerven ein, nachdem er die Nadel in den typischen Druckpunkt zwischen Zungenbein und Schildknorpelplatte $1^1/_2$ *cm* tief in die Haut gestochen und dann nach außen und oben gewendet hatte. Hier durchbohrt der Ram. int. des N. laryng. sup., der sensible Nerv für das Kehlkopfinnere, die Membrana hyothyreoidea. Meist entsprach der Druckpunkt auch der tuberkulös erkrankten und beim Schlucken schmerzhaften Seite. Nach der Injektion traten keine bedrohlichen Erscheinungen auf. Das Schluckweh wurde durch die Alkoholinjektion in günstigem Sinne beeinflußt, bei einzelnen Patienten direkt nach derselben, meistens freilich erst 1—2 Tage später. Der Erfolg hielt durchschnittlich 7 Tage lang an, nur 1 Pat. blieb nach 1 Injektion dauernd beschwerdefrei. Die Wiederholung derselben nach 7 Tage kann ohne Bedenken geschehen. Am schwierigsten waren die Beschwerden zu bekämpfen, wenn ödematöse Schwellungen am Kehlkopfeingang, Infiltrationen und Geschwüre der Epiglottis, Infiltrationen und Geschwüre an der Hinterwand, sowie der aryepiglottischen Falten, Perichondritis der Aryknorpel bestand. R. faßt seine

Generated on 2019-10-24 12:15 GMT / http://hdl.handle.net/2027/uc1.b3252759
Public Domain in the United States, Google-digitized / http://www.hathitrust.org/access_use#pd-us-google
Digitized by Google
Original from UNIVERSITY OF CALIFORNIA

Ausführungen dahin zusammen, daß er sagt: „Wir besitzen in der Alkoholinjektion des N. laryng. sup. nach Hoffmann ein ebenso ungefährliches und in der Handhabung einfaches, wirksames und wertvolles Hilfsmittel zur Bekämpfung der Schluckbeschwerden von Kehlkopfschwindsüchtigen."

Reinhard.

Zur Klinik und Therapie der Larynxtuberkulose. Von Fritz Hutter. (Wiener klin. Rundschau, 1910, Nr. 27—30.)

Mehr für den praktischen Arzt berechnet, aber dieser Aufgabe im vollsten Maße nachkommend, besonders genau die Indikationen der operativen Eingriffe gewürdigt. Baumgarten.

V. Trachea, Bronchien, Oesophagus.

Neunzehn aus den Luftwegen mittelst Tracheo-Bronchoskopie entfernte Fremdkörper. Aus der Otorhino-laryngologischen Klinik der Universität Santíago. Von Prof. Alejandro del Rio. (Zeitschr. f. Ohrenheilkunde, Bd. LXII, H. 1.)

Verf. hat seit 1905 neunzehn Fremdkörper aus Trachea und Bronchien entfernen können, nämlich 7 Stecknadeln mit gläsernem Kopfe, eine Bleistifthülse, 8 Wassermelonenkerne, 1 Fragment eines Pneumokernes und 2 Bohnen. Verf. bespricht die einzelnen Fälle.

Zusammenfassend sei hervorgehoben, daß sich im Augenblicke der Entfernung die Fremdkörper 9mal in der Trachea, 2mal im rechten, 4mal im linken Hauptbronchus, 1mal in der Trachea und dem rechten Hauptbronchus befunden haben. In 2 Fällen war die Lokalisation nicht möglich. Unter den 19 Fällen waren 2 mit tödlichem Ausgang, was eine Sterblichkeitsziffer von 10·5% bedeutet. E. Urbantschitsch.

Ein einfaches diagnostisches Hilfsmittel bei Speiseröhrenkrebs. Von Brünings (Jena). (Münchener med. Wochenschrift, 57. Jahrg., Nr. 47.)

„Das Instrument besteht aus einem Satz von 4 mit je 2 großen scharfrandigen Fenstern versehenen hohlen Metalloliven, welche an eine flexible Metallsonde angeschraubt werden können." Diese Fenstersonde befördert bei der Sondierung von karzinomatös-erkrankten Speiseröhren beim Zurückziehen kleine Tumorpartikelchen mit heraus und ermöglicht so die sichere Diagnose. Die Methode liefert Verf. bei vorhandenem Karzinom mit einer Warscheinlichkeit von 93% ein positives Resultat. In gutartigen Stenosen der Speiseröhre vermögen die seitlichen Sondenfenster nichts zu fassen, so daß das Verfahren nicht nur gefahrlos, sondern auch differentialdiagnostisch von Bedeutung ist. Eine ösaphogoskopische Untersuchung wird dadurch dem Kranken erspart, was ebenfalls wertvoll ist. Reinhard.

Multiple Osteome der Luftröhre. Von Levinger (München). (Münchener med. Wochenschr., 57. Jahrg., Nr. 46.)

Kasuistische Mitteilung von multiplen Osteomen der Luftröhre, welche klinisch durch direkte Tracheoskopie festgestellt wurden. Die mikroskopische

Digitized by Google
Original from UNIVERSITY OF CALIFORNIA
Generated on 2019-10-24 12:15 GMT / http://hdl.handle.net/2027/uc1.b3252759
Public Domain in the United States, Google-digitized / http://www.hathitrust.org/access_use#pd-us-google

Untersuchung bestätigte die Diagnose. Interessant ist, daß der Patient in gleicher Weise, wie einige andere Beobachtungen von Osteomen der Trachea, auch an Ozaena erkrankt war, doch nimmt Verf. einen ursächlichen Zusammenhang nicht an. Reinhard.

Fremdkörperextraktion aus der Lunge. Von Seidl (Dresden). (Münchener med. Wochenschr., 57. Jahrg., Nr. 45.)

Ein ca. 11 Jahre altes Mädchen hatte vor mehr als 5 Jahren einen Bildernagel verschluckt und kränkelte seitdem. Während dieser ganzen Zeit ärztlich behandelt, wurde die Diagnose trotzdem verfehlt, bis schließlich doch auf dem Röntgenschirm der Nagel erkannt wurde; er lag im rechten Bronchus. Nach vorgenommener oberer Tracheotomie gelang die Extraktion mittelst des Brüningschen Bronchoskops erst nach fast 2 Stunden am hängenden Kopfe, da infolge ausgedehnter Bronchiektasie große Mengen stingenden Eiters hindernd im Wege standen. Der Nagel war 2·2 *cm* lang, seine Kuppe 0·7 *cm* breit. Patientin heilte klinisch aus. Verf. betont, daß eine möglichst frühzeitige Extraktion eines aspirierten Fremdkörpers auch die größte Aussicht auf erfolgreiche Behandlung habe, und weist auf die wiederholt gemachte Beobachtung hin, daß in diesen Fällen die Diagnose lange Zeit nicht gemacht wird. Reinhard.

Beiträge zur direkten Tracheo-Bronchoskopie. Von Dr. Marc. Paunz und Doktor M. A. Winternitz (Budapest). (Archiv f. Laryng., Bd. XXI, H. 2.)

Bericht über ein Material von 12 Fällen. Mit einer Ausnahme handelte es sich um organische Fremdkörper. Die Hälfte der Fälle betraf Kinder unter 2 Jahren. Fünfmal fanden sich in den Bronchialbaum durchbrechende tuberkulöse Peribronchialdrüsen. Diese können als Typus multipler Aspiration gelten. Überhaupt handelte es sich nur in 3 Fällen um einfache Aspiration. Dieser Umstand und das jugendliche Alter der Pat. bedingen die verhältnismäßig hohe Zahl von 5 Todesfällen. R. Hoffmann.

Zwei Fälle von verschlucktem Gebiß. Von Prof. Dr. Dreesmann (Köln). (Med. Klinik, 1910, Nr. 42.)

Verfasser berichtet von zwei Gebissen, welche röntgenologisch in der Speiseröhre konstatiert wurden — ihre Extraktion gelang aber nur per oesophagotomiam externam, da beide Fremdkörper sich der Pharynxvorderwand so innig anlegten, daß sie mit dem Oesophagoskop nicht einmal gesichtet werden konnten. F. Neumann.

Digitized by Google
Original from UNIVERSITY OF CALIFORNIA
Generated on 2019-10-24 12:15 GMT / http://hdl.handle.net/2027/uc1.b3252759
Public Domain in the United States, Google-digitized / http://www.hathitrust.org/access_use#pd-us-google

Otologischer Teil.

Original-Artikel.

(Aus der Universitätsklinik für Ohren-, Nasen- und Kehlkopfkranke zu Leipzig.)

Doppelseitige Neuritis cochlearis bei rezenter Lues nach Salvarsan.

Von Dr. **Artur Knick**, Assistenten der Klinik.

Ein von uns beobachteter Fall von Nervenschwerhörigkeit, welcher in der Gesellschaft sächsisch-thüringischer Ohren- und Kehlkopfärzte vorgestellt und von Herrn Prof. Rille zusammen mit anderen Fällen bereits kurz veröffentlicht worden ist, soll hier näher mitgeteilt werden, da er von prinzipieller Bedeutung und auch für den Otiater in mehrfacher Beziehung interessant ist.

K. K., 33 Jahre, Schmied, hat früher keine schwereren Krankheiten durchgemacht, nie an Ohrenlaufen gelitten und angeblich bis Mitte Oktober 1910 stets gut gehört. Am 16. VII. 1910 Aufnahme in der dermatologischen Klinik (Prof. Rille) wegen syphilitischer Initialsklerose, papulösen Exanthems an Hals, Stamm und Extremitäten und Plaques auf der rechten Tonsille. Innere Organe ohne krankhaften Befund. Wassermann positiv.

19. VII. 1910. Injektion von 0·7 *g* Ehrlich 606 in 30 cm^3 Flüssigkeit intraglutäal. Geringe Schmerzhaftigkeit.

20. VII. Mehrfach lebhafte Rötung des Exanthems.

22. VII. Syphilid abgeblaßt. Nässendes Jodoformekzem.

27. VII. Exanthem überall bräunlich verfärbt. Papeln an Scrotum und After überhäutet.

1. VIII. An Stelle des Exanthems überall rauchgraue Pigmentierung. Im Bereiche der Mm. glutaei faustgroße, schmerzhafte Infiltrate.

12. VIII. Wassermann negativ. Auf Wunsch entlassen.

27. VIII. Rechts im Glutaeuswulst noch derbes, druckschmerzhaftes Infiltrat.

8. XI. Mitte Oktober 1910 stellte sich nach Angabe des Pat. ziemlich plötzlich ohne vorausgehenden Schmerz und Ohrenfluß unter heftigem Sausen (Glockenläuten) Schwerhörigkeit auf beiden Ohren ein, die sich im Laufe der folgenden Woche verschlimmerte und dann unverändert bestehen blieb. Schwindel, Übelkeit, Erbrechen und Kopfschmerz fehlten, ebenso bestand keine Unsicherheit beim Gehen. Eine fieberhafte oder andere Krankheit hat K. zu jener Zeit nicht durchgemacht. Regelmäßiger Alkoholgenuß wird geleugnet. Tabak: täglich 3—4 Zigarren. K. hat nach der Entlassung aus dem Krankenhause im September und Oktober längere Zeit nicht als Schmied gearbeitet. Erst seit 8 Tagen (das ist 2 Wochen nach dem Auftreten der Schwerhörigkeit) hat er wieder seine Schmiedearbeit aufgenommen.

Digitized by Google
Original from UNIVERSITY OF CALIFORNIA
Generated on 2019-10-24 12:15 GMT / http://hdl.handle.net/2027/uc1.b3252759
Public Domain in the United States, Google-digitized / http://www.hathitrust.org/access_use#pd-us-google

Befund: Überall Hautpigmentierungen als Reste des früheren Exanthems. Nirgends frische, luetische Erscheinungen. Im rechten Glutäalwulst fühlt man eine kleinapfelgroße, derbe Infiltration, die auch spontan schmerzhaft ist.

Innere Organe: o. B. Nervensystem: ohne jeden krankhaften Befund. Augenhintergrund: o. B.

Ohren: Trommelfell ohne krankhaften Befund.

Nase und Rachen: o. B. Tuben für Luft durchgängig, keine Hörverbesserung nach Lufteinblasen.

Funktionsprüfung:

1. Hörprüfung (mit Báránys Lärmapparat kontrolliert): Flüstersprache für Zahlen (77, 33) links 5—10 *cm*, rechts 0. Verschärfte Flüstersprache rechts am Ohr; Konversationssprache links 1·5 *m*, rechts 0·1 *m*.

Taschenuhr: links am Ohr, rechts gar nicht.

Weber (c^2): rechts. Rinne (c^2): beiderseits +.

Luftleitung (c, c^2): beiderseits stark verkürzt.

Knochenleitung (c^2 vom Warzenfortsatz) beiderseits stark verkürzt: links 2·5″ (11″) = 22·7%, rechts 1″ (10″) = 10% der normalen Vergleichsknochenleitung. Starkes Sausen (Glockenläuten) in beiden Ohren, besonders rechts.

Obere Tongrenze (Edelmanns Galtonpfeife): 4·3 (etwa h^6).

2. Vestibular- und Bogengangsapparat:

Romberg. — Keine Gleichgewichtsstörungen bei Geh- und Hüpfversuchen. Kein Spontannystagmus. Kalorische Reaktion (Wasser von 15° C): rechts nach 10″ Nystagmus nach links, der 95″ anhält; links nach 12″ Nystagmus nach rechts, der 100″ anhält. Bei gleichzeitiger Spülung beider Ohren mit Wasser von 15° kein Nystagmus.

Da die Möglichkeit eines Luesrezidivs besteht, wird eine Hg-Injektionskur mit Calomel in 10%iger Aufschwemmung eingeleitet.

10. XI. Dungerns Reaktion: negativ.

Hörprüfung: Untere Tongrenze, rechts A_1 = 55 v. d., links G = 99 v. d. Obere Tongrenze (Edelmanns Galtonpfeife): rechts 4·3 = h^6.

Hördauer für Stimmgabeln per Luft in Prozent der normalen Hördauer des Untersuchers:

	C	c	c^1	c^2	c^3	c^4	c^5
Links	30	28	23	28·5	36	32	37
Rechts	0	9	10	14	22	19	26

Bei der Prüfung fällt eine starke Ermüdbarkeit auf. K. hört bei mehrmals hintereinander wiederholter Bestimmung der Hördauer die Stimmgabel bei annähernd gleichem Anschlage immer kürzere Zeit, c^2 zum Beispiel bei 5., sehr kräftigen Anschlage nur einen Augenblick.

21. XI. 1910. Pat. erhielt bisher 2·8 Calomel 10%. Infolge mangelhafter Mundpflege Stomatitis mercurialis. Aufnahme auf die dermatologische Abteilung.

26. XI. Hörprüfung: Flüstersprache rechts 10—15 *cm*, links 15—20 *cm*. Knochenleitung (c^2): rechts 1·2″ (10″) = 12%, links 3″ (11·2″) = 27%.

Obere Tongrenze (Galton): rechts 4·2, links 3·9.

5. XII. Wassermann: negativ.

Digitized by Google
Original from UNIVERSITY OF CALIFORNIA
Generated on 2019-10-24 12:15 GMT / http://hdl.handle.net/2027/uc1.b3252759
Public Domain in the United States, Google-digitized / http://www.hathitrust.org/access_use#pd-us-google

Haut und innere Organe: o. B.

10. XII. Stomatitis geheilt. Entlassen.

Immer noch Sausen im rechten Ohr. Schwitzkur.

21. XII. Flüstersprache: rechts 15 *cm*, links 20 *cm*.

Knochenleitung unverändert. Obere Tongrenze (Galton): rechts 3·6, links 3·4.

Vestibularapparat: normal erregbar. Lumbalpunktion: Druck nicht erhöht. Im Sediment spärliche Lymphocyten. Apelt-Nonne: negativ.

16. I. 1911. Kein Sausen mehr. Flüstersprache: rechts links 25 *cm* 15—20 *cm*. Knochenleitung unverändert.

13. II. Pat. klagt über Schmerzen im rechten Ohr im Anschluß an einen Schnupfen. Rechtes Trommelfell injiziert, abgeflacht. Otitis media acuta. Schwitzen. Prießnitz.

15. II. Rechtes Trommelfell blaß, keine Schmerzen mehr.

Dungerns Reaktion: negativ.

18. II. Rechtes Trommelfell blaß. Geringes Sausen im rechten Ohr. Flüstersprache: r. 20 *cm*, l. 25 *cm*, Konversationssprache: r. 1 *m*, l. 1·8 *m*. Knochenleitung (c^3): r. 1·5″ (10″) = 15%, l. 3·8″ (11″) = 32%. Untere Tongrenze: r. C = 66 v. d. l. G_1 = 49·5 v. d. Obere Tongrenze (Galton-Edelmann): r. 3·3, l. 3·1 (etwa f^7).

Hördauer der Stimmgabeln per Luft in Prozent der normalen Hördauer des Untersuchers:

	C	c	c^1	c^2	c^3	c^4	c^5
Links	31	30	29	29	41	37	44
Rechts	5	10	15	20	27	23	33.

Die Ermüdbarkeit ist nicht mehr so auffällig wie früher.

Ein 33jähriger Schmied, der bestimmt angibt, früher fein gehört zu haben (er hörte das Ticken der Wanduhr durch die ganze Stube, während er es jetzt nur in nächster Nähe hört), erkrankt an syphilitischem Primäraffekt mit papulösem Exanthem und wird mit 0·7 *g* Salvarsan intraglutäal behandelt. Ungefähr 4½ Monate nach der Infektion und 12 Wochen nach der Injektion des Salvarsans entwickelt sich bei ihm plötzlich und schnell fortschreitend unter starkem Sausen eine beträchtliche Schwerhörigkeit ohne jegliche Schwindelerscheinungen. Die erste Untersuchung, welche 3 Wochen nach den ersten Erscheinungen stattfindet, ergibt eine beiderseitige hochgradige Schwerhörigkeit mit den Kennzeichen einer Störung im schallperzipierenden Apparate: starke Verkürzung der Knochenleitung, Einschränkung der oberen Tongrenze, außerdem auch starke Verkürzung der Hördauer für mittlere und tiefe Töne und Einschränkung der unteren Tongrenze, besonders rechts. Manifeste Symptome von Lues bestehen nicht, das Nervensystem ist ohne krankhaften Befund. Die Wassermannsche Reaktion, die 4 Wochen nach der Arsenobenzolinjektion negativ geworden war, ist bald nach Beginn der Hörstörung negativ und ist es auch fernerhin geblieben. Nach einer Hg-Injektionskur (2·8 Calomel 10%), die wegen Stomatitis abgebrochen werden muß, ist nur eine geringe Besserung des Hörvermögens zu konstatieren. In den folgenden Monaten tritt ohne Hg-

Digitized by Google
Original from UNIVERSITY OF CALIFORNIA
Generated on 2019-10-24 12:15 GMT / http://hdl.handle.net/2027/uc1.b3252759
Public Domain in the United States, Google-digitized / http://www.hathitrust.org/access_use#pd-us-google

Behandlung eine weitere, wenn auch geringfügige Besserung der Hörweite ein unter gleichzeitigem Verschwinden der subjektiven Geräusche.

Wie soll man sich die Entstehung dieser doppelseitigen nervösen Schwerhörigkeit, die $4^1/_2$ Monate nach luetischer Infektion und 3 Monate nach Salvarsanbehandlung aufgetreten ist, erklären?

Zunächst ist die Frage nach dem Sitze der Störung zu beantworten. Da es sich um eine reine Hörschädigung, und zwar eine doppelseitige ohne jegliche Erscheinungen von seiten des Vestibular- und Bogengangapparates handelt, und da nach der Anamnese auch nie vestibulare Reizerscheinungen bestanden haben, läßt sich schwerlich die Erkrankung im Labyrinth selbst suchen. Wenigstens halten Wittmaack und Ruttin gerade isoliert auftretende, zumal doppelseitige Ausfallserscheinungen im Gebiete des N. cochlearis bei intaktem N. vestibularis für Charakteristika des retrolabyrinthären Sitzes einer Affektion. Auch die im Anfange sehr deutliche Ermüdbarkeit bei kurz aufeinander folgenden Prüfungen und die starke Herabsetzung der Hörfähigkeit für mittlere Töne, auf welche Gradenigo bei Hörnervenerkrankungen besonderen Wert legt, würden für eine Schädigung im Verlaufe des N. cochlearis sprechen.

Die akute Entstehung unter starkem Sausen, das Fehlen von Vestibularsymptomen, die Doppelseitigkeit und eventuell die Gradenigoschen Charakteristika rufen ohne weiteres das Bild der toxischen Neuritis des N. cochlearis ins Gedächtnis, wie es uns Siebenmann und vor allem Wittmaack gezeichnet hat.

Was die Ursache der fraglichen Affektion betrifft, die wir nach allem als eine beiderseitige Neuritis cochlearis auffassen müssen, so konkurrieren 3 schädigende Momente miteinander: die Berufsschädigung, der der Pat. als Schmied ausgesetzt war, die Lues und eventuell eine toxische Wirkung infolge der Salvarsanbehandlung.

Als Schmiedeschwerhörigkeit allein kann die Störung kaum angesehen werden, da sie akut entstanden ist und der Pat. vor und zu der Zeit, als die Schwerhörigkeit auftrat, nicht als Schmied gearbeitet hat. Dagegen ist nicht ohne weiteres zu leugnen, daß der N. cochlearis infolge der Schmiedearbeit vielleicht schon in leichtem Grade geschädigt und daher einer toxischen Noxe besonders zugänglich war. Als unmittelbare Ursache der Erkrankung kommen jedoch nur Lues oder Salvarsan in Betracht.

Eine Schädigung des N. cochlearis durch Lues ist in zwei Formen denkbar: als syphilitische Herderkrankung oder als toxisch-dyskrasische Einwirkung von seiten syphilitischer Toxine. Daß es sich bei dem Pat. um eine durch Spirochaeten hervorgerufene Herderkrankung, eine Perineuritis oder auch um eine luetische Gefäßerkrankung handelte, die sich nur am N. cochlearis, und zwar auf beiden Seiten zugleich, sonst nirgends, offenbarte, ist wenig wahr-

Digitized by Google
Original from UNIVERSITY OF CALIFORNIA
Generated on 2019-10-24 12:15 GMT / http://hdl.handle.net/2027/uc1.b3252759
Public Domain in the United States, Google-digitized / http://www.hathitrust.org/access_use#pd-us-google

scheinlich, zumal bei dem negativen Ausfall der Wassermannschen Reaktion. Überdies findet man in der Literatur nur ganz vereinzelt einen Fall von doppelseitiger Cochleariserkrankung im Frühstadium der Lues, der sich als Analogon des beschriebenen Falles anführen ließe. Viele der bei frischer Lues beobachteten Fälle von nervöser Schwerhörigkeit waren einseitige Erkrankungen des Labyrinthes oder des Nerven, die stets mit Vestibularerscheinungen oder Facialislähmungen einhergingen. Aber auch die doppelseitigen Hörstörungen bei rezenter Lues waren, soweit ich mich orientieren konnte, immer mit Vestibularsymptomen, Facialislähmung, anderen Hirnnervenerscheinungen oder Kopfschmerzen verbunden (siehe Schwartze, Sexton, Roosa u. a. bei Rosenstein und Gerber). Eine früh luetische, isolierte Erkrankung beider N. cochleares, analog unserem Falle ohne jegliche begleitende Vestibular-, Hirnnerven- und Meningealerscheinungen bei negativem Wassermann und normalem Liquorbefunde, habe ich auch in den neueren Zusammenstellungen von Mayer und Frey nicht gefunden.

Aber auch für eine toxische Schädigung infolge der Lues, etwa durch frei gewordene Endotoxine, ist in der Literatur kein festerer Anhaltspunkt zu gewinnen. Zwar führt Wittmaack die Syphilis unter den Krankheiten an, bei denen eine toxische Neuritis acustica durch Einwirkung toxisch-dyskrasischer Einflüsse von seiten des Syphilisgiftes auftreten könnte, doch bezeichnet er die Möglichkeit selbst als fraglich und führt jedenfalls keine beweisenden einschlägigen Fälle an. Rosenstein, der 1905 alle Fälle aus der Literatur zusammengestellt hat, die als luetische Hörnervenaffektion zu deuten sind, bestreitet sogar das Vorkommen einer rein toxisch-syphilitischen Neuritis acustica im engeren Sinne, da dies nirgends erwiesen sei und bei der dyskrasischen Wirkung des syphilitischen Virus spezifische Gefäßveränderungen stets eine Rolle zu spielen scheinen. Ich habe, abgesehen von Lues congenita und Spätformen der Lues, auch in der späteren Literatur keinen Fall getroffen, den man zwanglos als toxische Neuritis cochlearis auf luetischer Basis erklären könnte analog der Neuritis acustica bei Typhus und Tuberkulose.[1])

Auch sonst läßt sich die Annahme, daß in unserem Falle eine luetische Hörstörung vorlag, in keiner Weise bekräftigen, da zurzeit keine anderweitigen Symptome der Lues bestanden und auch späterhin nicht aufgetreten sind. Die geringe Besserung des Hörvermögens, welche zugleich mit der Hg-Injektionskur auftrat, ist nicht mit Sicherheit als Hg-Wirkung bei einer luetischen Erkrankung

[1]) Ein Fall, der sich vielleicht in diesem Sinne verwerten ließe, ist der von Grünberg, bei dem die anatomische Untersuchung beiderseits degenerative Veränderungen im Ganglion spirale und Atrophie des Cortischen Organes ohne spezifische Veränderungen ergab. Er wird zwar vom Autor zu den ähnlichen Befunden bei Tuberkulose in Parallele gesetzt, aber nicht direkt als toxische Neuritis acustica im Sinne Wittmaacks bezeichnet.

Digitized by Google
Original from UNIVERSITY OF CALIFORNIA
Generated on 2019-10-24 12:15 GMT / http://hdl.handle.net/2027/uc1.b3252759
Public Domain in the United States, Google-digitized / http://www.hathitrust.org/access_use#pd-us-google

zu deuten, da sie nur geringfügig war und in den folgenden Monaten auch ohne Hg — allerdings nur wenig — weiter fortschritt. Sie kann ebenso gut als spontane Besserung aufgefaßt werden, wie sie bei toxischer Neuritis acustica öfters beobachtet wird. Die Wassermannsche Reaktion gibt ebenfalls keinen Anhalt für Lues, da sie dauernd negativ war. Allerdings lassen sich aus dem negativen Ausfall der Wassermannschen Reaktion keine positiven Schlüsse, weder nach der einen noch der anderen Richtung, ziehen. Denn es ist nicht ausgeschlossen, daß kleine, luetische Herde, die Hörstörungen machen, bei Fehlen sonstiger Herde für sich allein noch nicht positive Wassermannsche Reaktion erzeugen, worauf auch O. Beck besonders hinweist. Ich selbst habe zwar sichere Fälle dieser Art noch nicht gesehen, im Gegenteil habe ich mehrere Fälle beobachtet, bei denen Acusticusstörung und positive Wassermannsche Reaktion die einzigen manifesten Symptome der Syphilis waren. Jedenfalls liegt kein zwingender Grund vor, die beobachtete Hörstörung unbedingt als Folge der Lues zu betrachten.

Um so mehr ist die Frage zu erwägen, ob die Affektion nicht auf die Salvarsanbehandlung zurückzuführen sei. Auch anderwärts sind nach Arsenobenzol Störungen im Gebiete der Hirnnerven beobachtet worden, die an eine toxische Schädigung denken lassen. Besonders aus der Wiener Ohrenklinik sind von V. Urbantschitsch und O. Beck mehrere Fälle veröffentlicht worden, bei denen ein- oder doppelseitige Cochlearis- und Vestibulariserscheinungen kombiniert oder Vestibulariserscheinungen allein kürzere oder längere Zeit nach der Behandlung mit Salvarsan auftraten. Für manche dieser Fälle — vor allem die mit frühzeitig nach der Injektion auftretenden Störungen mag die Auffassung Urbantschitschs und Ehrlichs zutreffen, daß es sich um eine Jarisch-Herxheimersche Reaktion im Gebiete des N. octavus handle. Bei diesem Phänomen treten — ähnlich wie bei der lokalen Tuberkulinreaktion — wahrscheinlich durch Wirkung von Endotoxinen, die bei der spezifischen Behandlung frei werden, Schwellungszustände in der Umgebung der luetischen respektive Spirochaetenherde auf und es ist wohl denkbar, daß solche Reaktionen am N. acusticus erhebliche, allerdings vorübergehende Funktionsstörungen machen können. Andere Fälle, bei denen längere Zeit nach Salvarsaninjektion Acusticusstörungen auftraten, mögen Luesrezidive sein. Gerade an den gefäßarmen Nerven können sich, wie Ehrlich betont, einzelne Spirochaeten leicht der Salvarsanwirkung entziehen und später kleine Rezidive verursachen, die sich nur wegen ihrer Lokalisation an den Hirnnerven besonders bemerkbar machen.

Auch wir haben einen derartigen Fall beobachtet (s. auch Rille). Eine Kellnerin mit Primäraffekt an den Tonsillen und papulösem Exanthem erhält 0·45 Arsenobenzol. 4 Wochen darnach (6 Wochen nach Auftreten des Primäraffektes) stellt sich rechtseitige Schwerhörigkeit mit Sausen und Schwindel ein,

Digitized by Google
Original from UNIVERSITY OF CALIFORNIA
Generated on 2019-10-24 12:15 GMT / http://hdl.handle.net/2027/uc1.b3252759
Public Domain in the United States, Google-digitized / http://www.hathitrust.org/access_use#pd-us-google

8 Wochen nach der Injektion wird bei uns ein totaler Funktionsausfall im Gebiet des rechten N. cochlearis und vestibularis festgestellt. 14 Wochen nach der Injektion tritt zu der Ohraffektion rechtseitige periphere Facialislähmung, rechtseitige Stauungspapille, Kopfschmerzen und Druckempfindlichkeit des Warzenfortsatzes bei normalem Trommelfell, gleichzeitig entwickelt sich ein frisches, papulöses Exanthem. Die Art dieser Affektion (einseitige Erkrankung des N. cochlearis, vestibularis, facialis und opticus), wie sie öfters bei frischer Lues beobachtet worden ist (s. Rosenstein), und das nachträglich aufgetretene Exanthem lassen an der syphilitischen Natur dieser Acusticusstörung nach Arsenobenzol keinen Zweifel. Die meisten der bisher beobachteten Hirnnervenerscheinungen nach Salvarsan müssen anscheinend als syphilitische Neurorezidive aufgefaßt werden (Ehrlich, Benario, Werther, Géronne).

In anderen Fällen aber, bei denen die luetische nicht sicher bewiesen werden kann, muß man an eine direkte toxische Schädigung durch Salvarsan denken. Auch O. Beck kommt mehrfach bei der Erörterung seiner Fälle von isolierter Vestibularislähmung und kombinierter Vestibular- und Cochlearstörung nach Salvarsan auf diese Möglichkeit zu sprechen. Er zitiert dabei die experimentell nachgewiesene toxische Wirkung des Arsacetins auf den N. vestibularis bei weißen Mäusen (Ehrlich und Röthig), entscheidet sich aber nicht definitiv, sondern läßt die Frage einer neurotoxischen Wirkung des Arsenobenzols in der Schwebe.

In unserem Falle kann von einer Herxheimerschen Reaktion im Gebiete der geschädigten N. cochleares kaum die Rede sein, da die Störung erst 3 Monate nach der Salvarsaninjektion auftrat und nicht vorübergehender Natur war, sondern dauernd geblieben ist. Es bleibt also nur eine direkte neurotrope Wirkung des Arsenobenzols als Ursache der Hörstörung übrig. Verwunderlich ist nur das späte Auftreten der toxischen Wirkung 3 Monate nach der Injektion. Doch ist aus folgendem Grunde eine toxische Schädigung auch zu diesem Zeitpunkte keineswegs unerklärlich. Der Kranke hatte zur Zeit der ersten Ohrenuntersuchung 3 Wochen nach Beginn der Schwerhörigkeit und 15 Wochen nach der Injektion im rechten Glutäalwulst noch ein kleinapfelgroßes, schmerzhaftes Infiltrat, das von der Salvarsanbehandlung herrührte. Da nun in einem Falle Rilles, der zur Autopsie kam, noch 12 Wochen nach der Injektion in den nekrotischen Herden im Glutaeus und mehr noch in der Leber Arsen nachzuweisen war, so ist es sehr wohl möglich, daß auch in unserem Falle zur Zeit des Beginnes der Schwerhörigkeit im Körper noch ein Arsendepot vorhanden war, von dem eine toxische Wirkung ausging. Daß Arsen den Nervus acusticus zu schädigen vermag, ist mehrfach bei Arsenvergiftung beobachtet (s. Frey, Rohrer und Marik) und von Blau experimentell erwiesen. Nach alledem wird man zugeben müssen, daß in unserem Falle, der das Bild einer reinen Neuritis cochlearis bietet, eine toxische Schädigung durch Salvarsan

Digitized by Google
Original from UNIVERSITY OF CALIFORNIA
Generated on 2019-10-24 12:15 GMT / http://hdl.handle.net/2027/uc1.b3252759
Public Domain in the United States, Google-digitized / http://www.hathitrust.org/access_use#pd-us-google

nicht ausgeschlossen, da sich die Störung anderweitig nicht zureichend erklären läßt. Dabei ist nicht außer acht zu lassen, daß der Kranke infolge seines Berufes als Schmied wohl zu einer Erkrankung des N. cochlearis prädisponiert und deshalb toxischen Einflüssen gegenüber weniger widerstandsfähig war.

Um die Frage der neurotoxischen Wirkung des Salvarsans im negativen oder positiven Sinne weiter zu klären, wird es nötig sein, weniger auf die sicher luetischen Neurorezidive als auf die Fälle zu achten, deren luetische Natur nicht bestimmt nachzuweisen ist. Praktisch wird man bis zur endgültigen Entscheidung gut tun, mit der Möglichkeit einer toxischen Wirkung zu rechnen. Allerdings scheint die Neurotrophie des Salvarsans im Vergleich zu Atoxyl und Arsazetin sehr gering zu sein, so daß sie sich nur unter gewissen Umständen (z. B. nach vorhergehender Arsenbehandlung in Fingers Fall von Optikusatrophie) und bei besonderer Disposition (Schmiede, Schlosser) bemerkbar macht. Daher wird man da, wo solche Disposition zu erwarten ist (Schmiede, Tabak- und Alkoholabusus) mit der Salvarsantherapie vorsichtig sein müssen. Auch Benario, der jegliche neurotoxische Wirkung des Salvarsans verneint, rät in seiner jüngsten Veröffentlichung aus dem Ehrlichschen Institut für manche Fälle zur Vorsicht und empfiehlt bei der Salvarsantherapie außer dem Alter den Beruf, Alkohol- und Nikotinabusus sowie vorhergegangene Erkrankungen zu berücksichtigen, besonders Ohraffektionen, unter denen er merkwürdigerweise den „Mittelohrkatarrh“ hervorhebt.

Literatur: O. Beck: Beobachtungen über das Verhalten des menschlichen Gehörorganes bei mit Salvarsan behandelten Syphilitikern. Münchener med. Wochenschrift, 1911, Nr. 3. — Derselbe: Über transitorische Fasererkrankung des Nervus vestibularis. Med. Klinik, 1910, Nr. 50. — Derselbe: Wiener klin. Wochenschr., 1910, Nr. 49. — Derselbe: Sitzungsberichte der Österreichischen Otologischen Gesellschaft. Monatsschr. f. Ohrenheilk., 1910, H. 6—12. — Benario: Münchener med. Wochenschr., 1911, Nr. 1 u. 14. — Blau: Experimentelle Studien über die Wirkung der Sol. Fowl. auf das Gehörorgan. Arch. f. Ohrenheilk., 1905, Bd. 65. — Ehrlich-Hata: Experimentelle Chemotherapie der Spirillosen. 1910, pag. 144. — Ehrlich: Berliner klin. Wochenschr., 1910, Nr. 50; Münchener med. Wochenschr., 1911, Nr. 1. — Frey: Die toxischen Erkrankungen des Gehörorgans. Zentralbl. f. Ohrenheilk., Bd. 2, Nr. 6. — Derselbe: Wiener klin. Wochenschr., 1911, Nr. 11. — Gerber: Die Syphilis der Nase, des Halses und des Ohres. Berlin 1910, pag. 103/104, 116. (Literatur über Acusticusaffektionen im Frühstadium.) — Géronne u. Gutmann: Berliner klin. Wochenschr., 1911, Nr. 11. — Grünberg: Zeitschr. f. Ohrenheilkunde, 1910, Bd. 60. — Mayer: Wiener klin. Wochenschr., 1911, Nr. 11. — Rille: Über eventuelle Nebenwirkungen an den Hirnnerven bei Behandlung mit Ehrlichs Präparat „606“. Berliner klin. Wochenschr., 1910, Nr. 50. — Marik: Über Arsenlähmung. Wiener klin. Wochenschr., 1891, Nr. 31. — Rohrer: Die Intoxikation in ihrer Beziehung zu Nase, Rachen und Ohr. Klin. Vorträge, herausgeg. von Haug, 1895, Bd. 1, H. 3, pag. 79. — Röthig: Untersuchungen am zentralen Nervensystem von mit Arsacetin behandelten Mäusen. Frankf. Zeitschr. f. Path., 1909, III, 2. — Rosenstein, Zur Kenntnis

Digitized by Google
Original from UNIVERSITY OF CALIFORNIA
Generated on 2019-10-24 12:15 GMT / http://hdl.handle.net/2027/uc1.b3252759
Public Domain in the United States, Google-digitized / http://www.hathitrust.org/access_use#pd-us-google

der syphilitischen Erkrankungen des Hörnervenstammes. Arch. f. Ohrenheilk., 1905, Bd. 65, pag. 199, 219. (Literatur über Acusticusaffektionen im Frühstadium.) — Ruttin: Zur Differentialdiagnose der Labyrinth- und Hörnervenerkrankungen. Zeitschrift f. Ohrenheilk. etc., 1909, Bd. 57, Nr. 4. — Siebenmann: Ein Fall von Lungentuberkulose und retrolabyrinthärer Neuritis usw. Zeitschr. f. Ohrenheilk. etc., Bd. 36 u. 43. — V. Urbantschitsch: Wiener klin. Wochenschr., 1910, Nr. 48, pag. 1733. — Wittmaack: Die toxische Neuritis acusticus. Zeitschr. f. Ohrenheilkunde etc., Bd. 46. — Werther: Münchener med. Wochenschr., 1911, Nr. 10.

Zur Pathogenese und Ätiologie der Otosklerose.

Von Dr. **Otto Mayer** in Wien.

(Mit 1 Textfigur.)

Seitdem Denker im Jahre 1905 in seiner Abhandlung „Die Otosklerose" einleitend die Worte schrieb, daß man unter Otosklerose ein Krankheitsbild verstehe, dessen pathologisch-anatomisches Substrat eine zur Bewegungslosigkeit führende knöcherne Verwachsung des Steigbügels im Rahmen oder in der Nische des Vorhofsfensters darstelle, ist eine Reihe von bedeutsamen histologischen Befunden und klinischen Beobachtungen bekannt geworden, welche berechtigte Zweifel an der Richtigkeit dieser Auffassung aufkommen ließen. Es war schon damals bekannt, daß gleichzeitig mit der Stapesankylose auch eine Labyrinthatrophie vorhanden sein könne, welche das klinische Krankheitsbild dahin ändere, daß bei der Gehörprüfung mit Stimmgabeln anstatt eines reinen Schalleitungshindernisses eine Kombination von diesem mit einer nervösen Schwerhörigkeit gefunden werde. Doch erst Manasse hat es bewiesen, daß anatomisch gleichartige Erkrankungen des Knochens ohne Stapesankylose, jedoch mit Labyrinthatrophie einhergehen können, so daß also in diesen Fällen die Schwerhörigkeit respektive Taubheit nicht auf eine Stapesankylose, sondern auf die Labyrinthatrophie zurückzuführen ist. Auf Grund dieser Befunde bezweifelte es Manasse, daß die Knochenalterationen als Ursache der klinischen Erscheinungen der Otosklerose anzusehen seien und sprach die Meinung aus, daß den atrophisch degenerativen Veränderungen am Hörnervenapparat eine weit größere klinische Bedeutung zukäme, denn unter den 9 von ihm histologisch untersuchten Fällen war nur bei 4 eine Stapesankylose, bei allen aber eine degenerative Atrophie der nervösen Elemente vorhanden gewesen, und alle Fälle, auch die mit Stapesankylose, hatten klinisch das Bild der nervösen Schwerhörigkeit geboten. Es ist nun klar, daß nach dieser Feststellung der Stapesankylose im klinischen und anatomischen Bilde der Otosklerose keine wesentliche Bedeutung zugemessen werden konnte, und es ist ebenso selbstverständlich, daß der Begriff Otosklerose eine vollständige Umwandlung erfahren mußte.

Generated on 2019-10-24 12:15 GMT / http://hdl.handle.net/2027/uc1.b3252759
Public Domain in the United States, Google-digitized / http://www.hathitrust.org/access_use#pd-us-google
Digitized by Google
Original from UNIVERSITY OF CALIFORNIA

Es ist nun jetzt eine ziemlich bemerkbare Verwirrung eingetreten, weil manche Ohrenärzte den gegebenen Verhältnissen nicht Rechnung tragen wollen, sondern darauf beharren, daß der Begriff Otosklerose seine frühere Bedeutung beibehalte. So will Brühl auch jetzt noch unter Otosklerose einen rein klinischen Namen verstanden wissen und er bezeichnet damit, im Gegensatz zur progressiven nervösen Schwerhörigkeit eine auf Unbeweglichkeit des Mittelohrapparates beruhende Schwerhörigkeit. Der Beweis aber, welchen Brühl in seiner Arbeit „Zur knöchernen Stapesankylose oder Otosklerose" für die Richtigkeit seiner Ansicht zu erbringen sucht, kann nicht als gelungen angesehen werden. Denn unter den von ihm untersuchten Fällen fanden sich ja auch solche, wo Knochenalterationen in unmittelbarer Nähe des Steigbügels vorhanden waren, die nicht zur Stapesankylose geführt hatten, und er selbst gibt zu, daß es sich hier trotzdem um einen identischen Vorgang im Knochen gehandelt hat und daß es nur aus irgend einem Grunde nicht zur Ankylose gekommen ist. Er sagt damit ja eigentlich selbst, daß die Erkrankung des Knochens in beiden Fällen, ob Stapesankylose vorhanden ist oder nicht, die nämliche ist und daß die Ankylose nur etwas zufälliges ist. Aber schließlich wäre ja eigentlich nichts besonderes dagegen einzuwenden, wenn Brühl den Namen Otosklerose für diese Gruppe von Fällen mit Stapesankylose reservieren möchte, denn schließlich könnte man dieses Verlangen mit der geschichtlichen Entwicklung des Namens begründen. Etwas anderes aber ist es, ob es gerechtfertigt ist, die mit Stapesankylose einhergehenden Fälle auch anatomisch und ätiologisch von denjenigen ohne Stapesankylose zu trennen, wie Brühl es versucht. Gegen die Gründe, welche dieser für seine Ansicht geltend macht, ist verschiedenes einzuwenden. Vor allem möchte ich auf einen, wie ich glaube, bedeutungsvollen und für die ganze Auffassung von der Otosklerose folgenschweren Irrtum Brühls aufmerksam machen. Er unterscheidet nämlich zwischen „typischen" und „atypischen" Herden im Knochen der Pyramide. Als typisch bezeichnet er den bekannten Herd vor dem Vorhofsfenster, als atypisch die Herde, die sich an den inneren Gehörgang anschließen und weitab vom Vorhofsfenster liegen. Nun kann man aber schon bei flüchtiger Betrachtung der Abbildungen von otosklerotischen Herden in Arbeiten anderer Autoren, so namentlich bei Betrachtung der Mikrophotogramme Habermanns erkennen, daß auch diese letztgenannte Lokalisation der Erkrankung des Knochens eine zweifellos typische ist, denn wir finden diese Herde anschließend an den inneren Gehörgang außerordentlich häufig. Ich selbst habe in einem Falle die nämlichen Herde, die Brühl als atypisch bezeichnet, und außerdem den typischen Herd vor dem Vorhofsfenster, der dort eine Stapesankylose hervorgerufen hatte, gefunden.

Brühl spricht weiters die Ansicht aus, daß die Knochenerkrankung in der Nähe des Vorhoffensters auf die kontinuierlichen Zerrungen des Knochens

Digitized by Google
Original from UNIVERSITY OF CALIFORNIA
Generated on 2019-10-24 12:15 GMT / http://hdl.handle.net/2027/uc1.b3252759
Public Domain in the United States, Google-digitized / http://www.hathitrust.org/access_use#pd-us-google

zurückzuführen seien, indem dadurch ein „formativer Reiz" erzeugt werde, der die Knochenum- und -neubildung veranlasse. Da nun aber Brühl selbst Fälle beschreibt, wo der Knochen in der Umgebung des Fensterrahmens erkrankt war und trotzdem keine Stapesankylose vorhanden war, und nach der Angabe Brühls die Knochenalterationen auch anatomisch nicht verschieden waren, ist nicht einzusehen, warum die Fälle mit Stapesankylose ätiologisch verschieden sein sollen von denjenigen ohne Stapesankylose, denn nach Brühls eigenen Darstellungen kann es doch nur auf einem Zufall beruhen, ob Stapesankylose eintritt oder nicht.

Ebensowenig ist es einzusehen, warum die „atypischen" Herde in den Fällen, wo Stapesankylose vorhanden ist, auf diese Zerrungen des Ringbandes zurückzuführen sein sollen, indem dann der „formative Reiz" auch an entfernten Stellen Erkrankungen des Knochens herbeiführe, warum andrerseits aber in den Fällen, wo keine Stapesankylose vorhanden ist, dieselben Herde auf eine andere Ursache zurückgehen sollen.

Ich will auf verschiedene andere Widersprüche in der Arbeit Brühls nicht weiter eingehen; jedenfalls ist es diesem Autor nicht gelungen, zu beweisen, daß die Fälle mit Stapesankylose anatomisch und ätiologisch verschieden sind von denjenigen ohne Stapesankylose; er hat nur gezeigt, daß die Stapesankylose für die klinische Diagnose der Otosklerose von Bedeutung ist, und ich kann nicht finden, daß irgend jemand dies ernstlich bezweifelt hätte.

Die Ausführungen Brühls haben mich daher keineswegs bestimmt, von der durch die neueren Untersuchungen begründeten Auffassung der Otosklerose abzugehen. Ich verstehe unter Otosklerose im Gegensatz zu Brühl nicht ein klinisches Krankheitsbild, welches durch das Bestehen der Bezoldschen Trias charakterisiert wird, also mit der Stapesankylose identisch ist, sondern ich bezeichne mit diesem Namen eine Erkrankung des gesamten Gehörorganes, deren anatomische Grundlage besteht: erstens in einer eigenartigen herdförmigen Erkrankung des Knochens der Pyramide, zweitens in einer sehr häufig als Begleiterscheinung der Knochenalterationen auftretenden Labyrinthatrophie. Die Stapesankylose ist ein rein zufälliger, durch die Art der im speziellen Falle aufgetretenen Knochenwucherungen bedingter Befund.

Daß uns heute die klinische Diagnose dieser Erkrankung noch Schwierigkeiten macht, das kann uns nicht veranlassen, ihr Vorkommen abzuleugnen. Die Otosklerose wird als solche manifest werden, wenn bei normalem Trommelfell, eventuell rötlich durchscheinender Promontorialwand, frei durchgängiger Tube die Zeichen der Stapesankylose konstatiert werden können, wenn ferner pulsierende, subjektive Geräusche vorhanden sind, eventuell hereditäre Veranlagung nachgewiesen wird. Auch wenn die typischen klinischen Zeichen einer Stapesankylose mit denjenigen einer nervösen Schwerhörigkeit kombiniert sind und die übrigen schon erwähnten Symptome sich zum Teil wenigstens

Digitized by Google
Original from UNIVERSITY OF CALIFORNIA
Generated on 2019-10-24 12:15 GMT / http://hdl.handle.net/2027/uc1.b3252759
Public Domain in the United States, Google-digitized / http://www.hathitrust.org/access_use#pd-us-google

finden, wird die Diagnose „Otosklerose“ mit ziemlicher Sicherheit gestellt werden können.

Falls jedoch nur eine nervöse Schwerhörigkeit vorhanden ist, wird die Unterscheidung von anderen Formen der Erkrankung des Hörnerven auf Schwierigkeiten stoßen. Hyperämie der Promontorialschleimhaut bei normalem Trommelfelle, welche auch bei nervöser Schwerhörigkeit schon gefunden wurde (Siebenmann), und hereditäre Veranlagung werden keinen sicheren Beweis für das Vorhandensein einer Otosklerose bilden, immerhin wird aber auch in diesen Fällen diese Möglichkeit ins Auge zu fassen sein.

Es wird eben unsere Aufgabe sein, neue diagnostische Kennzeichen zu finden, welche uns die Otosklerose auch dann erkennen lassen, wenn keine Stapesankylose vorhanden ist. Daß solche Kennzeichen noch gefunden werden können, daran ist nicht zu zweifeln, ich nenne da nur als Beispiel das neuerdings von Fröschels gefundene Kitzelsymptom, das vielleicht in dieser Hinsicht auch in Betracht kommen wird.

* * *

Wenn wir nun sehen, daß die Stapesankylose nur einen zufälligen Befund darstellt, andrerseits aber auch Fälle bekannt sind, wo das Labyrinth intakt gefunden wurde, dann bleibt uns als pathologisch-anatomisches Substrat der Otosklerose, nur die eigenartige Affektion der Pyramide übrig.

Ich möchte daher zuerst die Frage erörtern, wie diese Erkrankung des Knochens entstanden sein könnte.

Das hervorstechendste Zeichen derselben ist ihr Auftreten in scharf begrenzten und typisch lokalisierten Herden. Schon Habermann hat auf diesen Umstand aufmerksam gemacht. Ich selbst konnte an fortlaufenden Schnittserien der von mir untersuchten und beschriebenen Felsenbeine feststellen, daß die otosklerotische Knochenerkrankung im Bereiche der Schneckenkapsel in drei voneinander zu trennenden Herden aufgetreten war, und zwar konnte ich unterscheiden: erstens einen oberen inneren Herd, welcher vom Dache des inneren Gehörganges ausgehend die Schnecke von oben her bis ungefähr zur Mitte der Schneckenspindel umfaßt. Zweitens einen oberen äußeren Herd, der anschließend an den Canalis musculotubarius und den Facialkanal die Schneckenspitze umgreift[1]), und drittens einen unteren Herd, der vom Boden des inneren Gehörganges ausgehend die Schnecke von unten umfaßt. Diese 3 Herde sind, wie ich mich an den Abbildungen und den Befunden anderer Autoren überzeugen konnte, für die ausgedehnte Form der otosklerotischen Knochenerkrankung typisch. So kann ich vor allem auf die Mikrophotogramme in der Arbeit Habermanns (Arch. f. Ohrenheilk., 60) hinweisen, welche sich zum Vergleich

[1]) Der obere äußere und der obere innere Herd gehen an einer Stelle ineinander über, sonst sind sie überall voneinander deutlich zu trennen.

Digitized by Google
Original from UNIVERSITY OF CALIFORNIA
Generated on 2019-10-24 12:15 GMT / http://hdl.handle.net/2027/uc1.b3252759
Public Domain in the United States, Google-digitized / http://www.hathitrust.org/access_use#pd-us-google

mit meinen Mikrophotogrammen deshalb besonders eignen, weil die Schnittrichtung dieselbe war, nämlich senkrecht zur hinteren Pyramidenkante. Besonders mache ich aufmerksam auf die Abbildungen Fig. 3, 5 und 8 der Arbeit Habermanns.

Betrachtet man die Mikrophotogramme in der Arbeit Brühls, so kann man ebenfalls in der Fig. 6, 7 und 8 ganz analoge Herde finden. Nur ist die Gruppierung hier insoferne geändert, als es sich hier um Horizontalschnitte handelt, die allerdings eine bessere allgemeine Übersicht über das Gehörorgan ermöglichen, hingegen die über den Labyrinthhohlräumen gelegenen Teile des Knochens unberücksichtigt lassen; falls daher nicht vollständige Serien angefertigt wurden, wird ein über der Schnecke liegender Herd übersehen werden. Es dürfte daher in allen denjenigen Fällen, wo bei horizontaler Schnittrichtung nur ein einziger vor dem Vorhofsfenster liegender Herd gefunden wurde, daran gezweifelt werden, daß dieser Herd tatsächlich allein vorhanden war, weil es sehr leicht möglich ist, daß ein oberer innerer Herd übersehen worden ist.[1])

Aus den Abbildungen Siebenmanns und Schillings geht hervor, daß auch in den von diesen Autoren beschriebenen Fällen analoge Herde vorhanden waren.

Außer dieser in den einzelnen Fällen beobachteten Übereinstimmung in der Lage zeigen die Herde meist auch noch eine ganz deutliche Symmetrie. Betrachtet man Fig. 1 und Fig. 6 meiner Mikrophotogramme, so kann man wahrnehmen, daß die Herde nicht nur in ihrer Lage zur Schnecke, sondern auch in bezug auf Form und Größe auf der linken und rechten Seite vollkommen übereinstimmen. Auch Habermann hat bereits auf diesen Umstand hingewiesen; er sagt, daß die Anordnung der einzelnen ostitischen Herde auf beiden Seiten eine gewisse Übereinstimmung erkennen ließ.

Es ergibt sich also, daß 1. die Lage der Herde in den einzelnen Fällen übereinstimmt, 2. daß die Herde symmetrisch liegen.

Welche Schlüsse lassen sich nun aus diesem Verhalten ziehen?

Habermann hat die Ansicht ausgesprochen, daß die Lokalisation der Herde abhängig sei von der Gefäßverzweigung, indem die Erkrankung zunächst dort beginne, wo größere Gefäße vom Periost her in den Knochen eintreten und sich längs diesen Gefäßen fortsetzen. Habermann ist eben der Ansicht, daß es sich um eine vom Periost ausgehende Entzündung des Knochens handle.

Ich habe bereits früher an anderer Stelle die Gründe angegeben, welche mich verhinderten, dieser Ansicht beizupflichten. Hier möchte ich noch darauf

---

[1]) Leider hat auch Manasse in seinen Fällen Horizontalschnitte angelegt. Seine Befunde sind zu kurz, als daß ich mir ein genaueres Bild über die Lage und Ausbreitung der Herde in seinen Fällen machen könnte.

Digitized by Google
Original from UNIVERSITY OF CALIFORNIA
Generated on 2019-10-24 12:15 GMT / http://hdl.handle.net/2027/uc1.b3252759
Public Domain in the United States, Google-digitized / http://www.hathitrust.org/access_use#pd-us-google

verweisen, daß auch die Art der Ausbreitung der Gefäße im Knochen dagegen spricht, denn dieser wird nur zum geringsten Teile von Blutgefäßen ernährt, die vom Periost der Mittelohrräume ausgehen. Siebenmann hat in seiner Korrosionsanatomie des knöchernen Labyrinthes diese Verhältnisse wenigstens der Hauptsache nach klargestellt. Er sagt dort pag. 15: „Die nährenden Gefäße der spongiösen Schneckenkapsel entspringen in der Hauptsache von der hinteren Hälfte der Basis und von der Spitze der Felsenbeinpyramide und nur vereinzelte dünne Äste von der hinteren Paukenhöhlenwand, dem Carotiskanal oder vom ersten Knie des Fallopischen Kanales". Nach seinen weiteren Darstellungen (pag. 49) scheint die knöcherne Schneckenkapsel hauptsächlich von 2 Seiten mit Blut versorgt zu werden: 1. von der Pyramidenspitze und 2. von der Apertura externa aquaeductus cochleae. Das eine geht aber aus den Untersuchungen Siebenmanns mit Sicherheit hervor, daß die Blutzufuhr von der Mittelohrauskleidung sehr gering ist und daß die von dort her stammenden Gefäße nur eine kleine Partie periostalen Knochens versorgen. Da nun auch solche Partien des Knochens der Pyramide bei der Otosklerose erkranken, welche weitab von der periostalen Auskleidung des Mittelohres liegen, kann die Erklärung Habermanns, daß die Erkrankung vom Periost ausgehe und sich längs den Gefäßen fortpflanze, nicht richtig sein. Trotzdem halte ich die Ansicht Habermanns, daß das Auftreten der Erkrankung in Herden dafür spricht, daß sie abhängig ist von der Gefäßverzweigung, für richtig, allerdings nicht in dem Sinne, daß es sich hier um einen vom Periost ausgehenden entzündlichen Prozeß handelt, der entlang den Gefäßen sich in den Knochen fortsetzt, sondern ich bin auf Grund der typischen Lokalisation der Herde und der bestehenden Symmetrie zur Überzeugung gekommen, daß die Herde den Endgebieten der Arteriae nutritiae des Knochens der Pyramide entsprechen.

Es ist eine bekannte Tatsache, daß entzündliche Herde im Knochensystem, zum Beispiel in den Extremitätenknochen, ganz bestimmte Stellen bevorzugen. Lexer hat durch überaus mühsame und sorgfältige Untersuchungen nachgewiesen, daß diese Tatsache darauf zurückzuführen ist, daß sich an jenen Stellen die Endverzweigungen von intraossalen Arterien befinden. Er ging so vor, daß er zuerst experimentelle Untersuchungen über die Entstehung der eitrigen und tuberkulösen Knochenentzündung anstellte. Er fand hierbei eine große Übereinstimmung bezüglich des Sitzes der ersten Herde sowohl untereinander als auch im Vergleiche mit den Lokalisationen, welche man beim Menschen am häufigsten begegnet. Da die Ursache hierfür nur in Beziehungen zum Gefäßsystem gesehen werden konnte, versuchte Lexer durch das von Hildebrand, Scholz und Wieting angegebene und erprobte Injektionsverfahren, um übersichtliche Injektionsbilder von der Gefäßverzweigung im Knochensystem zu erhalten. Diese Methode besteht darin, daß eine Verreibung von

Digitized by Google
Original from UNIVERSITY OF CALIFORNIA
Generated on 2019-10-24 12:15 GMT / http://hdl.handle.net/2027/uc1.b3252759
Public Domain in the United States, Google-digitized / http://www.hathitrust.org/access_use#pd-us-google

Terpentinöl mit Quecksilber in die Blutgefäße injiziert und hierauf eine Röntgenaufnahme des injizierten und herauspräparierten Knochens angefertigt wird. Es ist auf diese Weise Lexer gelungen, die feinsten Gefäßverzweigungen im Knochen des Skelettes darzustellen und nachzuweisen, daß die Arterienverzweigungen mit den häufig vorkommenden entzündlichen Knochenherden in ihrer Lage übereinstimmen, wodurch sich die große Bedeutung der intraossalen Arterien für die pathologischen Veränderungen am Knochensystem ergibt.

Es wäre demnach anzunehmen, daß auch die im Knochen der Pyramide gefundenen Herde, welche in ihrer Lokalisation eine so auffallende Übereinstimmung zeigen, ebenfalls den Endausbreitungen von arteriellen Gefäßen entsprechen. Leider sind wir gerade über die feineren Verzweigungen der Gefäße im Knochen der Pyramide nicht genügend orientiert und es ist auch kaum zu erwarten, daß man durch das bisher übliche Korrosionsverfahren darüber Aufklärungen erhalten wird, weil ja Siebenmann trotz ausgezeichneter Technik bezüglich der feinen Gefäßverzweigungen zu keinem Resultate gekommen ist. Es dürfte sich zu diesem Nachweise einzig die von Lexer geübte Methode eignen und ich zweifle nicht, daß es gelingen wird, mit derselben die Endverzweigungen der Gefäße in der Pyramide darzustellen. Dadurch könnte der exakte Nachweis der Abhängigkeit der otosklerotischen Herde von der Gefäßverzweigung erbracht werden. Ich habe bereits mit Injektionsversuchen begonnen, doch bin ich wegen der sehr schwierigen Technik bis heute über die ersten Vorversuche nicht hinausgekommen.

Eine weitere Frage ist es, ob die Erkrankung, um die es sich hier handelt, eine entzündliche ist oder nicht. Denn die Ansichten der einzelnen Autoren gehen diesbezüglich weit auseinander. Siebenmann sieht den Prozeß als die letzte Phase eines Wachstumsprozesses an, welcher normalerweise im Felsenbeine nicht vorkommt, dagegen in anderen Knochen, wenn auch in anderer Form und zu anderer Zeit, die Regel bildet. Und zwar bestünde dieser Wachstumsprozeß darin, daß an Stelle des Knorpels, der sich an den Prädilektionsstellen der „Spongiosierung", im ovalen Fensterrahmen am reichlichsten findet, Knochen gebildet wird. Siebenmann vergleicht den Vorgang mit der Verknöcherung der Knorpelscheiben, die zwischen Dia- und Epiphyse liegen. So sehe man auch im knöchernen Labyrinthe, allerdings als eine seltene Ausnahme, einen Prozeß sich vollziehen, welcher mit dem definitiven Schwund des Knorpels am Fensterrahmen und den Interglobulärräumen endige.

Wäre diese Erklärung Siebenmanns richtig, so wäre es ganz unverständlich, warum dabei auch der periostale, keine Knorpelreste enthaltende Knochen umgebaut wird und warum die Hyperostosen und Exostosen entstehen.

Im Gegensatz zu dieser Auffassung steht die anderer Autoren, welche den Prozeß als einen zweifellos entzündlichen bezeichnen. So hat namentlich

Digitized by Google
Original from UNIVERSITY OF CALIFORNIA
Generated on 2019-10-24 12:16 GMT / http://hdl.handle.net/2027/uc1.b3252759
Public Domain in the United States, Google-digitized / http://www.hathitrust.org/access_use#pd-us-google

Manasse erst in letzter Zeit wieder erklärt, daß nach seiner Ansicht das Entzündliche das Wesentliche des ganzen Prozesses sei.

Ich selbst habe in der vorangegangenen Publikation (M. f. O., 1911, H. 3, pag. 257) darauf hingewiesen, daß der Abbau und die darauf folgende Neubildung des Knochens, wodurch ja der ganze Prozeß charakterisiert wird, auch unter physiologischen Verhältnissen vorkommt, daß aber die in den otosklerotischen Herden von mir gefundene lebhafte Wucherung des Markes, die Hyperämie und die das normale Maß weit überragende Neubildung von Knochen beweisen, daß hier kein physiologischer Vorgang sich abspielt. Mit Rücksicht auf diese erwähnten Merkmale könnte man sogar der Ansicht beipflichten, daß es sich hier wirklich um einen Entzündungsprozeß handelt. Ob dies aber tatsächlich der Fall ist und eine echte Otitis vorliegt, ließ ich damals unentschieden. Der Grund, weshalb ich mich dieser Ansicht nicht rückhaltslos anschließen kann, ist der, daß ich im Knochen eine pathologische Exsudation nicht mit Sicherheit feststellen konnte.

Aus der oben erwähnten Arbeit von Brühl, die während der Drucklegung meiner früheren einschlägigen Arbeit erschienen ist, habe ich ersehen, daß auch Brühl auf Grund des Gutachtens zweier namhafter Pathologen (Orth und Pick) der Ansicht ist, daß es sich nicht um einen Entzündungsprozeß handle. Manasse hingegen berief sich auf das Gutachten v. Recklinghausens und betonte, daß an der entzündlichen Natur des Prozesses nicht zu zweifeln sei.

Ich selbst habe mich, wie oben bemerkt, nicht entschließen können, den Prozeß als ohneweiters chronische Entzündung zu bezeichnen. Doch glaube ich andrerseits, daß der von Brühl respektive Orth gewählte Ausdruck „spongiöse Hyperostose“ den Prozeß nicht genügend charakterisiert, weil er das wichtigste Merkmal, den Umbau, nicht berücksichtigt. Gerade dieser Vorgang, der mit der Bildung eines fibrösen Markes einhergeht, gibt dem Prozesse sein charakteristisches Gepräge. Aus diesem Grunde habe ich mich veranlaßt gesehen, den Prozeß in Beziehung zu bringen mit der von v. Recklinghausen beschriebenen Ostitis fibrosa, mit welcher er unstreitig eine große Ähnlichkeit besitzt. Es ist nun gewiß nicht ohne Bedeutung, daß v. Recklinghausen diese Erkrankung auf Störungen der Zirkulation zurückführt, als deren Ursache er eine Reizung der Vasomotoren ansieht. Dadurch komme es zu stets wiederkehrenden Kongestionen im Knochenmarke, welche den Abbau und die Neubildung des Knochens veranlassen.

Nun ist es durch klinische Beobachtungen schon lange bekannt, daß manche Otosklerotiker Symptome darbieten, welche auf Störungen in der Funktion der vasomotorischen Apparate bezogen werden müssen. So hat Bing auf die bei Otosklerotikern fehlende Cerumenabsonderung, Hammerschlag auf eine verminderte Schweißsekretion hingewiesen. Bemerkenswert ist es auch,

Digitized by Google
Original from UNIVERSITY OF CALIFORNIA
Generated on 2019-10-24 12:16 GMT / http://hdl.handle.net/2027/uc1.b3252759
Public Domain in the United States, Google-digitized / http://www.hathitrust.org/access_use#pd-us-google

daß Fröschels bei Otosklerotikern im äußeren Gehörgange eine Herabsetzung des Kitzelgefühles beobachtet hat, ein Symptom, welches V. Urbantschitsch[1]) auf vasomotorisch-trophische Einflüsse zurückführt. Es ist nicht zu vergessen, daß schon Katz als Ursache der Otosklerose eine neuroparalytische und trophoneurotische Anlage[2]) erwähnt und darauf hingewiesen hat, daß auch bei der Tabes Veränderungen der Knochen und namentlich der Gelenke beobachtet werden. Nach den bei der Arthropathia tabidorum erhobenen anatomischen Befunden zu urteilen, welche Kimura in einer unter Zieglers Leitung verfaßten Arbeit mitteilt, scheint es sich dort tatsächlich um ähnliche Prozesse zu handeln. Kimura führt die Gelenkläsion ebenfalls auf vasomotorische Störungen zurück, indem durch die vasokonstriktorische arterielle Anämie die Atrophie, durch die venöse vasodilatatorische Hyperämie die Proliferationserscheinungen erzeugt werden sollen. Wollenberg schließt sich dieser Ansicht an und sagt, daß bei der neuropathischen Arthritis deformans der Gelenkläsion eine solche des Nervensystems übergeordnet ist, und nimmt eine Erkrankung der vasomotorischen Zentren und Bahnen des Rückenmarkes als Ursache an. Dadurch falle die Koordination zwischen Vasokonstriktoren und Vasodilatatoren fort, so daß Zirkulationsstörungen entstünden. Es wäre demnach auch eine Entstehung der Otosklerose auf vasomotorischer Grundlage bei der Tabes möglich.

In Berücksichtigung aller dieser genannten anatomischen Befunde und der klinischen Erfahrungen bin ich zu der Ansicht gekommen, daß die herdförmige Erkrankung des Knochens der Pyramide durch lokale Zirkulationsstörungen im Gebiete der Endausbreitungen der Arteriae nutritiae des Knochens hervorgerufen wird.

Ich stelle mir den Vorgang folgendermaßen vor: Eine durch Verengerung der zuführenden Gefäße bedingte mangelhafte Blutzufuhr zu den Endausbreitungen der Gefäße der Pyramide führt zu einer Unterernährung dieser Bezirke des Knochens. Die Folge davon ist der Abbau des kompakten Knochens im Bereiche dieser Bezirke.[3]) Dieser Abbau geschieht dadurch, daß ein fibröses Mark

[1]) V. Urbantschitsch, Lehrb. d. Ohrenheilk., 5. Aufl., 1910, pag. 400.

[2]) Auch J. Möller hält die trophoneurotische Entstehung der Otosklerose für nicht unwahrscheinlich, namentlich wegen der beiden mehrfach beobachteten Umstände, daß die Gehörgangswand atrophische Veränderungen aufweist und daß die Sklerose sehr häufig mit atrophischer Rhinitis zusammentrifft. (Zentralbl. f. Ohrenheilkunde, 1906, pag. 306.)

[3]) Wollenberg führt die Knochenveränderungen bei der Arthritis deformans auf eine Gefäßläsion zurück, welche in ihrer Konsequenz, einem länger anhaltenden lokalen Mißverhältnisse zwischen arterieller Blutzufuhr und venösem Abflusse, Ernährungsstörungen des Knochens hervorruft. Der Knochen bilde sich dann in ein Gewebe um, welches geringere Ansprüche an die Ernährung und die Versorgung mit Blutgefäßen stellt.

Digitized by Google
Original from UNIVERSITY OF CALIFORNIA
Generated on 2019-10-24 12:16 GMT / http://hdl.handle.net/2027/uc1.b3252759
Public Domain in the United States, Google-digitized / http://www.hathitrust.org/access_use#pd-us-google

gebildet wird, welches die Resorption des Knochens besorgt. Dauert die Ernährungs- resp. die Zirkulationsstörung an, so kommt es zu einer Resorption des gebildeten fibrösen Markes, und auf diese Weise entstehen offenbar die großen, mitten im erkrankten Knochen gelegenen Hohlräume, die als Cysten angesehen werden können. Wenn aber auf die Periode der Vasoconstriction eine Periode normalen Blutzuflusses, eventuell sogar ein vermehrter Zufluß erfolgt, dann kann sich in dem fibrösen Marke nicht nur eine Neu-

Fig. 1.

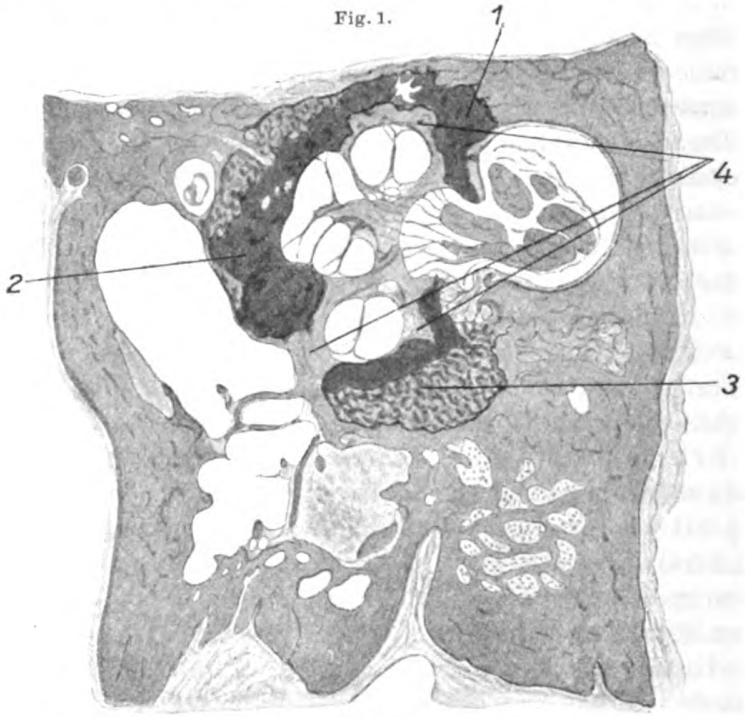

Senkrechte Schnittrichtung. *1* = oberer innerer Herd, *2* = oberer äußerer Herd, *3* = unterer Herd, *4* = die verschont gebliebenen Partien des Knochens der Schneckenkapsel.

bildung des Knochens innerhalb des früheren Ausmaßes einstellen, sondern es kann sogar zu Hypertrophien des Knochens (Hyperostosen und Exostosen) kommen. Durch derartige Wucherungen des Knochens im Fensterrahmen kommt es zur Stapesankylose. Bleibt dagegen die Vasodilatation und dadurch die Überernährung aus, dann kommt es nicht zur Stapesankylose.

Durch lokale Zirkulationsstörung kann auch eine andere auffällige Tatsache erklärt werden, daß nämlich ganz umschriebene, scharf begrenzte Partien der knöchernen Schneckenkapsel von der Erkrankung dauernd verschont bleiben. So kann man auf Figur 1 sehen,

Digitized by Google
Original from UNIVERSITY OF CALIFORNIA
Generated on 2019-10-24 12:16 GMT / http://hdl.handle.net/2027/uc1.b3252759
Public Domain in the United States, Google-digitized / http://www.hathitrust.org/access_use#pd-us-google

daß auf der basalen Windung eine dreieckige Partie unveränderten Knochens aufsitzt, ebenso wird der obere Teil der basalen Windung umgeben von einem Streifen unveränderten Knochens und schließlich befindet sich auch zwischen der Mittelwindung und dem unteren Teil der Basalwindung intakter Knochen, welcher mit einer ebenfalls unveränderten Partie im Promontorium zusammenhängt. Man könnte diesen Befund für einen zufälligen halten, wenn nicht auch in anderen Fällen, so in denjenigen Habermanns (siehe Fig. 4, 7 und 10 der Arbeit Habermanns, Archiv f. Ohrenheilk., 60. Bd.), dieselben Stellen von der Erkrankung verschont geblieben wären, trotz großer Ausdehnung der Herde. Es ist nun durch Shambaugh an Injektionspräparaten bei Kalbsembryonen nachgewiesen worden, daß ganz kleine Gefäßstämmchen, die dem Gefäßgebiete der Arteria auditiva interna angehören, in den Knochen der Schneckenkapsel eindringen. Auf Grund der Beschreibung und der von Shambaugh beigegebenen Abbildungen habe ich mich überzeugen können, daß die von Shambaugh gefundenen kleinen Gefäße sich gerade in denjenigen Partien der Schneckenkapsel verzweigen, welche den bei der Otosklerose verschont bleibenden Partien entsprechen. Es ist dieses Verhalten jedenfalls sehr auffällig. Vielleicht ist dieses Verschontbleiben dieser Partien auf diese Gefäßverhältnisse zurückzuführen? Wenn man nämlich annimmt, daß der Knochen der Pyramide deshalb umgebaut wird, weil er mangelhaft ernährt wird, so ist es verständlich, daß Partien, die besser mit Blut versorgt sind, von diesem Umbau verschont bleiben. Daher kommt es auch offenbar, daß niemals spongiöser Knochen bei der Otosklerose erkrankt gefunden wird, sondern stets kompakter Knochen; würden sich also die bei Kalbsembryonen gefundenen Gefäßstämmchen auch im Knochen der menschlichen Schneckenkapsel finden, so wäre dieses Verschontbleiben der besprochenen Partien eben damit zu erklären, daß sie besser mit Blut versorgt sind wie die übrigen Kompakta, weil sie auch von dem Gefäßgebiete der Arteria auditiva interna her Blut zugeführt erhalten. Ich möchte daran erinnern, daß zum Beispiel beim anämischen Infarkt der Niere etwas ähnliches stattfindet; dort bleiben die knapp unter der Kapsel liegenden Teile des Parenchyms verschont, weil sie auch von der Nierenkapsel aus Blut erhalten. Hier bei der Otosklerose handelt es sich allerdings nicht um einen vollkommenen Verschluß der zuführenden Arterien, sondern nur um eine Verminderung des Blutzuflusses. Immerhin ist anzunehmen, daß Partien des Knochens, die von zwei Seiten Blut zugeführt erhalten, unter besseren Ernährungsbedingungen stehen wie andere, die nur einem Gefäßgebiete angehören.

Ein weiterer Hinweis darauf, daß Zirkulationsstörungen bestehen, sind die von mir gefundenen Hämorrhagien in den Herden und die von allen Autoren beschriebene Hyperämie bestimmter Partien des erkrankten Knochens. Dem höchsten Grad der Ernährungsstörung verdanken wahrscheinlich die von mir beschriebenen Zysten ihre Entstehung.

Digitized by Google
Original from UNIVERSITY OF CALIFORNIA
Generated on 2019-10-24 12:16 GMT / http://hdl.handle.net/2027/uc1.b3252759
Public Domain in the United States, Google-digitized / http://www.hathitrust.org/access_use#pd-us-google

Wenn man nun als Ursache des in Herden erfolgenden Abbaues des Knochens eine mangelhafte Blutzufuhr zu den Endausbreitungen der Arteriae nutritiae ansieht, könnte man außer der schon besprochenen Störung in der Funktion der vasomotorischen Apparate auch organische Veränderungen der Gefäße für die verminderte Blutzufuhr verantwortlich machen.

Daß eine Arteriosklerose als Ursache der Gefäßverengerung in Betracht kommen könnte, dafür scheinen zu sprechen 1. anatomische Befunde, 2. die klinische Erfahrung.

Ad 1. Aus den Obduktionsbefunden kann festgestellt werden, daß bei einer großen Anzahl von Otosklerotikern sich auch atherosklerotische Veränderungen der Gefäße finden. So bemerkt Habermann bei Fall 2 (Archiv f. Ohrenheilk., 60. Bd.), daß die Aorta stellenweise mit Kalkeinlagerungen durchsetzt war. Bei Fall 3 wurde konstatiert: Hypertrophia et Dilatatio cordis totius, Insufficientia valvulae tricuspidalis, Venostasis et Hydrops universalis, Atrophia renis post infarctus, Atheromatosis, Induratio. Bei Fall 4 fand sich eine Arteriitis arteriarum carotidum int., Thrombosis Art. carot. int. progrediens, Encephalitis multiplex haemisphaer. dext., Meningitis dispersa, Compressio cerebri, Pneumonia lobularis praecipue lob. lat. dextr. Fall 6 betrifft eine 76jährige Frau. Die Gefäße an der Hirnbasis wurden bei der Sektion „rigid" befunden. Außer diesen Obduktionsbefunden sind insbesonders die ausdrücklichen Angaben Habermanns hervorzuheben, daß er in allen Fällen mit Ausnahme der Fälle 2 und 7 im Schläfebein selbst histologisch endarteriitische Veränderungen nachweisen konnte (l. c., pag. 89).

Siebenmann gibt bei einem Falle (Zeitschr. f. Ohrenheilkd., Bd. 36, 1900) im Obduktionsbefund an, daß Endarteriitis arteriae coronariae cord. et art. aortae et basilaris cerebri gefunden wurde. Die übrigen Autoren geben leider keine oder nur sehr ungenaue Obduktionsbefunde der von ihnen untersuchten Fälle an. Katz fand bei der 23 Jahre alten tauben Katze bei der mikroskopischen Untersuchung des Ohres, daß die Gefäße sowohl innerhalb des Meatus auditorius internus, als auch innerhalb des Modiolus ziemlich dickwandig waren. Brühl gibt leider auch in seiner letzten Arbeit keine genauen Obduktionsbefunde an, doch ist es jedenfalls interessant, zu konstatieren, daß in einem Falle eine arteriosklerotische Psychose vorhanden war.

Ich selbst habe in meinem Falle auf die Veränderungen der Gefäße genau geachtet und habe im Gehörorgan selbst hochgradige atherosklerotische Veränderungen der Gefäße konstatieren können. Und zwar war in der Media der Carotis interna Kalk eingelagert, auch war die Intima verdickt, die Arteriae nutritiae in der Pyramidenspitze waren durch eine Verdickung der Intima hochgradig verengt. Im Modiolus war an den Arterien eine auffällige Verkalkung

Generated on 2019-10-24 12:16 GMT / http://hdl.handle.net/2027/uc1.b3252759
Public Domain in the United States, Google-digitized / http://www.hathitrust.org/access_use#pd-us-google
Digitized by Google
Original from UNIVERSITY OF CALIFORNIA

der Wände zu konstatieren. Die Gefäße der Stria vascularis waren zum größten Teil vollkommen obliteriert. Bei der Obduktion war auch in der Aorta eine Verdickung der Intima der Aorta und eine Rigidität der Gehirnarterien gefunden worden.

Es ist also zu konstatieren, daß die wenigen vorhandenen Obduktionsbefunde in ganz auffallender Häufigkeit Angaben über Erkrankungen des Gefäßsystems enthalten.

Ad 2. Auf Grund klinischer Beobachtungen wurde die Arteriosklerose selbst bereits in Beziehungen gebracht zur Otosklerose, und zwar insbesonders von französischen Autoren; so erwähnt zum Beispiel Cornet, daß er unter 18 Fällen von Otosklerose 8 Arteriosklerotiker gefunden habe.

A. E. Maupetit fand, daß die Mehrzahl der mit hereditärer Otosklerose behafteten Pat. eine Erhöhung des arteriellen Druckes aufwiesen wie die Arteriosklerotiker.

Lafite-Dupont sagt ebenfalls, daß bei den Otosklerotikern eine Steigerung des arteriellen Druckes besteht, und gibt an, daß in solchen Fällen durch Lumbalpunktion eine Besserung der Ohrsymptome erzielt werden könne.

Mengotti will diese Angaben widerlegen, indem er auf Grund von 20 Fällen beweist, daß pathologische Zustände im Ohr auf den Blutdruck gar keinen Einfluß ausüben. Er verwechselt Ursache und Wirkung, denn es könnte wohl ein gesteigerter Blutdruck Veränderungen im Ohr hervorrufen, kaum aber umgekehrt.

Ferner möchte ich darauf hinweisen, daß als Ursache der Arteriosklerose dieselben Allgemeinerkrankungen gelten, die auch als Ursache der Otosklerose betrachtet werden.

So nenne ich vor allem die akuten Infektionskrankheiten, namentlich Scharlach (Scheibe), Typhus (Scheibe), Diphtherie, Influenza (Schilling, Katz). Diese Krankheiten sind nach Leyden, Rhomberg, Curschmann, v. Schrötter u. a. die wichtigsten Ursachen der chronischen Erkrankungen des Gefäßsystems. Insbesonders ist darauf hinzuweisen, daß die größte Anzahl von juvenilen und präsenilen Fällen von Arteriosklerose auf vorausgegangene Infektionskrankheiten zurückgeführt wird. Die Vorgänge, welche zur Arteriosklerose nach Infektionskrankheiten führen, sind von Wiesner und gleichzeitig auch von Wiesel einer eingehenden Untersuchung unterzogen worden und verdanken wir ihnen eine genaue Kenntnis der sich hierbei abspielenden Prozesse.

Bemerkenswert erscheinen mir ferner noch folgende Tatsachen: Erstens daß gewisse Infektionskrankheiten nur Sklerosen in ganz bestimmten Gefäßgebieten machen, so soll zum Beispiel Variola Sklerose der Pulmonalarterien, Scharlacherkrankung Sklerose der Coronararterien erzeugen. Es ergibt sich

Digitized by Google
Original from UNIVERSITY OF CALIFORNIA
Generated on 2019-10-24 12:16 GMT / http://hdl.handle.net/2027/uc1.b3252759
Public Domain in the United States, Google-digitized / http://www.hathitrust.org/access_use#pd-us-google

daraus die Möglichkeit, daß es auch Infektionskrankheiten gibt, welche im Knochen der Pyramide isolierte Sklerose erzeugen. Zweitens soll nach lang dauernden Entzündungen in gewissen Gefäßgebieten in diesen sich eine Sklerose entwickeln. So beobachtete Kretz nach langdauernder Appendizitis eine Sklerose der Arterien des Appendix (Wiesel). Daraus ergibt sich wieder in bezug auf die Otosklerose die Möglichkeit, daß nach Entzündungen im Mittelohr sich dort Sklerosen entwickeln, so daß also die von Habermann und Katz ausgesprochene Ansicht, daß durch Mittelohrentzündungen eine Disposition für die Otosklerose geschaffen werde, vielleicht dadurch begründet sein könnte. Es ist daher nicht ausgeschlossen, daß die in unmittelbarer Nähe der Paukenhöhlenschleimhaut auftretende Knochenerkrankung, insbesonders die auf die Umgebung des Vorhoffensters beschränkte, durch eine Sklerose der Gefäße des Mittelohres bedingt ist, denn es ist ja durch Siebenmann festgestellt, daß die laterale Labyrinthwand zum Teil durch Zweige ernährt wird, welche von der Mittelohrauskleidung ausgehen.

In letzter Zeit ist wiederholt erörtert worden (Möller, Passow, Alt, V. Urbantschitsch, Politzer), ob die Otosklerose durch ein Trauma hervorgerufen oder eine bestehende Otosklerose dadurch verschlimmert werden könnte, wofür manche klinische Beobachtungen sprechen. Da nun bekannt ist, daß durch Traumen Atherosklerose entstehen kann (Colebiewski, Rivalta, Rupfle), so ist nach meinem Dafürhalten ein Trauma als indirekte Ursache einer Otosklerose wohl möglich. Übrigens können sich an Traumen auch vasomotorische Neurosen anschließen.

Auch die Syphilis dürfte als ätiologisches Moment dadurch in Betracht kommen, daß sie Gefäßveränderungen macht. So möchte ich auf einen Fall Habermanns (l. c., Fall 4) hinweisen, bei welchem hochgradige luetische Gefäßveränderungen gefunden wurden. Daß aber die Syphilis keine häufige Ursache der Otosklerose ist, das scheinen die neueren serologischen Untersuchungen zu beweisen (Arzt, Beck), obwohl auch hierüber noch verschiedene Ansichten herrschen (Busch).

* * *

Was nun die bei der Otosklerose beobachtete Labyrinthatrophie betrifft, so ist ihr Zusammenhang mit der Knochenerkrankung nicht klar. Brühl spricht der Labyrinthatrophie keine wesentliche Bedeutung im Krankheitsbild der Otosklerose zu, indem er sie mit der „leichten Alterationsfähigkeit" des inneren Ohres erklärt. Andere Autoren hingegen sind wieder der Meinung, daß das Primäre die Erkrankung des Nerven sei, an welche sich die des Knochens anschließe (Möller, Manasse, Baginsky, Edinger). Siebenmann hingegen war der Meinung, daß die Labyrintherkrankung durch die des Knochens hervorgerufen werde. Keine dieser Hypothesen kann einer Kritik standhalten.

Digitized by Google
Original from UNIVERSITY OF CALIFORNIA
Generated on 2019-10-24 12:16 GMT / http://hdl.handle.net/2027/uc1.b3252759
Public Domain in the United States, Google-digitized / http://www.hathitrust.org/access_use#pd-us-google

Auf Grund meiner histologischen Untersuchungen bin ich zur Ansicht gekommen, daß Knochenerkrankung und Labyrinthatrophie voneinander nicht direkt abhängig sind, doch glaube ich, daß beide Affektionen auf die gleiche Grundursache zurückzuführen sind, nämlich auf die Erkrankung des Gefäßsystems.

Bei Besprechung der histologischen Veränderungen im inneren Ohr in den von mir untersuchten Schläfebeinen habe ich darauf hingewiesen, daß die Veränderungen der Stria vascularis denjenigen gleichen, welche wir bei der Arteriosklerose zu sehen gewohnt sind, und daß die Atrophie des Cortischen Organs durch die Atrophie der Stria hervorgerufen sein dürfte.

Da nun sowohl die Labyrinthatrophie als auch die herdförmige Erkrankung des Knochens bei der Otosklerose durch Gefäßerkrankungen hervorgerufen werden kann, ist es erklärlich, daß beide Affektionen, die des Knochens und die des Labyrinths, bei der Otosklerose gleichzeitig auftreten können.

In den Fällen aber, wo keine organischen Gefäßwanderkrankungen vorhanden sind, sondern wo vasomotorische Störungen als Ursache der Otosklerose in Betracht kommen, könnte auch die Labyrinthatrophie durch solche vasomotorisch trophische Störungen veranlaßt werden.

Schließlich wären auch noch die bei Otosklerose beschriebenen Veränderungen der Mittelohrauskleidung zu besprechen. In dem von mir untersuchten Falle waren auf beiden Seiten chronisch exsudative und plastische Vorgänge, namentlich in den Fensternischen und auf dem Promontorium, zu konstatieren gewesen, für welche ich eigentlich keine Erklärung zu finden vermochte. Das histologische Bild war verschieden von demjenigen, wie es für den chronischen Mittelohrkatarrh oder die abgelaufenen akuten Entzündungsprozesse in der Paukenhöhle typisch ist. Ich möchte daher hier mit aller Vorsicht die Vermutung aussprechen, daß diese Veränderungen auf eine Trophoneurose zurückgeführt werden könnten. Fälle trophoneurotischer Entzündung der Paukenhöhle beschreibt V. Urbantschitsch (Lehrbuch, pag. 373).

* * *

Ich möchte die wesentlichen Ergebnisse meiner Ausführungen in einigen Sätzen zusammenfassen:

1. Das Auftreten der Knochenerkrankung an ganz bestimmten Stellen der Pyramide und die beobachtete Symmetrie sprechen dafür, daß die Herde dem Endgebiete der Arteriae nutritiae entsprechen.

2. Das Freibleiben ganz bestimmter, scharf begrenzter Partien, Blutungen und die Cystenbildung weisen darauf hin, daß Zirkulations- und dadurch verursachte Ernährungsstörungen des Knochens die Ursache des Umbaues sind.

3. Ein derartiger Umbau des Knochens findet statt bei der Ostitis deformans (fibrosa, v. Recklinghausen) und bei der Osteoarthritis deformans

Digitized by Google
Original from UNIVERSITY OF CALIFORNIA
Generated on 2019-10-24 12:16 GMT / http://hdl.handle.net/2027/uc1.b3252759
Public Domain in the United States, Google-digitized / http://www.hathitrust.org/access_use#pd-us-google

(Wollenberg); in beiden Fällen werden zirkulatorische Störungen als Ursache angenommen.

4. Durch klinische Beobachtungen wird bewiesen, daß vasomotorische Störungen bei Otosklerotikern vorkommen.

5. Anatomische und histologische Befunde beweisen, daß Otosklerotiker auch häufig Arteriosklerotiker sind.

6. Auf Grund klinischer Beobachtungen werden Gefäßwanderkrankungen (Arteriosklerose, Endarteriitis luetica) als Ursache der Otosklerose bezeichnet.

7. Die Atrophie des Corti schen Organs ist eine Folge der Atrophie der Stria vascularis. Diese aber wird verursacht durch Zirkulationsstörungen (Arteriosklerose, Endarteriitis luetica).

Die hier angeführten Umstände haben mich zu der Ansicht geführt, daß die anatomischen Veränderungen bei der Otosklerose, worunter ich, wie gesagt, eine Erkrankung des gesamten Gehörorgans verstehe, durch Zirkulationsstörungen veranlaßt werden. Als Ursache dieser scheinen mir vor allem Störungen der Funktion der Vasomotoren in Betracht zu kommen, aber ich halte es für wahrscheinlich, daß auch andere Ursachen lokaler Zirkulationsstörungen, so insbesonders organische Gefäßerkrankungen dieselben Veränderungen hervorrufen können. Daß wir bei der Otosklerose verschiedene Formen zu unterscheiden Gelegenheit haben, könnte darauf zurückzuführen sein, daß den einzelnen Fällen die eben genannten verschiedenen Ursachen zugrunde liegen. Die Heredität der Otosklerose scheint darauf zu beruhen, daß die Krankheitsursache vererbt wird, denn es ist ja bekannt, daß sowohl bei der Arteriosklerose als auch bei den vasomotorischen Neurosen die Heredität eine große Rolle spielt.

Zum Schlusse möchte ich noch bemerken, daß allerdings keiner der oben angeführten Umstände für sich allein als ein vollgültiger Beweis für die Richtigkeit meiner Ansicht aufgefaßt werden kann, doch glaube ich, daß alle diese klinischen Beobachtungen und die anatomischen Befunde zusammengenommen wohl imstande sind, unser Augenmerk in die von mir angegebene Richtung zu lenken. Die Lücken in der Beweisführung habe ich selbst besprochen; ich hoffe, daß es gelingen, wird, dieselben auszufüllen.

Literatur. Alexander, Zur Frage der progressiven Schwerhörigkeit durch Atrophie des Cortischen Organes. Archiv f. Ohrenheilk., 1907, 69. Bd., pag. 95. — Brühl, Verhandlungen d. Deutschen Otologischen Gesellschaft, 1910. — Derselbe, Zur knöchernen Stapesankylose oder Otosklerose. Passows Beiträge, Bd. IV, H. 1 und 2, pag. 71. — Golebiewski, Atlas und Grundriß der Unfallheilkunde, München 1900, pag. 42. — Kimura, Histologische Untersuchungen über Knochenatrophie und deren Folgen. Zieglers Beiträge, 1900, Bd. 27. — Lafite-Dupont, Die Otosklerose in ihren Beziehungen zum labyrinthären Druck und zum Druck des

Digitized by Google
Original from UNIVERSITY OF CALIFORNIA
Generated on 2019-10-24 12:16 GMT / http://hdl.handle.net/2027/uc1.b3252759
Public Domain in the United States, Google-digitized / http://www.hathitrust.org/access_use#pd-us-google

Liquor. Thèse de Bordeaux, 1905; ref. Zentralbl. f. Ohrenheilk., 1906, pag. 451. — Lexer, Weitere Untersuchungen über Knochenarterien und ihre Bedeutung. Langenbecks Archiv, Bd. 73, 1904. — Derselbe, Untersuchungen über Knochenarterien. Berlin 1904, Hirschwald. — Manasse, Verhandlungen der Deutschen Otologischen Gesellschaft, 1909. — Maupetit, Die Otosklerose in ihren Beziehungen zum arteriellen Druck etc. Thèse de Bordeaux, 1905; ref. Zentralbl. f. Ohrenheilk., 1906, pag. 451. — Politzer, Über Anastomosen zwischen den Gefäßbezirken des Mittelohrs und des Labyrinths. Archiv f. Ohrenheilk., Bd. 11. — v. Recklinghausen, Die fibröse oder deformierende Ostitis, die Osteomalacie und die osteoplastische Carcinose. Festschrift der Assistenten für Virchow, Berlin 1891. — Rivalta, Fall von schnell sich entwickelnder traumatischer Arteriosklerose. Ref. Münchener med. Wochenschr., 1907, pag. 1252. — Scheibe, Verhandlungen d. Deutschen Otologischen Gesellschaft, 1901, pag. 175. — Derselbe, Zeitschr. f. Ohrenheilk., 1893, Bd. 64, pag. 267. — Siebenmann, Korrosionsanatomie des knöchernen Labyrinths des menschlichen Ohres. Wiesbaden 1890. — Derselbe, Multiple Spongiosierung der Labyrinthkapsel als Sektionsbefund etc. Zeitschr. f. Ohrenheilkunde, Bd. 34, pag. 356. — Derselbe, Über einen weiteren Fall von Spongiosierung der Labyrinthkapsel etc. Zeitschr. f. Ohrenheilk., Bd. 36, pag. 291. — V. Urbantschitsch, Lehrbuch d. Ohrenheilk., 5. Aufl., 1910, pag. 400. — Wollenberg, Ätiologie der Arthritis deformans. Zeitschr. f. orthopäd. Chirurgie, Bd. 24, 3. u. 4. Heft.

Beitrag zur Symptomatologie des Extraduralabscesses. (Extraduralabsceß mit Sprachstörungen.)

Von Prof. Dr. **G. Alexander**, Vorstand der Ohrenabteilung der allgemeinen Poliklinik.

Sprachstörungen sind ein charakteristisches Begleitsymptom otitischer Schläfelappenabscesse. Das Symptom kann zustande kommen durch Druckwirkung des Abscesses auf die Rinde des Sprachzentrums oder durch Ausdehnung des Abscesses oder der entzündlichen Infiltration auf das Rindengebiet für die Sprache. Es ist bekannt, daß ausnahmsweise auch bei anderen otogenen endokraniellen Krankheiten Sprachstörungen auftreten können, so zum Beispiel bei Meningitis [Körner[1]), Kuhn[2]), Macewen[3])] oder bei extraduralem Absceß [Körner[1]), Politzer[4]), Pritchard[5]), Salzer[6]), Urbantschitsch[7])]. Im folgenden berichte ich über einen einschlägigen Fall:

---

[1]) Körner, Die otitischen Erkrankungen des Hirnes, der Hirnhäute und der Blutleiter. Bergmann 1902.

[2]) Kuhn, Zeitschrift für Ohrenheilkunde, Bd. 39.

[3]) Macewen.

[4]) Politzer, Lehrbuch der Ohrenheilkunde. 5. Aufl., 1908.

[5]) Pritchard, zitiert nach Politzer.

[6]) Salzer, zitiert nach Politzer.

[7]) Urbantschitsch, Lehrbuch der Ohrenheilkunde. 5. Aufl.

Digitized by Google
Original from UNIVERSITY OF CALIFORNIA
Generated on 2019-10-24 12:16 GMT / http://hdl.handle.net/2027/uc1.b3252759
Public Domain in the United States, Google-digitized / http://www.hathitrust.org/access_use#pd-us-google

Die Sprachstörungen bestanden bei unserem Kranken darin, daß er den Namen mancher ihm nach Gebrauch und Erfahrung wohlbekannter Gegenstände nicht finden, scheinbar sich nicht daran erinnern konnte. Auch passierte es, daß ihm beim Verfassen von Briefen ein richtiger Ausdruck plötzlich „entfiel" und er mitunter bei fachlichen, ihm sonst wohlbekannten Beschreibungen die richtigen Ausdrücke nicht finden konnte. Beim Nachlesen von solchen Briefen oder Beschreibungen war er oft selbst von den Fehlern überrascht, die ihm in den Benennungen unterlaufen waren.

Adolf P., 32 Jahre, Tischler. Pat. kam am 9. I. 1911 in meine Behandlung. Dem Begleitschreiben seines Arztes verdanke ich die folgende Anamese:

Keine Kinderkrankheiten, vor 7 Jahren Kieferhöhleneiterung links, die radikal operiert worden und seither geheilt ist.

Am 6. VI. 1910 erkrankte Pat. an einer katarrhalischen, linksseitigen Mittelohrentzündung. Neben der Lokalbehandlung wurde dem Pat. die Entfernung großer Polypen aus der linken Nasenseite empfohlen, da dahinter Eiterretention bestand. Pat. willigte in diesen Eingriff nicht ein, blieb aus der Behandlung aus und erschien erst wieder am 1. IX. mit linkseitiger Mittelohreiterung. Mitte September wurde die Parazentese ausgeführt.

Am 20. IX. 1910 wurde das linke Ohr neuerlich parazentisiert und ein Polyp aus der Nase entfernt. Weiterhin nahm die Ohreiterung quantitativ zu, auch stellten sich bedeutende linkseitige Ohr- und Kopfschmerzen und eine Anschwellung in der linken Scheitelgegend ein. Die Ohrschmerzen ließen allmählich nach. der Ohrenfluß sistierte, dagegen blieben die parietale Schwellung und die Kopfschmerzen bestehen. Am 31. X. wurde deshalb die Aufmeißelung des Warzenfortsatzes vorgenommen.

Es trat keine Besserung ein. Anfangs November 1910 bot der Pat. leichte amnestische Aphasie, die bis jetzt (Jänner 1911) bestehen blieb. Am 11. XI. 1910 wurde ein subperiostaler Abscеß oberhalb des Ohres eröffnet und die frühere Wunde erweitert. Nach dieser Operation befand sich Pat. wohl, die Schmerzen hörten auf, der Appetit stellte sich wieder ein, Pat. nahm um 10 *kg* zu, schlief gut, das Trommelfell und das Hörvermögen wurden vollständig normal. Dagegen dauerte die Eiterung aus der Mastoidwunde und aus einer in der Scheitelgegend gelegenen Incisionswunde weiter an. Da die Eiterung trotz verschiedenartiger Maßnahmen nicht sistierte, und die amnestisch-aphasischen Störungen weiter dauerten, wurde Pat. behufs Operation am 9. I. 1911 an mich gewiesen. Lues und Potus werden negiert.

Die bakteriologische Untersuchung des Eiters ergab keine Tuberkelbacillen.

Status praesens vom 9. I. 1911: Mittelgroßer, kräftig gebauter Pat. Otoskopischer Befund: Rechts normal, linkes Trommelfell matt, in der Peripherie und entlang dem Hammergriff injiziert. Retroaurikular eine Hautwunde von

Digitized by Google
Original from UNIVERSITY OF CALIFORNIA
Generated on 2019-10-24 12:16 GMT / http://hdl.handle.net/2027/uc1.b3252759
Public Domain in the United States, Google-digitized / http://www.hathitrust.org/access_use#pd-us-google

Bohnengröße (entsprechend einer in Heilung begriffenen Mastoideotomie). Von der Hautwunde aus gelangt man in eine zum größeren Teil von Granulationen erfüllte, nicht fötiden Eiter enthaltende Knochenhöhle. Vertikal über der Wundenöffnung am Warzenfortsatz befindet sich auf der Konvexität des Scheitelbeines etwa 3 *cm* von der Mittellinie des Schädels entfernt eine $^1/_2$ *cm* lange, vertikale, die Haut und das Periost durchsetzende Incisionsöffnung, die Ränder dieser Öffnung granulieren. Aus der Öffnung selbst entleert sich reichlicher nicht fötider Eiter. Die eingeführte Sonde gelangt auf rauhen Knochen.

Die Funktionsprüfung ergibt: Hörschärfe rechts normal. Hörschärfe des linken Ohres gering herabgesetzt. Die Stimmgabelprüfung ergibt alle Zeichen eines linkseitigen Schalleitungshindernisses. Es besteht keinerlei krankhafte Erscheinung von seiten des inneren Ohres: kein spontaner Nystagmus, keine Gleichgewichts- und keine Koordinationsstörungen. Keinerlei Erscheinungen von seiten der Hirnnerven, Augenhintergrund normal. Geringe Perkussionsempfindlichkeit der linken Scheitelgegend. Bewegungen des Kopfes und der Halswirbelsäule normal. Keine Sprachstörungen, derzeit keine amnestische Aphasie.

Diagnostisch bot der Fall keine besonderen Schwierigkeiten. Die genauen anamnestischen Daten ließen unzweifelhaft die eitrige Erkrankung der Scheitelregion als otogene Erkrankung erkennen. Die seit Oktober 1910 anhaltende mäßige Eitersekretion aus der oberhalb des Ohres gelegenen, vom Ohre etwa 7 *cm* entfernten Öffnung in der Scheitelgegend wies auf einen innerhalb der knöchernen Kapsel gelegenen Eiterungsprozeß hin. Für einen Extraduralabsceß besonderer Größe war ja keinerlei Zeichen zu finden. Darnach kam diagnostisch die Möglichkeit eines Schläfelappenabscesses oder eines Intra- oder Extraduralabscesses in Betracht. Der Mangel sonstiger Hirnsymptome, die lange Dauer der Erkrankung sprachen gegen die beiden ersten Möglichkeiten und so mußte die Diagnose lauten: Ausgeheilte akute Mittelohreiterung, otogener Extraduralabsceß in der Scheitelbeingegend. Als Ausgangspunkt für den extraduralen Absceß nahm ich eine Eiterung im Dache der Trommelhöhle und des Antrum an.

Operation: Die Operation habe ich am 10. I. in Inhalationsnarkose ausgeführt: vertikal verlaufender, 10 *cm* langer Hautschnitt von der Scheitelhöhe bis an die Spitze des Warzenfortsatzes, Freilegung des Warzenteiles, der Schuppe und des Scheitelbeines. Es zeigte sich eine im oberen Teil des Scheitelbeines entsprechend der vorgefundenen parietalen Incisionsöffnung gelegene Knochenfistel, aus der nicht fötider, von Fibrinkrümeln durchsetzter, gelbgrüner, gut flüssiger Eiter unter bedeutendem Druck und unter Pulsation hervorquillt.

Durchführung der typischen Antrotomie mit Resektion der von kleinsten Abscеßchen durchsetzten diploetischen Spitze des Warzenfortsatzes. Gegen die mittlere Schädelgrube hin ist der Warzenfortsatz pneumatisch. Die Zellen sind fast durchaus von Granulationen, nur in geringem Grade von nicht fötidem Eiter erfüllt. Die Dura der mittleren Schädelgrube liegt über dem Antrum und dem

Digitized by Google
Original from UNIVERSITY OF CALIFORNIA
Generated on 2019-10-24 12:16 GMT / http://hdl.handle.net/2027/uc1.b3252759
Public Domain in the United States, Google-digitized / http://www.hathitrust.org/access_use#pd-us-google

hinteren Teil des Epitympanum frei und ist von einem dicken Granulationsrasen überzogen. Der Knochen wird nun in der Richtung gegen die parietale Fistel abgetragen, wobei unaufhörlich unter bedeutendem Drucke stehender Eiter vorquillt.

Nach vollständiger Freilegung ergibt sich ein 10 *cm* langer, ungefähr 3 *cm* breiter ovaler Granulationsrasen. Derselbe wird inzidiert und es entleeren sich im Strom und unter bedeutendem Drucke ungefähr 100 cm^3 eines nicht fötiden, dünnflüssigen Eiters. Nun wird der Granulationswall in ganzer Länge in vertikaler Richtung gespalten. Es ergibt sich nun eine aus Fibringerinsel und Bindegewebe bestehende 4 bis 6 *mm* dicke Absceßwand (siehe Figur [1]). Die innere Wand des Abscesses wird von der von Granulationen überdeckten dislozierten Dura gebildet, die im mittleren Teile des Abszesses $2^1/_2$—3 *cm* von der Knochenschädelwand absteht. Die Großhirnhemisphäre selbst liegt nirgends frei. Die Palpation der Absceßhöhle mit dem Finger zeigt, daß der Absceß rundum linear begrenzt ist und daß nirgends fingerförmige Fortsätze oder Ausstülpungen des Abscesses bestehen. Die Absceßhöhle wird mit Jodoformdocht locker gefüllt. Der Docht wird durch die Hautwunde, die nur durch 2 Nähte adaptiert wird, nach außen geleitet. Verband.

Vollständig fieberloser, reaktionsloser Wundverlauf. Patient fühlt sich vollständig wohl, ist bei gutem Appetit, verläßt am 6. Tage p. o. das Bett und am 8. Tage die Anstalt. Die Dura rückt allmählich in die normale Stellung vor, die Hemisphäre dehnt sich wieder aus. 14 Tage nach der Operation liegt die Dura allenthalben dem Knochen an, überall reichliche normale Granulationsbildung. Gehörgang trocken. Hörschärfe normal. Sprachstörungen sind nicht wieder aufgetreten. Vollkommene Heilung seit Mitte März 1911.

Die Bedeutung des Falles liegt in dem seltenen Befunde eines umfänglichen mit Verdrängung der Großhirnhemisphäre einhergehenden linkseitigen Extraduralabscesses. Der Absceß hat unter allmählicher Usurierung der Knochenwand zur Fistelbildung in der Höhe des Scheitelbeines geführt. Die Fistel war jedoch, wie der Verlauf des Falles bis zur Operation zeigt, für eine ausgiebige Drainage, für eine spontane Entleerung und Heilung des Abscesses nicht ausreichend. Von großem Interesse bleibt es, daß dieser Extraduralabsceß vorübergehend zu amnestischer Aphasie geführt hat. Das Auftreten dieser Störung entspricht wohl derjenigen Epoche, in welcher infolge der akuten Vergrößerung des Abscesses der Scheitel- und Schläfelappen stark komprimiert wurden. Die aphasischen Störungen klangen ab, sobald sich das Gehirn seiner neuen, wenn auch sehr unbequemen Lagerung angepaßt hatte. Wenn auch in dem Befunde der amnestischen Aphasie in diesem Falle ein Symptom eines Schläfelappenabszesses gegeben war, so konnte doch von differentialdiagnostischen Schwierigkeiten nicht die Rede sein. Tatsächlich hat

[1]) Die Figur und der bakteriologische Befund folgen im Juniheft.

Generated on 2019-10-24 12:16 GMT / http://hdl.handle.net/2027/uc1.b3252759
Public Domain in the United States, Google-digitized / http://www.hathitrust.org/access_use#pd-us-google
Digitized by Google
Original from UNIVERSITY OF CALIFORNIA

ja auch der Kollege, der mir den Fall zur Operation überwies, einen Hirnabsceß ausgeschlosen. Nur der Vollständigkeit halber sei daher erwähnt, daß gegen die Möglichkeit eines Hirnabscesses vor allem die lange Dauer des Prozesses gesprochen hat. Die aphasischen Störungen sind anfangs November 1910 aufgetreten. Wenn diese Störungen einem Schläfelappenabscesse entsprechen sollten, so stand derselbe offenbar im manifesten Absceßstadium. In diesem Stadium besteht, wenn nicht die operative Entleerung des Abscesses baldigst erfolgt, die imminente Gefahr des spontanen Durchbruches des Abscesses mit Ausgang in Meningitis.

In unserem Falle ist der Patient noch 2 Monate nach Beginn der aphasischen Störungen in ziemlich gutem Allgemeinbefinden gewesen und hat sogar an Körpergewicht zugenommen. Meningitissymptome haben sich nie gezeigt.

Daß die aphasischen Störungen schwankten und leichtgradig waren, konnte jedoch nicht gegen die Möglichkeit eines Schläfelappenabscesses sprechen. Ein derartiger Ablauf der Symptome der Aphasie läßt sich ja mitunter auch an Schläfelappenabscessen nachweisen. Ich erinnere hier nur an einen an meiner Abteilung beobachteten, von meinem Assistenten Dr. Rudolf Leidler operierten und veröffentlichten Fall[1]) von linkseitigem Schläfelappenabsceß, in dem nur vorübergehend und nur leichtgradige Sprachstörungen aufgetreten sind.

Vereinsberichte.

Österreichische Otologische Gesellschaft.

Sitzung vom 27. März 1911.[2])

Vorsitzender: V. Urbantschitsch; Schriftführer: G. Bondy.

V. Urbantschitsch hält einen warm empfundenen Nachruf auf weiland Geheimrat Lucae (Berlin), in welchem er die großen Verdienste würdigt, die der Verstorbene sich als Mitbegründer und Förderer der Ohrenheilkunde erworben hat. Des weiteren gedenkt er des verstorbenen italienischen Otiaters Prof. Cozzolino (Neapel), dem gleichfalls ein ehrendes Gedenken aller Kollegen sicher sein wird.

Der Schriftführer verliest ein Schreiben der Frau Geheimrat Lucae, in welchem dieselbe für das Beileid der Gesellschaft und die Kranzspende dankt.

Die Herren k. u. k. Regimentsarzt Dr. Fritz Lawner und Primarius Dr. Belinoff (Sofia) werden zu Mitgliedern der Gesellschaft gewählt.

I. Alt demonstriert ein 10jähriges Mädchen, das am 21. II. 1911 wegen einer seit 5 Jahren nach Scharlach bestehenden linksseitigen Mittelohreiterung

---

[1]) Wiener medizinische Wochenschrift, 1909.

[2]) Da das Programm am 27. März in 2½ Stunden nicht erledigt werden konnte, fand die Fortsetzung der Sitzung am 3. April statt.

Digitized by Google
Original from UNIVERSITY OF CALIFORNIA
Generated on 2019-10-24 12:16 GMT / http://hdl.handle.net/2027/uc1.b3252759
Public Domain in the United States, Google-digitized / http://www.hathitrust.org/access_use#pd-us-google

einer Radikaloperation unterzogen wurde, wobei ein **großer periostaler, ein extraduraler und ein intraduraler Absceß** entleert wurde.

Das Kind wurde in einem sehr herabgekommenen Zustande dem Rudolfspitale eingeliefert, hatte vormittags eine Temperatur von 39°, die am Nachmittag auf 41° stieg, Puls 140, Nackensteifigkeit, Strabismus convergens, Antrumeiterung links, über und hinter dem linken Warzenfortsatze eine fluktuierende Geschwulst. Die am Abend vorgenommene Operation gestaltete sich folgendermaßen. Nach Ablösung des Periostes entleerte sich ein großer, periostaler Absceß, im vertikalen Teile des Warzenfortsatzes war ein Knochenabsceß, bei Freilegung des Antrums wurde ein Teil des Tegmen antri abgetragen und es stürzte unter hohem Druck stehender Eiter in der Menge von etwa 2 Eßlöffeln, einem extraduralen Abscesse entsprechend, hervor.

Das Tegmen antri et tympani wurde in Kronengröße abgetragen, die Dura war mißfärbig und eitrig infiltriert und wies eine ca. $^3/_4$ *cm* im Durchmesser haltende Fistelöffnung auf, aus der Eiter hervorquoll. Der intradurale Absceß imponierte zunächst als ein durchgebrochener Schläfelappenabsceß, doch ergab die Exploration nach ausgiebiger Spaltung der Fistel und die Untersuchung des Gehirns, daß eine Leptomeningitis circumscripta purulenta vorlag. An den Eingriff schloß sich die Eröffnung der Mittelohrräume.

Der Wundverlauf war ein ausgezeichneter, schon am Tage nach der Operation war das Kind fieber- und schmerzfrei.

II. Fröschels: **Demonstration eines mit Hörübungen behandelten Taubstummen.**

Ich erlaube mir, Ihnen hier einen sechsjährigen Knaben vorzustellen, welcher im ersten Lebensjahre infolge einer Meningitis ertaubt ist. Infolgedessen hat er auch die Sprache nicht erlernt; wegen dieser Gebrechen wurde er nach Wien zu Dr. Ruttin gebracht. Dieser überwies mir den Pat. vor acht Monaten mit der Frage, ob für Gehör und Sprache eine Behandlung möglich sei. Die Gehörprüfung mit der kontinuierlichen Stimmgabelreihe ergab ein sehr schlechtes Resultat. Die Töne der Urbantschitschschen Harmonika wurden jedoch bis zur Mitte der dreigestrichenen Oktave perzipiert. Ich begann infolgedessen mit systematischen Hörübungen, von deren Erfolg ich Sie heute überzeugen kann (Demonstration). Sie sehen, daß der Knabe sinnlose Silben, Worte und Sätze, die von $^3/_4$ *m* Distanz ihm gegen das Ohr gesprochen werden, korrekt hört und nachspricht. Dabei habe ich Ihnen noch nicht die äußere Grenze seiner Hörschärfe gezeigt, da ich ein sicheres Funktionieren im Interesse der Demonstration erreichen wollte. Auf die Ausbildung der Sprache, welche ich nach der Taubstummenmethode vornahm, will ich bei dieser Gelegenheit nicht eingehen. Ich wollte Ihnen nur den Wert der Hörübungen vor Augen führen. Diese wurden in meinem Institut von allen möglichen Personen vorgenommen, damit das Kind nicht nur eine Stimmlage hören lernt; der Erfolg wird sicherlich noch wachsen, da der Kleine wohl noch ein Jahr in meiner Behandlung bleiben wird. Ich hoffe, Ihnen dann zeigen zu können, daß er über 1 *m* exakt und mühelos hört und tadellos spricht. Dieser Pat. steht aber nicht vereinzelt in meiner Behandlung da, ich betreibe vielmehr die Hörübungen bei allen Taubstummen, die sich an mich wenden und die für Hörübungen geeignet sind. Die Abgrenzung der geeigneten von den ungeeigneten Fällen wird nach den von Urbantschitsch festgelegten Regeln vorgenommen. Zuletzt sei noch erwähnt, daß der Knabe vor der Zeit, in der er in mein Institut eintrat, mit Jod behandelt wurde und in heruntergekommenem Zustand zu mir kam. Die

Digitized by Google
Original from UNIVERSITY OF CALIFORNIA
Generated on 2019-10-24 12:16 GMT / http://hdl.handle.net/2027/uc1.b3252759
Public Domain in the United States, Google-digitized / http://www.hathitrust.org/access_use#pd-us-google

schonende Therapie der Hörübungen, die statt der Jodbehandlung eingeführt wurde, hat ihn nicht angestrengt, so daß er sich zusehends erholte und heute, wie Sie sehen, das Urbild der Gesundheit ist.

III. V. Urbantschitsch: **Behebung des Schwindels durch Labyrinthausschaltung trotz weiter bestehendem Nystagmus.**

V. Urbantschitsch stellt einen 23jährigen Mann vor, der nach vierjähriger eitriger Mittelohrentzündung links plötzlich von heftigem Schwindel und Übelkeiten befallen worden war, Pat. war infolge des Schwindels zweimal auf der Straße zusammengestürzt. Bei seiner 3 Wochen nach Beginn der Schwindelanfälle erfolgten Aufnahme auf die Ohrenklinik zeigte sich ein schon bei Druck auf den Tragus leicht auszulösendes Fistelsymptom am linken Ohr: dieses erschien kalorisch und beim Drehen untererregbar; bei extremer Blickrichtung nach rechts trat horizontaler Nystagmus auf. Urbantschitsch nahm am 10. III. die Radikaloperation am linken Ohre vor, bei der eine Fistel am horizontalen Bogengange vorgefunden wurde; am 12. III., also 2 Tage nach der Operation, erfolgte heftiger Schwindel, Erbrechen und ein starker horizontaler Nystagmus nach rechts; die kalorische Prüfung ergab links nunmehr spurweise Reaktion: ferner zeigt sich vollständige Ertaubung links. Am 13. III. war die Reaktion gegen Temperatureinwirkungen links ganz erloschen, Schwindel bestand heftig und ferner zeigte sich seit 12. III. eine Temperaturerhöhung auf 38·5, bei Stirnkopfschmerz. Infolge dieser Erscheinungen entschloß sich Urbantschitsch zu Verhütung einer etwa beginnenden Meningitis zur Labyrinthoperation (Methode Neumann), die am 13. III. abends ausgeführt wurde. Am 14. III. zeigte sich der Nystagmus nach rechts stärker als vor der Operation, und zwar erfolgten bei der Einstellung des Blickfixators auf 50° nach rechts 176 sehr stark horizontale Nystagmusbewegungen, während am Tage vorher, vor der Labyrinthoperation, bei 50° Einstellung nur 128, bedeutend schwächere Nystagmusbewegungen bestanden hatten. Trotz der Steigerung des Nystagmus infolge der Labyrinthausschaltung links, die als ein Zeichen aufzufassen ist, daß die Funktion in diesem Vestibularapparat trotz des Fehlens einer nachweisbaren Vestibularerregung noch nicht vollständig erloschen war, hatte sich beim Pat. der Schwindel von dem Momente der Labyrinthoperation vollständig verloren und ist bisher (27. III) nicht weiter aufgetreten. Pat. gab an, daß er gleich beim Erwachen aus der Narkose den Kopf auffallend leicht fühlte und ihm der Ausfall des früher so lästigen Schwindelgefühles aufgefallen sei. Das Bemerkenswerte in diesem Falle scheint nach der Ansicht von Urbantschitsch nicht in dem Ausfalle des Schwindels an und für sich gelegen, da dieser nach der Labyrinthoperation öfters beobachtet werden kann, sondern in dem Umstande, daß bei dem Pat. der Schwindel trotz gleichzeitiger Verstärkung der Nystagmusbewegungen zum Stillstand gelangte, also nicht auf den Nystagmus zu beziehen sein dürfte.

Urbantschitsch bespricht ferner eine andere Eigentümlichkeit, die sich bei diesem Pat. nach der Labyrinthoperation in der Schnelligkeit der Nystagmusbewegungen bei den verschiedengradigen Einstellungen des Blickfixators vorfand. Während die Schnelligkeit der Nystagmusbewegungen vor der Labyrinthoperation mit der zunehmenden Seitwärtsrichtung der Augen zunahm, zum Beispiel bei Einstellung des Blickfixators 40° nach rechts 110, bei 50° 128, bei 70° 144 Bewegungen in der Minute aufwies, ergab sich nach der Labyrinthoperation, daß die Schnelligkeit der horizontalen Nystagmuszuckungen ungefähr bei 50° den Kulminationspunkt erreichte und bei zunehmender seitlicher

Digitized by Google
Original from UNIVERSITY OF CALIFORNIA
Generated on 2019-10-24 12:16 GMT / http://hdl.handle.net/2027/uc1.b3252759
Public Domain in the United States, Google-digitized / http://www.hathitrust.org/access_use#pd-us-google

Blickrichtung wieder abnahm. So fanden sich folgende Zuckungsbewegungen vor: am 14. III. bei $30^0 = 118$, $40^0 = 170$, $50^0 = 171$, $70^0 = 150$; 23. III. bei $30^0 = 134$, $40^0 = 138$, $50^0 = 206$, $60^0 = 180$, $70^0 = 158$; 27. III. bei $30^0 = 94$, $40^0 = 120$, $50^0 = 194$, $60^0 = 168$, $70^0 = 148$.

Urbantschitsch hat an einer Reihe von Nystagmusfällen mit und ohne Labyrinthausschaltungen ähnliche Beobachtungen angestellt, über die er ein andermal berichten wird.

IV. Rudolf Reiss: **Hämatotympanum nach Epistaxis und Bellocqscher Tamponade.**

Am 28. II. 1911 erschien im Ohrenambulatorium des k. k. Krankenhauses Rudolfstiftung (Vorstand: Prof. Alt) eine 52jährige Bedienerin, bei welcher tags vorher wegen profusen Nasenblutens von einem Arzte außerhalb des Krankenhauses die Bellocqsche Tamponade ausgeführt wurde. Die Pat. war auf der I. chirurgischen Abteilung aufgenommen worden und klagte am Tage nach der Aufnahme über beiderseitige Schwerhörigkeit und Ohrensausen. Die otoskopische Untersuchung ergab beiderseits ein Hämatotympanum, die Trommelhöhle war vollständig erfüllt von Blut, das bläulichschwarz durch die Trommelfelle durchschimmerte. Die Behandlung war eine rein exspektative, in zirka 10 Tagen war das Blut vollkommen resorbiert und die Pat. von ihren Beschwerden befreit.

Epistaxis beziehungsweise die hintere Tamponade ist eine seltene Ursache für die Entstehung des Hämatotympanum. Das Blut dürfte durch Schluckbewegungen in das Mittelohr getrieben worden sein oder aber es ist in die Tube eingedrungen, weil der Abfluß nach vorne und unten durch die Tamponade behindert war.

Es ist ein leider häufig beobachtetes Vorkommnis, daß nach der hinteren Tamponade eine Mittelohrentzündung mit septischem Charakter auftritt. Die Infektionskeime haben an dem eventuell in der Tube und im Mittelohr angesammelten Blute einen guten Wegleiter.

Hämatotympanum und Schädelbasisfraktur sind so häufig zusammenfallende Erscheinungen, daß wir bei jedem Bluterguß in die Trommelhöhle, der im Anschluß an ein Trauma aufgetreten ist, sogleich an eine Schädelbasisfraktur denken. Es kann jedoch nicht scharf genug betont werden, daß Blutergüsse in die Trommelhöhle nach Verletzungen auch ohne Basalfraktur oder Fissur entstehen können. Der Stimmgabelbefund, der nur für ein Schallleitungshindernis spricht, der Mangel vestibularer Symptome, der glatte Verlauf und die Restitutio ad integrum des Gehörs nach wenigen Tagen schließen die Basalfraktur aus.

Blutergüsse in die Trommelhöhle werden nach Passow (Verletzungen des Gehörorgans, 1905) beobachtet bei heftigem Husten, Keuchhusten, forcierten Lufteintreibungen, bei Schüssen in der Nähe des Kopfes, bei Caissonarbeitern, bei Erhängten und Erdrosselten und bei Neugeborenen, die während des Geburtsaktes erstickten. Das angesammelte Blut wird meist in 8—14 Tagen resorbiert, mitunter kann es zu einer Infektion mit konsekutiver Mittelohreiterung kommen. Es liegen in der Literatur Angaben vor, daß das Blut nicht zur Resorption gekommen sei und daß eine Auslöffelung des Blutklumpens durch eine im Trommelfell angelegte Öffnung sich als notwendig erwiesen habe. Das zweckmäßigste ist die rein exspektative Behandlung. Bei einem Hämatotympanum nach Trauma ist wegen der eminenten Infektionsgefahr jeder Eingriff auf das strengste zu vermeiden. Die Einführung eines sterilen Gaze-

Generated on 2019-10-24 12:16 GMT / http://hdl.handle.net/2027/uc1.b3252759
Public Domain in the United States, Google-digitized / http://www.hathitrust.org/access_use#pd-us-google
Digitized by Google
Original from UNIVERSITY OF CALIFORNIA

streifens und ein Schutzverband sind in diesem Falle die einzig zulässigen Maßnahmen.

Diskussion.

Gomperz hat vor ca. 10 Jahren hier einen Fall vorgestellt, wo nach der Exstirpation einer Pharynxtonsille ein Hämatotympanum aufgetreten war, und genauer beschrieben.

Bondy hat vor 2 Jahren einen Fall beobachtet, in dem nach Bellocqscher Tamponade ein doppelseitiges Hämatotympanum auftrat. Er hält derartige Fälle keineswegs für Seltenheiten.

Ruttin hat zwei Fälle gesehen, in einem derselben trat die Blutung nach der Operation eines Kieferhöhlenempyems auf. Beide Fälle sind ohne Vereiterung und ohne Eingriff ausgeheilt.

Hofer hat bei einer alten Frau wegen foudroyanter Blutung die Tamponade der Nase und dann die Bellocqsche Tamponade machen müssen. Tags darauf war beiderseitiges Hämatotympanum mit typischem Trommelfellbilde vorhanden. Die Erscheinungen gingen im Laufe einiger Wochen vollkommen zurück.

Reiss: Das Hämatotympanum entsteht sicherlich selten nach Epistaxis beziehungsweise nach der hinteren Tamponade. Die hier zitierten Fälle sind bei dem riesigen Materiale der Ohrenklinik und der Ambulatorien als vereinzelte Beobachtungen aufzufassen.

V. Neumann demonstriert einen **kleinapfelgroßen Acusticustumor,** von einem 42jährigen Manne stammend, der an Tumorsymptomen erkrankt war. Die otoskopische Untersuchung hat eine linkseitige, komplette Taubheit und einen kalorisch unerregbaren Vestibularapparat derselben Seite ergeben. Der Nystagmus war hauptsächlich zur kranken Seite bei Blick zur kranken Seite gerichtet. Bei Blick zur gesunden Seite war bloß ein oscillierender Nystagmus mit unbestimmtem Charakter zu konstatieren. Bei 10maliger Umdrehung nach beiden Seiten war keine wesentliche Differenz in der Nystagmusdauer zu verzeichnen.

Auffallend war, daß nach der einen Seite gedreht, die subjektiven Schwindel und objektiven Reaktionserscheinungen fast gar nicht, während nach der anderen Seite gedreht, sie so stürmisch in Erscheinung traten, daß eine nochmalige Untersuchung nur mit schwerer Mühe gelang. Während also das Ohr der linken Seite kalorisch unerregbar war, zeigte die kalorische Prüfung der gesunden Seite ein ganz eigentümliches Phänomen, das ich wegen seiner klinischen Dignität hier demonstrieren möchte. Für diese Demonstration sehr geeignet scheint mir die Pat., die ich hier zu demonstrieren die Ehre habe. Dieselbe weiß nicht genau anzugeben, ob erst die cochlearen oder die vestibulären Erscheinungen aufgetreten sind. Mit Lärmapparat geprüft, ist sie auf der einen Seite komplett taub. Weber geht auf die gesunde Seite (links). Knochenleitung wesentlich verkürzt, durch Verschluß des Gehörganges der kranken Seite nicht beeinflußbar, hingegen wird der Stimmgabelton durch Verschluß des Gehörganges der gesunden Seite verlängert, perzipiert. Hohe Töne nicht gehört, tiefe auch nicht. Starker, rhythmischer, horizontaler Nystagmus zur kranken Seite bei Blick zur kranken Seite. Bei Blick zur gesunden Seite nur im Beginn einzelne rhythmische Schläge.

Bei Verschluß des einen Auges wird der Nystagmus nicht stärker. Rechtes (krankes) Ohr mit kaltem Wasser 1 Minute lang ausgespritzt (10°).

Digitized by Google
Original from UNIVERSITY OF CALIFORNIA
Generated on 2019-10-24 12:16 GMT / http://hdl.handle.net/2027/uc1.b3252759
Public Domain in the United States, Google-digitized / http://www.hathitrust.org/access_use#pd-us-google

Der zur kranken Seite gerichtete Nystagmus wird nicht schwächer, der zur gesunden Seite nicht stärker. Der Vestibularapparat ist also unerregbar. Wird hingegen das gesunde Ohr mit kaltem Wasser ausgespritzt, so bekommt Pat. einen rotatorischen Nystagmus zur kranken Seite von abnorm langer Dauer. Ich konnte ihn durch 6 Minuten hindurch beobachten. Dieses Phänomen habe ich bei 6 Fällen von Kleinhirnbrückenwinkeltumor beobachtet und glaube, daß wir es hier mit einer ähnlichen Erscheinung zu tun haben wie beim Patellarklonus, in dem der Deiterssche Kern der kranken Seite durch den Druck des Tumors hemmungslos zu sein scheint. Es ist gewiß, daß dieses Phänomen sich auch durch andere Annahmen erklären läßt. Da wir jedoch in der Nystagmuslehre die Existenz solcher Hemmungsfasern auch sonst supponiert haben (Ruttin) und Leidler und Bauer an ihren Tierexperimenten uns etwas ähnliches gezeigt haben, so glaube ich diese abnorm lange Dauer des Nystagmus zur kranken Seite ebenfalls mit dem Wegfall der Hemmungsfasern erklären zu dürfen.

Diskussion.

Bárány hat ebenfalls die Beobachtung gemacht, daß bei Drucksteigerung in der hinteren Schädelgrube derartige kolossale Reaktionen auftreten. Es wurde zuerst von Ruttin und Hautant darauf hingewiesen. Bárány hat dies aber sowohl für den Nystagmus zur kranken als auch zur gesunden Seite gesehen. Auch die Reaktionen des Körpers und der Extremitäten sind häufig abnorm stark. Merkwürdig ist, daß meist keine Übelkeiten und kein Schwindel dabei bestehen, wenn auch nicht in allen Fällen. Für die Diagnose der cerebellaren Erkrankungen ist diese Erregbarkeitssteigerung beziehungsweise Wegfall von Hemmungen sehr wichtig, besonders dann, wenn sie mit dem Ausfall von irgend welchen Reaktionsbewegungen kombiniert ist. Bárány bemängelt den Ausdruck „Nystagmusklonus", da jeder Nystagmus eigentlich ein Klonus ist.

Neumann: Ich habe den Zeigeversuch bei allen Pat. geprüft, konnte aber nicht in jedem Falle damit eindeutige Resultate erhalten, durch die ich ihn nach einer bestimmten Richtung hin hätte verwerten können. Bei extrakraniellen Erkrankungen kann man ihn nach Bárány selbst nicht für die Diagnose verwenden. Bei Warmwasserprüfung des gesunden Ohres konnte ich das Phänomen nicht konstatieren. Meine Fälle sind einseitig unerregbar gewesen und ich habe von ihnen nur jene genommen, bei denen der Nystagmus von Haus aus sich einwandfrei beobachten ließ. Diese 2 Fälle sind so ausgezeichnet zur Untersuchung, weil sie nur einen minimalen Nystagmus zur kranken und keinen zur gesunden Seite haben und daher die Steigerung genau zu konstatieren war. Wenn Bárány bezüglich des Ausdruckes Klonus Einwendungen erhebt, so möchte ich bemerken, daß ich keinen Anlaß finde, jetzt schon dieses Phänomen mit einem Namen zu belegen, um so weniger, als es auch noch bei circumscripten Erkrankungen des Labyrinths geprüft werden soll.

VI. Hofer: **Angeborene Mißbildung der rechten Ohrmuschel mit vollständigem Verschluß des äußeren Gehörganges.**

Der 18jährige Mann, den ich Ihnen vorstelle, hat an Stelle der rechten Ohrmuschel nur ein Hautanhängsel, das dem Lobulus auriculae entspricht; dieser Lobulus zeigt drei seichte Grübchen; oberhalb desselben sieht und fühlt man eine Knorpelpartie, welche dem Tragus oder dem Crus helicis entsprechen dürfte; der rechte Processus mastoideus erscheint etwas flacher als der linke:

Digitized by Google
Original from UNIVERSITY OF CALIFORNIA
Generated on 2019-10-24 12:16 GMT / http://hdl.handle.net/2027/uc1.b3252759
Public Domain in the United States, Google-digitized / http://www.hathitrust.org/access_use#pd-us-google

man fühlt durch die Haut hindurch eine Einsenkung, die dem Lumen des Gehörganges entsprechen dürfte; das linke äußere Ohr ist vollkommen normal gebildet. Die weitere Untersuchung ergab: Hörschärfe links normal, rechts sehr akzentuierte Flüstersprache ad concham, Konversationssprache auf zirka 1 *m* (bei Ausschaltung des linken Ohres mit dem Bárányschen Lärmapparat). Weber unbestimmt, vom Hinterhaupt aus nach rechts lokalisiert. Rinne links positiv, rechts negativ. Schwabach verlängert (rechts), links normal; hohe und tiefe Stimmgabeln werden durch Luftleitung gehört, aber nur wenig.

Der Vestibularapparat reagiert normal; nach 10 Drehungen nach links horizontaler Nachnystagmus nach rechts durch 30" mit 53 Nystagmusschlägen; nach 10 Drehungen nach rechts horizontaler Nachnystagmus nach links durch 30" mit 55 Nystagmusschlägen; ebenso ist die galvanische Erregbarkeit eine normale. Ein schönes Bild ergab der Röntgenbefund (Dozent Dr. Schüller); man sieht in der Röntgenphotographie sehr deutlich: die obere und hintere Pyramidenkante; der Pyramidenschatten selbst ist sehr dicht; der Sinus erscheint breit, vorgelagert, so daß er über den Pyramidenschatten zu liegen kommt; der Bulbus erscheint groß; der innere Gehörgang ist deutlich sichtbar, hat normale Form und Größe, der äußere Gehörgang ist ebenfalls sichtbar, etwas nach unten und vorn verlagert und erscheint knöchern stark verengt; der Proc. mastoid. ist sehr pneumatisch.

Ferner finden wir bei dem Pat. noch ein Symptom, das darauf schließen läßt, daß auch das Mittelohr an der Mißbildung teilnimmt; auf dieses Symptom hat Politzer aufmerksam gemacht; wenn wir dem Pat. in den Mund sehen, so sehen wir eine Verziehung des Gaumensegels nach links, nach der gesunden Seite; es handelt sich also um eine Lähmung des rechten Gaumensegels und läßt diese Lähmung darauf schließen, daß es sich hier auch um eine mangelhafte Entwicklung der Gaumentubenmuskulatur handelt, was den Schluß auf eine Defektbildung auch im Mittelohr, in der Trommelhöhle, rechtfertigt.

Es wäre zu erwägen, ob man in diesem Falle durch einen operativen Eingriff (Freilegung des Antrum, Bildung eines neuen oder Erweiterung des vorhandenen knöchernen Gehörganges) eine Hörverbesserung würde erzielen können; ich erinnere da an einen Fall, den Ruttin 1909 hier vorstellte: es handelte sich um eine doppelseitige, angeborene Atresie und Mißbildung der Ohrmuschel kongenitalen Ursprunges. Ruttin entfernte auf einer Seite die hintere Gehörgangswand wie bei der Radikaloperation, ließ die Brücke stehen; er fand keinen knöchernen Gehörgang, nur Reste von Gehörknöchelchen und eine rudimentäre Paukenhöhle; bald nach der Operation trat eine merkliche Hörverbesserung auf. Diese Möglichkeit einer Hörverbesserung bestände in meinem Falle auch.

Diskussion.

Alexander hat in zwei solchen Fällen die Antrotomie gemacht. Die Indikation war nicht Besserung der Hörweite, sondern akute Mittelohrentzündung mit Komplikation im Warzenfortsatz. Die Antrotomie konnte mit einer Plastik verbunden werden. Es war aber unmöglich, einen äußeren Gehörgang herzustellen, weil die vordere Warzenfortsatzwand an die hintere Wand des Unterkiefers anstieß. Er hält an der Indikation fest, die er hier eingehalten hat. „Wenn man aus einer anderen Ursache operieren muß, so kann man die Antrotomie mit Plastik zur bleibenden Fistelöffnung anschließen. Scheibe hat einen derartigen Fall so operiert. Ich möchte sagen, daß der praktische Er-

Generated on 2019-10-24 12:16 GMT / http://hdl.handle.net/2027/uc1.b3252759
Public Domain in the United States, Google-digitized / http://www.hathitrust.org/access_use#pd-us-google
Digitized by Google
Original from UNIVERSITY OF CALIFORNIA

folg bei diesen einseitigen Mißbildungen kein so bedeutender ist, daß die Operation indiziert wäre. Dazu kommt noch, daß die einseitigen Mißbildungen gewöhnlich eine schlechtere Hörschärfe haben als die doppelseitigen. Unter den letzteren kenne ich eine Reihe von Fällen mit 6—8 *m* Cv., unter den einseitigen Fällen wird das fast nie beobachtet. Die halbseitige Gaumensegellähmung hat Hofer mit Recht hervorgehoben. Vor 1—2 Jahren wurde ja die These vertreten, daß das Gaumensegel nicht allein vom Facialis innerviert wird. Tatsächlich ist es bei kompletter peripherer Lähmung intakt, nur in manchen Fällen und kurze Zeit, wie hier, gelähmt. Nach dem Röntgenbilde glaube ich, daß hier kein Gehörgang vorhanden ist und das würde auch für den ganzen Befund stimmen. Die halbseitige Gaumensegellähmung, die nach Politzer für eine hochgradige Störung im Mittelohr spricht, läßt schließen, daß hier das Mittelohr nicht intakt ist. Wenn man hier einen Gehörgang machen wollte, kommt man sicherlich auf die unzweifelhaft sehr dicke Schuppe, die für kein Trommelfell Platz läßt. Diese Teile zu entfernen, besteht wahrscheinlich technisch keine Möglichkeit und auch sonst würde eine neue Knochenmasse das Offenbleiben verhindern. Technisch besteht noch die Gefahr, daß wahrscheinlich das Antrum wenigstens hier fehlt und man bei einem größeren Eingriff vollständig unsicher bezüglich des Bogenganges arbeitet. Bei einem Osteom, das zur Atresie im äußeren Gehörgang und vollkommener des inneren Ohres geführt hat, ist es mir zufälligerweise geglückt, das Rudiment des Mittelohrs, und zwar erst in der Nähe der Tube, zu finden. Funktionell war dies nicht von Bedeutung, weil das Ohr schon früher taub war. Ich möchte also zusammenfassend sagen, daß die Operation zu den schwierigsten gehört, weil man bezüglich der Ohrtopographie ganz im unsicheren ist. Vom Standpunkte der Hörverbesserung glaube ich, daß man keine Operation vornehmen soll.

Frey glaubt, daß so ein Fall für einen Eingriff gewiß nicht geeignet ist, wenn das andere Ohr normal ist. Er hat im Vorjahre in einem ähnlichen Fall die Operation mit Rücksicht darauf abgelehnt, weil die andere Seite normal war und die Röntgenuntersuchung die vollständige Abwesenheit der Mittelohrräume ergab. Frey glaubt, daß selbst für den unerwarteten Fall, daß durch einen Eingriff hier eine dauernde Hörverbesserung erzielt würde, dieselbe immer noch so geringfügig sein wird, daß das Gesamtgehör dadurch nicht wesentlich gehoben würde. Was die Facialislähmung als Ursache des Abweichens des Gaumensegels nach der gesunden Seite anlangt, bemerkt Frey, daß das Velum entweder nur zum Teil oder gar nicht vom Facialis innerviert wird und daß man sich das Phänomen nur so zustande gekommen denken könne, daß infolge der Abwesenheit des Mittelohres inklusive Tube auch die an der Tube und ihrer Umgebung inserierenden Muskeln hypoplastisch sind, so daß hier eine verminderte Bewegungsfähigkeit des Gaumensegels resultierte. In den Fällen, wo bei einer Hypoplasie des Schläfebeines auch der Facialis gelitten hat (es ist noch unklar, was Ursache und Wirkung ist), findet man ja vor allem Motilitätsstörungen in den vom Facialis versorgten Gesichtsmuskeln.

E. Urbantschitsch hat im letzten Frühjahr einen derartigen Fall operiert, in dem der Gehörgang vollständig fehlte. Das Gehör, das ante operat. für Konversationsstimme nur ca. 20 *cm* war, war nach der Operation bis 3 *m*. Nach etwa 6 Wochen hat Pat. eine Eiterung bekommen und E. Urbantschitsch sah ihn später nicht wieder, so daß er nicht angeben kann, wie das Gehör in der Folge war. Ein wesentlicher Hörerfolg kann jedenfalls in manchen Fällen erreicht werden.

Digitized by Google
Original from UNIVERSITY OF CALIFORNIA
Generated on 2019-10-24 12:17 GMT / http://hdl.handle.net/2027/uc1.b3252759
Public Domain in the United States, Google-digitized / http://www.hathitrust.org/access_use#pd-us-google

Ruttin: Der von Alexander erwähnte Typus ist doch nur der eine Typus. Die einen besitzen keine vordere Gehörgangswand, das scheint ein Entwicklungsfehler zu sein. Der zweite Typus hat eine Knochenmasse. Auch aus den Tabellen von Rüdi geht dies hervor. In den Fällen, wo nur die hintere Wand vorhanden ist, findet man gewöhnlich eine rudimentäre Knochenhöhle und Reste von Gehörknöchelchen. Es war dies auch in meinem Falle so. Es handelte sich um eine doppelseitige Atresie bei einem anscheinend total tauben Kinde, bei dem ich jedoch bei genauer Untersuchung Hörreste und einen intakten Vestibularapparat nachweisen konnte. Nach der Operation teilten mir die Pat. auf dem Zimmer spontan mit, daß das Kind wieder höre, und tatsächlich hörte Pat. meinen Anruf durch das ganze Zimmer. Es war also durch die Operation dem Pat. sicherlich ein Dienst geleistet worden. Über das Dauerresultat kann ich nichts sagen, da er vor der vollständigen Heilung nach Hause ging. Für die einseitige Atresie mit gutem Gehör auf der anderen Seite wird wahrscheinlich gewöhnlich eine solche Operation nicht notwendig sein.

Alexander: Die Knochenverdickung scheint mir stets das Rudiment der vorderen Gehörgangswand zu sein. Ich habe in einem von mir vor vier Jahren operierten Falle vor kurzem die Besserung der Hörweite noch konstatieren können. Unmittelbar nach der Operation ist die Besserung der Hörschärfe eine bedeutendere. Dieselbe scheint sich aber nicht immer zu halten, weil die Narben Schallhindernisse machen.

Ruttin: Wenn man meinen Fall, allerdings nicht von weitem, sondern ganz genau aus der Nähe angesehen hat, hat man gesehen, daß die hintere Wand vollständig glatt und normal aussieht und offenbar eine vordere Wand vollständig fehlte. Übrigens entwickelt sich das Os tympan. als Belegknochen selbständig und man muß daher die Möglichkeit des vollständigen Fehlens dieses Knochens zugeben.

Hofer: Alexander möchte ich erwidern, daß der Röntgenologe das Röntgenbild dahin deutete, daß ein äußerer, allerdings stark verengter Gehörgang vorhanden sei. Natürlich ist ein Irrtum in der Deutung nicht ausgeschlossen. Bezüglich des Effektes einer Operation möchte ich mich dahin äußern, daß ich die Ansicht der Kollegen, die darüber Erfahrungen haben, einholen wollte, da mir persönliche Erfahrungen darüber fehlen. Übrigens beabsichtigte ich nicht, den Pat. zu operieren, da das andere Ohr normal ist und er auch auf dem mißbildeten Ohr relativ gut hört. Frey möchte ich erwidern, daß es gleichgültig ist, ob es sich um eine Aplasie, Parese oder Paralyse handelt, ich wollte nur zeigen, daß das von Politzer angegebene Symptom der Gaumensegellähmung auf der Seite der Mißbildung vorhanden und hier sehr schön ausgeprägt ist, was dafür sprechen dürfte, daß das Mittelohr nicht normal ist. Mit diesem auch auf eine Mißbildung des Mittelohres hindeutenden Symptom steht die relativ gute Hörweite von über 1 *m* Cv. nicht ganz im Einklang.

VII. Heschl: **Fall von rezidivierender Mastoiditis.**

Pat. A. M. wurde am 10. VI. 1910 im Alter von 10 Monaten wegen linkseitiger Mastoiditis operiert. Die Operation bestand in einfacher Trepanation und Ausräumung des Warzenfortsatzes und Antrums, und nach 10—12wöchentlicher Nachbehandlung war — anfangs September — die Operationswunde mit einer soliden Narbe ausgeheilt und der Trommelfellbefund normal. Seit Weihnachten 1910, also zirka 3 Monate nach erfolgter Heilung, klagt das Kind über Schmerzen in dem anderen, dem rechten Ohr, und es soll sich nach Angabe der Mutter Ohrenfluß eingestellt haben. Anfangs März, also nach weiteren

Digitized by Google
Original from UNIVERSITY OF CALIFORNIA
Generated on 2019-10-24 12:17 GMT / http://hdl.handle.net/2027/uc1.b3252759
Public Domain in the United States, Google-digitized / http://www.hathitrust.org/access_use#pd-us-google

2 Monaten, brach die alte Narbe links plötzlich wieder auf, ohne daß vorher wesentliche Schmerzen bestanden hätten.

Am 21. III. wurde folgender Befund erhoben: Das Trommelfell beiderseits etwas gerötet und schwach vorgewölbt, entsprechend dem Bilde einer abheilenden Otitis. Links findet sich am unteren Ende der retroaurikulären Narbe eine Fistelöffnung, aus der dünnflüssiger gelber Eiter abfließt. Bei Untersuchung mit der Sonde kommt man in einen etwa haselnußgroßen Hohlraum, dessen Wände von hartem, dem Gefühl nach gesundem Knochen gebildet sind. Im Laufe der folgenden 10 Tage schloß sich diese Fistel wieder spontan. Während also am rechten, nichtoperierten Ohr ein Durchbruch des Trommelfells erfolgte, der Warzenfortsatz aber unbeteiligt blieb, brach am linken, früher operierten Ohr die alte Operationsnarbe auf ohne Kontinuitätstrennung im Trommelfell. Es würde demnach dieser Fall ein Beleg sein für die Anschauung, daß die Heilung der Knochenwunde nicht gleich durch ein festes, den Krankheitsschädlichkeiten großen Widerstand entgegensetzendes Knochengewebe erfolgt, sondern durch ein wenig widerstandsfähiges Bindegewebe, dessen Umwandlung in Knochengewebe in diesem Falle 5 Monate nach der Operation noch nicht erfolgt war. Diese Anschauung wurde von Frey bereits an mehreren Fällen bewiesen, ebenso haben Gomperz, Bondy, Wolff, Lange u. a. ähnliche Fälle demonstriert.

Diskussion.

Gomperz möchte zur Vervollständigung der Literatur angeben, daß er der erste war, der auf diese Form in dieser Gesellschaft gelegentlich der Vorstellung eines eigenen Falles aufmerksam gemacht hat und eine Reihe einschlägiger Fälle damals besprach, daß fernerhin in der anschließenden Diskussion auch Frey persönliche Erfahrungen darüber mitteilte.

Bondy: In einem Falle, in dem vollständige Heilung 10 Tage nach der Operation eingetreten war (auf die Operationsmethode geht Bondy heute nicht näher ein), war er 3 Wochen später gezwungen, die Höhle neuerdings zu öffnen und fand die bei der Operation geschaffene Höhle vollständig mit Bindegewebe ausgefüllt, bis auf einen kleinen, mit dem Antrum in breiter Verbindung stehenden Hohlraum. Sicherlich wird die Höhle zunächst nur von Bindegewebe ausgefüllt, und erst in einem späteren Zeitpunkte kommt es zur Ossifikation.

Alexander erwähnt einen Fall, der unter seinen Augen mit Knochenbalken ausgeheilt ist. Er gibt gern zu, daß dies eine Seltenheit ist. Man muß aber zugeben, daß in sehr seltenen Fällen eine Mastoidoperation mit Bindegewebe ausheilt, das sehr rasch verknöchert. Alexander schränkt jetzt die Indikationsstellung zur Antrotomie sehr ein. Bei Kindern ist diese Einschränkung erschwert, weil man, ohne es zu beabsichtigen, in das Antrum kommen kann. Bei Erwachsenen kann man in vielen Fällen das Antrum uneröffnet lassen, wie dies Politzer vorgeschlagen hat; trotzdem bleibt die Drainage bestehen. Es ist eine Abkürzung der Heilungsdauer. Die Ursache der Rezidive scheint nach Alexander darin zu liegen, daß die bindegewebige Narbe weniger widerstandsfähig und einer Infektion leichter zugänglich ist.

Frey glaubt nicht, daß die Knochenneubildung nur vom Periost ausgehen kann, sondern hält es auch für möglich, daß die Granulationen in Bindegewebe und unmittelbar in Knochen übergehen können, da ja der Knochen wie jedes andere Gewebe sich direkt regenerieren kann. Den von Ale-

Generated on 2019-10-24 12:17 GMT / http://hdl.handle.net/2027/uc1.b3252759
Public Domain in the United States, Google-digitized / http://www.hathitrust.org/access_use#pd-us-google
Digitized by Google
Original from UNIVERSITY OF CALIFORNIA

xander gemachten Vorschlag hält er gerade bei Kindern für schwer ausführbar, weil man bei ihnen das Antrum fast unwillkürlich eröffnet. Bei Erwachsenen fühlt er sich doch beruhigter, wenn er auch das Antrum eröffnet hat, doch bemüht er sich immer, das Antrum nur von unten zu eröffnen und seine äußere Deckplatte intakt zu lassen, die äußere Wand des Warzenfortsatzes nur so weit zu entfernen, als sie krank ist und die eigentliche Trepanationsöffnung im Warzenfortsatz eher klein zu halten. Dadurch erzielt er, daß die Narbe kosmetisch und protektiv besser ist als sonst in solchen Fällen. Mehrere Versuche mit Deckung durch Periostknochenlappen unmittelbar nach der Operation haben ihn nicht befriedigt.

Gomperz hat diese rezidivierenden Mastoiditiden nur bei Kindern gesehen, und zwar war der älteste Pat. 10 Jahre alt. Bei Erwachsenen hat er diese Form nie beobachtet und ist deshalb auch nicht für den Vorschlag von Alexander, dem Antrum auszuweichen. Das Freiliegen des Antrum bietet für das Rezidiv keine Gefahr und Gomperz möchte sich nicht der Beruhigung begeben, das Antrum gesehen zu haben, und es nicht bei der bloßen Exzision des Warzenfortsatzes bewenden lassen.

E. Urbantschitsch hat vor 3 Jahren bei einer 55jährigen Frau wegen akuter Mastoiditis und perisinuösen Abscesses die Aufmeißelung gemacht und jetzt nach 3 Jahren wegen rezidivierender Mastoiditis abermals operiert und hierbei den Sinus mit einer dichten bindegewebigen Masse überzogen gefunden, die mit der Sinuswand so verwachsen war, daß er letztere bei der zweiten Operation gar nicht zu Gesicht bekam.

Ruttin spricht sich gegen den Vorschlag Alexanders aus, weil dieser Konservativismus zwar einzelne schöne Resultate zeigen kann, aber man lieber nicht warten soll, bis man einige Opfer dieser Methode gesehen hat. Die Aufmeißelung ist ja zumeist bei pneumatischen Warzenfortsätzen notwendig, und gerade in solchen Fällen besteht ohne Eröffnung des Antrum die Gefahr, die Eiterung in den periantralen Zellen zu übersehen.

Neumann erinnert daran, daß anschließend an eine einschlägige Demonstration Bondys eine sehr eingehende Debatte hier abgeführt wurde, die auch Anlaß zu einer Reihe von Indikationen gegeben hat. Heute erfolge nur eine Wiederholung der damaligen Debatte. Nach Neumanns Ansicht ist die Ursache der rezidivierenden Mastoiditis in der Mehrzahl darin gelegen, daß die Warzenfortsatzhöhle sich nicht mit soliden Granulationen füllt, sondern Recessus und Hohlräume sich bilden, die mit dem Antrum kommunizieren, von wo aus eine neuerliche Infektion des Mittelohres wieder herabgeht. Daß gerade bei Kindern die rezidivierende Mastoiditis viel häufiger vorkommt als bei Erwachsenen, ist dadurch zu erklären, daß bei Kindern das Antrum viel weiter ist als bei Erwachsenen und das Durchwachsen der Schleimhautepithelien vom Mittelohr in die retroaurikuläre Höhle sehr rasch erfolgen kann. Bei Erwachsenen ist dies natürlich auch möglich, wenn die Granulationsbildung im Warzenfortsatz nicht üppig genug ist und ein weites Antrum besteht. Diese unangenehme Erfahrung hatte Neumann bei seiner ersten privaten Mastoidoperation, wo er bestrebt war, den ganzen Warzenfortsatz exakt bis auf die innere Corticalis zu exkochleieren. Da letzterer keine Tendenz zur Granulationsbildung hat, kam es rasch zur Epithelisierung der retroaurikulären Höhle und hiermit zur persistenten retroaurikulären Antrumfistel. Den Zweck der Antrumeröffnung (Drainage der Mittelohrräume in die retroaurikuläre Höhle) soll man bei der Indikationsstellung auch nicht vergessen. Diesen Zweck erfüllt die Eröff-

Digitized by Google
Original from UNIVERSITY OF CALIFORNIA
Generated on 2019-10-24 12:17 GMT / http://hdl.handle.net/2027/uc1.b3252759
Public Domain in the United States, Google-digitized / http://www.hathitrust.org/access_use#pd-us-google

nung des Antrum in der Regel, wenn man sich nicht zu sehr mit dem Auskratzen der Schleimhaut und der Entfernung des krankhaft veränderten Knochens daselbst beschäftigt. Neumann würde auch den Vorschlag Alexanders nicht ohne weiteres ablehnen, sondern nur betonen, daß er in der Regel das Antrum eröffne, wenn die Eröffnung leicht gelingt. Ist diese jedoch mit Schwierigkeiten und Gefahr verbunden, so läßt er sich durch spezielle Indikationen leiten, wie zum Beispiel Senkung des medialen Endes der hinteren oberen Gehörgangswand oder von den Mittelohrräumen ausgehende Komplikation. Neumann hat hier einen solchen Fall demonstriert, wo trotz breiter Öffnung des Antrum vom Recessus anterior des Cavum epitympanicum ein Extraduralabsceß an der Pyramidenspitze sich entwickelt hat.

Bondy beschäftigt sich seit einiger Zeit mit einer Modifikation der Mastoidoperation. Er erwähnt jetzt nur, daß er peinlichst darauf bedacht ist, alles Krankhafte zu entfernen, prinzipiell das Antrum nicht nur eröffnet, sondern breit eröffnet, auch von der Außenwand des Warzenfortsatzes viel abträgt und trotzdem ausgezeichnete kosmetische Resultate erzielt. Er zeigt als Beispiel einen Fall, bei dem das Antrum breit eröffnet und der Proc. mast. fast vollständig entfernt wurde. Die Spitze desselben wurde gänzlich reseziert, so daß die untere Begrenzung der Höhle nur durch Weichteile gebildet wurde, der Sinus lag auf etwa Kronenstückgröße frei. Beim ersten Verbandwechsel (5 Tage p. op.) war der Gehörgang trocken, 13 Tage später war der Pat. geheilt. Außer der linearen Narbe deutet nichts auf die stattgehabte Operation hin. Für den tastenden Finger ist zwischen rechts und links kein Unterschied zu merken.

Politzer weist darauf hin, daß er bereits vor einer Reihe von Jahren auf Grundlage seiner an der Klinik gemachten Erfahrungen die einfache Freilegung des Eiterherdes und Ausräumung der erweichten und von Granulationen durchsetzten Knochenpartien ohne gleichzeitige Eröffnung des Antrum empfohlen habe. Bei diesem Verfahren, über deren günstige Resultate Hammerschlag, Hessler u. a. berichten, sistiert die Eiterung in der Trommelhöhle schon nach wenigen Tagen, im Durchschnitt viel rascher als bei Eröffnung des Antrum. Letztere ist nach Politzer nur angezeigt bei Erweichung der das Antrum begrenzenden Knochenmasse, beim Hineinwachsen der Granulationen aus dem Warzenfortsatz in das Antrum und bei Symptomen, welche auf einen Extradural- oder Hirnabsceß schließen lassen. Nach Politzer ist aber auch eine rezidivierende Mastoiditis, wie sie bei Freilegung des Antrum zuweilen beobachtet wird, bei der von ihm vorgeschlagenen einfachen Ausräumung des Warzenfortsatzes ausgeschlossen.

VIII. Ruttin stellt einen Fall von **doppelseitiger Sinusthrombose** vor, bei dem er beiderseits die Unterbindung der Jugularis und Ausräumung des Sinus vornahm. Die linke Seite wurde 7 Wochen später als die rechte operiert. Der Fall ist geheilt, ohne daß außer Stauungspapille besondere Erscheinungen auftraten. (Erscheint ausführlich.)

IX. Ruttin: **Über Kompensation des Drehnystagmus bei kompletter, lang bestehender Labyrinthausschaltung.**

Er stellt einen 15jährigen Pat. vor, der seit 2 Jahren an linkseitiger chronischer Mittelohreiterung litt. Angeblich bestand zeitweise Kopfschmerz und Erbrechen, jedoch kein Schwindel. Bei der Untersuchung fand sich links komplette Taubheit für Sprache und Stimmgabeln. Kalorische Erregbarkeit aufgehoben. Kein Fistelsymptom, kein spontaner Nystagmus, da-

Generated on 2019-10-24 12:17 GMT / http://hdl.handle.net/2027/uc1.b3252759
Public Domain in the United States, Google-digitized / http://www.hathitrust.org/access_use#pd-us-google
Digitized by Google
Original from UNIVERSITY OF CALIFORNIA

gegen ergab Drehung sowohl nach rechts als nach links Nachnystagmus in der annähernd gleichen Dauer von 20". Auf Grund dieses Befundes stellte Ruttin die Diagnose: wahrscheinlich knöchern ausgeheilte Labyrinthitis, und erwartete auch als Ausdruck derselben an der Labyrinthwand exostotische Veränderungen zu finden. Bei der von Ruttin vorgenommenen Radikaloperation fand sich tatsächlich eine Exostose am horizontalen Bogengang. Ruttin begnügte sich mit der Radikaloperation. Einen ähnlichen Fall hat Bárány (Monatsschr. f. Ohrenheilk., 1909, pag. 189) beschrieben. Ruttin legte sich nun die Frage vor, in welchen Fällen die Kompensation eintritt und inwiefern man sie zur Diagnose und Indikationsstellung verwerten könnte. Aus seinen allerdings noch nicht abgeschlossenen Untersuchungen geht hervor, daß die Fälle, bei denen man komplette Zerstörung des Labyrinths vor längerer Zeit (Verknöcherung, Sequestrierung des ganzen Labyrinths) annehmen kann, die Kompensation zeigen, dagegen die bloß labyrinthoperierten Fälle, auch wenn die Operation vor langer Zeit erfolgt ist (der längste Fall 6 Jahre), die Kompensation nicht zeigen müssen. Nach diesen Untersuchungen glaubt Ruttin daher in der Kompensation ein Symptom zu besitzen, welches einen vor längerer Zeit erfolgten kompletten Ausfall der Labyrinthfunktion anzeigt. Auf Grund dieses Symptoms könnte man sich bei gleichzeitigem Vorhandensein von Knochenveränderungen, die auf Ausheilung hinweisen, selbst in Fällen von komplett ausgeschaltetem Laryrinth auf die Radikaloperation beschränken.

Diskussion.

Politzer weist darauf hin, wie schwierig es sei, in Fällen, bei denen auf Grundlage des totalen Ausfalles der Hörfunktion und der kalorischen Prüfung eine Labyrintheiterung diagnostiziert wurde, bei denen aber keine komplikatorischen Symptome bestehen, zu entscheiden, ob die Eiterung in der Labyrinthhöhle fortbesteht oder ob bereits eine Ausheilung durch Bindegewebs- oder Knochenneubildung Platz gegriffen hat. Nach den an seiner Klinik gemachten Erfahrungen dürfte das Verhalten der Wundflächen nach der Radikaloperation einen Anhaltspunkt für die Indikation der Labyrintheröffnung liefern. Wo nach der Radikaloperation eine hartnäckige Wundeiterung mit rasch aufschießenden Granulationen an der inneren Trommelhöhlenwand fortbesteht, kann mit Wahrscheinlichkeit auf eine einschmelzende Labyrintheiterung geschlossen werden, während eine rasche Epidermisierung der Wundhöhle eine spontane Ausheilung der Labyrinthitis annehmen läßt. Politzer empfiehlt daher bei den ohne komplikatorische Symptome einhergehenden Labyrintheiterungen den operativen Eingriff am Labyrinth vom Verhalten des Wundverlaufes nach der Radikaloperation abhängig zu machen. Gegenüber dem radikalen Vorgehen in allen ohne komplikatorische Symptome verlaufenden muß auf die nicht zu leugnende Möglichkeit hingewiesen werden, daß durch den operativen Eingriff am Labyrinth selbst die Fortleitung der Infektion auf das Schädelinnere herbeigeführt werden kann.

Alexander: Es ist nicht notwendig, auf die Diskussion anläßlich des letzthin von Ruttin vorgestellten Falles zurückzugreifen. Ich hebe nur hervor, daß er die Indikationsstellung jetzt eingehalten hat, die ich seinerzeit angegeben habe. Er kann nicht sagen, ich bin nicht der strengen Indikation untreu geworden, sondern er muß sagen, daß die Indikationsstellung unrichtig war. Dazu ist noch zu bemerken, daß die Labyrinthoperation kein solcher Eingriff ist, der für die Architektonik des Schädels ohne Bedeutung wäre.

Digitized by Google
Original from UNIVERSITY OF CALIFORNIA
Generated on 2019-10-24 12:17 GMT / http://hdl.handle.net/2027/uc1.b3252759
Public Domain in the United States, Google-digitized / http://www.hathitrust.org/access_use#pd-us-google

Was Ruttin vorgestellt hat, ist richtig, was er vorher vorgestellt hat, entspricht nicht einer strengen, sondern einer unrichtigen Indikation und den Beweis dafür hat er heute selbst erbracht.

Ruttin: Ich möchte zunächst betonen, daß ich auf demselben Standpunkt stehe wie früher. Nämlich daß wir, wenn ein Labyrinth nicht reagiert und total taub ist, es angehen müssen, wenn die Radikaloperation nötig ist. Das einzige Symptom, welches auf die knöcherne Ausheilung mit Sicherheit hinzuweisen scheint, habe ich damals nicht gehabt und das konnte ich damals nicht wissen und mußte daher folgerichtig das Labyrinth angehen. Wenn sich das bewahrheitet, was ich heute gesagt habe, wenn wirklich die Kompensation eintritt, dann haben wir einen Anhaltspunkt dafür. Dann stehe ich selbstverständlich nicht an, einen Fall von knöchern ausgeheiltem Labyrinth nicht zu operieren. Wenn wir nicht wissen, ob Eiter da ist oder nicht, müssen wir operieren. Das ist sicher ein Fortschritt in der Diagnostik.

Frey: Wenn ich Ruttin richtig verstehe, so hat er aus der Anwesenheit einer Exostose im Bogengang die Ausheilung der Labyrintheiterung diagnostiziert. Dieser Schluß ist aber nicht zulässig. Es kommen tatsächlich Exostosenbildungen gleichzeitig mit progredienten Eiterungen innerhalb des Labyrinths vor. Ich habe selbst einen Fall demonstriert, bei dem mehrfache Exostosen der inneren Trommelhöhlenwand und ausgedehnte cariöse Prozesse innerhalb des Labyrinths vorhanden waren.

Neumann: Im allgemeinen ist die Beantwortung der Frage: „wann soll man eine Labyrintheiterung operieren“, nicht schwer. Wenn ein Labyrinth eitrig erkrankt ist und infolgedessen der Pat. auf diesem Ohre taub, sein Vestibularapparat unerregbar ist, so ist es klar, daß das Labyrinth operativ angegangen werden muß. Da jedoch die Taubheit und Unerregbarkeit des Vestibularapparates nicht immer die Folge einer eitrigen Entzündung sein müssen, sondern auch toxische Erkrankungen oder degenerative Atrophien ebenfalls Taubheit und Unerregbarkeit des Vestibularapparates erzeugen können, so wird man nicht selten doch in Zweifel sein, ob gleichzeitig mit der Radikaloperation auch das Labyrinth operiert werden soll. Ja, Labyrintheiterungen und Entzündungen können das Labyrinth zerstört haben und der Entzündungsprozeß ist bereits auch ausgeheilt. In diesen Fällen wäre es überflüssig, das Labyrinth operativ anzugehen. Sichere Anhaltspunkte für die Feststellung der Ursachen dieser Taubheit und Unerregbarkeit besitzen wir nicht. Das von Ruttin uns soeben mitgeteilte Phänomen der Nystagmuskompensation wäre ein Fortschritt bei der Indikationsstellung zur Labyrinthoperation. Ich meinerseits verspreche mir von diesem Phänomen nicht viel, da doch die Kompensation keine periphere, sondern eine zentrale Ursache hat. Ich kann mir ganz gut vorstellen, daß das Labyrinth noch nicht ausgeheilt ist und die Kompensation schon stattgefunden hat. Künftige Untersuchungen sollen nun Klarheit in dieser Frage bringen. Im Jahre 1906 habe ich als erster versucht, eine Indikationstabelle zur Labyrinthoperation mit Berücksichtigung der neueren Vestibularprüfungen aufzustellen. Für jede einzelne Eventualität war ich in der Lage, strikte Indikationen anzugeben, nur die eine Eventualität, bei welcher der Pat. taub für Sprache, sein Vestibularapparat unerregbar ist, und der während der Radikaloperation erhobene Befund der inneren Trommelhöhlenwand keine positiven Anhaltspunkte für eine noch bestehende Entzündung des Labyrinthes bot, war nicht klar zu beantworten. Ich müßte daher hinzufügen, daß bei derartigen Fällen man sich auch von anderen Momenten leiten lassen

Digitized by Google
Original from UNIVERSITY OF CALIFORNIA
Generated on 2019-10-24 12:17 GMT / http://hdl.handle.net/2027/uc1.b3252759
Public Domain in the United States, Google-digitized / http://www.hathitrust.org/access_use#pd-us-google

soll. Solche sind, abgesehen von dem Verdachte einer bestehenden kraniellen Komplikation, Fistelbildung an der inneren Trommelhöhlenwand, starke Pneumatisierung der Pyramide. Im allgemeinen habe ich den Standpunkt vertreten, daß die einfache Freilegung der Mittelohrräume bei unerregbarem und taubem Labyrinth immer zu den größten Gefahren gehört, da man niemals sicher sein kann, ob doch nicht in der Tiefe noch ein eitriger Herdbesteht, der postoperativ exacerbieren und eine deletäre Komplikation zur Folge haben kann.

Wenn wir noch berücksichtigen, daß in der Tiefe des inneren Gehörganges die von Politzer zuerst nachgewiesenen „tiefen Abscesse" sehr lange latent bestehen und postoperativ aufflackern, um eine Meningitis oder einen Hirnabsceß zu verursachen, so werden Sie es für erklärlich finden, wenn ich sage, daß ich einerseits die Radikaloperation bei einem tauben und unerregbaren Labyrinth ohne gleichzeitige Eröffnung des Labyrinths stets als eine große Gefahr betrachtet habe. Von der Auffassung ausgehend, daß die operative Eröffnung eines tauben und unerregbaren Labyrinths für den Pat. gar keine Nachteile zu haben braucht, habe ich in allen Fällen, wo ich das Ausgeheiltsein nicht mit Sicherheit feststellen konnte, dasselbe auch operativ eröffnet. Maßgebend hierfür waren für mich, abgesehen von den traurigen Erfahrungen, die ich selber erlebt habe, auch die von Zeroni im Archiv für Ohrenheilkunde niedergelegten Fälle von postoperativer Meningitis.

Alexander: Kollegen Neumann pflichte ich bei den Indikationen vollständig bei, doch glaube ich, daß meine Worte klinisch klarer sind. Eine chirurgische Indikation der Labyrinthoperation erfolgt erst durch Komplikationen: durch Fistelbildung im knöchernen Labyrinth, Labyrinthcholesteatom und durch Veränderungen des Facialis. Das sind die Fälle, für die Neumann das rein empirisch herangezogen hat, was nicht so überzeugend und nicht so klar ist. Für die übrigen Fälle sagt Neumann, man soll sich nicht nach Anderen richten. Was sind meine Worte? Eine Labyrintheiterung ist zu operieren, wenn Symptome einer endocraniellen Komplikation vorhanden sind. Ich sehe also, daß wir in der Indikationsstellung vollständig übereinstimmen. Eine kasuistische Indikationsstellung ist aber ganz undenkbar. Nach Neumanns Schema würde man sich nicht so rasch orientieren, wie nach meinen Worten.

Frey: Es handelt sich hier vor allem darum, die Streitfrage richtig zu formulieren. Es kommt jetzt in erster Linie nicht darauf an, ob wir erkennen können, daß eine Labyrinthläsion noch florid oder bereits ausgeheilt ist — das ist eine Frage der diagnostischen Technik. Wir diskutieren aber jetzt über die Indikationsstelle, d. h.: sollen wir einen Fall von chronischer Mittelohreiterung, bei dem eine totale Taubheit und Unerregbarkeit des Vestibularapparates aufgetreten ist, bei dem es sich also um eine dazugetretene Labyrinthitis handelt, labyrinthotomieren oder nicht, nach Alexander soll man einen solchen Fall nicht operieren, wenn er nicht noch andere Allgemeinerscheinungen hat, nach Neumann soll man ihn operieren. Ich operiere ihn auch. Diese Frage ist zunächst zu entscheiden. In zweiter Linie handelt es sich dann erst darum, wie wir ausgeheilte von noch floriden Fällen der Labyrinthitis diagnostizieren können.

Alexander: Für diese Fälle habe ich in einer Arbeit ausgeführt, daß sie zumeist schon kompliziert sind in dem Momente, wo das Labyrinth vollständig zugrunde gegangen ist, was man aus der Anamnese entnimmt: die Pat. sind schlaflos, haben Nackensteife, hochgradige Kopfschmerzen. Ich habe drei

Digitized by Google
Original from UNIVERSITY OF CALIFORNIA
Generated on 2019-10-24 12:17 GMT / http://hdl.handle.net/2027/uc1.b3252759
Public Domain in the United States, Google-digitized / http://www.hathitrust.org/access_use#pd-us-google

Fälle hintereinander gehabt, alle zeigten trübes Lumbalpunktat. Selbstverständlich war da die Indikation zur Operation gegeben. Wichtig ist, die Pat. sehr genau zu beobachten, und ich gestehe selbst zu, daß ich auch wie Neumann die traurige Erfahrung gemacht habe, daß der Pat. scheinbar symptomlos herumgeht. Bei besonders genauer Untersuchung findet man, daß die endokranielle Komplikation im Anzuge ist. Die Pat. haben Kopfschmerzen, Nackensteifigkeit und Erbrechen, besonders nach dem Essen. Neumanns Standpunkt, eher zuviel als zu wenig zu operieren, ist nach meiner Ansicht unberechtigt. Weder darf zu wenig, noch zu viel operiert werden und deshalb brauchen wir strenge Indikationen.

Politzer ist auf Grundlage des Sektionsbefundes bei dem von Dr. Neumann erwähnten Falle der Überzeugung, daß schon zur Zeit, wo die Radikaloperation ausgeführt wurde, die Meningen erkrankt waren, wie ja überhaupt bei der überwiegenden Mehrzahl der Fälle von Labyrintheiterungen zur Zeit der Aufnahme an der Klinik Symptome bestehen, welche auf eine bereits bestehende Infektion des Schädelinnern hinweisen.

Ruttin: Man sieht, daß die Herren, die mir nicht ganz beigestimmt hatten, schließlich, nachdem die dunklen Erinnerungen der früheren Zeit aufgestiegen sind, sich zu meiner radikalen Meinung bekehrt haben. Ich kann nur bemerken, daß ich alle Fälle, die wir damals hatten, kenne, und eine Liste aufstellen könnte von operierten und histologisch untersuchten Fällen und heute sagen kann, daß sie bei der heutigen Indikation nicht zugrunde gegangen wären. Ich erinnere mich an eine Pat., die Schwester eines Kollegen, die vor der Operation nicht die geringsten Symptome hatte und an einer postoperativen Meningitis zugrunde ging, die zweifellos von dem schon vor der Operation erkrankten Labyrinth ausgegangen war. Es gibt sicher Fälle, die gar nichts von den Symptomen haben, von denen Alexander spricht, und bei denen trotzdem die Gefahr der Meningitis bei alleiniger Ausführung der Radikaloperation besteht. Gegenüber Frey muß ich bemerken, daß ich selbstverständlich nicht die Exostose für die knöchern ausgeheilte Labyrinthitis ansehe und dieselbe als charakteristisch nur im Zusammenhalte mit dem oben vorgestellten Symptom der Kompensation zur Diagnose verwendet habe. Bárány hat mir soeben mitgeteilt, daß er einen ähnlichen Fall schon früher vorgestellt hat. Auf die übrigen Punkte der Diskussion brauche ich wohl nicht einzugehen, da ich ja darüber in einer der vorigen Sitzungen ausführlich gesprochen habe.

X. Ernst Urbantschitsch: **Zur Differentialdiagnose von eitriger und tuberkulöser Meningitis.**

Der 47jährige Taglöhner Johann B. (J.-Nr. 4882) hatte, nachdem ihm schon vor einem Jahre Polypen aus dem linken Ohr entfernt worden sein sollen, seit Ende November 1910 einen Ausfluß aus diesem Ohr bemerkt, der allmählich an Intensität zunahm. Zeitweise bestanden Kopfschmerzen und Schwindel, nie Übelkeiten oder Erbrechen.

Status: Abgemagertes kachektisches Individuum von blaß-bräunlicher Hautfarbe. Tuberkulose der Lunge. Fötide Eiterung aus dem linken Ohr; kurz nach dem Ausspritzen ist das Ohr wieder mit Eiter erfüllt. Senkung der oberen Gehörgangswand, Paukenhöhle mit Granulationsmassen erfüllt; retroaurikulär eine vereiterte Drüse. Links komplette Taubheit und kalorische Unerregbarkeit des Vestibularapparates. Rechts: otoskopisch normal; Konversationsstimme durchs Zimmer, Flüsterstimme 4 *cm*; hochgradige kalorische Untererregbarkeit des Vestibularapparates.

Digitized by Google
Original from UNIVERSITY OF CALIFORNIA
Generated on 2019-10-24 12:17 GMT / http://hdl.handle.net/2027/uc1.b3252759
Public Domain in the United States, Google-digitized / http://www.hathitrust.org/access_use#pd-us-google

Am 18. II. 1911 führte ich die Radikal- und Labyrinthoperation (nach Neumann) aus. Es findet sich ein großer Knochensequester, der bis zur Dura der mittleren Schädelgrube geht und zum Teil noch die Gegend des horizontalen Bogenganges umfaßt. Die nunmehr freiliegende Dura ist kronengroß, hochgradig verändert (verdickt, verfärbt, mit Granulationen besetzt). Es handelte sich also außer der Labyrintherkrankung um eine circumscripte Pachymeningitis purulenta. — Bakteriologischer Befund: Bakteriengemenge. — Pat. fühlte sich gleich nach der Operation sehr erleichtert und ist guter Dinge (liest, im Bette sitzend, erhaltene Briefe u. dgl.). Keine Kopfschmerzen, kein Schwindel, kein spontaner Nystagmus.

19.—21. II. Völlig normaler Verlauf bei bestem Wohlbefinden.

22. II. Erster Verbandwechsel. Normale Heilung; gesunde Granulationen, wenig Eiter.

23. II.—18. III. Unverändertes Wohlbefinden bei tadelloser Heilung. Pat. geht herum, raucht seine Pfeife, ißt mit Appetit. Nur gegen Abend seit 12. III. etwas Temperatursteigerung (37·8—38·6°) bei normalen Morgentemperaturen (36·0—36·9°).

19. III. Pat. ist plötzlich etwas benommen und spricht wirr.

20. III. Starke Bewußtseinstrübung. Pat. reagiert auf Anrufe und Untersuchungsmanipulationen teils in geordneter, teils in deliranter Weise. Unruhe, Bettflucht, Murmeln (ziemlich schwer verständlich). Sehr viel kleine Bewegungungen in den Händen. Links Ciliarinjektion. Pupillen ziemlich weit; die linke sehr wenig, die rechte kaum auf Licht reagierend. Augenbewegungen seitwärts frei. Stirn klopfempfindlich. Nackensteifigkeit ohne Druckempfindlichkeit. Schmerzäußerung bei geringer Hüftbewegung. Kahnförmiges Abdomen. Trousseau. Keine Überempfindlichkeit. Schmerzäußerung bei geringer Hüftbewegung mit gestrecktem Knie (Kernig). Patellarsehnenreflexe vorhanden, desgleichen Sehnenreflexe; kein Babinski.

21. III. Augenspiegelbefund ohne Besonderheit. Status idem.

22. III. Große allgemeine Unruhe; fortwährende Zuckungen der Muskulatur. Um 10 Uhr vormittags Exitus letalis.

23. III. Obduktion (Doz. Dr. Bartel): Schwielige Tuberkulose beider Lungenoberlappenspitzen mit akuter miliarer Aussaat der übrigen Lunge. Im Schwielengewebe einzelne kleine granulierende Kavernen. Lockere Anwachsung der Spitzen. Atrophie der inneren Organe, Marasmus. Akute Leptomeningitis tuberculosa. (Hirnhäute sonst außer der oben erwähnten circumscripten Pachymeningitis normal.) Hirnödem.

Von besonderem Interesse erscheint der Fall, da er zeigt, wie schwierig mitunter die Differentialdiagnose zwischen eitriger und tuberkulöser Meningitis ist. Bei dem 47jährigen Pat. bestand eine nachgewiesen eitrige Pachymeningitis. Trotz anfänglich besten Wohlbefindens nach der Operation starb Pat. im Verlaufe von 3 Tagen an akuter tuberkulöser Leptomeningitis.

XI. Neumann und Bondy demonstrieren einen Fall mit **fehlender Drehnachempfindung.**

Der 17jährige Pat. zeigt einen leichten Strabismus converg. und geringen rotatorischen Nystagmus bei Blick nach links, bei Blick nach rechts nur einzelne Schläge. Fundus normal, Sehschärfe beiderseits $^6/_{12}$. Neurologisch ohne Befund. Hörvermögen normal, Vestibularapparat durch thermische und Drehreize normal erregbar; ebenso verhält er sich beim Zeigen nach der Drehung wie ein normaler. Während Pat. eine prompte Drehempfindung während der

Digitized by Google
Original from UNIVERSITY OF CALIFORNIA
Generated on 2019-10-24 12:17 GMT / http://hdl.handle.net/2027/uc1.b3252759
Public Domain in the United States, Google-digitized / http://www.hathitrust.org/access_use#pd-us-google

Drehung hat, fehlt die Drehnachempfindung vollkommen, ebenso die Reaktionsbewegungen und Schwindelgefühl.

XII. Dintenfaß: **Nachweis von intern verabreichtem Urotropin im Ohreiter.** (Vorläufige Mitteilung.)

Ich erlaube mir, hiermit mitzuteilen, daß ich seit Oktober 1910 in der Ohrenabteilung der Wiener allgemeinen Poliklinik (Prof. Dr. Alexander) Versuche mache, Ohreneiterungen mittelst Medikamenten zu beeinflussen, die per os eingegeben werden. Amerikanische Autoren, besonders Crowe und Cushing haben gezeigt, daß Hexamethylentetramin (Urotropin) schon nach kurzer Zeit im Lumbalpunktat nachgewiesen werden kann, wenn der Pat. es per os einnimmt. Ich habe nun bisher 65 Pat. die Substanz zu therapeutischen Zwecken bei Ohreiterungen verabreicht, in der Erwägung, daß die innigen anatomischen und funktionellen Beziehungen zwischen Cerebrospinalsystem und Gehörorgan von vornherein eine Ausscheidung von Urotropin auch durch die Mucosa des Ohres erwarten ließen. Ich habe Dosen von $^1/_2$—1 *g* 3mal täglich verabreicht. Die Resultate solcher Dosen, soweit sie bisher nachweisbar sind, erlauben den Schluß, daß man durch dieses Mittel die Möglichkeit hat, das letzte Stadium der Ohreiterung, das serös-eitrige, bedeutend zu kürzen, ebenso das fötide Sekret afötid zu machen. — Ich habe mich auch bemüht, eine von den bisherigen chemischen Nachweismethoden des Urotropins abweichende Methode zu finden, da die zur Verfügung stehende Eitermenge doch immer recht gering ist im Vergleich zum Lumbalpunktat. Die weiteren Details sowie die dabei gefundenen Beobachtungen werden in der demnächst erscheinenden Publikation angeführt werden.

Diskussion.

Ruttin hat vor längerer Zeit auf Anregung des Kollegen Hirsch den Meningitisfällen Urotropin intern gegeben und es konnte das Formaldehyd im Liquor nachgewiesen werden. Ob das Urotropin auf die Meningitis einen wesentlichen Einfluß gehabt hat, kann er noch nicht sagen.

Dintenfaß bemerkt, daß auf der Klinik Eiselsberg vor jedem intracraniellen Eingriff Urotropin intern gegeben wird. Ibrahim in München hat vor kurzem eine Arbeit veröffentlicht, in der er mitteilt, daß er bei Cerebrospinalmeningitis Urotropin intern angewendet und den Eindruck habe, daß diese Medikation den Verlauf des Prozesses wesentlich verlangsamt.

XIII. Bárány berichtet über Versuche, die eine **bisher unbekannte Funktion der Otolithenapparate** nachweisen.

Erzeugt man bei einem normalen Menschen einen Nystagmus nach links, so zeigt er bei aufrechter Kopfstellung nach rechts vorbei. Neigt er den Kopf auf die linke Schulter, so zeigt er nach oben vorbei, bei Neigung auf die rechte Schulter nach unten. Bei dieser Anordnung des Versuches ist es nicht ersichtlich, ob die Veränderung des Vorbeizeigens auf einer Veränderung der Innervation der Kopf- und Halsgelenke, auf einer Veränderung der Otolithenerregung oder auf beiden beruht. Folgender Versuch beweist jedoch, daß bereits die Änderung der Otolithenerregung genügt, um die Veränderung des Vorbeizeigens zu bewirken. Nehme ich einen Menschen, der infolge einer akuten rechtseitigen Labyrinthausschaltung einen horizontalen und rotatorischen Nystagmus nach links hat, so zeigt derselbe bei horizontaler Rückenlage ebenfalls nach rechts vorbei. Lege ich ihn jetzt auf die linke Seite, so ändert sich der Nystagmus nicht. Auch die Kopfstellung gegenüber dem Körper verändert

Digitized by Google
Original from UNIVERSITY OF CALIFORNIA
Generated on 2019-10-24 12:17 GMT / http://hdl.handle.net/2027/uc1.b3252759
Public Domain in the United States, Google-digitized / http://www.hathitrust.org/access_use#pd-us-google

sich nicht. Lediglich die Otolithenapparate erhalten eine geänderte Innervation. Dies genügt, um das Vorbeizeigen zu verändern. Besonders instruktiv ist dieses Verhalten bei Prüfung im Handgelenk. Der Pat. liegt im Bett horizontal am Rücken. Neben dem Bett steht ein Sessel, über dessen Lehne seine rechte Hand hingelegt wird. Bei Prüfung lediglich im Handgelenk tritt Vorbeizeigen nach rechts auf. Legt er sich auf die linke Seite, so verschwindet das Vorbeizeigen nach rechts sofort und er zeigt jetzt vollkommen richtig bei Ausführung der Bewegung von oben nach unten. Dieser Versuch beweist, daß das Vorbeizeigen nicht bloß eine Funktion der Erregung des Bogengangsapparates ist, sondern auch von der Erregung der Otolithenorgane abhängt. Aber nicht nur die Otolithenerregung vermag die Richtung des Vorbeizeigens bei gleichbleibendem Bogengangsreiz zu verändern. Auch die Veränderung der Erregungen der Kopf- und Halsgelenke allein vermag dies. Dies beweist folgender Versuch. Wenn ich bei einem normalen einen rotatorischen Nystagmus nach links erzeuge und lasse ihn von der Seite auf meinen vor ihn gehaltenen Finger zeigen, so zeigt er richtig. Drehe ich aber den Kopf nach links, so zeigt er nach abwärts vorbei; drehe ich den Kopf nach rechts, so zeigt er nach aufwärts vorbei. Da bei dieser Veränderung der Kopfstellung die Otolithenapparate nicht erregt werden, so muß die Veränderung des Vorbeizeigens von der Erregung der Gelenke und Muskeln des Kopfes und Halses abhängig sein. Das Vorbeizeigen ist demnach als Funktion zweier Variabeln aufzufassen. $f(x, y)$ x stellt die Bogengangserregung, y den Kopfstellungsreiz dar. y kann entweder durch Otolithenerregung oder durch Erregung von Fasern der Tiefensensibilität gebildet werden. Durch geeignete Wahl von x und y kann man Vorbeizeigen stets in derselben Richtung erhalten. Ein sehr einfacher Versuch beweist dies. Dreht man eine Versuchsperson nach rechts und hält plötzlich still, so tritt, wenn die Versuchsperson beim Anhalten die Kopfstellung nicht verändert, stets Vorbeizeigen nach rechts auf. Der Ort, an welchem diese Erregungen mit der Willkürinnervation zusammentreffen, ist die Kleinhirnrinde. Deshalb bewirkt Lähmung der Kleinhirnrinde einen Ausfall der Zeigereaktion, wie ich dies neulich in der Gesellschaft der Ärzte demonstrieren konnte.

XIV. Hofer: **Verhalten des kalorischen Kaltwassernystagmus bei Fällen mit Fistelsymptom.** (Vorläufige Mitteilung.)

Ich erlaube mir, Ihnen in Kürze mitzuteilen über einen Befund, den ich gelegentlich der Untersuchung von 21 Fällen von Fistelsymptom bezüglich ihres kalorischen Verhaltens gemacht habe und von dem ich glaube, daß er uns einen Anhaltspunkt bietet, um den Sitz einer Labyrinthfistel diagnostizieren zu können. Spritze ich bei einem labyrinthgesunden Individuum zum Beispiel das rechte Ohr kalt aus, so entsteht ein rotatorischer Nystagmus nach links; neige ich den Kopf jetzt nach rechts, so wandelt sich dieser rotatorische Nystagmus in einen horizontalen nach links um (bei Blick nach links); neige ich den Kopf nach links, so wird der Nystagmus horizontal nach rechts (bei Blick nach rechts); dieses Verhalten habe ich in einer großen Anzahl von Fällen, über 400, immer vorfinden können und tritt speziell der horizontale Nystagmus bei Neigung zur ausgespritzten Seite fast ausnahmslos auf (in den von mir untersuchten Fällen war dies nur 1mal nicht der Fall, und zwar auf beiden Seiten, rechts und links, in symmetrischer Weise). In den 21 Fällen von Fistelsymptom konnte ich nun bei Ausspritzung mit 20° R Wasser folgendes finden: In sechs Fällen konnte auf der kranken Seite diese Umwandlung des rotatorischen Nystagmus in einen horizontalen weder durch Links- noch durch Rechtsneigung

Digitized by Google
Original from UNIVERSITY OF CALIFORNIA
Generated on 2019-10-24 12:17 GMT / http://hdl.handle.net/2027/uc1.b3252759
Public Domain in the United States, Google-digitized / http://www.hathitrust.org/access_use#pd-us-google

erzielt werden (5 Fälle davon hatten typisches, 1 Fall umgekehrtes Fistelsymptom); auf der gesunden Seite war das kalorische Verhalten normal. Diese Umwandlung des rotatorischen Nystagmus in einen horizontalen beruht nach Bárány darauf, daß zum Beispiel der rechte horizontale Bogengang bei Rechtsneigung vertikal nach abwärts zu liegen kommt, die Lymphe in demselben also von der Ampulle zum glatten Ende strömt, was einen horizontalen Nystagmus nach links zur Folge hat; bei Linksneigung des Kopfes hingegen tritt das Gegenteil ein (Strömung der Endolymphe zur Ampulle, also horizontaler Nystagmus nach rechts). Ich schloß nun aus dem Ausbleiben des horizontalen Nystagmus auf eine funktionelle Ausschaltung des horizontalen Bogenganges für die kalorische Reaktion. Diese funktionelle Ausschaltung kann nun zweierlei Ursachen haben, entweder eine Unbeweglichkeit der Endolymphe dieses Bogenganges infolge Gerinnung derselben oder eine Lähmung der Nervenendstelle desselben; das Kriterium dieser Unterscheidung wäre darin gelegen, daß bei Unbeweglichkeit der Endolymphe der horizontale Nystagmus auf Druck noch vorhanden ist, während die kalorische Reaktion dieses Bogenganges fehlt; fehlt beides, sowohl Nystagmus auf Druck als die kalorische Reaktion des Bogenganges, so kann man auf eine Lähmung der Nervenendstelle schließen. In drei von diesen 6 Fällen wurde die Fistel am horizontalen Bogengange vorgefunden; in 2 Fällen konnte sie allerdings nicht gefunden werden, was nicht ausschließt, daß sie, vielleicht am vordersten Ende des horizontalen Bogenganges sitzend, nicht gesehen werden konnte; 1 Fall (akute Mastoiditis) wurde nur einfach aufgemeißelt, der Bogengang also nicht freigelegt; in den übrigen 15 Fällen konnte der horizontale kalorische Nystagmus ausgelöst werden; in diesen Fällen reichte die Fistel wahrscheinlich nur bis zum unversehrten Endost des Bogenganges, die Peri- und Endolymphe war also noch bewegungsfähig, oder die Fistel saß an einer anderen Stelle des Labyrinths, zum Beispiel am Promontorium; in 8 von diesen 15 Fällen wurde die Fistel am horizontalen Bogengange vorgefunden, in 3 Fällen nicht gefunden, 4 Fälle kamen nicht zur Operation. Einen Fall möchte ich noch besonders hervorheben, bei welchem einige Wochen nach der Aufmeißelung plötzlich Schwindel und vertikales Fistelsymptom auftrat, und zwar bei Kompression vertikal nach abwärts, bei Aspiration vertikal nach aufwärts; ferner konnte man bei Druck auf eine Stelle der retroaurikulären Operationsnarbe vertikalen Nystagmus nach aufwärts, bei Nachlassen des Drucks vertikalen Nystagmus nach abwärts hervorrufen; vor der Operation, wo also noch kein Fistelsymptom bestand, war die kalorische Reaktion vollkommen normal; als die Fistel bereits vorhanden war, ergab die kalorische Untersuchung einen äußerst lebhaften horizontalen Nystagmus, während der rotatorische Nystagmus schwer auslösbar und sehr gering war; Bárány, der diesen Fall in unserer Gesellschaft vorstellte, erklärte sich dieses merkwürdige Verhalten des Fistelsymptoms durch Vorhandensein einer Fistel am vorderen vertikalen Bogengange, nahe der gemeinsamen Mündung desselben; mit dieser Annahme stimmt nun ganz auffallend mein kalorischer Befund überein, den ich in diesem Falle feststellen konnte, ohne von der Hypothese Báránys zu wissen; das Fehlen respektive die schwere Auslösbarkeit des rotatorischen Nystagmus, bei vorhandenem äußerst lebhaften, horizontalen spricht für eine Läsion respektive funktionelle Schädigung des vorderen vertikalen Bogenganges, also für den Sitz in demselben.

Auf diese Weise ließe sich die funktionelle Ausschaltung eines Bogenganges, also eines Teiles des Vestibularapparates, bei erhaltener kalorischer Erregbarkeit des übrigen Teiles desselben diagnostizieren.

Digitized by Google
Original from UNIVERSITY OF CALIFORNIA
Generated on 2019-10-24 12:17 GMT / http://hdl.handle.net/2027/uc1.b3252759
Public Domain in the United States, Google-digitized / http://www.hathitrust.org/access_use#pd-us-google

Daß diese meine Vorstellung der Möglichkeit einer Ausschaltung nur eines Teiles des Vestibularapparates keine pathologisch-anatomische Unmöglichkeit ist, geht, wie ich glaube, aus den histologischen Befunden hervor, die Herzog bei Untersuchung von Fällen experimenteller Labyrinthitis an Affen gefunden hat; er konnte speziell in einem Falle finden, daß die reaktive Entzündung nach dem experimentellen Trauma am horizontalen Bogengange ganz auf letzterem beschränkt blieb und die Vorhofsäckchen sowie die Schnecke vollkommen intakt waren; Herzog kommt daher auch zu dem Schlusse, daß, wenn bei so groben mechanischen Insulten am Bogengange die Entzündung auf diesen lokalisiert blieb, dies um so eher bei den viel schwächeren Reizen vorausgesetzt werden könne, mit welchen in der menschlichen Pathologie zu rechnen ist. Einen solchen allmählich auftretenden chronischen Reiz stellt, wie ich glaube, eine sich bildende Labyrinthfistel dar und es ist deshalb sehr gut denkbar, daß sie eine ganz lokalisierte, circumscripte, reaktive Entzündung zum Beispiel des horizontalen Bogenganges bewirken und daher dessen funktionelle Ausschaltung nur heben kann, während der übrige Teil des Vestibularapparates noch kalorisch reagiert, also funktioniert.

Diskussion.

Frey fragt, ob es tatsächlich bei allen Fällen oder bei der Majorität gelingt, den bei Kompression oder Rarefaktion auftretenden Nystagmus nach seiner Qualität richtig zu bestimmen. Er glaubt, daß es da nicht nur auf die Lage, sondern auch auf die individuellen anatomischen Verhältnisse der Fistel ankommt, nämlich ihre vollständige oder teilweise Permeabilität, Vorhandensein von Verklebungen usw. Man sieht nämlich manchmal paradoxe Reaktionen, wie etwa ein Einstellen der Bulbi in Endstellung und darauf folgende schwache, flimmerartige Bewegungen, so daß man nicht in der Lage ist zu sagen, nach welcher Seite der Nystagmus schlägt.

Ruttin kann auf Grund der großen Anzahl von Fällen, die er gesehen hat, die Frage Freys wohl beantworten. Man unterscheidet ein typisches Fistelsymptom (Nystagmus zur kranken Seite bei Kompression und Nystagmus zur gesunden Seite bei Aspiration) und ein umgekehrtes Fistelsymptom bei umgekehrtem Verhalten. Es kann aber anstatt des Fistelsymptomes allein eine langsame Augenbewegung erfolgen, typisch, wenn sie im Sinne der langsamen Bewegung des entsprechenden Nystagmus verläuft, atypisch bei umgekehrtem Verhalten. In sehr seltenen Fällen kann man überhaupt nicht entscheiden, ob ein Fistelsymptom besteht oder nicht.

Bárány bemerkt, daß in manchen Fällen die Entscheidung nicht getroffen werden kann, wenn man bei der Untersuchung den Pat. nicht einen bestimmten Punkt fixieren läßt, wie es auf der Klinik immer geschieht.

XV. F. Alt: **Ausgeheilte Radikaloperation und Lebensversicherung.**

Vor einiger Zeit erschien in seiner Ordination ein Pat., der wegen seines Ohrenleidens von der Lebensversicherungsgesellschaft abgewiesen wurde, und ersuchte den Vortragenden, ihm über seine Ohrenerkrankung Aufklärung zu geben. Anamnestisch erhob Alt, daß Pat. vor 14 Jahren in Lemberg wegen einer chronischen eitrigen Entzündung des rechten Mittelohres radikal operiert worden war. Die Inspektion des Ohres ergab, daß in sehr zweckmäßiger Weise eine Totalaufmeißelung der Mittelohrräume erfolgt war. Mittelohr, Attik und Antrum waren vollständig epidermisiert, nur aus der offenen Tube bestand eine

Digitized by Google
Original from UNIVERSITY OF CALIFORNIA
Generated on 2019-10-24 12:17 GMT / http://hdl.handle.net/2027/uc1.b3252759
Public Domain in the United States, Google-digitized / http://www.hathitrust.org/access_use#pd-us-google

minimale schleimig-eitrige Sekretion. Seitens des Vestibularapparates keinerlei Störung. Vortragender hält es für vollkommen ungerechtfertigt, wenn derartige Fälle von Lebensversicherungsanstalten zurückgewiesen werden, da weder jetzt noch in Zukunft eine derartige Affektion mit Lebensgefahr verbunden ist. Deshalb unterbreitet Alt der Österreichischen Otologischen Gesellschaft den Antrag, es möge seitens der Gesellschaft an die Chefärzte der Lebensversicherungsanstalt die Information ergehen, daß Personen, an denen die Radikaloperation in zweckmäßiger Weise ausgeführt wurde, bei welchen es zu einer Epidermisierung der Mittelohrräume gekommen ist, von der Lebensversicherung nicht auszuschließen seien. Eine eventuell noch bestehende Sekretion aus der Tube kann gleichfalls keine Kontraindikation für die Aufnahme sein.

Diskussion.

E. Urbantschitsch begrüßt den Vorschlag Alts, möchte aber nur speziell betreffs der Tubeneiterungen darauf hinweisen, daß eine solche in der Regel in wenigen Sitzungen beseitigt werden kann, so daß dann in derartigen Fällen ohnehin weiter kein Grund vorhanden ist, solche Personen von der Versicherung abzuweisen.

Frey ist durchaus derselben Meinung wie Alt. Es ist ihm selbst oft vorgekommen, daß Pat., die er radikal operiert hatte, später oft nach Jahren wiederkamen, wenn sie bei der Aufnahme in eine Lebensversicherung Schwierigkeiten hatten. Frey hat dann stets ein Parere ausgestellt, nach welchem sie keinerlei Gesundheitsstörung hätten, die ihre Versicherungsmöglichkeit beeinträchtigen würde; es dürfte wohl auch gar kein anderer Ohrenarzt anderer Meinung sein. Es handelt sich aber darum, daß die Chefärzte der Lebensversicherungsanstalten, die über otiatrische Dinge nicht genügend informiert sind, von den Otologen dahin unterrichtet werden, daß Radikaloperierte genau so angesehen werden können wie Normale. Man könnte fast sagen, daß sie sogar etwas besser daran seien, weil sie der Gefahr einer akuten Otitis nicht mehr ausgesetzt sind. Frey würde vorschlagen, daß die Gesellschaft dem Referate Alts beitritt und in irgend einer geeigneten Form dieses den Versicherungsgesellschaften im Interesse der Pat. mitteilt. Frey weiß, daß man heute von diesen Pat. meistens auch noch eine erhöhte Prämie verlangt, was auch ungerechtfertigt ist.

Ruttin stimmt dem Antrage Alts vollständig bei, doch möchte er bemerken, daß die Lokalisation in der Tube nicht allein maßgebend sein kann, denn man weiß ja, daß zum Beispiel die sogenannten Schleimhautausheilungen ebenso günstig daran sind.

V. Urbantschitsch konnte eine Reihe solcher Fälle mit einer ganz kleinen Erhöhung der Prämie zur Versicherung bringen. Er glaubt nicht, daß es notwendig sei, ein eigenes Referat auszuarbeiten, sondern meint, daß, wenn die Gesellschaft dem Antrage Alts zustimmt und diese Zustimmung zur Kenntnis gebracht werde, es denselben Eindruck machen würde. Urbantschitsch hält es auch für wichtig, die Bemerkung Freys aufzunehmen, daß Radikaloperierte manchmal sogar besser daran sind als Leute mit normalem Ohr.

Alt: Es ist wohl richtig, daß jeder Ohrspezialist durch sein Gutachten radikaloperierte Personen zur Aufnahme bringen kann, es handelt sich aber darum, daß derartige Fälle a limine abgewiesen werden und wenn sie einmal von einer Gesellschaft abgewiesen worden sind, auch von allen österreichischen Gesellschaften refüsiert werden. Mein Antrag, den Sie die Liebenswürdigkeit

Digitized by Google
Original from UNIVERSITY OF CALIFORNIA
Generated on 2019-10-24 12:17 GMT / http://hdl.handle.net/2027/uc1.b3252759
Public Domain in the United States, Google-digitized / http://www.hathitrust.org/access_use#pd-us-google

hatten, einstimmig anzunehmen, gilt also als Belehrung für die Anstalten und deren Chefärzte, damit sie nicht wie bisher jeden einzelnen Fall im vorhinein ablehnen, sondern ihn zunächst einer Begutachtung seitens eines Spezialisten unterziehen lassen.

Berliner Otologische Gesellschaft.

Sitzung vom 17. Februar 1911.

Vorsitzender: Schwabach. — Schriftführer: Beyer.

Vor der Tagesordnung demonstriert Halle eine Pat., welche beiderseits dicht neben dem Umbo bei sonst normalem Trommelfell einen stecknadelkopfgroßen, leuchtend goldgelben Fleck zeigt. Katheterisieren ändert nichts am Aussehen.

Diskussion.

Davidson hat einmal nach einer Otitis media acuta einen Fleck von leuchtend roter Farbe an derselben Stelle beobachtet.

Tagesordnung.

Haike: **Wirkungen und Nebenwirkungen des Salvarsans auf das Ohr.** (Nach gemeinsam mit Herrn Sanitätsrat Wechselmann gemachten Beobachtungen.)

Vortragender kommt nach seinen Erfahrungen bei fünf gemeinsam mit Wechselmann behandelten Fällen zu folgenden Schlüssen: 1. Salvarsan ist bei Ohrerkrankungen im primären, sekundären und tertiären Stadium der Syphilis wirksam. 2. Wenn Hydrargyrum wenig oder keine Wirkung entfaltet, sieht man nach Injektion von Salvarsan Besserung. 3. Die meisten Fälle bessern sich nach sehr kurzer Zeit. 4. Einzelne Fälle verhalten sich auch gegen Salvarsan refraktär. Die strittige Frage, ob Affektionen des Acusticus, wie sie nach Salvarsaninjektion öfter beschrieben sind und von Haike und Wechselmann unter 2500 Fällen auch 8mal beobachtet wurden, Folgen der Injektion oder als luetische Prozesse anzusprechen sind, beantwortet Vortragender auf Grund seiner Erfahrungen entschieden dahin, daß es sich nicht um Intoxikationserscheinungen des Salvarsans handeln kann. Auch nach Kuren mit Hydargyrum treten öfter Nervenerkrankungen auf, die ebenso luetischer Natur sind wie die nach Salvarsan beobachteten. Es wird höchstwahrscheinlich auf lebende Spirochaetenherde durch den Einfluß des Salvarsans ein Reiz ausgeübt, der Erscheinungen auslöst. Erst durch erneute Injektion werden die Spirochaeten dann endgültig vernichtet.

Diskussion.

Herzfeld beobachtete einen Fall, der 6 Wochen nach Injektion von 0·5 Salvarsan unter diffusen Labyrintherscheinungen am linken Ohr mit Schwerhörigkeit erkrankte. Nach einer zweiten intravenösen Injektion von 0·25 verschwanden alle Erscheinungen schnell, die Hörfähigkeit wurde normal. In 2 Fällen von lange bestehender Labyrinthaffektion, bei denen Wassermann positiv war, sah er von Salvarsan keinen Erfolg.

Levy behandelte einen Pat., der beim Rasieren infiziert worden war und welcher nach zweimaliger subcutaner Injektion von je 0·6 Salvarsan nach fünf

Digitized by Google
Original from UNIVERSITY OF CALIFORNIA
Generated on 2019-10-24 12:17 GMT / http://hdl.handle.net/2027/uc1.b3252759
Public Domain in the United States, Google-digitized / http://www.hathitrust.org/access_use#pd-us-google

Wochen unter Schwindel und Schwerhörigkeit erkrankte. Nach 8 Tagen ist jetzt fast Taubheit eingetreten. In diesem Falle scheint die toxische Wirkung des Salvarsans erwiesen.

Beyer sah Erfolg von Salvarsan bei auf kongenitaler Lues beruhenden Hörstörungen.

Wechselmann bemerkt, daß gerade die Koinzidenz von Ulcus durum im Gesicht und Ohraffektionen verhältnismäßig häufig ist. Gegen die toxische Wirkung des Salvarsans spricht der Umstand, daß es bei allen Fällen immer zu einseitiger Erkrankung des Acusticus gekommen ist, während bei toxischer Natur das Befallen beider Seiten wahrscheinlich wäre. Außerdem wirkt ein Mittel toxisch, wie man es beim Atoxyl zum Beispiel sieht, das auf den Opticus wirkt, immer nur auf ein bestimmtes Nervenpaar, während nach Salvarsan schon die verschiedenartigsten Nervenschädigungen beschrieben worden sind, die es angeblich verursacht haben soll. Beweisend gegen die toxische Natur ist der schnelle Rückgang der Erscheinungen, wenn man erneut Salvarsan spritzt, und in dem Falle des Kollegen Lewy würde er gerade empfehlen, eine intravenöse Injektion möglichst schnell vornehmen zu lassen.

Peritz sah bei einem Fall von Lues cerebri unmittelbar nach der Salvarsaninjektion Ohrsausen und Schwerhörigkeit auf einem Ohre auftreten. Eine zweite Injektion blieb wirkungslos, erst nach einer dritten Einspritzung gingen alle Erscheinungen zurück.

Haike rät ebenfalls, in dem Falle des Kollegen Lewy schleunigst eine Salvarsaninjektion vorzunehmen. Auch bei älteren Fällen empfiehlt sich ein Versuch mit Salvarsan, wenn auch theoretisch nach unseren anatomischen Vorstellungen eine Besserung bei alten Prozessen aussichtslos erscheint.

A. Sonntag.

Gesellschaft sächsisch-thüringischer Kehlkopf- und Ohrenärzte.

Sitzung vom 9. April 1910.

A. Barth stellt einen Pat. vor, bei welchem im September 1909 wegen **Larynx-Oesophaguscarcinoms** die Totalexstirpation des Larynx inklusive Zungenbein mit anschließender Oesophagusplastik nach Gluck ausgeführt wurde. Pat. hat sich darnach einige Monate lang sehr wohl gefühlt und sichtlich erholt. Seit einigen Wochen bestehen Schmerzen beim Schlucken und ausstrahlende Schmerzen nach dem Ohr. Der Pharynx und Oesophagus ist frei. Man fühlt eine leichte, diffuse Infiltration links am Mundboden, welche sich bis unter den M. sternocleidomastoideus verfolgen läßt. Von einem erneuten Eingriff wird abgesehen. Bei einem zweiten, ebenfalls vorgestellten Pat. wurde wegen Carcinom des linken Stimmbandes, besonders an der vorderen Kommissur, unter Lokalanästhesie nach Spaltung des Ring- und Schildknorpels das linke Stimm- und Taschenband fast bis zur hinteren Medianlinie umschnitten und inklusive Perichondrium abgehebelt und entfernt, ebenso rechts das vordere Viertel des Stimmbandes. Außerdem wurde auf beiden Seiten noch ein Stück des Schildknorpels weggenommen, obwohl er makroskopisch nicht erkrankt aussah. Nach drei Tagen Entfernung der Kanüle. Jetzt, nach $5^1/_2$ Wochen, ist die äußere Wunde vernarbt. Das linke Stimmband hat sich, wenn auch teilweise etwas

Digitized by Google
Original from UNIVERSITY OF CALIFORNIA
Generated on 2019-10-24 12:17 GMT / http://hdl.handle.net/2027/uc1.b3252759
Public Domain in the United States, Google-digitized / http://www.hathitrust.org/access_use#pd-us-google

verschmälert, wieder gebildet und ist reizlos und beweglich. Am rechten ist ein Defekt nicht zu erkennen. Nahe unter der vorderen Kommissur eine kleine Granulation. Pat. beginnt phoniert zu sprechen und erkennbar, wenn auch mit heiserer Stimme, zu singen.

A. Barth: Im Anschluß an die Mitteilungen praktischer Beispiele weist Barth sowohl auf die Unzulänglichkeit der gesetzlichen Vorschriften wie auch der ärztlichen Untersuchung **Unfallverletzter** hin, sobald die Höhlensysteme des Schädels — Stirnhöhle, Siebbein und die Ohrräume — in Betracht kommen. Das Unfallgesetz ist ohne Mitwirkung sachverständiger Ärzte gemacht, es werden somit von ärztlicher Seite oft Nachweise verlangt, welche unmöglich sind. Die Schädelhöhlen liegen versteckt. Schon jahrelang bestehende oder durch einen Unfall frisch erworbene Schädigungen werden übersehen, und wenn ein Gutachten oder Obergutachten Monate oder gar Jahre nach dem Unfall verlangt wird, ist es meist auch unmöglich, mit einiger Sicherheit anzugeben, was in der Zwischenzeit vorgegangen ist. Sicher ist für den Begutachter nur sein objektiver Befund. Ärzte, welche diesen nicht zu erheben vermögen, sollten das offen erklären, denn einen Vorwurf wird man ihnen nur machen können, wenn durch ihre Schuld eine notwendige Untersuchung, vielleicht sogar trotz der Klagen des Verletzten, unterlassen oder infolge ungenügender Übung eine unrichtige Angabe zu den Akten geliefert wird. Das Publikum hat an und für sich bei eintretender Erkrankung das Bestreben, nach der Ursache zu forschen, und da ist dann der Unfall mit mehr oder weniger Bewußtsein des Zusammenhanges um so willkommener, da als Belohnung ja die Rente im Hintergrunde winkt. Durch die häufig wiederholten Untersuchungen werden sie nicht selten noch für ihre Zwecke geschult. In zweifelhaften Fällen schwellen die Akten an und nicht nur das Verfahren wird unnütz verteuert, sondern schließlich muß dem Bewerber, wenn er nur seine Interessen hartnäckig weiter verfolgt, die Rente bewilligt werden, weil immerhin die gewisse Wahrscheinlichkeit eines ursächlichen Zusammenhanges zwischen Gesundheitsstörung und Unfall vorliegt, denn man will in Zweifelsfällen lieber zu Unrecht eine Rente zusprechen, als sie einem Berechtigten entziehen.

Hoerner demonstriert:

1. Einen Fall von **Lupus der Nase, des Gaumens und des Ohres.**
2. Einen Fall mit **Ulcerationen an der Tonsille in der Nische der Gaumenbögen nach wiederholtem peritonsillären Abscеß;** die Affektion sieht einer luetischen Erkrankung sehr ähnlich.
3. Einen Fall von **Atresie des Nasenrachenraumes nach Lues III.**

Sitzung vom 19. November 1910.

Wittmaack: **Über labyrinthäre Meningitis.**

Die Frage nach dem therapeutischen Verhalten und den Aussichten bei operativem Vorgehen den eitrigen Entzündungen des Labyrinthes gegenüber ist in den letzten Jahren lebhaft diskutiert, ohne daß bisher eine Einigung über diesen Punkt zu erzielen war. Ein besonders großes Hindernis für die einheitliche Beantwortung dieser Frage ist durch die Tatsache gegeben, daß die eitrigen Labyrinthentzündungen nicht gleichwertig in ihrer Verlaufsweise und in ihrer Prognose sind. Die Zusammenstellung annähernd gleichwertiger Verlaufstypen gelingt am ehesten noch auf pathologisch-anatomischer Grundlage. Wittmaack unterscheidet dementsprechend folgende Haupttypen von Labyrinthitiden, unter Außerachtlassung der meningogen entstandenen, die hier weniger interessieren.

Digitized by Google
Original from UNIVERSITY OF CALIFORNIA
Generated on 2019-10-24 12:17 GMT / http://hdl.handle.net/2027/uc1.b3252759
Public Domain in the United States, Google-digitized / http://www.hathitrust.org/access_use#pd-us-google

I. Entzündliche Prozesse des Labyrinthes, induziert von eitrigen Mittelohrentzündungen ohne Kontinuitätstrennung der Labyrinthkapsel beziehungsweise eitrige Durchsetzung derselben, speziell an den Fensternischen, bis in die Labyrinthräume hinein. Hierher gehören die als „seröse", serösfibrinöse Labyrinthitiden beschriebenen Erkrankungsformen. Sie sind wohl stets diffus und führen bestimmt in einem relativ großen Prozentsatz der Fälle zum völligen Funktionsausfall, aber niemals zu weiteren Komplikationen, speziell Meningitis.

II. Entzündliche Prozesse des Labyrinthes, induziert von eitrigen Mittelohrentzündungen durch Kontinuitätstrennung der Labyrinthkapsel beziehungsweise eitriger Durchsetzung, speziell in den Fensternischen, bis in die Labyrinthräume hinein.

A. Mit plötzlichem Einbruch in die anatomisch noch nicht veränderten perilymphatischen Räume. Häufig bedingt durch traumatische oder sonstige Insulte (Ätzungen, Bogengangsverletzungen, Stapesluxationen und dergleichen) beziehungsweise durch subepitheliales Fortkriechen eines eitrigen Entzündungsprozesses unter Entstehung kleiner, multipler Abscesse, die an den Fensternischen beziehungsweise auch an einer sogenannten „Bogengangsfistel" in die Labyrinthräume perforieren. Sie sind allermeist diffus und führen fast stets in kürzester Zeit zur eitrigen tödlichen Meningitis.

B. Mit mehr kontinuierlichem Übergang des Entzündungsprozesses von der Mittelohrschleimhaut aus nach vorheriger anatomischer Veränderung in den perilymphatischen Räumen (Ausscheidung eines fibrinösen Exsudates, Organisation desselben unter Bildung abschließender Adhäsionen beziehungsweise Granulationen).

a) Im Anschluß an diffus eitrige Durchsetzung an den Fensternischen beziehungsweise unter zunehmender Arrosion des Knochens der Labyrinthkapsel.

b) Nach Labyrinthkapselnekrosen.

Für Gruppe II*B* sind im Gegensatz zur Gruppe *A* charakteristisch die vom Organismus bereits eingeleiteten Abgrenzungsbestrebungen durch Exsudatausscheidung und Bindegewebsbildung. Die Entwicklung einer eitrigen Meningitis im Anschluß an diese Verlaufstypen ist jedenfalls enorm viel seltener. Die Spontanheilung, speziell nach einfacher Totalaufmeißelung, auch ohne Labyrinthoperation, relativ häufig. Das lehrt unter anderem auch das Studium der analogen eitrigen Entzündungsprozesse bei Tieren (Meerschweinchen, Kaninchen). Die zur Gruppe II*B* gehörigen Fälle sind häufig anfangs circumscript und können dauernd circumscript bleiben. Ihre Diagnose ist meist möglich unter Berücksichtigung der Art der zugrunde liegenden Eiterung und der eventuell schleichenden Entwicklung des labyrinthären Symptomenkomplexes. Diesen Prozessen gegenüber liegt der Schwerpunkt in der Beantwortung der Frage, ob trotz der vom Organismus eingeleiteten Abgrenzungsbestrebungen eine Eröffnung des Labyrinthes, selbst auf die Gefahr einer Zerstörung nützlicher Adhäsionen hin, angezeigt ist oder nicht.

Diese Frage ist zurzeit noch absolut unentschieden und auf Grund von Statistiken auch kaum zu entscheiden. Die Operationsstatistik der Wiener Schule beweist nach Wittmaacks Überzeugung höchstens, daß die Eröffnung des Labyrinthes bei Fällen dieser Gruppe nicht so gefährlich zu sein scheint, als man dies auf Grund theoretischer Erwägungen leicht anzunehmen geneigt ist. Immerhin empfiehlt es sich zurzeit noch, nach Wittmaacks Ansicht, diesen

Generated on 2019-10-24 12:17 GMT / http://hdl.handle.net/2027/uc1.b3252759
Public Domain in the United States, Google-digitized / http://www.hathitrust.org/access_use#pd-us-google
Digitized by Google
Original from UNIVERSITY OF CALIFORNIA

Prozessen gegenüber zunächst nach Ausführung der Totalaufmeißelung einen abwartenden Standpunkt einzunehmen und erst dann mit Operationen am Labyrinth vorzugehen, wenn Anzeichen in Form von meningitischer Reizung und dergleichen dafür vorhanden sind, daß der vom Organismus gegen einen Einbruch ins Cranium errichtete Schutzwall — bestehend in Adhäsionen und Bindegewebsbildung — vom Entzündungsprozeß durchbrochen wird und damit die Möglichkeit, durch den operativen Eingriff eher zu schaden als zu nützen, nicht mehr in Betracht kommt. Nur auf diese Weise wird es möglich sein, sicher fundierte Erfahrungen und Beobachtungen in hinreichender Zahl zu sammeln, die eventuell die Berechtigung zu weitgehender Indikationsstellung geben könnten.

Wesentlich anders gestaltet sich die Situation den Fällen der Gruppe II*A* gegenüber. Daß diese als prognostisch absolut ungünstig anzusehen sind, haben bereits eine hinreichende Zchl von Beobachtungen sehr deutlich gelehrt, so daß über die Berechtigung beziehungsweise Verpflichtung zum operativen Vorgehen am Labyrinth und an der Dura diesen Fällen gegenüber keine Zweifel mehr bestehen dürften. Die Hindernisse, mit denen wir bei diesen Fällen zu kämpfen haben, liegen in der Stellung der richtigen Diagnose, und zwar stößt ganz speziell die Unterscheidung dieser Fälle von denen der Gruppe I auf ganz besondere Schwierigkeiten. Beide Gruppen haben gemeinsam das plötzliche Einsetzen der labyrinthären Symptome und die große Intensität derselben, vor allem der Dekompensationserscheinungen. Im Grad der Funktionsstörung ein Unterscheidungsmerkmal zu sehen derart, daß bei nicht völlig erloschener beziehungsweise wiederkehrender Funktion eine „seröse", bei völlig und dauernd erloschener Funktion eine eitrige Labyrinthitis anzunehmen sei, dies hält Wittmaack nach seinen Erfahrungen für absolut unzulässig und eine hierauf fußende Indikationsstellung für gänzlich verfehlt. Eigene Beobachtungen haben Wittmaack gezeigt, daß wiederholt auch bei unzweifelhaft „seröser" Labyrinthitis die Funktion schnell vollständig erlosch und dauernd erloschen blieb, während umgekehrt ein kürzlich beobachteter Fall, über den Wittmaack ausführlicher berichtet, gezeigt hat, daß trotz bereits bestehender zweifellos labyrinthogener Meningitis bei einem Fall von Typhus II*A* noch deutlich Hörvermögen auf dem erkrankten Labyrinth vorhanden war. Die Indikation zur Labyrinthoperation und eventuell sich anschließender Duraspaltung kann demnach nach Wittmaacks Überzeugung mit Rücksicht auf die Unmöglichkeit einer frühzeitigen diagnostischen Trennung der Fälle von Gruppe I und II*a* und im Hinblick auf die Gefährlichkeit der Eröffnung eines nicht eitrig infizierten Labyrinthes erst dann bei Fällen der Gruppe II*A* als gegeben angesehen werden, wenn subjektive oder objektive Zeichen einer meningealen Reizung sich den labyrinthären Symptomen hinzugesellen. Die subjektiven Zeichen sind gegeben durch starke (meningeale) Kopfschmerzen, die objektiven durch Trübung im Liquor cerebrospinalis. Speziell der kürzlich von Wittmaack beobachtete Fall deutet darauf hin, daß wir praktisch auch nur höchst selten in die Lage versetzt sein werden, ein eitrig infiziertes Labyrinth — bei Fällen der Gruppe II*A* wohlbemerkt! — gewissermaßen prophylaktisch früher eröffnen zu können, ehe der Liquor bereits den Übertritt der Entzündung auf die Meningen anzeigt, da dieser offenbar so schnell erfolgt, daß zwischen Labyrintheinbruch und beginnender Trübung des Liquors meist nur eine recht kurze Spanne Zeit fällt. Im erwähnten Fall war nachweislich der Einbruch höchstens 2 Stunden vorher erfolgt und trotzdem

Digitized by Google
Original from UNIVERSITY OF CALIFORNIA
Generated on 2019-10-24 12:17 GMT / http://hdl.handle.net/2027/uc1.b3252759
Public Domain in the United States, Google-digitized / http://www.hathitrust.org/access_use#pd-us-google

bei minimalem Temperaturanstieg bereits eine höchst intensive Trübung im Liquor mit Streptokokken in Reinkultur vorhanden. In der Tat hat Wittmaack keinen in diese Gruppe gehörenden Fall bisher beobachten können, bei dem nicht schon bei der Aufnahme eine mehr oder weniger ausgesprochene Trübung des Liquor vorhanden war. Die möglichst frühzeitige Vornahme der Lumbalpunktion in allen Fällen, bei denen die Möglichkeit der labyrinthogenen Entwicklung einer Meningitis gegeben ist, muß zur Entscheidung, ob eine Indikation zur Labyrinthoperation vorhanden ist oder nicht, aufs allerwärmste empfohlen werden. Von ihrem Ausfall müssen wir zurzeit noch unser Verhalten den Fällen der Gruppe II*A* gegenüber abhängig machen.

Diskussion.

Stacke möchte vor allem die eminente Wichtigkeit der Lumbalpunktion für die Diagnose, wie sie der Vortragende ja bereits hervorgehoben hat, nochmals unterstreichen. Daß man eine labyrinthäre Meningitis im Frühstadium sicher nur aus dem positiven Befund des Lumbalpunktates (Kokken etc.) diagnostizieren kann und daß nur der positive Ausfall die Hirnoperation rechtfertigt, bedarf wohl kaum der Bekräftigung. Die Lumbalpunktion ist aber, auch wenn sie bakteriell negativ ausfällt, und vor allem auch in ihren klinischen Folgen oft von größtem diagnostischen Werte. Wie der Vortragende besonders hervorhob, ist die Differentialdiagnose zwischen seröser und eitriger Labyrinthitis oft außerordentlich schwierig, ja unmöglich. Da hilft uns nicht selten die Lumbalpunktion, während die klinischen Symptome einschließlich der Temperaturhöhe gänzlich im Stiche lassen.

Stacke führt 2 Fälle aus seiner Praxis an, um das Gesagte zu erläutern.

Fall I. Chronische Eiterung. Durchbruch in das Labyrinth vor etwa 6 Wochen begonnen, nicht sehr stürmisch, aber mit Schwindel und Erbrechen, welche Symptome sich öfters wiederholten. Kopfschmerzen besonders stark seit 8 Tagen, während seit dieser Zeit kein Erbrechen mehr aufgetreten ist. Pat. wird in desolatem Zustande hier eingeliefert. Abendtemperatur zwischen 39 und 40, jedoch mit starken Remissionen. Puls frequent 120 und mehr, klein und flattrig. R. äußert fötide Eiterung, Granulationen in der Pauke, Karies. Völlige Labyrinthtaubheit und Vestibularausfallserscheinungen. Nystagmus weder spontan noch irgendwie hervorzurufen. Fistelsymptom negativ. Lumbalpunktion ergibt stark getrübten Liquor, reichliche Leukocyten, keine Kokken. Nach der öfters wiederholten Punktion jedesmal ganz überraschender Nachlaß aller Hirnsymptome, Abfall des Fiebers und relatives Wohlbefinden.

6. XII. 1908. Radikaloperation. Eiter unter Druck, zerfallenes Cholesteatom. Fistel nach dem äußeren Bogengang, anscheinend blind endigend, daher vorläufig unberührt.

7. XII. Lumbalpunktion: Liquor enthält Diplococcus lanc.

9. XII. Labyrinthoperation von der Pyramidenkante aus nach breiter Freilegung der mittleren und hinteren Schädelgrube. Im Labyrinth flüssiger Eiter. Spaltung der Kleinhirndura vom Porus acust. int. bis zum Sinus, Abfluß von geringer Menge getrübten, flockigen Liquors. Jodoformgazedrainage. Komplette Facialislähmung. Glatte Heilung ohne Zwischenfall in 8 Wochen. Heilung nach Jahresfrist bestätigt. Ohr trocken, Facialislähmung fast ganz zurückgegangen. Pat. sieht blühend aus.

Generated on 2019-10-24 12:17 GMT / http://hdl.handle.net/2027/uc1.b3252759
Public Domain in the United States, Google-digitized / http://www.hathitrust.org/access_use#pd-us-google
Digitized by Google
Original from UNIVERSITY OF CALIFORNIA

Fall II. Zirka 40jährige Frau mit rechtseitiger chronischer Mittelohreiterung bricht plötzlich vor Schwindel zusammen. Unstillbares Erbrechen bei jedem Versuch sich aufzurichten. Heftige Kopfschmerzen. Temperatur über 39. Lumbalpunktion: Kristallklarer, steriler Liquor im Strahl. Darauf Rückgang aller schweren Erscheinungen. Nach 5 Wochen Aufmeißelung, dann Radikaloperation. Cholesteatom. Fistel im äußeren Bogengang bleibt unberührt. Glatte Heilung innerhalb 8 Wochen, jedes Jahr bestätigt. Epikrise: Bei den ungemein stürmisch einsetzenden Labyrinthsymptomen hätte man im 2. Falle viel eher eine diffus-eitrige Labyrinthitis vermuten sollen als im ersten, dennoch bewies der Verlauf das Gegenteil. Da im Fall II der Liquor klar war, so konnte eine Meningitis purulenta mit Sicherheit ausgeschlossen werden und man war berechtigt, abzuwarten. In dem Abwarten lag das Heil für die Pat. und der Fall kam zur Heilung, ohne daß auch nur die Bogengangsfistel operativ berührt wurde. Ich bin überzeugt, daß die Labyrintheröffnung hier ungünstig gewirkt hätte, vielleicht letal. Überhaupt ist es mein Grundsatz, solche Fisteln nie ohne Not anzurühren und zu verfolgen. In beiden Fällen trat nach einer ausgiebigen Lumbalpunktion bedeutender Nachlaß aller schweren Symptome ein, im ersten Falle vorübergehend, im zweiten dauernd. Ähnliche Fälle habe ich eine ganze Reihe beobachtet. Die auffallende Besserung nach der Punktion soll uns aber nicht vertrauensselig machen, im Gegenteil sie beweist oft das Vorhandensein einer intrakraniellen Komplikation, deren einziges objektives Symptom die Vermehrung des Liquor cerebrospinalis ist. Solche Lumbalpunktionen mit Entleerung von kristallklarem Liquor unter Druck mit nachfolgendem Nachlaß subjektiver Hirnsymptome haben mich wiederholt veranlaßt, in Fällen, wo eine Labyrinthbeteiligung gar nicht in Frage kam, die Schädelgruben freizulegen und ich fand Epiduralabscesse zu einer Zeit, wo deren Diagnose sonst noch nicht möglich gewesen wäre, so zum Beispiel auf dem Sinus, bevor es zur Thrombose gekommen war. So können auch die mikroskopisch negativen Punktionen ganz hervorragende diagnostische Bedeutung gewinnen nicht nur für labyrinthäre Fälle, sondern für intrakranielle Eiterungen otitischen Ursprungs, aber anderer Fortleitung. Hier drängen sie uns gebieterisch zur Operation, dort gestatten sie uns ein gefahrloses Abwarten, innerhalb dessen die Situation sich klärt.

Knick weist ebenfalls nachdrücklich auf die Bedeutung einer frühzeitigen Lumbalpunktion für das operative Eingreifen bei Labyrintnaffektionen hin und betont besonders die relativ günstige Prognose bei meningitischen Erscheinungen, wenn das Punktat nur durch Leukocytengehalt getrübt, aber steril ist. Außerdem hebt er hervor, daß man bei abwartendem Verhalten, mitunter gerade bei den Formen von Labyrinthitis, die im Rufe stehen, zur Abkapselung zu neigen (Gruppe II*B* von Wittmaack), von meningitischen Symptomen überrascht wird. Zur Illustration führt er folgenden Fall an: Rechtseitige chronische Eiterung seit Kindheit mit Cholesteatom. Aufnahme am 3.XII.1909. Seit Pfingsten 7. Lähmung. Seit einigen Tagen Schwindel und Erbrechen, taumelnder Gang. Kein Kopfschmerz. Befund: Im Gehörgang Granulationen, dahinter Cholesteatommassen. Rechtseitige Taubheit. Kalorische Reaktion negativ. Spontannystagmus nach links. Keine Nackensteifigkeit, Kernig negativ. Lumbalpunktat klar, steril. Zunächst wird mit dem operativen Eingriff gewartet, bis die akuten Labyrintherscheinungen abgeklungen sind und eine festere Abgrenzung der Labyrinthitis gegen die Meningen eingetreten ist. 2 Tage lang Wohlbefinden, kein Erbrechen. Spontannystagmus läßt nach. Am 6. XII. plötz-

Digitized by Google
Original from UNIVERSITY OF CALIFORNIA
Generated on 2019-10-24 12:17 GMT / http://hdl.handle.net/2027/uc1.b3252759
Public Domain in the United States, Google-digitized / http://www.hathitrust.org/access_use#pd-us-google

lich Temperaturaufstieg bis 39. Kernig, Nackensteife, Kopfschmerz. Lumbalpunktat stark getrübt, reichlich Leukocyten, steril. Totalaufmeißelung mit anschließender großer Labyrinthoperation: Ausgedehnte, mit Cholesteatom erfüllte Höhle. Lateraler Bogengangswulst defekt, an einer Stelle 2 kleine Knochensequester, in der Tiefe noch ein 3. Sequester, der einen Teil der Wand des Vestibulums enthält. Abtragung der hinteren Pyramidenfläche. Schläfen- und Kleinhirndura ist stark gerötet, pulsiert nicht. Breite Spaltung der Dura. Kein Tropfen Liquor fließt ab. Das Kleinhirn prolabiert sofort, der Schläfenlappen weniger. Darauf täglich Lumbalpunktion. Das Punktat ist stets getrübt, aber steril. Aus der Wunde fließt kein Tropfen Liquor ab. 5 Tage ist die Temperatur noch hoch, Puls 90, Kernig +, Nackensteifigkeit läßt nach. Nach zehn Tagen Kernig nur noch schwach, das Punktat leicht getrübt. Nach 17 Tagen fieberfrei, keine Beschwerden, kein Kernig, Punktat klar. Der Hirnprolaps wird im weiteren Verlauf nekrotisch und abgetragen. Am 14. II. 1910 Wundhöhle epidermisiert. Geheilt entlassen. Der Fall lehrt folgendes: 1. Ist bei einer labyrinthären Meningitis das Lumbalpunktat nur trübe, aber steril, so deutet das auf eine circumscripte Leptomeningitis und ist ein prognostisch günstiges Zeichen. Wie lange eine solche Meningitis unter Umständen circumscript bleibt und günstige Aussichten bietet, zeigt die Beobachtung folgenden Falles: Bei einer chronischen Eiterung entwickelt sich nach einer Totalaufmeißelung schleichend eine Labyrinthitis mit totalem Funktionsausfall. Darauf Kopfschmerz, Nackensteifigkeit, Kernig +. Lumbalpunktat stark getrübt, steril. Die Labyrinthoperation wird verweigert. Wiederholte Lumbalpunktion ergibt bis 4 Tage nach dem Auftreten der ersten meningitischen Erscheinungen nur eitrig getrübten, aber sterilen Liquor. Am 5. Tage enthält der trübe Liquor nur wenige erhaltene, viel zerfallene Leukocyten und vor allem massenhaft Streptokokken. Am 6. Tage Exitus. Die Lage ist also mit einem Schlage verändert. 2. Bei circumscripten Leptomeningitiden besteht öfters, wie uns auch andere Fälle gelehrt haben, eine Encephalitis der benachbarten Hirnteile. Bei Spaltung der Dura tritt dann sofort ein Hirnprolaps auf, der den Abfluß von Liquor verhindert und jegliche Drainage illusorisch macht. Die Druckentlastung wird dann viel besser durch Lumbal- oder Ventrikelpunktion erreicht. 3. Bei diffusen Labyrinthitiden ist es besser, sofort die Totalaufmeißelung vorzunehmen, als sich während der akuten Erscheinungen gänzlich abwartend zu verhalten, da man durch die Ausschaltung des primären Infektionsherdes im Mittelohr bessere Chancen für die Spontanheilung der Labyrinthitis schafft und den Nachschub infektiösen Materiales aufhebt. Eine Dissemination des Entzündungsprocesses durch die Meißelerschütterung ist, wie uns viele Fälle gelehrt haben, nicht so sehr zu fürchten wie ein vorzeitiger Einbruch in die Meningen bei ganz abwartendem Verhalten.

Barth weist auf eine ziemlich allgemein bestehende irrtümliche Anschauung über die Drainage bei endokraniellen Erkrankungen hin: besonders bei Meningitis drängt sich das Cerebrum derart gegen die Ränder des Duralschnittes, daß ein Abfluß von Cerebrospinalflüssigkeit und entzündlichem Sekret nicht stattfindet. Auch Einführung von Gazestreifen unter die Dura hat keinen Erfolg. Erst wenn mit Zurückgehen der Entzündungserscheinungen der endokranielle Druck nachläßt, zeigt sich reichlicher Ausfluß. Auch wir haben im allgemeinen den Eindruck, daß derartige Patienten von der eventuell zu wiederholenden Lumbalpunktion mehr Erleichterung haben als von der Schädeldrainage.

Digitized by Google
Original from UNIVERSITY OF CALIFORNIA
Generated on 2019-10-24 12:18 GMT / http://hdl.handle.net/2027/uc1.b3252759
Public Domain in the United States, Google-digitized / http://www.hathitrust.org/access_use#pd-us-google

Demonstration:

Barth zeigt das **Struyckensche Monochord** zur Prüfung der oberen Hörgrenze. Seine hohen Töne werden auch bei sogenannter nervöser Schwerhörigkeit noch bei Knochenleitung wahrgenommen, wenn die Luftleitung schon versagt — ein Beweis, daß das Instrument für die diagnostische Unterscheidung von Leitungs- und Empfindungsschwerhörigkeit nicht geeignet ist. Es verhält sich mit seinen höchsten Tönen ähnlich wie die Galtonpfeife, insofern als sie bei nervöser Schwerhörigkeit in nächster Nähe des Ohres oft noch ziemlich weit (bei dem Monochord vor allem, wenn der Knopf in den Gehörgang eingeführt wird) nach der oberen Grenze zu gehört werden, daß das aber nicht mehr der Fall ist, sobald die Tonquelle bis 2 *m* oder gar weiter von dem Ohr entfernt wird. Dieser durch die Entfernung der Schallquelle bedingte Unterschied macht sich für Schalleitungserkrankungen nicht in der Weise bemerkbar.

Barth hat Gelegenheit gehabt, eine Reihe von Aurophonen monatelang an einer größeren Zahl von Schwerhörigen zu probieren, ebenso einige Megalophone kürzere Zeit (beide Instrumente werden vorgezeigt). Für das Aurophon ergab sich dabei folgendes: 1. Es schafft unter gewissen Einschränkungen Schwerhörigen wesentlichen Nutzen. Diese Einschränkungen sind: *a)* Die Schwerhörigkeit muß so hochgradig sein, daß sie beim Sprachverständnis im Verkehr stört. Es darf also nicht mehr als auf ca. 1 *m* Flüstersprache verstanden werden. Ein besser Hörender hat nicht das Bedürfnis nach einem solchen Apparat. *b)* Die Hörfähigkeit darf nicht schlechter sein, als daß wenigstens noch laute Sprache nahe am Ohr verstanden wird. Andernfalls bringt der Apparat keinen Nutzen. *c)* Die Schwerhörigkeit muß beide Ohren betreffen, weil bei einseitigem Guthören dem Schwerhörigen dieses Ohr genügt und durch das Aurophon ein besseres Verständnis nicht bewirkt wird. 2. Das Aurophon verstärkt den Schall, macht ihn aber im allgemeinen nicht deutlicher, oft sogar trotz der Verstärkung undeutlicher. Es macht auch in störender Weise Nebengeräusche und verstärkt Erschütterungen, welche dadurch beim Hören außerordentlich stören können. Es werden also von der unter 1. angegebenen Zahl nur diejenigen einen Nutzen von dem Aurophon haben, welche sich jenen Eigentümlichkeiten anzupassen vermögen. Trotzdem sie anfangs von der Verstärkung des Schalles entzückt sind, werden das Aurophon bald bei Seite legen alle diejenigen, welche die Sprechart des Apparates nicht erlernen und deswegen mit ihm nicht nur nicht besser, manchmal sogar schlechter verstehen; dann aber auch diejenigen, welche die unfehlbar auftretenden Nebengeräusche nicht zu ignorieren vermögen, sondern von ihnen belästigt werden; vor allem also alle mehr oder weniger Nervösen. 3. Aus den angeführten Gründen, vor allem wegen des zweifellos mit in Frage kommenden subjektiven Momentes (im übrigen ist nicht die Art, sondern nur der Grad der Schwerhörigkeit maßgebend) ist es sehr wahrscheinlich, daß eine Anzahl von den Schwerhörigen, welche anfangs mit dem Apparat nicht gut versteht, durch Gewöhnung und Übung besser mit ihm hören lernt, eine andere Anzahl, die anfangs dafür begeistert war, ihn aus den verschiedensten Gründen mit der Zeit ernüchtert beiseite legt. 4. Steigert sich allmählich eine zunächst für den Apparat geeignete Schwerhörigkeit, was öfter vorkommen dürfte, so ist für sie schließlich das Aurophon nicht mehr brauchbar. 5. Leute, welche an sogenannter Kesselschmiedeschwerhörigkeit leiden, würde ich vor dem regelmäßigen Gebrauch des Aurophons warnen, selbst wenn sie zunächst damit

Digitized by Google
Original from UNIVERSITY OF CALIFORNIA
Generated on 2019-10-24 12:17 GMT / http://hdl.handle.net/2027/uc1.b3252759
Public Domain in the United States, Google-digitized / http://www.hathitrust.org/access_use#pd-us-google

besser verstehen sollten. Ich befürchte, daß es geeignet ist, ihr Leiden zu verschlimmern. Das Aurophon kann in verschiedener Weise Anwendung finden, wobei der Geber selbstverständlich immer am Ohr des Schwerhörigen befestigt sein muß: 1. In den Schallempfänger wird direkt hineingesprochen. Hierbei ist die Schallverstärkung außerordentlich, für mäßigere Grade von Schwerhörigkeit unerträglich, für stärkere aber meist sehr gut verwendbar (also ähnlich dem altbekannten Hörschlauch). 2. Der Empfänger ist 1 bis 2 *m* von dem Sprechenden entfernt. Die Schallverstärknng ist geringer, ebenso die Zahl derjenigen, welche Nutzen beim Gebrauch verspürt. 3. Der Empfänger ist 10 *m* und weiter von der Schallquelle entfernt. Sehr laute Sprache wird auch auf diese Entfernung noch recht merklich verstärkt, aber recht undeutlich. Die Zahl der Schwerhörigen, welche in dieser Entfernung den Apparat noch mit Vorteil gebrauchen, erscheint mir verhältnismäßig klein.

In Verwendung stehen drei nach demselben Prinzip — Telephon mit eingebautem Mikrophon — konstruierte Apparate: Acustic, Aurophon und Megalophon. Von dem ersteren habe ich vor längerer Zeit zwei ältere Modelle in der Hand gehabt. Sie befriedigten mich wenig. Die neueren sollen besser sein. Einige Schwerhörige, welche Acustic und Aurophon kannten, entschieden sich mehr für das letztere. Das Megalophon[1]) wirkt am Ohr milder, macht nicht so leicht Nebengeräusche, verstärkt aber auch nicht so sehr wie das Aurophon. Die Apparate werden nämlich in verschiedenen Stärkegraden geliefert. Und da scheint mir in seiner Wirkung das Megalophon ungefähr den schwächeren Aurophonen zu entsprechen. Schließlich bietet das Aurophon den Vorteil, daß sein Lieferant es ohne Kaufzwang auf 8 Tage zur Probe abgibt. Schützt das auch nicht ganz vor Irrtümern, so bietet das Verfahren doch eine gewisse Sicherheit dagegen.

Zum Schlusse folgt nach Berücksichtigung aller Vorzüge und Nachteile eine Wertschätzung dieser Apparate: in erster Linie wäre jedem Schwerhörigen, dem durch ärztliche Behandlung nicht mehr zu helfen ist, das Ablesen vom Munde zu empfehlen. Als zweites folgt der alte Hörschlauch. Er ist einfach und billig und bringt die Sprache am deutlichsten zum Ohr. Erst in dritter Linie werden die telephonähnlichen Apparate empfohlen. Hörschlauch oder Telephon lassen sich natürlich zur Erhöhung des Verständnisses auch mit dem Ablesen kombinieren.

Bücherbesprechungen.

W. Bleganski, Medizinische Logik (Kritik ärztlicher Erkenntnis). Würzburg 1909, Kurt Kabitzsch.

Die Versuche, ärztliche Fragen in der allgemeinen Logik zu lösen, welche oft durch Fachlogiker ohne genauere Kenntnis der Medizin vorgenommen wurden, sind bisher alle gescheitert oder ganz ungenügend ausgefallen. Denn der Entwicklungsgang, welchen die Erkenntnis im Gebiete der Medizin einschlägt, trägt ein so spezifisch medizinisches Gepräge, daß ihre Betrachtung nur Sache eines gründlich durchgebildeten Arztes sein kann. Auch der tiefsinnigste Philosoph wird ohne medizinische Ausbildung auf diesem Gebiete nur ein Dilettant bleiben.

[1]) Vergl. Flatau, Die ohrenärztliche Verordnung elektrischer Hörapparate. Beiträge zur Anat., Physiol. etc. von Passow und Schäfer, 1910, Bd. III, H. 6.

Digitized by Google
Original from UNIVERSITY OF CALIFORNIA
Generated on 2019-10-24 12:17 GMT / http://hdl.handle.net/2027/uc1.b3252759
Public Domain in the United States, Google-digitized / http://www.hathitrust.org/access_use#pd-us-google

Bieganski ist Arzt und Philosoph, der die allgemeine Logik und Erkenntnistheorie ebenso gut versteht wie die medizinische Wissenschaft und die Tiefen der Berufspraxis. Das Buch zerfällt in 11 große Abschnitte, die jeder selbst ein harmonisches Ganzes, in logischer Reihe aufeinanderfolgen und von der Beobachtung der Kranken bis zur therapeutischen Erkenntnis das Denken und Handeln des Arztes kritisch besprechen, den Wert der Wissenschaft würdigen und die praktische Erfahrung des einzelnen hoch einschätzen. Denn wer nicht die entsprechenden Kenntnisse aus der Anatomie, Physiologie und Pathologie besitzt, wird ein schlechter Arzt — das ist sicher, wer aber von der Krankenbehandlung und ihrer Technik schwache Begriffe hat, wird sicherlich auch nicht zu heilen verstehen, Der Arzt muß neben dem Wissen sein Auge und seine Hand, und, obwohl davon selten die Rede ist, seinen Willen und sein Gemüth für seinen Beruf entsprechend zurichten und einüben. Auch gibt es in der Medizin empirische Wahrheiten, die man bis jetzt unter die allgemeinen theoretischen Wahrheiten nicht unterzuordnen vermag. Weshalb das Quecksilber bei Syphilis, das Eisen bei der Anämie wirksam ist, warum das Morphium Schmerzen lindert, dafür hat die Theorie noch keine sichere Erklärung. Es ist aber eine Wahrheit, die empirisch errungen wurde, mit der der Praktiker rechnen muß, ohne sein ärztliches Handeln auf die theoretische Wissenschaft stützen zu können. Denn Beobachtungen sind es vor allem, auf welchen unsere Schlüsse und ärztlichen Verordnungen in der Praxis fußen. Eine genaue Beobachtung ist aber nicht leicht und erfordert Training und Objektivität. Ein großes Hindernis für genaue Beobachtung bilden die im voraus im Geiste gemachten Diagnosen. Wenn der Arzt sich mit Voreingenommenheit an die Krankenuntersuchung macht, dann richtet er gewöhnlich sein Augenmerk nur nach einer Seite und entfernt aus dem Gesichtsfeld seines Bewußtseins die zum Bilde der im voraus diagnostizierten Krankheit nicht stimmenden Eindrücke.

Geradezu klassisch ist der Abschnitt über die therapeutische Erkenntnis. Daß die Wirkung der Ursache folgt, damit wird jeder philosophische Erkenntnistheoretiker einverstanden sein. Gerade dieser logische Grundsatz kann in der Medizin die Quelle vieler und schwerwiegender Irrtümer werden. Ein post hoc muß kein propter hoc sein, eine Besserung im Krankheitsverlauf keine Folge der angewandten Therapie und irriger Weise wird oft Selbstheilung für Therapie gehalten.

Dies darf aber nicht zur völligen Verneinung des Einflusses ärztlicher Therapie führen. „Nur die Natur heilt Kranke", verkündete Dietl mit voller Bestimmtheit.

Der psychische Faktor ist von großer Bedeutung in der Medizin. Es unterliegt ja keinem Zweifel, daß die ganze Medizin lediglich wegen der menschlichen Leiden mit Todesfurcht besteht. Die psychische Aufregung, welche die Krankheit begleitet, bringt es mit sich, daß, selbst wenn die Medizin kein einziges wirksames Heilmittel besäße, Ärzte noch immer nötig wären, um die Kranken zu beruhigen und zu trösten.

Bieganskis Buch ist geistvoll geschrieben, es fesselt; so oft man es zur Hand nimmt und je öfter man darin liest, desto lieber gewinnt man dieses Werk. Man hat stets das Gefühl, mit einem alten erfahrenen Arzte zu konversieren, der seine Medizin liebt und trotzdem ihre Licht- und Schattenseiten kennt.

Dr. Oskar Beck, Wien.

Digitized by Google
Original from UNIVERSITY OF CALIFORNIA
Generated on 2019-10-24 12:17 GMT / http://hdl.handle.net/2027/uc1.b3252759
Public Domain in the United States, Google-digitized / http://www.hathitrust.org/access_use#pd-us-google

Referate.

I. Allgemeines.

Inwieweit kann man auch ohne Ohrenspiegeluntersuchung den Ohrenschmerz behandeln? Von Dr. Franz Bruck (Berlin). (Med. Klinik, 1911, pag. 183.)

Publikationen aus Spezialgebieten in einer Wochenschrift für praktische Ärzte sind für den Spezialisten selbstverständlich anders zu beurteilen als die Arbeiten in einer Fachzeitschrift. In ersterer müssen meist die Nichtspezialisten Aufklärungen über Dinge erhalten, die dem Spezialisten geläufig zu sein pflegen. Insofern müssen begreiflicherweise die Ansprüche der letzteren, in dem Aufsatze Neues oder Altes in neuer Form zu finden, reduziert werden. Derartige Publikationen sind auch sehr wünschenswert, da hierdurch der Kontakt zwischen den praktischen Ärzten und Spezialisten hergestellt wird. Eine unbedingte Forderung ist es aber, daß die Mitteilungen wenigstens für den praktischen Arzt wertvoll und vor allem richtig sind, sonst wird mehr Schaden als Nutzen gestiftet.

Leider entspricht die vorliegende Publikation nicht dieser Forderung. Wenn Verfasser gleich in der Einleitung sagt, daß der otologisch nicht geschulte Praktiker in vielen Fällen von Ohrenschmerzen auch ohne Ohrenspiegeluntersuchung eine Diagnose stellen kann, so ist dies erstens unrichtig, da er höchstens eine Diagnose vermuten kann, und zweitens ist ein solcher Satz überhaupt nicht so allgemein hinzustellen, da sich mancher dadurch verleiten lassen könnte, die Vermutung mit Gewißheit zu verwechseln, worauf schon manches Unglück zurückzuführen ist.

Verfasser spricht zwar von einem „Anbahnen“ der Beseitigung der Ohrenschmerzen, kommt aber bei der Besprechung der „Entzündung des Mittelohres“ zu einer Form der Otitis media acuta zu sprechen, wie sie auch bei der ausgebildeten Mastoiditis beobachtet wird, also keineswegs meist einem Anfangsstadium entspricht. Unrichtig ist, daß das Liegen auf dem kranken Ohr die Schmerzen verstärkt; es kann sein, ist aber keineswegs so häufig, um es als pathognomonisch hinzustellen. Bezeichnend ist die Bemerkung, daß die Otoskopie bei Mittelohrentzündung sehr häufig nötig ist (!), um eine Entzündung des Gehörganges auszuschließen.

Unrichtig ist die Behauptung, daß man den Pat. auf die gesunde Seite legen lassen muß, zumal Referent bei seinen Untersuchungen („Über den Einfluß der Kopfstellungen auf die im Ohr befindlichen Sekrete“, diese Monatsschrift, 1910, Nr. 6) gerade das Gegenteil fand. Warum bei Mittelohrentzündungen Umschläge nicht auch aufs Ohr gelegt werden dürfen, ist unverständlich. Unter der Therapie bei Entzündungen des äußeren Gehörganges ist Bettruhe empfohlen, die wohl meist entbehrlich ist. Bei den hydropathischen Umschlägen auf die Ohrmuschel läßt Verfasser die Gehörgangsöffnung durch einen

Digitized by Google
Original from UNIVERSITY OF CALIFORNIA
Generated on 2019-10-24 12:17 GMT / http://hdl.handle.net/2027/uc1.b3252759
Public Domain in the United States, Google-digitized / http://www.hathitrust.org/access_use#pd-us-google

Wattepfropf „lose“ verstopfen, „damit kein Wasser in den Gehörgang eindringen kann“. Durch einen derartigen Verschluß wird der beabsichtigte Zweck wohl kaum erreicht; hingegen ist bekanntlich Watte bei Gehörgangsentzündungen überhaupt möglichst zu vermeiden und das Unglück, wenn bei Otitis externa Umschlagwasser auch in den Gehörgang dringt, nicht allzu schrecklich.

Verfasser bespricht noch die Ohrenschmerzen, die durch kranke Backenzähne, Tonsillitis, Peritonsillitis, Mandelpfröpfe, tuberkulöse und syphilitische Ulcerationen des Pharynx und Larynx und Affektionen des Kiefergelenkes ausgelöst werden. Die Massage des letzteren kann zweifellos günstig wirken, doch dürfte die uneingeschränkte Anwendung derselben (entzündliche Prozesse!) kaum angezeigt sein. E. Urbantschitsch.

Die Verwertung otologischer Untersuchungsmethoden bei der Begutachtung Kopfverletzter. Von Rhese (Königsberg). (Med. Klinik, 1911, Nr. 7.)

Die überaus häufige Beteiligung des Gehörorganes bei Kopftraumen ist durch seine topographische Lage im Schädel bedingt, an der erhöhten Vulnerabilität des Acusticus im Vergleich zu anderen Hirnnerven, wahrscheinlich spielt auch die der Schädelbasis benachbarte Lage der zentralen Bahnen und Kerne des Acusticus eine Rolle. Infolgedessen kann man behaupten: da, wo das Gehörorgan gänzlich unbeteiligt blieb, hat ein erheblicher Insult überhaupt nicht stattgefunden. Der Schwerpunkt der Begutachtung ist auf das Verhalten des Vestibularapparates zu verlegen. Oft findet man spontanen Nystagmus, der dann die Neigung hat, auf lange Zeit stationär zu bleiben, wenn die Lebensweise nach dem Trauma unzweckmäßig war, wenn längere Bettruhe fehlte und bald wieder mit dem Genuß von Alkohol und Tabak begonnen wurde. In der Regel ist der spontane Nystagmus zur unverletzten respektive weniger lädierten Seite gerichtet.

Von großer Bedeutung ist die Erzeugung von vorher nicht vorhandenem Nystagmus durch vestibuläre Reize, besonders durch schnelles Bücken, zuckhafte Kopfbewegungen oder nach einmaliger Drehung. Ein Unterscheidungsmerkmal zwischen Neurosen und Kopftraumen ist häufig durch den Einfluß der Drehungsrichtung bei Kopftraumen gegeben. Während bei Neurosen ohne Mitwirkung eines Traumas im allgemeinen ein Einfluß der Drehungsrichtung fehlt, ist nach Kopftraumen die Richtung nach einer Seite häufig wirksamer, und zwar ist der nach Drehung zur verletzten Seite auftretende Nachnystagmus meistens stärker als der von dem anderen Ohre ausgelöste.

Nach Kopferschütterungen mit erhaltener Erregbarkeit des Vestibularapparates führt der kalorische Reiz der verletzten Seite in der überwiegenden Zahl der Fälle zur Pulsbeschleunigung um 8—30 Schläge in der Minute, dabei wird das Gesicht des Pat. bald gerötet, bald blaß, häufig stellen sich rote Flecken im Gesicht und an der Brust ein, zuweilen kommt es zu Schweißausbruch.

Digitized by Google
Original from UNIVERSITY OF CALIFORNIA
Generated on 2019-10-24 12:17 GMT / http://hdl.handle.net/2027/uc1.b3252759
Public Domain in the United States, Google-digitized / http://www.hathitrust.org/access_use#pd-us-google

Stehen Klagen über Schwindelgefühl im Vordergrund, so ist die artifizielle Erzeugung von Schwindel durch vestibuläre Reize besonders wichtig. Als bedeutsames Merkmal der Unterscheidung zwischen reinen Neurosen und Folgezuständen von Kopftraumen kommt auch hier wieder die Einseitigkeit in Frage, falls sie vorhanden ist. Bei Kopftraumen besteht häufig ein überzeugend wirkender Unterschied zwischen verletzter und unverletzter Seite, während bei reinen Neurosen die Reaktion seitens des rechten und linken Ohres die gleiche ist.

Die Ausführungen des Autors, die auch das Verhalten des Cochlearapparates umfassen, zeigen von reicher Erfahrung und scharfer Beobachtung. Leider sind zwei sehr wichtige Untersuchungsmethoden übersehen worden: die Gegenrollung der Augen nach Bárány, die zum objektiven Nachweis für Klagen über Schwindelattacken oft aufklärend wirkt, und die fast unerläßlich doppelseitige, gleichzeitige Labyrinthreizung nach Ruttin, die es gestattet, auch geringe Differenzen im Tonus beider Vestibularapparate nachzuweisen, Differenzen, die bei allen anderen Untersuchungsmethoden auch dem geschultesten Otologen entgehen können. Oskar Beck (Wien).

Über den Einfluß von Schallempfindungen auf die Sprache. Von Dr. Viktor Urbantschitsch. (Verhandl. des I. internat. Physiologenkongresses, Wien, September 1910.)

Bekanntlich finden sich motorische Reflexe infolge Erregung des Hörsinnes häufig vor. Urbantschitsch erwähnt die akustisch ausgelösten Bewegungen der Ohrmuschel, des Musculus tensor tympani, nystagmusartige Augenbewegungen, krampfartige Zustände verschiedener Muskelgruppen, ferner Veränderungen der Schrift bei Zuleitung hoher oder tiefer Töne während des Schreibens. Urbantschitsch stellt Untersuchungen an, ob auch das Sprechen durch Schallempfindungen beeinflußt werden könne. Betreffs akustischer Reflexeinwirkungen auf den Atmungsapparat liegen bereits Beobachtungen von Danilewski, Leb und Steinbrügge vor. Urbantschitsch fand einen Einfluß der Schallempfindungen auf die Sprache als eine keineswegs seltene Erscheinung und begnügt sich bei seinen betreffenden Mitteilungen auf 10 einschlägige Fälle. Die Sprachstörungen traten als Stottern, erschwertes, verlangsamtes oder vollständig aussetzendes Sprechen bei Einwirkungen von Tönen oder Geräuschen auf. In einem Falle konnten die S-Laute während eines Geräusches nicht ausgesprochen werden. Mitunter erweisen sich bestimmte Töne oder Tongruppen oder Geräusche besonders störend für die Sprache; zuweilen tritt die Sprachstörung nur von einem Ohre aus auf. Als Ursache der Sprachstörung ergaben sich in der Mehrzahl der Fälle Oppressionserscheinungen auf der Brust, die Atembeschwerden hervorriefen, in einzelnen Fällen stellte sich ein krampfartiges Gefühl im Kehlkopf oder den seitlichen Halspartien ein; dabei kann derselbe Ton vom rechten und linken Ohre aus verschiedene Reflex-

Digitized by Google
Original from UNIVERSITY OF CALIFORNIA
Generated on 2019-10-24 12:17 GMT / http://hdl.handle.net/2027/uc1.b3252759
Public Domain in the United States, Google-digitized / http://www.hathitrust.org/access_use#pd-us-google

erscheinungen auslösen und so auch die verschieden hohen Töne von demselben Ohre aus.

In manchen Fällen erfolgten derartige Reflexerscheinungen nur während des Sprechens; Urbantschitsch erwähnt unter anderem eine Versuchsperson, bei der auch starke Toneinwirkungen keinerlei Reflexerscheinungen ergaben, so lange die betreffende Person nicht sprach, im Moment des Sprechens traten dagegen heftige Krämpfe ein, die sich von der rechten Gesichts- und Halsseite nach abwärts bis zum Oberschenkel erstreckten.

Urbantschitsch demonstriert schließlich die an 3 Fällen während und außerhalb des Sprechens aufgenommenen Sprechkurven, an denen die akustisch erregten Veränderungen im Sprachrhythmus ersichtlich sind.

II. Äußeres Ohr und Mittelohr.

Beitrag zur Kenntnis der Mittelohraffektionen bei Masern. (Aus der oto-laryngologischen Universitätsklinik Basel.) Von L. Bacharach. (Dissert. Basel 1910, pag. 34.)

Bei jeder Masernleiche findet man das Mittelohr im Zustande der akuten Entzündung. Die Otitis media purulenta bildet ebenso wie die Conjunctivitis, Bronchitis, Rhinitis etc. einen integrierenden Bestandteil der Morbillen. Die Otitis media purulenta morbillosa entsteht nicht durch Fortpflanzung von der Nase oder dem Nasenrachenraume aus, sondern sie bildet eine direkt exanthamatische, hämatogene Erkrankung. Die Morbillenotitis macht im akuten, ersten Stadium der Masernerkrankung meist keine auffälligen Symptome. Sie bildet aber ziemlich häufig die Ursache von chronischer Mittelohreiterung, indem sie in späteren Krankheitsstadien zu ausgedehnten geschwürigen respektive nekrotischen Substanzverlusten führen kann. Bei der als Masernkomplikation auftretenden Otitis media purulenta acuta finden sich nicht selten (2mal bei 9 Obduktionen des Baseler oto-laryngologischen Instituts) gelatinöse oder fibrinoide Auflagerungen in der eiternden Paukenhöhle. Fritz Loeb.

De la persistencia de la supuración en la vecindad de la embocadura timpánica de la trompa en los enfermos operados de vaciamiento. (Über die Persistenz der Eiterung in der Nachbarschaft des Ostium tympanicum tubae bei den Radikaloperierten.) Von Dr. Luc (de Paris). (Revista española de Laringologia, November-Dezember 1910.)

In diesem eigens für die spanische Zeitschrift geschriebenen Artikel empfiehlt Verfasser den künstlichen Verschluß des Ost. tymp. tubae mit Hilfe eines feinen, spitzen, galvanokaustischen Brenners. Damit wird die Vernarbung befördert. Die Nachbehandlung erfolgt mit Spülungen der verätzten Gegend mit 5%iger Argyrollösung und Anwendung von Ektoganwatte. Nach dem Verfasser ist es vorteilhaft, diese Operation erst sekundär auszuführen und nicht primär (das heißt als letzte Zeit der Radikaloperation). Menier.

Digitized by Google
Original from UNIVERSITY OF CALIFORNIA
Generated on 2019-10-24 12:17 GMT / http://hdl.handle.net/2027/uc1.b3252759
Public Domain in the United States, Google-digitized / http://www.hathitrust.org/access_use#pd-us-google

III. Otochirurgie.

Die operative Behandlung der otitischen Meningitis.[1]) **(The Operative Treatment of Otitic Meningitis.)** By Holger Mygind M. D. (Kopenhagen). (Journal Amer. med. Assoc., 27. August 1910.)

In dem Vortrag, der die Fälle von Meningitis otitischen Ursprunges sehr vereinfacht, gibt Prof. Mygind an, daß er den größten Wert auf lumbale Punktion legt als diagnostisches Mittel.

Nach seiner Erfahrung ist die cerebrospinale Flüssigkeit immer innerhalb 24 bis 36 Stunden getrübt etc. nach Entstehung oder Einsetzung der Meningitis, selten früher als 24 Stunden.

Lumbalpunktion als therapeutisches Mittel ist öfters angewendet worden, aber ohne Erfolg.

Prof. Mygind ist weiter der Ansicht, daß mit sehr wenigen Ausnahmen alle Fälle von otitischer Meningitis operiert werden sollen.

Die Ausnahmsfälle sind nur die weit vorangeschrittenen Fälle, und in diesen sollte man sogar operieren, denn öfters ist die Schlafsucht durch einen Gehirnabsceß hervorgerufen.

An allen Fällen von Meningitis legt Prof. Mygind den ganzen senkrechten (perpendikulären) Teil des Sinus sigmoideus frei und punktiert denselben mit einer Pravazspritze, um einen Thrombus zu konstatieren.

Bleibt die Spritze leer oder wird Eiter hervorgezogen, so wartet er mit Freilegung der lateralen Wand bis Ende der Operation, wenn eine Kraniotomie gemacht wird.

Die Jugularis unterbindet Prof. Mygind selten, denn er glaubt eine ungünstige Zirkulation dadurch im erkrankten Gehirn hervorzurufen.

Ob die Dura in allen Fällen zu incidieren ist, behauptet Prof. Mygind nicht ohne weiteres beantworten zu können. Aus seiner eigenen Erfahrung ist es nicht ratsam, denn die Drainage ist selten eine gute. Doch bei Incidierung kann ein subduraler oder cerebellarer Abscessus nicht sehr leicht unentdeckt sich vergrößern.

Die Möglichkeit des Zustandebringens eines Prolapsus des Gehirns haben Prof. Mygind dagegen bestimmt, seine daraus hervorgehenden Meinungen zu äußern.

Aus 33 selbstbehandelten Fällen sind folgende Resultate gewonnen: Von den 33 haben 7 sich nicht operieren lassen, alle 7 sind gestorben. Von den übrigen 26 war Operation in 17 ohne Erfolg.

---

[1]) Vortrag, gehalten vor der 61. Versammlung der Oto-Laryngologischen Abteilung der Amer. Med. Association.

Digitized by Google
Original from UNIVERSITY OF CALIFORNIA
Generated on 2019-10-24 12:17 GMT / http://hdl.handle.net/2027/uc1.b3252759
Public Domain in the United States, Google-digitized / http://www.hathitrust.org/access_use#pd-us-google

In einem Falle bei einem Mädchen von 7 Jahren trat eine Blutung neun Tage nach der Operation ein; sie starb.

In zwei Fällen verschwanden alle Symptome der Meningitis, es entwickelte sich aber ein Gehirnabsceß und die Pat. starben 1 resp. 24 Monate nach der Operation.

Die übrigen 6 Pat. erholten sich gänzlich, einer aber hatte einen epidermisierten Gehirnprolaps nach einem Jahr. Gundelach.

Der subperiostale Absceß der Regio mastoidea. Von Prof. H. Mygind. (Ügeskrift for Laeger, 1910, Nr. 37.)

Auf Grundlage von 100 Fällen behandelt Mygind eingehend den subperiostalen Absceß. Er fand stets, daß dieser sekundär nach einer Mittelohrentzündung auftritt. Seiner Ansicht nach stellt sich die Krankheit vorzugsweise im Kindesalter und ganz besonders bei kleinen Kindern ein, während sie bei älteren Leuten sehr selten vorkommt. In 78% der Fälle ist die akute Mittelohrentzündung das primäre Leiden, das nur in ganz einzelnen Fällen von spezifischer Art war. Der subperiostale Absceß der Regio mastoidea ist eine otogene Komplikation, die in der Regel entweder sehr früh — in der ersten Woche —, während des Verlaufes der akuten Mittelohrentzündung, oder sehr spät — über einen Monat nach deren Anfang — auftritt.

Es lassen sich eine überwiegende Fülle von Streptococcus nachweisen, und sie sind ein Beweis dafür, daß häufig die Streptokokkenangina das erste Glied der Entwicklung des Leidens ausmacht. Die Retention des Eiters in der Paukenhöhle ist ein ätiologisch wichtiger Faktor. Bei chronischen Entzündungen spielt das Cholesteatom eine große Rolle. Es war in allen Fällen eine Osteitis im Processus mastoideus vorhanden. Mygind betont, daß es sich um eine akute Entzündung des Knochens handle, selbst in den Fällen, wo das primäre Leiden chronisch ist. Der ossöse Prozeß ist sehr ausgebreitet und führt verhältnismäßig häufig zu endokraniellen Komplikationen.

Ein Defekt der Corticalis fand sich 67mal, wohingegen in 27 Fällen keine Veränderung oder doch nur kleine, blutende Stellen über der Fovea mastoidea nachweisbar waren. Während sich der osteitische Prozeß nach der Oberfläche hindurcharbeitet, bildet sich eine mastoidale Periostitis und endlich ein subperiostaler Absceß.

Von subjektiven Symptomen erwähnt Mygind die Schmerzlosigkeit und das geringe Fieber. Was die Behandlung betrifft, so verwirft Mygind die Wildesche Incision vollständig. Der subperiostale Absceß müsse stets mit einfacher Aufmeißelung des Processus mastoideus oder Totalaufmeißelung des Mittelohres behandelt werden. L. Mahler.

Digitized by Google
Original from UNIVERSITY OF CALIFORNIA
Generated on 2019-10-24 12:17 GMT / http://hdl.handle.net/2027/uc1.b3252759
Public Domain in the United States, Google-digitized / http://www.hathitrust.org/access_use#pd-us-google

Ein Beitrag zur Prognose und Kasuistik der otitischen Hirnabszesse. Aus der kgl. Univ.-Klinik für Ohren-, Nasen- und Halskrankheiten zu Breslau (Direktor Prof. Dr. Hinsberg) und der Abteilung für Ohren-, Nasen- und Halskranke des St. Josefs-Krankenhauses Breslau (Prim. Dr. Walliczek). Von Dr. F. Henke. (Zeitschr. f. Ohrenhk., 1911, LXII, 4. H.)

Verf. bespricht die Prognose und Symptomatologie der in der Literatur angeführten einschlägigen Fälle von einem zusammenfassenden Standpunkte aus in kritischer Beleuchtung. Die Symptome werden in 3 Gruppen besprochen: Allgemeinsymptome, allgemeine Hirn- und Hirndrucksymptome, lokale Herdsymptome. E. Urbantschitsch.

Notizen und Personalien.

Dr. Tanturi in Rom habilitierte sich für Oto-Rhino-Laryngologie.

Stabsarzt Dr. W. Oertel in Düsseldorf erhielt den Professortitel.

Priv.-Doz. Dr. Arno Scheibe in München wurde als Nachfolger Denkers nach Erlangen berufen mit dem Lehrauftrage für Oto-Rhino-Laryngologie (als außerordentl. Professor).

Corrigendum: Heft 3 (p. 301) dieses Jahrganges lies statt Löwy (Marienbad): L. (Karlsbad); ferner statt Herzfeld stellte vor: berichtete über...

VI. Fortbildungskurs für Spezialärzte in Jena vom 31. Juli bis 5. August 1911. Wittmaack: Normale und pathologische Histologie des inneren Ohres 14 Std. Besprechung und Demonstration typischer otologischer Operationen. Brünings: Vorlesung und Praktikum der direkten Tracheo-Bronchoskopie und Ösophagoskopie 16 Std. Besprechung und Demonstration typischer rhino-laryngologischer Operationen und Behandlungsmethoden 12 Std. Physiologie und funktionelle Diagnostik des Vestibularapparates 5 Std. Rhino-otologischer Röntgenkurs 4 Std. Maximale Teilnehmerzahl (wie bisher) 15. Assistenten deutscher Kliniken honorarfrei. Nähere Auskunft durch Priv.-Doz. Dr. Brünings, Jena.

Für den wissenschaftlichen Teil verantwortlicher Redakteur: **Dr. Ernst Urbantschitsch, Dr. Otto Kahler.**
Herausgeber, Eigentümer und Verleger: **Urban & Schwarzenberg.**

Die Firma Ernst Loewe (Zittau i. S.) ersucht mitzuteilen, daß sie von nun ab ihre Ohr-Massage-Apparate bei unverändert sorgfältiger Herstellung um 26 Mark (statt früher 30 Mark) abgibt.

Druck von Gottlieb Gistel & Cie., Wien, III., Münzgasse 6.

Generated on 2019-10-24 12:17 GMT / http://hdl.handle.net/2027/uc1.b3252759
Public Domain in the United States, Google-digitized / http://www.hathitrust.org/access_use#pd-us-google
Digitized by Google
Original from UNIVERSITY OF CALIFORNIA

Festschrift für Professor Dr. Victor Urbantschitsch

zur Feier seines 25jährigen Professoren-Jubiläums.

MONATSSCHRIFT FÜR OHRENHEILKUNDE

UND

LARYNGO-RHINOLOGIE.

XLV. Jahrg. **1911.** **5. Heft.**

Nachdruck verboten.

Hochverehrter Herr Professor!

Nur Ihrer Bescheidenheit, mit der Sie das Datum Ihres 25jährigen Professoren-Jubiläums zu verbergen wußten, ist es zuzuschreiben, daß diese Festschrift zu einem verspäteten Zeitpunkt erscheint.

Das rege Interesse und die Förderung, die Sie stets dem wissenschaftlichen Fortschritt und der Forschung Ihrer Schüler entgegengebracht haben, hat uns bewogen, jene Form der Ehrung zu wählen, die auch zugleich den Intentionen Ihres schlichten Wesens am meisten entspricht.

In diesem Sinne und zugleich als Zeichen unserer aufrichtigen, innigen Verehrung bitten wir Sie, die folgenden bescheidenen Beiträge entgegenzunehmen.

Wien, 13. Mai 1911.

Alexander, Alt, Bárány, Beck, Bondy, Frey, Fröschels, Gatscher, Hofer, Neumann, Rauch, Ruttin, Ernst Urbantschitsch.

Generated on 2019-10-24 12:17 GMT / http://hdl.handle.net/2027/uc1.b3252759
Public Domain in the United States, Google-digitized / http://www.hathitrust.org/access_use#pd-us-google
Digitized by Google
Original from UNIVERSITY OF CALIFORNIA

Otologischer Teil.

Original-Artikel.

Aus der Ohrenabteilung der allgemeinen Poliklinik in Wien.

Zur Kenntnis der akuten Labyrinthitis.

Von a. o. Prof. Dr. **Gustav Alexander**, Vorstand der Abteilung.

(Mit 14 Figuren.)

In der Literatur verfügen wir über eine große Anzahl genau untersuchter Fälle von chronischer Labyrintheiterung. Die histologischen Veränderungen im feineren Bau des Labyrinths in den Frühstadien der Labyrinthentzündung sind dagegen zum Teil noch unbekannt. In Anbetracht der klinischen Bedeutung der akuten Labyrinthitis dürfte daher der folgenden Mitteilung einige Wichtigkeit innewohnen, zumal es gelungen ist, die Gehörorgane des Falles in frischem Zustande (2 Stunden post mortem) für die histologische Untersuchung zu gewinnen. Ich bin hierfür dem Vorstande des pathologischen Institutes, Herrn Prof. Dr. A. Weichselbaum, zu bestem Dank verpflichtet.

Aus der Krankengeschichte.

Der 21jährige Patient Josef Ch. leidet seit 12 Jahren an linkseitiger chronischer Mittelohreiterung. Mitunter ist im Laufe der Jahre Schwindel aufgetreten; Kopfschmerzen oder Fieber haben nie bestanden. Vor 4 Tagen (Pat. ist am 27. IX. 1905 aufgenommen worden) sind Schmerzen im linken Ohr aufgetreten, die mit heftigen Kopfschmerzen, Schwindel, Schwäche, Schlaf- und Appetitlosigkeit verbunden sind. Außerdem hat Pat. in den letzten Tagen wiederholt erbrochen, auch sind angeblich wiederholte Schüttelfröste aufgetreten. Infolgedessen wurde Pat. von der I. chirurgischen Abteilung, wo er wegen multipler Caries des rechten Armes gelegen ist, auf die Ohrenklinik transferiert.

Status praesens: Schwach genährter Mann, anämisch, in den Brust- und Bauchorganen keine nachweisbaren anatomischen Veränderungen. Multiple Caries an der rechten Hand (Proc. styloideus radii dextri, Köpfchen des zweiten rechten Metacarpus) und am rechten Fuß (Köpfchen des vierten rechten Metatarsus).

Das rechte Ohr ist normal. Aus dem linken Ohr entleert sich stark fötides, eitriges Sekret, das Trommelfell ist total zerstört, in der Trommelhöhle finden sich Granulationen, mit der Sonde ist daselbst rauher Knochen tastbar. Der hintere Rand des Warzenfortsatzes ist druckempfindlich, so auch die Nackengegend, doch besteht keine Nackensteifigkeit, nur mäßige Schmerzen bei der Kopfbewegung. Unterhalb des Warzenfortsatzes ist ein hellergroßes, mit Eiter belegtes Geschwür, welches einem vereiterten Lymphom entspricht. Kleinschlägiger Nystagmus horizontalis beim Blick nach der gesunden, grobschlägiger beim Blick nach der kranken Seite. Bei der Aufnahme hat Pat. Schüttelfrost. Temperatur 40°. Puls 116. Mäßiger Kopfschmerz in der linken Hinterhauptgegend, kein Schwindel, kein Erbrechen, Sensorium frei.

Digitized by Google
Original from UNIVERSITY OF CALIFORNIA
Generated on 2019-10-24 12:17 GMT / http://hdl.handle.net/2027/uc1.b3252759
Public Domain in the United States, Google-digitized / http://www.hathitrust.org/access_use#pd-us-google

Hörweite für Konversationssprache links 1 *m*, rechts Zimmerweite, für Flüstersprache links a. c., rechts Zimmerweite. (Diese Hörweite bleibt auch bei Verschluß des linken Ohres.)

Konversationssprache durch den Hörschlauch links negativ.

Uhr rechts positiv, links negativ.

Rinne rechts positiv, links negativ.

Weber nach rechts. Kopfknochenleitung verkürzt.

Hohe und tiefe Töne werden schlecht gehört.

Die klinische Diagnose lautete auf chronische linkseitige Mittelohreiterung mit Cholesteatom. Akute linkseitige Labyrinthitis mit Taubheit und pyämische Sinusphlebitis mit eitriger Meningitis.

28. IX. 1905 Operation in Billrothscher Mischungsnarkose (Alexander): Retroauriculärer Bogenschnitt, Freilegung des Planum mastoid. Nach Entfernung der obersten Corticalisschichten quellen höchst fötider Eiter und Cholesteatommassen aus der Gegend des Sinus vor; daher provisorische Wundversorgung und Unterbindung der Vena jugularis interna an typischer Stelle. Ein atypisches Bündel von Venae thyreoideae erschwert die Freilegung. Aus der eröffneten Vena jugularis entleert sich strömendes Blut. Unterbindung der Vena facialis.

Hierauf Durchführung der Radikaloperation. Freilegung des Sinus, die knöcherne Sinuswand zum Teil erweicht und fötid riechend, der absteigende Teil des Sinus hat eine unveränderte Wandung und ist gut gefüllt. Am retroauriculären Bogenschnitt oben und unten zwei horizontale Schnitte. Hierauf Eingehen in die hintere Schädelgrube zwischen Sinus und Labyrinth. Die Dura an der vorderen Sinuswand mißfarbig, schmierig belegt. Starke Blutung aus dem eröffneten Sinus, Tamponade, Verband.

29. IX. 1905: Temperatur 37. Bei der Lumbalpunktion, die unmittelbar vor der Operation ausgeführt wurde, wurden 10 cm^3 unter mäßigem Druck sich entleerende, beim Stehen sich leicht trübende Punktionsflüssigkeit entleert.

Bakteriologischer Befund: Im Ohreiter Diplococcus lanceolatus nebst grampositiven Kökken. Im Lumbalpunktat vereinzelte Leukocyten. Kulturell: Bacterium coli (Verunreinigung?).

30. IX. bis 4. X.: 37·3—38·7.

4. X. 1905: Entfernung der äußeren Verbandschichten, der Jodoformgazetampon über dem Sinus wird nicht gelüftet. Anlegen einer Jugularishautfistel.

5. X. 1905: Lüftung des Tampons, in der hinteren Schädelgrube Eiter, der Sinus blutet nicht. Drainage. Verband. Harnbeschwerden. Temp. 38—39°.

6. X. 1905: Verbandwechsel. Sekretion nicht fötid. Temp. 37·2—38·7.

7. X. 1905: Starker Nystagmus nach rechts und links, —➤ r., l. ↺. Incontinentia alvi et urinae. Pat. stöhnt laut auf, greift nach dem Kopf. Wirft sich unruhig hin und her. Temp. 38·7—36·6. Exitus letalis.

Obduktionsbefund: Die Dura mater gespannt, durchscheinend, ziemlich blutreich, der obere Sichelblutleiter leer; die Innenfläche der Dura glänzend; die innere Hirnhaut ziemlich gut gespannt, leicht getrübt, feucht, blutreich, an der Basis nur in den Furchen etwas verdickt, grauweißlich, am Chiasma zwei etwa erbsengroße, fibrinös-eitrige Exsudatflecke, die die inneren Hirnhäute durchsetzen,

Digitized by Google
Original from UNIVERSITY OF CALIFORNIA
Generated on 2019-10-24 12:17 GMT / http://hdl.handle.net/2027/uc1.b3252759
Public Domain in the United States, Google-digitized / http://www.hathitrust.org/access_use#pd-us-google

an der linken Seite der Brücke die inneren Hirnhäute im Umkreise von Kronenstückgröße eitrig infiltriert. Diese Infiltration greift weder auf die Substanz der Brücke noch auf die des Kleinhirns über; im übrigen die inneren Hirnhäute über der Brücke stark gerötet und fleckweise von eitrig-fibrinösen Exsudatmassen durchsetzt; die Hirnrinde rötlichgrau, die Marksubstanz von ziemlich vielen Blutpunkten durchsetzt und weich; in den Ventrikeln, die erweitert sind, eine trübe, graurötliche Flüssigkeit; unterhalb des Meatus auditorius internus die Pachymeninx an ihrer Innenfläche in circumscriptem Umkreise, entsprechend dem früher erwähnten Eiterherd an der Brücke, von fibrinös-eitrigen Massen belegt; im übrigen die Innenfläche der harten Hirnhaut an der Basis sehr stark injiziert; unterhalb der Crista in der Dura mater in der Höhe des Labyrinths eine kleine, linsengroße Öffnung, in welcher etwas Gehirnsubstanz liegt; der Sichelblutleiter und die Blutleiter der linken Basis (transvers. petros. sup. inf.) frei von Thromben, im Innern dunkles flüssiges Blut, die Außenfläche der Dura mater im Bereiche des Operationsgebietes von warzigen, rötlichgrauen Granulationen bedeckt.

Die Jugularis interna unterbunden, das periphere Ende in die Haut eingenäht, zwischen Dura und inneren Rückenmarkshäuten des Halsteiles und in den inneren Rückenmarkshäuten selbst fibrinös-eitriges Exsudat.

Anatomische Diagnose: Fibrinös-eitrige Leptomeningitis an der Basis und akute diffuse Leptomeningitis und Pachymeningitis interna mit akutem inneren Hydrocephalus, circumscripter, intrameningealer Absceß in der Gegend der linken Ponsseite und epiduraler Absceß in der hinteren Schädelgrube. Pachymeningitis externa im Bereiche des linken Felsenbeins. Radikaloperation mit Eröffnung des Sin. sigmoideus. Incision der Dura und Punktion des Kleinhirns und Unterbindung der linken Vena jugularis interna. Degeneration der Parenchyme, chronische Tuberkulose beider Lungenoberlappen mit Adhäsionen.

Anatomischer Ohrbefund.

Linke Seite: Trommelfell, Hammer und Amboß fehlen vollständig. Trommelhöhle von Eiter durchsetzt. An der medialen Trommelhöhlenwand sieht man noch beträchtliche Teile eines Cholesteatoms, welches sich ziemlich nahe an die laterale Labyrinthwand erstreckt und besonders in der Steigbügelgegend stärker gegen die Labyrinthwand vordringt, allerdings ohne die Knochenwand, die durch dickes Bindegewebe gedeckt ist, zu erreichen (Fig. 1). Die Trommelhöhlenschleimhaut ist vollständig zugrunde gegangen. Die Narbenmassen, durch welche die laterale Labyrinthwand überlagert wird, sind von einem Epidermisepithel bedeckt, das stellenweise sogar Ansätze von Papillen erkennen läßt und an das sich kontinuierlich das Cholesteatom anschließt.

Inneres Ohr: Häutiges Labyrinth, Pars superior. Gestalt im großen ganzen unverändert. So weisen namentlich der Utriculus und die Ampullen vollständig normale Querschnittsform auf (Fig. 1). Auch die Bogengänge sind zum größeren Teil vollständig normal, nur an einer umschriebenen Stelle des lateralen Bogenganges zeigt der Querschnitt des membranösen Kanals einen unregelmäßigen Umriß, eine Veränderung, die allem Anschein nach auf die

Digitized by Google
Original from UNIVERSITY OF CALIFORNIA
Generated on 2019-10-24 12:17 GMT / http://hdl.handle.net/2027/uc1.b3252759
Public Domain in the United States, Google-digitized / http://www.hathitrust.org/access_use#pd-us-google

besondere Anhäufung von Exsudatmassen zurückzuführen ist. Die häutigen Wände sind bedeutend verdickt (Fig. 1, *Ai*) durch Quellung der Lamina propria, durch Verdickung der der Membran angeschlossenen perilymphatischen Gewebslage und endlich auch durch die bedeutende Quellung des endolymphatischen Epithels selbst. Das endolymphatische Lumen ist an einzelnen Stellen vollständig frei, im übrigen von einem homogenen Exsudat, das stellenweise reich-

Fig. 1.

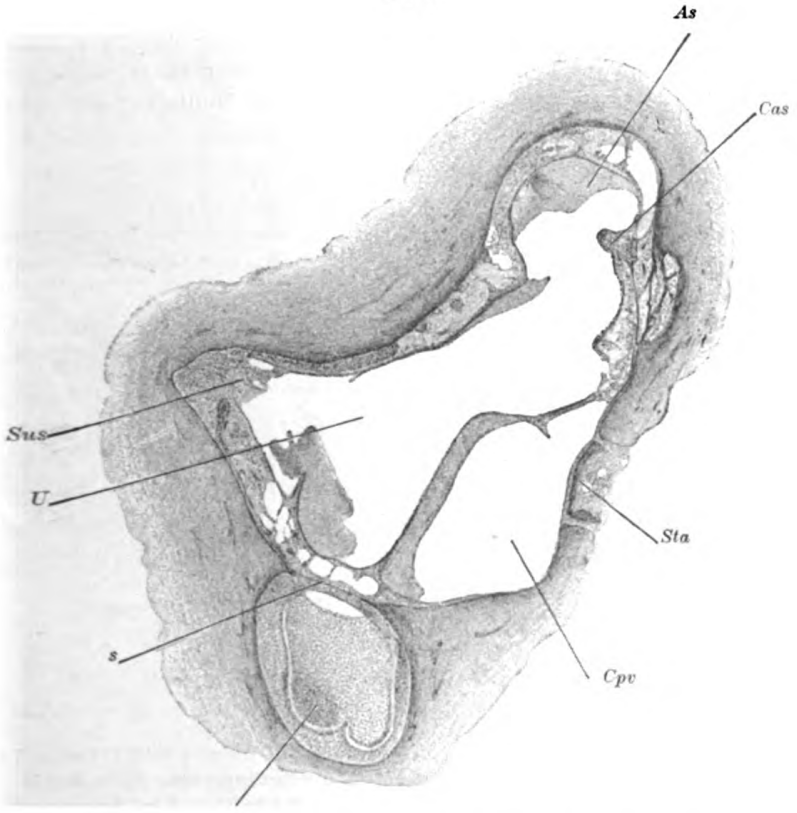

Vertikalschnitt durch den Vorhof im Gebiet des Vorhoffensters. Haemalaun-Eosin; Z.-Ok. (Zeichen-Okular von Leitz); Obj. 1; Tubuslänge (Tl.) 17·5 *cm*.

As = Ampulla superior, *Cas* = Crista ampullaris superior, *Sta* = Stapes, *Cpv* = Cysterna perilymphatica vestibuli, *Ai* = Ampulla inferior, *s* = Ampullenseptum, *U* = Utriculus, *Sus* = Sinus utricularis superior.

liche Fibrinfäden enthält, von frischem Blut und Eiter durchsetzt. Die gleichen Veränderungen zeigen die häutigen Ampullen. Die beiden oberen Ampullen enthalten verhältnismäßig mehr Fibringerinnsel, die Ampulle des sagittalen Bogenganges ist dagegen durchaus von Eiter erfüllt (Fig. 1, *Ai*). Das endolymphatische Lumen des Utriculus zeigt sich von Veränderungen frei. Die Nervenendstellen der Pars superior sind durchaus von Eiter durchsetzt. Das

Generated on 2019-10-24 12:17 GMT / http://hdl.handle.net/2027/uc1.b3252759
Public Domain in the United States, Google-digitized / http://www.hathitrust.org/access_use#pd-us-google
Digitized by Google
Original from UNIVERSITY OF CALIFORNIA

Neuroepithel ist vollständig zerstört, offenbar durch eitrige Entzündung zugrunde gegangen. Die Statolithenmembran ist mit Resten von Haarfortsätzen noch stellenweise nachweisbar, zum größeren Teil jedoch, wie die Statolithen selbst, vollständig zerstört. An den Cristae ampullares zeigt sich das Neuroepithel gleichfalls durch die Entzündung zerstört, dagegen ist noch in der oberen und

Fig. 2.

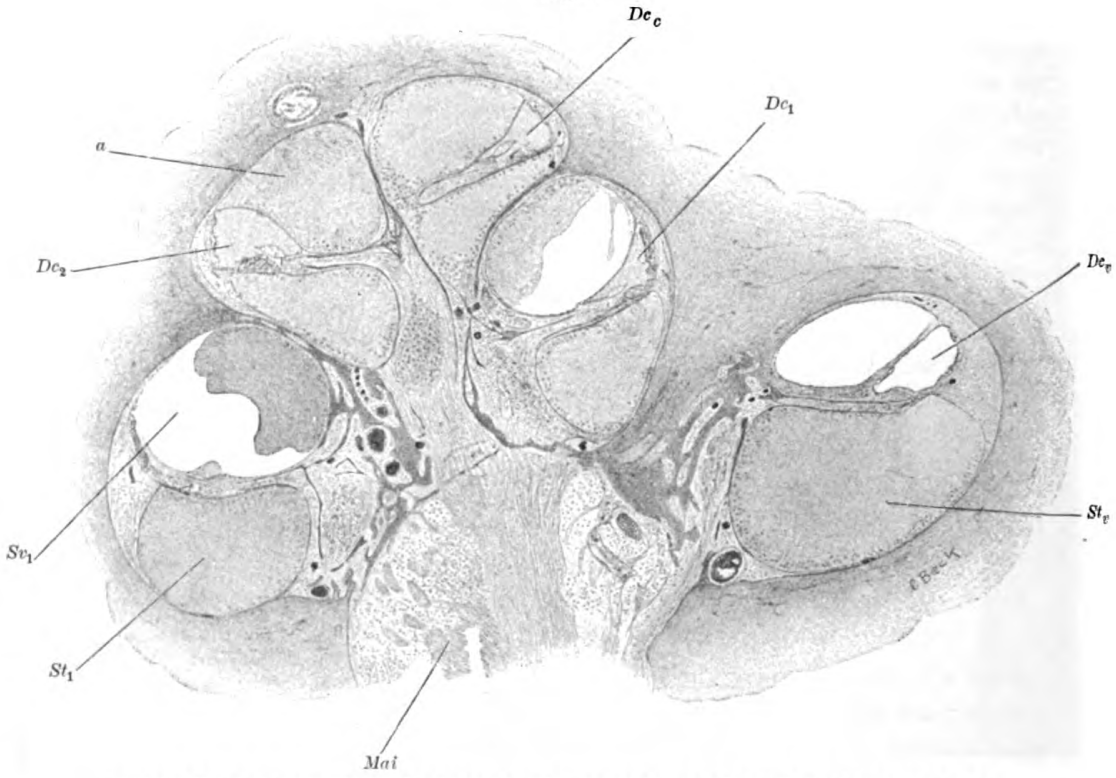

Axialer Vertikalschnitt durch die Schnecke. Haemalaun-Eosin; Übersichtsbild; Vergr. 12 : 1 lin.
St_v = Scala tympani des Vorhofabschnittes, St_1 = Scala tympani der Basalwindung, Sv_1 = Scala vestibuli der Basalwindung, Dc_v = Ductus cochlearis des Vorhofabschnittes, Dc_1 = Ductus cochlearis der Basalwindung, Dc_2 = Ductus cochlearis der Mittelwindung, Dc_c = Ductus cochlearis der Spitzenwindung, Mai = Meatus acusticus internus, a = strahliges Gerinnsel in der Scala vestibuli der Schneckenspitze.

in der lateralen Ampulle die Cupula sehr gut nachweisbar, an der hinteren Ampulle fehlt sie; die normale Streifung der Cupulae ist nicht mehr sichtbar.

Pars inferior gestaltlich vollkommen unverändert. Sacculus, Ductus reuniens, der gesamte häutige Schneckenkanal (Figg. 2, 8) und der Vorhofblindsack zeigen normale Gestalt. Man gewinnt den Eindruck, daß wie an der Pars superior, auch die membranösen Teile der Pars inferior durch fibrinöses Exsudat in ihrer normalen Lage erhalten und darin fixiert worden sind. Die frei ausgespannten Wandteile (periphere Sacculuswand, Membrana vestibularis)

Digitized by Google
Original from UNIVERSITY OF CALIFORNIA
Generated on 2019-10-24 12:17 GMT / http://hdl.handle.net/2027/uc1.b3252759
Public Domain in the United States, Google-digitized / http://www.hathitrust.org/access_use#pd-us-google

sind, wie die membranösen Wände der Bogengänge, vornehmlich infolge der Quellung des Epithels und im Bereiche des Sacculus durch Fibrin und Bindegewebsauflagerung verdickt. Nur im unteren Teil der Basalwindung ist die Membrana vestibularis durch das Exsudat oder artifiziell zerstört (Fig. 2, Sv_1, St_1, Fig. 3, Fig. 8, Dc_1). Das Lumen des Sacculus ist wie der Ductus reuniens größtenteils wegsam und durchgängig. Die Macula sacculi ist durch Eiter vollständig zerstört und eitrig infiltriert, Reste der stark gequollenen Statolithenmembran sind noch nachweisbar, die Statolithen der Macula sacculi selbst

Fig. 3.

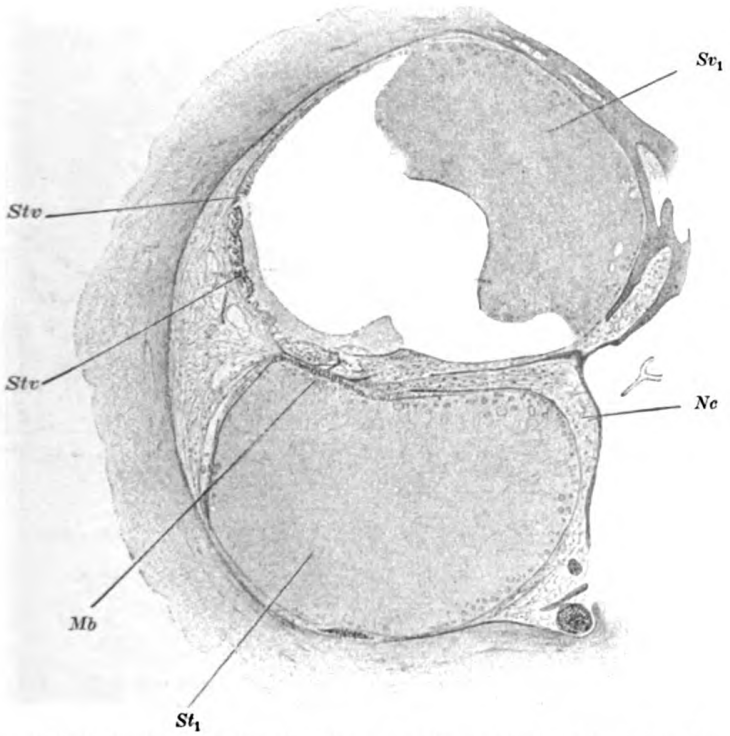

Radialschnitt durch die Basalwindung. *van Gieson*. Z.-Ok.; Obj. 2; Tl. 15 *cm*.
St_1 = Scala tympani der Basalwindung, Sv_1 = Scala vestibuli der Basalwindung, *Nc* = Nervus cochleae, *Mb* = Membrana basilaris, *Stv* = Stria vascularis.

fehlen. An der medialen Sacculuswand, entsprechend der Macula sacculi, finden sich neben dem Eiter auch reichliche Fibringerinnsel, welche eine parallele, manchmal strahlige Streifung oder eine netzförmige Struktur erkennen lassen. Die Gerinnungsmassen färben sich mit Eosin intensiv rot. Der häutige Schneckenkanal ist von einer homogenen Gerinnungsmasse, die bei stärkerer Vergrößerung eine zarte Streifung erkennen läßt, vollständig erfüllt und entlang seinen Wänden von Eiter erfüllt (Figg. 2, 5—8, 11—14). Nur der Vorhofteil des häutigen Schneckenkanales zeigt ein freies endolympathisches Lumen (Figg. 4 u. 5).

Generated on 2019-10-24 12:17 GMT / http://hdl.handle.net/2027/uc1.b3252759
Public Domain in the United States, Google-digitized / http://www.hathitrust.org/access_use#pd-us-google
Digitized by Google
Original from UNIVERSITY OF CALIFORNIA

Die Papilla basilaris ist durch die ganze Ausdehnung der Schnecke erhalten. Sie zeigt die charakteristische Querschnittsgestalt, fast allenthalben sind die Pfeiler oder Pfeilerreste (Figg. 3—7, 9—11, 13, 14) nachweisbar und die äußeren Stützzellen (die Stützzellen der äußeren Haarzellen, die Hensenschen, Böttcherschen und Claudiusschen Zellen). Nur an einer umschriebenen Stelle der Papilla basilaris des Vorhofteiles und der Spitzenwindung

Fig. 4.

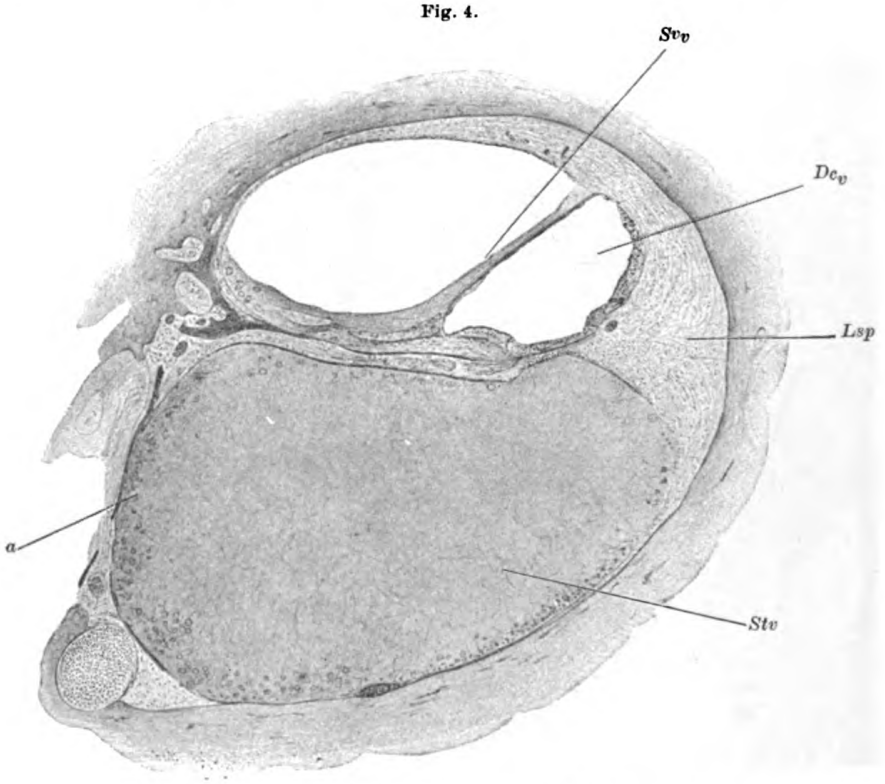

Radialschnitt durch den Vorhofteil der Schnecke. Haemalaun-Eosin; Z.-Ok.; Obj. 1; Tl. 17·5 *cm*.

Sv_v = Scala vestibuli des Vorhofabschnittes. Dc_v = Ductus cochlearis des Vorhofabschnittes. *Lsp* = Ligamentum spirale, *Stv* = Stria vascularis. *a* = große mono- und polynukleare Lymphozyten in der Scala tympani.

(Fig. 12) fehlen die Pfeiler gänzlich. Axial von den Pfeilern sind dagegen die ansteigenden Zylinderepithelzellen nur an wenigen Stellen noch nachweisbar (Fig. 7). Zumeist ist hier der gesamte Insertionsrand der Papille zerstört (Figg. 5, 10, 11, 13). Die Zellen des Sulcus spiralis internus und externus sind durchaus erhalten. Die Membrana tectoria ist überall sehr schön entwickelt und erstreckt sich im größeren Teil der Schnecke in normaler Lage peripherwärts. Im Vorhofabschnitt steht sie in breitem, flächenförmigem Zusammenhang

Digitized by Google
Original from UNIVERSITY OF CALIFORNIA
Generated on 2019-10-24 12:17 GMT / http://hdl.handle.net/2027/uc1.b3252759
Public Domain in the United States, Google-digitized / http://www.hathitrust.org/access_use#pd-us-google

mit der Papille, nur am Übergangsteil des Vorhofabschnittes in die Basalwindung erweist sich die Membrana tectoria abgehoben und teilweise oder ganz gegen die Membrana vestibularis aufwärts geschlagen (Figg. 4, 9). In der gesamten übrigen Schnecke zeigt sie sich fast vollständig normal gelegen, erstreckt sich frei über die Papille hinweg oder ist mit ihr durch vereinzelte dicke,

Fig. 5.

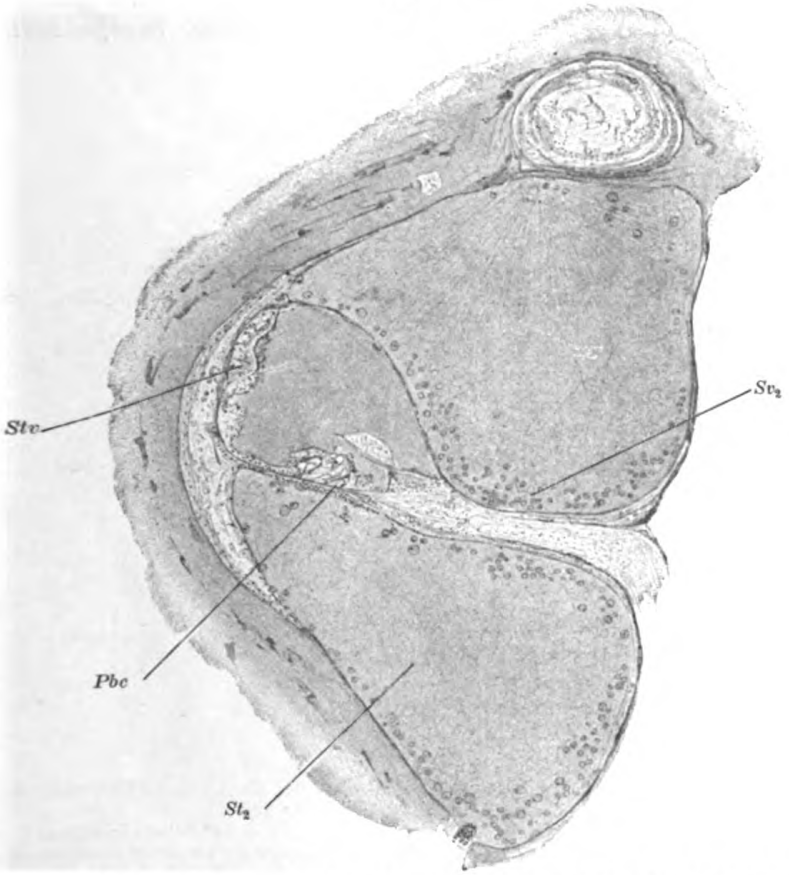

Radialschnitt durch die Mittelwindung. Haemalaun-Eosin; Z.-Ok.; Obj. 1; Tl. 17·5 *cm*. Strahliges Gerinnsel und Rundzellen in der Scala vestibuli (Sv_2).
St_2 = Scala tympani der Mittelwindung; *Pbc* = Papilla basilaris cochleae; *Stv* = Stria vascularis.

kurze Fäden verbunden (Figg. 12—14). Ob diese Fäden gequollenen Haarfortsätzen oder besonders geformten Exsudatmassen entsprechen, läßt sich nicht entscheiden; der Randfaden ist überall nachweisbar. In der ganzen Länge des Cortischen Organs fehlen jedoch die Haarzellen vollständig, der Cortische Raum und der Nüelsche Raum sind von Fibringerinnseln und von mono- und polynuklearen Leukocyten durchsetzt, doch sind stellenweise die varicösen

Digitized by Google
Original from UNIVERSITY OF CALIFORNIA
Generated on 2019-10-24 12:17 GMT / http://hdl.handle.net/2027/uc1.b3252759
Public Domain in the United States, Google-digitized / http://www.hathitrust.org/access_use#pd-us-google

Narbenfädchen, von welchen der Tunnelraum durchzogen wird, noch deutlich nachzuweisen. Höhergradige Veränderungen der Papille finden sich im Vorhofabschnitt (Fig. 4), im unteren Teil der Basalwindung (Fig. 3) und am oberen Ende der Spitzenwindung (Fig. 12).

Die Crista spiralis sowie die Lamina propria der Basilarmembran sind unverändert. Die Stria vascularis ist vollständig von massigem Eiter durchsetzt, ihr normales Epithel nur mehr in Resten nachweisbar (Figg. 3, 4). Infolge der eitrigen Infiltration erweist sich die Stria vascularis im Querschnitt be-

Fig. 6.

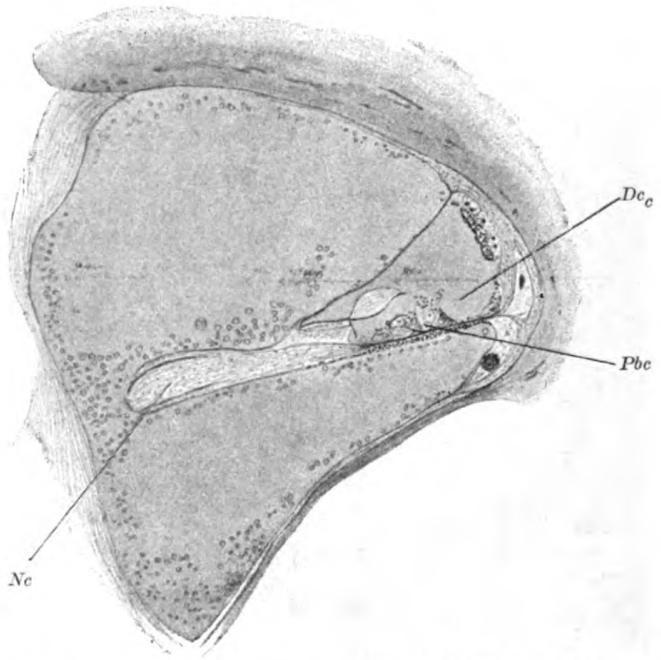

Radialschnitt durch die Spitzenwindung im Gebiete des Helikotrema. Haemalaun-Eosin; Z.-Ok.; Obj. 1; Tl. 15 *cm*.
Dc_c = Ductus cochlearis der Spitzenwindung; *Pbc* = Papilla basilaris cochleae; *Nc* = Nervus cochleae.

deutend dicker als sonst (Figg. 5, 7, 11, 14). Das Ligamentum spirale ist bis auf umschriebene, eitrige Infiltrate unverändert, die tympanale Belegschicht ist stellenweise besonders reichlich entwickelt (Figg. 13, 14).

Der Ductus endolymphaticus ist von homogenen und fädigen Fibringerinnseln erfüllt, desgleichen der Saccus endolymphaticus. An einzelnen Stellen ist auch der periphere Teil der Papille im Bereiche der Hensenschen Zellen durch Eiterung zerstört (Fig. 6).

Knöcherne Labyrinthkapsel und perilymphatische Räume. Die Labyrinthkapsel selbst ist vollständig normal, der Knochen läßt nirgends

Generated on 2019-10-24 12:17 GMT / http://hdl.handle.net/2027/uc1.b3252759
Public Domain in the United States, Google-digitized / http://www.hathitrust.org/access_use#pd-us-google
Digitized by Google
Original from UNIVERSITY OF CALIFORNIA

irgend welche Veränderungen seiner Struktur erkennen (Fig. 1). Die von der Labyrinthkapsel weiter abgelegenen Teile der Pyramide zeigen sich, soweit größere Markräume vorhanden sind, zum Teil oder ganz von Eiter erfüllt. Auch ergibt sich eine bedeutende chronische Verdickung der Dura mater an der hinteren Felsenbeinfläche. Vorzüglich im Gebiete des inneren Gehörganges in der hinteren, oberen Partie der Felsenbeinbasis findet sich jedoch nahe dem hinteren Bogengang und dem Scheitel des oberen Bogenganges eine die ganze Dicke der Pyramidenbasis durchsetzende Spaltbildung. Der Knochenspalt ist von

Fig. 7.

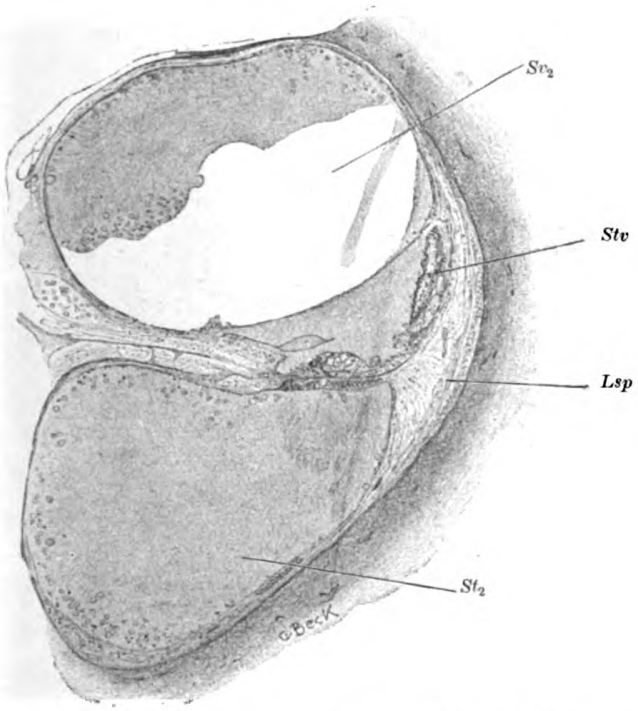

Radialschnitt durch die Mittelwindung. Haemalaun-Eosin; Z.-Ok.; Obj. 1; Tl. 17·5 *cm*.
Sv_2 = Scala vestibuli der Mittelwindung, *Stv* = Stria vascularis, *Lsp* = Ligamentum spirale,
St_2 = Scala tympani der Mittelwindung.

Fibrin, Eiter und in seinem nasalen Anteil von Granulationsgewebe durchsetzt. Mächtige Blutgefäße erstrecken sich aus dem benachbarten Knochen in das Granulationsgewebe des Spaltes. Durch den Spalt werden jedoch die Labyrinthräume nicht eröffnet.

Die Steigbügelplatte ist in normaler Lage, ihr Bandapparat ist intakt. Die Nische des Vorhoffensters ist wie die Nische des Schneckenfensters lediglich von Bindegewebe erfüllt. Der Steigbügel ist infolgedessen in solide Bindegewebsmassen eingebettet, an welche sich nach außen kontinuierlich das er-

Generated on 2019-10-24 12:17 GMT / http://hdl.handle.net/2027/uc1.b3252759
Public Domain in the United States, Google-digitized / http://www.hathitrust.org/access_use#pd-us-google
Digitized by Google
Original from UNIVERSITY OF CALIFORNIA

wähnte Mittelohrcholesteatom anschließt. Das die Nische des Schneckenfensters erfüllende Bindegewebe läßt größere kugelige oder kanalförmige Hohlräume erkennen. Diese Räumlichkeiten stehen untereinander und offenbar mit den Mittelohrräumen in kontinuierlichem Zusammenhang. Sie sind von einem Epithel bekleidet, das in Art und Höhe alle Übergänge vom Plattenepithel bis zum flimmernden Zylinderepithel erkennen läßt. Die Hohlräume selbst enthalten frischen Eiter.

Fig. 8.

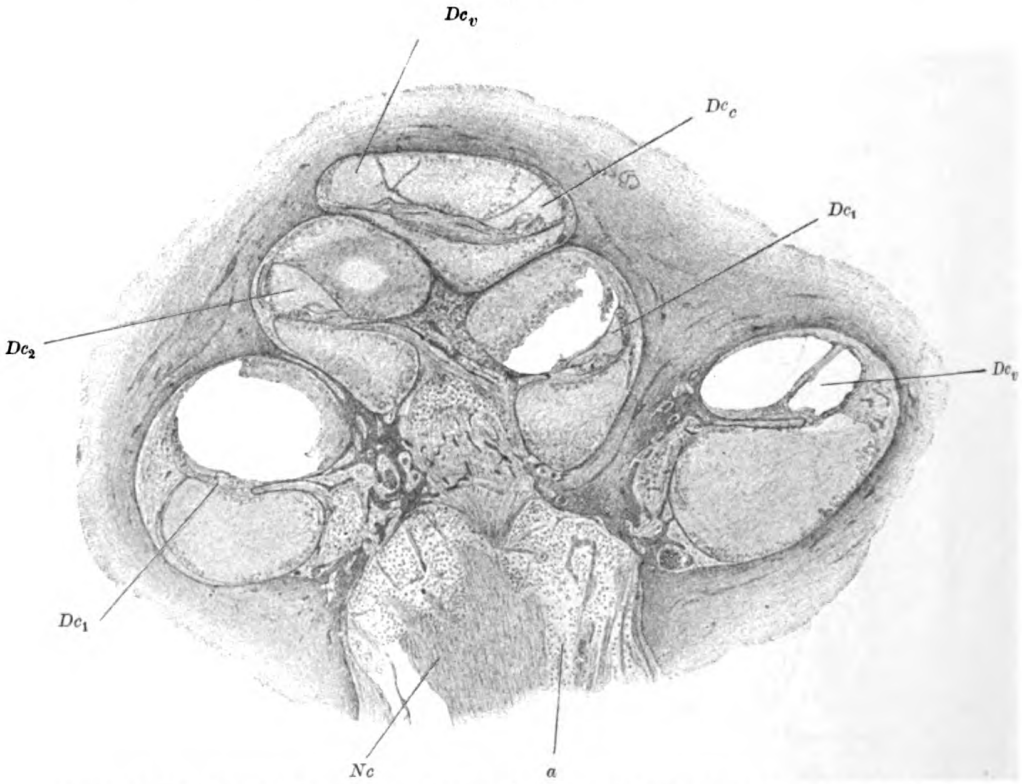

Seitlicher Vertikalschnitt durch die Schnecke. Übersichtsbild; Haemalaun-Eosin; Vergr. 8 : 1 lin.
Dc_v = Ductus cochlearis des Vorhofabschnittes. Dc_1 = Ductus cochlearis der Basalwindung.
Dc_2 = Ductus cochlearis der Mittelwindung, Dc_c = Ductus cochlearis der Spitzenwindung.
Nc = Nervus cochleae, a = mono- und polynukleare Leukocyten im inneren Gehörgang.

Die perilymphatischen Räume der Bogengänge sind von Eiter, Fibrinmassen und Blut durchsetzt. An einer umschriebenen Stelle reichliches frisches Blut an den Cristae ampullares. Fibringerinnsel und Eiter an der lateralen Wand des Utriculus (Fig. 1). Die Schneckenskalen sind fast vollständig von Fibringerinnungen erfüllt, welche wandständig eine fädige oder strahlige Struktur erkennen lassen. In den Skalen wandständig reichlicher Eiter (Figg. 2, 8). Aquaeductus vestibuli von Fibringerinnseln erfüllt. Der Aquaeductus cochleae

Digitized by Google
Original from UNIVERSITY OF CALIFORNIA
Generated on 2019-10-24 12:17 GMT / http://hdl.handle.net/2027/uc1.b3252759
Public Domain in the United States, Google-digitized / http://www.hathitrust.org/access_use#pd-us-google

enthält Fibrin und Eiter. Sämtliche Nervenkanäle sind von Eiter durchsetzt. Es findet sich reichlicher Eiter im inneren Gehörgang mit frischen Blutaustritten entlang den Nervenbündeln. Der Pigmentgehalt des Labyrinthes entspricht der Norm und enthält ziemlich reichliche Knorpelinseln.

Nervenganglienapparat. Facialis und Ganglion geniculi sind unverändert. Die Ganglienzellen des Ganglion spirale und die beiden Vestibularganglien sind kleinzellig infiltriert, die Ganglienzellen selbst zeigen mangelnde Kernfärbung und verwaschene Zellgrenzen. Bei Färbung nach Pal-Weigert ergibt sich

Fig. 9.

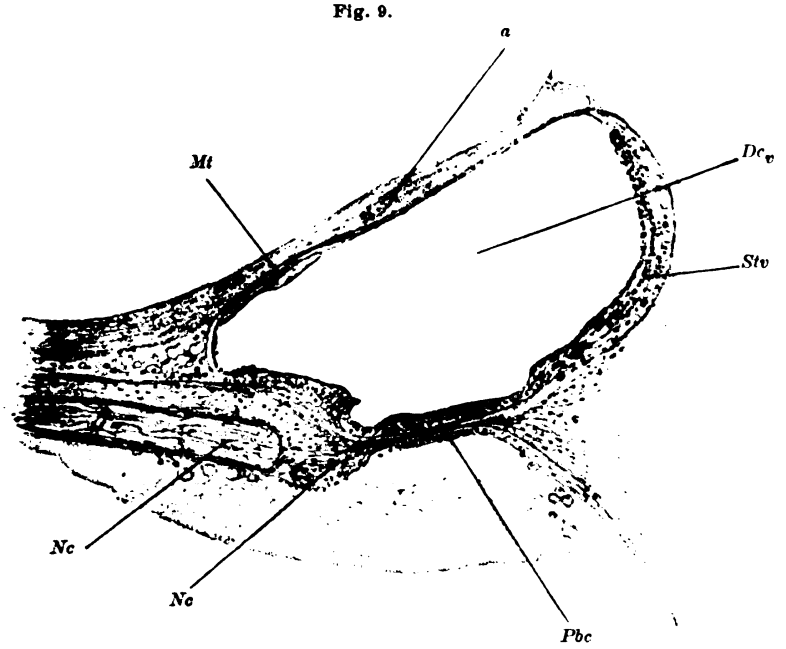

Vertikalschnitt durch den Schneckenkanal des Vorhofabschnittes. Haemalaun-Eosin; Z.-Ok.; Obj. 1; Tl. 17·5 *cm*.

Dc_v = Ductus cochlearis des Vorhofabschnittes, *Stv* = Stria vascularis, *Pbc* = Papilla basilaris cochleae, *Nc* = Nervus cochleae, *Mt* = Membrana tectoria, *a* = Exsudat der Membrana vestibularis angelagert.

reichlicher Zerfall der Markscheiden im Gebiete des Vestibularis und des Cochlearis.

Zusammenfassung.

1. Chronische, linkseitige Mittelohreiterung mit Destruktion des Trommelfells und der Gehörknochenkette sowie Mittelohrcholesteatom.

2. Bildung von Granulationsgewebe und Bindegewebsschwarten an der medialen Trommelhöhlenwand besonders in den Fensternischen mit Obliteration der Nischen beider Fenster, Steigbügel selbst unverändert.

3. Cholesteatom der medialen Trommelhöhlenwand.

Generated on 2019-10-24 12:18 GMT / http://hdl.handle.net/2027/uc1.b3252759
Public Domain in the United States, Google-digitized / http://www.hathitrust.org/access_use#pd-us-google
Digitized by Google
Original from UNIVERSITY OF CALIFORNIA

4. Akute Peri- und Endolabyrinthitis mit Zerstörung sämtlicher labyrinthärer Nervenendstellen bei im großen und ganzen normal erhaltener Gestalt des membranösen Labyrinths und mit Ausscheidung eines massigen fibrinös-eitrigen Exsudates.

5. Das Neuroepithel der nicht akustischen Nervenendstellen vollständig destruiert, die Statolithenmembran und die Cupulae terminales zum Teil noch erhalten.

6. Akute Pachymeningitis im Gebiete der hinteren Felsenbeinfläche.

7. Cortisches Organ gestaltlich gut erhalten bei völligem Defekt der Haarzellen und partiellem Defekt des axialen Insertionsrandes der Papille.

8. Entzündliche Infiltration und eitriger Zerfall der Stria vascularis, akute entzündliche Infiltration der Äste und Ganglien und des Stammes des Nervus octavus mit reichlichen Blutungen in und entlang den Nervenbündeln.

Fig. 10.

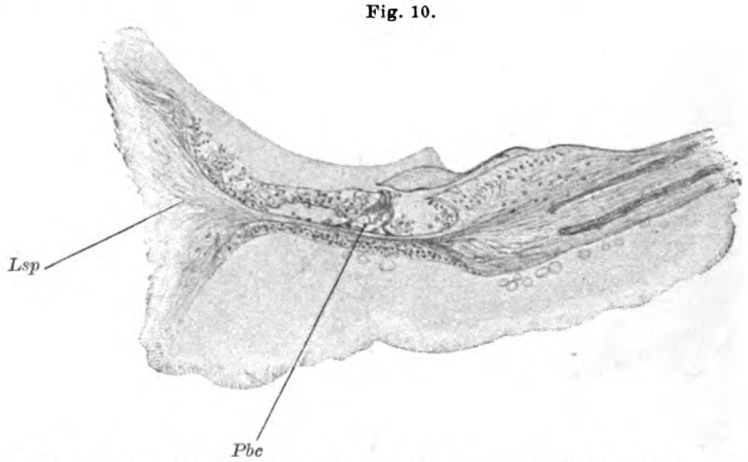

Radialschnitt durch das Cortische Organ *(Pbc)* des oberen Teiles der Basalwindung. Haemalaun-Eosin; Z.-Ok.; Obj. 1; Tl. 17·5 *cm*. — *Lsp* = Ligamentum spirale.

9. Fibringerinnsel im Ductus und Saccus endolymphaticus; im inneren Gehörgang, im Aquaeductus cochleae und im Aquaeductus vestibuli frischer Eiter.

* * *

Die Labyrintherkrankung dieses Falles repräsentiert den Typus der im Verlaufe einer chronischen, durch Cholesteatom komplizierten Mittelohreiterung einsetzenden akuten eitrigen, metastatischen Peri- und Endolabyrinthitis. Die knöcherne Labyrinthkapsel erweist sich vollständig unverändert. Die Membran des runden Fensters, die Steigbügelplatte und ihre Bandverbindung mit dem Vorhoffenster erweisen sich intakt. Die gesamte laterale Labyrinthwand ist sogar durch Bindegewebsschwarten und Granulationen verstärkt. Ein Infektionsweg vom Mittelohr gegen das Labyrinth ist histologisch nicht mehr nachweisbar. Der

Generated on 2019-10-24 12:18 GMT / http://hdl.handle.net/2027/uc1.b3252759
Public Domain in the United States, Google-digitized / http://www.hathitrust.org/access_use#pd-us-google
Digitized by Google
Original from UNIVERSITY OF CALIFORNIA

Spaltbildung an der Basis der Schläfenbeinpyramide kommt wenigstens in dieser Richtung sicher keine Bedeutung zu.

Nach dem histologischen Befund handelt es sich um eine akute Labyrinthitis. Es ist noch nirgends zur Bindegewebsneubildung gekommen, das Labyrinth ist von einem fibrinös-eitrigen Exsudat durchsetzt. In der Struktur des Exsudats, in der netz- oder strahlenförmigen Anordnung der Fibringerinnsel ähnelt der Fall erstlich einem von mir mitgeteilten Fall von Acusticustumor, sodann einem gleichfalls von mir publizierten Fall meningitischer Labyrinthitis. Die strahlen- oder drusenförmige Anordnung von Gerinnungen der Schnecke (Figg. 2, *a*, 5) habe ich außerdem noch gelegentlich der Untersuchung über die

Fig. 11.

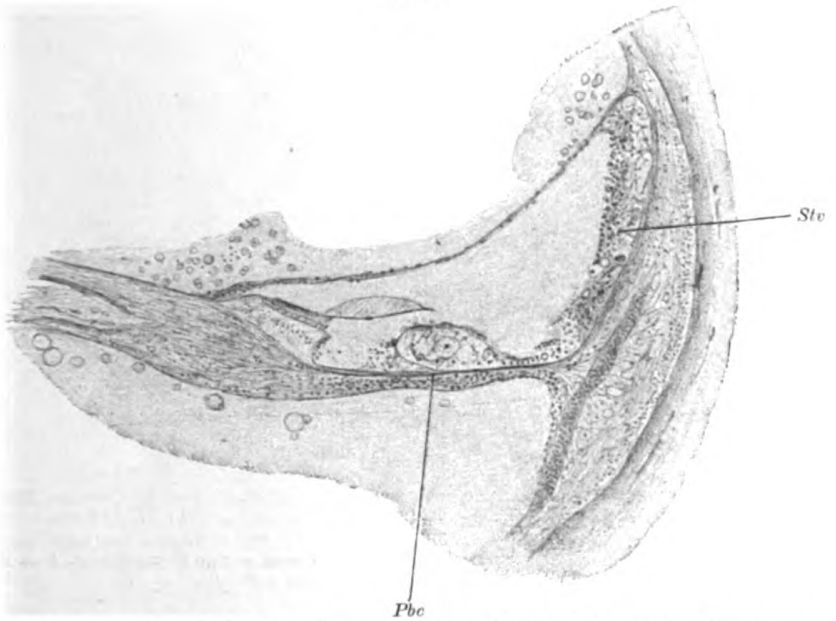

Radialschnitt durch die Mittelwindung. Haemalaun-Eosin; Z.-Ok.; Obj. 1; Tl. 17·5 *cm*.
Pbc = Papilla basilaris cochleae, *Stv* = Stria vascularis.

leukämischen und die lymphomatösen Ohrkrankheiten gesehen und erwähnt Strahlige Gerinnungen scheinen sich häufiger bei denjenigen Labyrintherkrankungen einzustellen, die mit plötzlicher Störung der Lymphzirkulation oder mit Exsudation in den Labyrinthräumen einhergehen.

So fand ich derartige Gerinnungen in der Schnecke eines Falles von akuter Labyrinthblutung und akuter hämorrhagischer Labyrinthitis bei Chlorom.

Der vorliegende Fall ist überdies durch die reichlichen Blutungen und durch die Hyperämie des Labyrinths charakterisiert, Merkmale, die ganz besonders für die kurze Dauer der Labyrintherkrankung sprechen. Die akute Verdickung der häutigen Wände geht zum Teil auf die Ausscheidung des fibrinösen Ex-

Generated on 2019-10-24 12:18 GMT / http://hdl.handle.net/2027/uc1.b3252759
Public Domain in the United States, Google-digitized / http://www.hathitrust.org/access_use#pd-us-google
Digitized by Google
Original from UNIVERSITY OF CALIFORNIA

sudats, zum Teil auf die akute Quellung der Lamina propria der häutigen Wände zurück. Die Nervenendstellen des gesamten Labyrinths weisen Veränderungen auf, aus welchen hervorgeht, daß das Labyrinth zweifellos außer Funktion gesetzt war. Die hochgradigsten Veränderungen finden sich in den Vorhofsäcken und in den Ampullen. Hier ist bis auf Reste das gesamte Neuroepithel durch die Entzündung bereits zerstört. Das Neuroepithel der Schnecke erweist sich bei weitem nicht so hochgradig verändert. An den zahlreichen Abbildungen kann man bemerken, daß das Cortische Organ, oberflächlich betrachtet, normal aussieht. Die Pfeilerzellen sind erhalten und die Gestalt der ganzen Papille ist im großen ganzen unverändert. Erst bei genauer Untersuchung findet man, daß die Sinneszellen zerstört, der axiale

Fig. 12.

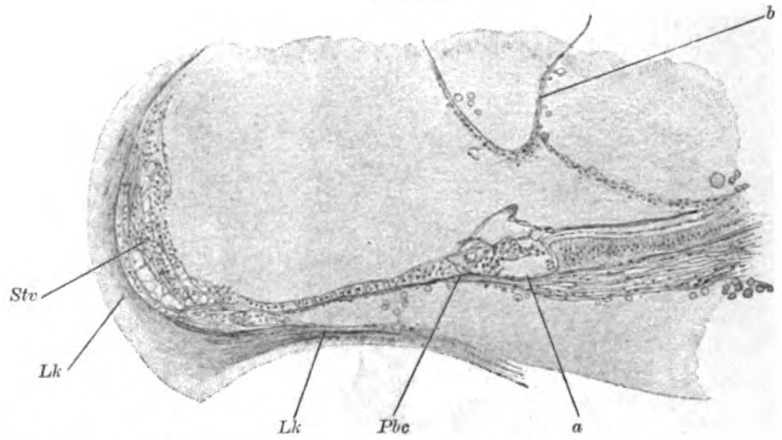

Radialschnitt durch die Spitzenwindung nahe dem Kuppelblindsack und dem oberen Ende des Cortischen Organes (*Pbc*). Haemalaun-Eosin; Z.-Ok.; Obj. 1; Tl. 17·5 *cm*.

Stv = Stria vascularis, *Lk* = Knöcherne Labyrinthkapsel, *Pbc* = Papilla basilaris cochleae, *a* = Zerstörung des axialen Teiles der Papilla basilaris durch eitrige Entzündung, *b* = Fadenbildung im oberen Ende der Scala vestibuli.

Rand der Papille zugrunde gegangen ist und daß die Kanalsysteme der Papille von Eiter und Gerinnungsmassen erfüllt sind (Figg. 7, 11, 13, 14).

Auch die varicösen Nervenfädchen sind nicht mehr nachweisbar. Besonders intensive Veränderungen, vergleichbar den an den Nervenendstellen des Vorhofes und der Ampullen gefundenen, zeigen sich an der Stria vascularis, die durch die eitrige Entzündung vollständig zerstört worden ist und deren Zellelemente nur mehr in Resten nachweisbar sind.

Der Fall kann auch für die von Beginn an diffuse Labyrinthitis charakteristisch angesehen werden. Gerade bei dem Umstand, daß besonders die perilymphatischen Räume von Exsudat durchsetzt sind, ist es nicht überraschend, daß sich dieses fibrinös-eitrige Exsudat auch in die Aquädukte und in den inneren Gehörgang erstreckt. Bezüglich der Dauer der Labyrinthitis

Digitized by Google
Original from UNIVERSITY OF CALIFORNIA
Generated on 2019-10-24 12:18 GMT / http://hdl.handle.net/2027/uc1.b3252759
Public Domain in the United States, Google-digitized / http://www.hathitrust.org/access_use#pd-us-google

liefert uns die Krankengeschichte einige Anhaltspunkte. Pat. wurde am 27. IX. aufgenommen, der Exitus letalis erfolgte am 7. X. Vier Tage vor seiner Aufnahme sind Schmerzen im linken Ohr, heftige Kopfschmerzen und Schwindel aufgetreten. Es entspricht dieser Zeitpunkt dem Einsetzen der Labyrintherkrankung und danach repräsentiert das histologische Bild eine akute Labyrinthentzündung von 14tägiger Dauer. Das Ergebnis der funktionellen Prüfung zur Zeit der Spitalsaufnahme entspricht vollständig dem histologischen Befund: Das Ohr erwies sich taub, der Weber ging nach der gesunden Seite, die Kopfknochenleitung war verkürzt, a_1 wurde beim Stenger nicht gehört. Das linke

Fig. 13.

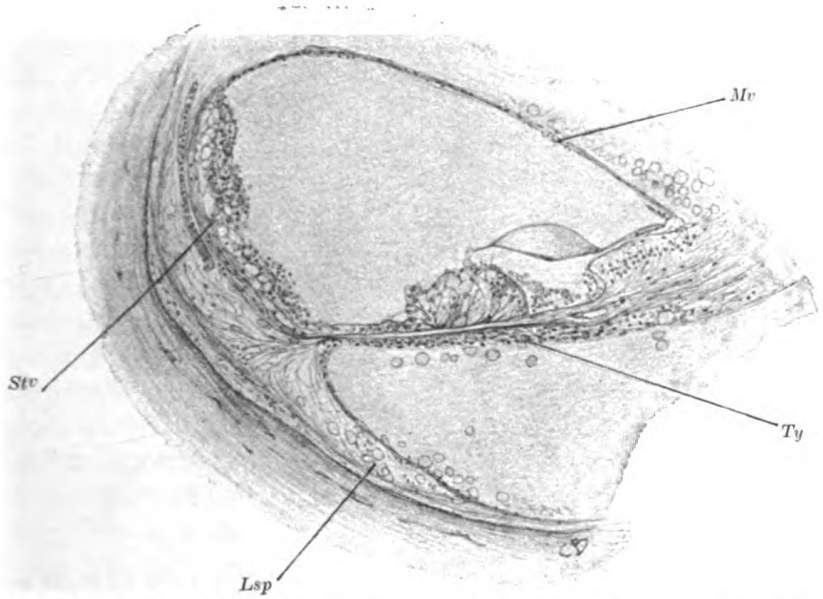

Radialschnitt durch die Mittelwindung. Haemalaun-Eosin; Z.-Ok.; Obj. 2; Tl. 15 *cm*.
Mv = Membrana vestibularis, *Ty* = Tympanale Belegschichte, *Lsp* = Ligamentum spirale, *Stv* = Stria vascularis.

Labyrinth war nicht erregbar. Daß kein Schwindel mehr bestand, ist auch sehr gut aus dem vollständigen Funktionsverlust des linken Labyrinths zu erklären, auch der Nystagmus (nach beiden Seiten) entspricht der Labyrinthdestruktion.

Die Krankengeschichte berichtet auch noch von tuberkulöser Knochen erkrankung des Pat. (rechter Arm). Es muß bemerkt werden, daß der histologische Befund des Gehörorgans keine Anhaltspunkte für die Annahme liefert, daß es sich um eine tuberkulöse Mittelohreiterung gehandelt hat. Es ist dies keineswegs ein seltener Befund, daß tuberkulöse Individuen an nichttuberkulöser chronischer Mittelohreiterung leiden.

Generated on 2019-10-24 12:18 GMT / http://hdl.handle.net/2027/uc1.b3252759
Public Domain in the United States, Google-digitized / http://www.hathitrust.org/access_use#pd-us-google
Digitized by Google
Original from UNIVERSITY OF CALIFORNIA

Anamnestisch wird noch angegeben, daß der Pat. 1 Jahr vor seiner Spitalsaufnahme nach 11jährigem Bestande seiner Mittelohreiterung durch 6 Tage an Schmerzen im linken Ohr und Schwindel gelitten hat. Dieser Schwindel ist nicht mit einer anatomischen Erkrankung im Labyrinth selbst in Zusammenhang zu bringen, da sich bei genauer Durchsicht der Serie auch nicht ein einziger Befund ergibt, der für eine länger dauernde Labyrintherkrankung sprechen würde. Möglicherweise hat zu dieser Zeit die Schwartenbildung an der inneren Trommelhöhlenwand, die Obliteration der Fensternischen eingesetzt. Eine Bindegewebsneubildung in den Fensternischen kann ohne Zweifel einen gewissen pathologischen Reizzustand im Labyrinth, das heißt Schwindel und

Fig. 14.

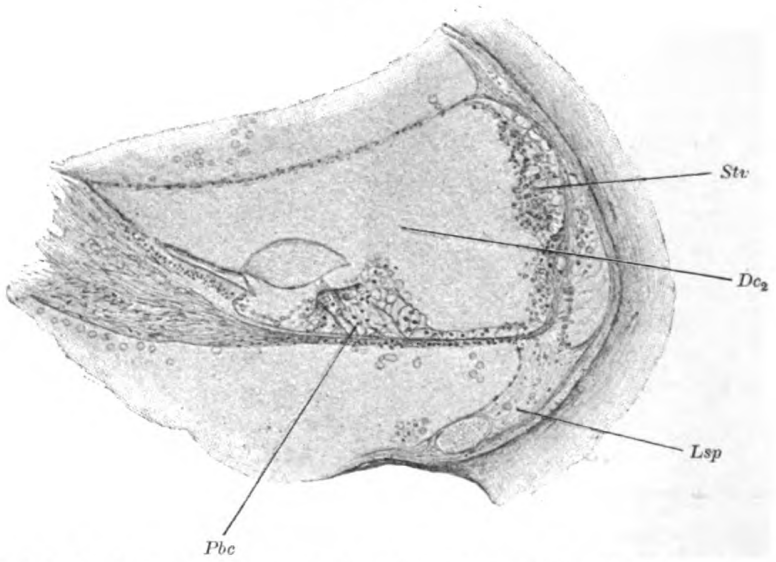

Radialschnitt durch die Spitzenwindung. Haemalaun-Eosin; Z.-Ok.; Obj. 2; Tl. 15 *cm*. Dc_2 Ductus cochlearis der Mittelwindung. *Stv* Stria vascularis. *Lsp* Ligamentum spirale. *Pbc* Papilla basilaris cochleae.

Spontannystagmus nach sich ziehen. Dieser Schwindel, der nicht bedeutenden Grades gewesen ist, hörte nach 6 Tagen auf, und während des ganzen Jahres hatte Pat. keinerlei Erscheinungen von seiten des Vestibular- und Bogengangapparates bis zu dem oben erwähnten Einsetzen schwerer akuter Labyrinthsymptome.

Das Labyrinth und das Endocranium boten bei der Autopsie in unserem Falle im wesentlichen gleichalte Entzündungserscheinungen, ja die Absceßbildung in der hinteren Schädelgrube und die eitrige Encephalitis des Pons und des Kleinhirnes ließen sogar darauf schließen, daß die entzündlichen Veränderungen im Endocranium älter waren als die des Labyrinthes. Man könnte danach annehmen, daß in unserem Falle die Infektionen des Labyrinthes und des Endokranium vom Mittelohr aus gleichzeitig erfolgt sind (Meningitis cum

Digitized by Google
Original from UNIVERSITY OF CALIFORNIA
Generated on 2019-10-24 12:18 GMT / http://hdl.handle.net/2027/uc1.b3252759
Public Domain in the United States, Google-digitized / http://www.hathitrust.org/access_use#pd-us-google

labyrinthitide). Nimmt man an, daß die Meningitis unseres Falles der Labyrinthitis folgte (Meningitis ex labyrinthitide), so hat jedenfalls eine so kurze Zeitdifferenz zwischen beiden bestanden, daß bei dieser foudroyant verlaufenden, durch Meningitis komplizierten akuten Labyrinthitis von einem operativen Eingriff am Labyrinth kein Erfolg zu erwarten war. Die durch labyrinthogene Meningitis komplizierte akute Labyrintheiterung ist prognostisch viel ungünstiger zu beurteilen, als die durch Meningitis komplizierte chronische Labyrintheiterung. Drei operativ geheilte Fälle der letzteren Gattung habe ich mitgeteilt (Zeitschr. f. Ohrenhk., 1908).

Das Nächstliegende bleibt nun gewiß, den ganzen Fall als metastatische Labyrintheiterung zu fassen, in welchem der Nachweis der tympanolabyrinthären Infektionsweges nicht gelungen ist. Trotzdem bleibt aber noch eine andere Auffassung möglich, die nicht ganz von der Hand zu weisen ist, die gleichfalls Erwähnung finden muß: Es ist keineswegs ausgeschlossen, daß es sich bei dem Pat. um eine meningitische, nicht um eine otitische Labyrinthitis handelt. Man müßte dann annehmen, daß ursprünglich auf dem Wege kontinuierlicher Eiterausbreitung die infektiöse Sinusthrombose zur Meningitis und diese letztere zum Eitereinbruch in das Labyrinth geführt hat. Tatsächlich zeigt sich auch die Dura in der direkten Umgebung des Sinus und die Leptomeningen an der linken hinteren Schädelgrube besonders stark erkrankt. Auch der Labyrinthbefund selbst widerspricht dieser Auffassung nicht. Der Infektionsweg wäre dann durch den inneren Gehörgang, durch den Aquaeductus cochleae gegeben. Diese ganze Auffassung gewinnt sogar an Wahrscheinlichkeit, wenn ich den vorliegenden Fall mit einem von mir in der Zeitschrift für Ohrenheilkunde, 1909, mitgeteilten Fall von akuter Labyrintheiterung auf sicherer meningitischer Basis vergleiche. Auch dort war es auffallend, daß das Cortische Organ trotz gänzlichem Untergang der Sinneszellen die normale Gestalt der Papille ziemlich gut bewahrt hatte. Geht man die einzelnen Daten der beiden Fälle durch, so findet man auch sonst viel Gemeinschaftliches.

Ich gestehe aber gern zu, daß zur Erhärtung dieser Annahme noch weiteres Material beizubringen nötig sein wird.

Literatur: Alexander, Zur Kenntnis der akuten Labyrintheiterung. Zeitschr. f. Ohrenhk., Bd. 58, 1909. — Alexander, Über lymphomatöse Ohrerkrankungen. Zeitschr. f. Heilkunde, Bd. 27, 1906. — Alt, Monographie, 1908. — Herzog, Layrintheiterung und Gehör. Lehmann, München 1907. — Hinsberg, Zeitschr. f. Ohrenhk., Bd. 40. — Kümmel, Zeitschr. f. klin. Medizin, Bd. 55. — Lange, Zeitschr. f. Ohrenhk., 1908. — Manasse, Zeitschr. f. Ohrenhk., Bd. 44. — Nager, Demonstration mikroskopischer Präparate zur histologischen Pathologie von Labyrinth und Hörnerv. Verhandl. d. Deutschen Otol. Gesellsch., 1906. — Politzer, Lehrbuch der Ohrenheilkunde, 5. Aufl., 1908. — Siebenmann, Anatomie und Pathogenese der Taubstummheit, 1904. — Urbantschitsch, Lehrbuch der Ohrenheilkunde, 5. Aufl., 1910.

Digitized by Google
Original from UNIVERSITY OF CALIFORNIA
Generated on 2019-10-24 12:18 GMT / http://hdl.handle.net/2027/uc1.b3252759
Public Domain in the United States, Google-digitized / http://www.hathitrust.org/access_use#pd-us-google

Die Differentialdiagnose zwischen Berufs- und Unfallerkrankungen des inneren Ohres.

Von Prof. Dr. **Ferdinand Alt** in Wien.

Bei der Begutachtung der Unfallerkrankungen des Gehörorgans stößt der erfahrenste Arzt mitunter auf große Schwierigkeiten, wenn er entscheiden soll, ob eine alte Erkrankung oder eine frische Unfallfolge vorliegt, oder aber wenn er festzustellen hat, ob eine Verschlimmerung eines schon bestandenen Ohrenleidens durch einen Unfall herbeigeführt wurde.

Die meisten das Gehörorgan betreffenden Unfallfolgen sind Labyrinthschädigungen, und da sowohl die Berufsschwerhörigkeit als die Altersschwerhörigkeit gleichfalls das Labyrinth betreffen, so wird die Funktionsprüfung allein die Differentialdiagnose nicht ermöglichen. Um so schwieriger ist die Entscheidung, ob eine schon bestandene Berufslabyrintherkrankung durch den Unfall eine Verschlimmerung erfahren habe.

Da diese Berufserkrankungen nicht zurückgehen und sogar progredient schlechter werden, kann eine Rentenzuerkennung nicht mehr rückgängig gemacht werden, und der Verletzte bezieht die Rente auf Lebenszeit.

Diese Umstände bedingen es, daß dem subjektiven Ermessen des untersuchenden Arztes ein zu großer Spielraum eingeräumt ist, daß zwei gleich erfahrene und gleich gewissenhafte Ärzte zu entgegengesetzten Gutachten gelangen können und daß hierdurch entweder dem Verletzten oder der Unfallversicherungsanstalt ein schwerer Schaden zugefügt wird.

Die Erfahrungen, welche ich in 14jähriger Tätigkeit bei der Arbeiterunfallversicherungsanstalt für Niederösterreich zu sammeln Gelegenheit hatte (zirka 500 Gutachten in einem Jahr), hätten allein nicht ausgereicht, mir Sicherheit in der strittigen Frage zu gewähren. Ich hielt es vielmehr für notwendig, Untersuchungen über die Berufsschwerhörigkeit anzustellen und alle Umstände, welche diese Affektion charakterisieren, festzustellen. Zu diesem Zweck unterzog ich 120 Arbeiter, welche einem lärmenden Beruf angehören, einer genauen Ohruntersuchung, wobei ich auf sorgfältige Anamnesen Wert legte. Es waren dies teils Arbeiter, welche bei der Arbeiterunfallversicherungsanstalt wegen anderweitiger Verletzungen erschienen, die nicht das Gehörorgan betrafen, vornehmlich Kesselschmiede, Schlosser und Hilfsarbeiter aus lärmenden Betrieben, teils Arbeiter, welche derzeit bei Gasometerbauten in Floridsdorf beschäftigt und seit vielen Jahren nur bei Gasometeranlagen tätig waren. Über Intervention des Dozenten für soziale Medizin, Herrn Dr. Ludwig Teleky, wurden mir diese Arbeiter von der Arbeiterorganisation zur Untersuchung zugewiesen.

Als ein wichtiges Ergebnis der Untersuchung möchte ich die Tatsache vorausschicken, daß bei der Berufsschwerhörigkeit die Läsion ausschließlich den

Digitized by Google
Original from UNIVERSITY OF CALIFORNIA
Generated on 2019-10-24 12:18 GMT / http://hdl.handle.net/2027/uc1.b3252759
Public Domain in the United States, Google-digitized / http://www.hathitrust.org/access_use#pd-us-google

cochlearen Anteil des Hörnerven betrifft und sich als Hörstörung manifestiert. Subjektive Beschwerden seitens des Cochlearnerven, wie Ohrensausen, kommen nicht häufig und als vorübergehendes Symptom vor. Seitens des Vestibularnerven treten Störungen außerordentlich selten auf, so daß wir zur Annahme berechtigt sind, daß etwa bestehende Gleichgewichtsstörungen nicht auf die Berufslabyrinthaffektion als solche zu beziehen sind, sondern auf andere Ursachen, zum Beispiel eine nebenbei vorhandene Mittelohraffektion, einen Akkommodationskrampf der Binnenmuskeln des inneren Ohres oder eine zufällig aus anderen Ursachen bestehende Labyrintherkrankung.

Bezüglich der Herabsetzung des Gehörs sind wohl alle Autoren einig; die Erkrankung ist charakterisiert durch die beträchtliche Verkürzung der Kopfknochenleitung und durch eine Einengung der oberen Tongrenze. Sie ist eine beiderseitige, meist gleichmäßige, nur mitunter erscheint ein Ohr, das dauernd der Schallquelle näher gelegen ist, mehr befallen. Die Hörstörung tritt meist allmählich auf, je nach der Berufsart in kürzerer oder längerer Zeit. Sie wird bei Arbeitern, welche in geschlossenen Räumen arbeiten, eher auftreten, als unter gleichen Umständen bei im Freien Arbeitenden. Ein Kesselschmied, der im Kessel stehend hämmert, ist einer viel größeren Schädlichkeit ausgesetzt als sein Kollege, der, auf einem Gerüst stehend, den Kessel von außen bearbeitet.

Ein sehr intelligenter Werkführer, der in 13 Jahren 27 Gasometer gebaut hatte, erzählte mir: „Die Kesselschmiede fangen mit 18, 20—23 Jahren an, schlechter zu hören. Da die Gasometerbauer im Freien arbeiten, kommen akute Fälle von Ertaubung nicht vor. Es sind mir aber Fälle von akutem Einsetzen hochgradiger Schwerhörigkeit in kleinen, geschlossenen Werkstätten bekannt. Die verschiedenen Arten der Hämmer sind gleich schädlich; solange es nur Handhämmer gab, war es viel schlechter. Wenn ein Arbeiter außerhalb des Kessels hämmert, ist es weniger schädlich, als wenn er darin steht. Es ist mir nicht bekannt, daß große Schwankungen im Gehör vorkommen, wenn einmal Schwerhörigkeit aufgetreten ist. Die Watte im Ohr allein ist schon ein gewisser Schutz gegen den großen Lärm. Die Kesselschmiede arbeiten meist mit offenem Munde, es soll dies ebenso schalldämpfend wirken wie bei Artilleristen während des Abfeuerns der Geschütze. Meine engeren Freunde nehmen bei der Arbeit ein Streichhölzchen zwischen die Zähne und glauben schon damit schalldämpfend zu wirken."

Ein akutes Einsetzen nahezu vollständiger Taubheit habe ich bei einem Arbeiter beobachtet, der aushilfsweise bei Kesselschmieden in Verwendung stand und der durch 3 Wochen täglich im Kessel stehend zu hämmern hatte. Binnen 3 Wochen war der Mann so schwerhörig, daß er nur überlaute Sprache knapp am Ohr hörte. Er gab diesen Beruf auf und brachte sich als Taglöhner fort. Binnen 6 Wochen war das Gehör nahezu normal geworden.

Digitized by Google
Original from UNIVERSITY OF CALIFORNIA
Generated on 2019-10-24 12:18 GMT / http://hdl.handle.net/2027/uc1.b3252759
Public Domain in the United States, Google-digitized / http://www.hathitrust.org/access_use#pd-us-google

Eine akute Verschlimmerung des Gehörs setzt mitunter im jugendlichen Alter als vorübergehendes Symptom ein. Vier jugendliche Arbeiter gaben mir an, daß sie nach der Arbeit am Abend schlechter gehört hätten, was sie namentlich am Straßenlärm bemerkten, „sie hörten die Straßenbahn schlechter", „am Montag haben sie wieder gut gehört".

Wie ich schon ausgeführt habe, ist der Umstand, ob der Beruf im Freien oder im geschlossenen Raum ausgeführt wird, von großer Wichtigkeit für den Zeitpunkt, in welchem die Schwerhörigkeit einzusetzen beginnt. Ein Schmied bezeichnete mir die dreißiger Jahre als den Beginn der Berufsschwerhörigkeit seiner Kollegen. „Bei den Sensenschmieden trete die Schwerhörigkeit viel früher auf." Ein 56jähriger Blechspanner, der immer am Hofe arbeitet, gab an, erst seit 4 Jahren schlecht zu hören. „Seine Genossen werden erst um das 50. Lebensjahr herum schwerhörig."

Die experimentellen Untersuchungen von Wittmaack (1) haben ergeben, daß Meerschweinchen, welche durch 5—60 Tage dem ununterbrochenen Lärm einer sehr laut gehenden elektrischen Klingel ausgesetzt waren, keinerlei Schädigung des Gehörorganes erlitten. Das Cortische Organ mit Sinneszellen, Nervenzellen und Nervenfasern zeigte bei der mikroskopischen Untersuchung durchaus normales Aussehen. Wenn der Versuch in der Weise ausgeführt wurde, daß die Meerschweinchen in einem Käfig untergebracht waren, dessen Boden durch den magnetischen Hammer einer elektrischen Klingel in Erschütterungen versetzt wurde, so ergab die mikroskopische Untersuchung des Mittelohres keine Veränderung, dagegen fanden sich im inneren Ohr beginnende Degeneration der Nervenzellen des Ganglion cochleare und der Nervenfasern des Ramus cochlearis und ein beginnender Zerfall des Cortischen Organs, während der Nervus vestibularis und seine Endapparate nur sehr leichte, beziehungsweise gar keine Veränderungen zeigten. Da die Meerschweinchen bei dieser Versuchsanordnung innerhalb weniger Wochen eingingen, konnten keine Befunde erhoben werden, welche der professionellen Schwerhörigkeit entsprachen. Wittmaack hat deshalb die Zuführung des Schalles durch Luft- und Knochenleitung mit zirka halbtägigen Unterbrechungen eingerichtet, wobei die Tiere bis 250 Tage am Leben blieben. Die mikroskopische Untersuchung des inneren Ohres ergab degenerativen Zerfall der Nervenzellen, der Nervenfasern und der Sinneszellen, gefolgt von Rückbildungsprozessen im Stützapparat des Cortischen Organs. Der degenerative Prozeß im Cortischen Organ erreichte bei der großen Mehrzahl der Tiere wenigstens auf einem Ohr in einem bestimmten Bezirk der Schnecke, und zwar ganz konstant am Übergang der untersten in die zweitunterste Windung, den denkbar intensivsten Grad, so daß nach Ablauf des Prozesses zuweilen auch nicht eine Spur vom Cortischen Organ innerhalb dieses Prozesses noch vorhanden war. Bei sämtlichen Tieren blieben die Veränderungen auf den Cochlearnerv und den Ductus cochlearis beschränkt.

Digitized by Google
Original from UNIVERSITY OF CALIFORNIA
Generated on 2019-10-24 12:18 GMT / http://hdl.handle.net/2027/uc1.b3252759
Public Domain in the United States, Google-digitized / http://www.hathitrust.org/access_use#pd-us-google

Der Vestibularnerv, sein Ganglion und die von ihm innervierten Sinnesapparate — Maculae und Cristae acusticae — waren durchgehends völlig intakt.

Diese Versuche zeigen, welch große Bedeutung der Bodenerschütterung bei der Entstehung der Labyrinthveränderung zukommt. Dies erklärt uns auch weshalb die im Kessel hämmernden Kesselschmiede, die Schlosser und Schmiede in geschlossenen Werkstätten eher schwerhörig werden als ihre im Freien arbeitenden Kameraden, daß bei Seeoffizieren, nach der Beobachtung Friedrichs, viel häufiger Schießschwerhörigkeit auftritt als bei den Landoffizieren.

Hieraus erklärt sich auch die Richtigkeit der Angabe des oben zitierten Werkführers, daß zur Zeit, als nur mit Handhämmern gearbeitet wurde, viel leichter Schwerhörigkeit aufgetreten sei als in der Gegenwart, wo bei Gasometerbauten meist mit Preßlufthämmern gearbeitet wird.

Interessant ist die Mitteilung von Peyser (2), daß von 12 Arbeitern, die durch 2 Jahre beim Bau von Pontonbooten beschäftigt waren und auf einem Holzgestell stehend arbeiteten, kein einziger schwerhörig wurde. Der Umstand, daß bei dieser Arbeitsanordnung die Bodenerschütterung wegfällt, verhütet eine Schädigung des inneren Ohres. Dagegen wurde mir mitgeteilt, daß die sogenannten Schmiedhelfer, welche Platten vorhalten, auf die gehämmert wird, wegen der hiermit verbundenen Erschütterung des ganzen Körpers, die sich bis auf das Knochengehäuse des Labyrinths fortpflanzt, besonders zur professionellen Schwerhörigkeit disponiert sind.

Mit den Ergebnissen der Versuche Wittmaacks stimmen auch die anatomischen Untersuchungen Habermanns (3) überein, der bei Kesselschmieden die Acusticusfasern des ganzen inneren Ohres atrophisch fand, besonders war die Schneckenbasis hochgradig verändert, während an der Spitze mehr normale Verhältnisse vorlagen. Der Mangel anatomischer Veränderungen des Vestibularapparates bei den Tierversuchen Wittmaacks und den anatomischen Untersuchungen Habermanns erklärt das Fehlen beziehungsweise das außerordentlich seltene Auftreten von Gleichgewichtsstörungen bei der Berufsschwerhörigkeit.

Die meisten Autoren nehmen an, daß eine gleichzeitig bestehende Mittelohraffektion, namentlich eine Ohreiterung, für die professionelle Labyrinthveränderung disponiere. Ich konnte bei meinen Untersuchungen keinen Anhaltspunkt für diese Anschauung gewinnen.

Interessant war mir die Tatsache, daß ich bei gleichzeitig bestehender Mittelohreiterung mit einem Hörvermögen von $^1/_2$ bis 1 *m* Flüstersprache fast immer positiven Rinne mit verkürzter Knochenleitung erheben konnte, während der Mittelohraffektion bei dieser Hörweite sicherlich negativer Rinne mit verlängerter Knochenleitung entsprochen hätte beziehungsweise bei Mittelohreiterung mit sekundärer Labyrinthaffektion negativer Rinne mit verkürzter Knochenleitung zu erwarten gewesen wäre.

Digitized by Google
Original from UNIVERSITY OF CALIFORNIA
Generated on 2019-10-24 12:18 GMT / http://hdl.handle.net/2027/uc1.b3252759
Public Domain in the United States, Google-digitized / http://www.hathitrust.org/access_use#pd-us-google

Ich habe die Ursachen, die Zeit und die Art des Auftretens der professionellen Schwerhörigkeit deshalb so ausführlich geschildert, weil es bei der Unfallbegutachtung nur zu leicht geschieht, daß jede Schwerhörigkeit bei einem Schlosser, Schmied etc. ohneweiters als Berufsschwerhörigkeit angesehen wird.

Die professionelle Schwerhörigkeit ist nach den Angaben der meisten Autoren relativ häufig mit Ohrensausen verbunden. Bei Habermann waren von 107 Untersuchten 63 mit Ohrensausen behaftet, bei Gottstein und Kayser (4) von 75 Schmieden 18. Ich habe Klagen über subjektive Beschwerden unter 120 Schallgeschädigten nur 16mal erhoben. Die abweichenden Resultate sind darauf zurückzuführen, daß das untersuchte Material ein nicht gleichwertiges war. Die meisten bisherigen Untersuchungen wurden an Personen ausgeführt, die wegen ihrer Ohrenbeschwerden als Patienten klinische Ambulatorien aufsuchten, während ich Arbeiter aus den verschiedensten Lebensaltern in ihren Werkstätten untersuchte. Bei den Labyrinthaffektionen, die Unfallfolgen sind, ist dagegen das Sausen eine sehr oft gehörte Klage. Mehr als drei Viertel aller Unfallverletzten geben diese subjektiven Beschwerden an, und zwar wird das Sausen als ein kontinuierliches bezeichnet, bei der Berufslabyrinthaffektion ist das Sausen fast niemals ein kontinuierliches, man hört Angaben, wie „ich habe öfters Sausen gehabt" oder „ich hatte vor 2 Jahren durch 8—14 Tage Ohrensausen".

Das wichtigste differentialdiagnostische Merkmal sind die Störungen seitens des Vestibularapparates. Bei der Berufsschwerhörigkeit kommen Vestibularsymptome außerordentlich selten vor, so selten, daß ich annehmen möchte, daß die Gleichgewichtsstörungen auf andere Ursachen zu beziehen sind. Ich habe unter meinen 120 Schallgeschädigten nur sechsmal Klagen über Schwindel mit Brechreiz erheben können, der während der Arbeit zeitweilig aufgetreten sein soll, wenn der betreffende Arbeiter gerade ungewöhnlich starken Schallreizen, wie etwa dem Hämmern im Kessel, ausgesetzt war. Analoge Beobachtungen liegen vor von Gradenigo (5) und Roepke (6), die für diese Menièreschen Symptome die Mitbeteiligung des Mittelohres verantwortlich machen. Urbantschitsch (7) beobachtete das Einsetzen akuter Taubheit bei einem Kesselschmied unter Ménièreschen Symptomen und macht hierfür außer der Labyrintherkrankung einen Akkommodationskrampf der Binnenmuskeln des Ohres verantwortlich.

Bei den meist einseitigen Unfallverletzungen des inneren Ohres, wobei es sich um Kommotionen des Labyrinths, um Basalfrakturen und -Fissuren sowie um Blutungen in alle Teile des häutigen Labyrinths handelt, eventuell um Zerreißungen der häutigen Gebilde, ist das wichtigste klinische Symptom die Störung des Gleichgewichts. Vestibularsymptome werden nahezu immer beobachtet, meist vergesellschaftet mit hochgradiger Schwerhörigkeit, mitunter auch als isolierte Affektion ohne Beeinträchtigung des Gehörs. Der Nachweis,

Digitized by Google
Original from UNIVERSITY OF CALIFORNIA
Generated on 2019-10-24 12:18 GMT / http://hdl.handle.net/2027/uc1.b3252759
Public Domain in the United States, Google-digitized / http://www.hathitrust.org/access_use#pd-us-google

daß es sich um Schwindelanfälle handelt, welche vom Vestibularapparat ausgelöst sind, ist meist durch den gleichzeitig bestehenden Nystagmus gegeben. Der Nystagmus manifestiert sich entweder spontan oder beim Bücken und bei forcierten Kopfbewegungen.

Wenn es nicht zu einer vollständigen Zerstörung des Vestibularapparates gekommen ist, so ist derselbe prompt erregbar, die Gleichgewichtsstörung kann unter Umständen monate- und jahrelang anhalten.

Die Differentialdiagnose wird durch eine sorgfältige Anamnese, die Schilderung des Unfalls, das Verhalten nach demselben, die Dauer der Arbeitsunfähigkeit, den eventuellen Spitalsaufenthalt und die Krankengeschichte unterstützt. Es ist wiederholt notwendig, Recherchen über das Verhalten des Verletzten vor dem Unfall anzustellen, eventuell Assentlisten heranzuziehen. Es ist nur bedauerlich, daß wir genötigt sind, die Begutachtung in einer Sitzung zu vollziehen, während längere und wiederholte Beobachtungen uns vor manchem Irrtum bewahren könnten.

Literatur: 1. Wittmaack, Über Schädigung des Gehörs durch Schalleinwirkung. Zeitschr. f. Ohrenheilk., Bd. 54. — 2. A. Peyser, Gewerbliche Erkrankungen und Verletzungen des Gehörs, 1910. — 3. Habermann, Über die Schwerhörigkeit der Kesselschmiede. Archiv f. Ohrenheilk., Bd. XXX. — 4. Gottstein und Kayser, Über die Gehörsverminderung bei Schlossern und Schmieden. Breslauer ärztl. Zeitschr., 1881. — 5. Gradenigo, Schwartzes Handbuch der Ohrenheilk., Bd. II. — 6. Roepke, Berufskrankheiten des Ohres, 1902. — 7. Urbantschitsch, Ein Fall von akuter Kesselschmiedetaubheit. 66. Naturforscherversammlung, Wien 1894.

Aus der k.k. Universitäts-Ohrenklinik in Wien. (Vorstand Prof. Urbantschitsch.)

Beziehungen zwischen Vestibularapparat und Cerebellum.

Von Privatdozent Dr. **Robert Bárány**, klin. Assistent.

Vortrag, gehalten in Stockholm auf Einladung der Schwedischen otologischen Gesellschaft am 27. Februar 1911.

Meine Herren! Erlauben Sie, daß ich zunächst für die liebenswürdigen Worte des Herrn Vorsitzenden meinen herzlichsten Dank ausspreche. Gleichzeitig überbringe ich Ihnen die besten Grüße der Österreichischen otologischen Gesellschaft. Ich will Ihnen heute einiges über die Beziehungen zwischen Vestibularapparat und Cerebellum mitteilen. Ich bin mir dabei sehr wohl bewußt, daß ich hierbei Dinge vorbringe, die zum Teil hypothetischer Natur sind. Allein wenn Sie mit mir den Entwicklungsgang meiner Anschauungen

Digitized by Google
Original from UNIVERSITY OF CALIFORNIA
Generated on 2019-10-24 12:18 GMT / http://hdl.handle.net/2027/uc1.b3252759
Public Domain in the United States, Google-digitized / http://www.hathitrust.org/access_use#pd-us-google

verfolgen werden, so werden Sie sich hoffentlich überzeugen, daß bereits ein hoher Grad von Wahrscheinlichkeit erreicht ist, und ferner veranlaßt mich die Seltenheit des Materials und die Unmöglichkeit, daß ein einzelner alle hier in Betracht kommenden Fragen endgültig löst, Sie zu bitten, mir auch mit Ihrem Material an der Aufklärung dieser Verhältnisse mitzuhelfen.

Als ich im Jahre 1907 das Ihnen größtenteils bekannte Buch über die Physiologie und Pathologie des Bogengangapparates abschloß, hatte ich von diesen Beziehungen zwischen Vestibularapparat und Kleinhirn keine Ahnung. Ich kannte wohl die gebräuchliche Ansicht der Zeit, in welcher ausgesprochen wird, daß das Kleinhirn das Zentrum des Gleichgewichtssinns, das Zentralorgan der Orientierung sei, aber derartig allgemeine Redewendungen haben mich nicht befriedigt und ich bin daher auch in meinem Buche auf diese Angelegenheit nicht eingegangen. Anscheinend waren alle die Reflexerscheinungen, die vom Vestibularapparat ausgehen, vollkommen durch die bereits bekannten Verbindungen des Nervus vestibularis ohne Mitwirkung des Kleinhirns erklärt. Wenn ich den damaligen Stand der Angelegenheit kurz skizzieren darf, so lag die Sache folgendermaßen: Bei Reizung des Vestibularapparates tritt zunächst Nystagmus der Augen auf. Dieser wird dadurch ausgelöst, daß der Vestibularnerv nach dem Durchgang durch das Ganglion vestibulare mit dem Deitersschen Kern in Beziehung tritt. Die Zellen des Deitersschen Kernes senden ihre Axone durch das hintere Längsbündel zu den Kernen des Abducens und Oculomotorius und rufen auf diese Weise den Nystagmus der Augen hervor. Andrerseits senden Zellen des Deitersschen Kernes ihre Axone ins Rückenmark durch die vestibulospinale Bahn und diese sind es, nach meiner damaligen Auffassung, welche die Gleichgewichtsstörungen hervorrufen, die zugleich mit dem Nystagmus auftreten. Sie sehen also, für das Kleinhirn war im ganzen Mechanismus kein Platz. In dieser Zeit wurden mir die eben erschienenen Arbeiten von Marburg und Bing zugesendet, die isolierte Zerstörungen der Kleinhirn-Seitenstrangbahnen bei Hunden gesetzt hatten und nun die ataktischen Erscheinungen der Tiere beschrieben. Die Beschäftigung mit den spinocerebellaren Bahnen hat in mir folgenden Gedankengang ausgelöst: Sie wissen, wenn ich beim Normalen einen rotatorischen Nystagmus nach links erzeuge, so fällt der betreffende nach rechts um. Wenn ich aber den Kopf um 90° nach links drehe, so fällt er jetzt nach vorn, drehe ich den Kopf um 90° nach rechts, so fällt er nach rückwärts. Ich legte mir nun die Frage vor, wie ist diese totale Veränderung der Innervation der Körpermuskulatur zu erklären. In erster Linie wäre es möglich gewesen, daß eine neuerliche Erregung des Bogengangapparates durch die Veränderung der Kopfstellung gesetzt wird und diese die Veränderung der Innervation bewirkt. Diesen Gedanken ließ ich aber sofort wieder fallen, denn ich konnte mir nicht vorstellen, daß, wenn ich bei bereits gedrehter Stellung des Kopfes ausspritze,

Digitized by Google
Original from UNIVERSITY OF CALIFORNIA
Generated on 2019-10-24 12:18 GMT / http://hdl.handle.net/2027/uc1.b3252759
Public Domain in the United States, Google-digitized / http://www.hathitrust.org/access_use#pd-us-google

ich ein anderes Resultat erhalten könnte, außerdem konnte ich ja auch den Kopf unverrückt festhalten und den Körper unter den Kopf drehen. Ich habe später durch das Experiment die Richtigkeit dieser Überlegungen erwiesen. Wenn aber der Bogengangapparat nicht bei dieser Veränderung in Betracht kam, dann konnte es nur die Sensibilität der Muskeln und Gelenke des Kopfes und Halses sein, die proprioceptive Sensibilität Sherringtons. Diese Sensationen mußten an irgend einem Punkte des Gehirns mit den vestibularen Erregungen zusammentreffen und die Veränderung der Innervation der Körpermuskulatur bei Veränderung der Kopfstellung bewirken. Es fragte sich nur, wo ist der Punkt des Gehirns, an welchem dieses Zusammentreffen stattfindet. Kann es der Deiterssche Kern sein? Bei meinen bisherigen Literaturstudien über die histologische Anatomie des Nervus vestibularis hatte ich nie etwas von derartigen Verbindungen gelesen; dagegen war mir bekannt, daß die proprioceptive Sensibilität ausgedehnte Beziehungen zum Kleinhirn besitze, und ich wußte, daß man Verbindungen des Deitersschen Kerns mit dem Kleinhirn vielfach annehme. Hier war also zum erstenmal eine Funktion des Kleinhirns gegeben. Die vestibularen Reaktionsbewegungen konnten im Kleinhirn zustande kommen. In diesem Moment kamen mir auch einige weitere Einfälle. Ich hatte schon wiederholt das Schwanken der Kleinhirnkranken beobachtet und es war mir die Analogie dieses Schwankens mit dem Schwanken der Vestibularkranken aufgefallen. Auch anderen Autoren war ja diese Ähnlichkeit bekannt. So nennt v. Frankl-Hochwart die vestibulare Ataxie direkt eine cerebellare. Jetzt kamen mir aber einige Besonderheiten der cerebellaren Ataxie zum Bewußtsein, die ich bereits beobachtet hatte, ohne denselben aber ein genügendes Augenmerk zugewendet zu haben. Die meisten Kleinhirnkranken haben spontanen Nystagmus, ebenso wie die Labyrinthkranken. Der Unterschied zwischen diesen und den Labyrinthkranken besteht jedoch darin, daß bei der cerebellaren Ataxie die Beziehungen des Nystagmus zur Richtung des Schwankens aufgehoben sind. Diese Patienten können z. B. einen Nystagmus nach links haben und nach links oder auch nach rückwärts fallen; ferner findet sich nicht der Einfluß der Drehung des Kopfes auf die Veränderung der Richtung des Schwankens. Das Fallen nach links oder nach hinten findet statt, gleichgültig wie der Kopf gehalten wird. Ich nahm mir nun vor, sobald als möglich bei derartigen Kranken auch die Reaktionsbewegungen beim Ausspritzen experimentell zu prüfen. Der Zufall war mir günstig. Binnen kurzem fand ich auf der Klinik v. Wagners einen Fall, der alle Erscheinungen eines Kleinhirntumors bot. Der Pat. hatte Kopfschmerzen, Stauungspapille, hochgradige cerebellare Ataxie. Pat. konnte nur schwer stehen, fiel spontan nach rückwärts und nach rechts. Bei Ausspritzung des rechten Ohres konnte ich typischen vestibularen Nystagmus nach links erzeugen, der periphere Vestibularapparat und der Vestibularnerv waren also intakt. Auch das linke Ohr rea-

Digitized by Google
Original from UNIVERSITY OF CALIFORNIA
Generated on 2019-10-24 12:18 GMT / http://hdl.handle.net/2027/uc1.b3252759
Public Domain in the United States, Google-digitized / http://www.hathitrust.org/access_use#pd-us-google

gierte in bezug auf Nystagmus normal. Während ich aber vom linken Ohr aus das spontane Fallen des Pat. in typischer Weise beeinflussen konnte, so daß ich den Pat. durch Drehung des Kopfes nach rechts nach vorne umwerfen konnte, war von der rechten Seite aus das spontane Fallen in keiner Weise beeinflußbar. Ich schloß daraus, daß auf der rechten Seite ein Tumor sitzen müsse. In der Tat bestätigte die später vorgenommene Sektion meine Diagnose. Es fand sich ein großer Tumor der rechten Kleinhirnhemisphäre, der auf die rechte Seite des Wurms übergegriffen hatte. Auf Grund des klinischen Befundes hatte ich bereits dann auf dem Internationalen Otologenkongreß in Budapest meine erste Mitteilung über diese Sache gemacht. Ich habe dann im Laufe des Jahres 1910 eine größere Zahl von Fällen gesehen, bei welchen ich cerebellare Erkrankungen annehmen mußte. Keiner dieser Fälle aber kam zur Operation oder Obduktion. Schließlich hatte ich wieder Gelegenheit, einen zur Operation bestimmten Fall der Klinik v. Eiselsberg zu untersuchen. Es war ein Pat., bei welchem es fraglich war, ob der Kleinhirntumor rechts oder links sitze. Ich untersuchte den Vestibularapparat und erhielt beiderseits typischen calorischen Nystagmus. Die Reaktionsbewegungen aber waren von beiden Seiten aus nicht in normaler Weise auslösbar. Es fehlte nicht jede Beeinflussung des spontanen Falles, aber die normale Reaktion war auch nicht vorhanden. Auf Grund eines Überwiegens der Störungen bei Ausspritzung links nahm ich an, daß der Tumor links sitze. Bei der Operation fand er sich jedoch rechts. Dieser Fall gab mir viel zu denken. Ich erkannte, daß ich in der Diagnostik noch weit entfernt von der Lösung des hier vorliegenden Problems sei. Um diese Zeit fielen mir zwei Bücher in die Hand. Erstens das Buch von Cajal (Histologie du système nerveux de l'homme et des vertébrés. Edition française 1911), das eine außerordentlich genaue Darstellung des Faserverlaufes des Nervus vestibularis gibt. Cajal behauptet hierbei, daß jede Wurzelfaser des Nervus vestibularis in der Rinde des Kleinhirns endigt und auf dem Wege zur Rinde des Wurms eine große Menge von Collateralen auch in die Kleinhirnhemisphären abgibt. Das zweite Buch ist das Buch von Bolk („Das Cerebellum der Säugetiere" 1906), in welchem dieser Autor in genialer Weise dartut, daß die Hemisphären des Kleinhirns höchstwahrscheinlich mit der Innervation der Extremitäten zu tun haben, und zwar der gleichseitigen Extremitäten. Jetzt fielen mir auch ältere Angaben von Nothnagel, Pineles, Mann ein. Nothnagel hatte, wie ich glaube, schon 1876 ausgesprochen, daß nur bei Erkrankungen des Kleinhirnwurms Gleichgewichtsstörungen auftreten. Pineles und Mann hatten auf die gleichseitige Hemiparese bei Kleinhirnaffektionen besonders aufmerksam gemacht. Auch erinnerte ich mich jetzt, daß ja bei Kleinhirnabscessen und Kleinhirnbrückenwinkeltumoren die Ataxie in dem Arm der betreffenden Seite ein regelmäßiges Vorkommen ist und auch schon wiederholt auf unserer Klinik

Digitized by Google
Original from UNIVERSITY OF CALIFORNIA
Generated on 2019-10-24 12:18 GMT / http://hdl.handle.net/2027/uc1.b3252759
Public Domain in the United States, Google-digitized / http://www.hathitrust.org/access_use#pd-us-google

beobachtet worden war. Und nun fiel mir weiters ein Versuch ein, den ich schon vor Jahren angestellt und publiziert hatte, ohne jemals weiter an die Sache zu denken. Durch den Augenarzt, Dozent Sachs, war ich veranlaßt worden, den Gräfeschen Tastversuch während eines vestibularen Reizes zu prüfen. Der Gräfesche Tastversuch besteht darin, daß man die Versuchsperson einen Gegenstand fixieren und dann bei geschlossenen Augen auf denselben zeigen läßt. Bei Augenmuskellähmungen treten hierbei bestimmte Fehler auf. Es fragte sich, wie verhalten sich Normale, wenn sie einen vestibulären Nystagmus haben. Dabei ergab sich, daß, wenn ein Normaler Nystagmus nach links hat, er nach rechts vorbeizeigt. Ich hatte dies konstatiert, aber nicht versucht, eine Erklärung für diese Tatsache zu finden. Jetzt aber fiel mir dieses Experiment wieder ein. Ich dachte mir, wenn bei Erkrankungen des Wurms spontanes Fallen besteht, so müßte bei Erkrankungen der Hemisphären spontanes Vorbeizeigen auftreten, und wenn bei Erkrankungen des Wurms die normale Fallreaktion fehlt, so sollte auch bei Erkrankungen der Hemisphären die normale Reaktion des Vorbeizeigens ausbleiben. Ich habe nun sehr bald Gelegenheit gehabt, 3 Kleinhirnabscesse zu beobachten, bei welchen sich tatsächlich Vorbeizeigen fand. Aber bei diesen Fällen bestand auch ein sehr starker spontaner Nystagmus und es waren öfter auch Fehler in den Bewegungen der gesunden Seite nachweisbar, so daß ich nicht zu einer gesicherten Ansicht kommen konnte. Einer der Fälle war auch bereits in seinem Bewußtseinszustande nicht mehr ganz klar; kurz diese 3 Fälle haben mich wohl aufgemuntert, in dieser Richtung weiterzuprüfen, ohne mir aber die Überzeugung von der Richtigkeit meiner Mutmaßungen beizubringen. Ich habe dann einen Fall untersucht, welcher schon lange vorher an einem Kleinhirnabceß operiert worden war und vollkommen geheilt war. Dieser Mann schien mir tatsächlich bei experimenteller Reizung den Ausfall der Reaktionsbewegung nach einer Richtung in dem Arm der kranken Seite zu bieten. Aber hier war wieder die Größe des Abweichens der gesunden Seite so gering, daß ich auch hier mich nicht entschließen konnte, die Sache als sicher anzunehmen. Dann kam ein Fall von operierter Kleinhirncyste, bei welchem aber ähnlich geringe Reaktionen auftraten, so daß ich das anscheinende Fehlen der Reaktionsbewegung im Arm der kranken Seite nach einer Richtung nicht mit voller Bestimmtheit verwerten konnte. Schließlich beobachtete ich noch einen geheilten Kleinhirnabceß, bei welchem der Ausfall in der Reaktionsbewegung der kranken Seite sehr deutlich erschien, gegenüber der kräftigen Reaktionsbewegung der gesunden Seite.

Ferner beobachtete ich einen Fall der Klinik v. Wagner, bei welchem die Reaktionsbewegungen der oberen Extremitäten (im Schultergelenk geprüft) keine deutliche Störung zeigten, dagegen fanden sich spontane Störung des Gleichgewichts und Störungen der Fallreaktion durch Ausspritzen bei normalem

Digitized by Google
Original from UNIVERSITY OF CALIFORNIA
Generated on 2019-10-24 12:18 GMT / http://hdl.handle.net/2027/uc1.b3252759
Public Domain in the United States, Google-digitized / http://www.hathitrust.org/access_use#pd-us-google

Nystagmus. Ich stellte die Diagnose auf Tumor des Wurms und die wenige Tage später vorgenommene Obduktion ergab tatsächlich einen solchen (Tuberkel), neben einem zweiten kleinen Herd in der rechten Kleinhirnhemisphäre.

Ich war jetzt durch diese Beobachtungen in meiner Ansicht soweit gefestigt, daß ich Fälle mit derartigen Störungen in der Gesellschaft der Ärzte und in der neurologischen Gesellschaft in Wien vorstellte und über meine Beobachtungen auf der Versammlung südwestdeutscher Neurologen in Baden-Baden und als Gast der British Medical Association in London Mitteilungen machte. In London hatte ich nun durch die Güte Sir Horsleys Gelegenheit, 4 Fälle von operierten und geheilten Kleinhirnkranken zu untersuchen. Bei dreien dieser Kranken konnte ich auf Grund der vestibularen Prüfung die Diagnose stellen, daß sie an der linken Kleinhirnhemisphäre operiert worden sein mußten. Bei allen diesen Kranken fehlte die Reaktionsbewegung nach links am Arm der kranken Seite, wenn ich einen Nystagmus nach rechts hervorrief. Die Reaktionen des rechten Arms und des linken Arms nach rechts waren in allen 3 Fällen so kräftig, daß ein Zweifel über das Fehlen der obenerwähnten Reaktion nicht auftreten konnte. Der 4. Pat. bot bei der Untersuchung der Reaktionsbewegungen der Extremitäten ein völlig normales Verhalten. Ich war zunächst betroffen, faßte mich aber bald, indem ich mir dachte, dann muß der Pat. eben am Wurm operiert sein, und wenn ich die Fallbewegungen prüfe, so muß ich hier einen Ausfall finden. In der Tat konnte ich bei diesem Pat. beim Ausspritzen des rechten Ohres zwar einen lebhaften Nystagmus, aber kein Fallen hervorrufen, während Ausspritzen des linken Ohres zugleich mit dem Nystagmus typisches Fallen bewirkte. Ich diagnostizierte, daß der Pat. an einem Tumor des rechten Wurms operiert worden sein müsse. In der Tat bestätigte Horsley sofort meine Diagnose. Ich habe später die genaue Krankengeschichte des Falles erhalten. Horsley hatte beim ersten Akt die Dura über dem Kleinhirnwurm inzidiert, da sie außerordentlich gespannt war. Als er dann 8 Tage später den zweiten Akt anschließen wollte, um den Tumor zu suchen, fand er diesen bereits zwischen Haut und Dura liegen. Er war spontan durch den Schlitz der Dura hindurch ausgestoßen worden und erwies sich als Gliom. Zu diesen Fällen kam noch ein von Dr. West operierter Kleinhirnabsceß, der ebenfalls Ausfall der Reaktionsbewegung nach einer Richtung im Arm der operierten Seite aufwies.

Nach Wien zurückgekehrt, hatte ich zunächst Gelegenheit, wieder in einem Falle einen Tumor des Wurms zu diagnostizieren und 3 Monate später meine Diagnose durch die Obduktion zu bestätigen. Auch in diesem Falle waren die Reaktionsbewegungen der oberen und unteren Extremitäten (Schulter- und Hüftgelenk) normal, es bestand spontanes Fallen nach links hinten, das durch Ausspritzen des rechten Ohres typisch beeinflußbar war, während Aus-

Digitized by Google
Original from UNIVERSITY OF CALIFORNIA
Generated on 2019-10-24 12:18 GMT / http://hdl.handle.net/2027/uc1.b3252759
Public Domain in the United States, Google-digitized / http://www.hathitrust.org/access_use#pd-us-google

spritzen des linken Ohres zwar normalen Nystagmus, normale Reaktionsbewegungen der Extremitäten, aber keinerlei Veränderung des spontanen Fallens hervorrief. Der weitere Verlauf des Falles war ein sehr komplizierter, so daß von neurologischer Seite wiederholt Bedenken gegen die Richtigkeit meiner Diagnose ausgesprochen wurden. Ich konnte selbst kurze Zeit vor dem Tode die Diagnose nicht mehr stellen, da Pat. kaum mehr zu untersuchen war, nicht stehen konnte und Aufforderungen nicht mehr nachkam. Die erste Untersuchung aber hatte ich zu einer Zeit angestellt, zu welcher Pat. noch sehr gut untersuchbar war und lediglich die oben beschriebenen Störungen neben den Allgemeinsymptomen des Hirntumors darbot. Es beweist dieser Fall, wie wichtig es ist, rechtzeitig und frühzeitig zu untersuchen.

Ich habe dann im November 1910 Gelegenheit gehabt, einen weiteren beweisenden Fall von Kleinhirnhemisphärenabsceß selbst zu diagnostizieren und zu operieren. Zufälligerweise war Dr. Boivie aus Stockholm bei der Diagnose und Operation anwesend. Es war ein junger Bursche, an dem ich egen Sinusthrombose die Radikal- und Sinusoperation vorgenommen hatte. Nach der Operation ging es dem Pat. 2 Tage recht gut, dann aber traten allgemeine cerebrale Symptome auf, Schläfrigkeit, Kopfschmerzen, und bei der Untersuchung ergab sich, daß Pat. mit dem rechten Arm ca. 15 *cm* nach rechts vorbeizeigte. Spritzte ich das linke Ohr kalt aus, so bekam ich kräftigen Nystagmus nach rechts, dabei zeigten der linke Arm und beide Füße typisch nach links vorbei, während der rechte Arm nur wenig schwächer nach rechts vorbeizeigte. Kaltes Ausspritzen des rechten Ohres dagegen bewirkte stärkeres Vorbeizeigen des rechten Armes und kräftiges Vorbeizeigen aller übrigen 3 Extremitäten. Nachdem dieser Zustand einen Tag unverändert bei wiederholter Prüfung bestanden hatte, schritt ich zur zweiten Operation und eröffnete einen Kleinhirnabsceß, der unmittelbar anschließend an das Labyrinth nach außen und rückwärts davon gelegen war. Am Tage nach der Operation zeigte Pat. mit dem rechten Arm noch vorbei. 2 Tage später war der spontane Fehler dauernd verschwunden. Dagegen ließ sich jetzt beständig mit voller Deutlichkeit der Ausfall der Zeigereaktion nach links im rechten Arme nachweisen, wie ich dies auch Herrn Prof. Urbantschisch, Prof. Redlich und vielen anderen demonstrieren konnte. Spritzte ich nämlich das linke Ohr mit kaltem Wasser aus, so zeigten linker Arm und beide untere Extremitäten typisch nach links vorbei, während der rechte Arm keinen Fehler aufwies, sondern vollkommen unbeeinflußt genau richtig zeigte. Dieser Zustand blieb ca. 6 Wochen lang bestehen, dann aber trat zu meiner großen Überraschung und anfänglichen Bestürzung die Zeigereaktion im rechten Arm nach links wieder auf. Der Kleinhirnabsceß war zu dieser Zeit schon in voller Heilung begriffen und die Fernwirkungen des Abscesses (entzündliches collaterales Oedem) bereits abgelaufen. Ich konnte mir zunächst die Wiederkehr der Re-

Digitized by Google
Original from UNIVERSITY OF CALIFORNIA
Generated on 2019-10-24 12:18 GMT / http://hdl.handle.net/2027/uc1.b3252759
Public Domain in the United States, Google-digitized / http://www.hathitrust.org/access_use#pd-us-google

aktion im Arm nicht erklären, denn ich war überzeugt, d) zerstörtes Kleinhirngewebe natürlich nicht wieder aufgebaut werden könn und sträubte mich auch gegen die Annahme, daß etwa andere Teile des K inhirns die ausgefallene Funktion übernommen haben sollten. Nach reiflich r Überlegung kam ich zu folgender Ansicht. Bei der bisherigen Prüfung hatte ch ja nur die Reaktionsbewegungen im Schulter- und Hüftgelenk untersuch hierbei kamen für den Arm fast ausschließlich der Musculus deltoideus und iceps in Betracht. Nun war mir aber klar, daß ja auch bei Bewegungen in anderen Gelenken, also z. B. im Ellbogengelenk, Handgelenk, Kniegelenk un Fußgelenk Reaktionsbewegungen auftreten müßten, wenn ich die Bewegun en dieser Gelenke isoliert zu prüfen imstande wäre. Ich habe nun durch ufstützen des Ellbogens auf eine Armlehne die Bewegungen im Ellbogengele ık und durch Aufstützen des Unterarms auf die Rückenlehne eines Sessels (ie Bewegungen im Handgelenk isoliert geprüft und konnte dabei einen isolier en Ausfall der Reaktionsbewegungen im rechten Handgelenk nach links k nstatieren. Dieser Ausfall ließ sich bei allen Handstellungen, gleichgültig, ob der Unterarm proniert oder supiniert war, mit absoluter Deutlichkeit na chweisen und ich habe den Pat. in diesem Zustande in der Gesellschaft der Ärzte und in der Otologischen Gesellschaft in Wien demonstriert. Aus diesem Falle zog ich den Schluß, daß in der Kleinhirnrinde eine Lokalisation nach Gelenken, nach Bewegungsrichtungen und nach der Stellung der Extremität bestehen müsse. Über die Notwendigkeit der beiden ersten Annahmen brauche ich wohl nicht zu diskutieren; was die letzte Annahme anbelangt, muß ich einige Worte hinzufügen. Die Reaktion nach links fehlte im rechten Handgelenk sowohl, wenn die Vola nach abwärts, als auch wenn sie nach aufwärts gerichtet war. Dagegen war die Reaktion nach rechts bei beiden Handstellungen typisch vorhanden. Nun wird für die Innervation nach rechts bei Vola nach abwärts dasselbe Muskelpaar, nämlich die Musculi flexor und extensor carpi ulnares cerebellar innerviert, wie für die Innervation nach links bei Vola nach aufwärts. In dem einen Fall ist aber die Reaktion vorhanden, während sie im anderen Fall fehlt. Daraus muß mit absoluter Sicherheit der Schluß auf eine mindestens doppelte Vertretung der bewegenden Muskeln des Handgelenks in der Kleinhirnrinde gezogen werden.

8 Wochen später ist — nach vollkommener Ausheilung des Abscesses — eine neuerliche Veränderung mit dem Kranken vor sich gegangen, die von sehr wesentlicher Bedeutung ist. Als ich nämlich jetzt die Reaktion im Handgelenk wieder prüfen wollte, stellte es sich heraus, daß weder im rechten noch im linken Handgelenk durch Drehung irgendwelche Reaktionen auslösbar waren. Nur Ausspritzen des linken Ohres mit ganz kaltem Wasser rief noch im linken Handgelenk eine Reaktion hervor, während sie im rechten Handgelenk fehlte. Es war zugleich mit der vollständigen Heilung eine sehr wesent-

Digitized by Google
Original from UNIVERSITY OF CALIFORNIA
Generated on 2019-10-24 12:18 GMT / http://hdl.handle.net/2027/uc1.b3252759
Public Domain in the United States, Google-digitized / http://www.hathitrust.org/access_use#pd-us-google

liche Herabsetzung der Erregbarkeit im gesamten Vestibularsystem eingetreten, wodurch die pathologischen Erscheinungen total verdeckt und für die Untersuchung nahezu unzugänglich geworden waren.

Seit diesem Falle habe ich keinen weiteren, sei es durch Operation, sei es durch Obduktion konstatierten Kleinhirnfall gesehen. Zur Zeit der Niederschrift dieses Vortrages ist ein neuerlicher Fall von Tumor der linken Kleinhirnhemisphäre hinzugekommen, bei welchem ich auf Grund der Allgemeinsymptome des Hirntumors und auf Grund des Ausfalles der Zeigereaktion im linken Arm und Handgelenk nach rechts und zeitweise auch nach oben die Diagnose gestellt hatte. Während meiner Abwesenheit von Wien wurde der Fall auf der Klinik Eiselsberg operiert, starb aber beim ersten Akte. Die Obduktion ergab ein pflaumengroßes, cystisch erweichtes Gliom der linken Kleinhirnhemisphäre im vorderen Anteil derselben. Es ist dies der erste Fall, bei welchem ich vor der Operation die Diagnose eines Kleinhirnhemisphärentumors stellen konnte.

Ich möchte ihnen noch über Versuche berichten, die ich begonnen, aber noch nicht abgeschlossen habe. Auf dem Physiologenkongreß in Wien (1910) demonstrierte Trendelenburg aus Freiburg i. Br. seine Methode der reizlosen Großhirnausschaltung. Sie besteht darin, daß über einem bestimmten Rindenzentrum die Dura freigelegt wird und nun durch einen aufgelegten Eisbeutel eine Abkühlung der betreffenden Hirnpartie bewirkt wird. Im Moment der Abkühlung tritt eine Lähmung der kontralateralen Extremität ein. Sowie die Abkühlung ausgesetzt wird, funktioniert die betreffende Extremität wieder normal. Ich habe nun diesen Versuch am Menschen wiederholt, um auf diese Weise eine temporäre Ausschaltung der Kleinhirnrinde zu bewirken. Zur Zeit der Niederschrift dieses Vortrages ist es mir an dem bereits besprochenen Fall mit ausgeheiltem Kleinhirnabsceß tatsächlich gelungen, durch Abkühlung der unmittelbar hinter dem Ohre gelegenen, nur von Haut und Dura bedeckten weichen Kleinhirnpartie mittelst Äthylchloridsprays ein eklatantes Vorbeizeigen der rechten oberen und unteren Extremität nach rechts herbeizuführen, während die linken Extremitäten dauernd normal zeigten und auch keinerlei Nystagmus bestand. Damit ist der Beweis für die Rindenlokalisation bestimmter Bewegungsrichtungen im Kleinhirn erbracht, und es wird nur unsere Aufgabe sein, an weiteren geeigneten Fällen auch für die übrigen Kleinhirnpartien die besondere Funktion nachzuweisen.

Digitized by Google
Original from UNIVERSITY OF CALIFORNIA
Generated on 2019-10-24 12:18 GMT / http://hdl.handle.net/2027/uc1.b3252759
Public Domain in the United States, Google-digitized / http://www.hathitrust.org/access_use#pd-us-google

Aus der k. k. Universitäts-Ohrenklinik in Wien. (Vorstand: Professor Dr. V. Urbantschitsch.)

Syphilis als Ursache isolierter retrolabyrinthärer Vestibularerkrankung.

Von Dr. **Oscar Beck**, Assistenten der Klinik.

Gerade jetzt, wo die Frage nach der neurotoxischen Wirkung des Arsenobenzols im Mittelpunkte des Interesses der Dermatologen steht, wo von verschiedenen Autoren und auch von mir diesbezügliche Fälle demonstriert und publiziert wurden, erschien es wichtig, nachzuforschen, welche Nervenläsionen bei nicht mit Salvarsan behandelten Fällen sich finden und ob die nervösen Elemente des Ohres durch die Lues in ähnlicher Weise alteriert werden können wie bei Kranken, denen das Ehrlichsche Präparat injiziert wurde.

Denn das Verhalten des Ohres bei Syphilis wurde bisher nur sehr wenig studiert, wodurch die Beurteilung der Wirkungsweise des Salvarsan wesentlich erschwert wird. Selbst Gerber, der sich mit dem Gebiete der Lues der oberen Luftwege und ihrer Grenzgebiete viel beschäftigte, verlegt in seinem Buche den Schwerpunkt auf die Erscheinungen in den oberen Luftwegen. Es waren vor allem die Erkrankungen des Vestibularnerven, die nach Verabfolgung des Ehrlichschen Präparates prävalierten. Bei einer Anzahl der von mir beobachteten Fälle[1]) bildete sich die Affektion gänzlich zurück, bei zweien ist noch keine Restitutio eingetreten, obwohl schon Monate seit der Behandlung mit Salvarsan verstrichen sind.[2])

Auf die Art der Diagnosestellung einer isolierten Erkrankung der nervösen Elemente des Vestibulargebietes will ich an dieser Stelle nicht näher eingehen und auf Ruttins[3]) diesbezügliche Arbeit verweisen.

Für die klinische Diagnose scheint es bedeutungslos, ob das periphere oder zentrale Neuron primär erkrankt, zumal meist beide betroffen sind und das wesentliche in einer Affektion der reizleitenden Elemente gelegen ist.

---

[1]) O. Beck, Über transitorische Fasererkrankung des N. vestibularis bei mit Ehrlich 606 behandelten Kranken. Med. Klinik, 1910, Nr. 56 und Österr. otolog. Gesellsch., 1910 u. 1911.

[2]) O. Beck, Beobachtungen über das Verhalten des menschlichen Gehörorganes bei mit Salvarsan behandelten Syphilitikern. Münchener med. Wochenschr., 1911, Nr. 3.

[3]) E. Ruttin, Zur Differentialdiagnose der Labyrinth- und Hörnervenerkrankungen. Zeitschr. f. Ohrenhk. u. die Krankh. d. oberen Luftwege, 1908, Bd. 57, H. 4.

Generated on 2019-10-24 12:18 GMT / http://hdl.handle.net/2027/uc1.b3252759
Public Domain in the United States, Google-digitized / http://www.hathitrust.org/access_use#pd-us-google
Digitized by Google
Original from UNIVERSITY OF CALIFORNIA

Daß Erkrankungen des Ramus vestibularis allein zu den Seltenheiten gehören, erklärt sich aus der verhältnismäßig großen Widerstandskraft, die dieser Nerv gegen Noxen toxischer und traumatischer Natur besitzt.

Bei intracraniellen Prozessen, die durch Kompressionswirkung den Stamm des Nervus octavus drücken, wird der Ramus cochlearis in der Regel früher befallen als der Vestibularis. Bei medikamentösen Intoxikationen, speziell Salicyl und Chinin, sehen wir oft nur cochleare Symptome bei vollständiger Intaktheit des Vestibularapparates. Auch bei alter Lues scheinen die Verhältnisse ähnlich zu liegen. Gelegentlich der Untersuchung einer größeren Anzahl von Kranken mit syphilitischer Innerohrerkrankung konnte ich zeigen, daß die Erkrankungen des cochlearen Labyrinthanteiles stark prävalieren und daß bei gleichzeitigem Befallensein des Cochlear- und Vestibularapparates die Symptome von seiten des Hörastes überwiegen.[1])

Im selben Sinne sagt auch Ruttin[2]): „Eine typische Erkrankung des Nervenstammes, das Neurofibrom des VIII. Hirnnerven, tritt immer unter dem Bilde einer Labyrintherkrankung, d. h. mit Symptomen seitens des Cochlear- und Vestibularapparates zugleich auf. Nicht selten findet man sogar beim Neurofibrom und den Brückenwinkeltumoren akute, anfallsweise auftretende Anfälle von Schwindel und Steigerung des bestehenden Nystagmus, doch ist die Schwerhörigkeit und das Ohrensausen meist schon lange und konstant vorhanden.

Um so merkwürdiger mußte daher das gehäufte Auftreten von Vestibularaffektionen nach Salvarsan anmuten, ein Faktum, auf das wir zuerst aus der Wiener Ohrenklinik hingewiesen haben und das von verschiedenen Autoren auch in Deutschland bestätigt wurde.

Die Annahme einer elektiven Wirkung des Salvarsans resp. des Arsens auf den Vestibularis ist — wenigstens für manche Fälle — nicht ganz von der Hand zu weisen. Nervendegenerationen nach Injektionen von Arsacetin sind ja allgemein bekannt und betreffen den Opticus und Octavus. Wichtig scheint aber Röthigs Untersuchung, daß nach Arsacetin der Vestibularis früher degenerativ betroffen wird als der Opticus. Injiziert man weißen Mäusen Arsacetin und tötet sie vor dem 30. Tage, so kann man zu einer Zeit, wo der Opticus gänzlich normal erscheint, schon hochgradige Veränderungen im Gebiete des Nervus vestibularis nachweisen.[3]) Nach den Experimenten von Ehr-

---

[1]) O. Beck, Über die Erkrankungen des inneren Ohres und deren Beziehung zur Wassermannschen Serumreaktion. Monatsschr. f. Ohrenhk., Nr. 1, 1910.

[2]) E. Ruttin: Zur Differentialdiagnose der Labyrinth- und Hörnervenerkrankung. Zeitschr. f. Ohrenhk. u. f. d. Krankh. d. oberen Luftwege, Bd. 57, H. 3.

[3]) Paul Röthig, Weitere Untersuchungen am Zentralnervensystem von mit Arsacetin behandelten Mäusen. Deutsche med. Wochenschr., Nr. 50, 1909.

Digitized by Google
Original from UNIVERSITY OF CALIFORNIA
Generated on 2019-10-24 12:18 GMT / http://hdl.handle.net/2027/uc1.b3252759
Public Domain in the United States, Google-digitized / http://www.hathitrust.org/access_use#pd-us-google

lich ruft die Einverleibung von Salvarsan bei weißen Mäusen keine Dreh- oder Tanzbewegungen hervor und hat keine schädigende Wirkung auf das Auge oder das Ohr. Doch muß die Frage noch offen bleiben, ob das Ergebnis des Tierversuches vollinhaltlich für den Menschen gelten kann.

Andrerseits sind in der Literatur Fälle beschrieben, wo sich bei Syphilitikern, die nicht mit Salvarsan behandelt wurden, retrolabyrinthäre Vestibularaffektionen fanden, und ich selbst hatte Gelegenheit, bei der systematischen Untersuchung des großen Luesmateriales des allgemeinen Krankenhauses zwei diesbezügliche Fälle zu beobachten, die nach mancher Richtung hin einen interessanten Befund boten.

Frankl-Hochwart[1]), der durch viele Jahre dem Menièrschen Symptomenkomplex seine Aufmerksamkeit zuwendete, erwähnt in seinem Buche einen Fall von isoliertem Vestibularschwindel. Erst später stellten sich cochleare Symptome ein. Eine Funktionsprüfung des Vestibularapparates, die damals noch nicht ausgebildet war, ist bei diesem Kranken nicht verzeichnet, auch nicht, ob Syphilis als Ätiologie in Frage kommt.

In dem Falle von Bárány[2]) bestand ein völlig normales Gehör bei totaler Ausschaltung der Vestibularfunktion und außer subjektiven Reizerscheinungen ein objektiv nachweisbarer typischer Nystagmus zur gesunden Seite. Die Patientin hatte eine ältere Lues, auf deren Basis sich die Symptome entwickelten. Nach einer spezifischen Kur trat vollständige Rückbildung ein.

Ähnlich ist das Krankheitsbild eines Mannes, den Bondy[3]) an der Wiener Ohrenklinik beobachtete. Nach Rückbildung der Initialsklerose trat ein nur sehr schwaches Exanthem auf. Der Kranke wurde lege artis mit Quecksilberinjektionen behandelt. Ohne daß man einen Grund hiefür finden konnte, trat plötzlich intensiver Kopfschmerz und Schwindel auf. 2 Wochen später war der rechte Facialis paretisch und das Gehör dieser Seite beträchtlich reduziert. Nach völligem Rückgang dieser Erscheinungen hörte der Pat. 11 *m* Flüstersprache, als sich eine isolierte Ausschaltung des rechten Vestibularnerven einstellte.

Diesem Falle kommt eine besondere Bedeutung zu. Es handelt sich um ein Nervenrezidiv, das nacheinander den Nervus facialis, cochlearis und vestibularis befallen hatte. Der früher aufgetretene Hautausschlag war nur sehr schwach.

Man könnte also das Neurorezidiv als Äquivalent eines Hautrezidives (im weitesten Sinne) deuten, und zwar derart, daß jener Teil der Spirochäten, der

[1]) Frankl-Hochwart, Der Menièresche Symptomenkomplex. Wien 1906.

[2]) R. Bárány, Jahrb. f. Psych., 1907, S. 373.

[3]) G. Bondy, Demonstration in der Österr. otol. Gesellsch., Dezember 1909 Neuritis nervi vestibularis et facialis luetica.

Digitized by Google
Original from UNIVERSITY OF CALIFORNIA
Generated on 2019-10-24 12:18 GMT / http://hdl.handle.net/2027/uc1.b3252759
Public Domain in the United States, Google-digitized / http://www.hathitrust.org/access_use#pd-us-google

keine Hauterscheinungen machte, die Nervenveränderungen bewirkte. Dies erscheint um so plausibler, da das Exanthem nur sehr schwach war, also wenig Spirochäten in den Hautgefäßen zirkulierten.

Für jene von mir beschriebenen Fälle, wo im Anschlusse an eine Initialsklerose Salvarsan injiziert wurde, bei denen noch keine Haut- oder Schleimhauterscheinungen bestanden und bei negativem Wassermann sich Nervenerscheinungen fanden, gibt Ehrlich eine analoge Erklärung. Ehrlich will solche Fälle nicht als Arsenneuritis gedeutet haben (analog der Atoxylamaurose), sondern glaubt, daß zwischen Haut- und Nervenlokalisation ein gewisses Vikariieren vorhanden sei.

Hält man an dieser Erklärung fest, dann würde es sich um Luesrezidiven bei negativem Ausfall der Serumreaktion handeln.

Eine definitive Entscheidung dieser Frage muß dem Syphilidologen vorbehalten bleiben, während wir uns inzwischen mit der bloßen Konstatierung dieses Faktums bescheiden.

In der Österreichischen otologischen Gesellschaft hat Neumann[1]) einen Pat. demonstriert, der Ende Februar 1910 am Frenulum ein hartes Geschwür aquirierte. Mitte März wurde der Kranke mit Hydrargyrum-Succinimidinjektionen behandelt. In der Nacht nach der 15. Injektion erwachte Pat. wegen sehr starken Sausens im rechten Ohre und kurz darauf stellte sich heftiger Drehschwindel ein, begleitet von Erbrechen, kaltem Schweiß und Vernichtungsgefühlen. Die akuten Vestibularerscheinungen dauerten einige Tage, nachher klagte Pat. über Schwindel bloß bei brüsken Kopfbewegungen.

In der Annahme, daß Lues die Ursache dieser Erscheinungen sei, wurden weitere 17 Injektionen verabreicht. Anschließend an diese Injektionen bekam Pat. eine Abducensparese derselben Seite, weshalb man sich veranlaßt sah, eine Salvarsaninjektion (0·45 *g*) zu verabfolgen. Die Vestibularaffektion ging nach mehr als einer Woche zurück, die Abducensparese wurde nur gebessert. Gehör war stets vorhanden.

Auch bei diesem Kranken hatte sich die Vestibularerkrankung auf rein luetischer Basis entwickelt.

Alle diese Fälle haben das Gemeinsame, daß sich die Affektion des Vestibularapparates durch jene subjektiven Begleiterscheinungen klinisch manifestierte, die wir bei eitrigen Erkrankungen des Labyrinths zu sehen gewohnt sind und oft zuerst unsere Aufmerksamkeit nach dieser Richtung lenken.

Bei eitrigen Prozessen gehören Labyrinthiden ohne klinisch manifeste Symptome zu ganz enormen Seltenheiten.

---

[1]) H. Neumann, Österr. otolog. Gesellsch., 28. XI. 1910.

Digitized by Google
Original from UNIVERSITY OF CALIFORNIA
Generated on 2019-10-24 12:18 GMT / http://hdl.handle.net/2027/uc1.b3252759
Public Domain in the United States, Google-digitized / http://www.hathitrust.org/access_use#pd-us-google

Bei tuberkulösen Erkrankungen können allerdings die Symptome sehr geringe sein. Bárány hat einen derartigen Fall beschrieben, bei dem nach der Operation innerhalb 6 Wochen eine Zerstörung des Labyrinths ohne Symptome eingetreten war. Ruttin hat noch zwei nicht veröffentlichte Fälle von symptomloser Zerstörung des Labyrinthes beobachtet, und zwar bei nicht tuberkulöser Eiterung. Besonders der eine Fall ist bemerkenswert, da unter Ruttins Augen innerhalb 3 Tagen die vollständige Zerstörung des Labyrinthes ohne die geringsten Symptome, auch ohne jeden Nystagmus erfolgte. Damit ist der einwandfreie Nachweis geliefert, daß unter Umständen (allerdings, wie es scheint, sehr selten) innerhalb kurzer Zeit das Labyrinth symptomlos ausgeschaltet werden kann.

Daß aber durch Lues eine Konsumption des Vestibulargebietes, speziell der nervösen Elemente, bei vollkommen intaktem Mittelohr und Fehlen jeglicher subjektiver Labyrinthsymptome bedingt sein kann, ist eine fast unbekannte Tatsache, die die von Stein und mir fast gleichzeitig beobachteten Fälle beweisen. Obwohl anamnestisch nichts für eine Ausschaltung des Vestibularis sprach, war im Falle Steins eine hochgradige Herabsetzung in der Erregbarkeit beider Seiten vorhanden, in meinem Falle eine einseitige komplette Unerregbarkeit für alle Reize.

Der Fall von Stein scheint mir wegen seines klinischen Verlaufes und des Befundes an den Vestibularapparaten von Bedeutung zu sein, weshalb ich auch der Vollständigkeit halber die wichtigsten Punkte aus der Anamnese und dem Befunde genauer anführe[1]):

Vor 8 Jahren bemerkte der Pat. ein Geschwür am Penis. Ausschläge, Drüsenschwellungen oder irgendwelche Schleimhautveränderungen hat er nie beobachtet. Schwindel hat niemals bestanden, wohl aber Unsicherheit beim Gehen im Dunklen, die sich besonders beim Gehen auf unebenem Boden zeigt. Die Hörweite für Flüstersprache beträgt beiderseits 6—8 *m*. Die Stimmgabelprüfung ergibt das Bild einer leichten Laesio auris internae.

Der Vestibularapparat der rechten Seite ist für kalorische Reize total ausgeschaltet, der linke zeigt eine hochgradige Herabsetzung seiner thermischen Erregbarkeit. Nach 10maliger Rechts- resp. Linksdrehung dauert der Nystagmus 3 resp. 4 Sekunden.

Das Blutserum zeigt vollständige Komplementablenkung.

Dieser Fall von Stein ist als isolierte retrolabyrinthäre Vestibularausschaltung deshalb nicht ganz einwandfrei zu verwerten, da eine geringe Reduktion des Gehörs im Sinne einer herabgesetzten Perceptionsfähigkeit des Cochlearapparates bestand und die Vestibularapparate doch noch spurweise

[1]) Konrad Stein, Beitrag zur klinischen Pathologie des Vestibularapparates. Med. Klinik, 1911, Nr. 10.

Digitized by Google
Original from UNIVERSITY OF CALIFORNIA
Generated on 2019-10-24 12:18 GMT / http://hdl.handle.net/2027/uc1.b3252759
Public Domain in the United States, Google-digitized / http://www.hathitrust.org/access_use#pd-us-google

erregbar waren. Stein hat den Fall auch nicht in diesem Sinne gedeutet, sondern Schlüsse für die Frühdiagnose einer cerebralen Arteriosklerose gezogen. Für uns gewinnt dieser Befund aber dadurch an Bedeutung, weil sich diese hochgradigen vestibularen Veränderungen ohne manifeste subjektive Symptome entwickelt haben und daher eine Analogie — auch abgesehen von der luetischen Ätiologie — für meine Beobachtungen an dem zweiten hier mitgeteilten Fall darstellen.

Aus der Krankengeschichte meines ersten Falles seien nur kurz folgende Daten hervorgehoben:

M. G., 17 Jahre, ledig, Hilfsarbeiterin, zeigt bei der Aufnahme auf die Abteilung des Prof. Ehrmann zwei etwa hellergroße Sklerosen an den kleinen Labien und Schwellung des linken großen Labium. Belegte Ulcerationen am Scheideneingang links. Skleradenitis inguinalis bilateralis.

12 Tage später vereinzelte Flecke am Stamm. Kalomelinjektionen. Nach weiteren 10 Tagen Auftreten eines dichten, kleinmakulösen Exanthems.

6 Tage nach dem Erscheinen des Exanthems Klagen über starken Schwindel, weshalb mir die Pat. von Dr. Königstein zur otologischen Untersuchung zugewiesen wurde.

Die Kranke gab an, schon seit 8 Tagen besonders des Morgens, und zwar bei rascheren Kopfbewegungen Schwindel verspürt zu haben, der in der letzten Zeit an Intensität deutlich zugenommen hatte.

Die Trommelfelle und das Mittelohr ergaben beiderseits normalen Befund, das Gehör ist vollkommen intakt und der Stimmgabelbefund ohne Besonderheit.

Es besteht deutlicher horizontaler und rotatorischer Nystagmus nach rechts, der so kräftig ist, daß bei Blickrichtung nach links noch Augenbewegungen nach rechts deutlich erkennbar sind (Nystagmus 3. Grades).

Bei Anstellung des Rombergschen Versuches fällt die Kranke bei geschlossenen Augen nach links bei aufrechter Kopfhaltung. Wird der Kopf nach rechts gedreht, besteht die Tendenz des ganzen Körpers nach vorn, bei Linksdrehung des Schädels die Tendenz, nach rückwärts zu fallen. Die linke Seite ist für thermische Reize über und unter Körpertemperatur nicht erregbar, die Drehreaktion gibt ein negatives Resultat. Der rechte Vestibularapparat ist dagegen für alle ihm zugeleiteten Reize in typischer Weise ansprechbar.

Auf Grund dieses Befundes erscheint die Diagnose einer retrolabyrinthären Vestibularerkrankung gefestigt.[1])

[1]) Mit dieser Diagnose wurde die Pat. von Dr. Königstein aus der Abteilung Ehrmann in der dermatologischen Gesellschaft demonstriert.

Digitized by Google
Original from UNIVERSITY OF CALIFORNIA
Generated on 2019-10-24 12:18 GMT / http://hdl.handle.net/2027/uc1.b3252759
Public Domain in the United States, Google-digitized / http://www.hathitrust.org/access_use#pd-us-google

Diesen Befund konnte ich durch 14 Tage erheben, obgleich in der letzten Zeit die subjektiven Vestibularerscheinungen stark nachließen. Nach 2 Wochen stellte sich die normale Erregbarkeit wieder ein.

Dieser Fall beansprucht nach mehreren Richtungen hin unser Interesse, denn es handelt sich erstens um eine ganz isolierte Erkrankung der nervösen Elemente des Vestibulargebietes.

Bei den früher zitierten Fällen bestanden ja außer der Vestibularerkrankung, wenn auch nicht gleichzeitig, doch Erscheinungen von seiten des Nervus cochlearis und facialis mit Ausnahme der Pat. von Bárány.

Zweitens hatten sich bei meiner Kranken die Vestibularaffektion in einem ganz frühen Stadium der Syphilis entwickelt, coincident mit dem ersten Exanthem. Wenn auch Erscheinungen von seiten des Cochlearapparates bei ganz rezenter Lues nicht so selten sind, so muß ich doch Alexander[1]) beipflichten, daß derartig schwere Erscheinungen im vestibularen Labyrinthteile bis zum 6. Monate nach der Infektion zu den größten Seltenheiten gehören. Denn ich verfüge bereits über eine exakt untersuchte Beobachtungsreihe von 400 Syphilitikern und außer jenen Fällen, die mit Salvarsan behandelt wurden, ist der eben angeführte der einzige, der auf der Basis von Lues in einem so rezenten Stadium den Symptomenkomplex der isolierten Ausschaltung des Nervus vestibularis zeigt.

Der Einwurf, daß die Erkennung dieses Symptomenkomplexes eine Errungenschaft der neuesten Otologie ist und erst durch die Untersuchungen Ruttins, der dieses Krankheitsbild durch logische Überlegung erschloß, auf klinische Basis gestellt wurde, vermag die Annahme nicht zu entkräften, daß isolierte Erkrankungen der nervösen Elemente des Vestibularapparates nicht nur in einem so rezenten, sondern auch in jedem Stadium der Syphilis nur ganz vereinzelt vorkommen.

Man könnte nur annehmen, daß derartige Labyrinthsymptome früher falsch gedeutet wurden, indem man beim Auftreten so heftiger Menière-Attacken nicht an eine labyrinthäre Ätiologie dachte. Erscheinungen, die den Kranken so stark quälen, wie eine Vestibularausschaltung, sind auch vom Dermatologen gewiß nie übersehen worden, und es müßte daher auch in der Literatur darüber mehr zu finden sein.

Die allerletzter Zeit von verschiedenen Autoren publizierten Fälle, die auch die ältere Literatur umfassen, beziehen sich ja doch nur auf den Cochlearapparat allein oder auf Cochlear- und Vestibularapparat zugleich, aber

---

[1]) Alexander, Diskussionsbemerkung in der Österr. otolog. Gesellschaft, Februar 1911.

Digitized by Google
Original from UNIVERSITY OF CALIFORNIA
Generated on 2019-10-24 12:18 GMT / http://hdl.handle.net/2027/uc1.b3252759
Public Domain in the United States, Google-digitized / http://www.hathitrust.org/access_use#pd-us-google

nie isoliert auf den Vestibularapparat und reichen vielfach noch in eine Zeit zurück, wo von einer exakten Funktionsprüfung des Labyrinths noch keine Rede war.

Der zweite meiner Fälle zeigt ebenfalls eine isolierte Vestibularerkrankung auf rein luetischer Basis, die aber von dem früher genannten Krankheitsbild wesentlich verschieden ist.

Der 29jährige Kellner D. A. zeigte im August 1910 eine Initialsklerose. Behandlung mit Hg-Injektionen. Am 16. XII. 1910 Iritis gravis luetica des rechten Auges, die am 27. XII. gebessert und am 14. I. geschwunden war. Behandlung mit 20 Einreibungen.

Als ich den Kranken am 20. I. otologisch untersuchte, fand ich geringen rotatorischen und horizontalen Nystagmus nach links. Der rechte Vestibularapparat war für alle ihm zugeleiteten Reize gänzlich unerregbar. Es bestand kein Schwindel, kein Erbrechen, kein Romberg. Auch wurden vom Pat. keinerlei Klagen vorgebracht, welche auf eine Ausschaltung des Vestibularapparates hätten schließen lassen. Bloß der spontane Nystagmus und die Affektion des gleichseitigen Auges waren der Grund, weshalb ich eine Funktionsprüfung vornahm.

Die objektive Untersuchung ergab also bei völlig intaktem Gehör eine Ausschaltung des Vestibularapparates. Es bestanden keine Gleichgewichtsstörungen, kein Schwindelgefühl und auch in der Anamnese deutete nichts hin, was auf eine Erkrankung des Nerven hätte schließen lassen. Es hatte sich also die Konsumption des Nerven so langsam und gradatim vollzogen, daß hierdurch keine klinischen Manifestationen ausgelöst wurden. Etwas Analoges konnte ich[1]) in zwei Fällen von multipler Sklerose beobachten, bei denen symptomlose Labyrinthausschaltung mit Wiederkehr der Funktion öfters abwechselte, eine Erscheinung, die der transitorischen Amaurose in Parallele zu setzen ist.

Ob derartige Affektionen bei Lues öfter vorkommen oder nicht, läßt sich wegen des Mangels klinischer Erscheinungen derzeit nicht entscheiden.

Bedenkt man nun, daß ich bis heute 10 Fälle isolierter Vestibularausschaltung nach der Behandlung mit Salvarsan zu sehen Gelegenheit hatte, so drängt sich doch der Gedanke an einen kausalen Zusammenhang zwischen Salvarsan und Erkrankung des Vestibularnerven auf.

Anmerkung während der Korrektur: Inzwischen haben Haike und Wechselmann einen weiteren Fall isolierter Vestibularausschaltung auf rein luetischer Basis publiziert (Berliner klin. Wochenschr., April 1911).

---

[1]) O. Beck, Gehörorgan und multiple Sklerose. Monatsschr. f. Ohrenhk., 1910, Nr. 10.

Digitized by Google
Original from UNIVERSITY OF CALIFORNIA
Generated on 2019-10-24 12:18 GMT / http://hdl.handle.net/2027/uc1.b3252759
Public Domain in the United States, Google-digitized / http://www.hathitrust.org/access_use#pd-us-google

Aus der k. k. Universitäts-Ohrenklinik in Wien. (Vorstand Prof. V. Urbantschitsch.)

Zur Klinik der zentralen Neurofibromatose.

Von Dr. **Gustav Bondy**, I. Assistenten der Klinik.

(Mit 2 Figuren.)

Die Kenntnis der zentralen Neurofibromatose ist trotz der großen über allgemeine Neurofibromatose vorliegenden Literatur bis jetzt noch auf relativ wenige Fälle beschränkt. Gerade für den Otiater gewinnt dieselbe wegen der konstanten Mitbeteiligung der Acustici eine spezielle Bedeutung. Es mag deshalb von Interesse sein, über einen weiteren, wenn auch nur klinisch beobachteten, so doch sicheren Fall dieser seltenen Erkrankung zu berichten.

Anna B., 18 Jahre alt, Dienstmädchen, aufgenommen am 23. I. 1911.

Anamnese: Als Kind Masern, sonst angeblich stets gesund; nie ohrenkrank gewesen. Anfangs Dezember verlor Pat. plötzlich das Gehör am rechten Ohre, zugleich traten Kopfschmerzen und starker Schwindel auf, so daß sie „nicht den Schritt halten konnte und es sie bald rechts, bald links schleuderte". Damals ist sie auch mehrmals gestürzt. Seither hat sich der Schwindel erheblich gebessert. Die Umgebung merkt auch eine Veränderung im Wesen (langsame Sprache, schlechteres Gedächtnis), Pat. lacht bei jedem Anruf, weint leicht, auch kann sie nicht mehr so gut lesen und schreiben als früher. — Menses noch nicht aufgetreten. — 6 Geschwister leben und sind angeblich vollständig gesund.

Status praesens: Pat. für ihr Alter klein, von sehr grazilem Knochenbau, entschieden unterentwickelt, infantiler Habitus. An der Haut des Rückens und der oberen Extremitäten multiple Fibrome von Linsen- bis zu Haselnußgröße, sowie vereinzelte Pigmentflecke. Schleimhäute blaß. Die rechte Tonsille in einen grobgelappten, blassen, kleinnußgroßen Tumor von sehr weicher Konsistenz und ungefährem Aussehen normalen Tonsillargewebes umgewandelt. Der Tumor reicht bis zur Medianlinie, nach oben etwas über die Uvula, in den Nasenrachenraum nicht höher als eine normale Tonsille, nach unten bis an den Zungengrund, von dem er sich deutlich abgrenzt. Gaumenbögen normal und verschieblich. Nasenrachenraum normal.

Ohrbefund: Trommelfelle beiderseits normal. Stimmgabelbefund infolge der Imbecillität der Pat. nicht aufnehmbar. Das Hörvermögen auf dem rechten Ohre fast völlig aufgehoben. Lauteste Konversationssprache wird (bei Lärmapparat im linken Ohre) wohl gehört, aber nicht verstanden. Hörweite links 6 *m* Konversationssprache, 3 *m* Flüstersprache. Lebhafter spontaner Nystagmus, je nach der Blickrichtung wechselnd, und zwar zeigt sich bei Blick nach rechts ein grobschlägiger horizontaler Nystagmus nach rechts mit leicht rotatorischer Komponente, bei Blick gradaus geringer horizontal-rota-

Digitized by Google
Original from UNIVERSITY OF CALIFORNIA
Generated on 2019-10-24 12:18 GMT / http://hdl.handle.net/2027/uc1.b3252759
Public Domain in the United States, Google-digitized / http://www.hathitrust.org/access_use#pd-us-google

torischer Nystagmus nach rechts, bei Blick nach links rein rotatorischer kleinschlägiger Nystagmus nach rechts, bei Blick nach oben ein vertikaler Nystagmus nach oben mit rotatorischer Komponente nach links, bei Blick nach unten ein vertikaler Nystagmus nach unten mit rotatorischer Komponente nach rechts. Romberg negativ. Vestibularapparat beiderseits unerregbar. Weder vom rechten noch vom linken Ohre ist es möglich, durch Kalt- oder Warmwasserspülung den Charakter des spontanen Nystagmus zu beeinflussen. Romberg während und unmittelbar nach der Spülung negativ. Ebenso bewirken Drehreize weder Änderung des Nystagmus noch Schwindel.

Augenhintergrund (Dr. O. Ruttin):

Links: Die Papille ist graurot verfärbt, mit zahlreichen weißglänzenden Exsudatstreifen und Flecken bedeckt; ihre Grenzen sind unscharf, die umgebende Retina leicht getrübt. Sie ist stark geschwollen (4 Dioptrien). Besonders der obere Rand fällt steil ab, während der untere sich allmählich abdacht. Am temporalen Papillenrande einige kleine fleckige Hämorrhagien. Die Venen stark erweitert, Arterien normal.

Rechts: Der Sehnerv ist graurot, fein radiär gestreift, unscharf begrenzt und wenig geschwollen (2 Dioptrien). Zarte weißglänzende Exsudatstreifen finden sich besonders in seiner temporalen Hälfte.

Diagnose: Beiderseitige Stauungspapille, und zwar rechts älter als links.

Status nervosus (Prof. v. Frankl-Hochwart): Leichte Imbecillität. Nirgends Klopfempfindlichkeit. Bulbi frei beweglich. Conjunctivalreflex rechts fehlend, links herabgesetzt. Sensibilität normal. Rechter Facialis bleibt beim Zähnezeigen spurweise zurück. Kein Chvostek. Sprache normal. Zunge wird gerade vorgestreckt. Gaumenbögen werden symmetrisch gehoben. Gesicht ein wenig asymmetrisch, links hypoplastisch. Kaumuskulatur intakt. Geruch, Geschmack ohne Störung. Struma, links Colloidknoten. Puls 88, stark vasomotorisch. Keine Adiadokokinesis. — Obere Extremität: Motorische Kraft fast normal. Keine deutliche Ataxie. Grobschlägiger Tremor. Linker Trapezoides und Pectoralis major rechts etwas unterentwickelt. Keine fibrillären Zuckungen. Beiderseits das Bild der hängenden Schulter. Links und rechts Sensibilität intakt. Reflexe normal. — Untere Extremitäten intakt. Reflexe mäßig lebhaft. Bauchdeckenreflexe ebenfalls. Romberg negativ. Wirbelsäule skoliotisch.

Röntgenuntersuchung (Dozent Schüller): Schädeldach 2—4 *mm* dick, seine Innenfläche zeigt leicht vertiefte Impressiones. Sella turcica in leichtem Grade erweitert, Sattellehne verdünnt und verkürzt, verkalkte Glandul. pineal von Linsengröße. Diagnose: Intracranielle Drucksteigerung.

Behufs histologischer Untersuchung wird ein Teil vom oberen Pol des Tonsillartumors mit der Schlinge abgetragen und ein Hautfibrom von der

Digitized by Google
Original from UNIVERSITY OF CALIFORNIA
Generated on 2019-10-24 12:19 GMT / http://hdl.handle.net/2027/uc1.b3252759
Public Domain in the United States, Google-digitized / http://www.hathitrust.org/access_use#pd-us-google

Streckseite des linken Vorderarmes exzidiert. Der von Prof. Störk erhobene Befund lautet:

„Im Schnittbild erscheint der Tumor von der Tonsille aus scharf umgrenzten rundlich-ovalen Einzelabschnitten zusammengesetzt, welche im großen ganzen ein gleichmäßiges Bild darbieten, nämlich dasjenige eines ziemlich derbfaserigen Gewebes mit mäßig reichlichen spindeligen Kernen, welche hie und da in eigenartige dichtere Gruppierung zusammengedrängt erscheinen. Inner-

Fig. 1.

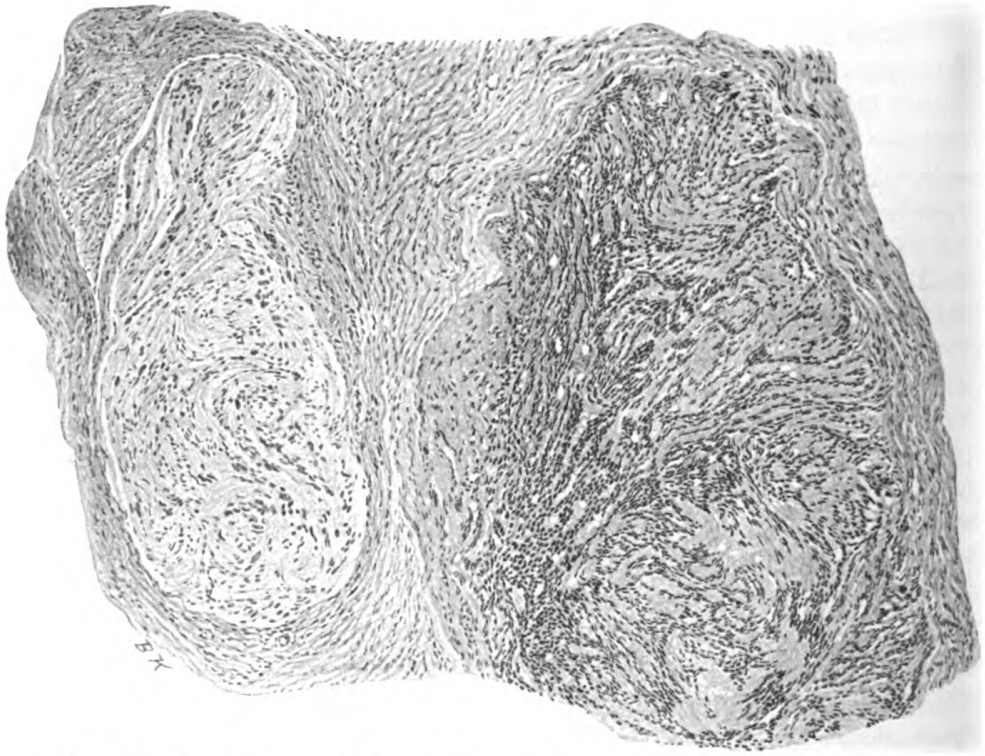

Tumor der Tonsille. Vergr. 96fach. In der linken Gesichtsfeldhälfte ein Tumorabschnitt mit irregulären (sarkomatösen?) Zell- und Kernformen.

halb mancher dieser Einzelgebilde finden sich noch erhaltene Komplexe markhaltiger Nervenfasern.

Die erwähnten spindeligen Kerne zeigen gelegentlich Varianten und Unregelmäßigkeiten in Größe, Form und Färbungsintensität, so daß im Bereiche solcher Stellen an die Möglichkeit eines Überganges zur Malignität (Sarkom) zu denken wäre.

Es ergibt sich demnach aus dem mikroskopischen Befund die Diagnose: Neurofibrom mit vermutlichem Übergang in Sarkom.

Digitized by Google
Original from UNIVERSITY OF CALIFORNIA
Generated on 2019-10-24 12:19 GMT / http://hdl.handle.net/2027/uc1.b3252759
Public Domain in the United States, Google-digitized / http://www.hathitrust.org/access_use#pd-us-google

Der Befund des Hauttumors deckt sich vollständig und in allen Einzelheiten mit demjenigen von der Tonsille. Besonders schön ist hier die plexiforme, offenbar der Nervenverteilung entsprechende Ausbreitung des Tumors zu sehen."

Fassen wir die Symptome unseres Falles zusammen, so ergeben sich neben den Zeichen der allgemeinen Neurofibromatose die Erscheinungen eines Tumor cerebri. Zu der ersten Symptomengruppe gehören die multiplen Fibrome und Pigmentflecke der Haut, die Imbecillität, sowie das Neurofibrom der Tonsille. Speziell dieser letztere Befund verdient besonders hervorgehoben zu werden, da sich in der ganzen Literatur nur ein ähnlicher Fall von Furet[1]) auffinden läßt. Derselbe beschreibt einen gestielten rötlichen Tumor von ungefähr 2 *cm* Länge als Molluscum pendulum der Mandel, beobachtet bei einem Manne von 48 Jahren. Am Körper und am Hals des Pat. existierten etwa 30 ähnliche kleine Geschwülste, die leeren Weinbeeren glichen. Die histologische Untersuchung bestätigte die Diagnose. Während es sich in diesem Falle um einen gestielten, anscheinend der Tonsille aufsitzenden Tumor handelt, ist in unserem Falle die ganze Tonsille in den Tumor umgewandelt. Vielleicht ist diese Erscheinung der klinische Ausdruck des histologisch erkenn-

Fig. 2.

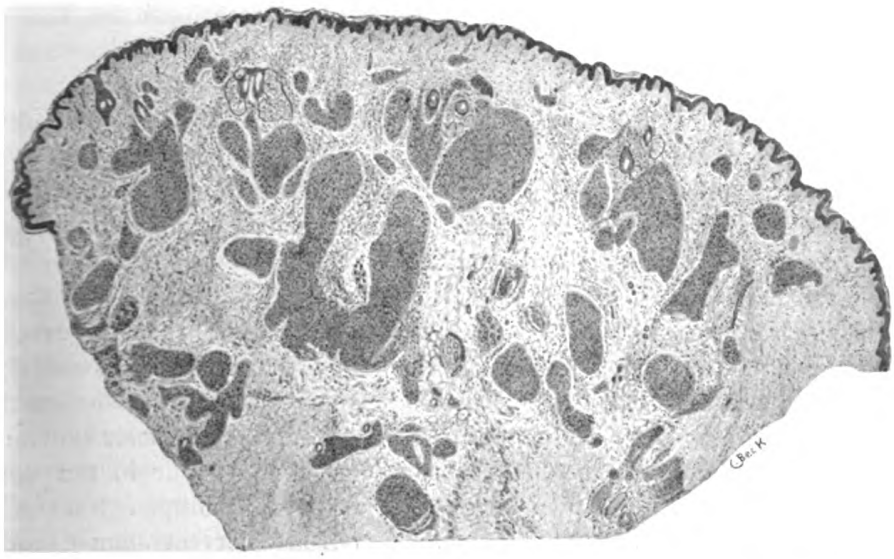

Tumor der Haut. Lupenvergrößerung. Flexiforme Ausbreitung des Neoplasmas.

[1]) Molluscum pendulum der Mandel. Verhandl. d. Soc. franç. d'otol. lar. et rhin. mai 1897. Ref. im internat. Zentralbl. f. Lar., Rhin. u. verw. Wiss., 14. Jahrg., 1898.

Generated on 2019-10-24 12:19 GMT / http://hdl.handle.net/2027/uc1.b3252759
Public Domain in the United States, Google-digitized / http://www.hathitrust.org/access_use#pd-us-google
Digitized by Google
Original from UNIVERSITY OF CALIFORNIA

baren Überganges in Sarkom. (Tatsächlich machte es mir bei einer anfangs März vorgenommenen neuerlichen Untersuchung den Eindruck, als ob der Tumor sich bei weitem weniger scharf von der Umgebung abgrenzen würde.)

Die cerebralen Symptome weisen mit genügender Deutlichkeit zunächst auf einen Tumor im rechten Kleinhirnbrückenwinkel. Dafür spricht die doppelseitige Stauungspapille, die röntgenologisch festgestellten Zeichen vermehrten Hirndrucks, die komplette Ausschaltung des rechten N. acusticus, endlich die nach Oppenheim als frühestes Symptom einer Trigeminusläsion auftretende Areflexie der rechten Cornea. Es handelt sich somit um einen Fall von „zentraler Neurofibromatose", d. h. um eine Kombination von allgemeiner Neurofibromatose mit gleichzeitigem Auftreten von Neuromen an den Wurzeln der Hirnnerven. Ob auch noch andere Hirnnerven befallen sind, läßt sich, trotzdem dies nach Analogie mit anderen Fällen sehr wahrscheinlich ist, bei dem völligen Mangel darauf hinweisender Symptome nicht feststellen. Es wäre nur die Frage noch zu erwägen, ob wir aus der relativ geringen Läsion des linken Acusticus den Schluß zu ziehen berechtigt sind, daß auch dieser von der Tumorbildung befallen sei.

Funkenstein[1]) konnte in dem mit seltenem Fleiß zusammengestellten Sammelreferate Adrians[2]) bloß 10 Fälle von zentraler Neurofibromatose auffinden, denen er einen weiteren hinzufügt.

Er nahm hierbei folgerichtig von denjenigen Fällen Abstand, wo die Geschwulsterkrankung die intraduralen Nervenwurzeln der Hirnbasis verschont hatte, ferner von denjenigen Beobachtungen, wo bei Individuen mit multipler Neurofibromatose der Haut zwar cerebrale Symptome beobachtet worden sind, die ein Übergreifen der Erkrankung auf die Wurzeln der Basis vermuten lassen, aber kein autoptischer Befund vorhanden ist. Er wurde hierzu veranlaßt durch die Tatsache, daß in mehreren Fällen von multipler Neurofibromatose der Haut anders geartete Tumoren im Zentralnervensystem gefunden worden sind. Nur ein Fall (der Richtersche) schien ihm so beweisend, daß er ihn, trotzdem er nur klinisch beobachtet ist, in seine Zusammenstellung aufnahm.

Die Zusammenstellung umfaßt mit Einrechnung seines Falles somit 11 Fälle, wovon 2 nur klinisch beobachtet, 9 auch anatomisch untersucht sind. „Betreffs der Lokalisation der Tumoren an den Wurzeln der Hirnbasis ergibt sich, daß konstant die Acustici doppelseitig betroffen werden, während für die übrigen sich keine Regel finden läßt."

---

[1]) Beitrag zur Kenntnis der Tumoren des Kleinhirnbrückenwinkels etc. Mitteil. aus d. Grengeb. d. Med. u. Chir., Bd. 14, 1904.

[2]) Die multiple Neurofibromatose. Sammelreferat. Zentralbl. f. d. Grenzgeb. d. Med. u. Chir., Bd. 6, 1903.

Digitized by Google
Original from UNIVERSITY OF CALIFORNIA
Generated on 2019-10-24 12:19 GMT / http://hdl.handle.net/2027/uc1.b3252759
Public Domain in the United States, Google-digitized / http://www.hathitrust.org/access_use#pd-us-google

Rubritius[1]), der einen weiteren analogen Fall beschreibt, gibt an, daß sich in den 10 Fällen von Funkenstein 8mal doppelseitiger Tumor des Acusticus gefunden habe. Die Erklärung für die Divergenz dieser Angaben liegt darin, daß Rubritius offenbar für die 2 Fälle, wo kein Obduktionsbefund vorliegt, das Vorhandensein der bilateralen Acusticustumoren nicht als sichergestellt anerkennt. Allerdings hätte er dann die beiden Fälle überhaupt nicht berücksichtigen dürfen, denn so geht die überaus wichtige Tatsache verloren, die auch durch die später publizierten Fälle immer wieder bestätigt wird, daß die Acusticustumoren konstant doppelseitig sind. Auch in den beiden nur klinisch beobachteten Fällen sind die Symptome des doppelseitigen Tumors mit voller Deutlichkeit ausgesprochen.

Bezüglich des Vorhandenseins von Hauttumoren fand sich das Verhältnis von 4 Fällen ohne gegen 4 Fälle mit solchen. Hierbei ließ Funkenstein 3 Fälle unberücksichtigt, und zwar 1 wegen des Mangels der Autopsie und 2, in denen sich die Tumoren ausschließlich auf die Acustici lokalisiert fanden und die er als eine besondere Gruppe, gewissermaßen ein Übergangsglied zwischen der zentralen cerebralen Neurofibromatose und den solitären Acusticusneuromen ansehen möchte.

Die jüngst erschienene Monographie von Henschen[2]) bringt eine Statistik von 16 durchwegs auch anatomisch untersuchten Fällen. Rechnet man noch die beiden Fälle von Verocay[3]) und Rubritius[4]), die dem Autor entgangen sind, hinzu, so ergibt sich durch Vergleich der beiden Znsammenstellungen (der Fall Mossé und Cavalié wird, wie bei Funkenstein, als unsicher auch hier nicht berücksichtigt) eine Gesamtzahl von 19 Fällen (darunter 6 mit Neurofibromatose der Haut), in denen allen sich die Acusticustumoren doppelseitig fanden.

Fassen wir nun die klinischen Symptome, die in den angeführten Fällen von seiten des Acusticus vorlagen, näher ins Auge, so zeigt sich, daß wohl in der überwiegenden Majorität doppelseitige Taubheit bestanden hatte, in einer Minderzahl die Symptome jedoch ausgesprochen einseitig waren. Wenn uns diese Tatsache auch nicht übermäßig überraschen darf, da es ebenso wie bei den Neurofibromen anderer Nerven auch hier einer gewissen Größe derselben bedarf, bis Symptome auftreten, und die beiderseitigen Tumoren durchaus nicht immer von gleicher Größe sind, so erscheint sie doch vom klinischen Standpunkte bemerkenswert, insbesondere wenn ein operativer Eingriff in Frage kommt.

---

[1]) Über Operationen in der hinteren Schädelgrube. Beiträge z. klin. Chir., 63. Bd., 1909.

[2]) Über Geschwülste der hinteren Schädelgrube, insbesondere des Kleinhirnbrückenwinkels. Jena 1910.

[3]) Multiple Geschwülste als Systemerkrankung am nervösen Apparate. Festschrift für Hans Chiari. Wien-Leipzig 1908.

[4]) l. c.

Digitized by Google
Original from UNIVERSITY OF CALIFORNIA
Generated on 2019-10-24 12:19 GMT / http://hdl.handle.net/2027/uc1.b3252759
Public Domain in the United States, Google-digitized / http://www.hathitrust.org/access_use#pd-us-google

Die Fälle von zentraler cerebraler Neurofibromatose (also doppelseitigem Acusticustumor) mit einseitiger Taubheit sind die von Sternberg[1]), Umber[2]), Spiller[3]) und Rubritius.[4]) Leider liegt nur in dem letztgenannten Falle ein Ohrbefund (von Piffl) vor, der die Verhältnisse beider Seiten sowohl im cochlearen als vestibularen Teile vollständig klarlegt. Er lautet: „Pat. gibt an, seit 14 Jahren schlecht zu hören, rechts weniger als links. Rechts soll Otorrhoe bestanden haben. Links Trommelfell matt, wenig glänzend, in der hinteren Hälfte eine hirsekorngroße Narbe. Die Hörprüfung ergibt, daß rechts der Nervus acusticus sowohl im Cochlearis wie auch im Vestibularis funktionsunfähig ist. Die links bestehende Herabsetzung der Hörfähigkeit hat ihre Ursache in einem chronischen Mittelohrkatarrh, der linke Vestibularapparat ist erregbar, doch scheint die Empfindlichkeit herabgesetzt zu sein." Bei der Sektion ergab sich neben dem diagnostizierten rechtseitigen Tumor „im linken Kleinhirnbrückenwinkel ein höckeriger, 2 *cm* im Durchmesser haltender, kugeliger, derber Knoten. Der Vorderfläche desselben ist der N. facialis als glatter Strang angelagert, die Faserung des Acusticus verliert sich an der hinteren Fläche des Tumors". Trotzdem also die Acusticusfasern makroskopisch nicht einmal mehr vom Tumorgewebe abgrenzbar waren, war es noch nicht zu einer Schädigung derselben gekommen. Dieser Fall stellt allerdings die extremste Möglichkeit dar, vollständige Leitungsunterbrechung (Taubheit und vestibulare Unerregbarkeit) der einen, keine Spur einer labyrinthären Erkrankung der anderen Seite. Zumeist wird es sich doch nur um Fälle handeln, wo neben der vollständigen Ausschaltung des einen Gehörorganes eine mehr minder erhebliche Funktionseinschränkung zentraler Natur der anderen Seite besteht. Gerade diese Fälle bieten differentialdiagnostisch Schwierigkeiten, da in einer Reihe von Fällen — Funkenstein führt deren 10 an — bei eben diesen Symptomen nur ein solitärer Tumor gefunden wurde.

Der Auffassung Funkensteins, das beiderseits gleichzeitige Auftreten und im weiteren Verlaufe Absolutwerden der Taubheit für die Diagnose eines doppelseitigen Tumors zu verwerten, bei Vorhandensein einer Differenz in dem Auftreten und in der Intensität der Taubheit den Tumor nach der Seite der stärkeren Gehörsschwäche zu verlegen, können wir nur in ihrem ersten Teile zustimmen. Denn, abgesehen von den oben erwähnten vier, zeigten sich noch in einigen anderen Fällen von doppelseitigem Tumor, wie beispielsweise in dem Fall Verocay, wenn eben die Beobachtung in einem entsprechend frühen

[1]) Beitrag zur Kenntnis der sogenannten Geschwülste des N. acusticus. Zeitschr. f. Heilk., 1900, Bd. 21, Abt. f. path Anat., H. 2.

[2]) Multiple Neurofibrome der Gehirnnerven. Med. Klinik, 1907, Bd. 3.

[3]) Two cases of multiple sarcomatosis of the central nervous system. Amer. Journ. Medic. Sc., 1903, Vol. 126.

[4]) l. c.

Digitized by Google
Original from UNIVERSITY OF CALIFORNIA
Generated on 2019-10-24 12:19 GMT / http://hdl.handle.net/2027/uc1.b3252759
Public Domain in the United States, Google-digitized / http://www.hathitrust.org/access_use#pd-us-google

Stadium möglich war, auffällige Unterschiede in der Acusticusfunktion und erst im weiteren Verlaufe, manchmal relativ spät, kam es zu beiderseitiger Taubheit. Wie bereits angedeutet, erklärt sich dieses Verhalten zwanglos aus der verschiedenartigen Entwicklung der beiden Tumoren, wie sie auch fast durchwegs in den Obduktionsbefunden hervorgehoben ist.

Es wird sich sonach darum handeln, noch andere Momente heranzuziehen, die wenigstens in einzelnen Fällen eine exakte Diagnose ermöglichen sollen. Hierfür kommen in Betracht der eventuelle Nachweis einer allgemeinen Neurofibromatose und das Ergebnis einer genauen und vollständigen Ohruntersuchung.

Daß dem Nachweis der allgemeinen Neurofibromatose bei vorhandenen Symptomen eines Hirntumors große Bedeutung beizumessen ist, erhellt ohne weiteres aus der bereits erwähnten Tatsache, daß in sämtlichen Fällen zentraler Neurofibromatose der Acusticus doppelseitig betroffen war. Es würde sich daraus ergeben, daß man bei bestehender multipler Neurofibromatose der Haut aus dem Auftreten von Symptomen eines Kleinhirnbrückenwinkeltumors auch nur einer Seite den bisher vorliegenden Erfahrungen zufolge fast mit Sicherheit auf doppelseitigen Acusticustumor schließen kann.

Wie oben bereits erwähnt, sind Fälle zur Beobachtung gelangt, in denen die Hirnsymptome bei gleichzeitig bestehender Neurofibromatose ihre Erklärung in anders gearteten Tumoren des Zentralnervensystems gefunden haben (cf. Adrian). Trotzdem scheint uns dieser Umstand nicht gegen unsere Annahme zu sprechen, da in keinem dieser Fälle die Symptome die Diagnose eines Acusticustumors gestatteten.

Die Bedeutung einer exakten Ohruntersuchung nicht nur für die Diagnose an sich, sondern bei solitärem Tumor auch für die Seite der Erkrankung braucht wohl nicht erst eingehend begründet zu werden. Am besten wird sie illustriert durch 2 Fälle (Henschen Fall I und Ziegenweidt), in denen, da sämtliche Symptome, bis auf die Taubheit, nach der gesunden Seite wiesen, der Sitz des Tumors nach dieser verlegt wurde. Im Falle Ziegenweidt[1]) kam es auch zur Operation, natürlich ohne daß der Tumor gefunden wurde. Die Untersuchung hat sich selbstverständlich auf den cochlearen und vestibularen Apparat zu erstrecken und namentlich das Ergebnis der Vestibularprüfung scheint mir unter Umständen wertvolle Anhaltspunkte für die Diagnose des doppelseitigen Tumors liefern zu können. Henschen, der 4 von ihm beobachtete Fälle von solitärem Acusticustumor einer genauen mikroskopischen Untersuchung zuführte, die in allen Fällen übereinstimmend dasselbe Resultat ergab, gelangt zu dem Schlusse, daß der Ursprung der Acusticustumoren am Boden des inneren Gehörganges im oder um den unteren Endast des Vestibularis zu suchen ist. Der Befund ist folgender: „Der

[1]) Tumor cerebelli. Psychiatr. en neurol. Bladen 1899. Ref. Neurol. Zentralbl., 1901. pag. 174.

Digitized by Google
Original from UNIVERSITY OF CALIFORNIA
Generated on 2019-10-24 12:19 GMT / http://hdl.handle.net/2027/uc1.b3252759
Public Domain in the United States, Google-digitized / http://www.hathitrust.org/access_use#pd-us-google

Teil der Geschwulst, der sich im inneren Gehörgang befindet, füllt denselben vollständig aus. Der Gehörgang ist bedeutend erweitert. Die Geschwulst steht nur innerhalb eines kleinen begrenzten Gebietes in wirklichem organischen Zusammenhang mit den Bildungen des inneren Gehörganges, nämlich rings um die Area vestibularis inferior, wo sie ohne eine Spur von Grenze in das Bindegebe im und um den Austritt des Nervus saccularis und ampullaris posterior aus dem Knochen übergeht. Mit den übrigen Nerven, sowohl Facialis als auch Cochlearis und dem oberen Endast des Vestibularis sowie mit dem Periost ist der Zusammenhang nicht von dieser intimen, sozusagen organischen Natur, sondern bedeutend lockerer."

Wenn sich dieser Befund als konstant erweist, wenn insbesondere sich zeigt, daß das Gleiche auch für die Fälle von zentraler Neurofibromatose Geltung hat, so wäre daran zu denken, daß der Vestibularis früher erkrankt, resp. da der Beginn der Ausfallserscheinungen niemals genau festzustellen sein wird, daß zur Zeit der Untersuchung die Erkrankung des Vestibularis weiter vorgeschritten ist als die des Cochlearis; etwa so, daß bei mäßiger labyrinthärer Schwerhörigkeit die Vestibularreaktion bereits völlig aufgehoben ist.

Betrachten wir unseren Fall unter den hier skizzierten Gesichtspunkten, so dürfte sich die Diagnose eines doppelseitigen Acusticustumors wohl als zutreffend erweisen. Schon die Tatsache der allgemeinen Neurofibromatose verbunden mit den Symptomen eines solitären Acusticustumors macht die Diagnose einer zentralen cerebralen Neurofibromatose und damit das Bestehen eines doppelseitigen Acusticustumors in hohem Grade wahrscheinlich. Dazu kommt, daß auch der linke Acusticus pathologisch verändert ist. Wohl war der strikte Beweis, daß es sich auch hier um eine labyrinthäre Schwerhörigkeit handle, nicht zu erbringen, da eine Stimmgabeluntersuchung bei der Imbecillität der Pat. nicht ausgeführt werden konnte; doch erscheint eine andere Annahme mit Rücksicht auf das intakte Mittelohr und den Befund am Vestibularis kaum denkbar.

Die vollständige Ausschaltung des Vestibularis bei noch relativ gutem Gehör könnte vielleicht im Hinblick auf die Angabe Henschens als Frühsymptom gedeutet werden, eine Annahme, die ich indes nur mit Vorsicht aussprechen möchte. Da die Entwicklung des Tumors im inneren Gehörgang beginnen soll, entsteht die Frage, ob die ersten Symptome durch die Entwicklung des Tumors an sich, oder infolge des von dem Tumor in dem engen Knochenkanal auf den Nerven ausgeübten Druckes auftreten.[1]) Im ersteren

[1]) Tatsächlich findet sich, wie schon seit längerer Zeit bekannt, häufig eine beträchtliche Erweiterung des inneren Gehörganges. Henschen schlägt auch vor, dieses Verhalten, das röntgenographisch nachgewiesen werden könnte, diagnostisch zu verwerten. Ich konnte diese Untersuchung in meinem Falle leider nicht anstellen, da die Pat., als ich das Buch erhielt, bereits abgereist war.

Digitized by Google
Original from UNIVERSITY OF CALIFORNIA
Generated on 2019-10-24 12:19 GMT / http://hdl.handle.net/2027/uc1.b3252759
Public Domain in the United States, Google-digitized / http://www.hathitrust.org/access_use#pd-us-google

Falle wäre zu erwarten, daß die ersten Symptome auf eine Vestibularerkrankung deuten. Ist hingegen die Druckwirkung als Ursache anzusehen, dann müßten wegen der geringeren Widerstandsfähigkeit des Cochlearis die ersten Symptome von diesem ausgehen. Dies würde mit den Erfahrungen Ruttins[1]) im Einklang stehen.

Ein anderer, gleichfalls bei dieser Frage zu berücksichtigender Umstand ist der, daß bekanntlich nach vollständiger Ausschaltung des einen Vestibularapparates auch der Vestibularis der anderen Seite, wie Bárány meint, infolge zentraler Adaptationsvorgänge seine Erregbarkeit vollständig einbüßen kann.

Welche dieser Möglichkeiten die richtige ist, speziell ob die von Henschen gefundene Tatsache sich wird diagnostisch verwerten lassen, eine Annahme, die im vorliegenden Falle allerdings ziemlich verlockend erscheint, werden erst weitere Beobachtungen zeigen müssen. Die Entscheidung haben wir wohl nur von Fällen zu erwarten, die im Frühstadium zur anatomischen Untersuchung kommen und klinisch, speziell aber otologisch genau beobachtet sind.

Aus der otiatrischen Abteilung des Kaiser Franz Josef-Ambulatorium in Wien.

Eine neue Methode zur Bestimmung der Kopfknochenleitung.

Von Privatdozent Dr. **Hugo Frey.**

Seitdem Schwabach zuerst auf die Wichtigkeit der absoluten Veränderungen in der Dauer der Kopfknochenleitung bei den verschiedenen Ohrenerkrankungen aufmerksam gemacht hat, ist die Frage der Untersuchung der Knochenleitung nie mehr ganz aus der Diskussion verschwunden. Die Zahl der Autoren, die sich mit der physiologischen oder mit der klinisch-diagnostischen Seite dieses Gegenstandes befaßt haben, ist eine außerordentlich große. Trotzdem ist in vielen Beziehungen hier noch keine Einigung zustande gekommen. Die einzelnen Untersucher variieren nicht nur in der Technik der Prüfungsmethoden, sondern auch in prinzipiellen Punkten der Deutung. Insbesondere geschieht es noch immer mit Unrecht, daß die drei Elementarprüfungen, der Schwabachsche, der Webersche und der Rinnesche Versuch, als mehr oder weniger voneinander unabhängige Untersuchungsmethoden betrachtet werden. Es kann jedoch keinem Zweifel unterliegen, daß alle diese Versuche nur Anwendungsformen einer einzigen klinischen Tatsache sind, und zwar der

---

[1]) Zur Differentialdiagnose der Labyrinth- und Hörnervenerkrankung. Zeitschr. f. Ohrenhk., Bd. 57, H. 3.

Digitized by Google
Original from UNIVERSITY OF CALIFORNIA
Generated on 2019-10-24 12:19 GMT / http://hdl.handle.net/2027/uc1.b3252759
Public Domain in the United States, Google-digitized / http://www.hathitrust.org/access_use#pd-us-google

Verlängerung oder Verkürzung der Knochenleitung, je nach der Lokalisation der Affektion. Nach einem sehr einfachen Schema läßt sich zeigen, daß der Ausfall des Weberschen Versuches sich nur nach der Differenz in der Knochenleitung beider Ohren richtet. Wir wissen ja, daß bei gleichzeitiger Schallzufuhr auf dem Wege der Luftleitung zu beiden Ohren — vorausgesetzt, daß es sich um Schall gleicher Qualität und Quantität handelt — eine Lokalisationsempfindung nicht auftritt, daß jedoch in dem Augenblick, wo das Quantum des zugeführten Schalles auf einer Seite verändert wird, dieser nur mehr in dasjenige Ohr lokalisiert wird, das das größere Quantum empfängt. Dieses Phänomen ist jetzt allgemein bekannt unter dem Namen des Stengerschen Versuches, wurde aber übrigens schon von Dove[1]) und Scott Alison[2]) beobachtet. Dasselbe Gesetz, das für die Luftleitung gilt, gilt nun auch für die Knochenleitung und es findet daher auch hier die Lokalisation nach derjenigen Seite statt, die das größere Ausmaß von Schallperzeption aufweist, in diesem Falle also dorthin, wo die Knochenleitung relativ besser ist. Ebenso beruht ja der Rinnesche Versuch im wesentlichen auch wieder nur auf der Verbesserung oder Verschlechterung der Knochenperzeption, wenngleich dies Rinne selbst noch nicht klar war. Aus seiner bekannten Arbeit ersieht man, daß ihm die Tatsache der absoluten Verlängerung der Knochenleitung bei Schalleitungshindernissen fremd geblieben ist und er suchte die Erklärung für den nach ihm benannten Versuch nur in der Veränderung der Luftleitung.

Eben deshalb war es Schwabachs großes Verdienst, die absolute Veränderung der Knochenleitung in positivem oder negativem Sinne bei Gelegenheit des Rinneschen Versuches zu studieren und auf die diagnostische Wichtigkeit gerade dieser Tatsache aufmerksam zu machen. Schwabach untersuchte die Knochenleitung allerdings in der Weise, daß er die schwingende Stimmgabel stets auf den Scheitel aufsetzte und die Zeit in Sekunden maß, die zwischen dem Anschlagen der Stimmgabel bis zu dem Verklingen derselben für den Untersuchten verstrich. Er nahm an, daß eine genügende Genauigkeit erreicht werde, wenn die Stimmgabel immer mit ungefähr derselben Intensität dem Gefühl des Untersuchers nach angeschlagen werde. Wir wissen heute, daß dieses die Ursache nicht zu vernachlässigender Beobachtungsfehler sein muß. Auch Emerson[3]) und Siebenmann[4]) nahmen ihre Messungen nach derselben Methode vor. Es ist kein Wunder, daß bei dieser Untersuchungsmethode sich gröbere Divergenzen auch schon bei Normalen ergaben, die man zum Teil auf Verschiedenheiten in der individuellen Struktur des Schädelknochens

---

[1]) Poggendorffs Annalen, 1857, Bd. 101, pag. 492.
[2]) Proceedings of the royal Society of London, 1859, vol. 9th, pag. 196.
[3]) Zeitschr. f. Ohrenheilk., 1884, Bd. 13, pag. 53.
[4]) Ebenda, 1892, Bd. 22, pag. 285.

Digitized by Google
Original from UNIVERSITY OF CALIFORNIA
Generated on 2019-10-24 12:19 GMT / http://hdl.handle.net/2027/uc1.b3252759
Public Domain in the United States, Google-digitized / http://www.hathitrust.org/access_use#pd-us-google

zurückzuführen sich bemühte. Hatte ja schon Urbantschitsch[1]) auf die wesentlichen Unterschiede aufmerksam gemacht, die bei verschiedenen Ansatzstellungen der Stimmgabel sich ergeben.

Ein wesentlicher Fortschritt in der Untersuchungsmethodik lag darin, daß man es aufgab, die Länge der Knochenleitung unmittelbar zu messen, und daß man die Zeitdifferenz in Sekunden maß, um die der Normale die Stimmgabel länger oder kürzer hörte als der Patient. Dadurch hatte man wenigstens einen fixen Vergleichspunkt gewonnen, einen in weiteren Grenzen als konstant anzunehmenden Schwellenwert. Diese Methode wurde von Politzer und Gradenigo eingeführt, Bezold hat sich ihrer, zum Teil wenigstens, ebenfalls bedient. Aber auch er hat die Knochenleitung vielfach vom Scheitel aus gemessen — eine Übung, die übrigens auch jetzt noch bei vielen Untersuchern im Gebrauch zu stehen scheint. Politzer hingegen und seine Schüler untersuchen in der Regel die Knochenleitung jedes Gehörorganes separat, indem die Stimmgabel auf die bekannte Stelle an der Wurzel des Warzenfortsatzes aufgesetzt wird. Es ist wohl richtig, daß die Knochenleitung des einen Ohres stets von dem Zustand der anderen Seite beeinflußt wird; aber diese Beeinflussung wird auch nicht vermieden, wenn die Stimmgabel auf den Scheitel aufgesetzt wird, und sie spielt gewiß eine geringere Rolle, wenn wir nach der Politzerschen Methode isoliert untersuchen. Im Nachfolgenden wird immer diese Art der Prüfung der Knochenleitung vorausgesetzt.

Man hatte stets der Stimmgabelprüfung zum Vorwurf gemacht, daß sie zahlreiche nicht ausschaltbare Fehlerquellen enthalte. Ich möchte nun versuchen, durch eine Modifikation der Messung wenigstens eine dieser Quellen zu eliminieren.

In erster Linie handelt es sich uns wohl darum, festzustellen, ob die Knochenleitung überhaupt verkürzt oder verlängert sei. Dies kann natürlich sehr einfach so geschehen, daß wir nach dem Abklingen der Gabel auf dem Warzenfortsatz des Patienten sie auf den unseren setzen oder umgekehrt. In zweiter Linie interessiert uns aber auch die Größe der vorhandenen positiven oder negativen Veränderung. Wir sind nur dadurch in der Lage, besonders wenn wir die Untersuchung nacheinander mit Gabeln verschiedener Tonhöhe ausführen (Bezold), uns eine Vorstellung über den Grad des Prozesses zu machen. Es muß freilich gleich gesagt werden, daß wir in der Deutung dieser Befunde noch nicht sehr weit vorgeschritten sind. Wir sind insbesondere über die Relation, die zwischen den gleichzeitigen Veränderungen der Luftleitung und der Knochenleitung besteht, noch sehr ungenügend unterrichtet. Es wäre sehr interessant, festzustellen, ob, zum Beispiel bei Schalleitungshindernissen, einer bestimmten Verkürzung der Luftleitung immer auch eine bestimmte Ver-

[1]) Arch. f. Ohrenheilk., 1877, Bd. 12, pag. 207.

Digitized by Google
Original from UNIVERSITY OF CALIFORNIA
Generated on 2019-10-24 12:19 GMT / http://hdl.handle.net/2027/uc1.b3252759
Public Domain in the United States, Google-digitized / http://www.hathitrust.org/access_use#pd-us-google

längerung der Knochenleitung entspricht, oder ob — wie ich nach meinen noch im Gange befindlichen Untersuchungen glaube annehmen zu müssen — gleich großen Schalleitungshindernissen (ausgedrückt durch die Verkürzung der Luftleitung) verschiedene Verlängerungszeiten der Knochenleitung zugeordnet sind, je nach der Lokalisation des Schalleitungshindernisses. Da diese Untersuchungen noch nicht beendet sind, möchte ich mich jetzt darüber nicht weiter aussprechen; aber gerade sie waren es, die mich nach einer möglichst exakten Messung der Kopfknochenleitung in pathologischen Fällen suchen ließ.

Wollen wir Luftleitung und Knochenleitung überhaupt in Relation bringen, so begegnen wir dabei ja schon gewissen Einwänden, wie sie von Zimmermann, Leiser und anderen mehr erhoben worden sind. Die Einwände basieren im wesentlichen darauf, daß wir den Ton der Stimmgabelbranchen und des Stiels, also Größen verschiedener Art, miteinander vergleichen. Ich glaube, daß es nicht notwendig ist, auf diesen Einwand näher einzugehen. Wir können uns mit Brühl auf den Standpunkt stellen, daß es sich hier um empirisch festgestellte Tatsachen handelt, die sich bei dem Normalen immer wieder in derselben Art ergeben, so daß es uns gewiß erlaubt ist, die Abweichungen davon als pathologisch anzusehen und ihre Größe zur Beurteilung der krankhaften Veränderungen heranzuziehen.

Ein anderer Einwand aber ist gewiß berechtigt. Wenn wir etwa in einem Falle die Verkürzung der Luftleitung, in Sekunden gemessen, mit der Verlängerung oder Verkürzung der Knochenleitung, ebenfalls in Sekunden gemessen, vergleichen wollen, so müssen wir zum mindesten diese beiden Größen nach einem gleichen Maß gemessen haben. Gerade das ist aber bei unserer jetzigen Untersuchung nicht der Fall. Ist der Stimmgabelton vor dem Gehörgang des Untersuchten in der Luftleitung erloschen und hört ihn das normale Ohr (des Untersuchers) nun noch eine bestimmte Zeit von x Sekunden, so bedeutet die Zahl x nichts anderes als das nicht einfache Verhältnis der Grenzamplitude des erkrankten Ohres zu der des normalen Ohres. Wir sind freilich, trotz der Untersuchungen Ostmanns, Quix' und Edelmanns, noch nicht so weit, die absolute Größe der Amplituden sicher und einwandfrei für alle Gabeln berechnen zu können. Aber immerhin erlaubt uns die Differenz der Perzeptionszeit ein gewisses Urteil. Messen wir nun die Veränderung der Knochenleitung nach derselben Art, das heißt vergleichen wir die Grenzamplitude für die Knochenleitung des Untersuchten mit der Grenzamplitude unserer normalen Knochenleitung, dann bekommen wir eine Zahl, deren absolute Größe etwas ganz anderes bedeutet als die vorher für die Luftleitung gewonnene Zahl. Die Abschwingungskurve, das heißt die Abnahme der Amplitudengröße, ist nämlich bei der frei in der Luft schwingenden Stimmgabel eine ganz andere (kleinere) als bei der auf dem Knochen aufgesetzt schwingenden.

Digitized by Google
Original from UNIVERSITY OF CALIFORNIA
Generated on 2019-10-24 12:19 GMT / http://hdl.handle.net/2027/uc1.b3252759
Public Domain in the United States, Google-digitized / http://www.hathitrust.org/access_use#pd-us-google

Wie wesentlich das ist, geht aus einem Versuch von Edelmann[1]) hervor, der folgendes gefunden hat: Eine Stimmgabel, welche vollkommen frei beweglich aufgehängt, stets 210 Sekunden lang schwang, hatte, lose zwischen den Fingern gehalten, nur eine Schwingungszeit von 186 Sekunden, möglichst fest zur Hand genommen 142 Sekunden, mit dem Stiel fest auf einen Tisch gestemmt nur 108 Sekunden, in einen Schraubstock eingepreßt nur mehr 24 Sekunden. Es bedeuten daher die — wenn der Ausdruck gestattet ist — Knochenamplituden der Stimmgabel etwas anderes als ihre Luftamplituden und die Zeitdifferenzen in Luft- und Knochenleitung sind schon aus diesem Grunde miteinander nicht ohneweiters zu vergleichen.

Es kommt aber noch ein anderer Umstand hinzu. Wenn die Stimmgabel auf dem einen Warzenfortsatz abgeklungen ist und nun zum Vergleich auf den anderen aufgesetzt wird, so verstreicht, bevor das geschehen ist, wieder eine gewisse Zeit, innerhalb welcher sie frei in der Luft schwingt, ihre Schwingungsweise also wieder verändert. Diese Zeit hängt wesentlich von äußeren Umständen ab und alteriert neuerlich unsere Messung, die sich jetzt nicht einmal auf eine einheitliche Knochenabschwingungszeit bezieht.

Die hier angedeuteten Schwierigkeiten glaube ich nun in der Weise umgehen zu können, daß ich die pathologisch veränderte Knochenleitung nicht mehr mit der normalen Knochenleitung vergleiche, sondern zum Vergleich die normale Luftleitung heranziehe.

In folgender Weise: Wenn die Stimmgabel auf dem Warzenfortsatz des Untersuchten abgeklungen ist, bringe ich sie sofort vor den Gehörgang meines (normalen) Ohres und notiere die Zeit, die bis zum vollständigen Verklingen in Luftleitung verstreicht.[2]) So erhalte ich eine neue Differenzzahl, die mir auch über die Veränderung der Knochenleitung des Untersuchten Aufschluß gibt, die aber in Luftamplituden ausgedrückt ist. Das Verhältnis dieser Untersuchung zu den bisher geübten ergibt sich aus folgender Betrachtung: Bei dem Schwabachschen Versuch vergleiche ich die Knochenleitung des Erkrankten mit der Knochenleitung des Normalen. Bei dem Rinneschen Versuch die Knochenleitung des Erkrankten mit der Luftleitung des Erkrankten. Bei meinem Versuch die Knochenleitung des Erkrankten mit der Luftleitung des Normalen. Um nun erkennen zu können, ob die untersuchte Knochenleitung verändert ist, muß ich zuerst die von mir benutzte Stimmgabel aichen. Das geschieht in der Weise, daß ich zuerst den Rinneschen Versuch an meinem normalen Ohr ausführe. Durch mehrfache Wiederholung dieses Versuches gewinne ich (die einzelnen Versuche variieren bei genügender Aufmerk-

---

[1]) Zeitschr. f. Ohrenheilk., 1910, Bd. 61, pag. 272.

[2]) Alle diese Messungen werden zweckmäßigerweise mit der Stoppuhr ausgeführt.

Digitized by Google
Original from UNIVERSITY OF CALIFORNIA
Generated on 2019-10-24 12:19 GMT / http://hdl.handle.net/2027/uc1.b3252759
Public Domain in the United States, Google-digitized / http://www.hathitrust.org/access_use#pd-us-google

samkeit nur minimal) einen Normalwert für eine bestimmte Stimmgabel, zum Beispiel 30 Sekunden (die Differenz bei der Knochen- und Luftleitung). Ist nun die Stimmgabel auf dem Warzenfortsatz des Untersuchten abgeklungen und bringe ich sie jetzt vor meinen Gehörgang, so bekomme ich eine Zahl, die gleich, größer oder kleiner sein wird als meine Normalzeit. Ist sie gleich, so ist die Knochenleitung des Untersuchten normal. Ist sie größer, so ist die untersuchte Knochenleitung verkürzt, ist sie kleiner, verlängert. Da die so gewonnenen Differenzzahlen sich aber immer auf die Abschwingungsdauer der freischwingenden (lose in der Hand gehaltenen) Stimmgabel beziehen, ist meine Differenzzahl in derselben Größe ausgedrückt, die ich auch für die Messung der Luftleitung benutze. Der Vorteil dieser Anordnung scheint mir folgender zu sein: Ich erhalte miteinander vergleichbare Zahlen und es entsteht kein Nachteil durch den Zeitverlust, der zwischen dem Absetzen der Stimmgabel von dem Knochen des Untersuchten und dem Aufsetzen auf den Knochen des Normalen entsteht. Außerdem ist aber die Abschwingungszeit der Stimmgabel vor meinem Gehörgang jedenfalls immer länger als auf meinem Knochen. Ich messe also die Knochenleitung an einem längeren Maßstab als sonst, wodurch ebenfalls eine größere Genauigkeit erzielt wird, da kleine Versuchsfehler bei den hier erhaltenen größeren Zahlen eine geringere Rolle spielen werden. In praxi verfahre ich also folgendermaßen: Ich messe

1. ein für allemal die Differenzzeit meiner Knochenleitung und meiner Luftleitung für eine bestimmte Gabel. Ich bezeichne sie als Normal-Rinne (NR)[1];

2. die Differenz zwischen der Luftleitung des Untersuchten und der meinigen. Ich bezeichne sie als Luftzahl (L);

3. die Differenz zwischen der Knochenleitung des Untersuchten und meiner Luftleitung. Ich bezeichne sie vorläufig als meine Differenzzahl (FD).

Damit habe ich nun alle Elemente gegeben, die ich benötige. Die folgenden Beispiele mögen dies noch klarer machen. Ich verwende zur Untersuchung der Knochenleitung gewöhnlich zwei Stimmgabeln. Die eine ist eine Bezoldsche Stimmgabel e, die andere eine höhere Stimmgabel der Firma Reiner g_2. Die erste Stimmgabel ergibt bei mir (normales Ohr) einen Normal-Rinne (NR) von 40 Sekunden, die zweite von 21 Sekunden.

1. Versuch: Einseitiges Schalleitungshindernis, otoskopisch festgestellt.

Stimmgabel e NR = 40, Luftzahl (L) = 36, meine Differenz (FD) = 16.

Das heißt: Die Luftleitung des untersuchten Ohres ist um 36 Sekunden verkürzt, seine Knochenleitung ist verlängert. Da ich die Stimmgabel nach dem

---

[1]) Dieser ist für verschiedene Untersucher verschieden; es muß daher jeder Untersucher seinen NR kennen.

Digitized by Google
Original from UNIVERSITY OF CALIFORNIA
Generated on 2019-10-24 12:19 GMT / http://hdl.handle.net/2027/uc1.b3252759
Public Domain in the United States, Google-digitized / http://www.hathitrust.org/access_use#pd-us-google

Abklingen auf meinem Warzenfortsatz noch 40 Sekunden (NR = 40), nach dem Abklingen auf dem untersuchten Warzenfortsatz aber nur mehr 16 Sekunden höre, ist dessen Knochenleitung um 24 Sekunden („Luftsekunden") länger als meine normale. Wir haben also hier eine eklatant verlängerte Knochenleitung, wie sie dem Schalleitungshindernis entspricht. Die so erhaltene Zahl, die die wirkliche Verlängerung (oder Verkürzung) der Knochenleitung in Luftsekunden ausgedrückt angibt, nenne ich Knochenzahl (Kn). Ich kann aber aus diesen Zahlen noch weitere Schlüsse ziehen. Mein NR beträgt 40 Sekunden. Wenn die Knochenleitung des Untersuchten um 24 Sekunden länger ist wie meine, so würde, vorausgesetzt, daß dessen Luftleitung gar nicht alteriert wäre, seine FD auch nur + 16 Sekunden betragen. Da seine Luftleitung aber außerdem noch um 36 Sekunden verkürzt ist, so wird sein R bereits um 20 Sekunden negativ sein müssen. Ich kann also auch rein rechnerisch den Ausfall des Rinneschen Versuches am kranken Ohr bestimmen. Ich erwähne gleich hier, daß diese Zahl nicht genau mit dem unmittelbar am Pat. gemessenen Rinne übereinstimmt und auch nicht übereinstimmen kann. Ich bezeichne daher die so gewonnene Zahl als den rechnerischen Rinne (RR). Derselbe Fall, untersucht mit Stimmgabel g_2, ergibt folgendes:

2. Versuch: Einseitiges Schalleitungshindernis:

Stimmgabel g_2 NR = 21, L = 20, FD = 10.

Da der NR für diese Stimmgabel 21 Sekunden beträgt, ich aber die Stimmgabel in Luftleitung nach dem Abklingen auf dem kranken Warzenfortsatz nur mehr 10 Sekunden höre, ist die Knochenleitung des Untersuchten um 11 Sekunden für diese Stimmgabel verlängert (Kn = + 11). Es würde auch daher — normale Luftleitung beim Pat. vorausgesetzt — bei ihm nur mehr ein Rinne + 10 bestehen. Da aber tatsächlich seine Luftleitung um 20 Sekunden verkürzt ist, wird er in Wirklichkeit einen Rinne — 10, also ebenfalls einen deutlich negativen Rinne haben müssen.

3. Versuch: Läsion des inneren Ohres rechts (Lues):

Stimmgabel g_2 NR = 21, L = 31, FD = 40.

Da der NR 21 beträgt, ist hier die Knochenleitung um 19 (Luft-) Sekunden verkürzt (Kn = — 19). Hätte der Untersuchte eine normale Luftleitung, so wäre sein Rinne positiv + 40; da aber seine Luftleitung auch noch um 31 Sekunden verkürzt ist, so wird sein RR + 9 betragen. Dies ist also ein Beispiel für positiven Rinne bei verkürzter Knochenleitung.

4. Versuch: Derselbe Fall untersucht mit Stimmgabel e.

NR = 40, L = 46, FD = 50.

Es ist demnach die Knochenleitung verkürzt um 10 (Luft-) Sekunden (Kn = = — 10). Der Rinne wird positiv sein, und zwar RR = + 4.

Digitized by Google
Original from UNIVERSITY OF CALIFORNIA
Generated on 2019-10-24 12:19 GMT / http://hdl.handle.net/2027/uc1.b3252759
Public Domain in the United States, Google-digitized / http://www.hathitrust.org/access_use#pd-us-google

Ich glaube, daß schon die Betrachtung dieser Beispiele genügt, um die Einfachheit und Übersichtlichkeit meiner Messung zu zeigen. Ich habe bei dieser Art der Aufschreibung nicht ein paar zusammenhanglose Zahlen vor mir, sondern ich kann ihre gegenseitige Relation sehr leicht überblicken. Ein weiterer Punkt ist aber noch folgender: Wenn, wie es auch hier geschehen ist, die Untersuchung mit Stimmgabeln verschiedener Höhe vorgenommen wird, so ergeben sich auch interessante Beziehungen zwischen den Veränderungen der Knochenleitung für verschiedene Tonhöhen, aus deren Verhalten bei verschiedenen Ohrenaffektionen man vielleicht diagnostische Schlüsse wird ziehen können. Meine Untersuchungen in dieser Richtung und diejenigen über die unmittelbare Relation zwischen den Veränderungen der Luftleitung und der Knochenleitung sind aber noch nicht genügend weit vorgeschritten, um hier dargestellt werden zu können. Ich begnüge mich daher vorerst nur mit dem Vorschlag, die Knochenleitung in dem hier erörterten Sinne zu messen und glaube, daß schon dadurch eine erhöhte Genauigkeit und Klarheit unserer Prüfungsresultate erzielt werden wird.

Aus der k. k. Universitäts-Ohrenklinik (Vorstand Prof. Dr. V. Urbantschitsch) und dem sprachärztlichen Ambulatorium des St. Anna-Kinderspitales (weiland Hofrat Prof. Dr. Theodor Escherich).

Über die Gründe der Hör- und Sprachstörungen beim Kretinismus nebst Bemerkungen über die Grenzen der Schilddrüsenbehandlung.

Von Dr. **Emil Fröschels**, Assistenten der Klinik.

Der Kretinismus zerfällt in den endemischen und in den sporadischen. Es ist vor allem das Verdienst v. Wagners, wenn diese beiden Krankheitsformen heute als ätiologisch zusammengehörig erkannt worden sind. Im Jahre 1900 bekämpfte dieser Autor in einer Arbeit die Ansicht Ewalds, wonach der sporadische und der endemische Kretinismus einander in ihrer Symptomatologie nicht decken. Die Stellungnahme zu dieser Ansicht war von grundlegender Bedeutung, da sie der ätiologischen Frage an den Leib rückte. Hatte der endemische Kretinismus, jene Form des Blödsinnes, welche ausschließlich in Kropfgegenden auftritt, gewisse Merkmale, welche dem sporadischen Kretinismus fehlten und umgekehrt, so mußten nebst den bei beiden Formen nachgewiesenen Veränderungen in der Schilddrüse noch andere, jeder Form spezifische ätiologische Momente vorhanden sein. Würden sich hingegen die beiden Krankheitsbilder miteinander prinzipiell decken und wären nur graduelle Unterschiede zu konstatieren, so könnte man die Anomalien der Schilddrüse als

Digitized by Google
Original from UNIVERSITY OF CALIFORNIA
Generated on 2019-10-24 12:19 GMT / http://hdl.handle.net/2027/uc1.b3252759
Public Domain in the United States, Google-digitized / http://www.hathitrust.org/access_use#pd-us-google

einzigen Grund annehmen. Denn die im letzten Viertel des vergangenen Jahrhundertes ausgeführten Totalexstirpationen der Glandula thyreoidea hatten bei den betreffenden Patienten zu Ausfallserscheinungen geführt, welche große Ähnlichkeit mit den Erscheinungen des Kretinismus aufwiesen, und so lag der oben ausgeführte Gedanke nahe, daß auch hier ein mangelhaftes Funktionieren dieser Drüse vorliege.

In der im Jahre 1909 erschienenen zweiten Auflage des bekannten Ewaldschen Buches über die Erkrankungen der Schilddrüse führt der Verfasser auch keine prinzipiellen Unterschiede zwischen dem endemischen und dem sporadischen Kretinismus mehr an, so daß wir jetzt, ohne Widerspruch zu erregen, von der einheitlichen Symptomatologie des Kretinismus sprechen können.

Der Kretin ist vor allem klein, meist sogar zwerghaft und unproportioniert gebaut. In einer kürzlich erschienenen Abhandlung beschäftigt sich Flinker eingehend mit diesem letzten Punkte und kommt zu dem Resultate daß die Kretinengestalt ausgezeichnet ist durch relativ übermäßige Größe des Kopfes, kurzen Hals, verhältnismäßig längeren Rumpf und sehr kurze Beine.

Das Skelett des Kretins zeigt an den Röhrenknochen außer der mangelhaften Länge mangelnde Ossifikation. Desgleichen zeigt der knorpelig angelegte Teil der Schädelbasis mangelhafte Verknöcherung. Dadurch entsteht der Typus des Kretinschädels, wie ihn Scholz aufstellt. Der Schädel ist klein, flach, niedrig und dabei breit.

Die auffallendsten Veränderungen zeigt in der Regel die Haut. Sie ist dick, sulzig und schlaff, häufig trocken und fahl. Es finden sich Wülste im Gesicht und am übrigen Körper. Die Schweißsekretion ist stark reduziert. Die sulzige und wulstige Beschaffenheit der Körperdecke ist durch Ansammlung von Schleim im Unterhautzellgewebe bedingt. Diese auffallenden Veränderungen der Haut haben dem ganzen Krankheitsbild den zweiten Namen „Myxödem“ gegeben. Die Haare sind kurz und borstig, die Nägel kurz und rissig. Auch in den Schleimhäuten des Mundes, der Nase und des Rachens wurden ähnliche Infiltrationen gefunden, wie sie der Haut eigen sind.

Viele Kretins haben einen Nabelbruch. Die Genitalien sind auf einer kindlichen Entwicklungsstufe. Die meisten Kretins leiden an hartem, unregelmäßigem Stuhlgang. In bezug auf ihre Auffälligkeit sind den Hautveränderungen die Störungen im Gehör und in der Sprache an die Seite zu stellen. Durch statistische Zusammenstellungen ist erwiesen, daß fast alle Kretins taub oder schwerhörig sind. Desgleichen hat sich in bezug auf die Sprache herausgestellt, daß diese sehr oft ganz fehlt oder daß einzelne Worte undeutlich gebildet werden oder daß eine hochgradig stammelnde Sprache zustande kommt.

Die übrige geistige Entwicklung ist immer sehr mangelhaft. Häufig haben wir es mit vollkommenem Blödsinn zu tun. Diese Individuen sind kaum im-

Digitized by Google
Original from UNIVERSITY OF CALIFORNIA
Generated on 2019-10-24 12:19 GMT / http://hdl.handle.net/2027/uc1.b3252759
Public Domain in the United States, Google-digitized / http://www.hathitrust.org/access_use#pd-us-google

stande, die einfachsten Handlungen zweckentsprechend auszuführen. Die Kretins sind meist unrein, lassen Stuhl und Urin unter sich und bei den schwersten Graden kommt es sogar zu Koprophagie. Die Eßlust ist oft sehr gesteigert. Manche Kretins machen fast überhaupt nichts, als daß sie den ganzen Tag essen.

Die Lebensdauer der Kretins hängt nach der Ansicht v. Wagners ebenso wie die Schwere ihrer Erkrankung von dem Grade der Hypothyreoidose ab. Damit widerlegt er auch den Einwurf Ewalds, daß die sporadischen Kretins nie das Alter erreichen, welches manche endemische Kretins haben. (Auch Dieterle macht gegen die Identität der beiden Formen ähnliche Eiwände wie Ewald.)

Die Erkennung des Kretinismus ist häufig sehr schwer. Ausgeprägte Formen sind wohl leicht zu erkennen, doch sind die diagnostischen Merkmale nicht immer sehr prägnant und die Erscheinungen des Schilddrüsenmangels treten, wie v. Wagner betont, nicht vor dem Ende des ersten Lebensjahres erkennbar hervor.

Besonders schwer ist die Frühdiagnose des erworbenen (sporadischen) Kretinismus. Meist wird man erst dadurch auf die Krankheit aufmerksam, daß diese Individuen nicht gehen und nicht sprechen. Auch der Mangel oder die Trägheit der Reaktion auf Höreinwirkungen wird den Verdacht auf erworbenes Myxödem erwecken.

Die Frühdiagnose ist jedoch von großer Bedeutung. v. Wagner hat bei seinen systematischen Behandlungsversuchen die Erfahrung gemacht, daß eine Therapie um so aussichtsreicher ist, je früher sie einsetzt.

Was nun die Behandlung anbelangt, so ist heute, wie bekannt, die Organotherapie gegen den Kretinismus gebräuchlich. Es werden Schilddrüsentabletten verabreicht oder die Drüse selbst verfüttert. Diese letzte Art, die naturgemäß die ältere ist, wird weniger angewendet, hauptsächlich deshalb, weil das aus den chemischen Fabriken gelieferte Material verläßlicher und appetitlicher ist.[1]) In neuerer Zeit werden nach dem Vorschlage Baumanns die wichtigen jodhaltigen Bestandteile der Drüse extrahiert und zu Pillen verarbeitet. Man beginnt mit einem Teile einer Tablette (diese werden à 0·1 oder 0·3 Schilddrüsensubstanz geliefert), welchen man anfangs jeden zweiten Tag nehmen läßt. Die allmähliche Steigerung auf 1, 2, 3 oder mehr Tabletten pro die ist abhängig vom körperlichen Befinden des Patienten einerseits und von seinen körperlichen und geistigen Fortschritten andrerseits. Manche Patienten können größere Dosen nicht vertragen, und zwar äußert sich das in Hyperthyreoidismus. Darunter versteht man hohe Pulszahlen (100, 120 und darüber), even-

[1]) Auch mit bloßer Jodverabreichung hat v. Wagner in den letzten Jahren einen günstigen Erfolg erzielt.

Digitized by Google
Original from UNIVERSITY OF CALIFORNIA
Generated on 2019-10-24 12:19 GMT / http://hdl.handle.net/2027/uc1.b3252759
Public Domain in the United States, Google-digitized / http://www.hathitrust.org/access_use#pd-us-google

tuell Steigerung der Athemfrequenz (Mackenzie, zitiert in Ewald), Abmagerung, Mattigkeit, Schwindel und Schlaflosigkeit; von verschiedenen Autoren wurden Eiweiß- oder Zuckerausscheidung im Urin konstatiert.

Was die Dosierung nach den Fortschritten der Patienten betrifft, so lassen sich dafür begreiflicherweise keine Regeln aufstellen. Hat man nach langer Behandlung einen befriedigenden Zustand erzielt, so kann man versuchsweise mit der Dosis heruntergehen. All das ist von der Erfahrung des Arztes bei jedem einzelnen Fall abhängig.

Die Schilddrüsenbehandlung hat ausgezeichnete Resultate gezeitigt, von denen nicht das geringste der Umstand ist, daß sie die ätiologische Frage aufzuklären geholfen hat.

Nachdem (zuerst von Bircher) die Implantationen von Schilddrüsenteilen bei Cachexia strumipriva mit bestem Erfolge vorgenommen worden waren und man bald darauf die Verfütterungsmethode eingeführt hatte, wurde auch der sporadische und der endemische Kretinismus der Thyreoidbehandlung zugeführt. Die Erfolge waren bei jenem sofort sehr befriedigend. Die endemische Form schien jedoch nicht in gleichem Maße zu reagieren, bis Wagner-Jauregg durch systematische Versuche in Kropfgegenden den Beweis lieferte, daß auch hier ein günstiger Boden für die genannte Therapie existiere. Durch diese homogenen Resultate wurde die einheitliche Basis aller genannten Erkrankungen deutlich nachgewiesen.

Ich hatte Gelegenheit, teils auf der Universitäts-Ohrenklinik, teils in dem sprachärztlichen Ambulatorium des St. Anna-Kinderspitales einschlägige Beobachtungen zu machen, welche besonders auf die Frage der Hör- und Sprachstörungen bei Schilddrüsendefekten einiges Licht werfen.

Die Krankengeschichte des ersten Pat., J. N., ergibt Folgendes: Das jetzt gerade fünf Jahre alte Kind hat drei ältere gesunde Geschwister. Seine Eltern sind gesund; die ganze Verwandtschaft bis zu den Ureltern hat nie an Kropf gelitten. Sein Geburtsort ist die Herrschaft Hatschitsch in Mähren, woselbst sein Vater als Diener beschäftigt ist. In der ganzen Gegend ist angeblich kein ähnlicher Fall, auch Kröpfe kommen dort nicht vor. Das Kind kam ausgetragen und leicht zur Welt. Es hatte schon bei der Geburt einen großen Kopf. Mit 2 Jahren sprach er angeblich die Worte Mama und Tata; auch diese sprachlichen Äußerungen gingen seither verloren und das Kind reagierte, wie sein Onkel angab, auf Anrufe überhaupt nicht. Es hat keinerlei schwerere Krankheit durchgemacht.

Status praesens (6. VI. 1910): Körperlänge 85 *cm*; Kopf sehr groß, doch nicht hydrocephalisch. Quadratschädel, für die Palpation von sehr harter Beschaffenheit mit Einsenkung in der Scheitelgegend. Sehr stark entwickeltes Gesichtsskelett. Auffallend niedere Stirne. Breit voneinander abstehende Augen. Sattelnase. Epikantus. Kurzes, sehr breites, knorpeliges Nasengerüst. Wulstige

Digitized by Google
Original from UNIVERSITY OF CALIFORNIA
Generated on 2019-10-24 12:19 GMT / http://hdl.handle.net/2027/uc1.b3252759
Public Domain in the United States, Google-digitized / http://www.hathitrust.org/access_use#pd-us-google

Lippen. Dicke, breite Zunge. Breites Kiefergerüst. Auffallend breiter Gaumen. Milchzähne im Unterkiefer normal, im Oberkiefer defekt und cariös. Auffallend starke Fettentwicklung im Bereich der Wangen. Angewachsene wulstige Ohrläppchen. Tonsillen etwas hypertrophisch. Kurzer, gedrungener, dicker Hals. Die Wangen hängen direkt auf die Schultern. Thyreoidea nicht tastbar. Keine groben Difformitäten des Rumpfskeletts, bis auf den faßförmigen Thorax. Auffällig dichter Lanugo am Rücken. Unterhautfettgewebe stark entwickelt, prall. Röhrenknochen kurz und dick. Hände und Finger kolbig. Stark aufgetriebenes Abdomen, Umfang $65^1/_2$ *cm*. Reponible Nabelhernie. Die unteren Extremitäten sind kurz. Die Röhrenknochen kurz, doch stark entwickelt; keine Zeichen von Rachitis. Beweglichkeit in allen Muskelgruppen gut. Reflexe vorhanden. Bei Streichen der Fußsohle hie und da Dorsalflexion der großen Zehe. Gang ohne Störung.

Schallreize ohne Reaktion. Die Pupillen reagieren auf Licht. Die Wassermannsche Reaktion nur in Spuren positiv, zeigt daher keine nachweisbaren Anhaltspunkte für Lues. Die Temperatur war vom 6. VI. bis 24. X. 1910 immer zwischen 36·3 und 36·7. Nur einige Male erreichte die Temperatur 37°.

Das Kind erhielt vom 23. VI. bis zum 21. IX. täglich eine Thyreoidintablette und von da an bis zum 27. X. täglich je zwei.

Im Juli 1910 wurde der Pat. zum ersten Male auf die Klinik Urbantschitsch geschickt. Er benahm sich damals sehr wild. Er schrie und weinte und wollte nicht auf dem Schoß der Wärterin sitzen bleiben. Die Inspektion der Trommelfelle war deshalb sehr schwierig; sie ergab einen normalen Befund. Aus der Nase lief reichlich schleimiges Sekret und nach Angabe der Wärterin ab und zu Blut. Das Naseninnere zeigte das Bild einer chronischen Rhinitis. Beide unteren Muscheln waren in toto leicht geschwollen und die gesamte Schleimhaut hyperämisch. Reichlich schleimig-grünes Sekret in den unteren Nasengängen und am Septum. Die digitale Untersuchung des Nasenrachenraumes ergab das Vorhandensein von weichen, wie zerrissenenen adenoiden Vegetationen, welche die oberen zwei Drittel der Choanen überdeckten. Der Vomer sprang nach hinten etwa $^1/_3$ *cm* tief in den Nasopharynx vor. Die so zart als möglich durchgeführte digitale Untersuchung führte zu einer ziemlich reichlichen Blutung, welche jedoch nach wenigen Minuten stand. Der Kitzelreflex war in beiden Ohren lebhaft vorhanden. Derselbe wurde mit einem auf eine Bougie aufgedrehten Wattepinselchen geprüft, mit welchem, nachdem es etwa $^1/_2$ *cm* tief in den äußeren Gehörgang eingeführt worden war, die hintere Gehörgangswand zart berührt wurde. Sofort wich der Pat. mit dem ganzen Kopfe aus und kratzte sich mit den Fingern unbeholfen die Ohrmuschel. Daß es sich dabei wirklich um eine Reaktion auf Kitzel gehandelt hat, war daraus zu schließen, daß der Knabe auf bloße Berührungen an anderen Körperteilen

Digitized by Google
Original from UNIVERSITY OF CALIFORNIA
Generated on 2019-10-24 12:19 GMT / http://hdl.handle.net/2027/uc1.b3252759
Public Domain in the United States, Google-digitized / http://www.hathitrust.org/access_use#pd-us-google

überhaupt nicht reagierte. Daher muß er im Ohre mehr als die taktile Empfindung gehabt haben. Schmerz war infolge des vorsichtigen Manipulierens auszuschließen und so blieb nur die Kitzelempfindung übrig. Die Reaktion darauf war auch tatsächlich so, wie wir sie in der Regel bei der Kitzelprobe an Kindern finden. (Dieses Symptom deutet, wie an anderer Stelle ausgeführt wurde, darauf hin, daß dem schalleitenden Apparat in dem Hörnerven keine schweren Defekte anhaften. Besteht bei dem betreffenden Individuum Stummheit, so kann man bei vorhandenem Kitzelreflex Hörstummheit diagnostizieren, während bei fehlendem Kitzelreflex Taubstummheit vorliegt.)

Der Ausfall der Kitzelprobe bei unserem Patienten war der einzige Grund, weshalb ich die Diagnose stellte: Apathische Form von Hörstummheit. Denn das übrige Verhalten des kleinen Kretins war so, daß man nur Taubheit hätte feststellen können, und da er, wie die Herren Ärzte der Klinik v. Wagner angaben und ich während meiner Untersuchung bestätigen konnte, keinerlei sprachliche Äußerung hervorbrachte, so wäre Taubstummheit zu diagnostizieren gewesen. Der Pat. reagierte nämlich auch auf die lautesten Schalleinwirkungen nicht. Ich stellte mich, mit den verschiedensten Gegenständen bewaffnet, hinter ihm auf, während einige Kollegen sein Gesicht beobachteten. Darin zeigte sich nun keinerlei Spur davon, daß der Pat. von den Schalleinwirkungen irgend eine wahrgenommen hätte. Es wurde eine Trompete heftig und stoßweise angeblasen, die verschiedensten Töne der Urbantschitschschen Harmonika versucht, es wurde eine Knallpistole abgeschossen, ein Glaskolben auf dem Boden zerschellt, es kamen alle möglichen Glocken und Stimmgabeln zur Verwendung — umsonst; der Pat. reagierte nicht. Die Folge davon war, daß die umstehenden Kollegen meine Diagnose für falsch hielten; sie meinten, es liege Taubstummheit vor und stellten deshalb in bezug auf das Gehör die schlechteste Prognose.

Am 22. X. kam der Pat., welcher seither Schilddrüsentabletten erhalten hatte, neuerdings auf die Ohrenklinik. Er verhielt sich wesentlich ruhiger und ließ die otoskopische Untersuchung geduldig über sich ergehen. Dieselbe ergab nichts Neues. Kitzelreflex beiderseits stark ausgeprägt. Daraufhin wurde das Kind in das Hörprüfungszimmer getragen, und der erste Versuch, ob es höre, fiel positiv aus. Ich schlug nämlich hinter seinem Rücken die Hände ineinander, worauf die Wärterin, welche den Pat. trug, meldete, daß er für einen Moment die Lider geschlossen hätte. Es trat also der Lidreflex auf, den ich für einen der feinsten Beweise dafür halte, daß Gehör vorhanden ist. Noch ein zweites Mal konnte ich durch die Pistole den Lidreflex auslösen — damit war es aber für diesen Tag genug. Alle weiteren Anstrengungen, die ich machte, um meinen Kollegen diese Gehörreaktion vorzuführen, waren erfolglos.

Am 27. X. wurde das Kind auf die Klinik v. Noorden transferiert. Es steht dort in der Behandlung des Herrn Privatdozenten und Assistenten

Digitized by Google
Original from UNIVERSITY OF CALIFORNIA
Generated on 2019-10-24 12:19 GMT / http://hdl.handle.net/2027/uc1.b3252759
Public Domain in the United States, Google-digitized / http://www.hathitrust.org/access_use#pd-us-google

Dr. Falta, welcher mir in der liebenswürdigsten Weise die Benutzung der Krankengeschichte erlaubte. Der Einwilligung des Herrn Hofrates Wagner v. Jauregg und des Herrn Dozenten Falta verdanke ich es auch, daß ich über den Einfluß der von diesen Herren eingeleiteten Therapie auf das Gehör des Pat. hier berichten kann. Ich erlaube mir, für dieses liebenswürdige Entgegenkommen meinen herzlichsten Dank auszuprechen.

Vom 27. X. bis in die ersten Tage des Dezembers wurde die Thyreoidinbehandlung zugunsten anderer therapeutischer Versuche unterbrochen.

Die am 10. XII. vorgenommene Untersuchung des Gehörs ergab wieder mit Sicherheit ein positives Resultat; doch war auch diesmal zu konstatieren, daß die Reaktion auf akustische Reize nur selten auftrat, während das Kind sonst entweder apathisch dasaß oder mit anderen Dingen beschäftigt war. Nunmehr setzte wieder die Schilddrüsenbehandlung ein, und zwar anfangs mit einer, nach 2 Wochen mit je zwei Tabletten pro Tag.

Am 10. I. 1911 war das Gehör des Pat. bereits so funktionsfähig, daß ich alle jene Kollegen, welche seinerzeit die Diagnose „Hörstummheit" angezweifelt hatten, von ihrer Richtigkeit überzeugen konnte. Regelmäßig trat auf kurze akustischen Reize der Lidreflex auf, und wenn ein Harmonikaton lang und kräftig angeblasen wurde, so wandte sich das Kind sogar nach der Schallquelle um. In seinem Wesen war auch eine erhebliche Veränderung eingetreten. Er war ruhig und zutraulich, streckte die Arme aus, damit man ihn herumtrage, und schmiegte sich dann an die betreffende Person an.

Am 19. I. kam ich in sein Zimmer, als er eben in seinem Bette schlief. Ein Trompetenstoß bewirkte, daß er am ganzen Körper zusammenfuhr und allmählich erwachte. Hierauf setzte er sich im Bette auf und begann mit großem Hunger eine Semmel zu verzehren, wie ihm überhaupt das Essen die liebste Beschäftigung zu sein scheint, der er den ganzen Tag huldigt. Auch jetzt fuhr er zusammen, wenn eine kurze, starke Schalleinwirkung erfolgte und wenn eine Schallquelle längere Zeit tönte, zum Beispiel die Urbantschitschsche Harmonika, so drehte er sich mit guter Treffsicherheit nach dem Orte der Schallquelle um.

Am 10. II. war ich in der Lage, ihn mit dem Bárányschen Lärmapparat, den ich in einer Entfernung von etwa 20 *cm* von seinem linken Ohre hielt, aus dem Schlafe zu erwecken, und zwar drehte er sich sofort nach der Richtung des Schalles um.

Am 14. II. entschloß ich mich, die adenoiden Vegetationen zu entfernen, was ohne Schwierigkeit gelang. Während der Operation hatte ich den Eindruck, daß das Kind weniger Schmerzen empfindet wie ein normales Kind. Die Blutung hielt in mäßigem Grade durch 12 Stunden an.

Die weitere Beobachtung dieses Falles wird vielleicht noch manche praktische Frage aufklären. Die prinzipielle Frage jedoch nach dem Sitze der

Digitized by Google
Original from UNIVERSITY OF CALIFORNIA
Generated on 2019-10-24 12:19 GMT / http://hdl.handle.net/2027/uc1.b3252759
Public Domain in the United States, Google-digitized / http://www.hathitrust.org/access_use#pd-us-google

Taubheit bei Kretinen scheint mir durch das bisherige Resultat genügend beleuchtet, so daß ich jetzt schon meine Schlüsse bekanntgeben darf. Diese dürften eine brauchbare Stütze durch die Mitteilung einer zweiten ähnlichen Krankengeschichte erhalten.

Im Mai 1910 kam ein sechsjähriger Knabe, F. Sch., in das sprachärztliche Ambulatorium des St. Anna-Kinderspitales. Er ist das zweite Kind seiner Eltern. Seine Schwester, 11 Jahre alt, hat seit jeher eine normale körperliche, geistige und sprachliche Entwicklung mitgemacht. Auch sonst ist die Familienanamnese vollkommen negativ. Unser Knabe wurde rechtzeitig und leicht geboren, erhielt durch 6 Monate Brustnahrung und war nie ernstlich krank. Insbesondere waren nie Fraisen oder andere Krämpfe bei ihm aufgetreten. Er hat erst mit 2 Jahren zu gehen begonnen und bekam im 12. Monat die ersten Zähne. Er spricht bis zum Tage der Aufnahme in die ambulatorische Behandlung kein Wort, ja es kommt fast nie ein Laut aus seinem Munde. Die Mutter gibt ferner an, daß er ab und zu höre, während er häufig auf Gehörseindrücke nicht reagiert. Er ist friedlich und nicht unsauber. Appetit und Stuhl in Ordnung.

Status praesens: 10. V. Der Knabe ist etwas kleiner als seine normalen Altersgenossen. Er geht ziemlich sicher, gafft nur meist in der Luft herum, so daß er sich ab und zu anschlägt. Sein Schädel ist hoch und hat 49 *cm* Umfang. Haarwuchs etwas schütter. Die Augen stehen weit voneinander ab, sind geschlitzt und haben einen Epikantus. Der Nasenrücken ist breit, jedoch nicht flach, die Nase selbst ein wenig kurz, so daß die Oberlippe ziemlich hoch ist. Der Mund wird leicht offen gehalten. Die Zähne zeigen keine Difformitäten, die Kiefer sind schmal. Zunge nicht vergrößert. Gaumenbildung normal. Der Skelettbau zeigt keine auffallenden Merkmale, nur die Finger sind breit und flach. Die Haut des Schädels und des Körpers ist trocken, spröde und greift sich rauh an. Hebt man eine Falte ab und reibt die beiden Flächen gegeneinander, so hat man ein eigentümliches glitschendes Gefühl, als ob das Unterhautzellgewebe reich an Schleim wäre. Der Nacken ist auffallend dick; sonst sind keine Wülste unter der Haut zu sehen. Herz und Lunge normal. Die Thyreoidea ist nicht zu tasten. Nur in der Gegend des rechten Lappens fühlt man ganz unten eine knötchenförmige, haselnußgroße Konsistenz. Der rechte Hoden ist mit Sicherheit nachzuweisen, links fühlt man nur ein strangförmiges Gebilde. Trommelfelle normal. Kitzelreflex stark positiv. In der Nase keine Besonderheit. Kein Schnarchen. Temperatur normal. Puls 74. Patellarsehnenreflexe, Bauchdecken und Cremasterreflex vorhanden.

Das Kind bleibt stehen, wo man es hinstellt. Die dargebotene Hand ergreift es nicht, ebenso ist es nicht zu bewegen, ein Bild oder einen Gegenstand zu ergreifen. Sprachliche Aufforderungen werden nicht befolgt und wenn man den Pat. von hinten anruft, dreht er sich nicht um. Ebensowenig reagiert

Digitized by Google
Original from UNIVERSITY OF CALIFORNIA
Generated on 2019-10-24 12:19 GMT / http://hdl.handle.net/2027/uc1.b3252759
Public Domain in the United States, Google-digitized / http://www.hathitrust.org/access_use#pd-us-google

er auf Glocken, Trompeten, Pfeifen, Harmonika. Nur wenn ein starker, kurzer Ton angeblasen wird, fährt er zusammen. Ab und zu macht er den Eindruck, als ob er auf eines der genannten Instrumente oder auf Händeklatschen reagierte, indem er sich langsam umwendet. Der Lidreflex tritt manchmal auf. Das Kind spricht während der ganzen, über eine halbe Stunde dauernden Beobachtung keinen Laut.

Wiederholte genaue Untersuchungen in den nächsten Wochen ergeben nicht viel Neues. Nur manchmal reagiert das Kind auf Höreindrücke prompter, ja, es dreht sich sogar einmal auf lauten Namensanruf um. Die Diagnose lautete: Leichte Form des Myxödems, Thyreohypoplasie? Kretinische Hörstummheit. Da ich den Versuch machen wollte, inwieweit derartige Individuen pädagogisch-therapeutisch zu beeinflussen sind, sah ich vorerst von der Organtherapie ab. Das Kind kam vielmehr dreimal wöchentlich in das Ambulatorium, woselbst vor allem Hörübungen vorgenommen wurden, wie sie V. Urbantschitsch angegeben hat. Ich ließ die verschiedensten Instrumente knapp hinter dem Pat. auf ihn einwirken und drehte ihn nach jedem akustischen Reiz schnell zu mir, um ihm auf diese Weise zu verstehen zu geben, daß das Sichumwenden die von mir verlangte Antwort auf den Höreindruck ist. Mit vieler Mühe durch wochenlange Übung gelang es, dem Knaben diese Eindrücke fast regelmäßig zu Bewußtsein zu führen. Sodann begann ich mit Rufen. Nachdem auch das von Erfolg begleitet war, nahm ich große, deutliche Bilder, immer eines auf einem Blatt, und zeigte sie ihm, wobei ich klar und deutlich den Namen dazu sagte. Meist war ich genötigt, seinen Kopf zu halten, um ihn zu veranlassen, das Bild zu fixieren.

So ging es bis zum Oktober. Ich trachtete auch, ihm die einfachsten Zeichen der Deutsprache beizubringen, indem ich ihm zum Beispiel winkte und dazu sagte: „Komm her!“ Sodann zog ich ihn zu mir. Am Schlusse der Ordination sagte ich: „Geh weg!“ und machte die entgegengesetzte Geste. „Dreh dich um!“ wurde ebenfalls gedeutet und der Pat. zeigte häufig, daß er das verstehe. Im Oktober teilte mir die Mutter mit, daß er zu Hause einzelne Worte spreche: Mama, Tata, Kaffee, Gehen, Gut. Zu dieser Zeit hatte auch schon eine ziemliche Sicherheit in der Reaktion auf akustische Reize jeder Art Platz gegriffen.

Das war für mich Beweis genug, daß wenigstens die leichten Formen des Kretinismus erzieherisch zu beeinflussen sind, und ich ging zur Schilddrüsentherapie über. Es wurde durch 10 Tage täglich eine halbe Tablette à 0·1, dann durch 14 Tage je eine pro die und dann weiter aufsteigende Dosen verordnet, so daß der Pat. jetzt 3 Tabletten bekommt. Er verträgt das sehr gut, sein Gewicht ist sogar von 19 auf 21 *kg* gestiegen. Seit Beginn der Thyreoidinbehandlung wurde die pädagogische Therapie eingestellt. Das Kind spricht immer mehr Worte und gibt auch ab und zu acht, wenn man zu ihm spricht.

Digitized by Google
Original from UNIVERSITY OF CALIFORNIA
Generated on 2019-10-24 12:19 GMT / http://hdl.handle.net/2027/uc1.b3252759
Public Domain in the United States, Google-digitized / http://www.hathitrust.org/access_use#pd-us-google

Ich habe die Absicht, in wenigen Wochen beide Arten der Behandlung gleichzeitig anzuwenden.

Der Vergleich der beiden beschriebenen Fälle ergibt, daß beide eine Reihe von körperlichen Symptomen aufweisen, welche man heute allgemein auf mangelhafte Entwicklung oder Fehlen der Schilddrüse zurückführt: Die Stellung der Augen respektive der breite Nasenrücken und die Beschaffenheit der Haut und des Unterhautzellgewebes. Der erste zeigt außerdem noch den abnorm großen Schädel, die wulstigen Ohren und Lippen, die zu große Zunge, die Fettwülste am ganzen Körper und die niedere Temperatur — Symptome, welche häufig bei Athyreoidosis auftreten. In funktioneller Beziehung ist beiden die Stummheit gemeinsam. Beide haben Hörstörungen, welche sich nur dem Grade nach voneinander unterscheiden, jedoch einer Gruppe angehören, nämlich den zentral bedingten.

Die letzte Behauptung soll eingehend begründet werden. Als Beweismittel werden dienen: 1. Die mangelhafte Stichhältigkeit der bisherigen Anschauungen, sofern sie als einheitliche Erklärung gelten sollen. 2. Die Schlüsse, welche die angeführten Krankengeschichten erlauben.

In den Arbeiten, welche Wagner v. Jauregg über den Kretinismus veröffentlicht hat, finden wir verschiedene Anschauungen über den Grund der Schwerhörigkeit bei dieser Erkrankung. Der Autor schenkte den Erscheinungen von seiten des Ohres und der Sprache beim Kretinismus immer die größte Aufmerksamkeit. Im Jahre 1893 schreibt er: Man könnte daran denken, daß die Kretins wegen ihrer mangelhaften Gehirnentwicklung nicht imstande sind, zu sprechen . . . Die Untersuchung zahlreicher Kretins hat mich aber gelehrt, daß dem nicht so ist. Fast alle Kretins sind schwerhörig in höherem oder geringerem Grade. Wenn wir aber sehen, daß mangelhaftes Gehör schon beim Vollsinnigen dazu führt, daß er die Sprache nur mangelhaft oder gar nicht erlernt, also taubstumm wird, um wie viel mehr muß ein solcher Sinnesdefekt bei dem geistig schwachen Kretin bedeuten. Welche Veränderung der Taubheit respektive Schwerhörigkeit des Kretins zugrunde liegt, vermag ich nicht zu sagen. Es wäre jedenfalls wünschenswert, daß einmal eine große Anzahl von Kretins einer sachverständigen otologischen Untersuchung unterzogen würde."

Im Jahre 1900 erwähnt v. Wagner, daß 2 von Prof. Habermann in Graz untersuchte Kretins starke adenoide Vegetationen aufwiesen und daß Habermann geneigt war, ihre Schwerhörigkeit auf diesen Befund zurückzuführen. Es wurde also ein Tubenmittelohrkatarrh angenommen und noch besonders die Möglichkeit erwogen, daß auch in der Schleimhaut der Tube und des Mittelohres spezifische myxödematöse Veränderungen anzunehmen wären. Nahegelegt wurde die Annahme einer durch adenoide Vegetationen erzeugten Hörstörung auch durch die anamnestische Mitteilung, daß das Gehör beider

Digitized by Google
Original from UNIVERSITY OF CALIFORNIA
Generated on 2019-10-24 12:19 GMT / http://hdl.handle.net/2027/uc1.b3252759
Public Domain in the United States, Google-digitized / http://www.hathitrust.org/access_use#pd-us-google

Pat. wechselnd war, was wir bei Schwellung der Rachenmandel zu finden gewöhnt sind. Was die Art dieser Schwellung anbelangt, so schreibt v. Wagner in einer späteren Publikation, daß Gründe vorhanden sind, diese als spezifisch myxödematös und nicht als eine gewöhnliche Hypertrophie aufzufassen. Ferner finden wir in der vom Jahre 1900 veröffentlichten Arbeit auch die Hypothese, daß die Hörstörung des Kretins auf mangelhafte Entwicklung des knöchernen Labyrinthes zurückzuführen sei, was ja nur ein Analogon zu den anderen Störungen im Knochensystem dieser Individuen bilden würde.

Die letzten, aus dem Jahre 1907 stammenden Mitteilungen des genannten Autors über unser Thema enthalten die Angabe, daß Alexander an vielen Gehörorganen von Kretinen der v. Wagnerschen Klinik Defekte im Labyrinth, besonders Atrophie des Cortischen Organes, gefunden hat. Wagner erwähnt, daß auch Erkrankungen des Labyrinthes durch die Schilddrüsentherapie zurückzugehen scheinen.

Ewald drückt seine das Gebiet der Hör- und Sprachstörungen bei Kretinen betreffende Ansicht folgendermaßen aus: „Gerade das endemische Vorkommen dieser Störungen spricht gegen ein primär lokales Leiden, das wohl gelegentlich sporadisch, aber nicht als durchgängige typische Erscheinung auftreten kann und ersterenfalls als die Folge zentraler Defekte anzusehen wäre."

Weitere literarische Aufzeichnungen, welche zu dieser Frage Stellung nehmen, sind: Eine Krankengeschichte von Vulpius, welche über die rasche Besserung der Schwerhörigkeit einer 45jährigen, myxödematösen Frau durch Schilddrüsenbehandlung berichtet. In diesem Falle waren sichtbare katarrhalische Veränderungen im Mittelohr vorhanden, welche lokalen Eingriffen trotzten.

Moos und Steinbrügge beschrieben Veränderungen im knöchernen Labyrinthe und an den Steigbügeln.

v. Eiselsberg äußert sich in bezug auf die oben erwähnte Ansicht Habermanns dahin, daß es von vornherein unwahrscheinlich sei, daß in den adenoiden Vegetationen die Ursache der kretinischen Schwerhörigkeit zu suchen sei.

Kräpelin berichtet von einer 22jährigen Myxödematösen, bei welcher der Geruch, der Geschmack und das Gehör herabgesetzt zu sein schienen.

Eine englische Kommission fand unter 109 Myxödematösen bei nahezu der Hälfte Hörstörungen, welche auf Schilddrüsenbehandlung heilten.

Kocher erwähnt, daß man Gehirnleiden kenne, bei welchen zwar das Gehör als solches erhalten ist, aber das Sprachverständnis fehlt, wie bei der sogenannten auditiv-sensorischen Aphasie. Eine präzise Äußerung in bezug auf eine Zugehörigkeit der kretinischen Gehörstörung zu dieser Gruppe finden wir bei ihm jedoch nicht.

Digitized by Google
Original from UNIVERSITY OF CALIFORNIA
Generated on 2019-10-24 12:19 GMT / http://hdl.handle.net/2027/uc1.b3252759
Public Domain in the United States, Google-digitized / http://www.hathitrust.org/access_use#pd-us-google

Siebenmann fand bei einem Falle von vollkommen mangelnder Schilddrüse keine Veränderung im Labyrinth und schließt daraus, daß die Schilddrüse zur Entwicklung des Labyrinths nicht notwendig sei.

Habermann berichtet über einen Fall von Mißbildung des Cortischen Organes und über einen zweiten mit normalem inneren Ohre und chronischer Otitis media suppurativa.

Bloch bezeichnet die dysthyre Hörstörung als nervös.

Schwendt, Wagner und Nager jun. und sen. (zitiert in Ewald) fanden stets Veränderungen im Trommelfell sowie Mißbildungen des Hammers.

E. Bircher bestreitet entschieden die Ansicht Kochers und sagt, es wäre nicht zu erklären, warum die anderen Zentren funktionieren, wenn gerade das Hörzentrum geschädigt ist. Er meint vielmehr, der Sitz der Hörstörung sei unbedingt das Gehörorgan. Er und V. Hammerschlag weisen besonders auf den nosologischen Zusammenhang zwischen endemischem Kretinismus und endemischer Taubstummheit hin, ein Zusammenhang, der statistisch erwiesen ist und auch von fast allen anderen Autoren erwähnt wird. Die Motivierung Birchers, daß eine funktionelle Störung des Hörzentrums deshalb auszuschließen sei, weil die anderen Zentren tätig sind, scheint mir nicht stichhältig zu sein. Denn es ist eine den Sprachärzten geläufige Tatsache, daß gerade das Gehörzentrum sehr oft schwer erregbar ist, während die anderen Zentren, besonders das des Sehens, man könnte fast sagen, eine Überfunktion aufweisen. Es gibt nämlich eine relativ große Zahl von Kindern, welche nicht sprechen, ohne aber taubstumm zu sein. Sie erlernen die Sprache nur deshalb nicht, weil ihr Gehörzentrum mehr oder weniger unaufmerksam ist, während ihr Gehörorgan vollkommen normal ist. Trachtet man nämlich durch eine entsprechende Therapie die Aufmerksamkeit des Gehirns dieser Kinder durch Höreindrücke zu erregen (V. Urbantschitsch: „Hörübungen", Gutzmann, Liebmann; E. Fröschels: „Vorlesungen über Taubstumme und Hörstumme"), so kann man nach einer gewissen Zeit normal hörende und normal sprechende Kinder aus ihnen machen. Meist ist die Behandlung dadurch erschwert, daß diese Pat. jeden optischen Eindruck nicht nur sehr schnell erfassen, sondern sogar an ihm picken bleiben, so daß man den oben verwendeten Ausdruck von der „Überfunktion" gebrauchen kann. Dieses Kapitel ausführlich zu erledigen, erscheint hier nicht angebracht und es sei auf die eben zitierten Schriften verwiesen. Nur ein Beispiel aus dieser Gruppe werde ich unten anführen, weil es besonders instruktiv ist.

Über den Zusammenhang zwischen endemischem Kretinismus und endemischer Taubstummheit handelt auch eine Arbeit von O. Mayer. Er beschreibt anatomisch-histologische Präparate von Gehörorganen Taubstummer, bei denen sich neben Defekten und Mißbildungen des knöchernen Mittelohres und des

Digitized by Google
Original from UNIVERSITY OF CALIFORNIA
Generated on 2019-10-24 12:19 GMT / http://hdl.handle.net/2027/uc1.b3252759
Public Domain in the United States, Google-digitized / http://www.hathitrust.org/access_use#pd-us-google

Labyrinthes persistierendes Schleimgewebe fand, wie es sonst dem Myxödem eigen ist.

Wir sehen also, daß zurzeit keine einheitliche Ansicht über die Hörstörung der Kretine besteht und daß die einzelnen Ansichten nur in der Form von Vermutungen vorgebracht werden. Im allgemeinen werden einerseits kongenitale Mißbildungen, andrerseits erworbene Defekte als Grund hingestellt. Diese letzteren werden wieder teils dem schalleitenden Apparate (Schwendt, Wagner, Nager, Habermann etc.), teils dem schallempfindenden Teile des Ohres (Bloch) zugeschrieben. Gegen die angeborenen Bildungsfehler und gegen die Erkrankungen des Trommelfelles und Mittelohres kann nichts eingewendet werden, da diese von vielen Autoren am Lebenden und anatomisch-histologisch gesehen wurden. Die Schädigung des schallempfindenden Apparates, welche als nervöse Hörstörung (Laesio auris internae) bezeichnet wird, ist ebenfalls klinisch und histologisch bearbeitet, obwohl diese Krankheit klinisch nur durch einen genauen Stimmgabelbefund festzustellen ist, dessen exakte Durchführbarkeit bei Kretinen mir jedoch zweifelhaft erscheint.

Was nun wieder die zuerst genannten, durch Inspektion erhobenen Befunde (kongenitale Mißbildungen, Schalleitungshindernisse) betrifft, so müssen wir uns vor allem darüber klar werden, zu welchen Schlüssen sie berechtigen.

Mangelnde Entwicklung des knöchernen und häutig-nervösen Labyrinthes sind zweifellos eine Erklärung für Taubheit. Katarrhe oder Adhäsivprozesse des Mittelohres hingegen können wohl zu mehr oder minder hochgradiger Schwerhörigkeit führen — können jedoch nie den Grund für Taubheit bilden.

Wenn es sich also darum handelt, eine Ursache für die Taubheit einzelner Kretins zu finden, so kann der zuletzt besprochene Zustand nicht in Betracht kommen (wobei wir es vorläufig dahingestellt sein lassen, ob es überhaupt tunlich ist, nach einem einzigen Grunde zu forschen). Die von Bloch angenommene Laesio auris internae kann Taubheit bedingen.

Die zweite Frage, welche zu beantworten ist, lautet: Welche der bisher angeführten Befunde und Annahmen ist gleichzeitig eine Erklärung für den primären Hörbefund und für die unter Schilddrüsenbehandlung erzielte Hörverbesserung? Da kommen lediglich die Annahme der nervösen Schwerhörigkeit (Laesio auris internae) und die nachgewiesenen Mittelohrerkrankungen in Betracht. Denn diese allein sind rückbildungsfähig, nicht aber kongenitale Defekte im Labyrinth.

Daraus nun präzisiert sich die weitere Fragestellung, welche Zustände eine rückbildungsfähige Taubheit erzeugen können. Es sind dies die Laesio auris internae) und die kortikale akustische Reaktionslosigkeit.

Die akustische Reaktionslosigkeit ist, wie ich glaube, durch die beiden hier publizierten Krankengeschichten sichergestellt.

Digitized by Google
Original from UNIVERSITY OF CALIFORNIA
Generated on 2019-10-24 12:19 GMT / http://hdl.handle.net/2027/uc1.b3252759
Public Domain in the United States, Google-digitized / http://www.hathitrust.org/access_use#pd-us-google

Das beweist vor allem der sechsjährige Kretin, welcher so verschieden auf Höreindrücke reagiert, daß er in der Regel vollkommen taub scheint, sich aber dann und wann auf nicht sehr laute Schallwirkungen umdreht und einmal sogar auf Namenanruf reagiert. Auch das durch den ersten Teil der Behandlung, die Übungstherapie, erzielte Resultat, daß der Pat. nämlich mit ziemlicher Sicherheit akustisch zu beeinflussen ist und sogar Worte zu sprechen beginnt, deutet darauf hin, daß bei ihm nur die zum Hören notwendige Gehirntätigkeit fehlte. Besonders das Sprechen einzelner Worte deutet auf ein gutes Gehör; denn nur wenn das Kind in der Lage ist, Höreindrücke genau zu differenzieren, kann es ihm gelingen, Worte wie „gut", „gehen" etc. zu reproduzieren. Es besteht in dieser Beziehung ein prinzipieller Unterschied zwischen den Worten „Mama", „Tata" und den eben genannten. Während nämlich Mama und Tata aus Lauten bestehen, welche vorne im Munde gebildet werden, ist die Artikulationsstelle für G und H in der Kehle. M und T können demnach mit dem Auge deutlich wahrgenommen werden und dann kann der optische Eindruck nachgeahmt werden. G und K hingegen können nur entstehen, wenn sie akustisch genügend deutlich erfaßt oder wenn sie unter Zuhilfenahme des Auges plus dem Tastgefühl (Taubstummenmethode) gelehrt werden. Da aber bei unserem Pat. diese Methode nicht zur Anwendung kam, so ist der Beweis für seine Hörschärfe erbracht. Aber auch zu der Zeit, in welcher er solche Fortschritte gemacht hatte, versagte er noch ab und zu und machte in solchen Momenten den alten Eindruck der Taubheit. Dann war er eben wieder apathisch, sein akustisches Gehirn schlief.

Stellen wir uns diesen Pat. noch ein gut Teil stumpfer vor, so sehen wir ihn im gleichen Stadium wie den zuerst beschriebenen. Oder mit anderen Worten: Wenn wir annehmen, daß der bei dem sechsjährigen Knaben bestehende Zustand akustischer Apathie, welcher zu Beginn der Behandlung fast immer vorhanden war, durch die Schwere des Kretinismus dauernd das Bild beherrscht, so resultiert daraus jener Zustand von scheinbarer Taubheit, wie ihn der vierjährige Pat. aufwies. Der Sechsjährige hat nun deutlich bewiesen, daß diese Art der Hörstörung rückbildungsfähig ist: es stimmt daher die Erklärung auch nach dieser Hinsicht für den Vierjährigen, bei dem sich ja ebenfalls im Verlaufe der Behandlung das Gehör einstellte.

Es bleibt noch die Frage zu beantworten, warum beim Kretinismus gerade das Gehör so arg darniederliegt, wo doch sogar bei den schwersten Formen die anderen Sinne zu funktionieren scheinen. Abgesehen davon, daß sich bei diesen Individuen nicht exakt feststellen läßt, bis zu welchem Grade die übrigen Sinne erhalten sind und ja aus vielen Beobachtungen mit großer Wahrscheinlichkeit hervorgeht, daß die Schmerzempfindung, der Geruch, der Geschmack (Koprophagie) wesentlich herabgesetzt sind, scheint es, wie erwähnt, als ob gerade das Gehör ein punctum minoris resistentiae auch auf anderen

Digitized by Google
Original from UNIVERSITY OF CALIFORNIA
Generated on 2019-10-24 12:19 GMT / http://hdl.handle.net/2027/uc1.b3252759
Public Domain in the United States, Google-digitized / http://www.hathitrust.org/access_use#pd-us-google

Gebieten der Pathologie abgeben würde. (Die häufig auftretende sensorische Hörstummheit bei sonst gut funktionierenden Sinnen.) Da ich glaube, daß auch meine Erklärung für die rückbildungsfähige Taubheit der Kretins an Wahrscheinlichkeit gewinnen wird, wenn ich ein Beispiel von seelischer Taubheit an einem sonst gesunden Kinde vorführe, so gebe ich eine Krankengeschichte in Kürze wieder, welche ich schon an anderer Stelle veröffentlicht habe.

Ein zweijähriges Mädchen wurde von ihrer Mutter in das Ambulatorium der Ohrenklinik gebracht, damit man es auf sein Gehör untersuche. Familienanamnese belanglos. Das Kind wurde rechtzeitig geboren, erhielt Brustnahrung und ist rachitisch, verspätetes Laufen und verlangsamte Dentition (im 14. Monate). Das Kind scheint der Mutter taub zu sein. Es reagiert nicht auf Zurufe, nicht auf Händeklatschen, nicht auf Lärm oder Drehorgelspiel. Nur ab und zu dreht es sich um, wenn der Vater zum Beispiel ein Lied pfeift oder wenn die Weckuhr läutete. Die Mutter hielt dies jedoch für Zufall, da das Kind ja auf viel lautere Geräusche nicht reagierte.

Status praesens: Rachitische O-Beine, Fontanellen offen, Kopf groß. Anämie. Geringe adenoide Vegetationen. Sonst normaler somatischer Befund. Das Kind scheint absolut taub. Es reagiert auf kein Instrument (Urbantschitschsche Harmonika, Trommel, Pfeife, Trompete, Stimmgabeln etc.). Es spricht keinen Laut und ist stumm wie ein Fisch. In Anbetracht des lebhaften Kitzelreflexes in den äußeren Gehörgängen (siehe Fröschels: Zur Differentialdiagnose zwischen Taubstummheit und Hörstummheit, Med. Klinik, 1910, Nr. 52) stellte ich die Diagnose auf Hörstummheit, indem ich psychische Taubheit als das Grundübel annahm.

Nach einigen Wochen fand ich ein Instrument, ein klimperndes, automatisches Werkel, bei dessen Tönen sich das Kind immer umdrehte. Nachher wurden einige Glocken gekauft, auf welche es ebenfalls zu reagieren anfing. Durch fortgesetzte Übung mit derartigen Schallquellen brachte ich das Kind nach zwei Monaten so weit, daß es mit großer Sicherheit auf alle möglichen akustischen Reize antwortete und sich sogar auf leisen Namenanruf umdrehte. Es lag in diesem Falle also tatsächlich eine seelische Taubheit bei, wenn man so sagen darf, feinem Gehör vor und die oben genannten Glocken sowie das Werkel haben das Kind aus seiner akustischen Lethargie erweckt. Sehr interessant war ein Zwischenstadium der Behandlung, in welchem sich die Pat. auf erschreckende Geräusche, wie das Abfeuern einer Knallpistole, das Zertrümmern eines Glases hinter seinem Rücken, ruhig umwandte, ohne nur im mindesten zusammenzufahren. Es bedeutet dies, wie ich glaube, bei der großen Ähnlichkeit in dem akustischen Verhalten dieses Kindes mit unserem vierjährigen Kretin doch einen prinzipiellen Unterschied. Ich stelle mir nämlich vor, daß bei dem kleinen Kretin, der, wie erwähnt, als erstes Symptom der Reaktion auf Schalleindrücke erschrak respektive reflektorisch die Lider schloß, der

Digitized by Google
Original from UNIVERSITY OF CALIFORNIA
Generated on 2019-10-24 12:20 GMT / http://hdl.handle.net/2027/uc1.b3252759
Public Domain in the United States, Google-digitized / http://www.hathitrust.org/access_use#pd-us-google

Reflexweg, welcher vom Ohre zur Körpermuskulatur geht, bereits angeborenerweise gebahnt war und nur auf der Basis der allgemeinen Stumpfheit nicht angesprochen wurde. Bei dem zweijährigen Mädchen jedoch scheint diese Bahn primär nicht existiert zu haben. Es war vielmehr erst notwendig, dem Kinde überhaupt zum Verständnis zu bringen, daß es für den Menschen zweckmäßig ist, sich um Geräusche und Töne zu kümmern respektive darauf zu reagieren. Erst durch immer schnelleren Ablauf dieser Gedankenarbeit, durch immerwährende Übung kann sich auch bei diesem Kinde die reflektorische Reaktion herausbilden.

Der zuletzt beschriebene Fall, welcher übrigens in meiner Beobachtung nicht vereinzelt dasteht, lehrt, daß auch geistig nicht geschädigte Individuen sich akustisch reaktionslos verhalten können. Um wieviel eher können wir einen ähnlichen Zustand bei den intellektuell so tiefstehenden Kretins annehmen. Noch eine Tatsache sei erwähnt, welche einen gewissen Parallelismus zwischen der von uns angenommenen kretinischen kortikalen Hörstörung und den verschiedenen Formen der Hörstummheit bei Nichtkretinen verrät. Wie nämlich Siebenmann erwähnt, sind unter den mit Kropf behafteten Schwerhörigen hauptsächlich Männer und auch unter den Hörstummen sind Mädchen eine Seltenheit. Die Statistik der von mir behandelten Kranken dieser Gruppe ergibt, daß unter 100 Hörstummen bloß zwölf weiblichen Geschlechtes waren.

Die Frage nach den Hörstörungen der Kretins möchte ich nach alldem folgendermaßen beantworten:

1. Es gibt unter ihnen zweifellos Individuen, welche schwere kongenitale Mißbildungen im Baue des Ohres aufweisen. Diese sind als taubstumm zu bezeichnen. Sie stellen eine vielleicht auf derselben Grundlage entstandene Kombination zwischen Kretinismus und Taubstummheit vor. Diese Taubstummheit ist nicht rückbildungsfähig.

2. Mehr oder minder hochgradige Schädigungen der Hörschärfe, die aber nicht bis zur Taubheit reichen dürfen, können wie bei normalen Individuen auch bei Kretinen durch Schalleitungshindernisse, insbesonders Tubenmittelohrkatarrhe, zustande kommen. Dabei spielen die bei ihnen häufig vorkommenden adenoiden Vegetationen sicherlich eine große Rolle. Die Schwerhörigkeit dieser Art kann ausheilen.

3. Schwerhörigkeit und Taubheit kann beim Kretinismus auf einer möglicherweise autotoxischen Laesio auris internae (Bloch) beruhen, doch müßte das erst bewiesen werden. Diese Hörstörungen können sich zurückbilden.

Digitized by Google
Original from UNIVERSITY OF CALIFORNIA
Generated on 2019-10-24 12:20 GMT / http://hdl.handle.net/2027/uc1.b3252759
Public Domain in the United States, Google-digitized / http://www.hathitrust.org/access_use#pd-us-google

4. Sowohl Schwerhörigkeit als auch Taubheit ist bei gewissen Kretinen durch einen Zustand kortikaler akustischer Reaktionslosigkeit bedingt. Diese Form bildet sich mit der Zunahme der geistigen Regsamkeit unter Schilddrüsentherapie zurück.

Was das Fehlen oder die mangelhafte Entwicklung der Sprache bei Kretinen betrifft, so sind diese durch den Zustand des Gehörs genügend erklärt. Bei wirklicher Taubheit entwickelt sich ja auch bei sonst gesunden Kindern niemals die Sprache, es sei denn, daß dieselbe gelehrt wird (Taubstummenmethode). Desgleichen bleiben zentral taube Individuen so lange stumm, als das Gehör nicht erweckt und genügend verfeinert wurde. Auch frühzeitig erworbene Schwerhörigkeit bildet bei geistig Normalen den Grund für Fehlen oder mangelhafte Bildung (Stammeln) der Sprache.

Der Zustand des Intellektes bei Kretinen kann das Ausbleiben der Sprache erklären, wenn sie, wie das vorkommt, über genügende Hörschärfe verfügen. Als allgemeine Regel darf dies jedoch nicht gelten, da wir sehr häufig Idioten begegnen, welche das unsinnige Zeug, das sie denken, zu sprechen vermögen. Andere allerdings sind stumm.

Zum Schlusse möchte ich noch eine Krankengeschichte wiedergeben, in welcher die Schilddrüsenbehandlung eine deutliche Rolle gespielt hat.

Im März des Jahres 1910 kam ein fünfjähriger Knabe in das Ambulatorium der Ohrenklinik. Die Mutter beklagte sich darüber, daß er nicht spreche. Die Familienanamnese ist vollkommen belanglos. Die Mutter ist kräftig, der Vater angeblich ebenfalls. Die einzige Schwester des Kleinen, ein siebenjähriges Mädchen, spricht und macht in der Schule gute Fortschritte. Es bestand nie ein Fall von Blödsinn, Kropf oder Nervenkrankheit in der Verwandtschaft. Die Mutter hat nie abortiert. Alkohol negiert.

Unser Pat. wurde rechtzeitig und leicht geboren, wurde bei Kuhmilch aufgezogen und hat keinerlei Krankheiten durchgemacht. Er begann mit drei Jahren zu laufen. Beginn der Dentition mit 14 Monaten. Der Pat. ist klein und schwächlich, sein Höhenmaß beträgt 98 *cm*, so daß er hinter seinen normalen Altersgenossen wohl gegen 15 *cm* zurückbleibt. Das Gesicht hat eine ganz charakteristische Bauart; der Nasenrücken ist nämlich an der Wurzel flach und breit, die Augen voneinander weit abstehend und geschlitzt; während beim indogermanischen Typus die Verbindungslinie zwischen dem inneren und äußeren Augenwinkel annähernd horizontal läuft, ist sie bei unserem Pat. lateral-medial geneigt. Denkt man sich diese Linie in jedem der beiden Augen und verlängert sie bis zur Schneidung, so ergibt sich ein nach oben offener stumpfer Winkel von etwa 50°. Diesen Gesichtstypus nennt man den mongoloiden. Sonst hat er äußerlich wenig Abnormitäten. Epikantus bei unserem Pat. angedeutet. Gaumengewölbe spitz. Die Zunge liegt im Munde, ist nicht vergrößert. Die Knochen sind gerade, die Fontanellen geschlossen, beide Hoden

Digitized by Google
Original from UNIVERSITY OF CALIFORNIA
Generated on 2019-10-24 12:20 GMT / http://hdl.handle.net/2027/uc1.b3252759
Public Domain in the United States, Google-digitized / http://www.hathitrust.org/access_use#pd-us-google

tastbar. Kein Myxödem. Kein Nabelbruch. Temperatur um 10 Uhr vorm. 36·8. Die Thyreoidea ist tastbar. Der Puls ist nicht frequent. Die Arteriae radiales und die Aorta (über dem Sternum gefühlt) scheinen dünn und zart zu sein. Trommelfelle normal. Keine adenoiden Vegetationen. Zunge frei. Keine Tonsillenschwellung. Der Pat. dreht sich um, wenn man ihn durch das Zimmer halblaut ruft. Sein Sprachverständnis war mangelhaft, aber sicher vorhanden. So befolgte er die Aufforderung, seine Hand zu reichen, seine Nase zu zeigen, die Lampe zu suchen etc. Etwas kompliziertere Sätze, wie: wo ist der Schlüssel zum Kasten, erfaßte er nicht. Er sprach absolut nichts spontan und wiederholte auch Vorgesagtes nicht. Derartige Sprachstörungen sind, von dem Mongoloismus abgesehen, nichts seltenes und werden als motorisch-sensorische Hörstummheit bezeichnet. Ihre Behandlungsart ist genau vorgeschrieben und besteht aus einer Übungstherapie. Ich sandte das Kind in die Ambulanz für innere Krankheiten ins Anna-Kinderspital, da es mir auf einen genauen Befund ankam. Dieser traf wohl ein, das Kind aber blieb durch Monate aus meiner Behandlung aus. Im Herbst kam es wieder. Die Mutter erzählte mir, daß ihm von seiten der Internisten Schilddrüsentabletten, und zwar 0·5 *g* jeden zweiten Tag verordnet worden waren. Das Kind habe die Tabletten genommen und spreche jetzt schon einzelne Wörter von selbst.

Als ich den Knaben ansah, war ich von seiner Größenzunahme überrascht; er war 107 *cm* hoch, war also in einem halben Jahre um 9 *cm* gewachsen. Seine Gesichtsformation hatte sich naturgemäß nicht geändert; auch sein Gesichtsausdruck war gleich geblieben, was uns nicht wundern darf, da der Pat. schon zu Beginn der Behandlung keineswegs blöd war. Ich war in der Lage, einzelne Worte von ihm zu hören, indem ich ihm große Bilder zeigte und ihn aufforderte, sie zu benennen. Seine Sprache war gut verständlich, aber keineswegs vollkommen korrekt, er stammelte. Seither ist das Kind abermals ausgeblieben.

Da in diesem Falle keinerlei Übungstherapie angewendet wurde, so dürfte das Einsetzen der Sprache ein Erfolg der Schilddrüsenbehandlung sein.

Daß der mongoloide Typus durch systematische Schilddrüsenverfütterung günstig beeinflußt werden kann, ist bald nach der Einführung dieser Therapie bekannt geworden. Mit dieser Frage befaßt sich unter anderem die Monographie von Kassowitz: Über infantiles Myxödem, Mongolismus und Mikromelie.

Noch ein drittes Krankheitsbild wird durch eine Schädigung der Thyreoidea erklärt, und das ist die Mikromelie. Diese zeichnet sich dadurch aus, daß bei normalem Rumpf die Extremitäten auffallend kurz und meist verkrümmt sind und daß das Gesicht einen kretinischen Ausdruck hat. Ich erwähne diese letzte Form, um die ganze Reihe der Erkrankungen aufzuzählen, welche durch die Schilddrüsenbehandlung zu beeinflussen sind, andrerseits aber davor zu warnen, bei Formen von Blödsinn, Stummheit, Taubheit oder äußeren Mißbil-

Digitized by Google
Original from UNIVERSITY OF CALIFORNIA
Generated on 2019-10-24 12:20 GMT / http://hdl.handle.net/2027/uc1.b3252759
Public Domain in the United States, Google-digitized / http://www.hathitrust.org/access_use#pd-us-google

dungen, welche sich in diese Gruppe nicht einreihen lassen, diese Therapie zu verwenden. Sehr oft hört man, besonders bei Stummheit, daß Thyreoidtabletten verordnet wurden, ohne daß die Bedingungen dafür vorlagen. Die Schilddrüsentherapie hat den Ausfall der Schilddrüsenfunktion zu bekämpfen und dieser Ausfall charakterisiert sich in einem der drei beschriebenen Bilder.

Literatur: Wagner v. Jauregg: Über den Kretinismus. Mitteilungen der Ärzte in Steiermark, 1893, Nr. 4; Wiener klin. Wochenschr., 1900, 1904, 1907. — Ewald: Die Erkrankungen der Schilddrüse. Wien und Leipzig 1909. — Scholz: Untersuchungen über Kretinismus. Berlin 1906. — Flinker: Wiener klin. Wochenschrift, 1911, Nr. 6. — Fröschels: Zur Differentialdiagnose zwischen Taubstummheit und Hörstummheit. Med. Klinik, 1910, Nr. 52. — V. Urbantschitsch: Lehrbuch der Ohrenheilkunde, V. Auflage, 1910. — Vulpius: Arch. f. Ohrenheilkunde, Bd. XLI. — v. Eiselsberg: Die Krankheiten der Schilddrüse. Deutsche Chirurgie. Lfg. 38. — Kräpelin: Deutsches Archiv f. klin. Med., Bd. XLIX. — Kocher: Deutsche Zeitschr. f. Chirurgie., Bd. XXXIV. — Alexander: Arch. f. Ohrenheilk., Bd. LXXVIII. — Siebenmann: Arch. f. Ohrenheilk., Bd. LXX. — Habermann: Arch. f. Ohrenheilk., Bd. LXIII. — Bloch: Deutsches Arch. f. Med., Bd. LXXXVII. — Nager: Zeitschr. f. Ohrenheilk., Bd. LI. — Moos und Steinbrügge: Zeitschrift f. Ohrenheilk., Bd. X. — E. Bircher: Beilage zur Med. Klinik, 1908. — V. Hammerschlag: Arch. f. Ohrenheilk., Bd. LV. — Derselbe: Monatsschr. f. Gesundheitspflege, 1902, Nr. 3. — O. Mayer: Beiträge zur Kenntnis der endemischen Taubheit. Arch. f. Ohrenheilk., Bd. LXXXIII, pag. 157. — Fröschels: Praktische Vorlesungen über Taubstumme und Hörstumme, IX. Vorlesung. Urban & Schwarzenberg, Wien 1911. — Kassowitz: Infantiles Myxödem etc. Wien 1902 (M. Perles).

Die erschöpfende Literatur findet man in Ewalds Buch vom Jahre 1909.

Aus der k. k. Universitäts-Ohrenklinik in Wien (Vorstand: Prof. V. Urbantschitsch).

Über die Behandlung der Otitis externa durch aktive Hyperämie.

Von Dr. **Siegfried Gatscher,** Aspiranten der Klinik.

Im Folgenden will ich die Beobachtungen wiedergeben, die ich bei der Behandlung von 60 Externafällen gemacht habe. Der Zuwachs von 25 gegen meine erste Mitteilung (Sitzung der Österr. Otol. Gesellsch. vom 30. I. 1911) brachte mir vielleicht nicht die gehoffte Ergänzung in jeder Beziehung, jedenfalls aber belehrende Details, so daß ich mir gestatten kann, meine Erfahrungen in eine präzise Form zu bringen.

Digitized by Google
Original from UNIVERSITY OF CALIFORNIA
Generated on 2019-10-24 12:20 GMT / http://hdl.handle.net/2027/uc1.b3252759
Public Domain in the United States, Google-digitized / http://www.hathitrust.org/access_use#pd-us-google

Wie die Literatur zeigt, ist die Hyperämie als Heilfaktor von vielen Seiten in der Otologie angewendet und die Frage oft zur Diskussion gestellt worden. Aber fast immer war es nur das Kapitel der Otitis media. Ich entnehme dem großen Referat von Schlomann (Bd. VII, H. 11 des Internationalen Zentralblattes) nur die Arbeiten von Gaudier, Albert und Eschweiler, welche auch der Otitis externa circumscripta (Furunkel) gedenken. Die Hyperämie wurde durch Stauung und Saugen erzielt; die Erfolge waren bei beiden Methoden günstig. Die diffuse Form der Externa aber fand sich in dieser Beziehung nirgends erwähnt. Unabhängig von diesen genannten Studien möchte ich jedoch eine Arbeit von Ernst Urbantschitsch[1]) wegen der verwandten Wärmeanwendung zitieren. Dieser Autor hatte durch Heißluftbehandlung bei der Otitis externa günstige symptomatische Erfolge.

Ich habe a limine nur an aktives Hyperämisieren gedacht und habe, um möglichst auf die erkrankte Partie konzentrieren zu können, einen heißen Wasserstrahl verwendet. Gleichsam in Parenthese bemerke ich, daß mir ein Kollege, der von meinen Untersuchungen wußte, die Richtigkeit meiner Auffassung bestätigen konnte, indem er bei sich selbst durch eine heiße Berieselung eines Panaritium incipiens Schmerzbefreiung und Stillstand des Prozesses gewann.

Diese Berieselungen nun werden aus einem Irrigator gewonnen, der in etwa 2 *m* Höhe aufgehängt ist. Die Temperatur des Wassers beträgt in meinen Behandlungen jetzt immer 48°, nachdem ich mich überzeugt hatte, daß die zu befürchtende Reizung des Vestibularapparates nicht eintritt; nur bei einer nervösen Pat. hatte ich einen Schwindelanfall ausgelöst und deshalb auch die Behandlung in dieser Form aufgegeben. Anfangs hatte ich wohl auch mit 42° und 45° gute Resultate. Es mag dies zum Teil darin begründet sein, daß ich es überwiegend mit diffusen Formen zu tun hatte, die im allgemeinen leichter zu beeinflussen sind.

Die Dauer der Berieselung beträgt im Durchschnitt 10 Minuten, wobei der Wärmeverlust ein geringer ist. Der Wasserstrahl, etwa federkieldick, wird schief gegen den Gehörgang dirigiert. Der Pat., der mit einer Spülungstasche geschützt wird, hält den Schlauchansatz selbst und kann sich dadurch selbst das Optimum der Entfernung vom Ohr ermitteln, das manchmal mehrere Zentimeter beträgt.

Ich möchte nun in symptomatischer Beziehung zwischen einem momentanen und einem Dauererfolg unterscheiden. Der erstere tritt ausnahmslos in kurzer Zeit, innerhalb zirka $1^1/_2$ Minuten, ein. Der letztere aber zeigt

---

[1]) Über Schmerzempfindungen im Bereiche des Gehörorgans. Med. Klinik 1910, Nr. 6.

Digitized by Google
Original from UNIVERSITY OF CALIFORNIA
Generated on 2019-10-24 12:21 GMT / http://hdl.handle.net/2027/uc1.b3252759
Public Domain in the United States, Google-digitized / http://www.hathitrust.org/access_use#pd-us-google

nach meinen Erfahrungen Schwankungen. Ohne Zweifel spielen dabei anatomische Verhältnisse — Lumen und Gestalt des Gehörganges, die Struktur des Gewebes — sowie die Empfindlichkeit des Pat., Form und Stadium der Erkrankung eine Rolle. Ich habe deshalb abweichend von meinem ersten Vorgehen, wo ich oft nur eine Spülung im Tage vornahm, alle Pat. zweimal täglich spülen lassen, ja in einzelnen hartnäckigen Fällen die Zahl auf 3 und 4 erhöht. Als Indikator kann das Befinden während der Nacht dienen, wo die Exacerbationen am stärksten sind. Bei zwei täglichen Spülungen lag zwischen der ersten und zweiten ein Intervall von zirka 6 Stunden, zwischen der zweiten und der ersten des nächsten Tages ein solches von etwa 14 Stunden. Diese ungünstige Verteilung ist bei ambulatorischen Pat. an der Klinik kaum zu vermeiden, da die Kranken in der Regel zu Hause die Prozedur nicht vornehmen können.

Dagegen bin ich überzeugt, daß man in der Privatpraxis viel günstiger bestellt sein wird. Solche Pat. kommen zunächst in frühen Stadien zur Behandlung und haben die Möglichkeit, die Spülungen zu Hause selbst durchzuführen. Ob man nun palliativ oder im Falle einer Schmerzsteigerung in kurzen Intervallen die Berieselung machen wird, die Schmerzkurve wird nach den Erfahrungen der Klinik keine nennenswerten Erhebungen zeigen.

Noch ein Punkt, die Druckempfindlichkeit, wäre in symptomatischer Hinsicht zu erwähnen. Es ist bekannt, daß Kranke mit Externa, namentlich mit Furunkeln, jede Betastung ängstlich scheuen. Während und nach einer solchen Spülung kann man nun einen ganz ansehnlichen Druck gegen den Tragus oder gegen den unteren Rand der Incisura intertragica, der bei jeder Lokalisation der Externa wegen der Bewegung des ganzen Gehörganges schmerzhaft ist, ohne oder mit ganz geringem Schmerzphänomen ausüben.

Von mehreren intelligenten Pat. ließ ich mir nach der Behandlung ihre eigenen Beobachtungen niederschreiben. Ich gebe hier ein Beispiel im Auszuge:

A. D., 28 Jahre, Beamtin des Telephonamtes, kam am 17. I. 1911 in meine Behandlung. Diagnose: Otitis externa diffusa sinistra.

Sie schrieb:

„Durch 4 Tage vor der Behandlung allmählich sich steigernde Schmerzen, so daß ich nicht schlafen und nur Flüssiges zu mir nehmen konnte. Zweimal im Tag Spülungen von 45°. Nach der dritten Behandlung Schmerzen fast vollständig geschwunden. Von da ab eine Spülung täglich. Nach 8 Tagen Genesung."

In diesem Falle dauerte die Heilung 8 Tage. Ich will daran anknüpfend über die curative Seite meines Verfahrens berichten. Ich habe durchschnittlich diffuse Formen, wo das Lumen auf die Größe eines Stecknadelkopfes verengt war, in 10—12 Tagen heilen gesehen. Merkwürdigerweise reagierten

Generated on 2019-10-24 12:20 GMT / http://hdl.handle.net/2027/uc1.b3252759
Public Domain in the United States, Google-digitized / http://www.hathitrust.org/access_use#pd-us-google
Digitized by Google
Original from UNIVERSITY OF CALIFORNIA

Formen, die durch eine Otitis media induziert waren, auffallend rasch, wo man doch durch das Fortbestehen eines infizierenden Agens vielleicht einen anderen Modus erwarten könnte. Bei einem Knaben mit Otitis media bekam ich nach einer Woche Heilung der Externa diffusa; nach einem zweitägigen Intervall ein Rezidiv, das nach 4 Tagen behoben war.

Im ganzen ebenso verhalten sich der Absceß und der Furunkel, wenn auch hier die Resorption oft protrahiert ist und Exacerbationen häufig sind.

Einmal sah ich nach viertägiger Behandlung schmerzlose Spontaneröffnung eines Abscesses. Ein Pat. mit einem Infiltrat in der Größe einer Kaffeebohne entzog sich nach 6 Tagen der weiteren Behandlung; er war vollkommen schmerzfrei.

Ob die bisher beobachtete Tatsache, daß die Furunkel sich resorbieren, allgemeine Geltung hat, wird erst die fortgesetzte Beobachtung an einem größeren Material zeigen müssen; jedenfalls möchte ich aber bemerken, daß bei Anwendung dieser Methode ein Kontaktfurunkel verhütet werden kann. Empfindliche Pat. werden übrigens einer wiederholten Incision und der damit verbundenen weiteren Behandlung gewiß immer Schwierigkeiten entgegensetzen und wesentlich zu leiden haben. Bei Schmerzbefreiung aber wird auch eine längere Heilungsdauer, wie ich sah, gern in Kauf genommen.

Bevor ich nun meine Ergebnisse kurz formuliere, möchte ich zur Ausführung der Methode noch ein paar Worte sagen.

Von allen Kombinationen, wie Pinselungen mit Jodtinktur, Einlagen mit Burow, Alkohol etc., die ich zwischendurch hie und da anwendete, ging ich vollständig ab. Bei einer nicht hochgradigen Verengerung lege ich vorsichtig einen Wattetampon ein, um das Trommelfell zu schützen und eine Ansammlung von Epidermisschollen am Grunde des Gehörganges zu verhüten. Bei starker Verengerung ist dieser Schutz durch diese selbst geboten. Nach der Berieselung wird sorgfältig abgetrocknet und trockene Gaze eingelegt. Den Schluß bildet ein trockener Deckverband oder ein solcher in Alkohol getränkt; letzterer vielleicht prophylaktisch gegen Ekzem. Was ich fand, schreibe ich in folgenden Sätzen als Ergebnis hin:

I. Momentane Schmerzbefreiung.

II. Dauer der Schmerzbefreiung schwankend, niemals Anstieg zur ursprünglichen Schmerzhöhe.

III. Heilung ohne chirurgischen Eingriff.

IV. Indikation für alle Formen der Otitis externa.

Punkt I und II beziehen sich natürlich auf die Einzelberieselung.

Digitized by Google
Original from UNIVERSITY OF CALIFORNIA
Generated on 2019-10-24 12:20 GMT / http://hdl.handle.net/2027/uc1.b3252759
Public Domain in the United States, Google-digitized / http://www.hathitrust.org/access_use#pd-us-google

Aus der k. k. Universitäts-Ohrenklinik in Wien (Vorstand: Professor Dr. V. Urbantschitsch).

Über das Verhalten des kalorischen Nystagmus bei Fällen mit Labyrinthfistel und Verwertung dieses Verhaltens für die Diagnose des Sitzes der Fistel.

Von Regimentsarzt Dr. **Ig. Hofer,** Volontärarzt der Klinik.

Gelegentlich der Untersuchung von mehr als 400 Fällen bezüglich des Verhaltens des kalorischen Nystagmus bei den verschiedenen Kopfstellungen, über welche Untersuchuugen ich in einer späteren Publikation berichten werde, hatte ich Gelegenheit, 21 Fälle von Fistelsymptom zu beobachten. Ich untersuchte bei diesen auch genau das Verhalten des Kaltwassernystagmus bei den verschiedenen Kopfstellungen, und zwar besonders bei Neigung des Kopfes auf die linke und rechte Schulter; durch diese Neigung wird, wie ich als bekannt voraussetzen kann, beim labyrinthgesunden Individuum der bei aufrechter Kopfhaltung entstandene rotatorische Nystagmus in einen horizontalen umgewandelt, welcher bei Neigung des Kopfes zur ausgespritzten Seite nach der nicht ausgespritzten Seite, bei Neigung zur nicht ausgespritzten Seite nach der ausgespritzten Seite gerichtet ist. Bárány (1) erklärt dieses Verhalten dadurch, daß bei Neigung auf die Schulter der horizontale Bogengang senkrecht zu stehen kommt, so zwar, daß seine Mitte den höchsten Punkt oder den tiefsten Punkt der Labyrinthwand einnimmt und die Endolymphe in demselben demgemäß entweder vom glatten Ende zur Ampulle strömt (horizontaler Nystagmus zur untersuchten Seite) oder umgekehrt, von der Ampulle zum glatten Ende (horizontaler Nystagmus zur nicht untersuchten Seite).

Ich möchte kurz vorausschicken, was bisher über das Verhalten der Fälle mit Labyrinthfistel bei kalorischer Reizung bekannt ist.

Was die kalorische Erregbarkeit des Labyrinths bei bestehender Labyrinthfistel anlangt, so waren bisher zwei Ansichten: Alexander (2) vertrat den Standpunkt, daß das Labyrinth in diesen Fällen übererregbar sei; Ruttin (3) hat durch seine Methode der gleichzeitigen Doppelspülung gezeigt, daß Fälle mit Fistelsymptom und Fälle mit vorausgegangener Labyrinthitis serosa kalorisch geringer, das heißt, schwerer erregbar sind und daß deshalb bei dieser gleichzeitigen kalten Doppelspülung ein rotatorischer Nystagmus nach der kranken Seite auftritt.

Kiproff (4) hat bei seinen quantitativen Messungen des kalorischen Nystagmus auch einen Fall von Labyrinthfistel vor und nach dem Auftreten derselben untersucht und gefunden, daß in diesen Fällen die Erregbarkeit des

Digitized by Google
Original from UNIVERSITY OF CALIFORNIA
Generated on 2019-10-24 12:20 GMT / http://hdl.handle.net/2027/uc1.b3252759
Public Domain in the United States, Google-digitized / http://www.hathitrust.org/access_use#pd-us-google

Vestibularapparates nicht wesentlich beeinflußt war; es war weder eine Steigerung, noch eine Herabsetzung der kalorischen Erregbarkeit zu konstatieren.

Bárány (5) war der erste, der einen Fall von kalorischer völliger Unerregbarkeit des Labyrinths bei vorhandenem Fistelsymptom beobachtet hat und glaubt, daß es sich um eine Gerinnung der Labyrinthflüssigkeit handeln dürfte, welche die Reaktion auf kalorische Reize unmöglich macht, die Reaktion auf mechanische Reize aber noch nicht hindert; seither sind schon eine größere Anzahl von Fistelsymptomen mit abnorm geringer oder gänzlich fehlender kalorischer Erregbarkeit des Labyrinths beschrieben worden, so von Alexander, Neumann, Bárány, Ruttin u. a.

Ruttin (3) beschrieb auch einen Fall, der beiderseits taub und kalorisch unerregbar war, dabei aber ein sehr heftiges, typisches Fistelsymptom hatte nebst vehementen Labyrinthstörungen, und folgerte daraus, daß ein Vestibularapparat, in dem zweifellos exsudative Veränderungen vor sich gegangen waren, auf den groben Reiz der Fistelprobe noch sehr gut reagieren kann, während er auf feinere, wie zum Beispiel kalorische Reize, nicht mehr reagiert, und meint, daß die Reaktion auf kalorische Reize an die Intaktheit des Vestibularapparates größere Anforderungen stellt als die Reaktion auf Dreh- oder mechanische Reize, wie sie beim Fistelsymptom durch Luftverdichtung und -verdünnung in Betracht kommen.

Alexander (6) hat auf die Möglichkeit aufmerksam gemacht, daß wir auch ein Fistelsymptom haben können bei nicht durchbrochenem Endost; er hat Fälle von Fistelsymptom beobachtet, wo die Fistel nicht gefunden werden konnte, wo sie vielleicht vorhanden, aber nicht auffindbar war oder wo es sich seiner Meinung nach einfach um einen Kompressionsnystagmus ohne Fistel gehandelt hat; bezüglich der anatomisch möglichen Veränderungen führt Alexander folgende Möglichkeiten an:

1. Die Knochenwand des Labyrinths kann zerstört, das Endost dagegen erhalten sein;

2. das Endost kann durchbrochen, der perilymphatische Raum eröffnet sein und die Perilymphe kann abfließen, falls die Fistel permeabel ist;

3. das häutige Labyrinth kann ebenfalls eröffnet sein und die Endolymphe kann abfließen, wenn nicht durch eine Labyrintheiterung oder durch ein Cholesteatom der Abfluß unmöglich gemacht ist.

Ruttin (7) war der erste, der einen Fall von Fistelsymptom histologisch untersuchte; es war in diesem Falle das Fistelsymptom während des Lebens bis kurze Zeit vor dem Tode vorhanden gewesen und ergab die histologische Untersuchung, daß an der Stelle der Fistel das Endost bereits durchbrochen war; es lag in diesem Falle eine Fistel des perilymphatischen Raumes im engeren Sinne vor; auch nach seiner Ansicht genügt es für das Auftreten des

Generated on 2019-10-24 12:20 GMT / http://hdl.handle.net/2027/uc1.b3252759
Public Domain in the United States, Google-digitized / http://www.hathitrust.org/access_use#pd-us-google
Digitized by Google
Original from UNIVERSITY OF CALIFORNIA

Fistelsymptoms, wenn die Fistel nur bis zum Endost reicht; er (8) hat auch einen Fall beschrieben, wo eine Labyrinthfistel nur bis zum Endost reichte und am Promontorium saß.

Erwähnen möchte ich noch Folgendes: Wir sprechen von einem „typischen" Fistelsymptom, wenn bei Kompression ein horizontaler und rotatorischer Nystagmus zur kranken (untersuchten) Seite, bei Aspiration zur entgegengesetzten Seite auftritt; von einem „umgekehrten" Fistelsymptom, wenn das Verhalten ein entgegengesetztes ist. Das typische Verhalten bei Sitz der Fistel am horizontalen Bogengang hinter der Ampulle desselben ist dadurch bedingt, daß bei Druck die Endolymphe im horizontalen Bogengang vom glatten Ende zur Ampulle sich bewegt, im vorderen vertikalen dagegen von der Ampulle zum glatten Ende, im hinteren vertikalen Bogengang ebenfalls von der Ampulle zum glatten Ende (infolge Mitreißens der Endolymphe dieses Bogenganges durch die in Bewegung befindliche Endolymphe des vorderen vertikalen Bogenganges): ist nun die Bewegung der Endolymphe gerade umgekehrt, so tritt eben das umgekehrte, also das atypische Fistelsymptom auf; sitzt aber die Fistel vor der Ampulle des horizontalen Bogenganges, so sollte bei Druck die Endolymphe im horizontalen Bogengang von der Ampulle zum glatten Ende sich bewegen, somit ein horizontaler Nystagmus nach der entgegengesetzten Seite entstehen, der rotatorische Nystagmus sollte aber derselbe bleiben, da ja auch in diesem Falle die Bewegung der Endolymphe im vorderen vertikalen Bogengang dieselbe (gegen das glatte Ende gerichtete) bleibt; derartige Fälle setzen allerdings eine vollkommen freie Beweglichkeit der Endolymphe voraus (Bárány, Neumann, Gunnar Holmgreen). Zitowitsch hat einen solchen Fall beschrieben; ist aber die Endolymphe durch ein Hindernis aufgehalten, dann kann es auch bei Sitz der Fistel am horizontalen Bogengang hinter der Ampulle zu einem umgekehrten Fistelsymptom kommen, wie dies Bárány in einem Falle beschrieben hat; in einem derartigen Falle muß aber dann unbedingt die kalorische Reaktion der Ampulle des horizontalen Bogenganges fehlen; ein solcher Fall kommt in meiner folgenden Tabelle auch vor (Nr. 6).

Herzog (9) hat Versuche mit dem Politzerschen Labyrinthmanometer über die Flüssigkeitsvorschiebung im Ohrlabyrinth gemacht und kommt zu dem Schlusse, daß man nicht berechtigt sei, aus der Art und Richtung des Nystagmus auf den Sitz der Fistel zu schließen.

Ich habe nun in 21 Fällen von Fistelsymptom das kalorische Verhalten mit kaltem Wasser (20° C) geprüft, und zwar wurde zuerst bei aufrechtem Kopf ausgespritzt, dann der Kopf nach rechts und links auf die Schulter geneigt, um eben einen horizontalen Nystagmus auszulösen und das Verhalten dieses Nystagmus sowie dessen Umwandlung zu beobachten; über die Resultate soll die folgende Tabelle berichten:

Digitized by Google
Original from UNIVERSITY OF CALIFORNIA
Generated on 2019-10-24 12:20 GMT / http://hdl.handle.net/2027/uc1.b3252759
Public Domain in the United States, Google-digitized / http://www.hathitrust.org/access_use#pd-us-google

Zeichenerklärung.

L. oder l. = links.
R. oder r. = rechts.
auf. = bei aufrechter Kopfstellung.
lgn. = Kopf auf die l. Schulter geneigt.
rgn. = Kopf auf die r. Schulter geneigt.
↻ l. heißt rotatorischer Nystagmus nach links.
r.← heißt horizontaler Nystagmus nach rechts.
b. Bl. n. heißt bei Blick nach . . .
Ny. = Nystagmus.

Normale kalorische Reaktion mit Kaltwasserausspülung am r. Ohr wäre:
auf.: ↻ l.
rgn.: →l. b. Bl. n. l.
r. ↻ b. Bl. n. r.
lgn.: r.← b. Bl. n. r.
↻ l. b. Bl. n. l.

Normale kalor. Reaktion am l. Ohr wäre:
auf.: r. ↻
lgn.: r.← b. Bl. n. r.
↻ l. b. Bl. n. l.
rgn.: →l. b. Bl. n. l.
r. ↻ b. Bl. n. r.

Fortl. Nr.	Gesunde Seite	Kranke Seite	Spontaner Nystagmus	Art des Fistelsymptoms	Kalorischer Befund (nach Ausspülung mit kaltem Wasser)	Anmerkung
1	R.	L.	Wechselnder rotatorischer Ny. bei Kopfneigung nach links ↻ l., n. rechts r. ↻	typisch, Nystagmuszuckungen sehr klein	auf.: r. ↻ lgn.: r.← mit rotatorischer Komponente rgn.: r. ↻	R. (gesundes Ohr) zeigt sich ein analoges Verhalten: auf.: ↻ l. rgn.: → l. lgn.: ↻ l.; es zeigt sich hier r. und l. das gleiche abnorme Verhalten in symmetrischer Weise; der Fall wurde nicht operiert
2	L. normales kalorisch. Verhalten	R.	rotatorischer Ny. nach beiden Seiten; zeigt keine Veränderung bei Änderung der Kopfstellung	typisch und sehr lebhaft	auf.: ↻ l. rgn.: →l. lgn.: ↻ l. b. Bl. n. l. und r.	Bei der Radikaloperation wurde die Fistel am vorderen Teile des horizontalen Bogenganges vorgefunden
3	L. normales kalorisch. Verhalten	R.	.	typisch	auf.: ↻ l. rgn.: →l. lgn.: r.← } bei der ersten Untersuchung	Das Fistelsymptom rechts trat erst 10 Tage nach der ersten Untersuchung auf, und zwar plötzlich; die zweite Untersuchung ergab nun: auf.: ↻ l. rgn.: ↻ l. lgn.: ↻ l. Die Fistel fand sich bei der Radikaloperation am vorderen Ende des horizontalen Bogenganges

Digitized by Google
Original from UNIVERSITY OF CALIFORNIA
Generated on 2019-10-24 12:20 GMT / http://hdl.handle.net/2027/uc1.b3252759
Public Domain in the United States, Google-digitized / http://www.hathitrust.org/access_use#pd-us-google

Fortl. Nr.	Gesunde Seite	Kranke Seite	Spontaner Nystagmus	Art des Fistelsymptoms	Kalorischer Befund (nach Ausspülung mit kaltem Wasser)	Anmerkung
4	R. normales kalorisch. Verhalten	L.	.	typisch	auf.: r. ↻ lgn.: r. ← rgn.: r. ↻	Fistel fand sich bei der Operation am hinteren Ende des horizontalen Bogenganges
5	R. normales kalorisch. Verhalten	L.	r. ↻	typisch	auf.: r. ↻ lgn.: r. ↻ rgn.: r. ↻	Bei der Operation konnte die Fistel nicht gefunden werden
6	R. normales kalorisch. Verhalten	L.	.	umgekehrt	auf.: r. ↻ lgn.: r. ↻ rgn.: r. ↻	Bei der Operation fand sich die Fistel am horizontalen Bogengang vor
7	L. normales kalorisch. Verhalten	R.	.	typisch	auf.: ↻ l. rgn.: ↻ l. lgn.: r. ↻ b. Bl. n. r. ↻ l. b. Bl. n. l.	Fistel bei der Operation nicht vorgefunden
8	L. normales kalorisch. Verhalten	R.	↻ l.	typisch mit senkrechter Komponente nach aufwärts bei Kompression, nach abwärts bei Aspiration	auf.: ↻ l. rgn.: → l. b. Bl. n. l. r. ↻ b. Bl. n. r. lgn.: r. ← b. Bl. n. r. m. rotatorisch. Komponente n. l. ↻ l. b. Bl. n. l.	1¼ Jahre nach der Operation zeigte dieser Fall folgendes: Fistelsymptom geschwunden auf.: ↻ l. rgn.: → l. b. Bl. n. l. r. ↻ b. Bl. n. r. lgn.: ↻ l. mit horizontaler Komponente b. Bl. n. r. ↻ l. b. Bl. n. l. Bei der Operation war eine Fistel am horizontalen Bogengang zu finden
9	L. normales kalorisch. Verhalten	R.	.	typisch	auf.: ↻ l. rgn.: → l. lgn.: r. ←	Bei der Operation konnte eine Fistel nicht sicher gefunden werden; es fand sich nur eine stark blutende Stelle am horizontalen Bogengang

Generated on 2019-10-24 12:20 GMT / http://hdl.handle.net/2027/uc1.b3252759
Public Domain in the United States, Google-digitized / http://www.hathitrust.org/access_use#pd-us-google
Digitized by Google
Original from UNIVERSITY OF CALIFORNIA

Fortl. Nr.	Gesunde Seite	Kranke Seite	Spontaner Nystagmus	Art des Fistelsymptoms	Kalorischer Befund (nach Ausspülung mit kaltem Wasser)	Anmerkung
10	R. normales kalorisch. Verhalten	L.	.	typisch	auf.: r. ↻ lgn.: r. ← rgn.: → l. (erst n. längerer Zeit auftretend) Untersuchung 4 Tage später: auf.: r. ↻ lgn.: r. ← rgn.: 0	Nach Ausspritzung bei vorheriger Rechtsneigung: rgn: → l. aber sehr gering Nach Ausspritzung bei vorheriger Linksneigung: lgn.: r. ← sehr lebhaft und sofort auftretend; auf.: ↻ l. rgn.: → l. sehr lebhaft. Nach Ausspritzung bei vorheriger Rechtsneigung: rgn.: 0 auf.: r. ↻ lgn.: r. ← Bei der 2. Untersuchung war also auf der Seite der Fistel ein horizontaler Ny. durch Rechtsneigung nicht mehr auslösbar. Der Fall wurde nicht operiert
11	L. normales kalorisch. Verhalten	R.	.	typisch	auf.: ↻ l. rgn.: → l. lgn.: r. ←	Fistel bei der Operation nicht vorgefunden; es fand sich nur am horizontalen Bogengang eine durch Cholesteatom usurierte Stelle
12	L. normales kalorisch. Verhalten	R.	.	wechselnd, einmal typisch, ein anderes Mal umgekehrt	auf.: ↻ l. rgn.: → l. lgn.: r. ←	Fistel fand sich am hinteren Ende des horizontalen Bogenganges vor; es handelte sich um eine akute Mastoiditis
13	.	R. u. L.	.	beiderseitiges typisches Fistelsymptom	L. auf.: r. ↻ lgn.: r. ← rgn.: → l. R. auf.: ↻ l. rgn.: → l. lgn.: r. ←	Der Fall, eine beiderseitige Otitis med. purul. chronica, kam nicht zur Operation, da Eiterung sistierte
14	R. normales kalorisch. Verhalten	L.	.	typisch	auf.: r. ↻ lgn.: r. ← rgn.: → l.	Die Fistel wurde bei der Operation nicht vorgefunden

Digitized by Google
Original from UNIVERSITY OF CALIFORNIA
Generated on 2019-10-24 12:20 GMT / http://hdl.handle.net/2027/uc1.b3252759
Public Domain in the United States, Google-digitized / http://www.hathitrust.org/access_use#pd-us-google

Fortl. Nr.	Gesunde Seite	Kranke Seite	Spontaner Nystagmus	Art des Fistelsymptoms	Kalorischer Befund (nach Ausspülung mit kaltem Wasser)	Anmerkung
15	L. normales kalorisch. Verhalten	R.	.	vertikal nach oben bei Kompression	auf.: ↻ l. lgn.: r. ← rgn.: →	Nach Ausspritzung bei vorher links geneigtem Kopf: lgn.: ↻ l. auf.: ↻ l. rgn.: → l. b. Bl. n. l. r. ↻ b. Bl. n. r. Der Fall wurde nicht operiert
16	L. normales kalorisch. Verhalten	R.	r. ↻ b. Bl. n. r. ↻ l. b. Bl. n. l.	vertikal n. abwärts bei Kompression, vertikal n. aufwärts bei Aspiration	Vor der Operation: auf.: ↻ l. lgn.: r. ← m. diag. Komponente ↻ l. b. Bl. n. l. rgn.: → l. b. Bl. n. l. r. ↻ b. Bl. n. r. 1½ Monate post op.: spontan: ↻ l., gering auf.: ↻ l. gering und schwer auslösb. lgn.: r. ← äußerst lebh. b. Bl. n. r. ↻ l. nur einzelne Schläge b. Bl. n. l. rgn.: → l. sehr lebhaft b. Bl. n. l. r. ↻ nur geringgradig b. Bl. n. r.	Vor der Operation war das Labyrinth intakt; erst nach der Operation (gewöhnliche Aufmeißelung), und zwar zirka 6 Wochen nachher, trat plötzlich Schwindel auf und vertikales Fistelsymptom
17	R. normales kalorisch. Verhalten	L.	r. ↻	typisch bei Druck auf den Tragus	auf.: r. ↻ rgn.: r. ↻ b. Bl. n. r. u. l. lgn.: r. ← b. Bl. n. r. ↻ l. b. Bl. n. l.	3 Tage später war das Labyrinth kalorisch nicht mehr erregbar und Taubheit auf dieser Seite eingetreten; die Fistel, ca. 1 *mm* groß, fand sich am horizontalen Bogengang (Labyrinthoperat.)
18	R. normales kalorisch. Verhalten	L.	↻ l.	typisch	auf.: r. ↻ rgn.: r. ↻ b. Bl. n. r. u. l. lgn.: unbestimmter Ny. b. Bl. n. r. ↻ l. b. Bl. n. l.	10 Tage später (es handelte sich um eine akute Mastoiditis, bei der 4 Wochen vorher die einfache Aufmeißelung gemacht worden war) verschwand das Fistelsymptom, der kalorische Befund blieb derselbe; wieder drei Wochen später (20. II. 1911) status idem, Fistel bei der Operation (einfache Aufmeißelung) nicht vorgefund.

Digitized by Google
Original from UNIVERSITY OF CALIFORNIA
Generated on 2019-10-24 12:20 GMT / http://hdl.handle.net/2027/uc1.b3252759
Public Domain in the United States, Google-digitized / http://www.hathitrust.org/access_use#pd-us-google

Fortl. Nr.	Gesunde Seite	Kranke Seite	Spontaner Nystagmus	Art des Fistelsymptoms	Kalorischer Befund (nach Ausspülung mit kaltem Wasser)	Anmerkung
19	L. normales kalorisch. Verhalten	R.	.	typisch, rotator.	auf.: ↻ l. lgn.: 0 b. Bl. n. r. ↻ l. b. Bl. n. l. rgn.: r. ↻ b. Bl. n. r. u. l.	Nach Ausspritzung bei vorheriger Linksneigung: nur einzelne rotator. Schläge n. l.; auf.: ↻ l. rgn.: r. ↻ b. Bl. n. r. u. l. Es ist also auch bei vorheriger Linksneigung durch kaltes Ausspritzen kein horizontaler Ny. auszulösen; bei der Operation (Radikal-) wird eine Fistel in Form eines großen, runden Defekts vorgefunden, und zwar am hinteren Ende des horizontalen Bogenganges
20	R. normales kalorisch. Verhalten	L.	.	typisch	auf.: r. ↻ lgn.: r. ← b. Bl. n. r. ↻ l. b. Bl. n. l. rgn.: → l. b. Bl. n. l. r. ↻ b. Bl. n. r.	Bei der Operation (Radikaloperation) wird eine längliche, spaltförmige Fistel am horizontalen Bogengang vorgefunden
21	R. normales kalorisch. Verhalten	L.	↻ l. b. Bl. n. l. r. ↻ b. Bl. n. r.	typisch	auf.: r. ↻ lgn.: r. ← m. rotat. Kompon. n. l. rgn.: → l.	Bei der Radikaloperation wird eine ziemlich große, rundliche Fistel in der Mitte des horizontalen Bogenganges vorgefunden

Die hier angeführten 21 Fälle von Fistelsymptom zeigen nun Folgendes: In den Fällen 3, 5, 6, 7, 18 und 19 konnte auf der kranken Seite ein horizontaler kalorischer Nystagmus durch Neigung des Kopfes nach rechts oder links nicht ausgelöst werden; da nun ein horizontaler Nystagmus bei Ausspritzung mit kaltem Wasser und nachheriger Neigung des Kopfes auf die ausgespritzte Seite nur äußerst selten fehlt (unter mehr als 400 von mir diesbezüglich genau untersuchten Fällen fehlte er nur einmal und da auf beiden Seiten in symmetrischer Weise), so schloß ich in diesen 6 Fällen auf eine funktionelle Ausschaltung des horizontalen Bogenganges für die kalorische Reaktion. Wie bereits eingangs erwähnt wurde, kann dies auf zweierlei Ursachen beruhen, entweder auf einer Unbeweglichkeit der Endolymphe oder auf einer entzündlichen Lähmung der Nervenendstelle; leider ist bisher auf das Kriterium dieser Unterscheidung nicht genau geachtet worden; dort, wo nämlich auf Druck

Digitized by Google
Original from UNIVERSITY OF CALIFORNIA
Generated on 2019-10-24 12:20 GMT / http://hdl.handle.net/2027/uc1.b3252759
Public Domain in the United States, Google-digitized / http://www.hathitrust.org/access_use#pd-us-google

horizontaler Nystagmus noch auftritt, kann naturgemäß die Nervenendstelle nicht gelähmt sein; wo aber auch bei starkem Druck keine Spur von horizontalem Nystagmus auftritt und auch die kalorische Reaktion dieses Bogenganges fehlt, muß mit Sicherheit eine Lähmung der Nervenendstelle diagnostiziert werden. In den Fällen 3, 6 und 19 fand sich bei der Operation die Fistel am horizontalen Bogengang vor; in den Fällen 5 und 7 (Radikaloperation) konnte die Fistel allerdings nicht gefunden werden, was nicht ausschließt, daß sie vielleicht knapp am vorderen Ende des horizontalen Bogenganges saß und nicht gesehen werden konnte; im Falle 18 (akute Mastoiditis) wurde, da es sich um eine einfache Aufmeißelung handelte, der Bogengang nicht freigelegt, es konnte daher die Fistel nicht gefunden werden.

In den übrigen 15 Fällen konnte ein horizontaler Nystagmus ausgelöst werden; in einem Teil der Fälle (2, 3, 4, 6, 8, 12, 17, 19, 20, 21) wurde die Fistel bei der Operation gefunden, in den anderen operierten Fällen (5, 7, 9, 11, 14) war sie nicht auffindbar; die Fälle 16 und 18 waren einfache Aufmeißelungen bei akuter Mastoiditis, wo eben der horizontale Bogengang nicht freigelegt wurde, die Fistel also nicht gesehen werden konnte. 4 Fälle kamen nicht zur Operation. Die Fälle von Fistelsymptom mit auslösbarem horizontalen kalorischen Nystagmus kann man sich in der Weise erklären, daß bei denselben die Fistel (Usur respektive Zerstörung des Knochens) nur bis zum Endost des horizontalen Bogenganges reichte (Alexander, Ruttin), also der häutige Bogengang intakt, die Peri- und Endolymphe in diesem Bogengang noch bewegungsfähig war oder daß die Fistel an einer anderen Stelle des Labyrinths (zum Beispiel am Promontorium, vertikalen Bogengang) saß und nicht gesehen werden konnte.

Im Falle 6 war, wie bereits erwähnt, ein horizontaler kalorischer Nystagmus nicht auszulösen, das Fistelsymptom ein umgekehrtes; die Fistel saß am horizontalen Bogengang, hinter der Ampulle; es kann also in diesem Falle angenommen werden, daß ein Hindernis im horizontalen Bogengang sich befindet, welches bei Druck eine Endolymphbewegung zum glatten Ende bewirkt, und daß die Ampulle dieses Bogenganges kalorisch nicht mehr erregbar, also funktionell ausgeschaltet ist; dieser Fall ist also ein Analogon zu dem eingangs erwähnten Fall Báránys. Leider habe ich auch in diesem Falle nicht darauf geachtet, ob bei Kompression horizontaler Nystagmus auslösbar war; es würde dann die Möglichkeit bestanden haben, zu diagnostizieren, ob neben dem Hindernis für die Endolymphbewegung auch eine Lähmung der Nervenendstelle bestand. Wäre nämlich bei Druck horizontaler Nystagmus vorhanden, so kann lediglich nur ein Hindernis für die Endolymphbewegung bestehen; fehlt er dagegen, dann muß ein Hindernis und eine Lähmung der Nervenendstelle vorliegen; auch in den Fällen mit typischem Fistelsymptom, aber fehlendem horizontalen Nystagmus bei der kalorischen Reaktion, haben wir ein Hindernis für

Digitized by Google
Original from UNIVERSITY OF CALIFORNIA
Generated on 2019-10-24 12:20 GMT / http://hdl.handle.net/2027/uc1.b3252759
Public Domain in the United States, Google-digitized / http://www.hathitrust.org/access_use#pd-us-google

die Endolymphbewegung im horizontalen Bogengang annehmen müssen, trotzdem ist das Fistelsymptom nicht umgekehrt; denn es ist begreiflich, daß, wenn das Hindernis nicht eine gewisse Größe erreicht, das Fistelsymptom keine Umkehrung erfahren wird.

Im Falle 17, wo 3 Tage nach der ersten Untersuchung, bei welcher das Labyrinth kalorisch reagierte, diese Reaktion verschwunden war, dürfte es sich bei der ersten Untersuchung schon um einen stattgefundenen Durchbruch in den perilymphatischen Raum gehandelt haben, so daß die weitere Zerstörung des häutigen Labyrinths durch den Durchbruch des Eiters in dasselbe rasch vor sich gehen konnte.

Fall 19 ist interessant deshalb, weil bei ihm rotatorisches Fistelsymptom bestand, kein horizontales; es konnte überhaupt kein horizontaler kalorischer Nystagmus ausgelöst werden, weder wenn man bei aufrechter Kopfstellung kalt ausspritzte und nachher nach links und rechts den Kopf neigte, noch wenn man die Ausspritzung bei schon vorher nach rechts oder links geneigtem Kopfe vornahm; man mußte also hier auf eine funktionelle Ausschaltung des horizontalen Bogenganges schließen; bei der Operation (Dr. Ruttin) fand sich nun tatsächlich ein ziemlich großer, rundlicher Defekt am horizontalen Bogengang; man sah direkt in das Lumen desselben hinein und konnte mit einer Lupe deutlich die konvexe Kontur des häutigen Bogenganges wahrnehmen; in diesem Falle war, trotzdem der Bogengang noch erhalten war, doch die Funktion desselben bereits aufgehoben.

Wichtig ist Fall 16 (Mastoiditis acuta), bei welchem einige Wochen nach der Aufmeißelung plötzlich Schwindel und vertikales Fistelsymptom auftrat, und zwar bei Kompression vertikal nach abwärts, bei Aspiration vertikal nach aufwärts; ferner konnte man bei Druck auf eine Stelle der retroauriculären Operationsnarbe (zirka in der Höhe des Antrum) vertikalen Nystagmus nach aufwärts, bei Nachlassen des Druckes vertikalen Nystagmus nach abwärts hervorrufen; die kalorische Untersuchung ergab in diesem Falle vor der Operation, also zu einer Zeit, wo noch kein Fistelsymptom vorhanden war, eine vollkommen normale kalorische Reaktion; die abermalige kalorische Untersuchung zur Zeit, als die Fistel bereits vorhanden war, ergab einen äußerst lebhaften horizontalen Nystagmus, während der rotatorische Nystagmus schwer auslösbar und sehr gering war, ja, bei Rechts- und Linksneigung fast ganz fehlte; Bárány, der diesen Fall in der Österreichischen Otologischen Gesellschaft am 30. I. 1911 demonstrierte, erklärte sich das merkwürdige Verhalten des Fistelsymtoms in diesem Falle durch Vorhandensein einer Fistel am vorderen vertikalen Bogengang, nahe der gemeinsamen Mündung desselben; mit dieser Annahme stimmt nun ganz auffallend mein kalorischer Befund überein, den ich in diesem Falle feststellen konnte, ohne von der Hypothese Báránys etwas zu wissen; ich fand, wie schon erwähnt, den horizontalen kalorischen Nystagmus äußerst leb-

Digitized by Google
Original from UNIVERSITY OF CALIFORNIA
Generated on 2019-10-24 12:20 GMT / http://hdl.handle.net/2027/uc1.b3252759
Public Domain in the United States, Google-digitized / http://www.hathitrust.org/access_use#pd-us-google

haft, den rotatorischen dagegen schwer auslösbar und fast ganz fehlend, ein Befund, der für eine Läsion respektive funktionelle Schädigung des vorderen vertikalen Bogenganges, also für den Sitz der Fistel am vorderen vertikalen Bogengang sprechen würde; nebenbei sei erwähnt, daß im allgemeinen der rotatorische kalorische Nystagmus durchwegs stärker zu sein pflegt als der horizontale kalorische.

Ich glaube daher, daß das Fehlen des durch Kopfneigung auf beide Seiten, besonders aber auf die ausgespritzte Seite, fast ausnahmslos auslösbaren horizontalen Kaltwassernystagmus auf der Seite des Fistelsymptoms, bei normalem kalorischen Verhalten der anderen (gesunden) Seite, auf eine Funktionsstörung im horizontalen Bogengang, das ist auf einen funktionellen Ausfall desselben schließen läßt, sei es nun, daß diese Störung in einer Gerinnung der Endolymphe in diesem Bogengang oder in einer durch den die Fistel umgebenden Entzündungsprozeß hervorgerufenen entzündlichen Veränderung der Nervenendstelle dieses Bogenganges ihren Grund hat; andrerseits würde das Fehlen oder die schwere Auslösbarkeit des rotatorischen Kaltwassernystagmus auf der kranken (Fistel-) Seite, bei Vorhandensein eines normalen, lebhaften horizontalen Nystagmus für eine Schädigung der vertikalen Bogengänge respektive für den Sitz der Fistel in einem dieser Bogengänge sprechen.

Auf diese Weise läßt sich die funktionelle Ausschaltung eines Bogenganges, also eines Teiles des Vestibularapparates, bei erhaltener kalorischer Erregbarkeit des übrigen Teiles des Vestibularapparates diagnostizieren. Daß diese meine Vorstellung der Möglichkeit einer Ausschaltung nur eines Teiles des Vestibularapparates keine pathologisch-anatomische Unmöglichkeit ist, geht aus den histologischen Untersuchungen Herzogs (10) hervor; er hat Versuche über experimentelle Labyrinthitis an Affen angestellt, bei denen er den horizontalen Bogengang abmeißelte oder kauterisierte und die Bogengangslumina plombierte oder ätzte; die Tiere wurden später getötet und die Labyrinthe histologisch untersucht; es zeigte sich in einem Falle der Bogengang in der Umgebung der Infektionsstelle entzündlich reaktiv verändert, das Lumen desselben mit zellreichem, jungen Bindegewebe ausgefüllt, kleinzellig infiltriert, in den Maschen desselben stellenweise freies Blut; ampullarwärts sowie gegen das glatte Ende hin, nahm diese Infiltration allmählich ab; die beiden Vorhofsäckchen waren hingegen vollkommen intakt; in der Basalwindung der Schnecke zeigte sich nur eine Quellung und Abschuppung des Endothels leichtesten Grades; das Sinnesepithel war vollkommen intakt; infolge dieses histologischen Befundes kommt Herzog zu dem Schlusse, daß, wenn selbst bei so groben mechanischen Insulten am Bogengang das entzündliche Substrat im Vorhof gar nicht, in der Schnecke kaum nachweisbar ist, man um so eher annehmen kann, daß bei den viel schwächeren Reizen, wie sie in der menschlichen Pathologie gelegentlich vorausgesetzt werden müssen, eine vollkommene Beschrän-

Digitized by Google
Original from UNIVERSITY OF CALIFORNIA
Generated on 2019-10-24 12:20 GMT / http://hdl.handle.net/2027/uc1.b3252759
Public Domain in the United States, Google-digitized / http://www.hathitrust.org/access_use#pd-us-google

kung der Entzündung auf einzelne Teile des Labyrinths möglich sein kann. Einen solchen allmählich auftretenden chronischen Reiz stellt, wie ich glaube, eine sich bildende Labyrinthfistel zweifellos vor, und es ist deshalb sehr gut denkbar, daß sie eine ganz lokalisierte, circumscripte, reaktive Entzündung, zum Beispiel des horizontalen Bogenganges, bewirken und daher dessen funktionelle Ausschaltung zur Folge haben kann, während der übrige Teil des Vestibularapparates noch kalorisch reagiert.

Wenn man die verschiedenen Fälle von Fistelsymptom und ihr kalorisches Verhalten zusammenstellt, so kann man folgende Gruppen bilden:

1. Fälle mit normalem Fistelsymptom und normaler kalorischer Reaktion (intaktes membranöses Labyrinth), Fälle 1, 2, 4, 8 bis inklusive 17, 20, 21;

2. Fälle mit normalem Fistelsymptom und fehlender kalorischer Reaktion des horizontalen Bogenganges (Gerinnung der Endolymphe in diesem Bogengang), Fälle 3, 5, 6, 7, 18 und 19;

3. Fälle mit lediglich rotatorischem Fistelsymptom und fehlender Reaktion des horizontalen Bogenganges (Lähmung der Nervenendstelle dieses Bogenganges), Fall 19 der Tabelle;

4. Fälle mit normalem Fistelsymptom und total fehlender kalorischer Reaktion (Unbeweglichkeit der Endolymphe im ganzen Labyrinth);

5. Fälle mit herabgesetztem Fistelsymptom und fehlender kalorischer Reaktion (Herabsetzung der Erregbarkeit der Nervenendstellen durch den Entzündungsprozeß);

6. Fälle mit minimalem Fistelsymptom und normaler kalorischer Erregbarkeit (Fälle von Kompressionsnystagmus).

Literatur: 1. Bárány, Untersuchungen über den vom Vestibularapparat des Ohres reflektorisch ausgelösten rhythmischen Nystagmus und seine Begleiterscheinungen. Berlin 1906. — 2. Alexander, Monatsschr. f. Ohrenheilk., 1907. — 3. Ruttin, Verhandlungen der Deutschen Otologischen Gesellschaft in Basel 1909. — 4. Kiproff, Quantitative Messungen des kalorischen Nystagmus bei einem Falle von Labyrinthfistel vor und nach der Entstehung der Fistel. Wiener klin. Wochenschr., 1908, Nr. 37. — 5. Bárány, Monatsschr. f. Ohrenheilk., 1908. — 6. Alexander, Sitzungsbericht der Österreichischen Otologischen Gesellschaft vom 28. I. 1907. — 7. Ruttin, Klinische und pathologisch-histologische Beiträge zur Frage der Labyrinthfistel. Monatsschr. f. Ohrenheilk., 1909, Nr. 2. — 8. Derselbe, Histologische Studien über die Veränderung der Labyrinthwand etc. Archiv f. Ohrenheilk., LXXVI, pag. 91. — 9. Herzog, Zur Mechanik des Fistelsymptoms. Verhandl. d. Deutschen Otologischen Gesellschaft in Dresden 1910. — 10. Derselbe, Demonstrationen von Präparaten zur Pathologie des Labyrinths. Ebenda.

Digitized by Google
Original from UNIVERSITY OF CALIFORNIA
Generated on 2019-10-24 12:20 GMT / http://hdl.handle.net/2027/uc1.b3252759
Public Domain in the United States, Google-digitized / http://www.hathitrust.org/access_use#pd-us-google

Über infektiöse Labyrintherkrankungen.

Von **H. Neumann**, Wien.

Die Erfolge, welche die Otochirurgie in den letzten Dezennien aufzuweisen hat, beruhen vornehmlich auf der wachsenden Erkenntnis der Pathogenese und der Diagnostik der endocraniellen Folgezustände otitischer Prozesse. Die Fortschritte betreffen das ganze Gebiet der Otochirurgie, aber hauptsächlich ein Kapitel derselben, und zwar die eitrigen Erkrankungen des Labyrinthes.

Das lebhafte Interesse, das den Labyrintheiterungen entgegengebracht wurde, ist sowohl durch die physiologische Wichtigkeit dieses Organs als auch durch die topographisch innige Beziehung zu anderen lebenswichtigen Organen vollkommen gerechtfertigt.

Die eitrigen Erkrankungen des Labyrinthes bieten sowohl in pathologisch-antomischer, als auch in klinischer Hinsicht einen großen Formenreichtum, der insbesondere durch die Art der ursächlichen Mittelohrerkrankung, der Induktionswege und der Ausbreitung der Eiterung in den Labyrinthräumen bedingt ist.

Der komplizierte Aufbau dieses Organs und die feine funktionelle Differenzierung seiner Bestandteile erzeugen ebenfalls eine fast unübersehbare Mannigfaltigkeit der klinischen Erscheinungsformen der Labyrintheiterung. Die Diagnose und Therapie der Labyrintheiterungen hat den Zweck, die Labyrinthfunktion zu erhalten und den Träger vor höchst deletären intracraniellen Komplikationen labyrinthären Ursprunges zu bewahren.

Trotz des regen Interesses für dieses höchst wichtige Kapitel der Ohrenheilkunde sind noch nicht alle Fragen in Bezug auf Indikation und Therapie genügend klargestellt. Der sehr variable klinische Verlauf der Labyrintheiterungen ist zweifellos in allererster Linie hierfür verantwortlich. Das Ende der Labyrintheiterung ist ebenso variabel wie der Beginn und Verlauf derselben. Abgesehen von dem Charakter des Auftretens, ob akut oder chronisch, circumscript oder diffus, kann sie entweder in wenigen Tagen zum Tode oder in kurzer Zeit oder erst nach Monaten mit oder ohne Operation zur völligen Genesung führen. Die Ausgänge eines Eitereinbruches in das Labyrinth können folgendermaßen zusammengefaßt werden:

1. Nachlaß aller Symptome und restitutio ad integrum.

2. Nachlaß aller Symptome bis auf die Herstellung der Labyrinthfunktion, welche vollständig vernichtet bleiben kann.

3. Zunahme der Symptome und Exitus letalis unter den Symptomen einer allgemeinen Meningitis oder eines Hirnabscesses.

Digitized by Google
Original from UNIVERSITY OF CALIFORNIA
Generated on 2019-10-24 12:20 GMT / http://hdl.handle.net/2027/uc1.b3252759
Public Domain in the United States, Google-digitized / http://www.hathitrust.org/access_use#pd-us-google

Die anatomischen Veränderungen der inneren Trommelhöhlenwand genügen nicht, die Ausdehnung und den Verlauf einer Labyrintheiterung zu bestimmen, denn sie gestatten für sich allein zu entscheiden, ob die Eiterung das Labyrinth ganz oder nur teilweise ergriffen hat. Selbst schwere Läsionen der Labyrinthwand, wie cariöse und nekrotische Zerstörungen, berechtigen uns an und für sich noch nicht zur Annahme einer vollständigen Zerstörung der Labyrinthfunktion (Ernst Urbantschitsch), denn die Erfahrung lehrt, daß unter Umständen das Endost des Labyrinthes genügend Widerstand besitzt, um das Eindringen von Infektionskeimen in das Labyrinthinnere zu verhüten. Auch lehrt uns die Erfahrung, daß die Eiterung auf einen Teil des Labyrinthes beschränkt bleiben kann.

Diese Beobachtungen genügen, folgenden allgemein anerkannten Grundsatz zu rechtfertigen: Das klinische Bild der Labyrintheiterung kann nur dann klargelegt werden, wenn eine vorsichtige Untersuchung der an der inneren Trommelhöhlenwand gefundenen Veränderungen mit einer genauen Funktionsprüfung verbunden ist.

Das klinische Bild der Labyrintheiterung besteht aus Symptomen, welche entweder auf Reiz oder Ausfall im Nervenapparat zurückgeführt werden können. Die vom Cochlearapparat ausgelösten Symptome haben an sich keine pathognomonische Bedeutung, da der Cochlearapparat in seiner Funktion schon durch die Erkrankung des Mittelohres allein geschädigt werden kann. Die Erkrankung der Schnecke äußert sich in einer mehr oder minder geschädigten Hörfunktion oder, was häufiger ist, in einer vollständigen Taubheit, begleitet von subjektiven Geräuschen. Diese Störungen zeigen den gewöhnlichen Charakter der labyrinthären Taubheit. Der Ton einer auf den Scheitel aufgesetzten Stimmgabel wird gegen das bessere Ohr geleitet und die Knochenleitung ist hochgradig verkürzt. Zur Feststellung der Verkürzung der Kopfknochenleitung kann folgende Versuchsanordnung angewendet werden: Die mittlere Stimmgabel wird auf den Warzenfortsatz des zu untersuchenden Ohres gesetzt. Fehlt die Knochenleitung daselbst, so wird der Stimmgabelton, wenn der äußere Gehörgang dieses Ohres mit der Fingerkuppe verstopft wird, nicht geändert; wird aber das gute Ohr verschlossen, so ändert sich der Stimmgabelton im gesunden Ohr. Diese Versuchsanordnung ermöglicht uns zu entscheiden, wie viel von dem durch den Knochen geleiteten Ton von dem erkrankten und wie viel von dem gesunden Ohr percipiert wird. Die Stimmgabelprüfung durch die Luftleitung ist bei der Diagnose der labyrinthären Taubheit nur dann von Wert, wenn wir berücksichtigen, daß die hohen Töne auf der kranken Seite eine Zunahme der Hördauer zeigen, denn je höher die Stimmgabel, desto besser wird der Ton auf die gesunde Seite hinüber gehört.

Die durch die Labyrintheiterung verursachte Taubheit kann gelegentlich an der verhältnismäßig kurzen Zeit ihrer Entwicklung erkannt werden.

Generated on 2019-10-24 12:21 GMT / http://hdl.handle.net/2027/uc1.b3252759
Public Domain in the United States, Google-digitized / http://www.hathitrust.org/access_use#pd-us-google
Digitized by Google
Original from UNIVERSITY OF CALIFORNIA

Im allgemeinen kann die Entwicklungsgeschwindigkeit nur bei akuten Mittelohreiterungen oder akuten Exacerbationen chronischer Mittelohreiterungen erwartet werden. Denn bei latenten chronischen Mittelohrentzündungen kann das pathologisch-anatomische Substrat, wie Cholesteatom, Polypenbildung oder tuberkulöse Läsionen; lange bevor der Eiterungsprozeß tatsächlich die Labyrinthräume ergriffen hat, die Schneckenfunktion alterieren.

Wenn wir ferner berücksichtigen, daß manche pathologischen Veränderungen in der Schnecke unter gewissen Umständen rückbildungsfähig sind, so ist es nicht genügend, unser operatives Vorgehen auf die Schneckenalteration allein zu basieren, sondern wir sollen auch wenn möglich ihre Rückbildungsfähigkeit festzustellen versuchen.

Eine genaue Funktionsprüfung des Vestibularapparates ist unerläßlich, bei welcher wir uns nicht mit den manifesten vestibulären Symptomen, wie Schwindel, Nystagmus, Gleichgewichtsstörungen und Erbrechen, begnügen, sondern auch den Vestibularapparat bezüglich seiner Erregbarkeit auf kalorische, mechanische und Drehreize prüfen sollen.

Bezüglich des Charakters der durch die Vestibularläsion verursachten Symptome muß hervorgehoben werden, daß der Schwindel einen Drehcharakter besitzt. Der Pat. glaubt, daß er sich entweder selbst dreht oder daß sich die Umgebung um ihn dreht, und zwar in der Richtung der schnellen Komponente seines Nystagmus. Die Gleichgewichtsstörungen sind nur im Beginn der Erkrankung stark ausgeprägt. Sie äußern sich gewöhnlich in einem Schwanken nach der einen oder anderen Seite, bei Totalzerstörungen des Vestibularapparates gewöhnlich zur kranken, bei circumscripten Läsionen zur gesunden Seite. Im späteren Stadium können die Gleichgewichtsstörungen nur durch besondere Untersuchungen festgestellt werden, wie das Goniometer oder das Rückwärtsgehen oder Hüpfen mit geschlossenen Augen.

Bezüglich des Nystagmus muß hervorgehoben werden, daß die bei Labyrintheiterungen am häufigsten beobachtete Form die rotatorische ist, mit der schnellen Komponente zur gesunden Seite, auf dem Höhepunkt der Erkrankung bei allen Blickrichtungen, im späteren Verlaufe der Krankheit äußert er sich aber nur beim Blick in die Richtung der schnellen Komponente des Nystagmus.

Da alle diese Symptome nach kürzerer oder längerer Zeit verschwinden, so wird uns bei der latenten Form der Erkrankung nur eine genaue Funktionsprüfung des Vestibularapparates die Veränderung, welche in diesem Organe stattgefunden hat, zeigen. Hier müssen wir bemerken, daß die Anamnese nicht hinreichend ist, weil der Vestibularapparat seine Funktion einbüßen kann, ohne Schwindel, Nystagmus und Gleichgewichtsstörungen zu verursachen.

Generated on 2019-10-24 12:21 GMT / http://hdl.handle.net/2027/uc1.b3252759
Public Domain in the United States, Google-digitized / http://www.hathitrust.org/access_use#pd-us-google
Digitized by Google
Original from UNIVERSITY OF CALIFORNIA

Die verschiedenen Untersuchungsmethoden, die dazu dienen, uns über die Funktion des Vestibularapparates aufzuklären, beruhen auf der Tatsache, daß der Apparat nicht nur durch physiologische Reize, sondern auch durch die kalorische und galvanische Wirkung, sowie durch Luftverdichtung und Luftverdünnung im äußeren Gehörgang erregt werden kann. Der Vestibularapparat reagiert auf solche Reize nicht, wenn er durch Krankheitsprozesse des Endorgans vollständig funktionsunfähig geworden ist.

Auf solche Reize bezeigt der Vestibularapparat seine Reaktion durch ausgesprochenen Nystagmus, Schwindel und Gleichgewichtsstörungen, und das Auftreten dieser Symptome während unserer Manipulationen ist es, das uns ermöglicht, selbst bei Abwesenheit anderer Symptome den Zustand des Vestibularapparates zu beurteilen.

Wenn wir die Tatsache festhalten, welche, obwohl noch nicht experimentell erwiesen, doch durch die klinischen Erfahrungen gerechtfertigt erscheint, daß der Nystagmus stets vom gereizten Ohr ausgelöst wird, dann ist es nicht schwer, das den Nystagmus auslösende Labyrinth durch thermische oder galvanische Reize zu bestimmen. Da die Kathode die Erregung steigert, die Anode dieselbe herabsetzt, so können wir annehmen, daß bei einem erregbaren Labyrinth der Nystagmus zur Kathode gerichtet sein muß, wenn der Vestibularapparat, der unter dem Einfluß der Kathode steht, überhaupt noch erregbar ist. Wird hingegen die Anode auf das zu untersuchende Ohr appliziert, so wird der Nystagmus bei noch erregbarem Labyrinth zur entgegengesetzten Seite gerichtet sein. Viel verläßlicher sind die thermischen Reize bei der Feststellung der Erregbarkeit des Vestibularapparates. Wenn kaltes Wasser angewendet wird, so wird der Nystagmus nach der entgegengesetzten Seite gerichtet, während bei Anwendung warmen Wassers der Nystagmus gegen das ausgespritzte Ohr gerichtet sein wird, vorausgesetzt, daß der Vestibularapparat überhaupt noch erregbar ist. Das auf kalorische und Drehreize unerregbare Labyrinth kann unter Umständen noch auf Luftverdichtung und -Verdünnung im äußeren Gehörgang durch eine langsame Augenbewegung seine noch erhaltene Erregbarkeit verraten. Diese Versuchsanordnung, auch Fistelprobe genannt, ermöglicht in manchem Falle die Feststellung einer circumscripten Läsion der Labyrinthwand.

Ungemein schwer gestaltet sich die Differenzierung zwischen circumscripter und diffuser Labyrintheiterung; denn in jenen Fällen, bei welchen sich der Eitereinbruch ins Labyrinth in verhältnismäßig kurzer Zeit entwickelt, ist nicht nur jener Teil des Labyrinthes erkrankt, welcher durch die Eiterung tatsächlich ergriffen ist, sondern auch die anderen Teile des Labyrinthes können in ihrer Funktion gestört sein.

Aus diesem Grunde kann das Bild einer diffusen Labyrintheiterung vorgetäuscht werden, wo in Wirklichkeit eine circumscripte Eiterung vorhanden

Digitized by Google
Original from UNIVERSITY OF CALIFORNIA
Generated on 2019-10-24 12:21 GMT / http://hdl.handle.net/2027/uc1.b3252759
Public Domain in the United States, Google-digitized / http://www.hathitrust.org/access_use#pd-us-google

ist. Hingegen wird in jenen Fällen von Labyrintheiterung, bei welchen die Krankheitsveränderung des Labyrinths sich allmählich vollzogen hat, die Eiterung an einer Stelle lokalisiert bleiben können, während die übrigen Partien des Labyrinths noch erhalten sind. Es ist aber eine sehr wichtige klinische Tatsache, daß sich die circumscripten Labyrintheiterungen, wenn sie auch eine Zeitlang an einem Teile des Labyrinthes lokalisiert waren, durch eine akute Exacerbation generalisieren können. Solche akute Exacerbationen werden durch eine leichte Rhinitis, oder, was noch wichtiger ist, durch intratympanale Operationen, wie Polypen-, Gehörknöchelchenextraktion oder durch Freilegung der Mittelohrräume selbst verursacht. Ein bei den Indikationen zur Operation nicht zu unterschätzendes Moment ist die Tatsache, daß nicht jede circumscripte Labyrintheiterung diffus werden muß, denn der intakt gebliebene Teil des Labyrinthes kann durch feste Adhäsionen geschützt bleiben (Alexander), bis die erkrankte Partie des Labyrinthes selbst spontan und vollständig ausgeheilt ist. Um dies zu ermöglichen, ist es notwendig, die primäre Entzündung im Mittelohr zum Stillstande zu bringen.

Der Zustand der Gesichtsnerven ist bei der Beurteilung der Labyrintheiterung ebenfalls heranzuziehen, denn eine Lähmung desselben kann das Fortschreiten der Eiterung vom Mittelohr auf das Labyrinth anzeigen.

Bezüglich der Häufigkeit der Facialislähmungen bei Labyrinthnekrosen gibt Bezold einen Prozentsatz von 8·3 an, während bei unkomplizierten Mittelohreiterungen sich dieselbe nur ungefähr in 1% der Fälle vorfindet.

Labyrinthnekrosen können auch ohne Facialislähmung verlaufen, wenn nämlich nur einzelne Teile des Labyrinths der Nekrose anheimfallen. Auf diese Weise kann eine vollständige Exfoliation der Schnecke oder der Bogengänge ohne Facialislähmung zustande kommen. Tritt in solchen Fällen dennoch eine Facialislähmung auf, so rührt dieselbe zumeist von der Druckwirkung eines Sequesters her oder ist durch Arrosion der demarkierenden Granulationsbildung zustande gekommen. Während der Nervus facialis in einer beträchtlichen Anzahl von Fällen trotz intensiver Entzündung in der Umgebung keine Einbuße in seiner Funktionsfähigkeit erleidet, zeigt der Acusticus ein durchaus gegensätzliches Verhalten. Aus diesen Darlegungen ergibt sich, daß eine labyrinthäre Facialislähmung nur dann anzunehmen ist, wenn gleichzeitig labyrinthäre Taubheit und Vestibularerscheinungen vorhanden sind.

Der otoskopische Befund gibt nur äußerst selten präzise Anhaltspunkte zur Annahme einer bestehenden Labyrintheiterung. Sind solche vorhanden, so wird die Diagnose wahrscheinlich, wenn nebst der Fistel oder Granulationen an einer umschriebenen Stelle des Promontoriums gleichzeitig eine nervöse Schwerhörigkeit besteht. Beim Fehlen von cariösen oder nekrotischen Veränderungen an der Promontorialwand kann eine diffuse, die ganze tympanale

Generated on 2019-10-24 12:21 GMT / http://hdl.handle.net/2027/uc1.b3252759
Public Domain in the United States, Google-digitized / http://www.hathitrust.org/access_use#pd-us-google
Digitized by Google
Original from UNIVERSITY OF CALIFORNIA

Labyrinthwand einnehmende und die Fensternischen ausfüllende Granulationswucherung ebenfalls auf eine bestehende oder beginnende Labyrintheiterung hinweisen. Otoskopisch gesichert wird die Diagnose, wenn aus dem ovalen Fenster oder einer anderen Öffnung Eiter quillt oder wenn die Sonde das Vorhandensein von sequestrierten Labyrinthteilen ergibt.

Beweiskräftige Kriterien der Labyrintheiterung bietet aber weder das klinische Bild noch die otoskopische Untersuchung für sich allein, sondern der im Zusammenhang mit der Radikaloperation erhobene Befund an der Labyrinthwand. In den meisten Fällen findet sich eine Fistel im horizontalen, seltener im vertikalen Bogengange, welche mißfarbig und mit Eiter oder Granulationen besetzt ist.

Nicht selten findet man an der hinteren Pyramidenfläche einen tiefen Extraduralabsceß, der sowohl von einem cariösen Durchbruch des unteren vertikalen Bogenganges als auch von einem Empyem des Saccus endolymphaticus herstammen kann. Erweist sich die tympanale Labyrinthwand bei der Operation intakt, so kann der langwierige Heilungsverlauf und die mangelhafte Epidermisierung der Operationshöhle wichtige diagnostische Momente abgeben. Manche Autoren betrachten die während der Wundheilung auftretende Granulationsbildung an manchen Stellen der Labyrinthwand als ein wertvolles Symptom der Labyrintheiterung. Wenn wir aber bedenken, daß solche Granulationsbildungen auch bei einfachen cariösen Arrosionen der Labyrinthkapsel, wie sich solche im Gefolge mancher Mittelohreiterungen entwickeln können, zur Beobachtung kommen, so müssen wir denselben nur einen bedingten diagnostischen Wert beimessen. Die Diagnose der Labyrintheiterung wird also erst durch das Zusammenhalten der Labyrinthveränderungen mit einer exakten Funktionsprüfung sichergestellt.

Bei Berücksichtigung der Indikationen zur operativen Eröffnung des Labyrinths ist die Frage von besonderer Wichtigkeit, ob die Labyrinthoperation im gegebenen Falle gleichzeitig mit der Mittelohroperation durchgeführt, oder ob die Labyrintheröffnung etwas später vorgenommen werden soll, da zur Zeit der Mittelohroperation kein bestimmter Hinweis dafür bestehen mag.

Die einzeitige Labyrinthoperation wird in allen jenen Fällen angezeigt sein, bei welchen eine diffuse eiterige Erkrankung des Labyrinths schon sichergestellt worden ist. Wenn jedoch diese Frage nicht mit Sicherheit entschieden werden kann, dann wird das Vorhandensein intracranieller Komplikationen labyrinthären Ursprunges einen genügenden Hinweis für die Labyrinthoperation bilden.

Bei circumscripten Erkrankungen des Labyrinths hängt die Notwendigkeit einer Labyrintheröffnung hauptsächlich von der Frage ab, ob der circum-

Digitized by Google
Original from UNIVERSITY OF CALIFORNIA
Generated on 2019-10-24 12:21 GMT / http://hdl.handle.net/2027/uc1.b3252759
Public Domain in the United States, Google-digitized / http://www.hathitrust.org/access_use#pd-us-google

scripte Herd nach Durchführung der Mittelohroperation einer spontanen Heilung fähig ist oder nicht.

Um die Indikationen zur Labyrinthoperation für jeden einzelnen Fall übersichtlich zu gestalten, habe ich im Jahre 1906 anläßlich der Tagung der Deutschen otologischen Gesellschaft in Wien eine Tabelle demonstriert. In derselben wurden hauptsächlich jene Faktoren berücksichtigt, die für die Indikation zur operativen Eröffnung des Labyrinthes ausschlaggebend sind. In allererster Linie ist es die Schnecke, an zweiter Stelle der Vestibularapparat und an dritter Stelle die pathologisch-anatomischen Veränderungen der inneren Trommelhöhlenwand, die bei der Indikationsstellung berücksichtigt werden sollen. Wenn man die drei Elemente, Cochlea, Vestibularapparat, pathologisch-anatomische Veränderungen i. e. Fistel, variiert, so sind sieben Variationen möglich.

Die klinischen Erfahrungen haben uns gelehrt, daß diese meine damalige Ansicht nicht bloß theoretisch denkbar, sondern auch in der Praxis vorkommen kann und auch vorzukommen pflegt.

	Schnecke	Erregbarkeit des Vestibularapparates	Fistel
I.	+	+	+
II.	−	+	+
III.	+	−	+
IV.	+	−	−
V.	−	−	+
VI.	−	−	−
VII.	−	+	−

Die erste Möglichkeit: Pat. hört, sein Vestibularapparat ist erregbar und an der inneren Trommelhöhlenwand ist intra operationem eine Fistel zu konstatieren, ist nicht selten. Sehr häufig ist man in der Lage, Labyrinthwanddefekt bei erregbarem Vestibularapparat schon vor der Operation durch die sogenannte Fistelprobe zu konstatieren. Der negative Ausfall derselben hat keine diagnostische Bedeutung. Der positive Ausfall hingegen ist für die Diagnose insoferne zu verwerten, als wir mit Sicherheit annehmen können, daß der Defekt an der inneren Trommelhöhlenwand nicht bloß eine Arrosion, son-

Digitized by Google
Original from UNIVERSITY OF CALIFORNIA
Generated on 2019-10-24 12:21 GMT / http://hdl.handle.net/2027/uc1.b3252759
Public Domain in the United States, Google-digitized / http://www.hathitrust.org/access_use#pd-us-google

dern eine durchgehende Fistel ist. Unter keiner Bedingung ist für diese Fälle, von Mittelohreiterungen die Indikation zur einzeitigen Labyrintheröffnung gegeben. Es soll nicht unerwähnt bleiben, daß in derartigen Fällen anschließend an die Freilegung der Mittelohrräume sich eine akute Exacerbation einstellen kann, die den früher lokalisierten Herd generalisiert und die Eröffnung des Labyrinthes in einem zweiten Akte notwendig macht. Diese zweizeitige Labyrinthoperation ist aber erst dann angezeigt, wenn die durch die akute Exacerbation verursachte Generalisierung die eitrige Entzündung des Labyrinths, nicht aber die seröse zur Folge gehabt hat. Im letzteren Falle nehmen wir Abstand von der Labyrintheröffnung. Meiner Erfahrung nach ist die Differentialdiagnose zwischen seröser und eitriger Labyrinthentzündung sehr häufig fast unmöglich. Anhaltspunkte zur Differenzierung dieser zwei Formen der Labyrinthentzündung besitzen wir (Bondy), und zwar in einer neuerlichen exakten Funktionsprüfung; dabei leitet uns die Erfahrung, daß die eitrige Entzündung des Labyrinths zur vollständigen Vernichtung der Labyrinthfunktion führt, hingegen die seröse dies gewöhnlich nicht zur Folge hat. Es können nämlich Reste der Funktion noch erhalten sein, z. B Hörvermögen für die Stimmgabel durch die Luft- oder Kopfknochenleitung bei Erloschensein des Sprachgehöres, Unerregbarkeit des Vestibularapparates für thermische Reize bei noch erhaltener Erregbarkeit für Kompression oder gar gesteigerter Erregbarkeit für Drehreize. Eine mäßige Temperatursteigerung ist für die Diagnose der eiterigen Erkrankung des Labyrinthes dann zu verwerten, wenn anderweitige Ursachen ausgeschlossen werden können. Kurz zusammengefaßt ist es unsere Aufgabe, bei postoperativer Generalisierung einer circumscripten Labyrintherkrankung festzustellen, ob das zu eröffnende Labyrinth noch irgendwelche Funktion zu versehen imstande ist oder nicht.

Die zweite Möglichkeit ist: Cochlearapparat vernichtet, Vestibularapparat erregbar, an der inneren Trommelhöhlenwand ein Defekt. Für diesen Fall ist die einzeitige Labyrinthoperation nicht strikte indiziert. Ich meinerseits eröffne im gegebenen Falle das Labyrinth, von der Erfahrung ausgehend, daß die operative Eröffnung des Vestibularapparates gar keine nachteiligen Folgen hat. Ich stehe nicht an zu erklären, daß auch eine gegenteilige Ansicht gerechtfertigt ist. Die Labyrinthoperation nämlich ist erstens kein gleichgültiger Eingriff, zweitens aber braucht die Taubheit nicht die Folge einer eitrigen Entzündung der Cochlea zu sein. Sie kann vielmehr durch eine toxisch degenerative Erkrankung derselben verursacht worden sein. In diesem Falle, wenn wir die Ätiologie der Taubheit feststellen können, ist auch die Eröffnung des Labyrinthes nicht indiziert; durch die Anamnese, die Ermittlung der Entwicklung, mag diese Feststellung auch häufig gelingen. Hat sich aber die Taubheit in relativ kurzer Zeit entwickelt, besteht also die Möglichkeit einer isolierten Schneckeneiterung, so werden auch gewiß trotz erregbaren Vestibular-

Digitized by Google
Original from UNIVERSITY OF CALIFORNIA
Generated on 2019-10-24 12:21 GMT / http://hdl.handle.net/2027/uc1.b3252759
Public Domain in the United States, Google-digitized / http://www.hathitrust.org/access_use#pd-us-google

apparates vestibulare Symptome vorhanden sein, dann aber ist auch die Labyrintheröffnung absolut indiziert.

Jene Fälle hingegen, bei denen sich die Ursache der Taubheit nicht mit Sicherheit feststellen läßt, sind einzeitig schon deshalb zu operieren, weil ein circumscript erkrankter Vestibularapparat nicht bloß die postoperative Epidermisation verzögert, häufig sogar unmöglich macht, sondern weil nicht selten der Träger eines circumscript erkrankten Vestibularapparates von Schwindelattacken insolange gequält wird, bis die circumscript erkrankte Stelle ausgeheilt, oder bis der ganze Vestibularapparat von der circumscripten Erkrankung konsumiert wird.

Die dritte Form der Labyrintherkrankung ist jene, bei der eine Cochlearfunktion erhalten ist, der Vestibularapparat unerregbar und an der inneren Trommelhöhlenwand ein Defekt zu konstatieren ist. Die einzeitige Labyrintheröffnung ist in diesem Falles deshalb nicht indiziert, weil unserer Erfahrung nach eine endolabyrinthäre Entzündung, die zur vollständigen Vernichtung der vestibularen Funktion führt, die Schnecke nicht unbeeinflußt läßt. Sollte sich aber im Laufe der Nachbehandlung zu der vorhandenen Unerregbarkeit auch eine Taubheit hinzugesellen, dann wird auch die Eröffnung des Labyrinthes angezeigt sein. Gleiche Gesichtspunkte sind auch maßgebend für die Kombination: Schneckenfunktion erhalten, Vestibularfunktionen erloschen, keine Anhaltspunkte für einen Labyrinthwanddefekt. Diese Eventualität 4 unterscheidet sich von der letzterwähnten nur durch den Mangel des positiv nachweisbaren Labyrinthwanddefektes. Der Mangel eines nachweisbaren Labyrinthwanddefektes ist jedoch nicht verläßlich, da, wie oben erwähnt, ein solcher doch vorhanden sein kann: er ist bloß durch die Fistelprobe nicht nachweisbar, da der Vestibularapparat unerregbar ist, und dem Auge nicht zugänglich, da er in der Nische des ovalen oder runden Fensterchens seinen Sitz haben kann.

Ist hingegen sowohl die Cochlea als auch der Vestibularapparat ohne Funktion (5) und besteht an der inneren Trommelhöhlenwand ein sichtbarer Defekt, so ist die einzeitige Labyrinthoperation strikte indiziert, da wir es mit einer sogenannten diffusen Labyrintherkrankung zu tun haben. Die Unterlassung der Labyrinthoperation kann von deletären Folgen begleitet sein, indem die postoperative akute Exacerbation zur Infektion des Endocraniums führen kann und wir mit der zweizeitigen Labyrintheröffnung zu der Zeit, wo die cranielle Komplikation manifest ist, eventuell zu spät kommen.

Dasselbe Verhalten ist meiner Ansicht auch bei Eventualität 6 zu befolgen, wo der Cochlear- und Vestibularapparat ohne Funktion sind, jedoch ein Labyrinthdefekt nicht nachweisbar ist. Es muß die Möglichkeit zugegeben werden, daß die Labyrinthfunktion durch eine nicht eitrige Erkrankung des Labyrinths vernichtet worden ist, oder wenn selbst eine eitrige Entzündung die

Generated on 2019-10-24 12:21 GMT / http://hdl.handle.net/2027/uc1.b3252759
Public Domain in the United States, Google-digitized / http://www.hathitrust.org/access_use#pd-us-google
Digitized by Google
Original from UNIVERSITY OF CALIFORNIA

Ursache der Zerstörung war, so besteht doch die Möglichkeit einer vollständigen Ausheilung dieser Entzündung und die Eröffnung wäre dann überflüssig. Da wir jedoch keine sicheren Anhaltspunkte haben, um dies bei jedem Falle dieser Kombination festzustellen, so wird meiner Ansicht nach die einzeitige Eröffnung des Labyrinths aus ähnlichen Gründen wie bei Eventualität 5 durchgeführt werden müssen.

Ruttin hat in der Märzsitzung der Österreichischen otologischen Gesellschaft vom Jahre 1911 den Vorschlag gemacht, das Kompensiertsein der Labyrintherregbarkeit zur Beantwortung dieser Frage heranzuziehen.

Ich selber habe anläßlich einer Diskussion in derselben Sitzung die Bemerkung gemacht, in solchen Fällen sich auch von anderweitigen Momenten, wie dem Vorhandensein eines tiefen Extraduralabscesses, starker Pneumatisierung der Pyramide usw. leiten zu lassen.

Prof. Alexander hingegen nimmt Schlaflosigkeit, Kopfschmerz, Zeichen einer beginnenden craniellen Komplikation als Wegweiser an.

Die Eventualität 7 ist gekennzeichnet durch Taubheit, Erregbarkeit des Vestibularapparates und Mangel eines Labyrinthwanddefektes. Hat sich die Taubheit allmählich entwickelt, so ist die Notwendigkeit einer Labyrintheröffnung nicht vorhanden. Ist hingegen die Schnecke in relativ kurzer Zeit funktionslos geworden und sind von Seite des Vestibularapparates Symptome vorhanden, so muß man doch mit einer isolierten Schneckenentzündung rechnen und die Labyrinthoperation durchführen. Die Rechtfertigung zu diesem Eingriff ist genau dieselbe wie bei Eventualität 2, indem die zwei Formen sich nur durch das Vorhandensein oder Fehlen eines Labyrinthwanddefektes unterscheiden.

Die Labyrinthoperationen können in tympanale und retrolabyrinthäre eingeteilt werden.

Die tympanale Methode, wie sie von Hinsberg, Bourges und Botey geübt wird, besteht darin, zuerst das Mittelohr wie bei der radikalen Operation des Warzenfortsatzes zu eröffnen und dann mit Meißel oder Fräse in die Prominenz am horizontalen Bogengange einzudringen, welcher in der Mehrzahl der Fälle schon fistulös ist. Nach sorgfältiger Reinigung der Promontorialgegend wird in diese durch Entfernen des unteren Randes des ovalen Fensters mit dem Meißel oder mit der Fräse nach vorheriger Extraktion des Steigbügels, wenn er noch vorhanden ist, eine Gegenöffnung gemacht. Auf diese Weise machen wir eine Öffnung in der seitlichen Pyramidenwand; der Knochenkanal des Facialis teilt sie in zwei ungleiche Teile, der kleinere Teil der Öffnung befindet sich oberhalb des Facialis, der größere Teil, welcher dem Vestibulum entspricht, unterhalb desselben. Diese Methode der Eröffnung des Labyrinths ist leicht und im allgemeinen nicht gefährlich.

Digitized by Google
Original from UNIVERSITY OF CALIFORNIA
Generated on 2019-10-24 12:21 GMT / http://hdl.handle.net/2027/uc1.b3252759
Public Domain in the United States, Google-digitized / http://www.hathitrust.org/access_use#pd-us-google

Bei dieser Operation ist es sehr wichtig, den Facialis zu hüten, welcher leicht verletzt werden kann, um so eher, da der Knochenkanal, welcher ihn birgt, infolge des Entzündungsprozesses brüchig sein kann. Diese Methode der Labyrinthoperation eröffnet nur die Labyrinthräume; sie ermöglicht die Entleerung des Inhaltes, verhindert aber nicht die Ausbreitung der Infektion längs der hinteren Pyramidenwand in die innere Schädelhöhle, noch deckt sie irgend welche pathologischen Prozesse, welche sich an dieser Stelle entwickelt haben mögen, auf. Wenn wir berücksichtigen, daß die Kleinhirnabscesse ähnliche Symptome wie die Labyrintheiterung machen, so ist es klar, daß wir erst nachdem wir die Labyrintheiterung ausgeschlossen haben, berechtigt sind, auf das Vorhandensein oder Fehlen eines Kleinhirnabscesses zu schließen. Diese Operation sichert jedoch nicht unbedingt den Ausschluß des Labyrinths bei der Diagnose eines labyrinthären Kleinhirnabscesses.

Viel verläßlicher in jeder Beziehung ist die retrotympanale Eröffnung des Labyrinths. Die Operation beginnt mit der Freilegung der Dura der hinteren Schädelgrube vor dem Sinus lateralis. Wir gehen dann daran, die hintere Pyramidenwand zu entfernen. Obgleich die Freilegung der Dura der hinteren Schädelgrube die Durchführung der Operation wesentlich erleichtert, ist sie nicht unbedingt in jedem Falle notwendig. In jenen Fällen, bei welchen der Warzenfortsatz ziemlich tief und mit Luftzellen gefüllt ist, können die Labyrinthräume, wie ich es in einer großen Anzahl von Fällen getan habe, durch Entfernung der hinteren Pyramidenwand ohne Freilegung der Dura der hinteren Schädelgrube eröffnet werden. Mit der hinteren Pyramidenwand parallel geführte Meißelschläge decken zwei Öffnungen auf, deren obere ein Querschnitt des Crus commune des oberen und hinteren Bogenganges, und deren untere ein Querschnitt des hinteren Bogenganges in der Nähe seiner Ampulle ist. Beide Öffnungen sind kreisrund, befinden sich nahe der Mitte der Labyrinthwand und die Sonde zeigt, daß sie nicht der kürzeste Weg ins Vestibulum sind. Eine weitere Abtragung der hinteren Pyramidenwand mittelst des Meißels deckt eine dritte, ziemlich ovale und quergestellte, ungefähr in der Mitte zwischen den zwei früheren Öffnungen, aber etwas mehr nach außen gelegene Öffnung auf; diese letztere ist der Querschnitt des horizontalen Bogengangs. Mittelst einer Hakensonde kann gezeigt werden, daß diese Öffnung der kürzeste Weg ins Vestibulum ist, und durch eine allmähliche Vergrößerung dieser Öffnung wird der Vorhof von hinten geöffnet. Durch Abtragung des vorspringenden Knochens an der hinteren Pyramidenwand wird nun die seitliche Begrenzung des inneren Gehörganges nach und nach entfernt und der innere Gehörgang selbst freigelegt. Dies ist von besonderer Wichtigkeit, da die histopathologischen Untersuchungen von Politzer gezeigt haben, daß die Eiterung nicht selten am Grunde des inneren Gehörganges verborgen sein kann, ohne irgend welche Symptome zu zeigen. Bei allen diesen Manipulationen ist

Digitized by Google
Original from UNIVERSITY OF CALIFORNIA
Generated on 2019-10-24 12:21 GMT / http://hdl.handle.net/2027/uc1.b3252759
Public Domain in the United States, Google-digitized / http://www.hathitrust.org/access_use#pd-us-google

es streng notwendig, sich parallel zur hinteren Pyramidenwand zu halten. Eine Abweichung von dieser Richtung nach oben ist für den Sinus petrosus superior von Gefahr; eine Abweichung nach unten bedroht den Bulbus venae jugularis. Eine Entfernung von der hinteren Pyramidenwand nach außen kann den Facialis gefährden. Die gelegentlich unvermeidliche Verletzung der Dura der hinteren Schädelgrube bei der retrotympanalen Eröffnung des Labyrinths ist nur dann gefährlich, wenn sie zu klein ist.

Beendet wird die Operation durch Eröffnung des Promontoriums, wobei acht gegeben werden muß, Facialis, Carotis und Bulbus venae jugularis nicht zu verletzen. Nachdem die Operation vollendet ist, kann man eine knieförmig gebogene Sonde von der hinteren Pyramidenfläche aus in die Trommelhöhle einführen, um zu zeigen, daß der größte Teil des Labyrinths entfernt worden ist. Nach der Operation ist es wichtig, die Dura auf eine eventuelle Verletzung zu untersuchen, denn wenn eine vorhanden ist, so ist es immer am besten, die kleine Öffnung etwas zu erweitern. Die retrolabyrinthäre Höhle wird mit Jodoformgazestreifen lose tamponiert und offen gelassen.

Der Heilungsprozeß dauert im allgemeinen nur kurze Zeit, denn die freigelegte Dura zeigt große Neigung zur Granulationsbildung. Nach verhältnismäßig kurzer Zeit füllen die von der Dura ausgehenden Granulationen die Höhle aus und nun kann die Wunde durch Naht geschlossen werden, wofern nicht eine offene Granulationswunde aus anderen Gründen vorzuziehen ist.

Über methodische Hörübungen.

Von Dr. **M. Rauch,** Demonstrator der k. k. Univ.-Ohrenklinik in Wien.

Die Literatur nennt Itard (1802) den ersten, der durch Hörübungen die Taubheit zu beeinflussen suchte; jedoch scheint dieses Verfahren so alt zu sein,' als es die Erkrankung selbst ist; denn instinktiv suchten und suchen auch heute die Menschen, sich Schwerhörigen gegenüber in der Weise verständlich zu machen, daß sie entweder einen intensiveren Reiz auf den Hörnerven ausüben — durch lautere Sprache — oder durch wiederholte Reize von gleicher Intensität Eindruck zu machen sich bestreben — durch mehrfaches Wiederholen des gesprochenen Wortes oder Satzes. Dieser letztere Vorgang bildete den Ausgangspunkt der Hörübungen, die nach Itard von seinen Schülern Blanchet, Deleau und Piroux fortgesetzt und unabhängig von diesen in der ersten Hälfte des vorigen Jahrhunderts in Deutschland von Beck, Jäger und Wolff propagiert wurden. Auch Toynbee (London) berichtet von bedeutenden Hörverbesserungen, die er in drei Fällen durch Hör-

Digitized by Google
Original from UNIVERSITY OF CALIFORNIA
Generated on 2019-10-24 12:21 GMT / http://hdl.handle.net/2027/uc1.b3252759
Public Domain in the United States, Google-digitized / http://www.hathitrust.org/access_use#pd-us-google

übungen erzielte, und in neuerer Zeit waren es die Nordamerikaner Gallaudet, Currier, Gillespie, die die otoakustischen Übungen therapeutisch verwendeten, und ein von Graham Bell, Gordon und Clarke gebildetes Komitee hat nicht nur dazu beigetragen, in einigen Taubstummenschulen Amerikas den Hörunterricht einzuführen, sondern auch Javal in Paris zur Gründung ähnlicher Schulklassen angeregt.

Das Verdienst, diese noch in den ersten Anfängen ruhenden Übungen zu neuem Leben erweckt und in ein durch mühevolle Versuche entwickeltes organisches System gebracht zu haben, gebührt Prof. Urbantschitsch, der in einer Reihe von Vorträgen und Publikationen für diese seine Heilmethode siegreich eine Lanze brach und durch den angeregt die Wien-Döblinger sowie die israelitische Taubstummenschule in Wien die methodischen Hörübungen in ihren Klassen einführten.

Die Methode ist nicht so leicht, wie sie beim ersten Anblick erscheint. Sie stellt große physische und psychische Anforderungen an den Arzt: außer einem modulationsfähigen Sprachorgan, das Worte und Sätze in verschiedenen tiefen und hohen Tonlagen mit gleichbleibender Deutlichkeit auszusprechen imstande ist, eine nie versagende Geduld und die selbstverleugnendste Ausdauer, wie sie nur der Überzeugung und der Liebe zur Sache entspringen kann.

Die Anforderungen, die an die Pat. gestellt werden, sind außer einem gewissen Grade von Intelligenz vor allem Vertrauen, das nach den ersten Erfolgen sich einstellt. Voraussetzung ist das tatsächliche Vorhandensein von Hörresten, die sich in einer viel größeren Anzahl von Fällen vorfinden, als allgemein angenommen wird: so fand Urbantschitsch unter 100 exakt untersuchten Schülern in der Wien-Döblinger Taubstummenschule (1834) nur einige wenige Fälle (drei) von vollständiger Taubheit, „ja, bei manchen ein geradezu überraschendes Hörvermögen". Für die Vornahme der Hörübungen gibt es eine bestimmte Methodik; aber jede Gruppe von graduell verschiedenen Schwerhörigen erfordert ihr eigenes System und jeder Patient bietet ein Problem für sich, das nur durch strengste Individualisierung gelöst werden kann. Es gilt vor allem, die Ursache der Gehörstörung klinisch festzustellen, sich über Heredität, überstandene Erkrankungen, Wahrnehmungen der Umgebung betreffs der Gehörschwankungen und vermeintliche Ursachen derselben zu orientieren, anatomische Bildungsdefekte aufzudecken, die Beseitigung derselben in Erwägung zu ziehen, bevor daran gegangen wird, das manifeste Gehör zu ermitteln respektive nach Gehörresten zu fahnden.

Wie stellen wir diese fest?

Wir prüfen Schall- und Tonempfindung. Letztere je nach dem Grade der Schwerhörigkeit mit Stimmgabeln oder, wo wir mit diesen nicht aus-

Generated on 2019-10-24 12:21 GMT / http://hdl.handle.net/2027/uc1.b3252759
Public Domain in the United States, Google-digitized / http://www.hathitrust.org/access_use#pd-us-google
Digitized by Google
Original from UNIVERSITY OF CALIFORNIA

kommen, wie bei Taubstummen, mit der Harmonika. Stimmgabeltöne sind obertonfreier, können aber nicht auf die Stärke der Harmonikatöne gebracht werden. Die von Urbantschitsch angegebene Windharmonika umfaßt 6 Oktaven (F_1 bis e^4), gestattet kräftiges Einsetzen und langes, ungeschwächtes Aushalten des Tones und nähert sich in der Klangfarbe mehr den Sprachtönen. Überdies können die Töne behufs Einübung eines unterschiedlichen Hörens auch paarweise aufgesteckt werden. Noch ein weiterer, allerdings äußerer Grund macht die Verwendung der Harmonika sympathisch: Taubstumme Kinder, um deren Vertrauen der Arzt zunächst werben muß, sehen in der Harmonika ein Spielzeug; in den Stimmgabeln, namentlich solchen von großen Dimensionen, ein beängstigendes Instrument. Schallempfindungen werden durch unsere Sprache und, wo die Stärke derselben nicht ausreicht, durch diese mit Zuhilfenahme eines Hörschlauches geprüft. Darauf soll noch zurückgekommen werden.

Für Hörübungen eignen sich alle jene Fälle von Ertaubung und Schwerhörigkeit, welche durch diese allein oder in Kombination mit unseren physikalischen und sonstigen therapeutischen Maßnahmen eine Verbesserung erfahren. Der Satz klingt wohl trivial, besagt aber das, was er soll, daß nämlich jeder der bezeichneten Fälle einem Versuche der methodischen Hörübungen zugeführt und diese nur dann aufgegeben werden sollen, wenn trotz alles fachmännischen Aufwandes an Mühe und Geduld ein Erfolg sich nicht oder nur in so geringem Grade einstellt, daß die angewandte Zeit und Mühe in keinem Verhältnisse zum erzielten Resultate steht.

Und nun zum Wesen der Hörübungen. Wir müssen annehmen, daß bei allen Individuen, bei denen durch otoakustische Gymnastik eine Gehörverbesserung erzielt wird — abgesehen vom Zustande des Schalleitungsapparates — der Hörnerv und seine Endausbreitung nicht total zerstört sind, sondern der Acusticus im Zustande einer Unterempfindlichkeit sich befindet oder eine größere oder geringere Anzahl seiner Fasern noch intakt ist, so daß durch methodische Zuführung spezifischer Reize eine Gehörsempfindung ausgelöst und an die adäquate Hirnpartie noch geleitet werden kann, daß aber auch die Leitungsbahnen ins Zentralnervensystem wohl mehr oder minder gehemmt, aber nicht ganz unterbrochen sind. Diese Leitungsbahnen selbst sind leider noch wenig bekannt und gestatten daher auch kaum einen Blick in ihre Pathologie. Isolierte Erkrankungen derselben bewirken eine psychische Taubheit, zu deren Beseitigung methodische Hörübungen noch stets den besten Dienst leisteten. Bei den anderen Fällen scheinbarer totaler Taubheit und hochgradiger Schwerhörigkeit soll durch Zuführung dieser kontinuierlichen spezifischen Reize die akustische Tätigkeit des Nerv. cochlearis geweckt respektive der durch den Nichtgebrauch unterempfindlich gewordene Hörnerv wieder an-

Generated on 2019-10-24 12:21 GMT / http://hdl.handle.net/2027/uc1.b3252759
Public Domain in the United States, Google-digitized / http://www.hathitrust.org/access_use#pd-us-google
Digitized by Google
Original from UNIVERSITY OF CALIFORNIA

geregt und die Entwicklung beziehungsweise Steigerung des Hörsinnes angebahnt werden. Die methodischen Hörübungen sollen ferner die Pat. aus ihrer Gleichgültigkeit gegen akustische Eindrücke und der damit verbundenen Unaufmerksamkeit aufrütteln, welch letztere nicht wenig zum Verfalle der noch bestehenden Hörreste beiträgt. Von allen Sinnen wissen wir, daß eine spezifische Gymnastik ihre Empfindlichkeit in hohem Grade steigern kann. Es sei auf den Geruch der Tabak- oder Teesortierer, auf den Geschmacksinn der Sachverständigen in der Weinbranche sowie die außerordentliche Sehkraft einiger Indianerstämme verwiesen. Dr. Karl Ranke berichtet von den Bakairi, die er auf einer Expedition nach Zentralbrasilien angetroffen, daß sie auf mehrere hundert Meter angeben konnten, ob ein entdecktes Reh ein Bock oder eine Gais war, daß sie ein Pfeilschießen mit unvergleichlicher Treffsicherheit auf schwimmende Fische unternahmen, die das Auge der Expeditionsteilnehmer noch gar nicht sichtete. Diese Bakairi, ophthalmoskopisch untersucht, zeigten keine höhere manifeste Sehschärfe als die Europäer. Die Indianer Nordamerikas legen ihr Ohr an den Boden, um den Hufschlag der feindlichen Reiter und dessen Richtung aus weiter Entfernung zu erspähen.

Wir wollen nunmehr an einem Beispiele die auf der Ohrenklinik angewandte Methode erörtern. Aus didaktischen Gründen und um Wiederholungen zu ersparen, wollen wir genetisch das Erwachen des Hörsinnes von der Erweckung desselben bis zum Satzgehör entwickeln, so zwar, daß die einzelnen Phasen der zunehmenden Gehörsentfaltung den einzelnen Gruppen von Pat. — je nach dem Grade der Schwerhörigkeit — entsprechen würden.

Wir haben vor uns ein taubstummes Kind, das bereits an dem Lautierunterricht teilgenommen. Wir prüfen zunächst das rechte Ohr, indem wir das Kind so setzen, daß unser Mund gegen dieses Ohr gerichtet ist, und versuchen, ein stoßweise hervorgebrachtes, also kurzes „a“ mit immer anschwellender Stimme der Perzeption zuzuführen. Bei allem Kraftaufwand gelingt uns dies nicht: ebensowenig am linken Ohre. Nun machen wir einen binotischen Hörversuch, indem wir im Vereine mit einer Hilfsperson jedem Ohre gleichzeitig ein kräftiges, aber gleich starkes „a“ zuführen, um durch Summierung von Eindrücken gleicher Intensität zn wirken, und wir lesen aus den Mienen des Kindes, daß wir diesmal einen besseren Erfolg hatten. Urbantschitsch erklärt dies als eine gegenseitige Anregung akustischer Eindrücke in der Weise, daß „beim binotischen Hören zu jedem Ohre nebst dem von außen kommenden Hörimpuls noch ein zentral erregter subjektiver Reiz hinzutritt, den die in Erregung versetzten akustischen Zentren der einen Seite auf die akustischen Zentren der anderen Seite ausüben“. Wir haben wohl den Eindruck empfangen, daß das a aufgenommen wurde, und möchten nun feststellen, welches Ohr die größeren Gehörreste aufweist. Zu diesem Zwecke gehen wir zu einer noch intensiveren

Digitized by Google
Original from UNIVERSITY OF CALIFORNIA
Generated on 2019-10-24 12:21 GMT / http://hdl.handle.net/2027/uc1.b3252759
Public Domain in the United States, Google-digitized / http://www.hathitrust.org/access_use#pd-us-google

Schallverstärkung über, indem wir den Hörschlauch zu Hilfe nehmen. Wir prüfen beide Ohren und erkennen bald, daß es das linke ist, welches den kräftigeren Eindruck erhielt. Wir werden uns also vorläufig mit diesem Ohre beschäftigen. Das Kind hat zunächst nur eine Gehörsempfindung erhalten und wir müssen ihm auch die richtige Deutung des Lautes beibringen, indem wir ihm ein gedrucktes a zeigen, es selbst ein a lautieren lassen und belehren, daß der empfangene Schalleindruck mit einem a identisch ist. Dieser Vorgang wiederholt sich natürlich bei den übrigen Vokalen, um auch für das Gehörverständnis, das psychische Hören, eine Entwicklung anzubahnen. Inzwischen — schon nach einigen Minuten — bemerkt man deutliches Zeichen einer Abspannung am kleinen Pat. und wir brechen die Übung sofort ab; dies gilt als allgemeine Regel bei Hörübungen an Pat. aller Grade von Schwerhörigkeit. Denn nichts ist schädlicher als eine akustische Überreizung, bei der jeder Ton schmerzhaft empfunden werden kann, bei der Kopfschmerzen und nervöse Depressionen sich einstellen können, die oft tagelang dauern und unser mühsam erworbenes Resultat in Frage stellen.

In der nächsten Sitzung ist es nach kürzerem oder längerem Bemühen gelungen, auch ohne Hörschlauch ein a zum Hörbewußtsein zu bringen; aber noch sind wir nicht sicher, ob wir es mit einer richtigen Hörempfindung oder taktilen Empfindung zu tun haben. Zu diesem Zwecke wird vor das Ohr der Pat. ein in einem Rahmen gespanntes Papierblatt gehalten, das den Luftstrom aufhält. Wir können auch schon gleich mit (am besten zwei- oder mehrsilbigen) Wörtern üben, wobei wir noch keineswegs auf das Hören der Konsonanten reflektieren wollen, es wird vielleicht bloß die erste schwache Anregung zu einem Wortgehör angebahnt; aber wir bieten dem kleinen Pat. eine Abwechslung und ermüden ihn weniger, wenn wir auch gleichzeitig die Bedeutung der einzelnen von uns gesprochenen Worte ihm zu erklären versuchen, zum Beispiel Anna, Ananas, Marta etc., am liebsten Worte, in deren Silben die Vokale gleiche Längen haben. Gleichzeitig, wenn dies wegen rascher Ermüdung des kleinen Pat. nicht schon in der ersten Sitzung geschah, prüfen wir die Tonempfindung mit der Harmonika von Urbantschitsch. Wir prüfen alle Töne der sechs Oktaven an beiden Ohren, notieren uns die vom Pat. gehörten und nicht gehörten Töne, um erstere in der Perzeption zu festigen, letztere allmählich einzuüben. Es zeigt sich bei der Untersuchung des musikalischen Tonvermögens, wie verschieden die Hördefekte bei den einzelnen Individuen sind — abgesehen von der Ungleichheit beider Ohren —, daß sogar an verschiedenen Tagen das Bild der Tonlücken ein verschiedenes ist; daß diese Defekte bald einzelne Töne, bald ganze Tongruppen umfassen, letztere gewöhnlich in der Weise, daß die obere odere untere oder beide Gehörsgrenzen eingeengt erscheinen. Oft versagt zufolge partieller Erschöpfung ein Pat. bei einem bereits gehörten Tone

Digitized by Google
Original from UNIVERSITY OF CALIFORNIA
Generated on 2019-10-24 12:21 GMT / http://hdl.handle.net/2027/uc1.b3252759
Public Domain in the United States, Google-digitized / http://www.hathitrust.org/access_use#pd-us-google

und reagiert erst einige Minuten später auf denselben. Die Prüfung und Ausbildung der Tonempfindungen erfordert eine große Geduld und verlangt ein nur durch Erfahrung gewonnenes systematisches Vorgehen, ist aber von um so größerer Bedeutung, als eingeübte musikalische Töne das Hörverständnis für Vokale ungemein fördern, so daß beide Hörübungen Hand in Hand miteinander gehen müssen. Besonders angemerkt muß werden, daß in allen Fällen und auf jeder Stufe der Gehörsentwicklung sowohl die Stärke als auch die Tonhöhe der einzelnen Buchstaben und Wörter genau — der Empfänglichkeit des Pat. entsprechend — dosiert werden muß. Was die erstere betrifft, so ist es keineswegs Regel, daß allzu kräftig gesprochene Vokale oder Silben den besten Eindruck hervorrufen; ebenso müssen wir bei dem einen Individuum im Baßton, bei dem anderen in Mittelhöhe oder mit sonorer Stimme sprechen. Und nun kehren wir zu unserem kleinen Pat. zurück. Der nächste einzuübende Vokal ist das helle „i". Der Vorgang ist der gleiche wie bei a und wir werden nunmehr mit dem unterschiedlichen Hören von a und i an diesen Vokalen selbst und an Worten mit a, a—a, i—i, a—i und i, i beginnen. Auch diesmal handelt es sich bloß um die Perzeption der Vokale ohne Rücksicht auf die später einzuübenden Konsonanten und Silben. Es empfiehlt sich, wie schon oben erwähnt, Worte mit ziemlich gleichen Vokallängen der einzelnen Silben zu wählen, zum Beispiel:

a—a	i—i	a—i	i—a
Barbar	Philipp	Fanny	Lina
Anna	Iltis	Marie	Nizza
Lava	Willi	Harry	Divan
Sabbat	Tini	Martin	Minna
Martha	Kiwi	Kathi	Dienstag

Zunächst werden solche Worte gruppenweise, dann in bunter Reihenfolge vorgesagt. Jedesmal muß das Kind die gehörten Vokale (wie später die gehörten Silben) wiederholen; nie aber darf es bloß durch ein Kopfnicken die Perzeption bestätigen.

Wir brauchen, eine gewisse Intelligenz des Kindes vorausgesetzt, 10 bis 14 Tage für diese beiden Vokale; angenommen, daß wir nicht durch Gehörsschwankungen aufgehalten werden. Von diesen soll später die Rede sein. Dann erst übergehen wir zum o und üben nun diese 3 Vokale in ihren verschiedenen Variationen: a—o, o—a, o—o, o—i, i—o, oder in Wörtern, deren einige wir folgen lassen:

Digitized by Google
Original from UNIVERSITY OF CALIFORNIA
Generated on 2019-10-24 12:21 GMT / http://hdl.handle.net/2027/uc1.b3252759
Public Domain in the United States, Google-digitized / http://www.hathitrust.org/access_use#pd-us-google

a—o	o—a	o—o	o—i	i—o
Balkon	Oskar	Doktor	Poldi	Bischof
Adolf	Sonntag	Motto	Honig	Viktor
Pastor	Rosa	Solo	Toni	Kino
Jakob	Olga	Otto	Moriz	Mittwoch
Karo	Dora	Kobold	Ponny	Rio

Sind wir so weit, so begnügen wir uns vorläufig mit diesen 3 Vokalen und suchen einige Konsonanten unserem Pat. zu eigen zu machen. Die Schwierigkeit in dem unterschiedlichen Hören zwischen o und u und das erfahrungsgemäß am schwersten dem Verständnis zuzuführende e bedingen diese Vorsicht.

Als Konsonanten kommen zunächst in Betracht die Spiranten sch und s, die relativ am leichtesten perzipiert werden; in zweiter Linie die harten Verschlußlaute p, k, t, die mit den bereits aufgenommenen 3 Vokalen im An- und Auslaute geübt werden, zum Beispiel Papa, Pipa, Kato, Topas, Otto, Kosak etc.

Haben wir anfänglich bei der Einübung der Vokale diese kurz, nahezu explosiv gesprochen, so müssen wir bei den Konsonanten, die wir nie allein, sondern stets mit allen Vokalen im An- und Ausklang üben, eine übertriebene Dehnung eintreten lassen: also aaschschaa, ooschschaa, iischschoo etc. etc.; eine Regel, die für sämtliche vorzunehmende Silbenübungen gilt. Silben mit auslautenden Vokalen werden stets besser gehört; so wird in Ot—to die zweite Silbe besser verstanden, ebenso das Wort Rivale besser als Rival.

Erst wenn diese Konsonanten in Kombination mit den 3 Vokalen a, i, o richtig perzipiert wurden, wenden wir uns den restlichen Vokalen u und e zu. Es ergeben sich dann die Kombinationen zum unterschiedlichen Vokalgehör.

Wir übergehen hierauf zu den flüssigen Lauten r und l, wobei es sich empfiehlt, das leichter verständliche sogenannte slawische ł zu sprechen, dann kommt das f (v) und die Nasallaute m, n und zum Schlusse erst die weichen Verschlußlaute b, d, g.

Im Laufe der Übungen ergeben sich die Doppelkonsonanten qu (kw), x (ks) und z (ts) von selbst; während die Doppelvokale ai (ei) und au anfänglich so vorgesprochen werden müssen, daß beide Vokale deutlich gehört werden, zum Beispiel Wa—ise, A—uge. Mit der Erwerbung des deutlichen Vokalgehörs ist die Grundlage zur Erwerbung des Sprachgehörs überhaupt gelegt; die deutliche Aussprache der Vokale ergibt die Klangfarbe des ganzen Wortes. Da wir die Konsonanten stets mit an- und auslautenden Vokalen ge-

Generated on 2019-10-24 12:21 GMT / http://hdl.handle.net/2027/uc1.b3252759
Public Domain in the United States, Google-digitized / http://www.hathitrust.org/access_use#pd-us-google
Digitized by Google
Original from UNIVERSITY OF CALIFORNIA

a—e	e—a	e—i	i—e
Asche	Eva	Pepi	Igel
Rabe	Berta	Edi	Biene
Katze	Emma	Betti	Fibel
Lampe	Zebra	Emil	Schiene
Nase	Elsa	Nelli	Wiese
a—u	**u—a**	**u—u**	**e—o**
Mammut	Vulkan	Uhu	Epos
Artur	Husar	Purpur	Theo
Armut	Zufall	Kultur	Rektor
Walnuß	Turban	Zulu	Leo
Tambour	Ungar	Kukuk	Egon
o—e	**e—e**	**e—u**	**u—e**
Vogel	Beere	Zebu	Tulpe
Onkel	Feder	Rebus	Schule
Woge	Heller	Wehmut	Mutter
Bohne	Erde	Edmund	Puppe
Ofen	Schere	Venus	Gurke
i—u	**u—i**	**o—u**	**u—o**
Zirkus	Gummi	Rhombus	Kuno
Sirup	Susi	Vormund	Bruno
Wismut	Ulrich	Globus	Rudolf
Pius	Juli	Tonsur	Juno
Titus	Rudi	Wohnung	Buffo

übt haben, sind die methodischen Hörübungen bereits in das Silben- und Wortgehör hinübergeleitet worden. Unser kleiner Pat. hat einen gewissen Wortschatz sich erworben; aber nicht nur das, es zeigt sich auch, daß das bisher ungeübte oder nur wenig geübte andere Ohr eine größere Hörempfänglichkeit aufweist. Es gehört fast zur Regel, daß durch methodische Hörübungen an dem einen Ohre eine Mitbeteiligung des anderen Ohres ausgelöst wird, es scheint — wie beim binotischen Hören bemerkt — eine gegenseitige Anregung der akustischen Zentren stattzufinden.

Um nicht den Pat. an die Stimme des Arztes allein zu gewöhnen, sollen von den Familienangehörigen verschiedenen Geschlechtes und Alters die Übungen

Digitized by Google
Original from UNIVERSITY OF CALIFORNIA
Generated on 2019-10-24 12:21 GMT / http://hdl.handle.net/2027/uc1.b3252759
Public Domain in the United States, Google-digitized / http://www.hathitrust.org/access_use#pd-us-google

täglich wiederholt werden, allerdings nur so lange, bis sich die ersten Anzeichen der Ermüdung einstellen, das ist in den meisten Fällen schon nach zirka 10 Minuten, später kann die Aufnahmsfähigkeit der Kinder bis zu 30 Minuten gesteigert werden.

Bisher wurden, um das Interesse des Kindes anzuregen und die Ermüdung ziemlich hintanzuhalten, leichte Worte gewählt, die eine Bedeutung haben; nun werden auch sinnlose Worte herangezogen, um die Pat. nach Tunlichkeit vor willkürlichen Kombinationen zu bewahren und sie zu vermögen, ihre ungeteilte Aufmerksamkeit den vorgesprochenen Worten zu widmen; am besten eignen sich hierzu Worte mit weggelassenen Buchstaben oder Silben, zum Beispiel Depesche, Epesche, Pesche, Esche, oder wird ein Silbentausch in den geübten Worten vorgenommen, wie Galosche, Loschega, Schegalo, Scheloga etc. Es empfehlen sich auch insbesonders Wörter, in denen die Vokale oder Konsonanten oder beide wechseln, zu üben: Rabe, Rebe, Rübe, Robe, Rubens — Papa, Pepi, Pipa, Puppe, Pope — Schale, Schelle, Scholle, Schule, Schüler — laben, leben, lieben, loben etc. oder Tiegel, Siegel, Spiegel, Riegel, Biegel, Ziegel — Asche, Masche, Tasche, Flasche — oder schwerer zu unterscheidende Worte: Vater, Wasser, Faden, Fladen, Watte etc.

Aber nicht immer gehen die Übungen so glatt vor sich. Eines Tages bemerken wir, daß sich das Gehörvermögen verschlechtert habe, daß Wörter, die noch tags vorher fehlerlos gehört wurden, jetzt schwer oder gar nicht perzipiert werden. Doch zeigt es sich, daß wir es mit den sogenannten Gehörschwankungen zu tun haben. Diese Erscheinung ist oft an Tageszeiten gebunden, hängt mit dem Wetter, dem Allgemeinbefinden des Pat., psychischen Erregungen und anderen Zufällen zusammen. Die Gehörsschwankungen betreffen beide Ohren in verschiedenem Grade und können Sensationen hervorrufen, die unter dem Ausdrucke Transfert publiziert wurden; es ist dies ein Zustand, wo ein Umtausch des Gehörvermögens beider Ohren stattfindet. Gellé und Urbantschitsch haben solche Fälle beschrieben. Ist ein solcher Transfert eingetreten, so werden die Hörübungen für einen oder wenige Tage ausgesetzt oder die Übungszeit gekürzt.

Wir haben anfangs bei unserem kleinen Pat. das Ohr vorgenommen, welches die größeren Hörreste aufwies, um über die ersten Schwierigkeiten hinwegzukommen. Wenn wir es dahin gebracht haben, daß beide Ohren perzipieren, wird stets das schlechtere zunächst den Hörübungen zugeführt. Dabei verschließt der Pat. mit angefeuchtetem Finger das bessere Ohr zu unserer besseren Kontrolle; es müßte denn sein, daß dieses Ohr so schlecht ist, daß Schalleindrücke vom anderen Ohr nicht hinüber geleitet werden. Wir werden bei der Einübung von Wörtern und Sätzen auch die Distanz, in welcher dies ge-

Digitized by Google
Original from UNIVERSITY OF CALIFORNIA
Generated on 2019-10-24 12:21 GMT / http://hdl.handle.net/2027/uc1.b3252759
Public Domain in the United States, Google-digitized / http://www.hathitrust.org/access_use#pd-us-google

schieht, genau dosieren müssen, indem wir stets jenen Abstand wählen, in dem ohne Anstrengung bei wohl erhöhter Aufmerksamkeit unsere Konversationssprache gehört wird. Jede stimmliche Kraftanwendung muß vermieden werden.

Hat der Pat. einen gewissen Wortschatz sich erworben, gehen wir zu einfachen Sätzen über und werden auch hier die Wortstellung in den einzelnen Sätzen permutieren, um die Aufmerksamkeit des Schwerhörigen zu erhöhen; zum Beispiel die Luft ist blau — blau ist die Luft — Luft blau die ist etc., oder wir vertauschen die Worte zweier geübten Sätze: die Luft ist blau, das Tal ist grün — die Luft ist grün, das Tal ist blau — die Luft ist ein Tal etc. Solche sinnlose Sätze schützen wie bei den sinnlosen Worten die Pat. vor dem willkürlichen Kombinieren.

Wir wollen noch einer Erscheinung gedenken, wie sie oft auch bei Normalhörigen auftritt: der verspäteten Perzeption, bei der geübte Wörter oder Sätze nicht sogleich aufgenommen werden, sondern erst später — oft nach einer Viertelstunde — im Bewußtsein des Pat. auftauchen. Einen solch verzögerten Eintritt der Hörwahrnehmung erklärt Urbantschitsch aus der langsamen Kombination der vereinzelt gehörten Buchstaben und Silben. Daß die Fälle nicht immer so glatt sich abspielen wie in unserem Paradigma, ist klar; ebenso daß jeder Pat. seine eigenartigen Schwierigkeiten bietet; es sollte nur beschrieben werden, in welcher Weise vorhandene Gehörreste eine systematische Ausnutzung durch die methodischen Hörübungen erfahren können. Ich habe die Methode niedergelegt, nach der ich im Auftrage meines Chefs, des Herrn Prof. Urbantschitsch, durch mehr als 10 Jahre auf der Wiener allgemeinen Poliklinik und der Ohrenklinik die Hörübungen vorgenommen habe. Ich habe gewiß nicht mehr gebracht, als in den Publikationen von Urbantschisch ausführlicher und besser gesagt worden ist. Vielleicht enthält diese Arbeit den einen oder anderen Erfahrungssatz, wie man sich ihn auf einem Gebiete, auf dem man eine gewisse Fertigkeit erlangt, im Laufe der Jahre erworben hat. Ich sehe von Publikationen der in der Reihe von Jahren angehäuften Krankengeschichten vorläufig ab, schon ihrer Eintönigkeit wegen, und weise, gestützt auf die äußerst befriedigenden, oft überraschenden Resultate der methodischen Hörübungen, neuerdings auf diese hin als einen hochzuschätzenden Faktor in unseren therapeutischen Maßnahmen bei Taubstummen und Schwerhörigen.

Generated on 2019-10-24 12:21 GMT / http://hdl.handle.net/2027/uc1.b3252759
Public Domain in the United States, Google-digitized / http://www.hathitrust.org/access_use#pd-us-google
Digitized by Google
Original from UNIVERSITY OF CALIFORNIA

Aus der k. k. Universitäts-Ohrenklinik in Wien (Vorstand: Prof. Urbantschitsch).

Klinische Studien zur Differentialdiagnose der Labyrinthitis, der Meningitis und des Kleinhirnabscesses.

Von Dr. **Erich Ruttin**, Assistenten der Klinik.

Chirurgus mente prius et oculo agat,
quam manu armata. Heister.

Die Worte des großen Chirurgen sind zwar für die allgemeine Chirurgie gesprochen, gelten aber wohl nirgends mehr als in der Chirurgie der otogenen Komplikationen. Nicht genug an der Schwierigkeit, die die einzelne otogene Komplikation der Diagnose bietet, kommen leider die intrakraniellen Komplikationen oft mehrfach vergesellschaftet vor. Wie schwer da die Diagnose und die Wahl des richtigen operativen Eingriffes werden kann, weiß jeder, der über ein größeres derartiges Material verfügt. Die Feier unseres klinischen Lehrers scheint mir geeignet, um an Beispielen aus der Tätigkeit der letzten 3 Jahre zu zeigen, daß wir in der Differentialdiagnose der intrakraniellen Komplikationen durch sorgfältiges Abwägen der Symptome, insbesondere eines früher weniger gewürdigten Symptoms, des Nystagmus, einige Fortschritte gemacht haben.

Als bekannt muß ich voraussetzen, daß eine einseitige Ausschaltung des Vestibularapparates durch diffuse Labyrintheiterung oder Labyrinthoperation einen zur gesunden Seite gerichteten großen rotatorischen Nystagmus hervorruft, der in der Regel innerhalb 5—14 Tagen allmählich abklingt. Ferner lehrt die jetzt schon sehr große Zahl beobachteter Labyrinthfälle, daß bei circumscripter Erkrankung des Labyrinths Nystagmus zur gesunden oder kranken Seite oder nach beiden Seiten, oder wechselnder Nystagmus bald nach der gesunden, bald nach der kranken bestehen kann.

Ist nun ein Labyrinth ausgeschaltet und besteht trotzdem Nystagmus zu dieser Seite (bei gesundem Labyrinth der anderen Seite), so ist nach Neumann und Bárány die Annahme, daß es sich um intrakraniell ausgelösten Nystagmus handle, gerechtfertigt und bei eitriger Labyrintherkrankung der Verdacht auf Kleinhirnabsceß naheliegend.

Wenn auch in einer Reihe von Fällen vermöge des gesamten Krankheitsbildes die Annahme eines Kleinhirnabscesses in den Vordergrund gerückt, durch einen zur Seite der Labyrinthzerstörung gerichteten Nystagmus zur Gewißheit wird, so gibt es doch wieder Fälle, bei denen noch andere Erkrankungen zu erwägen sind.

Zur Erläuterung der Differentialdiagnose möge im folgenden eine Reihe von beobachteten Fällen dienen:

Digitized by Google
Original from UNIVERSITY OF CALIFORNIA
Generated on 2019-10-24 12:21 GMT / http://hdl.handle.net/2027/uc1.b3252759
Public Domain in the United States, Google-digitized / http://www.hathitrust.org/access_use#pd-us-google

Labyrinthfistel und Kleinhirnabsceß.

I. M., 18jähriger Fleischhauergehilfe, wurde am 4. XI. 1908 auf die Klinik aufgenommen. Seit 8 Jahren zeitweise linkseitiger Ohrenfluß, seit 3—4 Wochen Schmerzen und Schwindel.

Status praesens: Links Totaldestruktion, Granulationen, Cholesteatom. Cv. (Lärmapparat Bárány) 1 *m*, Fl. a. c. Weber nach rechts. Rinne negativ, Kopfknochenleitung verkürzt, C_1, c_4 0. Kein spontaner Ny. Bei Neigung des Kopfes nach rückwärts Nystagmusanfall n. r. Fistelsymptom positiv, umgekehrt, das heißt bei Kompression starker horizontaler Ny. n. r., bei Aspiration schwächer n. l. Kalorische Reaktion typisch. Temperatur normal.

10. XI.: Mit Rücksicht auf die noch vorhandene Hörweite und Reaktion wurde zunächst nur die Totalaufmeißelung vorgenommen. Dabei fand sich ein abnormer Tiefstand der Dura der mittleren Schädelgrube, ein großes Cholesteatom im Antrum und eine Fistel am horizontalen Bogengang. In den nächsten Tagen Fieber, über 38, Kopfschmerzen, starker Ny. zur gesunden Seite, etwas Nackensteifigkeit und Druckempfindlichkeit der Wirbelsäule. Beim Verbandwechsel zeigt sich Pat. total taub, die kalorische Reaktion erloschen. Daraufhin nahm ich am 13. XI. die Labyrinthoperation vor. Es wurde typisch nach Neumann vorgegangen und wegen der schon bestehenden Nackensteifigkeit bis in den inneren Gehörgang vorgedrungen. Die Operation war wegen der Vorlagerung der Dura technisch außerordentlich schwierig. Bei der Labyrinthoperation Abfluß von Liquor, dessen Beschaffenheit wegen sofortiger Vermengung mit Blut nicht zu konstatieren war. Facialis nach der Operation vollkommen intakt. In den nächsten 6 Tagen Abfall des Fiebers, Puls um 100, subjektives Wohlbefinden, Nacken nicht mehr druckempfindlich. Ny. zur gesunden Seite. Am siebenten Tage bekam Pat. plötzlich Kopfschmerzen, geringen Ny. nach der kranken Seite, Erbrechen. Temperatur normal, Puls 70.

20. XI.: Pat. ist früh apathisch, deutlicher Ny. zur kranken und gesunden Seite. Nachmittags ist Pat. wieder ganz frisch, setzt sich auf und spielt Karten.

21. XI.: Hinterhauptkopfschmerz, der Nacken wird steif gehalten, ohne eigentliche Nackensteifigkeit, Ny. n. l. von wechselnder Intensität.

22. XI.: Hinterhauptkopfschmerz, steife Kopfhaltung, Apathie. Starker Ny. n. l. Lumbalpunktat klar. Puls 68. Die von mir vorgenommene Incision des Kleinhirns im Bereiche der hinteren Pyramidenfläche entleert einen fast pflaumengroßen Absceß in der linken Kleinhirnhemisphäre. Gegenincision hinter dem Sinus und Drainage.

25. XI.: Exitus letalis.

Obduktionsbefund (Prof. Störk): Absceß der linken Kleinhirnhemisphäre vollständig drainiert, Ödem im umgebenden Kleinhirnbereich, hämorrhagische Encephalitis im hinteren Balkenabschnitt, hochgradiger Hydrocephalus internus chronic., Abplattung der Hirnwindungen, keine Meningitis.

Bakteriologische Untersuchung: Im Eiter Streptococcus pyogenes.

Epikrise.

Vor der Radikaloperation war nur eine Labyrinthfistel nachweisbar. Nach der Radikaloperation traten die Zeichen einer diffusen Labyrinthitis mit völli-

Digitized by Google
Original from UNIVERSITY OF CALIFORNIA
Generated on 2019-10-24 12:21 GMT / http://hdl.handle.net/2027/uc1.b3252759
Public Domain in the United States, Google-digitized / http://www.hathitrust.org/access_use#pd-us-google

gem Funktionsverlust auf. Es war also die Labyrinthoperation indiziert, die um so dringender erschien, als schon Fieber (38°), Kopfschmerz, Nackensteifigkeit, also die Zeichen einer intrakraniellen Komplikation, bestanden. Nach der Operation trat der typische Nystagmus zur gesunden Seite auf und sechs Tage lang schien unter Abfall des Fiebers alles gut zu gehen. Um so bemerkenswerter ist es, daß am siebenten Tag als erstes Symptom eines Kleinhirnabscesses Nystagmus zur kranken Seite, Erbrechen und Kopfschmerz auftrat, wobei die Temperatur zunächst noch normal blieb. In den nächsten Tagen wechselt der Nystagmus bald zur kranken, bald zur gesunden Seite und wechselt auch in seiner Intensität. Jedes dieser beiden Symptome mußte uns an Kleinhirnabsceß denken lassen, selbst wenn die anderen Zeichen (Apathie, Hinterhauptschmerz, steife Kopfhaltung, geringe Pulsverlangsamung) nicht dagewesen wären. Tatsächlich fanden wir ja auch den Absceß.

Seröse Labyrinthitis und Kleinhirnabsceß.

H. P., 68jähriger Geschäftsdiener, wurde am 15. X. auf die Klinik aufgenommen. Seit 20 Jahren wiederholter Ohrenfluß links. Vor 5 Monaten Auftreten einer Schwellung hinter dem linken Ohr. Seit Ende September Schwindel. Seit einem Tage Erbrechen und Kopfschmerzen.

Status praesens: Senkung der hinteren oberen Gehörgangswand, Trommelfell gerötet und geschwollen, Perforation nicht sichtbar, Cv. (Lärmapparat Bárány) a. c., Fl. 0. Mittlere Stimmgabel bei starkem Anschlag vor dem Ohr nicht gehört. Ny. wechselnd, bald keiner, bald n. r., bald n. l., stets rotatorisch. Bei Neigung nach rückwärts rotatorischer Nystagmusanfall n. l., bei Neigung n. l. rotatorischer Ny. n. l., bei Neigung n. r. schwächer n. r. Minimales Fistelsymptom. Kalorischer Ny., lange dauernd. Temperatur normal.

Bei der am 20. X. von mir vorgenommenen Operation fand sich ein großer extraduraler und perisinuöser Absceß der hinteren Schädelgrube, eine Fistel an der Labyrinthwand konnte trotz genauer Inspektion unter Tonogenwirkung nicht entdeckt werden.

21. X.: Wohlbefinden. Temperatur normal, Puls 106, zeitweilig aussetzend, kein Ny.

22. X.: Früh sehr heftiger, grobschlägiger rotatorischer Ny. n. r. bei jeder Blickrichtung, Pat. liegt auf der rechten Seite. Verbandwechsel. Pat. ist total taub (mit Báránys Lärmapparat geprüft). Weber n. l., mittlere Stimmgabel bei stärkstem Anschlag nicht gehört, tiefe Stimmgabel nicht gehört, c_4 bei lautem Anschlag. Reaktion mit heißer Kochsalzlösung deutlich vorhanden. Starker spontaner Schwindel, Erbrechen beim Aufsetzen.

22. X.: Verbandwechsel. Kleinhirndura etwas belegt. Rotatorischer Ny. n. r. bei Blick n. r. und geradeaus. Pat. liegt auf der rechten Seite, Schwindel nur beim Aufstehen.

23. X.: Ny. n. r. bei Blick n. r., nicht bei Blick geradeaus und n. l. Wenig Schwindel beim Aufstehen.

Digitized by Google
Original from UNIVERSITY OF CALIFORNIA
Generated on 2019-10-24 12:21 GMT / http://hdl.handle.net/2027/uc1.b3252759
Public Domain in the United States, Google-digitized / http://www.hathitrust.org/access_use#pd-us-google

24. X.: Verbandwechsel. Die Wunde ist im gleichen Zustande. Mit kalter Kochsalzlösung typische Reaktion. Ny. n. r. bei jeder Blickrichtung.

25. X.: Ny. n. l. Gang schwankend, Schwindel. Verdacht auf Kleinhirnabsceß.

26. X.: Neuerliche neurologische Untersuchung (Dr. Ekonomo): Keine Anhaltspunkte, vielleicht eine Spur von Ataxie der linken unteren Extremität. Augenhintergrund (Dr. O. Ruttin) normal.

27. X.: Pat. wird abends plötzlich bewußtlos. Schwache Zuckungen der rechten Hand, insbesondere in den Fingern. Pupillen eng, reagieren nicht. Kein Ny., keine Deviation. Temperatur normal, Puls 120.

Operation in bewußtlosem Zustande ohne Narkose (Ruttin). Ausführung der typischen Labyrinthoperation nach Neumann und Entleerung (durch Incision des Kleinhirns, entsprechend der hinteren Pyramidenfläche) eines mehrere Eßlöffel voll dicken, gelben, nicht fötiden Eiter enthaltenden Abscesses. Gegenöffnung hinter dem Sinus, Drainage. Eingehen mit dem Finger in die Absceßhöhle und Entleerung eines zweiten, kleineren, mehr rückwärts gelegenen Abscesses, Drainage. Etwa eine Stunde nach der Operation kommt der Pat. wieder zu sich. Kein Ny., Puls 104, Temperatur normal, keine Parese. 5 Stunden nach der Operation (11 Uhr nachts) erhob ich folgenden Befund: Rotatorischer Ny. n. r., Pupillen auf Licht träge reagierend, ebenso auf Akkommodation. Augenmuskeln intakt, Cornealreflex lebhaft, heisere Sprache, Zunge und Gaumen nicht belegt, Kehlkopfspiegeln unmöglich. Schleimig rasselnder Husten, über den Lungen rasselndes Atmen. Temperatur normal, Puls 104. Patellarreflexe sehr lebhaft, Babinski links deutlich, tiefe Reflexe nicht auslösbar. Ataxie der linken Extremitäten, besonders der oberen, deutlich, Bauchdeckenreflex, Kremasterreflex links nicht auslösbar, rechts prompt, Sensorium frei.

28. X.: Neurologischer Befund (Dr. Ekonomo) wie gestern, nur Patellarreflex etwas schwächer als gestern, links schwächer als rechts. Oppenheim und Babinski links positiv. Cornealreflex etwas schwächer als rechts.

29. X.: Früh um 5 Uhr wird Pat. bewußtlos. Deviation der Augen nach links, dabei einzelne kleine Nystagmusschläge nach rechts. Pupillen eng, nicht reagierend. Temperatur 40, Puls 104, aussetzend. Eingehen mit der Kornzange in die Absceßhöhle, nach allen Richtungen kein Eiter. Die Lumbalpunktion ergibt unter geringem Druck stehenden, trüben Liquor.

30. X.: Exitus letalis.

Epikrise.

Obduktionsdiagnose: Diffuse eitrige Meningitis, drainierter Absceß in der linken Kleinhirnhemisphäre. Sowohl im Punktat als im Absceßeiter Streptococcus mucosus.

In diesem Falle verwandelte sich die circumscripte Labyrinthitis nach der Radikaloperation in eine diffuse seröse Labyrinthitis, die das Hörvermögen, aber nicht die kalorische Reaktion vernichtete. Innerhalb 3 Tagen klang diese Labyrinthitis typisch ab; am dritten Tage bestand nur mehr Nystagmus ersten Grades nach der gesunden Seite. Um so verdächtiger mußte am vierten Tag das Auftreten eines Nystagmus zur kranken Seite sein. Da sich sonst nicht ein einziges Symptom für Kleinhirnabsceß fand und die neurologische und

Digitized by Google
Original from UNIVERSITY OF CALIFORNIA
Generated on 2019-10-24 12:21 GMT / http://hdl.handle.net/2027/uc1.b3252759
Public Domain in the United States, Google-digitized / http://www.hathitrust.org/access_use#pd-us-google

ophthalmologische Untersuchung ganz negativ ausfielen, warteten wir zu Unrecht. Tatsächlich überraschte uns am nächsten Tag eine Bewußtlosigkeit mit Krämpfen in der kontralateralen Seite. Es wurde zwar sofort die Labyrinthoperation und die Eröffnung des Kleinhirnabscesses vorgenommen, doch ging der Pat. 3 Tage später an Meningitis zugrunde.

Labyrintheiterung, Kleinhirnabsceß oder Pachymeningitis der hinteren Schädelgrube?

H. Sch., 19 Jahre. Aufnahme am 26. IX. 1910.

Pat. wurde von mir vor $2^1/_2$ Jahren auf dem linken Ohr wegen akuter Otitis mit Extradural- und perisinuösem Absceß operiert. Während ihres Spitalsaufenthaltes bekam sie akute Otitis rechts und, von der Nase ausgehend, Erysipel. Sie wurde daher ins Infektionsspital transferiert. Sie verließ später Wien. Die rechte Seite heilte nicht aus und sie wurde wegen chronischer Mittelohreiterung auswärts operiert, angeblich bestand nach der Operation komplette Facialislähmung, die wieder zurückging.

Am 26. IX. 1910 kam sie wieder an die Klinik.

Status praesens: Das linke Ohr ist vollkommen ausgeheilt. Funktion normal. Das rechte Ohr mit Granulationen und Eiter erfüllt. Nicht ausgeheilte Radikaloperationshöhle. Total taub für Sprache (mit Lärmapparat geprüft) und Stimmgabeln. Spontaner rotatorischer Ny. zweiten Grades n. l. Kalorische Reaktion (heiß und kalt geprüft) negativ. Rechtsdrehung: Nachnystagmus —➤ l. Dauer 15″. Linksdrehung: Nachnystagmus r. ➤—. Dauer 5″. Kein Fieber.

Operation am 3. X. 1910 (Dr. Ruttin): Typischer Hautschnitt. Nach Abschiebung des Periost sieht man am hinteren Rand des Warzenfortsatzes eine granulierende Stelle, die offenbar eine bei der ersten Operation freigelegte Partie der Dura der hinteren Schädelgrube oder des Sinus ist. Die erste Operation präsentiert sich als ein typischer Stacke; sehr enge Höhle, Antrumwände stark überhängend, Antrum- und Trommelhöhle voll Granulationen, in dem die mittlere und hintere Schädelgrube bedeckenden Knochen reichlich stehen gebliebene, mit Eiter und Granulationen erfüllte Zellen. Nach gründlicher Auskratzung der Granulationen übersieht man jetzt die Wundhöhle.

Der Bogengang ist rauh, hyperostotisch verändert. Knapp unter dem Bogengang eine Stelle, die wie mit dem Meißel ausgehackt und mit Bindegewebsschwarte erfüllt aussieht. Vorsichtige Sondierung mit der Labyrinthsonde zeigt das ovale Fenster vollständig leer. Beim Auskratzen der Trommelhöhle drängen sich aus der Gegend des ovalen Fensters stets wieder neue Granulationen hervor.

Freilegung des stark vorgelagerten Sinus, da sonst die Labyrinthoperation bei den engen Verhältnissen unmöglich erscheint. Freilegung der Dura der hinteren Schädelgrube. Eröffnung des Labyrinths nach Neumann. Der Knochen hinter dem Labyrinth verfärbt und erweicht. Kein Liquorabfluß. Die Sonde dringt, in das ovale Fenster eingeführt, hinter dem Sporn hervor. Abtragung des Promontorium. Kein Liquorabfluß. Plastik. Wundversorgung.

Digitized by Google
Original from UNIVERSITY OF CALIFORNIA
Generated on 2019-10-24 12:21 GMT / http://hdl.handle.net/2027/uc1.b3252759
Public Domain in the United States, Google-digitized / http://www.hathitrust.org/access_use#pd-us-google

Nach der Operation Facialis tadellos. Spontaner Ny. rotat. n. l. gering. Kein Schwindel. Starker Kopfschmerz, anfallsweise Stechen. Abends einmal erbrochen. Kein Liquorabfluß.

5. X.: Kopfschmerz. Facialis intakt. Ny. rot. n. l. minimal. Kein Liquorabfluß. Kein Fieber.

6. X. abends Verbandwechsel. Wunde schön, hinter dem Labyrinth etwas Eiter. Nach dem Verbandwechsel fühlt sich Pat. erleichtert. Kein Fieber.

7. X.: Pat. fühlt sich viel besser. Kein Kopfschmerz, nur mehr Wundschmerz. Kein Schwindel. Kein Ny. Kein Fieber.

In den nächsten Tagen normaler Wundverlauf. Die Höhle hinter dem Labyrinth füllt sich mit Granulationen. Kein Schwindel. Kein Ny.

Am 24. X. in Behandlung ihres Ohrenarztes, Dr. Leipen, entlassen.

Am 6. XII. wurde Pat. wegen Kopfschmerz, Erbrechen und Schwindel von Dr. Leipen wieder an die Klinik gewiesen.

Die Pat. blieb nun an der Klinik in Beobachtung. Bis zum 29. XII. erbrach sie fast täglich einmal. Das Erbrechen kam manchesmal nach dem Essen, manchesmal konnte sie wegen des Brechreizes nichts zu sich nehmen. Dabei bestand spontaner Ny. $\overset{\curvearrowright}{\rightarrow}$. Wenig Klagen über Kopfschmerz. Puls stets gegen 80. Kein Fieber. Augenhintergrund (O. Ruttin): Akkommodationsparese rechts. Akkommodationsbreite 3.

29. XII.: Temperatur 38·0. Puls 68. Ny. r.$\curvearrowright$. Kopfschmerz. Akkommodationsparese wie früher, leichte Protrusio bulbi.

Neurologische Untersuchung (Prim. Infeld): Herz: Dämpfung nach oben und rechts etwas vergrößert. Systolisches Geräusch am stärksten an der Spitze. Zweiter Ton verdoppelt; zweiter Pulmonalton akzentuiert. Vor 9 Jahren Gelenkrheumatismus. Puls 72, nicht auffällig. Singultus, Brechreiz fehlen während der Untersuchung, doch gibt Pat. an, seit 8 Wochen Singultus, Brechreiz und Erbrechen zu haben, anfangs mehr als jetzt. Scheitelkopfschmerz (Druck, der gegen die Augen ausstrahlt) seit gestern; klopfempfindlich ist die Scheitelgegend 3 Querfinger von hinten nach vorn und 4 Querfinger nach links, nicht nach rechts. Druckempfindlich ist ferner die rechte Gesichtshälfte, besonders der Bulbus und die 3 V.-Punkte, in geringerem Grade auch links der Bulbus und der Austrittspunkt der Supra- und Infraorbitalis. Auf Stich und Berührung wird die rechte Gesichtshälfte im Vergleich zur linken als unterempfindlich angegeben, die Schleimhäute aber nicht. Corneal- und Nasenreflex rechts = links. (Temperatur nicht untersucht.)

Der rechte Bulbus eine Spur prominent im Vergleich zum linken; die Differenz ist aber kaum als pathologisch anzusprechen; die Kranke gibt an, sie seit 6 Wochen zu kennen, sie sei ihr von selbst aufgefallen. Gesichtsfeld des rechten Auges außen im Vergleich zum linken etwa um $10^0 <$; die Differenz ist konstant; es scheint kein hemiopischer Defekt zu sein. (Mit Handbewegungen nicht zu entscheiden.)

Nystagmus auch bei mittlerer Exkursion nach links und rechts. Hirnnervengebiet (Pupillen-, Augen-, Gesichts-, Zungen-, Kaubewegungen, Sprache, Schlucken), sonst normal. Nacken nicht empfindlich, Bewegungen frei.

Generated on 2019-10-24 12:21 GMT / http://hdl.handle.net/2027/uc1.b3252759
Public Domain in the United States, Google-digitized / http://www.hathitrust.org/access_use#pd-us-google
Digitized by Google
Original from UNIVERSITY OF CALIFORNIA

Obere Extremitäten: Pat. gibt für den rechten Arm Überempfindlichkeit für Berührung und Stich an. Finger-Nasenversuch beiderseits oft nicht ganz präzis. Sonst (Kraft, Empfindlichkeit der Fingerbewegungen, Reflexe) normal. Atembewegungen, Bauchdeckenreflexe normal.

Untere Extremitäten: Rechts Babinski (links unsicher), sonst negativer Befund. Gleichgewichtsstörungen außer gelegentlichem Schwanken nach hinten nicht zu sehen. Keine Dermographie. Kein Kernig. Keine Blasenstörung. Psychisch nichts Auffälliges.

Basale Eiterung (Prominenz des rechten Auges, Über- und Unterempfindlichkeit des rechten V.-Gebietes) denkbar; ein Teil der subjektiven Beschwerden ließe sich damit vereinigen, aber nicht der Kopfschmerz. Im ganzen ist eine cerebrale Affektion nicht gerade wahrscheinlich; ein darauf abzielender Eingriff augenblicklich nicht zu begründen. Augenspiegel und Perimeterbefund zu erheben. Beobachtung fortzusetzen.

30. XII.: Temperatur 36·5, 38·0. Puls 80. Zeitweise Ny. rot. zur kranken Seite. Kopfschmerz, Schwindel, Erbrechen. Pat. ist sehr heruntergekommen.

31. XII.: Temperatur 37·0, 37·7. Puls 74. Symptome wie gestern. Zeigeversuch (Bárány): Vorbeizeigen mit der rechten Hand und keine typische Beeinflussung dieser Hand durch Ausspritzen des linken Ohres.

Da wir aus gewissen Gründen bei der Pat. auch noch an Gravidität denken mußten, wurde gynaekologische Untersuchung angeordnet, jedoch davon Abstand genommen, da der Arzt erklärte, sie sei vor kurzer Zeit daraufhin von einem Frauenarzt untersucht worden, der jedoch nichts fand.

Nach allen diesen Erwägungen entschloß ich mich doch, die hintere Schädelgrube zu incidieren, da doch vieles für einen retrolabyrinthären Prozeß sprach.

Operation 2. I. 1911: Die ganze Wundhöhle ist mit üppigen Granulationen bedeckt. Es ist sehr schwierig zu operieren. Nach Auskratzung der Granulationen und vorsichtiger Abtragung des Knochens hinter dem Labyrinth (der zum Teil noch stehen geblieben war) sieht man die Dura hinter dem Labyrinth verdickt und mit schwartigen Granulationen bedeckt. Incision der Dura an dieser Stelle und Incision des Kleinhirns in drei verschiedenen Richtungen — ohne Erfolg. Eingehen mit einer gekrümmten breiten Sonde nach rückwärts unter den Sinus ebenfalls ohne Erfolg. Wundversorgung.

3. I.: Wenig Kopfschmerz. Schmerzen im Ohr. Erbrechen. Spontaner Ny. r. $\curvearrowright < \curvearrowleft$ l. Protrusio bulbi geringer. Temperatur normal. Puls 80.

4. I.: Wohlbefinden. Geringe Schmerzen in der Scheitelgegend. Kein Erbrechen. Ny. r. $\curvearrowright < \curvearrowleft$ l. Kein Schwindel. Minimale Protrusio bulbi.

Von da ab war der Wundverlauf ein normaler, so daß Pat. am 29. I. das Spital verlassen konnte. Sie kam in die Nachbehandlung des Herrn Dr. Leipen zurück, durch den ich 1 Monat später erfuhr, daß sich jetzt herausgestellt habe, sie sei im fünften Monat gravid.

Epikrise.

Die wichtigste Frage, die für diesen Fall in Betracht kommt, ist die nach der Ursache der Symptome. Wenn wir auch bei dieser Gelegenheit dar-

Digitized by Google
Original from UNIVERSITY OF CALIFORNIA
Generated on 2019-10-24 12:21 GMT / http://hdl.handle.net/2027/uc1.b3252759
Public Domain in the United States, Google-digitized / http://www.hathitrust.org/access_use#pd-us-google

auf aufmerksam machen müssen, daß labyrinthäre oder cerebellare Symptome durch Schwangerschaftssymptome vorgetäuscht werden können, so müssen wir doch in unserem Falle von dieser Erklärung Abstand nehmen.

Die erwähnten Symptome: Schwindel, Erbrechen, Nystagmus zur Seite der Labyrinthzerstörung, die rechtseitige Akkommodationsparese, die Über- und Unterempfindlichkeit im Vestibularisgebiet, die Protrusio bulbi, die relative Pulsverlangsamung, das plötzliche, unmotivierte Ansteigen der Temperatur, der Ausfall des Bárányschen Zeigeversuches, das Verschwinden der Symptome, besonders des Schwindels, Erbrechens und Nystagmus nach der Incision der Dura der hinteren Schädelgrube, lassen sich doch nicht allein durch die Schwangerschaft erklären.

Es liegt doch nahe, einen Prozeß in der hinteren Schädelgrube anzunehmen; tatsächlich spricht auch die starke Veränderung der Dura über dem Kleinhirn und das Schwinden der Symptome nach der Incision für einen entzündlichen Prozeß in der hinteren Schädelgrube. Da ein Kleinhirnabsceß nicht gefunden wurde, so können wir nur die extraduralen, vielleicht auch intraduralen entzündlichen Veränderungen in der hinteren Schädelgrube für die Symptome verantwortlich machen.

Eitrige Labyrinthitis, kompliziert mit seröser Meningitis oder Kleinhirnabsceß.

K. F., 22 Jahre, Hauer. Aufnahme am 8. IV. 1908.

Anamnese: Pat. kann sich an Kinderkrankheiten nicht erinnern. Das rechte Ohr fließt bereits seit Kindheit. Der Fluß war konstant und sehr fötid. Eine Ursache weiß Pat. nicht anzugeben. Der Ohrenfluß wurde bis vor 6—8 Wochen nicht behandelt. Pat. hatte nie Ohrenschmerzen, keinen Schwindel, kein Erbrechen, keinen Kopfschmerz.

Vor 6 Wochen im Anschluß an eine Erkältung Influenza. Damals hatte er noch keine besonderen Erscheinungen seitens des Ohres, der Ohrenfluß bestand in derselben Weise wie bisher. Erst vor 3 Wochen bekam er heftige Schmerzen im rechten Ohr, es „gingen ihm zwei Abscesse auf", gleichzeitig traten heftige Schmerzen in der Scheitelgegend auf, die jedoch auch nach vorn und rückwärts ausstrahlten. Vor 3 Wochen einmal Erbrechen. Seit 2 Wochen Schwindel, besonders beim Gehen, mit Gefühl, nach links zu fallen, Fieber und Frostgefühl.

Status praesens: Kräftiger Mann mit gesunder Gesichtsfarbe und gut geröteten Schleimhäuten. Er jammert fortwährend über Schmerzen, Schädeldecken in der Scheitelgegend etwas klopfempfindlich. Proc. mast. rechts sehr druckempfindlich, besonders an der Spitze. Kopf aktiv und passiv wohl gut beweglich, doch hat Pat. dabei geringe Schmerzen. Halswirbelsäule auf Druck empfindlich. Pupillen gleich und mittelweit, reagieren prompt. Augenmuskeln frei. Augenhintergrund (Dr. O. Ruttin): Rechte Papille: Deutliche Hyperämie, geringes Ödem. Facialis: Das rechte obere Augenlid bleibt etwas zurück, wenn Pat. bei rückwärts geneigtem Kopf

Digitized by Google
Original from UNIVERSITY OF CALIFORNIA
Generated on 2019-10-24 12:21 GMT / http://hdl.handle.net/2027/uc1.b3252759
Public Domain in the United States, Google-digitized / http://www.hathitrust.org/access_use#pd-us-google

die Augen langsam schließt. Zunge wird prompt hervorgestreckt. Händedruck beiderseits kräftig, fast gleich. Patellarreflexe deutlich auslösbar, vielleicht gesteigert.

Kein Fußklonus, kein Babinski. Tiefe Reflexe der oberen und unteren Extremitäten, Kremasterreflex beiderseits gleich auslösbar. Achillessehnenreflex links deutlicher als rechts. Gehen mit offenen Augen gut, mit geschlossenen Augen Tendenz zum Fallen. Stehen mit geschlossenen Augen Andeutung von Rhomberg. Stehen auf einem Fuß mit offenen Augen schlecht, mit geschlossenen Augen unmöglich. Keine Sensibilitätsstörungen. Trousseau deutlich +, Kernig —. Puls 92, Temp. 38·3.

Herz: Der zweite Aortenton akzentuiert.

Lunge: Über der rechten Spitze verlängertes, etwas rauhes Exspirium. Leber-Milzdämpfung nicht vergrößert.

Rechtes Ohr: Hintere obere Gehörgangswand gesenkt. Gehörgang mit breitbasig aufsitzenden derben Polypen vollständig ausgefüllt.

Linkes Ohr: Hanfkorngroße Perforation der Shrapnellschen Membran.

Funktionsprüfung: Rechtes Ohr: Cv.-Sp. $^1/_2\,m$, Fl.-Sp. ac. (mit Lärmapparat geprüft). Weber links, Rinne negativ, Kopfknochenleitung verkürzt. C_1, c^4 bei lautem Anschlag. Mittlere Gabel bei stärkstem Anschlag 13″. Spontaner Ny. rot. n. r., Fistelsymptom nicht auslösbar, kalorischer Ny. nicht auslösbar. Linkes Ohr annähernd normale Funktion.

Operation (Dr. Ruttin) am 8. IV. 1908: Warzenfortsatz sklerotisch. Im Antrum fötides Cholesteatom. Hyperostose der vorderen und unteren Gehörgangswand. Typische Totalaufmeißelung. Im horizontalen Bogengang eine etwa stecknadelkopfgroße Fistel mit schwarz verfärbten Rändern. Außerdem ein Fistelgang zwischen Bogengang und Facialiswulst in den Labyrinthkern, und zwar in die Gegend des hinteren Bogenganges führend. Im Verfolgen dieses Ganges gelangt man wirklich an den hinteren Bogengang, der eine deutliche Fistel aufweist. Der ganze Knochen der Pyramidenbasis bis an die Dura weich und erkrankt. Freilegung des Sinus und der Dura der mittleren Schädelgrube, beide normal.

Typische Labyrinthoperation nach Neumann. Bei Verfolgung des in den Labyrinthkern führenden Ganges Facialiszuckung, da es unmöglich ist, sich von dem in der Nähe des Nerven erkrankten Knochen fernzuhalten. Die Dura der hinteren Schädelgrube an mehreren Stellen mit einzelnen grauroten Granulationen besetzt.

9. IV.: Auffallende Besserung. Pat. klagt nur wenig über Kopfschmerz, ißt und trinkt mit gutem Appetit, bricht nicht, klagt nicht über Schwindel. Ny. r. $\curvearrowright > \curvearrowright$ l.

10. IV.: Besserung hält an, wenig Kopfschmerz, kein Schwindel, keine Beschwerden. Ny. r. $\curvearrowright > \curvearrowright$ l. geringer als gestern. Neurologischer Befund (Primarius Infeld) negativ. Keine Temperatursteigerung. Puls 84.

18. IV.: Wohlbefinden. Der Ny. zur kranken Seite ist noch immer vorhanden, doch nimmt er ab. Ein Wechsel in der Intensität wurde nicht beobachtet. Schwindel, Gleichgewichtsstörungen nicht vorhanden, doch klagt Pat. über Kopfschmerz, insbesondere abendlich.

Beim Verbandwechsel nichts auffallendes. Etwas Sekret in der Trommelhöhle, Trommelhöhle und retrolabyrinthäre Höhle beginnen sich mit Granulationen zu füllen.

Digitized by Google
Original from UNIVERSITY OF CALIFORNIA
Generated on 2019-10-24 12:21 GMT / http://hdl.handle.net/2027/uc1.b3252759
Public Domain in the United States, Google-digitized / http://www.hathitrust.org/access_use#pd-us-google

23. IV.: Verbandwechsel. Sehr wenig Sekret. Kein Kopfschmerz. Ny. r. ↻↻l. sehr gering.

25. IV.: Entlassung.

Epikrise.

Der zur kranken Seite gerichtete Nystagmus bei völlig ausgeschaltetem Labyrinth sprach neben den anderen klinischen Symptomen (Kopfschmerz, Fieber, geringe Nackensteifigkeit, Veränderungen des Augenhintergrundes) für eine intrakranielle Komplikation. Es kam seröse oder eitrige Meningitis oder ein Kleinhirnabsceß in Betracht. Bei Kleinhirnabsceß hätte aber der Nystagmus in seiner Intensität konstant bleiben müssen oder aber er wäre in seiner Richtung und Intensität sprunghaft wechselnd gewesen. Bei eitriger Meningitis hätte der Nystagmus zugleich mit den übrigen Symptomen zunehmen müssen. All dies war jedoch nicht der Fall, vielmehr nahm der Nystagmus langsam ab, weshalb man nur eine im Rückgang begriffene Erkrankung in der hinteren Schädelgrube annehmen konnte; es war also die Annahme einer serösen Meningitis der hinteren Schädelgrube am wahrscheinlichsten, dafür scheint auch der günstige Ausgang zu sprechen, da wohl weder die eitrige Meningitis noch ein Kleinhirnabsceß nach der Labyrinthoperation ohne weiteren Eingriff ausgeheilt wäre.

Eitrige Labyrinthitis und Kleinhirnabsceß.

J. D., 18 Jahre, aufgenommen am 23. II. 1910.

Anamnese: Ohrenfluß links seit Kindheit nach Masern. Konservative Behandlung seit Mitte Januar erfolglos.

9. II.: Starke Schmerzen im Ohr, objektiv keine Veränderung, kein Ny. Temperatur 37·2.

11. II.: Radikaloperation (Dr. Bondy): Sinus auf Linsengröße, Dura der mittleren Schädelgrube breit freigelegt, beide normal. Panseplastik, primäre Naht.

12. II.: Temperaturanstieg 38·3. Leichter Drehschwindel, Ny. zur gesunden Seite, verschwindet bei Blick zur kranken. Abends Verbandwechsel. Hört mit Lärmapparat sprechen, versteht aber nicht; mittlere Stimmgabel gehört. Ausspülung mit heißem Wasser ohne Einfluß. Verband mit Xeroformgaze.

13. II.: Ny. etwas geringer, sonst Status idem. Kalorisch nicht erregbar. Temperatur 37·6, 38·3.

14. II.: Ny. nur bei Blick zur gesunden Seite. Schwindel nur bei Aufsetzen. Ausspülung mit kaltem Wasser starke Vermehrung des Ny. Temperatur 37·5, 38·0.

15. und 16. II.: Status idem. Temperatur 37·3—37·6.

17. II.: Normale Temperatur. Ny. bei Blick zur gesunden Seite auffallend.

Bis 21. II. täglich Verbandwechsel. Aus dem Sanatorium entlassen. Normale Temperatur.

22. II.: Temperaturanstieg 37·4. Starke Kopfschmerzen. Schlaflos.

Digitized by Google
Original from UNIVERSITY OF CALIFORNIA
Generated on 2019-10-24 12:21 GMT / http://hdl.handle.net/2027/uc1.b3252759
Public Domain in the United States, Google-digitized / http://www.hathitrust.org/access_use#pd-us-google

23. II. Status idem. Auf die Klinik transferiert. Augenbefund normal (O. Ruttin). Pupillen gleich weit; reagieren prompt, kein Kernig, keine Steigerung der Reflexe, keine Hauthyperästhesie. Verbandwechsel. Labyrinth mit warmem und kaltem Wasser unerregbar. Komplette Taubheit links. Temperatur 37·8.

23. II.: Labyrinthoperation (Dr. Bondy): Typische Labyrinthoperation nach Neumann. Das ovale Fenster scheint leer, die Sonde dringt ganz leicht ein. Freilegung der Kleinhirndura vom freiliegenden Sinus aus; die den Sinus petros. sup. deckende Spange wird belassen. Vestibulum breit eröffnet. Der Facialis zuckt einmal während der Operation. In dem Winkel zwischen Kleinhirndura und Facialis, unterhalb des Vestibulum, findet sich eine Granulation, die ins Vestibulum hineinreicht (perilabyrinthäre Zelle?). Die Kleinhirndura nahe dem eröffneten Vestibulum deutlich braunrot verfärbt. Incision derselben und Punktion des Cerebellum mit dem Hirnmesser resultatlos. Naht des intra operationem angelegten Horizontalschnittes; Verband.

24. II.: Mäßiger Wundschmerz, Kopf frei, einmal erbrochen. Ny. unverändert. Temperatur 36·0—37·2.

25. II.: Ny. vorwiegend horizontal zur gesunden Seite, starker rotatorischer Ny. zur kranken, vertikaler Ny. bei Blick nach oben. Neuerlich Kopfschmerz. Klysma, da seit 3 Tagen kein Stuhl, reichliche Entleerung. Verbandwechsel. In der Wunde nichts besonderes. Ekzem der Ohrmuschel. Alkoholverband. Puls 68. Temperatur 37·4—36·0.

26. II.: Schlaflos infolge der Kopfschmerzen. Ny. ungeändert. Gegenstände, die links vom Pat. gehalten werden, kann er nicht dauernd fixieren (Blickparese nach links?). Kein Doppeltsehen. Verbandwechsel. Häufiges Erbrechen. Puls 64. Temperatur 36·7—37·2.

27. II.: Wieder infolge der Kopfschmerzen nicht geschlafen. Puls 60. Doppeltsehen bei Blick nach links. Verbandwechsel. Neuerliche Incision des Kleinhirns, wobei ein Absceß eröffnet wird, aus dem etwa 1 Eßlöffel dicken, rahmigen Eiters abfließt. Drainage mit Jodoformgaze, die in H_2O_2 getaucht ist. Nach der Incision fast momentanes vollständiges Verschwinden der Kopfschmerzen. Puls 66. Temperatur 36·2—37·6.

Nachmittags: Temperatur 37·6. Puls 90. Nicht mehr erbrochen. Keine Kopfschmerzen.

28. II.: Befund des pathologisch-anatomischen Instituts (Eiter aus dem Kleinhirn): Streptokokken pyog. (Bartel). Nachts leichte Kopfschmerzen. Verbandwechsel. Einführung einer Gummidrainage in die Absceßhöhle. Puls 72. Abends neuerlicher Verbandwechsel, da starke Kopfschmerzen. Augenbefund (Dr. O. Ruttin): Normaler Fundus. Temperatur 36·6—37·0.

1. III.: Bis 2 Uhr geschlafen, dann wach, aber ohne Schmerzen. Puls 84. Verbandwechsel. Absceßhöhle mit H_2O_2 ausgespritzt. Drainage. Nachher durch etwa $^1/_2$ Stunde Schmerzen, dann schmerzfrei, guter Appetit. Abends Wohlbefinden. Temperatur 36·3—37·4.

2. III.: Nachts starke Kopfschmerzen, dreimal erbrochen. Verbandwechsel. Wenig Eiter. Beim Eingehen mit der Kornzange reichlicher Eiterabfluß. Kopf-

Digitized by Google
Original from UNIVERSITY OF CALIFORNIA
Generated on 2019-10-24 12:21 GMT / http://hdl.handle.net/2027/uc1.b3252759
Public Domain in the United States, Google-digitized / http://www.hathitrust.org/access_use#pd-us-google

schmerz sofort geringer. Ausspülung mit H_2O_2, Einführung eines Jodoformgazestreifens. Doppeltsehen geringer. Abends geringe Kopfschmerzen. Verbandwechsel. Temperatur 36·3—36·9.

3. III.: Nachts gut geschlafen; guter Appetit, kein Doppeltsehen mehr. Puls 100. Verbandwechsel. Temperatur 36·0—37·1.

4. III.: Vollständiges Wohlbefinden. Zweimal täglich Verbandwechsel, ausgezeichneter Appetit, guter Schlaf. Temperatur normal.

5. III.: Status idem. Ny. wesentlich geringer, aber noch immer sehr ausgesprochen, und zwar horizontaler Ny. nach beiden Seiten, vertikaler Ny. bei Blick nach oben und unten.

9. III.: Morgens etwas Kopfschmerz. Beim Verbandwechsel zeigt sich geringe Eiterverhaltung. Drainage mit Jodoformgaze (bisher Jodoformdocht). Abends ohne Kopfschmerz. Ny. wie bisher, entschieden geringer. Heißhunger (abends zwei Schnitzel, 1 Geselchtes mit Kraut, 2 Kipfel).

12. III.: Bis heute morgens vollständiges Wohlbefinden. Beim Verbandwechsel unmittelbar nach der bisher stets reaktionslos vertragenen H_2O_2-Einspritzung in die Absceßhöhle sehr heftige Kopfschmerzen. Keine Eiterretention nachweisbar. Mittags gut gegessen, bald nachher alles erbrochen. Nachmittags: Zunehmende Kopfschmerzen. Beim Verbandwechsel nichts besonderes, jedoch kein Eiter. Punktion des Kleinhirns nach verschiedenen Richtungen resultatlos. Nach dem Verbandwechsel wieder erbrochen. Puls 57, arhythmisch. Linker Abducens paretisch.

13. III., $^1/_2$6 Uhr abends plötzlicher Exitus.

Obduktionsbefund (Prof. Ghon): Ein zirka kleinnußgroßer hämorrhagischer Absceß der linken Kleinhirnhälfte, fast die ganze zentrale Partie einnehmend, mit vorbereitetem Durchbruch am hinteren Pol. Punktion des Abscesses und Drainage durch Gazestreifen (27. II.), Radikaloperation am linken Ohr (10. II.), Labyrinthoperation (23. II.), neuerliche Punktion der linken Kleinhirnhemisphäre am 12. III. Umschriebene Lepto- und Pachymeningitis interna an der hinteren Fläche des Felsenbeins mit Verwachsung der linken Kleinhirnhemisphäre in diesem Bereiche. Innerer Hydrocephalus und einige punktförmige Blutungen im Ependym der Seitenventrikel. Allgemeine Hyperämie der Organe. Hyperplasie des lymphatischen Apparates in der Mund- und Rachenhöhle, der Milzfollikel und in geringerem Grade der Dünndarmfollikel. Colloidstruma. Offenes Foramen ovale.

Bakteriologischer Befund: 1. Hämorrhagisches Exsudat des Kleinhirnabscesses reichlich und ausschließlich gram positive Kokken vom Typus des Streptococcus pyogenes. 2. Inhalt der Seitenventrikel mikroskopisch steril.

Epikrise:

In diesem Falle traten zunächst am Tag nach der Radikaloperation Labyrinthsymptome auf (Schwindel, Nystagmus zur gesunden Seite, Herabsetzung des Hörvermögens, Verlust der kalorischen Reaktion). Die Symptome waren nicht außerordentlich heftig, der Verlust der Funktion schien auch kein kompletter, wenn es auch ungewöhnlich erscheint, daß die Hörfunktion bei er-

Digitized by Google
Original from UNIVERSITY OF CALIFORNIA
Generated on 2019-10-24 12:21 GMT / http://hdl.handle.net/2027/uc1.b3252759
Public Domain in the United States, Google-digitized / http://www.hathitrust.org/access_use#pd-us-google

loschener kalorischer Reaktion noch erhalten ist, weshalb man noch zunächst an eine seröse Labyrinthitis denken konnte, tatsächlich bewahrheitete sich vorerst diese Diagnose, indem die kalorische Reaktion 2 Tage später wieder deutlich auslösbar war. Nun schien es dem Pat. besser und besser zu gehen, so daß zunächst keine Veranlassung vorlag, die Funktion des Labyrinths täglich zu prüfen. 9 Tage später traten jedoch Symptome auf (Kopfschmerz, erhöhte Temperatur, Schlaflosigkeit), die eine neuerliche Funktionsprüfung nötig machten. Da zeigte es sich nun, daß das Labyrinth bereits völlig funktionslos war (Verlust des Hörvermögens und der kalorischen Reaktion). Es war also aus der serösen unmerklich eine eitrige Labyrinthitis entstanden. Diese machte die Labyrinthoperation notwendig, die um so dringender erschien, da ja die Kopfschmerzen und der Temperaturanstieg bereits für eine intrakranielle Komplikation sprachen. Es wurde die Labyrinthoperation vorgenommen und da die Autopsie in vivo (hochgradige Veränderung der Kleinhirndura) sehr für Absceß sprachen, gleich die Incision der Dura und Punktion des Kleinhirns vorgenommen.

2 Tage später trat nun horizontaler Nystagmus zur gesunden, rotatorischer Nystagmus zur kranken Seite und vertikaler Nystagmus nach oben auf. Es war klar, daß diese Kombination von verschiedenem Nystagmus so verhältnismäßig kurze Zeit nach einseitiger Labyrinthausschaltung unmöglich labyrinthären Ursprunges sein konnte. Es fragte sich nur, ob dieser Nystagmus ein Effekt der Incision ins Kleinhirn oder der Ausdruck eines noch bestehenden, nicht gefundenen Kleinhirnabscesses war. Diese letztere Annahme wurde sehr wahrscheinlich, als 3 Tage später neben heftigem Erbrechen auch Pulsverlangsamung und linkseitige Blickparese und schließlich Doppeltsehen auftraten. Tatsächlich wurde jetzt auch der Absceß bei neuerlicher Incision des Kleinhirns gefunden.

Zu erwähnen wäre noch, daß der Nystagmus allerdings mit der Tendenz abzunehmen aber immerhin noch in bedeutender Stärke 14 Tage nach der Eröffnung des Abscesses, das heißt bis zum Exitus, bestand und auch zu Zeiten des besten Wohlbefindens, wo sicher keine Eiterretention vorhanden war, sich unverändert vorfand. Es spricht dies wohl für meine Annahme, daß der Nystagmus beim Kleinhirnabsceß nicht durch den Druck des Abscesses, sondern vielleicht durch den Ausfall hemmender Fasern hervorgerufen wird.

Eitrige Labyrinthitis, Kleinhirnabsceß und Sinusthrombose.

K. W., 15 Jahre. Aufnahme am 18. XII. 1909.

Anamnese: Pat. gibt an, seit 3 Jahren an Otitis suppur. chron. rechts zu leiden, viermal wurden im Franz Josef-Ambulatorium Polypen extrahiert, das letztemal am 15. XII. 1909. Vor 8 Tagen bekam Pat. Kopfschmerzen, nach der Polypenoperation trat Fieber ein, Schüttelfrost. Bei der Aufnahme 38·4. Pat. gibt an, seit

Digitized by Google
Original from UNIVERSITY OF CALIFORNIA
Generated on 2019-10-24 12:21 GMT / http://hdl.handle.net/2027/uc1.b3252759
Public Domain in the United States, Google-digitized / http://www.hathitrust.org/access_use#pd-us-google

langer Zeit an Schwindelanfällen zu leiden. Erbrechen stellte sich bei der Überbringung ins Spital ein, es besteht spontaner großschlägiger Ny. horiz. nach der kranken Seite, kleinschlägiger Ny. rot. zur gesunden Seite.

Status: Rechts: Perforation im hinteren oberen Quadranten, Perforation in der Shrapnellschen Membran. Hammer angewachsen. Warzenfortsatz bis zum hinteren Rand und in der Antrumgegend druckempfindlich. Jugularis nicht druckempfindlich.

Links: Normal.

Rechts: taub (mit Lärmapparat geprüft), mittlere Gabel vor dem Ohr angeblich einige Sekunden gehört; Weber ←—; Rinne —; C^1 —; c_4 +; spontaner Ny. ←→; Fistelsymptom 0; kein kalorischer Ny.

Links: C^1 +; c_4 +; spontaner Ny. ↻→. Außerdem bei Blick geradeaus vertikaler Ny.; Fistelsymptom 0.

Puls 104. Erythem der ganzen Haut beim Aufdecken des Patienten, besonders auf Brust und Bauch sichtbar. Pupillen weit, gleichweit, reagieren gut. Äußere Hirnnerven intakt, Nacken etwas steif und druckempfindlich. Sitzt mit starr gehaltenem Nacken und etwas vorgebeugtem Kopf. Rumpfwirbelsäule nicht druckempfindlich. Dermographie ausgesprochen. Kernig vorhanden. Waden druckempfindlich. Bauchreflexe lebhaft. Patellarreflexe sehr lebhaft. Kein Fußklonus. Links vielleicht Andeutung von Babinski.

17. XII.: Operation (Dr. Ruttin): Typischer Hautschnitt. Beim ersten Meißelschlag quillt fötider Eiter unter hohem Druck hervor und es erscheinen Cholesteatommassen, die dem Knochen fest angeheftet sind. Der Eiter kommt aus der hinteren Schädelgrube und liegt zwischen Sinus und Dura einerseits und knöcherner Sinusrinne andrerseits. Entfernung verjauchter Cholesteatommassen. Die Sinusrinne ist vorgelagert, so daß das Trautmannsche Dreieck sehr klein wird. Ein Antrum kann nicht gefunden werden. Abtragen der hinteren Gehörgangswand. Es zeigt sich nun, daß das Antrum, von vorn sondiert, ein gerader, für die dünnste Labyrinthsonde durchgängiger Kanal ist, daß eine Grenze zwischen dem ganz unkenntlichen Bogengang und Facialiswulst nur durch diese feine Rinne gegeben ist. Die Glättung des Facialiswulstes gestaltet sich unter diesen Umständen sehr schwierig. In der Höhle sieht man jetzt unter Tonogen ein ganz flaches, fast unkenntliches Promontorium und ein ungewöhnlich tief liegendes ovales Fenster. Auskratzung. Es wird nur ein Hammerrest gefunden.

Weitere Freilegung der Dura der hinteren Schädelgrube über den Sinus hinaus und ausgedehnte Freilegung des Sinus bis über das obere Knie und bis an den Bulbus. Der Sinus ist mit dicken Schwarten bedeckt und mit reichlichen Granulationen. Es wird noch oben hinter dem oberen Knie normale Sinuswand erreicht.

Freilegung der Dura, der mittleren Schädelgrube in mehr als Fünfkronenstückgröße mit Entfernung der Petrosusspange und Vereinigung der Dura der hinteren und mittleren Schädelgrube. Die Dura der mittleren Schädelgrube ist gelbgrün verfärbt, besonders am hinteren Ende der Petrosusspange.

Digitized by Google
Original from UNIVERSITY OF CALIFORNIA
Generated on 2019-10-24 12:21 GMT / http://hdl.handle.net/2027/uc1.b3252759
Public Domain in the United States, Google-digitized / http://www.hathitrust.org/access_use#pd-us-google

Incision in den Sinus: Kleine Blutung. Thrombenmassen graurot.

Jugularisunterbindung: Typischer Hautschnitt. Freilegung der Jugularis am Halse. Die Jugularis int. ist ganz leer und sehr dünn. Die Jugularis communis von der Einmündungsstelle der Ven. fac. angefangen gut gefüllt.

Doppelte Unterbindung der Jugul. comm. und der ext., Durchschneidung zwischen den Ligaturen, untere Ligatur wird lang gelassen. Jugul. int. geschlitzt und an einer Ligatur befestigt. Versorgung der Wunde. Incision in die Dura der mittleren Schädelgrube. Blut und Liquor. Incision des Schläfelappens nach verschiedenen Richtungen erfolglos. Incision der Dura der hinteren Schädelgrube vor dem Sinus. Es kommt sofort etwas fötider Eiter. Incision des Kleinhirns. Unter hohem Druck strömt etwa ein Eßlöffel fötider Eiter hervor. Eingehen mit der Kornzange etwa 4 *cm* tief nach mehreren Richtungen mit Lüftung und Nachströmen von Eiter. Einlegen eines Drains. Versorgung der Wunde. Verband. Eröffnung des Sinus. Blutung aus dem Bulbus nach Ausräumung von Thrombenmassen. Blutung in mäßig dickem, aber starkem Strahl von oben. Es zeigte sich, daß im Sinus selbst sehr wenig Thromben waren, und zwar vorwiegend nach oben graurote, daß dagegen in der ganzen Strecke des Sigmoideus bis zum Bulbus die Wände aneinander lagen (Kompression). Tamponade.

Nach der Operation Digalen.

18. XII.: Ist apathisch, aber bei Bewußtsein. Erkennt die Mutter, antwortet auf Fragen. Puls 96. Rechtseitige Blickparese. Ny. ↻ l., der nach rechts ist verschwunden, ebenso der vertikale. Minimale Facialisparese; das Auge kann ganz geschlossen werden, nur etwas langsamer als links. Sensibilität ungestört. Cornealreflex gut. Pupillen sehr eng, reagieren auf Licht prompt. Nackenbewegungen schmerzhaft, ebenso Druck auf die Nackenwirbelsäule. Druck auf die Rückenwirbelsäule nicht schmerzhaft. Dermographie ausgesprochen. Beim Aufdecken erscheinen am Stamm in Form bis zu Hellerstückgröße rote Flecken, die bald verschwinden. Bauchdeckenreflex beiderseits nicht auslösbar, vielleicht links angedeutet. Patellarreflex rechts nicht vorhanden (sicher!), links lebhaft. Kein Fußklonus. Waden druckempfindlich. Kernig deutlich. Rückenlage mit Kopf links gedreht. Muß katheterisiert werden. Kein Erbrechen. Digalen.

19. XII.: Muß katheterisiert werden. Kopfschmerzen. Liegt mehr links. Ny. r. ↻ und vertikal. Befindet sich im allgemeinen besser. Verbandwechsel. Sehr fötide, jauchige, rotbraune Eiterung aus der Absceßhöhle. Eingehen mit der Kornzange. Drain. Verband.

20. XII.: Verbandwechsel. Fötide, jauchige Sekretion. Eingehen mit der Kornzange. Einspritzen von H_2O_2 in die Absceßhöhle. Verband. Ny. r. ↻ und vert. Muß katheterisiert werden. Wohlbefinden.

21. XII.: Verbandwechsel. Fötide, jauchige Sekretion aus Absceß. Kornzange. Einspritzen von H_2O_2 in die Absceßhöhle. Dochtverband. Muß katheterisiert werden. Augenhintergrund (Dr. O. Ruttin) normal.

22. XII.: Verbandwechsel, jauchige Sekretion aus dem Absceß. H_2O_2 hinein und Docht. Jugulariswunde rein. Spontan uriniert.

23. XII.: Verbandwechsel. Sehr reichlich jauchige Sekretion aus dem Absceß. H_2O_2.

Digitized by Google
Original from UNIVERSITY OF CALIFORNIA
Generated on 2019-10-24 12:21 GMT / http://hdl.handle.net/2027/uc1.b3252759
Public Domain in the United States, Google-digitized / http://www.hathitrust.org/access_use#pd-us-google

24. XII.: Verbandwechsel. Sehr reichlich jauchige Sekretion aus dem Absceß. Eingehen mit der Kornzange. $H_2 O_2$. Abends 39·4. Puls 132 abends bei Temperatur 38·2. Pat. klagt über Kopfschmerz, liegt auf dem Rücken, bewegt sich nicht. Bei Kopfbewegungen Schmerzen. Nackenwirbelsäule druckempfindlich. Rückenwirbelsäule wenig. Pupillen gleichweit, reagieren gut auf Licht. Zu Akkommodation ist Pat. nicht zu bewegen. Ny. r. ↻ und ↻ l., sehr stark beiderseits. Keine merkliche Sensibilitätsstörung, vielleicht allgemeine Hyperästhesie. Dermographie +, Erythem beim Aufdecken. Ataxie der oberen und unteren Extremitäten ausgesprochen, rechts bedeutender als links. Bauchdeckenreflexe fehlen beiderseits. Patellarreflexe sehr lebhaft (gesteigert?), rechts mehr als links. Babinski beiderseits +. Kein Fußklonus. Achillessehnenreflex beiderseits nicht auslösbar, Wadendruckempfindlichkeit. Kernig +.

25. XII.: Kornzange. Rötlich jauchiges Sekret. Jugulariswunde nicht fötide, geringe Eiterung. Muß katheterisiert werden.

26. XII.: Verbandwechsel. Reichlich jauchiges Sekret. Kornzange. Jugulariswunde rein, spontan uriniert.

27. VII.: Hohes Fieber (siehe Tabelle). Verbandwechsel. Jauchige Sekretion, doch ist die erste Portion nicht fötid; erst nach Eindringen mit der Kornzange fötider Eiter. Jugulariswunde gut. Ny. noch wie früher, r. ↻ und ↻ l.; links stärker, nach beiden Seiten sehr groß, rechts Blicklähmung.

28. XII.: Kein Fieber, große Schwäche. Verbandwechsel. Reichlich, aber nicht fötides Sekret, trotz Eindringen der Kornzange $5^1/_2$—6 *cm* tief. Spontan uriniert. Ny. r. ↻ < ↻ l. Keine Blicklähmung mehr. Bauchschmerz. Flüßige Stühle.

29. XII.: Verbandwechsel. Reichlich guter, nicht fötider Eiter, sofort hervorquellend. Aber auch bei Eindringen der Kornzange kein Nachfließen fötiden Eiters.

31. XII.: Verbandwechsel. Reichlich guter, nicht fötider Eiter.

2. I. 1910: Verbandwechsel. Reichlich guter, nicht fötider Eiter hervorquellend. Nach Abfluß desselben Eingehen mit der Kornzange (gemessen 6 *cm*!). Bei Lüftung sieht man, daß der Absceß jetzt zu granulieren beginnt und eine große, mehr als pflaumengroße Höhle bildet.

6. I.: Bis heute stets flüssige Stühle (und zwar sehr häufig, etwa 3—4mal stündlich etwa 1 Eßlöffel, braun, stinkend).

Interner Befund (Dr. Herz) vor einigen Tagen normal. Heute nur mehr etwa zweimal Stuhl, auch flüssig; klagt nicht mehr über Bauchschmerz. Verbandwechsel. Guter, dicker, gelber Eiter, nicht fötid, $^1/_2$ Kaffeelöffel aus dem Absceß. Kornzange 4 *cm* tief. Wunde gut granulierend, ebenso Jugulariswunde.

(Nachtrag: 4. I. fühlte sich Pat. ziemlich schlecht. Temperatur siehe Tabelle. Kopfschmerzen, Nackenwirbelsäule schmerzhaft, Kopfdrehungen schmerzhaft, Pupillen reagieren gut. Ny. r. ↞ < ↻ l. Keine Blicklähmung. [Total taub rechts.] Sensibilität bei grober Prüfung nicht gestört. Pat. im allgemeinen empfindlich und in reizbarer, weinerlicher Stimmung. Dermographie. Bauchdeckenreflex nicht auslösbar. Patellarreflex gesteigert. Waden druckempfindlich. Dermographie +, Kernig +, kein Fußklonus. Babinsky beiderseits angedeutet.)

Digitized by Google
Original from UNIVERSITY OF CALIFORNIA
Generated on 2019-10-24 12:21 GMT / http://hdl.handle.net/2027/uc1.b3252759
Public Domain in the United States, Google-digitized / http://www.hathitrust.org/access_use#pd-us-google

10. I.: Pat. befindet sich ziemlich wohl. Verbandwechsel täglich, es kommt jetzt stets etwas dicker Eiter heraus, wenn man mit der Kornzange eingeht. Der Eiter ist nicht fötid. Docht wird eingeführt. Sonst ist die Wunde schön, gut granulierend. Ny. r. $\curvearrowright < \curvearrowright$ l. nicht mehr so groß; keine Beschwerden. Verbandwechsel täglich.

20. I.: Kornzange dringt nur mehr 2 *cm* tief ein. Kein Eiter. Wohlbefinden. Pat. ist außer Bett, geht herum.

Epikrise:

Bei vollständig ausgeschaltetem Labyrinth und den untrüglichen Zeichen einer intrakraniellen Komplikation bestand in diesem Falle deutlicher Nystagmus zur kranken Seite, und zwar ein auffallend grobschlägiger horizontaler. Daneben war auch etwas Nystagmus zur gesunden Seite vorhanden, der aus einer rotatorischen und horizontalen Komponente zusammengesetzt war. Dazu kam noch ein sehr deutlicher vertikaler Nystagmus. Dieser Nystagmus ließ wohl gar keinen Zweifel übrig, daß es sich um eine intrakranielle Komplikation handle, wahrscheinlich um einen Kleinhirnabsceß. Während der Operation wurde ich in der Diagnose etwas schwankend, da die Dura der mittleren Schädelgrube so außerordentliche Veränderungen zeigte, daß ich hier viel eher den Absceß vermutete, als hinter der verhältnismäßig wenig veränderten Kleinhirndura, um so mehr, da ja die Möglichkeit der Auslösung eines Nystagmus auch von der mittleren Schädelgrube besteht.[1])

Da jedoch die Incision in den Schläfelappen erfolglos blieb, so suchte ich doch noch nach dem von Anfang an vermuteten Kleinhirnabsceß und fand denselben tatsächlich.

Interessant ist in diesem Falle auch noch das Bestehen der Sinusthrombose neben der eitrigen Labyrinthitis und dem Kleinhirnabsceß; selbstverständlich konnte diese erst intra operationem diagnostiziert werden.

Eitrige Labyrinthitis. Eitrige Meningitis. Kleinhirnabsceß.

I. E. K., 21 Jahre, Hilfsarbeiter. Aufnahme am 31. VII. 1910.

Anamnese: Angeblich stets gesund. Seit etwa 10 Jahren Ohrenfluß rechts, angeblich von feuchter Wohnung. Zeitweilig sistierte der Fluß. Seit etwa 8 Jahren litt er öfters an Schwindel. Seit etwa 8 Tagen heftige Kopfschmerzen, die er früher nicht hatte. Vor 3 Tagen und 1 Tag je einmal Erbrechen. Auch Schwindel 3—4 Tage vor der Aufnahme.

Status praesens: Rechts: Senkung der hinteren Wand, dicker Eiter im Gehörgang, große Perforation und Granulation. Druckschmerz am Warzenfortsatz.

Links: Fast normales Trommelfell.

---

[1]) Ruttin, Österr. otolog. Gesellsch., Monatsschr. f. Ohrenhk., 1908.

Digitized by Google
Original from UNIVERSITY OF CALIFORNIA
Generated on 2019-10-24 12:21 GMT / http://hdl.handle.net/2027/uc1.b3252759
Public Domain in the United States, Google-digitized / http://www.hathitrust.org/access_use#pd-us-google

Funktionsprüfung: Rechts: Total taub für Sprache (mit Lärmapparat geprüft) und Stimmgabeln. Kalorische Reaktion nicht auslösbar. Fistelsymptom negativ. Drehreaktion nicht prüfbar.

Nervenstatus: Schmerz bei Bewegung des Kopfes, Augenbewegungen frei, geringe Facialparese nur durch Ruttinschen Kunstgriff nachweisbar. Pupillen reagieren auf Licht und Akkommodation. Bauchdeckenreflex gesteigert, P.-S.-R. gesteigert, Q.-S.-R. gesteigert, kein Klonus, kein Babinski, Temperatur 38·5, Puls 76. Keine Differenz in der Sensibilität, Sensorium leicht benommen, Kernig beiderseits +; Dermographie angedeutet. Augenhintergrund normal.

31. VII.: Operation (Dr. Ruttin): Typischer Hautschnitt. W. sklerotisches Antrum mit einem etwa haselnußgroßen, verjauchten Cholesteatom erfüllt, das die hintere Gehörgangswand zum Teil zerstört hat. Im horizontalen Bogengang eine etwa hanfkorngroße mit einer grauroten Granulation ausgefüllte Fistel. Facialis vollständig frei liegend im ganzen horizontalen und absteigenden Stück. Ovales Fenster leer. Labyrinthoperation. Die Labyrinthsonde dringt tadellos durch. Vorher wurde die Dura der hinteren Sch. freigelegt. Promontorium durchgeschlagen, hat kein Liquor Provisorische Wundversorgung. Lumbalpunktionen in allen Portionen trüb. Nochmalige Entfernung des Tampons und Incision der Dura v. h. Sch. vom Labyrinth bis zum Sinus. Vorher wurde die Dura der h. Sch. freigelegt. Sie ist normal, nur in der Gegend des S. Endolymph. dünn. Freilegung der Dura d. m. Sch., auch diese normal.

1. VII.: Ny. ↻ l. Kopfschmerz. Sensorium ungetrübt. Kein Fieber. Kein Schwindel.

2. VII.: Kopfschmerz. Ny. ↻ l. Kein Schwindel.

3. VII., 4. VII.: Zusehends besser. Ny. ↻ l. schwächer. Puls 56. Kein Fieber.

6. VIII.: Kein Ny. Puls 84. Kein Kopfschmerz (seit 2 Tagen). Wohlbefinden. Nur Schwäche. Pupillen gleich weit, reagieren auf Licht und Akkommodation links besser als rechts. Nahezu komplette Facialparese rechts. Keine Sensibilitätsstörungen. Andere Hirnnerven normal. Augenmuskeln normal. Keine Spur von Nackensteifigkeit. Dermographie vorhanden. Kein Kernig. Aufsetzen mit niedergehaltenen Schenkeln prompt. Ataxie in beiden oberen Extremitäten, keine Ataxie in beiden unteren Extremitäten. Bauchdeckenreflexe, Patellarreflexe, Achillesreflexe normal, auslösbar, Kein Babinski. Wadenmuskeln auf Druck nicht empfindlich. Kein Schwindel. Verbandwechsel. Wunde geöffnet. Sehr schöne Granulationen auf der Dura d. h. Sch. Incision nicht mehr sichtbar. Nur im Labyrinth rückwärts etwas Eiter.

10. VIII.: Seit heute heftige Hinterhauptschmerzen. Pupillen normal und gut reagierend, gleichweit. Ny. r. ↺ und auch ↻ l., und besonders hat der Ny. ↻ l., der schon seit der Labyrinthoperation fast ganz verschwunden war, wieder zugenommen. Apathie. Puls 60, schwach. Pat. ist schwach, bettlägerig. Nacken nicht steif, auch bei passiven Bewegungen nicht schmerzhaft. Reflexe etc. wie früher. Kein Schwindel. Rückenlage.

Es wird die Diagnose auf Kleinhirnabsceß gemacht. Pat. in das Operationszimmer geschafft, 8 Uhr abends. Verbandwechsel (ohne Narkose). Incision in die Dura der hinteren Schädelgrube, in der schon früher incidierten Stelle. Drei Incisionen ins Kleinhirn negativ. Eine vierte mit dem breiten gebogenen Messer unter

Digitized by Google
Original from UNIVERSITY OF CALIFORNIA
Generated on 2019-10-24 12:21 GMT / http://hdl.handle.net/2027/uc1.b3252759
Public Domain in the United States, Google-digitized / http://www.hathitrust.org/access_use#pd-us-google

den Sinus entleert mehrere Kaffeelöffel dicken, nicht fötiden Eiters. Drain mit eingenähter gebogener Sonde eingelegt.

11. VIII.: Befinden besser. Kein Ny. Kein Kopfschmerz. Verbandwechsel. Etwas Eiter beim Eingehen mit gekrümmter Kornzange. Gekrümmtes Drain.

11. VIII.: Befund vom pathologisch-anatomischen Institut: Weder Eiterzellen noch Bakterien nachweisbar. Das Sediment besteht aus einem nicht definierbaren Detritus.

12. VIII.: Verbandwechsel. Kein Eiter. Aber die Absceßhöhle noch sehr tief. Gekrümmtes Drain. Übrige Wunde sehr schön. Ny. l. ↺ > ↻ r. Kein Schwindel, kein Kopfschmerz. Kopfbewegungen frei. Nervenbefund normal.

13. VIII.: Status idem. Verbandwechsel. Kein Eiter. Absceßhöhle tief. Nachdrücken mit Kornzange. Ny. l. ↺ > ↻ r. (annähernd gleich; links etwas größer). Kein Schwindel. Kein Kopfschmerz. Puls siehe Tabelle.

15. VIII.: Verbandwechsel. Kein Eiter. Nachsuchen mit der Kornzange; kein Eiter. Absceßhöhle noch tief, wie anfangs, mindestens 4 *cm*. Ny. wie gestern. Puls siehe Tabelle. Kein Kopfschmerz, kein Schwindel. Setzt sich allein auf. Ist heute das erstemal auf ganz kurze Zeit, 15 Minuten, außer Bett, im Freien sitzend.

Bis 30. VIII.: In derselben Weise mit Drain verbunden. Jetzt Drain weggelassen. Wohlbefinden. Kein Schwindel, kein Kopfschmerz, kein Ny. Puls 90. Der Krankheitsverlauf war vom ersten Tage nach der ersten Operation an vollständig fieberfrei. Da ich in der Zeit vom 30. VIII. bis 1. X. auf Urlaub war, wurde die Nachbehandlung ambulatorisch vorgenommen, worüber keine Aufzeichnungen existieren.

Am 4. X. 1910 nahm ich den Pat. wieder auf, da er mir wieder einen kranken Eindruck machte.

Befund: Stirnkopfschmerz, Schwindel, Puls 68, Ny. r. ← > → l. Nacken frei beweglich, Pupillen gleich weit, reagieren gut. Keine Ataxie; negativer Nervenbefund bis auf geringe Hyperästhesie der linken unteren Extremität; kein Fieber.

5. X.: Operation (Dr. Ruttin): Schnitt in der fast geheilten Narbe. Neuerliches Eingehen an der Stelle der früheren Incision der Dura der hinteren Schädelgrube. Der frühere Absceß erscheint völlig geheilt, die Kornzange dringt in ein Gewebe, das resistenter erscheint als das Hirngewebe. Dagegen wird nach unten von dieser Stelle ein großer, etwas mehr als einen Eßlöffel dicken, gelbgrünen, fötiden Eiters enthaltender Absceß entleert. Einführung eines Drains, der durch eine eingenähte Sonde gekrümmt erhalten wird.

6. X. Der Kopfschmerz hat nicht nachgelassen, besonders stark in der Stirn. Ny. r. ← > → l. Verbandwechsel. Entfernung des Drains. Kein Eiter. Einführung von Docht in die Absceßhöhle.

Bakteriologischer Befund des Absceßeiters (Dr. Wiesner): Reichliches Bakteriengemenge mit Kettenkokken und anaëroben Bacillen.

7. X.: Auffallende Besserung. Kein Kopfschmerz. Kein Ny. Kein Schwindel. Puls 68.

Von da an jeden zweiten Tag Verbandwechsel. Ganz normaler Wundverlauf; es wird jedesmal beim Verbandwechsel mit der Kornzange der Absceß gelüftet und drainiert; immer kommt etwas Eiter.

Digitized by Google
Original from UNIVERSITY OF CALIFORNIA
Generated on 2019-10-24 12:21 GMT / http://hdl.handle.net/2027/uc1.b3252759
Public Domain in the United States, Google-digitized / http://www.hathitrust.org/access_use#pd-us-google

Am 23. X. Augenhintergrund (Dr. O. Ruttin) normal.

Am 10. XI. wird die Drainage weggelassen, da schon einige Tage kein Eiter mehr aus der Höhle kommt. Wohlbefinden.

12. XI.: Fieber 39·3. Zunächst wird an Retention gedacht, da jedoch kein Kopfschmerz, kein Ny., kein Schwindel, kein Erbrechen besteht und der Puls 104 ist, Pat. etwas hustet, wird die interne Untersuchung vorgenommen und ergibt Verdacht auf Pneumonie.

13. XI.: Interner Befund (Dr. Biach): Rechts hinten unten Dämpfung zirka dreiquerfingerbreit, über derselben verschärftes Vesiculäratmen, Stimmfremitus etwas verstärkt. Apicitis sinistra peracta.

Bis 17. XI. lytischer Abfall der Temperatur. Diagnose (Dr. Biach): Bronchopneumonie.

Bis auf eine leichte Angina, die Pat. noch später durchmachte, ganz normaler fieberloser Verlauf, so daß Pat. am 21. XII. geheilt entlassen werden kann.

Pat. kommt gegenwärtig von Zeit zu Zeit sich vorzustellen. Er ist völlig geheilt.

Epikrise:

Pat. wurde mit den Erscheinungen einer Meningitis eingeliefert. Da die Funktionsprüfung eine völlige Ausschaltung der Funktion des rechten Labyrinths ergab, mußte ich annehmen, daß es sich um eine labyrinthogene Meningitis der hinteren Schädelgrube handle. Ich führte die Labyrinthoperation mit Freilegung der hinteren Schädelgrube aus und incidierte, nachdem die intra operationem vorgenommene Lumbalpunktion eitrigen Liquor entleerte, die Dura der hinteren Schädelgrube, ohne jedoch nach einem Absceß zu suchen, da ich weder aus den klinischen Symptomen, noch aus dem verhältnismäßig geringen Befund an der Dura einen solchen vermuten konnte.

Nach der Operation trat starker Nystagmus zur gesunden Seite auf, wie wir dies gewöhnlich auch nach operativer Zerstörung eines bereits ausgeschalteten Labyrinths sehen. Der Nystagmus klang aber in kurzer Zeit (in sechs Tagen) vollständig ab. Als nun am zehnten Tage nach der Operation zugleich mit anderen Symptomen (Hinterhauptschmerz, Apathie, Puls 60, Schwäche) wieder Nystagmus zur kranken und gesunden Seite auftrat und insbesondere der Nystagmus zur gesunden Seite sehr stark war, so mußte ich einen Kleinhirnabsceß vermuten, insbesondere da ja die eitrige Meningitis nicht progressiv gewesen ist. Tatsächlich eröffnete ich dann einen beträchtlichen Absceß im rechten Kleinhirn.

Nach der Eröffnung des Abscesses bestand der Nystagmus zur kranken und gesunden Seite noch fort, doch nahm er allmählich ab und war etwa 20 Tage später vollständig verschwunden.

Um so bemerkenswerter mußte es für mich sein, daß ich nach meiner Rückkehr vom Urlaub etwa 1 Monat später wieder beträchtlichen Nystagmus

Generated on 2019-10-24 12:21 GMT / http://hdl.handle.net/2027/uc1.b3252759
Public Domain in the United States, Google-digitized / http://www.hathitrust.org/access_use#pd-us-google
Digitized by Google
Original from UNIVERSITY OF CALIFORNIA

nach beiden Seiten vorfand. Da ich daneben wieder Kopfschmerz, Schwindel und einen verhältnismäßig niedrigen Puls fand, so mußte ich an eine Retention denken. Es scheint sich allerdings nicht um eine solche, sondern um einen zweiten Absceß gehandelt zu haben.

Will man den Nystagmus zur Diagnose eines Kleinhirnabscesses verwerten, so kann nur die genaueste Abwägung seiner Intensität, Dauer, Richtung und sein Verhältnis zu den typischen labyrinthären Formen ein halbwegs klares Bild geben. Aber dasselbe gilt ja in noch höherem Maße von den übrigen Symptomen der intrakraniellen Komplikationen. In dem vorliegenden Falle zum Beispiel bestand vor der Eröffnung des ersten Abscesses Hinterhauptschmerz, dagegen fehlte der Schwindel vollständig, nach der Eröffnung des zweiten Abscesses trat Stirnkopfschmerz und Schwindel auf.

II. A. W., 47 Jahre, Hausierer. Aufgenommen am 8. II. 1911.

Anamnese: Pat. wurde vor 2 Jahren vom Blitz gestreift. Es trat Schwerhörigkeit beiderseits auf, die sich nach 2 Monaten rechts bis nahezu zur Norm besserte. Links bestand die Schwerhörigkeit seither fort. Vor 3 Wochen Schmerzen im linken Ohr, Hinterhauptschmerzen, etwas Ohrenfluß.

Status praesens: Rechtes Ohr: Trommelfell etwas retrahiert, Funktion annähernd normal.

Linkes Ohr: Äußerer Gehörgang durch Schwellung und Senkung der geröteten entzündeten oberen Gehörgangswand maximal verengt, Trommelfell nicht sichtbar. Laute Stimme wird (mit Lärmapparat geprüft) ac. gehört. Weber im Kopf. Rinne negativ. Kopfknochenleitung verkürzt. C_1 0, c^4 0, kein spontaner Ny., kein Fistelsymptom. Kalorische Reaktion nicht prüfbar. Drehreaktion beiderseits etwa 24", starker Schwindel. (Die Beobachtung ist erschwert, weil Pat. das linke Auge wegen Ektropium verbunden hat.)

10. II. 1911. Früh Erbrechen und Schwindel. Klagen über sehr heftige Kopfschmerzen. Ny. r.$\curvearrowright$ = $\curvearrowright$l. Temp. normal.

Ophthalmologischer Befund (Dr. O. Ruttin): Fundi beiderseits normal, links Macula corneae und Ectropium cicatriceum.

11. II. Neurologischer Befund (Prim. Infeld): „Gangstörung nicht charakteristisch. Sonstiger Nervenbefund negativ. Kopfschmerz nicht charakteristisch. Ich finde keine Anhaltspunkte für eine intrakranielle Komplikation, glaube eine solche eher ablehnen zu dürfen." Da nicht einmal mit Sicherheit zu entscheiden war, ob die Gehörgangsschwellung nicht von einer Otitis externa allein herrührt und nur die am 10. II. 1911 früh aufgetretenen Symptome für intrakranielle Komplikation sprachen, wurde Pat. auf Wunsch vorläufig in ambulatorische Beobachtung entlassen.

Wiederaufnahme am 6. III., weil die Kopfschmerzen nicht nachließen und er angeblich öfter Erbrechen und Schwindel hatte.

7. III. Operation (Ruttin): Nach dem ersten Meißelschlag zeigt sich der Warzenfortsatz ausgefüllt durch ein Cholesteatom. Bei sorgfältiger Präparation sieht man, daß es die hintere knöcherne Gehörgangswand zum Teil zerstört und den membranösen Teil gegen das Lumen stark vorgewölbt hat. Der Facialis liegt in ganzer

Digitized by Google
Original from UNIVERSITY OF CALIFORNIA
Generated on 2019-10-24 12:21 GMT / http://hdl.handle.net/2027/uc1.b3252759
Public Domain in the United States, Google-digitized / http://www.hathitrust.org/access_use#pd-us-google

Ausdehnung im horizontalen und absteigenden Stück frei. Die Dura der mittleren Schädelgrube liegt fast in ganzer Ausdehnung des Tegmens, die der hinteren Schädelgrube in geringerem Umfang frei. In beiden Schädelgruben ist die Dura von Cholesteatommembranen tapetenartig überzogen. Nach Entfernung dieser Membranen zeigt sich die Dura hochgradig verdickt und verändert. Das Cholesteatom geht an verschiedenen Stellen bis an die Labyrinthkapsel, doch ist nirgends ein Einbruch nachweisbar.

8. III. Ny. r.↻ nicht stark. Kopfschmerz hat nachgelassen, ebenso Schwindel. Kein Erbrechen.

9. III. Klagt wieder über Kopfschmerz im Scheitel. Ny. r.↻ gering. Kein Schwindel. Kein Erbrechen.

Neurologische Untersuchung (Prim. Infeld): Auch heute — abgesehen von der l. VII.-Lähmung — negativer Nervenbefund.

13. III. Verbandwechsel. Keine kalorische Reaktion. Total taub links (mit Lärmapparat geprüft). Wechselnder Ny. r.↻ und l.↺, rechts stärker als links. Beim Aufsetzen und Niederlegen starker Wechsel. Zeigeversuch (Bárány) typisch.

13. III. Operation (Ruttin): Labyrinthoperation nach Neumann mit weiter Freilegung der Dura der hinteren Schädelgrube. Probeincision der Dura der mittleren Schädelgrube und des Schläfelappens negativ; Probeincision der Dura der hinteren Schädelgrube und des Kleinhirns ergibt dickflüssigen, nicht fötiden Eiter. Breite Incision und Eröffnung eines etwa 2 *cm* im Durchmesser betragenden Abscesses, der nach hinten unten gegen die untere Pyramidenkante gelegen ist.

14. III. Pat. hat einige Male erbrochen, klagt über Kopfschmerz. Ny. nach beiden Seiten. Temp. normal. Puls 72. Verbandwechsel. Aus dem Absceß kommt kein Eiter. Drain wieder eingeführt.

15. III. Komatös, reagiert nicht auf Anruf. Verbandwechsel. Kein Eiter aus der Absceßhöhle. Drain wieder eingeführt. Puls 76. Temp. 40·0.

Neurologischer Befund (Prim. Infeld): Benommen, unruhig, kommt keinen Aufforderungen nach. Klopfempfindlichkeit im linken hinteren Schädelquadranten, sonst nirgends. Bei den Schmerzreaktionen wird nur der rechte Mundwinkel hinaufgezogen. Die linke Pupille nicht zu sehen, weil die Cornea stark mit Schleim bedeckt ist, die rechte reagiert bei Belichtung (Unruhe!). Bauchdeckenreflex links lebhaft, rechts fehlend, Femoro-abdominalreflex rechts viel $<$ als links, Adductus- und Patellarsehnenreflex r. $>$ l., Achillessehnenreflex ungefähr l. $=$ r. Nirgends Ausfall der Schmerzreaktion. Pat. schluckt. Keine Nackensteifigkeit. Keine Hyperästhesie. Hüftbeugung bei gestrecktem Knie beiderseits schmerzhaft.

17. III. Exitus.

Obduktionsbefund (Prof. Stoerk): Meningitis basalis purulenta recens bei Absceß der linken Kleinhirnhemisphäre. Radikaloperation mit Labyrinthoperation und Eröffnung des Abscesses (vor 4 Tagen). Eiter aus dem Hirnabsceß (bei der Operation entnommen): Staphylococcus pyogenes (Befund: Assist. Dr. Wiesner).

Epikrise:

Die Diagnose war in diesem Falle besonders schwierig. Vor der Operation war durch die unklare Anamnese und die maximale Vorwölbung der hin-

Digitized by Google
Original from UNIVERSITY OF CALIFORNIA
Generated on 2019-10-24 12:21 GMT / http://hdl.handle.net/2027/uc1.b3252759
Public Domain in the United States, Google-digitized / http://www.hathitrust.org/access_use#pd-us-google

teren oberen Gehörgangswand überhaupt fraglich, ob es sich um eine chronische Mittelohreiterung handelt. Die kalorische Reaktion war nicht prüfbar, das Hörvermögen anscheinend vorhanden, die Drehreaktion aber auf beiden Seiten gleich. Bei der Operation fand ich nun die Erkrankung bis an die Labyrinthkapsel reichend, konnte aber nirgends eine auf Einbruch ins Labyrinth verdächtige Stelle erkennen, dagegen war die Dura beider Schädelgruben, insbesondere die der mittleren, hochgradig verändert, so daß dieser lokale Befund eventuell den Verdacht auf einen Hirnabsceß aufkommen lassen konnte, für den jedoch kein sicheres klinisches Symptom nachweisbar war.

Erst als ich einige Tage später beim Verbandwechsel die Labyrinthfunktion wieder prüfte, fand ich totale Taubheit und kalorische Unerregbarkeit der kranken Seite. Da trotz dieser Unerregbarkeit auch Nystagmus zur kranken Seite bestanden hatte, machte ich sogleich nach der Labyrinthoperation eine Incision in die mittlere und hintere Schädelgrube, suchte nach einem Absceß und fand ihn im Kleinhirn. Auch der Wechsel des Nystagmus bald zur kranken, bald zur gesunden Seite und insbesondere das Auftreten dieses Wechsels bei Lageveränderung des Pat., ist bei ausgeschaltetem Labyrinth ziemlich charakteristisch für Kleinhirnabsceß. In die mittlere Schädelgrube incidierte ich aus lokalen Gründen, weil hier die Dura besonders verändert war und der Pat. speziell auch über Schmerzen im Scheitel geklagt hatte; schließlich ist ja ausnahmsweise auch bei Schläfelappenabsceß von großer Ausdehnung Nystagmus möglich.

Die hintere Schädelgrube incidierte ich vorwiegend auf Grund des Nystagmus und weil erfahrungsgemäß eine vom Labyrinth ausgehende Komplikation in der Mehrzahl der Fälle in der hinteren Schädelgrube sitzt.

Zu erörtern wäre noch, wann die Ausschaltung des Labyrinthes erfolgt war. Es sind hier zwei Möglichkeiten ins Auge zu fassen: erstens könnte es sich um eine symptomlose Ausschaltung des Lahyrinthes handeln (ich habe bereits zwei solche einwandsfreie Fälle beobachtet, die demnächst veröffentlicht werden); zweitens könnte das Labyrinth bereits vor der Operation lange Zeit ausgeschaltet gewesen sein und nur die Funktionsprüfung war nicht imstande, den Ausfall der Funktion zu beweisen. Es kann, wenn ein Pat. nur lauteste Stimme ac. hört, dieser geringe Hörrest trotz Anwendung des Lärmapparates von der anderen Seite herrühren, besonders wenn der Lärmapparat nahe dem Ablaufen ist oder längere Zeit benutzt wurde. Derartige kleine Untersuchungsfehler können weniger Geübten leicht unterlaufen. Die kalorische Reaktion war nicht prüfbar, es blieb also nur der Ausfall der Drehreaktion, der hier allerdings für ein Vorhandensein der Funktion zu sprechen schien; es mag aber sein, daß dies nur scheinbar war, denn später (Österr. Otologische Gesellschaft, März 1911) habe ich die Beobachtung mitgeteilt, daß bei lange bestehender vollständiger Ausschaltung des Labyrinthes voll-

Digitized by Google
Original from UNIVERSITY OF CALIFORNIA
Generated on 2019-10-24 12:21 GMT / http://hdl.handle.net/2027/uc1.b3252759
Public Domain in the United States, Google-digitized / http://www.hathitrust.org/access_use#pd-us-google

kommene Kompensation des Drehnystagmus eintritt, in dem Sinne, daß der Nachnystagmus nach Drehung zur gesunden und zur labyrinthausgeschalteten Seite vollständig oder nahezu gleiche Dauer hat. In diesem Sinne könnte man heute auch den positiven Ausfall der Drehreaktion in dem vorliegenden Falle deuten. Damit wäre die Annahme, daß im vorliegenden Falle bereits vor der ersten Operation das Labyrinth ausgeschaltet war, naheliegend. Hätte ich damals die Labyrinthoperation vorgenommen, so wäre es mir wahrscheinlich auch früher gelungen, den Kleinhirnabsceß zu diagnostizieren.

Eitrige Labyrinthitis. Kleinhirnabsceß, Meningitis und Thrombose des Sin. sigm. und cavernosus.

J. Z., 23 Jahre, Aufnahme 2. VII. 1910.

Anamnese: Seit dem 5. Lebensjahre Ohrenfluß l. nach Scharlach; seither ununterbrochen angedauert. Seit zirka 8—14 Tagen Kopfschmerzen und Schwindel; kein Fieber. Seit 14 Tagen bemerkt Pat., daß die linke Gesichtshälfte etwas schlaff ist und er das Auge nicht fest schließen kann.

Status: R. Narbe hinten oben, Kalk vorne oben, sonst nichts Pathologisches. Links: 2 große Polypen verlegen den Gehörgang und decken das Trommelfell bis auf einen kleinen Teil hinten oben, der rot ist.

Facialisparese: Stirnfalten verstrichen, beim Pfeifen geringe Schiefstellung des Mundes und Unmöglichkeit, das linke Auge fest zu schließen.

Rechts: Konversationssprache: Zimmerlänge; Flüstersprache 5—6 *m*. Rinne +; C^1 +; c_4 +; spontaner Ny. bei Blick nach rechts spont. ↻ r.; Fistelsymptom 0; kalorischer Ny. +

Links: Konversationssprache sehr laut; Flüstersprache ad conch. mit Lärmapparat; Sausen +; Weber →; Rinne —; Knochenleitung verlängert; C^1 +; c_4 noch per Knochenleitung; Schwindel +; spontaner Ny. 0; Fistelsymptom 0; kalorischer Ny. vorhanden, aber von kurzer Dauer mit geringem Schwindel.

4. VII. Operation (Dr. Fröschels): Typ. Hautschnitt. Knochen hart, keine Zelle, Antrum sehr schmal, mit Granulationen erfüllt. Radikaloperation. Sinus in Erbsengröße freigelegt, normal. Plastik nach Panse. Jodoformdocht, 4 Klammern, Verband.

6. VII. Starke Nässung aus dem Verbande. Verbandwechsel. Ekzem der Ohrmuschel und deren Umgebung. Entfernung des Jodoformdochtes. Entfernung der Klammern. Drainage mit weißer Gaze.

7. VII. Pat. klagt über Schwindel. Starker, stinkender Fluß durch den Verband. Facialis wie vor der Operation. Gehör mit Lärmapparat; lautes Schreien. Vokalgehör. Wunde normal. Ekzem unverändert. Alkoholumschläge.

9. VII. Besserung des Ekzems. Ausfluß noch immer stinkend und reichlich. Zinksalbe.

11. VII. Pat. fiebert auf 37·5. Fühlt sich sonst wohl. Kein Kopfschmerz, kein Schwindel. Beim Verbandwechsel mit Lärmapparat, bei lautem Schreien Schallgehör.

Generated on 2019-10-24 12:21 GMT / http://hdl.handle.net/2027/uc1.b3252759
Public Domain in the United States, Google-digitized / http://www.hathitrust.org/access_use#pd-us-google
Digitized by Google
Original from UNIVERSITY OF CALIFORNIA

15. VII. Pat. klagt seit gestern über Brechreiz und leichten Kopfschmerz. Temp.. seit 13. VII. über 38°. Heute morgen 36·8°. Starker, spontaner Ny. nach beiden Richtungen. Beim Blick nach links (horizont. Ny.) stärker als beim Blick nach rechts (rotat. Ny.). Mit Lärmapparat Gehör? Keine kalorische Reaktion. Drehungsnystagmus. 10mal links Drehung 30", 10mal rechts Drehung 0. Kein Fistelsymptom. Wunde sezerniert reichlich stinkenden Eiter. Ekzem in Abnahme.

19. VII. Verbandwechsel, plötzlich Schüttelfrost; leichter Kopfschmerz, sonst Status idem. Intern: Apicit. obsol. sin., ganz leichte rechtseitige Pleuritis. Schwarte; sonst negativ (Dr. Biach). Augenspiegelbefund. Fundus beiderseits normal.

6 Uhr abends Operation (Dr. Ruttin): Auskratzung der Granulationen, die die Wundhöhle allenthalben auskleiden. Sinus liegt in etwa 1 *cm* frei, mit grauroten Granulationen bedeckt. Freilegung der Dura der hinteren Schädelgrube. Dieselbe ist anscheinend nicht verändert. Inspektion der inneren Trommelhöhlenwand: horizontaler Bogengang glatt, kein Stapes, in der Gegend des Stapes Granulationen; die Sonde dringt ohne den geringsten Widerstand in das ovale Fenster ein. Promontorium ganz weich. Eröffnung des Labyrinths von rückwärts. Durchschlagen des erweichten Promontoriums. Der Meißel geht ohne Widerstand durch. Durchführen der Sonde hinter dem Facialis. Freilegung der Dura der mittleren Schädelgrube in etwa Kronenstückgröße: normal. Freilegung des Sinus in mehr als $2^1/_2$ *cm* Ausdehnung. Die Sinuswand ist nicht ganz normal, doch nur gering verändert. Graurötliche, spärliche Auflagerungen. Versorgung der Wunde: weiße Gaze. Kein Jodoform! Verband.

21. VII. Wohlbefinden. Kein Kopfschmerz. Puls 84. Ny. r. $\curvearrowright = \curvearrowright$ l. wie früher. nach links langsamer. Mehr rot. Pupillen gleichweit, reagieren auf L. und A. prompt, Kein Kopfschmerz. Kein Schwindel. Rückenlage. Facialisparese im Augen- und Mundast wie früher. Bauchdecken-, Patellar- und Achillessehnenreflex gut auslösbar. Keine Ataxie, weder der oberen noch der unteren Extremität. Keine Sensibilitätsstörungen. Keine Intelligenzdefekte. Wohlbefinden. Nur Appetitlosigkeit.

22. VII. Ny. wie früher; kein Schwindel. Kein Kopfschmerz. Kein Erbrechen.

23. VII. Verbandwechsel. Wunde fötid eitrig. H_2O_2. Wohlbefinden. Nystagmus r. $\curvearrowright = \curvearrowright$ l., links langsamer. Kein Kopfschmerz, kein Schwindel, kein Erbrechen.

27. VII. Lungenbefund wie früher. Intern kein Anhaltspunkt für das Fieber (Dr. Biach).

26. VII. Weil das Fieber andauert und pyämischen Charakter hat, der Nerven- und interne Befund negativ sind, wird abends operiert (Dr. Ruttin). Jugularisunterbindung oberhalb der Vena fac. commun. Jugularis normal; sehr stark gefüllt, daumendick. Freilegung des Sinus in weiter Ausdehnung nach unten bis zum Bulbus, nach oben bis über das obere Knie, bis ganz normale Wand erreicht wird. Eröffnung und Ausräumung relchlicher Mengen grauroter, fötider, aber nicht verfärbter Thromben, die vom Bulbus bis über das obere Knie reichen. Von unten keine Blutung, von oben reichliche Blutung. Tamponade. Verband.

27. VII. Das Fieber besteht weiter, sonst Wohlbefinden. Interner Befund (Dr. Biach) negativ. Stuhl flüssig, fötid.

28. VII. Verbandwechsel. Sinus sehr stark gelbgrün belegt, sehr fötid. Vom oberen Ende des Sinus Blutung.

Generated on 2019-10-24 12:21 GMT / http://hdl.handle.net/2027/uc1.b3252759
Public Domain in the United States, Google-digitized / http://www.hathitrust.org/access_use#pd-us-google
Digitized by Google
Original from UNIVERSITY OF CALIFORNIA

29. VII. Leichte Schmerzhaftigkeit des rechten Bulbus, geringes Ödem der Conjunctiva. Klagt nicht über Schmerzen. Nachts Unruhe. Am Tag Schlafsucht. Kein Schwindel, kein Kopfschmerz. Puls 88. Ny. wie früher.

29. VII. Befund des pathologischen Instituts: Thrombus aus dem Sinus: Bakteriengemenge. In der Kultur Pseudodiphtherie und Proteus gewachsen (Dr. Wiesner).

30. VII. Verbandwechsel. Sinus sehr belegt, sehr fötid. H_2O_2. Vom oberen Ende noch Blutung. Jugulariswunde rein. Klagt über Halsschmerz; geringe Rötung im Halse. Sonst Befund wie früher. Ny. wie früher.

31. VII. Nachts Unruhe. Tags Schlafsucht. Kein Kopfschmerz, kein Schwindel. Ny. wie früher. Puls 84. Neurologischer Befund (Prim. Infeld) negativ. Verbandwechsel. Sinus sehr stark grüngelb belegt, fötid. H_2O_2. Blutung vom oberen Ende. Leichte Protusio bulbi rechts. (Diagnose: Sprunghaft entwickelte Cavernosusthromben).

1. VIII. Verbandwechsel. Sinus wie gestern, H_2O_2. Protusio stärker, Ödem beider Augenlider rechts.

2. VIII. Verbandwechsel. Sinus grüngelb belegt, sehr fötid. Hypermangan $+H_2O_2$. Status wie gestern, nur ist die Protusio rechts stärker geworden, ebenso das Ödem der Augenlider. Abends $^1/_2$ Pravazspritze. Electrargol isoton. 5 *cm* subcutan in den Schenkel.

Fig. 1.

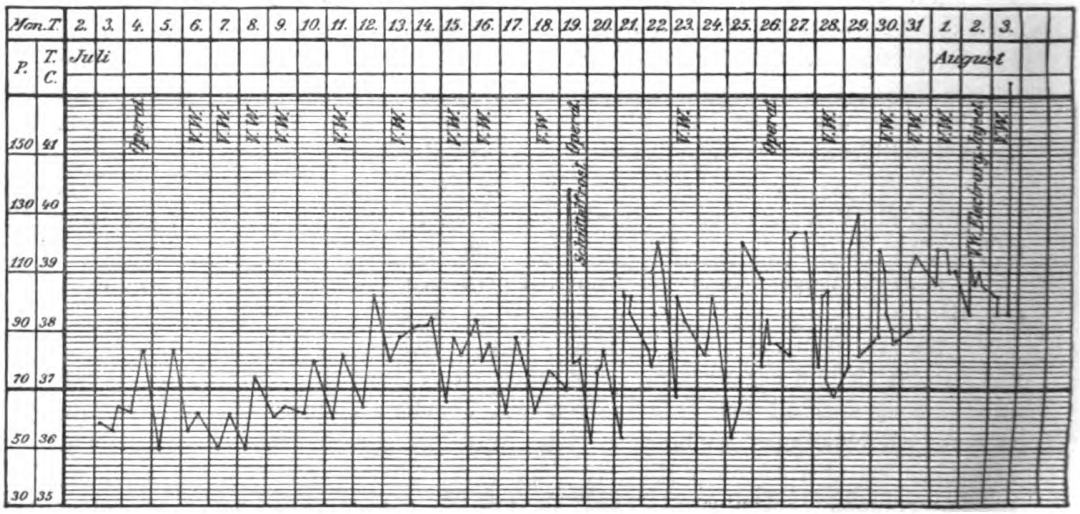

Exitus.

Obduktionsbefund (Prof. Ghon): Eitrige, basale Leptomeningitis und Pachymeningitis interna, vorwiegend im Bereiche der hinteren Schädelgrube. Ein kleinkirschengroßer, ziemlich frischer Absceß an der unteren Fläche der linken Klein-

Generated on 2019-10-24 12:21 GMT / http://hdl.handle.net/2027/uc1.b3252759
Public Domain in the United States, Google-digitized / http://www.hathitrust.org/access_use#pd-us-google
Digitized by Google
Original from UNIVERSITY OF CALIFORNIA

hirnhälfte. Thrombophlebitis des Sinus sigm. und Bulbus der linken Seite des linken Sinus petrosus inferior und beider Sinus cavernosus. Radikaloperation am linken Ohre wegen chronischer Otitis mit Labyrintheröffnung, Sinuseröffnung und Unterbindung der linken Jugularis interna. Thromben im peripheren Abschnitte der genannten Vene. Akutes Ödem der Lunge. Geringer Milztumor. Parenchym. Degeneration der Leber, der Nieren und des Herzmuskels. Kleinste Ekchymosen in den Nieren und dem Endokard des linken Ventrikels. Alte Angina lacunaris mit reichlicher Pfropfbildung, akute, rechtseitige, totale Verwachsung des Herzbeutels mit dem Herzen und der linken Lunge mit der Thoraxwand, dem Zwerchfell und dem Herzen. Chronischer Katarrh des Magens. Bakteriologischer Befund: Im Exsudat der Meningitis spärlich lange, gramdünne Fäden.

Epikrise:

Am dritten Tage nach der Radikaloperation klagt Pat. über Schwindel. An diesem Tage war das Labyrinth, das schon vor der Operation nicht intakt schien, doch keine definierbare Erkrankung aufwies (Hörvermögen nur für laute Sprache ad concham, Reaktion deutlich, aber schwach und nicht von Schwindel begleitet, etwas spontaner Nystagmus nach der gesunden Seite), wie die Funktionsprüfung ergab, noch in demselben Zustand wie vor der Operation. Da das Gehör immer gleich blieb und sonst keine Symptome auftraten, so war zunächst keine Veranlassung zu einem Eingriff. Erst nach etwa acht Tagen trat Kopfschmerz, Brechreiz, Temperatursteigerung und Nystagmus auf, und zwar ein horizontaler Nystagmus nach links (kranke Seite!) bei Blick nach links und ein rotatorischer nach rechts (gesunde Seite!) bei Blick nach rechts. Die Funktionsprüfung zeigte totalen Ausfall der Labyrinthfunktion (taub? keine kalorische Reaktion, keine Drehreaktion, kein Fistelsymptom). Ich machte die sichere Diagnose Labyrintheiterung und somit die Wahrscheinlichkeitsdiagnose Kleinhirnabsceß. Pat. willigte jedoch in keinen Eingriff, bis er 4 Tage später einen Schüttelfrost bekam. Jetzt nahm ich die Labyrinthoperation mit Freilegung der Dura der hinteren Schädelgrube vor; da die Dura normal war, wartete ich zunächst. Als nun eine wiederholte interne und neurologische Untersuchung negativ ausfiel und das Fieber indes pyämischen Charakter annahm, wurde ich in meiner Diagnose wankend und nahm die Jugularisunterbindung und Ausräumung des thrombosierten Sinus vor, um so mehr, als insbesondere Kopfschmerz und Pulsverlangsamung vollständig fehlten. Im weiteren Verlauf traten dann mehr und mehr die Zeichen einer Cavernosusthrombose hervor und schließlich kam der Pat. ad exitum. Die Obduktion zeigte nun neben einer vom Sin. petros. ausgehenden Cavernosusthrombose und einer basalen Meningitis noch einen Kleinhirnabsceß.

Digitized by Google
Original from UNIVERSITY OF CALIFORNIA
Generated on 2019-10-24 12:21 GMT / http://hdl.handle.net/2027/uc1.b3252759
Public Domain in the United States, Google-digitized / http://www.hathitrust.org/access_use#pd-us-google

Aus dem k. k. pathologisch-anatomischen Institut in Wien (Vorstand: Hofrat Prof. Dr. A. Weichselbaum) und der k. k. Universitäts-Ohrenklinik in Wien (Vorstand: Prof. Dr. Vikt. Urbantschitsch).

Zur Ätiologie der Ausschaltung der Labyrinthfunktion bei Mittelohreiterung.

(Mit 4 histologischen Abbildungen.)

Von Dr. **Ernst Urbantschitsch.**

Eine Ausschaltung der Labyrinthfunktion bei bestehender Mittelohreiterung tritt bei der weitaus größten Anzahl der Fälle durch ein Übergreifen der Entzündung auf das Labyrinth, also durch eine Labyrinthitis auf. Die Labyrinthentzündung entsteht entweder ohne Kontinuitätstrennung der Labyrinthkapsel als „inducierte“ (Ruttin[1]) oder mit Kontinuitätstrennung. Bei ersterer Gruppe erfolgt der Übertritt der Entzündung am häufigsten durch die Labyrinthfenster (Uffenorde[2]), Nager[3]), Herzog[4]), Grünberg[5]), O. Mayer[6]).

Bei Kontinuitätstrennung kann der Einbruch des Eiters in anatomisch noch nicht veränderte oder in bereits veränderte perilymphatische Räume erfolgen. In letzterem Falle kann der Eiter *a)* im Anschluß an diffus eitrige Durchsetzung an den Fensternischen bzw. unter zunehmender Arrosion des Knochens der Labyrinthkapsel oder *b)* nach Labyrinthnekrosen einbrechen.[7])

Am häufigsten erfolgt der Übertritt der Entzündung an einer Stelle der Labyrinthkapsel (horizontaler Bogengang, Promontorium etc.) und verbreitet sich von da auf das übrige Labyrinth; selten finden sich multiple Labyrinthfisteln (Scheibe[8]), Politzer[9]), Panse[10]) Lange[11]), E. Urbantschitsch[12]).

Eine Eiterung im Labyrinth kann entweder nur die Cochlearfunktion, selten nur die Vestibularfunktion, oder (häufiger) beide Funktionen vernichten.

---

[1]) Verhandl. d. Deutschen Otol. Gesellsch., 1908, pag. 125.
[2]) Passow und Schäfer, Beiträge etc., pag. 74.
[3]) Zeitschr. f. Ohrenhk., LIII, pag. 183.
[4]) Verhandl. d. Deutschen Otol. Gesellsch., 1908, pag. 171.
[5]) Zeitschr. f. Ohrenhk., LVIII, pag. 72.
[6]) Naturf.-Vers., 1909; Monatsschr. f. Ohrenhk., 1910.
[7]) Wittmaack, Über labyrinthäre Meningitis. Monatsschr. f. Ohrenhk., 1911, Nr. 4.
[8]) Verhandl. d. Deutschen Otol. Gesellsch., 1898, pag. 123.
[9]) Verhandl. d. Deutschen Otol. Gesellsch., 1905, pag. 113.
[10]) Verhandl. d. Deutschen Otol. Gesellsch., 1905, pag. 120.
[11]) Passow und Schäffer, Beiträge, I, pag. 1.
[12]) Monatsschr. f. Ohrenhk., XLIII, pag. 826.

Digitized by Google
Original from UNIVERSITY OF CALIFORNIA
Generated on 2019-10-24 12:21 GMT / http://hdl.handle.net/2027/uc1.b3252759
Public Domain in the United States, Google-digitized / http://www.hathitrust.org/access_use#pd-us-google

Diese Ausschaltung der Labyrinthfunktion (Cochlearapparat + Vestibularapparat) ist eine typische Erscheinung bei diffuser Labyrintheiterung; eine andere Ursache für die Labyrinthfunktions-Ausschaltung bei bestehender Mittelohreiterung ist überaus selten und meines Wissens noch nicht histologisch nachgewiesen, obgleich natürlich deren Möglichkeit nicht von der Hand gewiesen werden kann. Hierher gehören Fälle mit einem nach überstandener Labyrinthitis ausgeheilten Labyrinth (Narbengewebe, Verknöcherungsprozesse); ferner in der Anlage pathologisch veränderte Labyrinthe mit interkurrenten Mittelohreiterungen (z. B. bei Taubstummen); endlich pathologische Veränderungen innerhalb des Schädels, die den Acusticus in seiner Bahn treffen, mit interkurrenten Mittelohreiterungen (z. B. nach überstandener Meningitis cerebrospinalis epidemica).

Auf der Universitäts-Ohrenklinik in Wien hatte ich Gelegenheit, einen bisher in dieser Art noch nicht beschriebenen Fall zu beobachten und zu operieren, im pathologisch-anatomischen Institut daselbst das Felsenbein histologisch zu untersuchen; das Nähere über diesen Fall sei im Folgenden mitgeteilt:

Die 57jährige Federschmückerin Anna A. soll mit 16 Jahren an Chlorose gelitten haben; 1897 stand sie wegen Ulcus ventriculi durch 5—6 Wochen in spitalärztlicher Behandlung, aus der sie geheilt entlassen wurde; 1905 machte Pat. eine schwere Coxitis durch; sonstige Erkrankungen (außer der Ohrenkrankheit) sollen nicht bestanden haben.

Die Ohreiterung aus dem linken Ohr — das rechte war stets gesund — dauerte durch 14 Jahre an, hörte aber zeitweise (mitunter für Monate) ganz auf. Im subjektiven Befinden war keine Änderung zu bemerken, ob das Ohr eiterte oder nicht. Hier und da soll der Ausfluß ein wenig fötid gewesen sein, doch nie besonders. Das Gehör auf dem kranken Ohr war zeitweise sehr schlecht, doch trat oft im Verlaufe einiger Stunden eine auffallende Hörbesserung auf. Rechterseits soll die Pat. stets ein äußerst feines Gehör gehabt haben, so daß sie in großer Entfernung leiseste Geräusche und Flüsterstimme deutlich wahrnahm. Seit Jahren traten zeitweilig Schwindelanfälle auf, die aber nicht von Bedeutung gewesen sein sollen und stets bald vorübergingen, ohne daß die Pat. je gestürzt oder auch nur stärker ins Schwanken gekommen wäre. Übelkeiten, Erbrechen, Kopfschmerzen bestanden niemals. Die Pat. war bis kurz vor ihrem Tode stets bei klarem Bewußtsein, geistig normal, nie besonders erregbar, hat nie Sprachstörungen oder Bewegungsanomalien (Paresen oder dgl.) gezeigt; sie ging bis 4 Tage vor der Operation ihrer Beschäftigung in normaler Weise nach.

Am 5. X. 1909 traten, nachdem kurz vorher die Otorrhöe etwas zugenommen hatte, plötzlich hochintensive Schmerzen in der ganzen linken Kopf-

Digitized by Google
Original from UNIVERSITY OF CALIFORNIA
Generated on 2019-10-24 12:21 GMT / http://hdl.handle.net/2027/uc1.b3252759
Public Domain in the United States, Google-digitized / http://www.hathitrust.org/access_use#pd-us-google

hälfte auf, zugleich Fieber, Übelkeiten und Erbrechen, kein Schwindel, zeitweise leichte Benommenheit.

Am 7. X. 1909 wurde Pat. auf die Ohrenklinik eingeliefert. Bei der Untersuchung zeigte sich der etwas verengte Gehörgang mit reichlichem Eiter erfüllt. Nach Entfernung des Eiters sah man einen Totaldefekt des Trommelfells; genauere Details (ob Reste von Gehörknöchelchen vorhanden etc.) waren nicht deutlich erkenntlich. Die Spülflüssigkeit zeigte deutlichen Schwefelwasserstoffgeruch; doch war bei der chemischen Untersuchung (Chemisches Institut Hofrat E. Ludwig) Schwefelwasserstoff nicht mehr nachweisbar. Die funktionelle Prüfung dieses Ohres ergab Taubheit (bei Anwendung des Lärmapparates am rechten Ohr wird kein einziges, noch so laut in das linke Ohr hineingeschrieene Wort percipiert) sowie kalorische Unerregbarkeit des Vestibularapparates; kein Fistelsymptom.

Nackensteifigkeit, Druckempfindlichkeit der oberen Halswirbelfortsätze, allgemeine Hauthyperalgesie. Kernig bei stärkerer Exkursion beiderseits positiv. Hirnnervenfunktionen (außer N. acusticus) nicht gestört. Leichte Trübung des Sensorium. Temperatur 39·1°.

Interner Befund (Dr. Kühnel): Leichte Dämpfung der rechten Fossa supraspinata; rechts hinten oben vorübergehend Giemen. Herz normal; im Abdomen Fäces tastbar. Sonst nichts Besonderes.

Augenspiegelbefund (Dr. O. Ruttin): Normal.

Bei der sofort (7. X. 1909) vorgenommenen Radikaloperation fand ich im Antrum Cholesteatom. Die Dura der mittleren Schädelgrube erschien, wo sie bloßgelegt wurde, nicht wesentlich verändert. Blutung aus einem Ast der Arteria meningea media und einem Emissar, auf Tamponade stehend. Plastik nach Panse. Jodoformdochttamponade. Occlusivverband. Wegen schlechten Zustandes der Pat. mußte die Operation rasch beendet werden.

Die Temperatur fiel nach der Operation auf 36·8° und blieb die nächsten Tage normal.

8. X.: Klage über Kopfschmerzen und Schmerzen in der Kreuzgegend.

9. X.: Zeitweise Benommenheit. Schmerzen im Kopf, kein Schwindel, keine Sprachstörung. Feste Nahrung wird erbrochen. Nervenstatus unverändert.

10. X.: Pat. ist den ganzen Tag bewußtlos, sie erkennt ihren Mann nicht mehr; nimmt flüssige Nahrung.

11. X.: Bewußtlosigkeit. Pat. läßt unter sich, reagiert auch auf lauten Zuruf nicht mehr. Temperatur 36·8—37·4; Puls 78. Lumbalpunktat trüb. Die Cerebrospinalflüssigkeit entleert sich unter sehr schwachem Druck.

Generated on 2019-10-24 12:21 GMT / http://hdl.handle.net/2027/uc1.b3252759
Public Domain in the United States, Google-digitized / http://www.hathitrust.org/access_use#pd-us-google
Digitized by Google
Original from UNIVERSITY OF CALIFORNIA

12. X.: Bewußtlosigkeit anhaltend. Temp. 37·5. Starke Nackensteifigkeit, dyspnoische Atmung. Kernig deutlich positiv. Kein Babinski; deutliche Hauthyperästhesie, Dermographie.

1/24 p. m. Exitus letalis.

13. X., 8 Uhr früh: Obduktion (Prof. Ghon): Fötide eitrige Meningitis der Hirnbasis und akuter Pyocephalus; Durchbruch eines nußgroßen, fötiden Abscesses des linken Schläfenlappens in das linke Hinterhorn. Weicher Milztumor, Degeneration von Leber und Nieren. Diffuse Bronchitis; ein größerer konfluierend lobulär-pneumonischer Herd im rechten Unterlappen. Part. adhäs. Pleuritis, Verkalkung einiger Lymphdrüsen des rechten Lungenhügels; ein über erbsengroßer, geschrumpfter schwieliger Herd im rechten Oberlappen.

Bakteriologischer Befund im Exsudat der Meningen: 1. sehr reichlich Gram-negative kurze Bacillen; 2. Gram-positive kurze Bacillen und Fäden; 3. spärlich Gram-negative dicke Bacillen; 4. spärlich Gram-positive runde Kokken.

Histologische Untersuchung des Felsenbeines.

Die Obduktion fand 16½ Stunden nach dem eingetretenen Tode statt. Unmittelbar im Anschluß daran wurde das rechte Felsenbein herausgesägt, der hintere Bogengang wurde an seiner Kuppe eröffnet, aller überflüssige, d. h. nicht zur histologischen Untersuchung bestimmte Knochen wurde entfernt und das Präparat in 10%igem Formol fixiert. Das Präparat wurde in 4%iger Salpetersäure entkalkt, u. zw. durch 3 Wochen bei anfangs täglicher (die ersten 2 Wochen), später (3. Woche) zweitägiger Erneuerung der Flüssigkeit. Entsäuerung in 5%iger Natrium sulfuricum-Lösung (24 Stunden bei Wechsel der Flüssigkeit nach 12 Stunden), Auswaschen in fließendem Wasser (durch mehrere Tage), Entwässerung in absolutem Alkohol (48 Stunden), Einbetten in dünnem, dann in dickem Celloidin; das auf Stabilith befestigte Präparat wurde noch für einige Tage in 70%igen Alkohol gelegt.

Nunmehr wurden 618 Serienschnitte zu 14—20 μ angefertigt; da aber jeder 3. Schnitt behufs eventuell späterer Kontrolle eliminiert wurde, verblieben bloß 413 Serienschnitte, die gefärbt und untersucht wurden. Die Färbung wurde typisch mit Hämalaun und Eosin vorgenommen.

Mittelohr: Die Labyrinthwand erscheint von einer stark entzündlich infiltrierten Schleimhaut bedeckt, die von großen Gefäßen durchsetzt ist und ein deutliches, mehrreihiges Cylinderepithel trägt. In der Schleimhaut der Nische des ovalen Fensters finden sich reichliche cystische Hohlräume, die mit Schleim und großen blasigen Zellen gefüllt sind. Dieselben Veränderungen zeigt die Schleimhaut auch in der Nische des runden Fensters. Die Membrana secundaria des letzteren erweist sich als vollständig intakt. Der Stapes ist vollkommen normal.

Digitized by Google
Original from UNIVERSITY OF CALIFORNIA
Generated on 2019-10-24 12:21 GMT / http://hdl.handle.net/2027/uc1.b3252759
Public Domain in the United States, Google-digitized / http://www.hathitrust.org/access_use#pd-us-google

Das Antrum ist teils mit geschichtetem Pflasterepithel, teils mit Cylinderepithel bedeckt; beide Epithelarten sind gegeneinander scharf abgegrenzt. Die bindegewebige subepitheliale Schichte ist cerebralwärts durch einen Knochendefekt mit der Dura in Verbindung. Hier fängt die makroskopisch konstatierte Fistel an (Fig. 1). Einige Schnitte nach auswärts findet man bereits die scharfen Ränder des Knochendefektes und zwischen denselben ein cerebralwärts wachsendes, zellreiches Granulationsgewebe, das bereits die Dura durchbrochen hat und zwischen den verdickten Durarändern zapfenförmig empor-

Fig. 1.

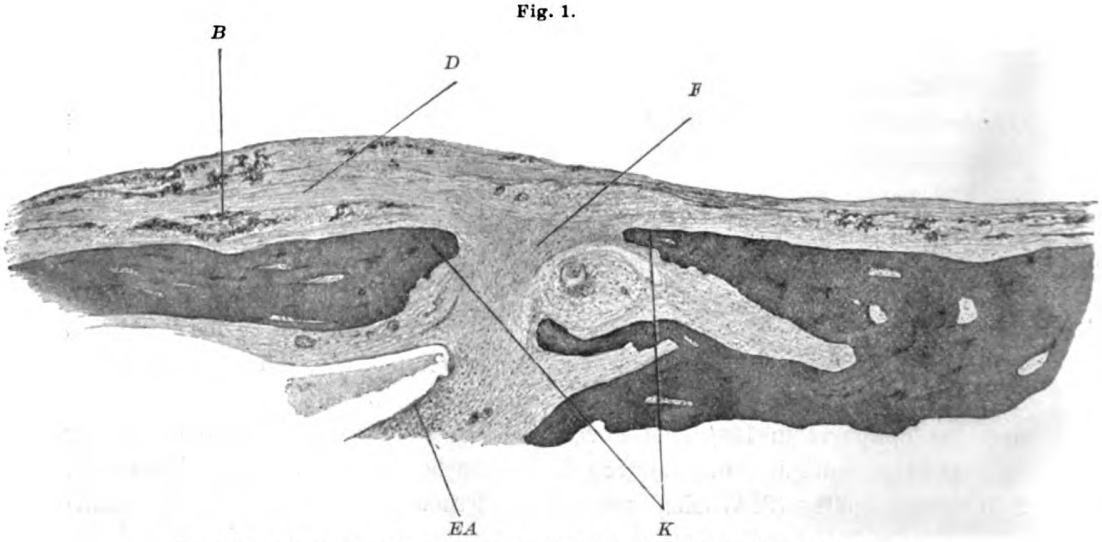

Schnitt durch den peripheren Teil der Fistel (senkrecht zur Pyramidenachse).
B = Bakterienhaufen, *D* = Dura der mittleren Schädelgrube, *EA* Eiteransammlung, *F* = Fistel, *K* Knochenränder der Fistel.

ragt. Dieses Granulationsgewebe ist ebenso wie die umgebende Dura mit dunkelgefärbten Massen (Bakterienhaufen?) teils bedeckt, teils durchsetzt (Fig. 2).

Knöcherne Labyrinthkapsel: Selbe ist sowohl im Bereiche der mittleren wie hinteren Schädelgrube sowie gegen die Paukenhöhle allenthalben intakt. Die Interglobularräume bieten nichts Besonderes.

Schnecke: In der Basalwindung liegt den Wänden des perilymphatischen Raumes sowohl der Scala tympani wie vestibuli ein halbmondförmiger Streifen einer körnigen, rötlich gefärbten Masse auf: geronnene Perilymphe. Die Reißnersche Membran ist hier ein wenig deprimiert; an ihrer dem Ductus cochlearis zugewendeten Seite liegt eine dünne Schichte einer rötlich gefärbten körnigen Masse auf: geronnene Endolymphe. Die Cortische Membran ist abgelöst und liegt ebenfalls der Reißnerschen Membran innen an.

Digitized by Google
Original from UNIVERSITY OF CALIFORNIA
Generated on 2019-10-24 12:21 GMT / http://hdl.handle.net/2027/uc1.b3252759
Public Domain in the United States, Google-digitized / http://www.hathitrust.org/access_use#pd-us-google

Vom Cortischen Organ ist nur ein unregelmäßiger Zellhaufen zu sehen, in dem man noch die Struktur der Cortischen Pfeiler erkennt. Die Zellen der Stria vascularis enthalten ziemlich reichlich Pigment. In den Schnitten, die die Basalwindung allein treffen, ist eine deutliche Ektasie des Ductus cochlearis zu erkennen, und zwar hat diese anfangs Gewölbeform und geht dann in die Spitzgiebelform über. In diesem untersten Teil der Basalwindung findet

Fig. 2.

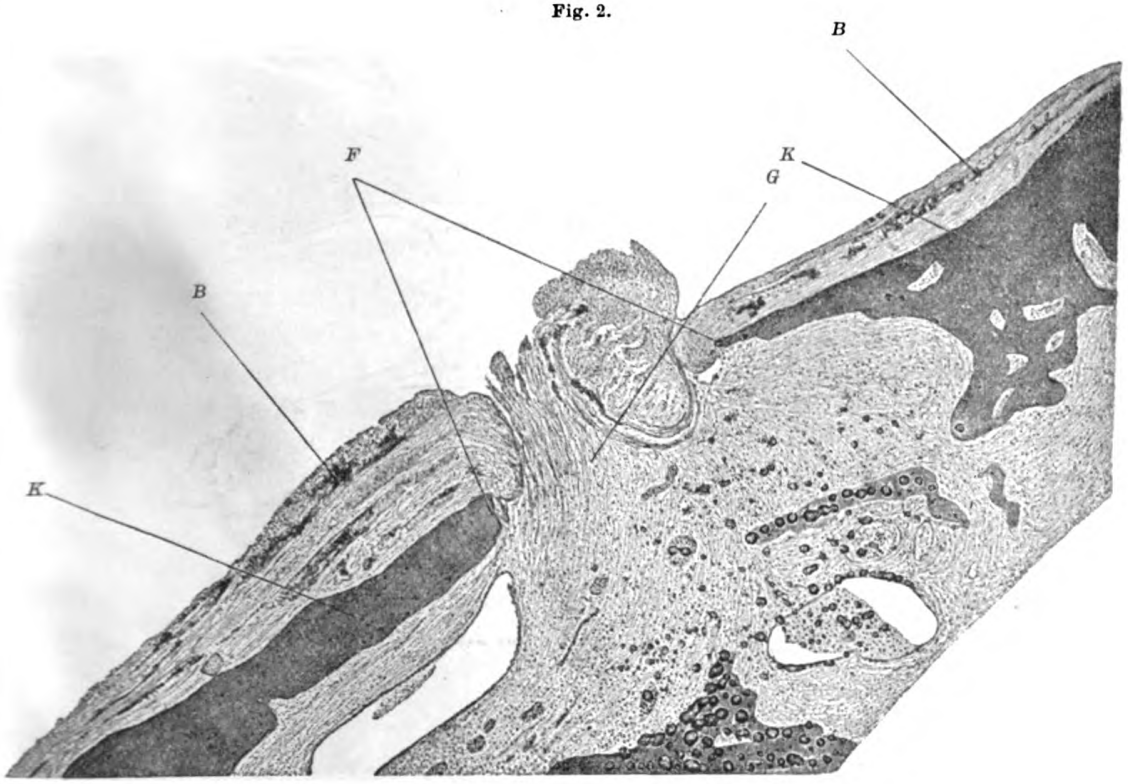

Schnitt durch den zentralen Teil der Fistel (senkrecht zur Pyramidenachse).
B = Bakterienhaufen, F = Fistelränder, G = Granulationsgewebe, K = Knochen.

man an Stelle des Cortischen Organs auf der Basilarmembran nur eine dünne undefinierbare Lage undeutlicher Zellen. Die Reißnersche Membran wird in ihrer ektatischen Lage durch einen vom oberen Ende des Ligamentum spirale zur Lamina spiralis ossea ziehenden Bindegewebspolster erhalten. Das Bindegewebe dieses Stranges besitzt stern- und spindelförmige Bindegewebszellen von nahezu demselben Typus wie im Ligamentum spirale selbst. Die dem

Digitized by Google
Original from UNIVERSITY OF CALIFORNIA
Generated on 2019-10-24 12:21 GMT / http://hdl.handle.net/2027/uc1.b3252759
Public Domain in the United States, Google-digitized / http://www.hathitrust.org/access_use#pd-us-google

perilymphatischen Raume zugewendete Seite dieses Bindegewebsstranges ist wenigstens stellenweise mit Endothelzellen bekleidet. Auch an denjenigen Stellen, an denen dieser Bindegewebsstrang nicht mehr vorhanden ist und die Reißnersche Membran bereits normale Lage hat, sind nur mehr undeutliche Reste von Cortischem Organ und Cortischer Membran zu sehen (Fig. 3).

Fig. 3.

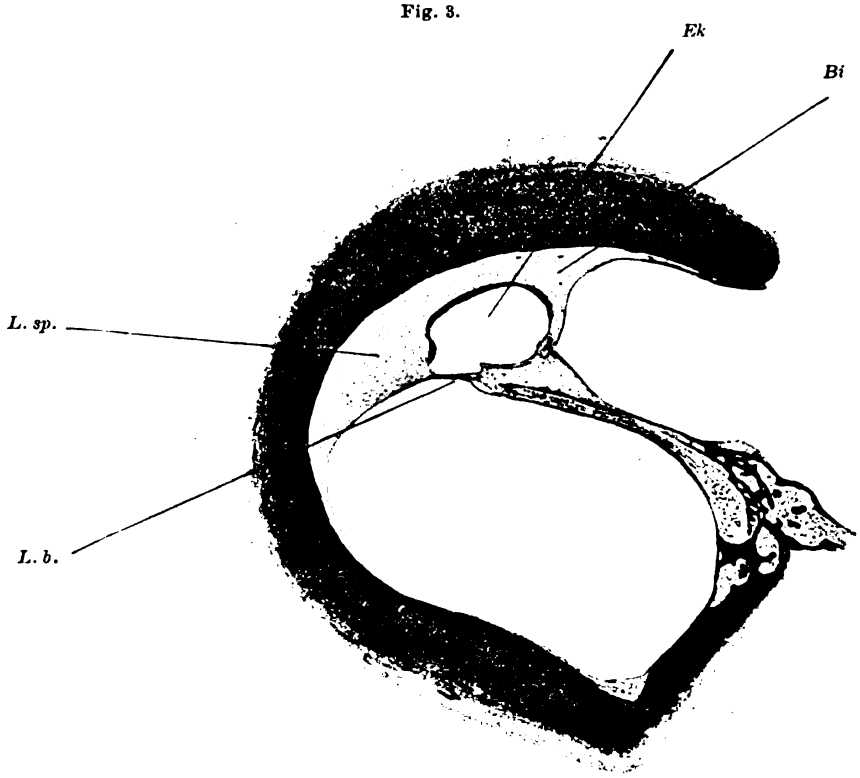

Schnitt durch die Basalwindung der Schnecke (senkrecht zur Pyramidenachse).
Bi = Bindegewebspolster, *Ek* = Ektasie des Ductus cochlearis, *L. b.* = Lamina basilaris, *L. sp.* = Ligamentum spirale.

In den übrigen Windungen ist die Reißnersche Membran in der Höhe des Cortischen Organs geknickt und an dieser Stelle demselben aufliegend. An der Stelle dieser Knickungen findet sich etwas geronnene Endolymphe. Das Cortische Organ ist in allen Windungen viel deutlicher als in der Basalwindung; insbesondere sind die Cortischen Pfeiler sehr gut erkennbar. Von den übrigen Zellen sind wohl Kerne und Protoplasma zu sehen, doch sind die Zellgrenzen undeutlich.

Generated on 2019-10-24 12:21 GMT / http://hdl.handle.net/2027/uc1.b3252759
Public Domain in the United States, Google-digitized / http://www.hathitrust.org/access_use#pd-us-google
Digitized by Google
Original from UNIVERSITY OF CALIFORNIA

Vestibularapparat: Utriculus und Sacculus zeigen keine abnormen Verhältnisse. Der Utriculus ist von einer feinkörnigen, schwach rosa gefärbten

Fig. 4.

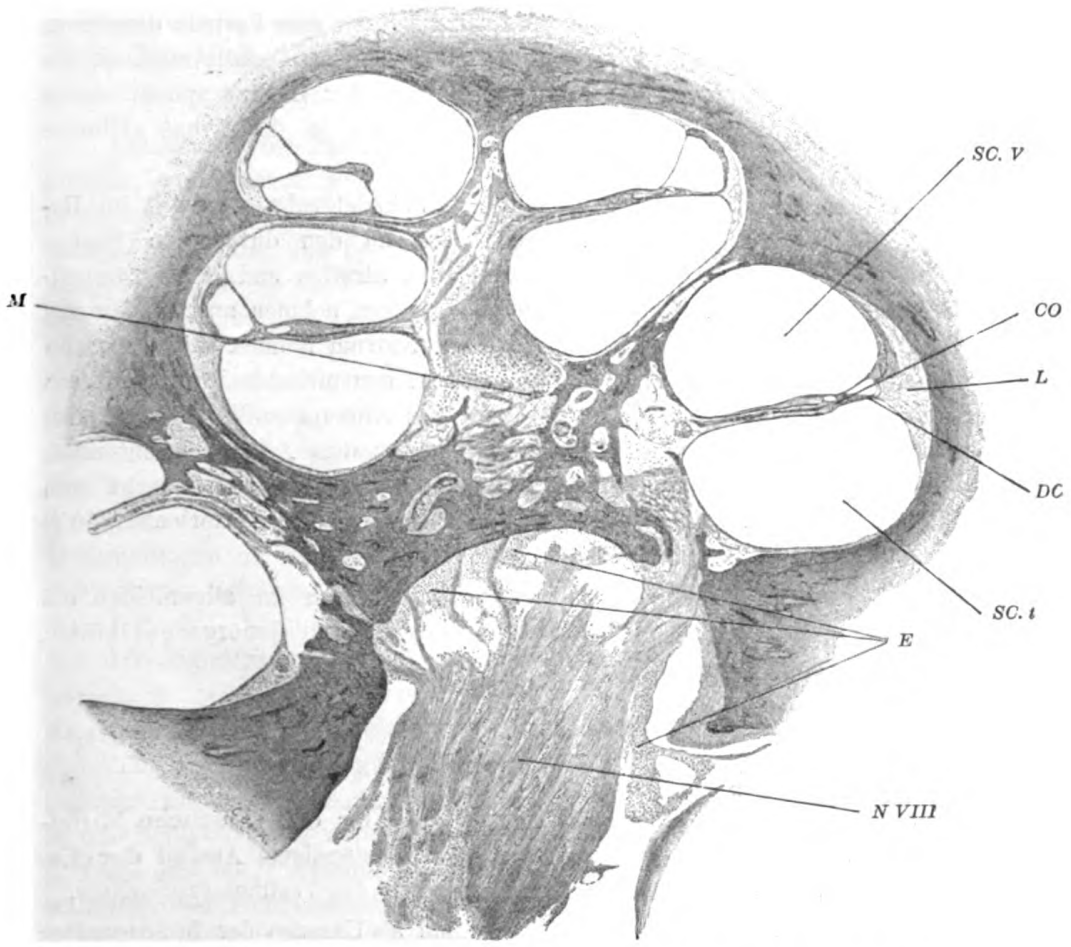

Schnitt durch die Schnecke und den inneren Gehörgang (senkrecht zur Pyramidenachse).

N VIII = Nervus octavus, *E* = Eiter, *M* = Modiolus, *SC. t* = Scala tympani, *SC. V* = Scala vestibuli, *L* = Ligamentum spirale, *CO* = Cortisches Organ, *DC* = Ductus cochlearis (der Bezeichnungsstrich gehört bis in das Lumen verlängert.

Masse (geronnene Endolymphe) erfüllt. Auch die Bogengänge erscheinen normal.

Digitized by Google
Original from UNIVERSITY OF CALIFORNIA
Generated on 2019-10-24 12:21 GMT / http://hdl.handle.net/2027/uc1.b3252759
Public Domain in the United States, Google-digitized / http://www.hathitrust.org/access_use#pd-us-google

Nervus octavus: Der Nervenstamm zeigt im inneren Gehörgang an einer Stelle die bekannten kadaverösen (?) Veränderungen mit reichlichen Amyloidkugeln. Während der Nerv selbst im übrigen nicht verändert erscheint, sind in seiner Scheide reichlich Rundzellen (polynucleäre Leukocyten). Diese Eiterkörperchen sind besonders reichlich im Fundus des inneren Gehörganges angesammelt, wo sie zwischen den in den Tractus spiralis foraminulentus eintretenden Nervenbündeln liegen (Fig. 4). Nach dem Eintritt des Nerv in den Modiolus zeigen weder Nerv noch Ganglienzellen im Canalis modioli, im Rosenthalschen Kanal und zwischen den Blättern der Lamina spiralis ossea keine pathologischen Verhältnisse. Die Nervenfasern in den Areae cribosae zeigen keine deutlichen Veränderungen.

Dura mater: Die Dura der mittleren Schädelgrube erscheint im Bereiche über der Schnecke normal. Doch schon an den durch den Stapes gehenden Schnitten ist dieselbe von dunkelblauen Streifen und Flecken durchsetzt (Bakterienhaufen?). Diese Streifen und Flecken nehmen an Ausdehnung und Zahl zu, je mehr sich die Schnitte dem Antrum nähern. Im Bereiche der daselbst vorhandenen, schon makroskopisch konstatierten Fistel tritt die Dura mit dem subepithelialen Bindegewebe des Antrum in Verbindung. Im Zentrum dieser Partie wird die Dura von den aus dem Antrum wachsenden Granulationsmassen durchbrochen. Der Rand dieses Duradefektes zeigt sich verdickt; die Dura ist hier mit dunkelgefärbten Massen (Bakterienhaufen?) durchsetzt (s. Fig. 2).

Die Dura der hinteren Schädelgrube erweist sich im allgemeinen als normal; nur dort, wo sie die Auskleidung des inneren Gehörganges bildet, zeigt sie sich etwas verdickt.

* * *

In dem vorliegenden Fall handelt es sich also um eine chronische Mittelohreiterung und Cholesteatom des Antrum mit vollständigem Ausfall der Labyrinthfunktion, d. h. Taubheit und Unerregbarkeit des Vestibularapparates.

Nach der klinischen Erfahrung hätte man als Ursache der funktionellen Labyrinthausschaltung eine eitrige Labyrinthitis annehmen müssen. Eine operative Eröffnung des Labyrinthes, die bei dieser Annahme indiziert gewesen wäre, wurde durch den schlechten Zustand der Pat. während der Narkose, der eine schleunige Beendigung der Operation notwendig machte, verhindert. Diesem Zufall ist es zu verdanken, daß eine histologische Untersuchung des Labyrinths vorgenommen werden konnte.

Schon die Obduktion des Falles brachte die überraschende Tatsache, daß hier nicht nur eine fötide eitrige Basalmeningitis, sondern auch ein link-

Digitized by Google
Original from UNIVERSITY OF CALIFORNIA
Generated on 2019-10-24 12:21 GMT / http://hdl.handle.net/2027/uc1.b3252759
Public Domain in the United States, Google-digitized / http://www.hathitrust.org/access_use#pd-us-google

seitiger Schläfelappenabsceß bestand, obgleich klinisch keinerlei Anhaltspunkte für den Absceß bestanden hatten, wenn auch zur Zeit der Einlieferung der Pat. die bestehenden Meningitissymptome die eines Hirnabscesses verwischt haben mochten. Jedenfalls ist es bemerkenswert, daß die Pat. bis 3 Tage vor der Operation an keinerlei subjektive Beschwerden (keine Kopfschmerzen, keinen Schwindel etc.) noch irgend welche, auch noch so geringfügige Sprachstörungen litt, was bei dem linksseitigen Sitze des Abscesses und seiner Größe, die einen Durchbruch in den Ventrikel herbeiführte, immerhin auffallend erscheint.

Daß auch bei linksseitigem Schläfelappenabszeß Sprachstörungen fehlen können, wurde schon von anderen Autoren beobachtet. Ich selbst habe außer dem vorliegenden Fall noch zwei andere Fälle mit linksseitigem Schläfelappenabsceß beobachtet und operiert, in denen nicht die geringste Sprachstörung vorgelegen war.

In dem einen Fall hatte es sich um ein 19jähriges Mädchen mit linkseitiger chronisch-eitriger Mittelohrentzündung gehandelt, die sich bis 8 Tage vor ihrer Einlieferung auf die Ohrenklinik vollständig wohl gefühlt hatte; niemals Schwindel, kein Erbrechen, kein Fieber, keinerlei Sprachstörung. Erst in der letzten Woche Kopfschmerzen, die sich von Tag zu Tag steigerten. Die otologische Untersuchung ergab Totaldestruktion des Trommelfells; reichliche Granulationen im Mittelohr. Kein spontaner Nystagmus, kein Schwindel, keine subjektiven Gehörsempfindungen, kein Fistelsymptom; positiver kalorischer Nystagmus; Gehör links für Konversationsstimme 150 *cm* (mit Lärmapparat). Bei der sogleich vorgenommenen Radikaloperation fand ich im Antrum Cholesteatom bei inniger Verwachsung der Cholesteatommembran mit dem Knochen. Die Dura der mittleren Schädelgrube war abnorm tiefstehend; über dem Tegmen tympani lag die Dura frei, war verdickt, ödematös, mit Granulationen und Eiter belegt. Nach Incision der Dura machte ich einen Einstich in den Schläfelappen, wobei sich ca. 25 cm^3 stark fötider Eiter entleerten. Am 2. Tage post op. trat Exitus ein. Die Obduktion (Dr. Wiesner) ergab: Älterer, walnußgroßer Schläfelappenabsceß mit pyogener Membran; Durchbruch in den linken Seitenventrikel mit konsekutivem Pyocephalus. Frische eitrige Meningitis, besonders über Stamm, Medulla und Kleinhirn, auf die Konvexität fortschreitend . . .

Der 2. Fall betraf einen 14jährigen Knaben, der bis wenige Wochen vor der Einlieferung des Pat. auf die Ohrenklinik ohrgesund gewesen sein soll. Bei der Untersuchung (22. XI. 1909) stellte ich die Diagnose auf eitrige Sinusthrombose und nahm sofort die Sinusoperation und Jugularisunterbindung vor.

Digitized by Google
Original from UNIVERSITY OF CALIFORNIA
Generated on 2019-10-24 12:21 GMT / http://hdl.handle.net/2027/uc1.b3252759
Public Domain in the United States, Google-digitized / http://www.hathitrust.org/access_use#pd-us-google

Nach kurzer Besserung des Zustandes traten meningitische Symptome auf: Somnolenz, Nackensteifigkeit, Druckempfindlichkeit der Wirbel, Dermographie, Kernig, aufgehobener Patellarsehnenreflex, träge Pupillenreaktion, Perseveration, Retentio urinae, hohes Fieber 39·4—40·4°, Puls 120, inäqual. Der Zustand besserte sich nach einer Woche zusehends und Pat. konnte nach Ablauf von 3 Wochen bis auf die geringfügige Nachbehandlung der normal heilenden Operationshöhle als geheilt betrachtet werden. Nach einigen Monaten (April 1910) trat plötzlich eine Verschlechterung des Allgemeinbefindens auf, die auf die Möglichkeit eines latenten Hirnabscesses hinwies, obgleich keinerlei Sprachstörungen bestanden. Ich machte deshalb eine Probeincision in den Occipitallappen, wobei sich ein großer Abscess entleerte. Nach einigen Tagen ergab eine Incision in den linken Schläfenlappen ebenfalls ein positives Resultat. Bei der Obduktion (Dozent Dr. Bartel) fand sich ein großer Schläfelappen-Occipitallappenabsceß, der möglicherweise aus zwei konfluierenden hervorgegangen war; außerdem eine frische Encephalitis des ganzen linken Schläfelappens.

In allen drei eben erwähnten, von mir beobachteten und operierten Fällen bestanden verhältnismäßig große, zum Teil ältere Schläfelappenabscesse der linken Seite ohne irgend eine Sprachstörung, so daß sich hier wieder der paradoxe Ausspruch „das wichtigste Symptom eines Hirnabscesses ist seine Symptomlosigkeit" bewahrheitet.

Das wichtigste Ergebnis der histologischen Untersuchung liegt in dem völligen Mangel eines Übergreifens der Mittelohreiterung auf das Labyrinth, so daß hier also die Ausschaltung der Labyrinthfunktion nicht auf eine Eiterinvasion ins innere Ohr zurückzuführen ist.

Als Erklärung für diese Erscheinung lassen sich vielmehr zwei Momente geltend machen: 1. die partielle Ektasie des Ductus cochlearis und 2. die Eiteransammlung im Meatus auditorius internus.

Die partielle Ektasie des Ductus cochlearis im Anfangsteil der Basalwindung im Verein mit dem beschriebenen Bindegewebspolster am Ligamentum spirale, die die Reißnersche Membran in ihrer ektatischen Lage fixiert hält, andrerseits die diese Ektasie gleichsam kompensierende Depression der Reißnerschen Membran in der Basalwindung nahe dem Übergang der ersten in die zweite Schneckenwindung lassen es wahrscheinlich erscheinen, daß sich vor längerer Zeit in der Schnecke ein leicht entzündlicher Prozeß abgespielt hat, der bekanntlich oft imstande ist, Taubheit zu bewirken, wie dies ja auch bei Taubstummen wiederholt beobachtet wurde. Nun erfahren wir aber aus der Anamnese (die von ihrem Mann, einem Krankenwärter, stammt, dem in-

Generated on 2019-10-24 12:21 GMT / http://hdl.handle.net/2027/uc1.b3252759
Public Domain in the United States, Google-digitized / http://www.hathitrust.org/access_use#pd-us-google
Digitized by Google
Original from UNIVERSITY OF CALIFORNIA

folge seines Berufes immerhin einige Verläßlichkeit in seinen Beobachtungen zuzutrauen ist), daß die Pat. auf dem rechten Ohr stets ein tadelloses Gehör hatte, daß hingegen das linke Ohr an Schwerhörigkeit litt, die sich zeitweilig sehr bemerkbar machte, doch trat zuweilen für Stunden eine auffallende Hörverbesserung auf. Nach diesen Mitteilungen, die doch nicht ganz zu übergehen sind, da seitens der Pat. auf das Hörvermögen dieses Ohres durch öfters angestellte Hörprüfungen speziell Bedacht genommen wurde, wäre wohl anzunehmen, daß einige Zeit vor der Operation keine komplette Taubheit bestanden hatte, daß diese vielmehr mit dem Einsetzen der akuten Erscheinungen auftrat. Hierfür wäre nur die Kompression der Nervenfasern im Grunde des Porus acusticus internus durch das eitrige Exsudat verantwortlich zu machen.

Auch für die Unerregbarkeit der Vestibularisfasern ist in den histologischen Präparaten kein Grund ersichtlich als die Nervenfaserkompression durch das eitrige Exsudat, da doch seit Jahren bis einige Zeit vor der akuten Attacke noch leichte Schwindelanfälle aufgetreten waren, ein Zeichen, daß zu dieser Zeit die Erregbarkeit des Nervus vestibularis noch nicht ganz erloschen gewesen sein dürfte; denn eine zentrale Ursache des Schwindels, die zuweilen vorkommt, dürfte in diesem Falle (außer in der letzten Zeit des Lebens) kaum anzunehmen sein.

Es liegt also der überaus seltene Fall vor, daß eine Mittelohreiterung den Knochen über dem Antrum cavi tympani usuriert und einen Schläfelappenabsceß induziert hat[1]); von hier aus breitete sich die eitrige Meningitis aus, die über die Felsenbeinkante in den Porus meatus auditorius kroch und ihr Exsudat hauptsächlich im Grunde des letzteren zur Geltung brachte, wodurch die in das Labyrinth eintretenden Nervenfasern allseitig komprimiert wurden.

Wenn es auch zweifellos erscheint, daß es sich um ein infolge der Ektasie des Ductus cochlearis minderwertiges Labyrinth handelt, so dürfte der Fall doch darauf hinweisen, daß mitunter eine Schädigung der Nervenfasern des Acusticus in ihrem intrakraniellem Verlaufe durch ein eitriges Exsudat, also auch durch Kompression, Ausfallserscheinungen zeitigen kann, wie wir sie

---

[1]) Daß die Meningitis vor dem Absceß bestanden haben sollte, ist schon deshalb unwahrscheinlich, da Danelon in einer Zusammenstellung von Fällen unserer Klinik fand, daß Cholesteatom und Meningitis nie allein gefunden wurden; stets waren, wenn schon eine Komplikation vorlag, andere intrakranielle Komplikationen mit oder ohne Meningitis vorhanden. (Monatsschr. f. Ohrenheilk., 1909, Nr. 5.)

Digitized by Google
Original from UNIVERSITY OF CALIFORNIA
Generated on 2019-10-24 12:21 GMT / http://hdl.handle.net/2027/uc1.b3252759
Public Domain in the United States, Google-digitized / http://www.hathitrust.org/access_use#pd-us-google

bisher meist nur bei Erkrankungen des Labyrinths selbst beobachten konnten.

* * *

Zum Schlusse erlaube ich mir, Herrn Hofrat Prof. Dr. A. Weichselbaum für die liebenswürdige Durchsicht der Präparate und Kontrolle meiner Befunde meinen wärmsten und aufrichtigsten Dank auszusprechen.

Für den wissenschaftlichen Teil verantwortlicher Redakteur: Dr. Ernst Urbantschitsch, Dr. Otto Kahler.
Herausgeber, Eigentümer und Verleger: Urban & Schwarzenberg.

Druck von Gottlieb Gistel & Cie., Wien, III., Münzgasse 6.

Digitized by Google
Original from UNIVERSITY OF CALIFORNIA
Generated on 2019-10-24 12:21 GMT / http://hdl.handle.net/2027/uc1.b3252759
Public Domain in the United States, Google-digitized / http://www.hathitrust.org/access_use#pd-us-google

MONATSSCHRIFT FÜR OHRENHEILKUNDE
UND
LARYNGO-RHINOLOGIE.

XLV. Jahrg. 1911. 6. Heft.

Nachdruck verboten.

Laryngo-Rhinologischer Teil.

Original-Artikel.

Sehstörungen, durch Affektionen der Nase bedingt.

Von Dozent Dr. **Egmont Baumgarten** in Budapest.

Es wurden in dieser Monatsschrift (1910, Nr. 9) mehrere interessante Beobachtungen von mir mitgeteilt und da sich neuerdings mehrere ähnliche Fälle meldeten, will ich auch diese mitteilen, da jeder einzelne Fall verdient, daß wir uns mit ihm gründlich beschäftigen. Die Kranken wurden mir vom Augenarzte zugewiesen, da in jedem Falle das Bestehen einer Nebenhöhlenaffektion vermutet wurde. Wie ich in der vorigen Publikation schon hervorhob, ist es selten, daß in diesen Fällen eine Nebenhöhleneiterung vorliegt. Ist aber eine solche vorhanden, so ist es selbstverständlich, daß dieselbe sofort operativ behandelt wird, und zwar radikal, da die Gefahr für das Auge, solange die Eiterung besteht, immer vorhanden ist und eine Verzögerung für das Sehvermögen ominös werden kann. Wenn in der Nase keine Eiterung vorhanden ist, aber auffallendere Veränderungen gefunden werden, wie zum Beispiel in mehreren Fällen eine große Bulla ethmoidalis oder eine größere Hypertrophie der mittleren Muschel, so ist deren sofortige Entfernung ebenso angezeigt als der Eingriff bei den Nebenhöhleneiterungen. Aber auch in jenen Fällen, wenn der Augenarzt eine nasale Ursache der Sehstörung vermutet, in denen ich nur eine geringe Veränderung in der Nase finde, sehe ich von nun an, gestützt auf eine Anzahl von Fällen mit glänzenden Resultaten, indiziert, den folgenden Vorgang zu befolgen. Ich cocainisiere die kleine Hervorwölbung der mittleren Muschel, pinsele nachher mit einer Adrenalinlösung und warte ab, ob nicht schon dadurch eine Besserung erzielt wird. In mehreren Fällen war dies auch eingetroffen, in diesen Fällen kann ein gewisser Erfolg a priori versprochen werden. Ich entferne dann von den mittleren und hinteren Siebbeinzellen so viel, daß die vordere Wand der Keilbeinhöhle freiliegt, und lasse das Auge untersuchen. Ist sofort eine Besserung von Seite des Pat. bestätigt, so warte ich zu, wenn nicht, eröffne ich die Keilbeinhöhle. Ist sie leer und starke Schwellung der Schleimhaut vorhanden, so trachte ich, auch von dieser Teile zu entfernen. Dies letztere tue ich auch, wenn die Besserung nach Entfernung

Digitized by Google
Original from UNIVERSITY OF CALIFORNIA
Generated on 2019-10-24 12:21 GMT / http://hdl.handle.net/2027/uc1.b3252759
Public Domain in the United States, Google-digitized / http://www.hathitrust.org/access_use#pd-us-google

der Muschel und der Siebbeinzellen nur eine geringe ist. Alle diese letzteren Eingriffe, mit gehöriger Vorsicht ausgeübt, können keinerlei üble Folgen haben.

In der vorigen Arbeit wurden 6 Fälle von Sehstörungen mitgeteilt.

Fall 7. Papillitis chronica.

Der Pat. wurde mir von Dr. Fejér mit folgendem Befunde überwiesen: „Visus beiderseits $^5/_{30}$, zentrales Farbenskotom, Papillitis chronica, Verdacht auf Nebenhöhlenaffektion.“ Abnahme der Sehkraft seit mehreren Wochen, am rechten Auge begonnen.

In der Nase links fast keine Veränderung und reicht die mittlere Muschel fast bis zum Septum, rechterseits berührt sie dieselbe, weshalb ich auf dieser Seite die Muschel entferne, so weit, daß die Sinuswand zugänglich wird, und eröffne ich dann den Sinus sphenoidalis. Der Sinus ist leer, nur die Schleimhaut ist stark geschwellt. Im Momente der Eröffnung wird Pat. ohnmächtig, was wahrscheinlich Cocainisierung sein mag, doch dauert dies nur einige Sekunden, worauf er sich schnell erholt. Nach halbstündiger Ruhe führe ich ihn auf die Augenabteilung, wo konstatiert wird, daß das Farbenskotom verschwunden ist. Den dritten Tag Visus beiderseits $^5/_{20}$, den fünften Tag $^5/_7$: kann Schrift Nr. V lesen. Papillitis besteht noch, hat sich aber nach 14 Tagen gebessert.

Obwohl linkerseits kein Eingriff vorgenommen wurde, besserte sich das Sehvermögen auch auf dieser Seite. Die Schwellungen der Schleimhaut der Siebbeinzellen und der Keilbeinhöhle erzeugten nicht nur Zirkulationsstörungen derselben Seite, sondern auch kollateral der anderen Seite, weshalb auch die Behebung der Zirkulation der einen Seite auch auf die Sehstörung der anderen Seite von Einfluß war.

Fall 8. Neuritis retrobulbaris.

Mann, Visus rechts $^5/_{20}$, links $^5/_5$. Am rechten Auge zentrales Farbenskotom, in geringem Grade auch auf der linken Seite. Spiegelbefund normal. Neuritis retrobulbaris (Dr. Fejér).

In der Nase die mittlere Muschel vorspringend, kleine Knochenblase, derselbe Befund an der anderen Seite, nur geringer. Unter dem Eindrucke des früheren Falles Resektion der Muschel und Blase nur rechts. Unmittelbar nach der Operation das Farbenskotom links ganz geschwunden, rechts kaum mehr vorhanden. Visus rechts $^5/_7$? Pat. nach einigen Tagen ausgeblieben, muß sich aber gut fühlen, denn sonst hätte er sich bei Dr. Fejér gemeldet, da dieser auch der Augenarzt seiner Krankenkassa ist.

Fall 9. Neuritis acuta. (Demonstration in der Gesellschaft der Ärzte, Februar 1911.)

Das 20jährige Mädchen wurde mir im Novemben 1910 von der Augenabteilung mit folgendem Befunde von Dr. Fejér zugewiesen: Visus rechts $^5/_5$,

Digitized by Google
Original from UNIVERSITY OF CALIFORNIA
Generated on 2019-10-24 12:21 GMT / http://hdl.handle.net/2027/uc1.b3252759
Public Domain in the United States, Google-digitized / http://www.hathitrust.org/access_use#pd-us-google

links $^5/_{15}$. Links Neuritis acuta. Zentrales Farbenskotom für Rot und Grün. Verdacht auf Nebenhöhlenerkrankung. Pat. erkrankte vor 3 Wochen an Influenza, hatte starke Kopfschmerzen, linkes Auge sieht seit 6 Tagen täglich schlechter.

In der rechten Nasenseite normaler Befund, links ebenfalls, nur besteht in der Gegend der Mitte der mittleren Muschel eine mit normaler Schleimhaut bedeckte knöcherne Auftreibung, die das Septum stark drückt. Wie ich schon in meiner früheren Mitteilung hervorgehoben habe, ist jede solche ethmoidale Bulle, auch wenn sie keinerlei Atmungshindernis bildet, in einem solchen Falle sofort zu beseitigen, da bei diesem Befunde man fast mit Bestimmtheit bei akuten Fällen von Sehstörung auf einen glänzenden Erfolg rechnen kann. Aber selbst bei nicht akuten Fällen ist der Erfolg meist ein sehr guter, also auch bei chronischen Fällen muß die Bulla in jedem Falle entfernt werden.

Ich entfernte auch in diesem Falle sofort die Bulla. Die Bulla war nicht kugelig, sondern länglich. Die Knochenschale war dünn, im Innern der Blase Granulationen und ödematöse Schleimhaut. Die Bulla reichte weit nach hinten, weshalb die Operation länger dauerte, da die Entfernung des hinteren Anteiles recht schwierig war, hinten war die Knochenschale sehr hart und schmerzhaft.

Als wir den vierten Tag die Pat. untersuchten, war Visus $^5/_7$ und das Farbenskotom geschwunden. Wie wir sehen, ist diese letztere Erscheinung bei allen beobachteten Fällen, in welchen ein Farbenskotom vorhanden war, das erste Zeichen der Besserung. Das zweite Zeichen ist, wenn Kopfschmerzen vorhanden waren, daß dieselben ganz schwinden oder wesentlich sich nach der Operation sofort bessern.

Den zehnten Tag war Visus bereits $^5/_5$, die Innenränder der Papille noch verschwommen, was noch Ende Januar sichtbar war, denn die Neuritis ist noch nicht ganz geheilt.

Fall 10. Neuritis acuta. (Demonstration in der Gesellschaft der Ärzte, Februar 1911.)

Dieser Fall ist sehr lehrreich und dürfte ein solcher bisher kaum noch beschrieben sein; die Erblindung ist ebenso schnell entstanden, als sie durch die Operation in der Nase geheilt wurde.

Der junge Mann ist Mitglied der kaufmännischen Krankenkasse und ist im Vorjahre im Dezember mit Kopfschmerzen der linken Seite erkrankt, er hat innerhalb von fünf Tagen das Sehvermögen am linken Auge gänzlich verloren.

Dr. Vermes sandte ihn mit dem folgenden Befunde zu mir in die Ordination: „Linkerseits fast absolutes zentrales Skotom, er sieht die vor das Auge gehaltene Hand nicht, nur die Fingerspitzen. Neuritis axillaris. Die Konturen der Papille verschwommen, die Papille röter."

Digitized by Google
Original from UNIVERSITY OF CALIFORNIA
Generated on 2019-10-24 12:22 GMT / http://hdl.handle.net/2027/uc1.b3252759
Public Domain in the United States, Google-digitized / http://www.hathitrust.org/access_use#pd-us-google

In der linken Nasenseite ist die mittlere Muschel stark geschwollen, vom mittleren Nasengange entleert sich dicker Eiter, der pulsiert. Dies ist gewiß ein Zeichen des starken Druckes. Es besteht daher eine Ethmoiditis acuta purulenta, wahrscheinlich auch eine Sinusitis frontalis, da bei Durchleuchtung diese Seite viel dunkler ist, doch ist der Druck auf die Stirnhöhlengegend nicht schmerzhaft. Nach Cocainisierung und Adrenalisierung der mittleren Muschel und deren Umgebung berichtet Pat. bereits, daß er eine Lichtempfindung am kranken Auge wahrnehmen kann. Die Operation erfolgte sogleich. Amputation der mittleren Muschel, Eröffnung und Entfernung der Siebbeinzellen mit der Knochenzange soweit nach außen und hinten, bis sich absolut kein Eiter mehr zeigt und bis die Wundflächen ganz normal aussehen. Es entstand durch die Entfernung eine haselnußgroße Höhle, welche mit Jodoformgaze ausgefüllt wird.

Nach der Operation Visus $^5/_{50}$, Kopfschmerzen wie abgewischt, kehren auch nicht wieder. Den dritten Tag Visus $^5/_{20}$, den fünften Tag $^5/_7$, und, wie Dr. Vermes mir mitteilt, besteht gar kein Skotom mehr, nebenbei, was die größte Seltenheit ist, ist, daß die Neuritis vollkommen sich zurückgebildet hat. Jetzt, im Februar, ist Visus $^5/_5$. Seit Neujahr hat die Eiterung an der Nase aufgehört, die Höhle ist überall mit normaler Schleimhaut bedeckt.

Nach Aussage der Augenärzte wäre dieser Fall bestimmt blind geblieben und nur der operative Eingriff in der Nase hat ihn gerettet. Von den vielen Nasenoperationen, die ich bisher ausführte, hat mich keine so freudig befriedigt als diese, denn nicht nur der Augenarzt, sondern auch ich waren über diese rapide glänzende Wirkung ganz verblüfft.

Es ist zum Staunen, daß in diesem Falle neben Wiederkehren des Sehvermögens die Neuritis so schnell zurückgegangen ist, denn in den anderen Fällen kam es vor, daß die Papillitis in kurzer Zeit schwand, doch eine Neuritis bildete sich nur langsam zurück, die Spuren derselben bestehen, wie zum Beispiel im vorigen, sonst recht günstigen Falle noch nach zwei Monaten.

Nachdem ich nun durch die Freundlichkeit der Herren Kollegen Dr. Fejér, Dr. Vermes und Dr. Hönig eine Anzahl solcher Fälle beobachten und durch Nasenoperationen heilen oder wesentlich bessern konnte, muß ich jetzt zu den Schlußsätzen der vorigen Arbeit noch hinzufügen, daß sich der rhinologischen Behandlung der verschiedenen Sehstörungen, bei Neuritis retrobulbaris, bei akuten und chronischen Papillitiden, aber auch bei akuter Neuritis optica, selbst bei beginnender Decoloration der Papille ein ungeahntes segensreiches Feld eröffnet, das zu kultivieren die denkbar dankbarste Aufgabe sein wird.

Generated on 2019-10-24 12:22 GMT / http://hdl.handle.net/2027/uc1.b3252759
Public Domain in the United States, Google-digitized / http://www.hathitrust.org/access_use#pd-us-google
Digitized by Google
Original from UNIVERSITY OF CALIFORNIA

Die Behandlung des chronischen Kieferhöhlenempyems mittelst temporärer Resektion der unteren Muschel, Anlegung einer bleibenden Öffnung im unteren Nasengang und Wiederannähen der Muschel an ihren früheren Ort.[1]

Von Dr. **Oskar Hirsch** in Wien.

(Mit 3 Figuren.)

Das Problem der Behandlung des chronischen Kieferhöhlenempyems ist noch immer nicht in befriedigender Weise gelöst. Erfüllt schon die Radikaloperation nicht immer alle Hoffnungen, die der Name erweckt, so sind die konservativen Operationsmethoden vom Ziele unserer Wünsche noch weiter entfernt, da sie zum Teil in ihrer heilenden Wirkung versagen, zum Teil wohl Heilung herbeiführen, jedoch nicht ohne Nachteile anderer Art zu verursachen.

Um dieses Urteil zu begründen, will ich die derzeit meist geübten konservativen Methoden kurz Revue passieren lassen.

Die Meibom-Cowpersche Methode, bei welcher eine Anbohrung der Kieferhöhle durch den Processus alveolaris vorgenommen wird, weist als Mängel auf:

1. die Kommunikation mit dem Munde;

2. das Tragen einer Prothese, welche an und für sich lästig, überdies auch den Sekretabfluß behindert; die Heilung muß deshalb durch tägliche Spülungen vorgenommen werden;

3. die oft notwendige Extraktion eines gesunden Zahnes;

4. die Undurchführbarkeit dieser Methode bei gewissen Formationen des Oberkiefers.

Die Mikulicz-Krausesche Operation, die bei erhaltener unterer Nasenmuschel die laterale Wand des unteren Nasenganges mittelst eines Troikarts durchbricht, aber eine Erweiterung der Durchbruchsstelle unterläßt, bedingt eine mit Schmerzen und Blutung verbundene Nachbehandlung und gilt daher mit Recht als eine für den Pat. höchst unangenehme Methode. Denn die durch einfache Perforation erzeugte Öffnung schließt sich sehr rasch und ist daher schwer auffindbar, so daß Kanülen zur Ausspülung der erkrankten Kieferhöhle nur schwer eingeführt werden können.

---

[1]) Demonstriert in der Wiener Laryngolog. Gesellschaft am 1. April 1908 und am 14. April 1909. Siehe Wiener med. Wochenschr., 1908, pag. 1550; 1909, pag. 993. Monatsschr. f. Ohrenheilk., 1909, pag. 373.

Digitized by Google
Original from UNIVERSITY OF CALIFORNIA
Generated on 2019-10-24 12:22 GMT / http://hdl.handle.net/2027/uc1.b3252759
Public Domain in the United States, Google-digitized / http://www.hathitrust.org/access_use#pd-us-google

Die Methode, welche die Kieferhöhle vom mittleren Nasengang eröffnet, wie es zuerst Zuckerkandl[1]) empfahl und Siebenmann[2]) zuerst übte, hat den Nachteil, daß die Öffnung ziemlich hoch und daher für den Abfluß des Sekretes ungünstig liegt. Überdies hindert die oft tief herabhängende mittlere Muschel die breite Eröffnung des mittleren Nasenganges.

Die Anlegung einer bleibenden Öffnung im unteren Nasengang nach Resektion des vorderen Teiles der unteren Muschel, eine Methode, an deren Ausbildung die Autoren Grant und Pegler[3]) sowie Claoué[4]) den meisten Anteil haben, ist zwar eine für den Arzt und Patienten bequeme Methode, doch ist sie mit dem Mangel behaftet, daß dabei ein gesundes, für die Nasenatmung wichtiges Organ zum Teil entfernt wird, wodurch manchmal Austrocknung des Rachens und Krustenbildungen erzeugt werden. Ganz besonders macht sich der Verlust des Muschelteiles bemerkbar, wenn wegen gleichzeitiger Erkrankung anderer Nebenhöhlen (Stirnhöhle oder vorderes Siebbeinlabyrinth) ein beträchtlicher Teil der mittleren Muschel oder bei Behandlung des chronischen Keilbeinempyems die mittlere und die obere Muschel ganz oder nahezu ganz geopfert werden müssen.

In solchen Fällen haben wir vielleicht dem Pat. die Nebenhöhlenerkrankung geheilt, ihm aber sicherlich einen nicht leicht gutzumachenden Schaden zugefügt, indem wir seine Nase des wichtigsten und wertvollsten Inhaltes, der Muscheln, beraubt haben. Die Auffassung von der Wichtigkeit der Nasenmuscheln bedarf keiner ausführlichen Begründung, da doch bekannt ist, daß diese Organe die Respirationsluft vorwärmen, reinigen und mit Wasserdampf sättigen und dadurch die tieferen Luftwege vor Austrocknung durch zu starke Feuchtigkeitsentziehung und vor Katarrhen schützen. Es kann daher unmöglich weder die Aufgabe einer ärztlichen Behandlung, noch darf es das Resultat einer solchen sein, daß dem Organismus gesunde und wichtige Organe genommen werden, sondern es muß im Gegenteil unser Bestreben sein, den in der ganzen Heilkunde respektierten Grundsatz: primum non nocere auch in der Rhinologie zur Geltung zu bringen.

Die Methode von Réthi[5]) steht an der Grenze der konservativen und radikalen Methoden. Der Autor selbst zählt sie zu den radikalen, doch wird diese Ansicht nicht allgemein geteilt. Ich bin bereit, anzunehmen, daß diese Methode in ihrer heilenden Wirkung alle anderen konservativen Methoden übertreffen mag, jedoch ist die durch diese Operation gesetzte De-

[1]) Zuckerkandl, Normale und pathologische Anatomie der Nasenhöhle, pag. 99.

[2]) Siebenmann, Münchener med. Wochenschr., 1900, pag. 31.

[3]) Dundas Grant und Pegler, Semons Zentralbl., 1899, pag. 431.

[4]) Claoué, La Semaine méd., 1902, pag. 343.

[5]) Réthi, Wiener med. Wochenschr., 1901, pag. 2436.

Digitized by Google
Original from UNIVERSITY OF CALIFORNIA
Generated on 2019-10-24 12:22 GMT / http://hdl.handle.net/2027/uc1.b3252759
Public Domain in the United States, Google-digitized / http://www.hathitrust.org/access_use#pd-us-google

struktion der Nase größer als bei jeder der bisher erwähnten Methoden. Denn dieses Verfahren erfordert die Entfernung von zwei Drittel, bei starker Hypertrophie die Entfernung der ganzen unteren Muschel samt dem vorderen Ende, worauf in der Gegend des unteren und mittleren Nasengangs eine große Öffnung angelegt wird, durch welche die Schleimhaut der Kieferhöhle curettiert werden kann. Es ist daher begreiflich, daß die früher erwähnten Nachteile jener Methoden, die mit ausgedehnten Muschelresektionen verbunden sind, sich bei dem Verfahren Réthis um so stärker geltend machen werden.

Bei Sturmanns Methode[1]) wird die untere und seitliche Begrenzung der Apertura piriformis auf endonasalem Wege in Lokalanästhesie freigelegt und die Kieferhöhle — ähnlich wie bei der Methode Denkers — an dieser Stelle aufgemeißelt und durch die so gesetzte Öffnung die Schleimhaut curettiert. Die untere Muschel wird geschont. Diese Operation stellt eine Radikaloperation und einen ziemlich großen Eingriff dar, ist daher, obwohl eine intranasale Methode, in den Kreis meiner Betrachtungen nicht einbezogen, da diese bloß auf die konservativen Methoden Bezug haben.

Die Kritik der angeführten konservativen Methoden führt zu dem Schlusse, daß die Eröffnung der Kieferhöhle vom unteren Nasengang mit Anlegung einer bleibenden Öffnung wohl die günstigsten Chancen für die Ausheilung des chronischen Kieferhöhlenempyems bietet, jedoch mit dem Nachteil verbunden ist, daß die an der Erkrankung der Kieferhöhle unbeteiligte untere Muschel in mehr oder minder großer Ausdehnung geopfert werden muß.

Die meisten Fachgenossen üben trotzdem diese Methode, weil die Eröffnung der Kieferhöhle nach Amputation der unteren Muschel überaus leicht ausführbar und der Abfluß der Sekrete augensichtlich unbehindert ist. Die lästigen Symptome, welche nach der Muschelabtragung auftreten und welche sich in Borkenbildung, Trockenheit der Nase und des Rachens äußern, werden durch Nasenöle und Klimawechsel meist nur mit vorübergehendem Erfolg zu beseitigen gesucht. Einzelne Autoren (Réthi[2]) bestreiten die nachteiligen Folgen einer selbst ausgedehnten Resektion der unteren Muschel. In der Tat treten Borkenbildung, Trockenheit und Neigung zu Katarrhen nicht regelmäßig nach Muschelresektionen auf; doch sind diese unangenehmen Folgeerscheinungen immerhin ziemlich häufig und wenn einmal vorhanden, schwer oder überhaupt nicht zu beseitigen. Insbesonders Patienten, die auf ihr körperliches Wohl zu achten gewohnt sind, empfinden nach Muschelresektionen schon das Einatmen kalter Luft sehr unangenehm und belästigen noch lange nach der Heilung der

[1]) Sturmann, Berliner klin. Wochenschr., 1908, pag. 1273.

[2]) Réthi, Sitzungsber. d. Wiener Laryngol. Gesellschaft. Wiener med. Wochenschrift. 1909, pag. 993.

Digitized by Google
Original from UNIVERSITY OF CALIFORNIA
Generated on 2019-10-24 12:22 GMT / http://hdl.handle.net/2027/uc1.b3252759
Public Domain in the United States, Google-digitized / http://www.hathitrust.org/access_use#pd-us-google

Kieferhöhleneiterung den Arzt mit Klagen dieser Art. Da die Ansicht über die lästigen Folgen der Muschelresektion von einzelnen Autoren nicht geteilt wird, halte ich es für angezeigt, Beobachtungen anderer Rhinologen anzuführen, die gleich mir in der Abtragung der unteren Muschel einen Nachteil erblicken.

Kuttner[1]): „Und schließlich möchte ich noch dringend empfehlen, bei der Resektion der unteren Muschel recht schonend vorzugehen; durch die Abtragung eines größeren Stückes wird die Nasenhöhle leicht zu weit und der Pat. hat dann noch lange nach der Ausheilung des Empyems, manchmal sein ganzes Leben über, an den Ihnen allen genugsam bekannten Beschwerden eines derartigen Zustandes zu leiden."

Cordes[2]) bemerkt sehr treffend:

„Die Erhaltung der unteren Muschel erscheint mir besonders wichtig bei doppelseitiger Affektion und Operation. Denn ein Verlust beider oder nur des größeren Teiles beider unteren Muscheln hinterläßt ohne Frage dauernde Unannehmlichkeiten und kann neben den schon oben genannten, mehr lokalen Erscheinungen in Nase und Hals zu von uns vielleicht noch nicht genügend gewürdigten dauernden Schädigungen des Gesamtorganismus führen. Leichte Neigung zu Erkältungskrankheiten, häufige Infektion des Larynx und der Bronchien habe ich einige Male beobachtet. Besonders in unserer jetzigen Zeit hat jeder in einer Großstadt Lebende seine unteren Muscheln und deren funktionsfähige Schleimhaut dringend nötig. Durch die Einführung des Automobils in den großstädtischen Verkehr ist die Belästigung durch den Staub eine ungeahnte geworden. Man ist gezwungen, oft stundenlang in einer mit pulverisiertem Straßenschmutz angefüllten Atmosphäre zu atmen, die kaum eine vollkommen normale Nase genügend zu filtrieren vermag, geschweige denn eine künstlich erweiterte, eines großen Teiles ihrer Schleimhaut und des regulierenden Schwellkörpers teilweise oder gänzlich beraubte."

Diesem Übelstande, daß bei der operativen Behandlung des chronischen Kieferhöhlenempyems ein beträchtlicher Teil der unteren Muschel geopfert wird, soll meine Modifikation abhelfen, die darin besteht, daß die untere Muschel zu Beginn der Operation temporär reseziert und zum Schluß wieder an ihre frühere Stelle angenäht wird.

Bei einer Resektion der mittleren Muschel passierte es mir, daß ich das mit der Schere von der lateralen Wand abgetrennte vordere Muschelende wegen starker Blutung nicht in die Schlinge fassen konnte und es in der Nase belassen mußte. Nach Heilung der Wunde fand ich den erwähnten Muschelteil von der lateralen Wand losgelöst, jedoch ohne Zeichen von Nekrose oder Atrophie. Diese Beobachtung brachte mich auf den Gedanken, daß eine partiell resezierte Muschel erhalten

[1]) Kuttner, Berliner klin. Wochenschr., 1907, pag. 1179.

[2]) Cordes, Monatsschr. f. Ohrenheilk., 1906, pag. 711.

Digitized by Google
Original from UNIVERSITY OF CALIFORNIA
Generated on 2019-10-24 12:22 GMT / http://hdl.handle.net/2027/uc1.b3252759
Public Domain in the United States, Google-digitized / http://www.hathitrust.org/access_use#pd-us-google

werden kann, und dies um so leichter, wenn sie wieder an ihren früheren Ort angenäht würde. Diesen Vorgang wollte ich für die Behandlung der Kieferhöhle zum Zwecke der Erhaltung der unteren Muschel nutzbar machen.

Ich behalte das Prinzip der Drainierung der Kieferhöhle durch den unteren Nasengang mittelst einer bleibenden Öffnung bei, erhalte jedoch die untere Muschel, indem ich sie zur Freilegung des unteren Nasengangs in ziemlicher Ausdehnung reseziere und nach Anlegung einer dauernden Öffnung wieder an Ort und Stelle annähe.

Die Operation, deren einzelne Phasen ich durch drei Abbildungen zu erläutern bestrebt bin, wird folgendermaßen ausgeführt:

Die untere Muschel wird in ihrer Konkavität und Konvexität mit 20% Cocainlösung, zu der man einige Tropfen Tonogen zusetzt, anästhesiert. Hierauf wird die Gegend hinter dem Nasenflügel entsprechend der unteren seitlichen Umrandung der Apertura pyriformis und die vordere Hälfte der unteren Muschel mit Schleichscher Lösung + Tonogen infiltriert, ebenso die laterale Wand des unteren Nasenganges.

Letzteres gelingt sehr leicht, wenn nach Cocainisierung der Muschelschleimhaut der Muschelrand sich soweit vom Nasenboden zurückzieht, daß ein Streifen der lateralen Wand des unteren Nasenganges sichtbar wird. Bei weit herabhängender unterer Muschel wird die Injektionsnadel in die Schleimhaut des Nasenbodens so eingestochen, daß die Spitze schräg nach oben gerichtet ist, oder es wird eine Nadel angewendet, deren Ende nach oben abgebogen ist. Die Injektionsflüssigkeit hebt dann ohne besonderen Widerstand die Schleimhaut der lateralen Wand unterhalb der unteren Muschel ab und breitet sich daselbst in weitem Umfange aus.

Nachdem man ca. 10 Minuten die anästhesierende Flüssigkeit hatte einwirken lassen, setzt man die Operation fort. Mit einem kleinen Scalpell führt man entsprechend der seitlichen unteren Umrandung der Apertura pyriformis vor dem vorderen Ende der unteren Muschel einen ca. 1 *cm* langen senkrechten Schnitt und schließt an das obere Ende dieses Schnittes einen zweiten horizontalen von gleicher Länge an (s. Fig. 1).

Reicht der Ansatz der unteren Muschel weit zurück, so muß auch an das untere Ende des vertikalen Schnittes ein zweiter horizontaler Schnitt angeschlossen werden, so daß der Schnitt in diesem Falle folgende Form hat:

Von dem beschriebenen Schnitt aus wird nun die Schleimhaut in Form eines dreieckigen respektive viereckigen Lappens von der lateralen Wand soweit über die Konvexität der unteren Muschel abpräpariert, bis das vordere Ende des entblößten Muschelknochens sichtbar wird. Mittelst einer Concho-

Digitized by Google
Original from UNIVERSITY OF CALIFORNIA
Generated on 2019-10-24 12:22 GMT / http://hdl.handle.net/2027/uc1.b3252759
Public Domain in the United States, Google-digitized / http://www.hathitrust.org/access_use#pd-us-google

tomschere wird der Muschelknochen durch einen nach oben geführten Schnitt unter Schonung des gebildeten Schleimhautlappens durchtrennt und durch einen

Fig. 1.

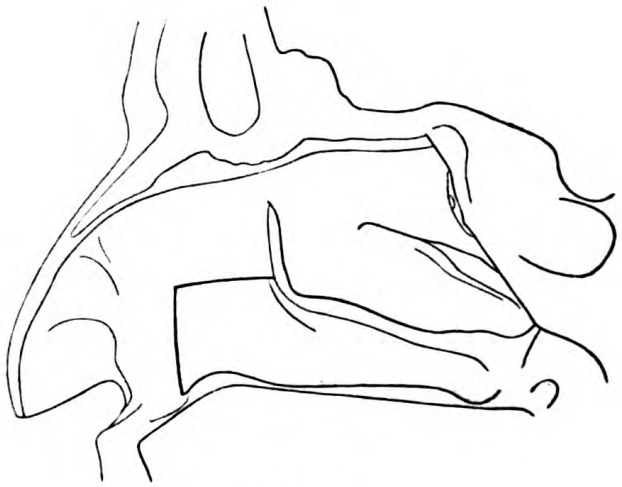

Schnittführung.

Fig. 2.

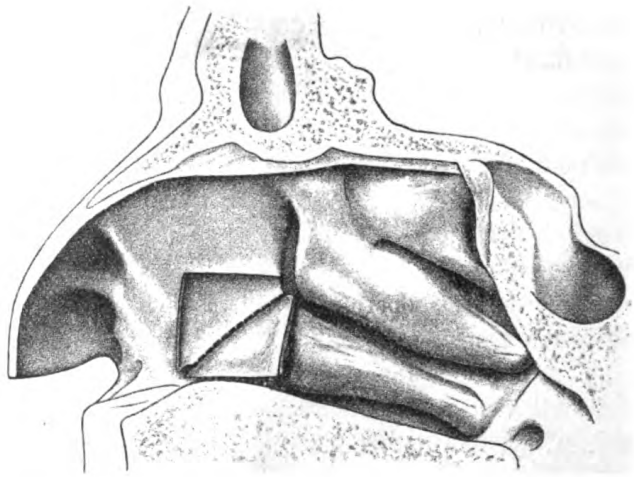

Lappenbildung aus der Schleimhaut der lateralen Nasenwand. Punktierte Linie zeigt den Schnitt durch die untere Muschel.

zweiten, horizontal geführten Scherenschlag die seitliche Verbindung der Muschel mit der lateralen Nasenwand gelöst, so daß die vordere Hälfte der Muschel mobil wird und zum Septum gedrängt werden kann (Fig. 2).

Digitized by Google
Original from UNIVERSITY OF CALIFORNIA
Generated on 2019-10-24 12:22 GMT / http://hdl.handle.net/2027/uc1.b3252759
Public Domain in the United States, Google-digitized / http://www.hathitrust.org/access_use#pd-us-google

Der erste Scherenschnitt zur Ablösung des vorderen Endes der unteren Muschel wird so ausgeführt, daß die eine Branche einer Conchotomschere unter der Muschel, die andere Branche oberhalb des Muschelknochens, jedoch unterhalb des abpräparierten Schleimhautlappens zu liegen kommt.

Hierauf wird unterhalb der Muschelschnittfläche die Schleimhaut der lateralen Wand mit einem bogenförmigen Schnitt umschnitten und innerhalb dieses Bereiches die Schleimhaut in Form eines Lappens mittelst Raspatoriums abgelöst. Der Lappen wird gegen den Nasenboden gedrückt, wo er durch die Adhäsion des Blutes haftet.

Die von Schleimhaut entblößte laterale Wand des unteren Nasengangs wird weiterhin mittelst eines Troikarts perforiert und die Perforationsstelle

Fig. 3.

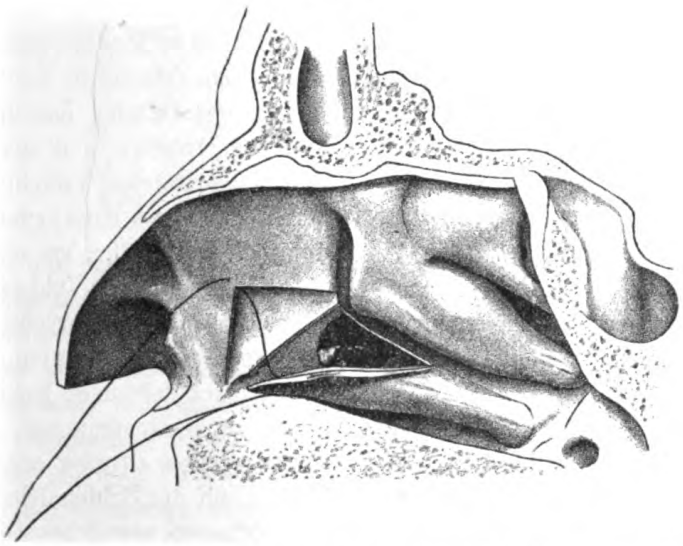

Öffnung in der lateralen Nasenwand im Bereich des unteren Nasenganges und Naht der Muschel.

nach rückwärts mit geraden Conchotomen und nach vorn mit Wageners Stanze erweitert.

Nachdem man sich überzeugt hat, daß die Öffnung im unteren Nasengang genügend groß ist, wird der gegen den Nasenboden umgelegte Schleimhautlappen über den unteren Rand der Öffnung nach außen gegen die Kieferhöhle geschlagen, die untere Muschel an ihren früheren Ort reponiert und daselbst durch eine Naht fixiert (Fig. 3). Dadurch, daß der Muschelknochen mit einem aus der lateralen Wand gebildeten Schleimhautlappen zusammenhängt, kommt die Schnitt- respektive Nahtstelle weit nach vorn zu liegen. Es gelingt daher unschwer, die Killiansche Nadel durch den mit der Muschel zusammenhängenden Schleimhautlappen und durch die Schleimhaut der lateralen Nasen-

Digitized by Google
Original from UNIVERSITY OF CALIFORNIA
Generated on 2019-10-24 12:22 GMT / http://hdl.handle.net/2027/uc1.b3252759
Public Domain in the United States, Google-digitized / http://www.hathitrust.org/access_use#pd-us-google

wand durchzustechen, einen Faden durchzuziehen und die vorerst adaptierte Muschel mittelst einer Naht anzuheften. Den Knoten knüpfe ich derart, daß ich ein Nahtende mit der anatomischen Pinzette festhalte, mit einer zweiten Pinzette den Knoten ins Naseninnere vorschiebe. Zur Fixierung der Muschel genügt eine Naht vollkommen.[1]) Zwischen das vordere Ende der Muschel und das Septum lege ich einen Tampon aus Jodoformgaze, der den Zweck hat, die Adaptierung der Muschel zu sichern und gleichzeitig tamponierend zu wirken.

Die Operation dauert (von der Anästhesie abgesehen) kaum länger als 10—15 Minuten, da sie sich aus leicht ausführbaren Eingriffen zusammensetzt.

Die Lappenbildung aus der Schleimhaut des unteren Nasenganges, welche meist nur bei Radikaloperationen der Kieferhöhle ausgeführt wird, halte ich auch bei dieser Operation für sehr empfehlenswert. Denn ich habe schon früher bei Eröffnungen des unteren Nasengangs mit Resektion der unteren Muschel die Erfahrung gemacht, daß selbst große Öffnungen verwachsen. Die Ursache dürfte darin liegen, daß am Rande der Öffnung Knochenfragmente haften bleiben, welche durch das Einstechen des Troikarts und späterhin durch die zur Erweiterung der Perforationsstelle angewendeten Conchotome gegen die Kieferhöhle umgeklappt werden. Dadurch, daß diese Knochenstückchen mit der ernährenden Schleimhaut in Verbindung bleiben, fallen sie nicht ab, sondern granulieren späterhin, kommen wahrscheinlich in die frühere Lage zurück, verwachsen untereinander und verengern respektive verschließen die ursprünglich große Öffnung. Ist jedoch im Bereich der angelegten Öffnung die Schleimhaut entfernt worden, dann fehlt den zurückbleibenden Knochensplittern die ernährende Decke, sie werden schon durch die Instrumente leichter entfernt, die zurückbleibenden Knochenreste aber fallen ab oder atrophieren. Es ist daher für das spätere Resultat gleichgültig, ob der Schleimhautlappen, wie gewünscht, mit dem Rande der angelegten Öffnung verwächst oder sich einrollt und schrumpft. Tatsache ist, daß ich nach Abheben der Schleimhaut von der lateralen Wand größere Drainageöffnungen erzielte als bei Belassung der Schleimhaut am Knochen.

Am Tage nach der Operation wird der Tampon durch Bespülen mit warmer 3%iger Wasserstoffsuperoxydlösung vorsichtig entfernt, nach fünf Tagen die Naht. Um diese Zeit ist die Muschel bereits angeheilt.

Die Nachbehandlung besteht in Pinselung der unterhalb der Muschel befindlichen Öffnung mit 5%iger Lapislösung mittelst seitlich abgebogener Watteträger. Spülungen der Kieferhöhle durch den Arzt oder durch den Patienten sind zur Heilung nicht notwendig, obgleich für Anhänger dieser Behandlungsart

[1]) In einzelnen Fällen konnte ich durch Wundklammern die untere Muschel in ihrer früheren Lage fixieren.

Digitized by Google
Original from UNIVERSITY OF CALIFORNIA
Generated on 2019-10-24 12:22 GMT / http://hdl.handle.net/2027/uc1.b3252759
Public Domain in the United States, Google-digitized / http://www.hathitrust.org/access_use#pd-us-google

die beschriebene Methode kein Hindernis abgibt. Mit Kanülen von 3 *mm* Durchmesser konnte ich bei allen in dieser Weise operierten Patienten Kontrollspülungen der Kieferhöhle vornehmen. In der Sitzung der Wiener Laryngologischen Gesellschaft im April 1908 demonstrierte ich zwei Patienten, von denen der eine gelernt hatte, die Kanüle unter die untere Muschel selbst einzuführen. Doch übe ich diese Spülmethode nicht systematisch, weil bei Anlegung einer Öffnung an der tiefsten oder nahezu tiefsten Stelle der Kieferhöhle ein kontinuierlicher Abfluß gesichert ist.

Ich übe diese Methode seit Beginn des Jahres 1907 und operierte nach derselben bis zum heutigen Tage 62 Fälle. (Sechs demonstrierte ich in den Sitzungen der Wiener Laryngologischen Gesellschaft.) Bei allen operierten Patienten handelte es sich um chronische Empyeme, von denen

2	nach	der	Anamnese	länger	als	6	Jahre
2	„	„	„	„	„	4	„
7	„	„	„	zirka		3	„
21	„	„	„	„		2	„
22	„	„	„	länger	als	1	Jahr
8	„	„	„	zirka		½	„

Wenn der chronische Charakter des Empyems (durch Konstatierung von Hypertrophien und Polypen im mittleren Nasengang und durch die Anamnese) nicht außer Zweifel war, versuchte ich stets vor der operativen Behandlung, das Empyem durch Spülungen mittelst Kanüle oder Punktionsnadel zu behandeln; erst wenn sich nach diesen meist dreimal wöchentlich vorgenommenen Spülungen innerhalb 4 Wochen keine deutliche Verminderung der Sekretion zeigte, schlug ich dem Patienten die Operation vor.

Nach der Operation blieb die Sekretion in der 1. Woche unverändert, sie war sogar manchmal stärker, da sich zu dem Kieferhöhlensekret noch Wundsekret hinzugesellte. Dann nahm die Sekretion allmählich ab, so daß in den leichten Fällen nach 4—8 Wochen durch Kontrollspülungen nur einzelne Schleimflocken herausbefördert wurden. In einzelnen Fällen konnte noch nach mehreren Monaten eine geringe Sekretmenge in Form einer kleinen Scheibe entleert werden. Doch gaben auch diese Patienten an, daß sie sich von ihrem Leiden befreit fühlen. Solche Sekretreste bleiben auch nach Behandlung eines chronischen Kieferhöhlenempyems mittelst anderer konservativer Methoden, zuweilen sogar nach Radikaloperationen durch längere Zeit bestehen, ohne daß sich die Pat. dadurch belästigt fühlen. Ich kann daher mit Fug behaupten, daß die von mir empfohlene Methode in bezug auf Heilungseffekt keiner der bisher geübten Methoden nachsteht.

Zur Illustration des Gesagten lasse ich eine Krankengeschichte für viele folgen.

Digitized by Google
Original from UNIVERSITY OF CALIFORNIA
Generated on 2019-10-24 12:22 GMT / http://hdl.handle.net/2027/uc1.b3252759
Public Domain in the United States, Google-digitized / http://www.hathitrust.org/access_use#pd-us-google

L. H., 56 Jahre alt, Schneider.

Ende des Jahres 1905 überstand Pat. eine Influenza, welche von einem starken Schnupfen gefolgt war. Pat. begab sich anfangs 1906 in Behandlung eines Rhinologen, der ihn einige Zeit mit einer Lapislösung pinselte. Da die Sekretion nicht nachließ, trat der Pat. aus der Behandlung aus und kehrte erst im März 1908 zu seinem Arzte zurück, weil er durch das beim Bücken abtropfende Nasensekret in seinem Berufe behindert war. Im April 1908 wurde ihm vom behandelnden Arzte die linke Kieferhöhle durch den Processus alveolaris eröffnet. Der Pat. spülte seit dieser Zeit die Kieferhöhle anfangs täglich, später 1—2mal wöchentlich aus. Die Sekretion soll durch diese Behandlung stark abgenommen haben, doch kam, wenn Pat. länger als eine Woche die Ausspülung der Kieferhöhle unterließ, beim Bücken noch immer Sekret zum Vorschein.

Am 4. X. 1908 suchte Pat. das rhinologische Ambulatorium der Ohrenklinik (Prof. Urbantschitsch) auf, um Befreiung von seinem Leiden zu suchen.

Bei der Ausspülung der Kieferhöhle durch den trepanierten Processus alveolaris floß die Spülflüssigkeit gleichmäßig getrübt durch die Nase ab. Bei der rhinoskopischen Untersuchung fanden sich Polypen im mittleren Nasengang. Nach Entfernung der Polypen ließ ich den Bohrkanal durch Beseitigen des Hartgummistiftes zuheilen.

Am 11. X. nahm ich die Eröffnung der Kieferhöhle vom unteren Nasengang mit temporärer Resektion und Wiederannähen der Muschel vor.

16. X. Entfernung der Naht. Die Muschel ist bereits in ihrer früheren Lage angeheilt. Die Sekretion aus der Nase ist ziemlich stark. Pinselung mit 5%iger Lapislösung.

21. X. Bei der Kontrollspülung mittelst einer Siebenmannschen Kanüle kommt ein größerer Eiterpatzen zum Vorschein.

11. XI. Die Ausspülung der Kieferhöhle ergibt noch etwas Eiter, doch ist die Menge bedeutend geringer. Der Pat. merkt selbst eine deutliche Abnahme der Sekretion. Er kann bereits gebückt arbeiten, ohne daß das Nasensekret abtropft.

Innerhalb der nächsten 6 Wochen versiegte die Eiterung der Kieferhöhle nahezu ganz. Bei der Kontrollspülung kamen nur vereinzelte Schleimfäden zum Vorschein.

Der Pat. kam nach seiner Entlassung in den folgenden Jahren öfters behufs Kontrolle ins Ambulatorium. Die Probeausspülungen der linken Kieferhöhle ergaben, daß diese Höhle frei von Sekret ist; nur zur Zeit eines stärkeren Schnupfens beginnt auch die Kieferhöhle zu sezernieren, doch heilt diese Affektion spontan in wenigen Tagen aus.

Dieses Beispiel zeigt nicht nur, daß diese Methode der Cowperschen überlegen ist, ein Vorzug, den sie mit allen endonasalen, auf demselben

Digitized by Google
Original from UNIVERSITY OF CALIFORNIA
Generated on 2019-10-24 12:22 GMT / http://hdl.handle.net/2027/uc1.b3252759
Public Domain in the United States, Google-digitized / http://www.hathitrust.org/access_use#pd-us-google

Prinzip basierenden Methoden teilt, sondern auch, daß durch die Ermöglichung eines kontinuierlichen Eiterabflusses auch alte Empyeme geheilt werden können.

Davon, daß ein kontinuierlicher Abfluß bei der von mir angegebenen Methode stattfindet, konnte ich mich bei sämtlichen von mir operierten Fällen überzeugen. Ich muß das ausdrücklich hervorheben, da gegen meine Methode der Einwand erhoben werden könnte, daß der Sekretabfluß durch die vor der Öffnung herabhängende untere Muschel behindert sei. Dies wäre eine a priori gemachte Annahme, die den Tatsachen nicht entsprechen würde; denn die Kieferhöhleneiterungen sistieren nach der Operation innerhalb weniger Wochen teils vollkommen, teils bis auf so geringe Reste, daß sich die Pat. subjektiv geheilt fühlten.

Zum Schlusse will ich erwähnen, daß die Bedeutung der Muschelerhaltung bei Operationen der Kieferhöhle nicht nur von den früher erwähnten Autoren, sondern auch von zahlreichen anderen Rhinologen erkannt wurde und daß sich auch in der Literatur Bestrebungen verzeichnet finden, die untere Muschel sowohl bei den konservativen Kieferhöhlenoperationen (Lange[1]), Halle[2]), Wagener[3]), Heermann[4]) als auch bei den Radikaloperationen (Gerber[5]) zu schonen.

Vor der ersten Veröffentlichung meines Vorschlags im Jahre 1908 finde ich eine Erwähnung Langes, daß er die untere Muschel nicht mehr reseziert, sondern sie nur einbricht und nach oben klappt.

Wagener schont gleichfalls die untere Muschel in ähnlicher Weise wie Lange.

Halle: „Die untere Muschel erhalte ich, soweit sie normal erscheint, vollständig. Ist der untere Rand beim Aufbohren im Wege, so hebe ich ihn mittelst einer Kornzange stark in die Höhe, so daß er das Operationsfeld frei läßt.

Heermann durchtrennt mit der Schere den vorderen aufsteigenden Schenkel der unteren Muschel, führt nacher die große Killiansche Septumzange geschlossen ein und bricht durch Öffnen der Zange die Muschel in ihren restlichen Ansatz ein und klappt sie nach oben. Durch besondere Specula wird die Muschel in ihrer Lage erhalten. Hierauf wird die laterale Nasenwand mittelst Trephine eröffnet und der untere Nasengang für einige Tage tamponiert. Nach dieser Zeit wird die Muschel in ihre frühere Lnge zurückgebracht und durch einen Tampon festgehalten. Als Nachteil dieser Methode wäre an-

[1]) Lange, Berliner klin. Wochenschr., 1907, pag. 1178.
[2]) Halle, Berliner klin. Wochenschr., 1906, pag. 1371.
[3]) Wagener, Berliner klin. Wochenschr., 1907, pag. 1178.
[4]) Heermann, Münchener med. Wochenschr., 1906, Nr. 24, pag. 1162.
[5]) Gerber (Alsen), Arch. f. Laryng. Bd. XII, pag. 227.

Digitized by Google
Original from UNIVERSITY OF CALIFORNIA
Generated on 2019-10-24 12:22 GMT / http://hdl.handle.net/2027/uc1.b3252759
Public Domain in the United States, Google-digitized / http://www.hathitrust.org/access_use#pd-us-google

zuführen, daß die nach oben geklappte Muschel die Tendenz hat, herabzusinken, wodurch das Operieren behindert ist.

Nach mir befaßten sich folgende Autoren mit der Erhaltung der unteren Muschel bei Kieferhöhlenoperationen:

Ruttin[1]), der die von mir beschriebene Methode dahin modifizierte, daß er den Ansatz der unteren Muschel bis auf die Schleimhaut durchmeißelt und die Muschel nach oben klappt.

Hajek anerkennt in der 3. Auflage seines Buches den Nachteil der bisher meist geübten modifizierten Mikuliczschen Methode, der in der Opferung eines großen Teiles der unteren Muschel beruht, und führt als weiteren Nachteil an, daß späterhin der Muschelrest hypertrophisch wird und dann gleichfalls entfernt werden muß. Hajek erwähnt auch eigene Versuche, die auf die Erhaltung der unteren Muschel bei Operationen der Kieferhöhlenempyeme abzielen. Meine Methode erwähnt Hajek noch nicht, obgleich sie damals schon über das Stadium der Versuche hinaus gediehen war. (Siehe Weils Referat des Buches in der Wiener med. Wochenschrift, 1909, pag. 2987.)

G. Sluder[2]) (St. Louis) publizierte in der Monatsschrift „The Laryngoscope" $1^1/_2$ Jahre nach meiner Demonstration in der Wiener Laryngologischen Gesellschaft eine Methode, welche meiner sehr ähnlich ist und sich von ihr nur dadurch unterscheidet, daß die Drainageöffnung nicht auf den unteren Nasengang beschränkt bleibt, sondern auch auf den mittleren Nasengang übergreift. Aus den Abbildungen in Sluders Arbeit ist zu ersehen, daß die reponierte untere Muschel bloß an ihren Endpunkten Haftflächen findet, während die dazwischen liegende laterale Nasenwand entfernt erscheint, daher eine seitliche Haftfläche fehlt. Aus den Abbildungen würde man kaum annehmen können, daß die Muschel wieder anwachsen könne, doch versichert uns der Autor, daß bei den von ihm operierten Patienten dies stets der Fall war und niemals Atrophie der Muschel eintrat. Ich vermute, daß der Autor in praxi mehr von der lateralen Wand übrig läßt als im Präparate, welches er abbilden ließ.

Vereinsberichte.

Wiener Laryngologische Gesellschaft.

Sitzung vom 8. März 1911.

(Offizielles Protokoll.)

Vorsitzender: Hofrat Prof. O. Chiari; Schriftführer: Dr. O. Hirsch.

Der Präsident hält dem verstorbenen Sanitätsrat Hennig einen Nachruf. Weiters teilt der Präsident mit, daß Herr Privatdozent Dr. Hajek die Wiederwahl zum Sekretär der Gesellschaft nicht angenommen hat. Herr Prof. Dr. Réthi wird gebeten, diese Agenden einstweilen zu führen, und von der Gesellschaft zum provisorischen Sekretär gewählt.

Demonstrationen:

[1]) Ruttin, Monatsschr. f. Ohrenheilk., 1909, pag. 860.

[2]) G. Sluder, The Laryngoscope, 1909, Nr. 12, pag. 904.

Digitized by Google
Original from UNIVERSITY OF CALIFORNIA
Generated on 2019-10-24 12:22 GMT / http://hdl.handle.net/2027/uc1.b3252759
Public Domain in the United States, Google-digitized / http://www.hathitrust.org/access_use#pd-us-google

1. Dr. Menzel: Ich erlaube mir *a)* eine recht interessante **Hemmungsmißbildung des vorderen Anteiles der Nasenhöhle** zu demonstrieren.

Es finden sich an der 20jährigen Pat. drei Anomalien:

Erstens hat sie eine unvollständige doppelseitige Atresie der vorderen Nasenöffnung. Das Vestibulum nasi hat auf jeder Seite die Form eines Trichters mit der Spitze nach abwärts, ist vollständig mit Epidermis ausgekleidet; die beiden Trichter kommunizieren jederseits mit der Nasenhöhle durch eine 4 *mm* im Durchmesser haltende Öffnung.

Ferner ist es nicht zur Verwachsung des — übrigens normal gebildeten — Filtrum des Nasenfortsatzes mit dem Processus alveolaris gekommen, sondern es besteht eine Kommunikation des vorderen Nasenanteiles mit dem Vestibulum oris in der Gegend des Zwischenkieferstückes. Man gelangt aus den erwähnten artretischen Trichtern der beiden Naseneingänge, wenn man ihre Spitze sondiert, direkt in das Vestibulum oris, eine Anomalie, die recht selten ist. Es wurde vor etwa sechs Jahren — wie ich mich durch Lektüre der mir freundlichst zur Verfügung gestellten Krankengeschichte überzeugen konnte — auf der Klinik v. Eiselsberg versucht, die erwähnte Kommunikation auf operativem Wege zu schließen, ein Versuch, der nicht vollkommen zum Ziele führte.

Als dritte, ebenfalls sehr seltene Hemmungsbildung sieht man einen Defekt im Septum cartilagineum, ungefähr von der Größe eines Guldenstückes, welcher durch eine drehrunde, vom Nasenrücken zum Nasenboden ziehende Hautbrücke in eine vordere und eine hintere Hälfte geteilt erscheint. Es ist mir nicht gelungen, in der Literatur eine analoge Kombination von Mißbildungen zu finden.

Diskussion.

Dozent Dr. Glas: Hat der Herr Vortragende die Narben im Gesichte und Frenulumgebiete gesehen und wie hängen diese mit der Atresie zusammen?

Dozent Dr. Roth: In Anbetracht des Umstandes, daß sowohl an der Implantation des Filtrum nasi an der Oberlippe als auch im Introitus nasi und in der Gegend der Septumperforation deutliche weiße Narben sichtbar sind, kann ich es nicht als erwiesen betrachten, daß diese Substanzverluste als angeborene Mißbildungen anzusehen sind.

Dr. Menzel: Die von Herrn Dozenten Glas erwähnten flachen Narben an beiden Seiten der Wange rühren von überstandenen Blattern her, während die Herrn Dozenten Roth aufgefallenen Narben mit der erwähnten, auf der Klinik v. Eiselsberg vorgenommenen Operation in Zusammenhang stehen.

b) Ferner erlaube ich mir zwei Pat. vorzustellen als Repräsentanten einer bestimmten Gruppe jener **akuten Stirnhöhleneiterungen,** die Hajek als manifeste Empyeme bezeichnet und in welchen die konservative Behandlung eine Heilung herbeizuführen imstande war.

In dem ersten Falle handelt es sich um einen jungen Mann, der zwei Tage lang die Symptome einer akuten Stirnhöhleneiterung dargeboten hatte, bevor ich ihn in Behandlung bekam. Es hatten sich heftiger Schwindel und ödematöse Schwellung des oberen Augenlides eingestellt, welch letztere, zur Zeit als ich ihn sah, so stark ausgebildet war, daß Pat. das Auge nur ganz wenig öffnen konnte. Dabei war das Lid stark gerötet und es ließ sich an der orbitalen Stirnhöhlenwand durch Palpation deutlich ein derbes Infiltrat nach-

Digitized by Google
Original from UNIVERSITY OF CALIFORNIA
Generated on 2019-10-24 12:22 GMT / http://hdl.handle.net/2027/uc1.b3252759
Public Domain in the United States, Google-digitized / http://www.hathitrust.org/access_use#pd-us-google

weisen. Die vordere Stirnhöhlenwand war druck- und klopfempfindlich, die Stirne auch spontan schmerzhaft. Temperatur 38·6°. Pat. war bettlägerig. Kein Exophthalmus.

Bei der Rhinoscopia anterior zeigte sich Eiter im mittleren Nasengange. Punktion negativ.

Ich resezierte zunächst das vordere Ende der mittleren Muschel, wonach ich sofort die Stirnhöhle sondieren und ausspülen konnte. Die Ausspülung förderte große Mengen von dickem, schleimig-eitrigem Sekret zutage. Das war am Abend des 25. Januar d. J.

Als Pat. am nächsten Vormittag in meinem Ambulatorium erschien. waren die Kopfschmerzen geschwunden und ich konnte bereits eine starke Abnahme der Schwellung seines oberen Lides wahrnehmen; drei Tage später war von einer Schwellung des oberen Lides und dem Infiltrate im inneren Orbitalwinkel nahezu nichts mehr wahrzunehmen. Die Ausspülung der Stirnhöhle förderte nur noch kurze Zeit schleimiges Sekret in immer geringerer Quantität zutage und wurde schließlich, und zwar nach fünf Tagen, ganz negativ.

Pat. ist bis heute geheilt und natürlich beschwerdefrei.

Der zweite Fall war noch schwerer als der eben geschilderte; zufällig sah ich ihn zum erstenmal an dem gleichen Tage wie den eben beschriebenen.

Auch diesen Pat. mußte ich in seiner Wohnung aufsuchen, er fieberte zwischen 38 und 39° bereits seit einigen Tagen und zeigte bei starker Druck- und Schmerzempfindlichkeit seiner rechten vorderen Stirnhöhlenwand eine starke entzündliche Rötung, Derbheit und Schwellung des oberen Lides. Die Lidspalte konnte nur ganz mäßig geöffnet werden. Die Rhinoscopia anterior ergab den Befund von Eiter im mittleren Nasengange.

In Ermanglung einer entsprechenden Beleuchtung verschob ich den Beginn der Behandlung und wies den Pat. an, am nächsten Vormittag in mein Ambulatorium zu kommen. Bei dieser Gelegenheit konstatierte ich eine starke Zunahme der entzündlichen Erscheinungen am oberen Lid, und zwar in solchem Maße, daß ein Öffnen der Lidspalte vollständig unmöglich war. Kein Exophthalmus. Die Punktion der Kieferhöhle war negativ.

Ich resezierte nunmehr, in Anbetracht der Enge der rechten Nase, mittelst des in einer der letzten Sitzungen von mir gezeigten Muschelmeißels das vordere Ende der mittleren Muschel. Die Sondierung der Stirnhöhle war nicht möglich.

Am nächsten Tage zeigte sich noch keine deutliche Abnahme der Schwellung, aber keinesfalls hatte sie zugenommen. Nunmehr gelang die Ausspülung der Stirnhöhle und förderte eine große Menge von schleimig-eitrigem Sekret zutage. Da nachher noch Eiter im mittleren Nasengange zu sehen war, räumte ich sofort das vordere Siebbeinlabyrinth ausgiebig endonasal aus. Der Effekt der geschilderten Maßnahmen war eine relativ rasche Abnahme der Schwellung und Infiltration des oberen Lides. Die Lidspalte konnte wieder bis nahezu zur Hälfte geöffnet werden. Nach der Abnahme der Schwellung zeigte sich an der unteren Wand der Stirnhöhle, ungefähr der Incisura orbitalis entsprechend, eine haselnußgroße, deutlichst fluktuierende Vorwölbung. Es war kein Zweifel, weder für mich noch für die anderen zwei Ärzte, welche den Fall mituntersuchten, daß es sich hier um einen periostalen Abscess an der unteren Stirnhöhlenwand handelte, welcher in seinem Beginn offenbar die erwähnten stürmischen Erscheinungen gemacht hatte. Ob ein Durchbruch bestanden hat, ließ sich nicht feststellen.

Digitized by Google
Original from UNIVERSITY OF CALIFORNIA
Generated on 2019-10-24 12:22 GMT / http://hdl.handle.net/2027/uc1.b3252759
Public Domain in the United States, Google-digitized / http://www.hathitrust.org/access_use#pd-us-google

Ich beobachtete den Pat. noch sechs Tage lang. Die restierende Schwellung wollte nicht weichen; ich war bereits zur Radikaloperation entschlossen. Vorher versuchte ich noch den Absceß mit der Pravazspritze zu punktieren, jedoch wegen der Dünne der Nadel mit negativem Erfolge. Wie erstaunt war ich, als ich den Pat., der zwei Tage nicht in meinem Ambulatorium erschienen war, am dritten Tage wiedersah und den Absceß nicht mehr vorfand. Er hatte sich resorbiert, die Lidspalte konnte wieder nahezu bis zu ihrer normalen Weite geöffnet werden und die Stirnhöhlenausspülung ergab ein vollständig negatives Resultat. Gegenwärtig besteht nur mehr eine leichte Rötung des oberen Lides. Im mittleren Nasengang kein abnormes Sekret sichtbar, Stirn- und Kieferhöhlen sind, wie ich mich erst gestern überzeugen konnte, vollkommen gesund.

Ich habe außer diesen beiden noch eine Reihe von drei ganz analogen Fällen, allerdings nur mit einem im inneren Orbitalwinkel nachzuweisenden Infiltrate beobachtet, die, auf endonasalem Wege behandelt, in relativ kurzer Zeit ausheilten.

Ich habe mir deshalb erlaubt, über die vorangeführten Fälle zu berichten, weil ein Teil der namhaftesten Rhinologen bei akuten Stirnhöhlenentzündungen, in denen es zur Entstehung von periostalen Abscessen gegen die Orbita zu kommt, die Indikation für die Radikaloperation von außen als gegeben erachten. So sagt Hajek in der neuesten Auflage seines Lehrbuches, pag. 232: „Noch seltener kommt es gleich bei den ersten akuten Anfällen zu einem periostalen Absceß gegen die Orbita zu (oder zu einem Extraduralabsceß). Beim Eintreten eines derartigen Ereignisses muß sofort die breite, chirurgische Eröffnung (Radikaloperation) in ihre Rechte treten."

Es scheint mir aber, wie bereits erwähnt, aus der Reihe der von mir beobachteten Fälle hervorzugehen, daß die Indikation zur Radikaloperation, wenn weder cerebrale Symptome vorliegen noch eine Protrusio bulbi auf einen in das Zellgewebe der Orbita vorgedrungenen Prozeß hinweist, denn doch keine zwingende ist, und daß es oft gelingt, durch entsprechende endonasale Behandlung allein Heilung herbeizuführen.

Diskussion.

Dozent Dr. Roth: Mit großer Genugtuung begrüße ich die Demonstration und die daran geknüpften Bemerkungen des Dr. Menzel. Ich habe nämlich schon zu wiederholten Malen Gelegenheit genommen, in dieser Gesellschaft zu betonen, daß es in Fällen akuter, eitriger Entzündungen der Stirnhöhlen, selbst wenn diese mit Kopfschmerzen, Lidödem und leichten Schwindelanfällen einhergehen, nicht absolut notwendig sei, sofort mit einer radikalen Operation vorzugehen, indem es in den weitaus meisten Fällen dieser Art gelingt, durch eine konservative, bloß auf die Entfernung des Eiters aus der Stirnhöhle hinzielende Behandlung Rückgang dieser bedrohlichen Erscheinungen und damit Heilung des Prozesses zu erzielen. Ich habe in zahlreichen Fällen und in den letzten Jahren alljährlich auftretende Influenzafälle, welche nicht selten zu komplizierenden Erkrankungen der Nebenhöhlen führen, geben ja oft Gelegenheit hierzu, bei akuten, eitrigen Entzündungen der Stirnhöhlen entweder durch Resektion des vorderen Endes der mittleren Muschel oder, wenn die anatomischen Verhältnisse günstig sind, sogar ohne Resektion, nur durch Ausspülung der Stirnhöhle, in Verbindung mit hygienischen Maßnahmen und mit einem diaphoretischen Verfahren, selbst bedrohlich erscheinende Symptome schwinden und

Digitized by Google
Original from UNIVERSITY OF CALIFORNIA
Generated on 2019-10-24 12:22 GMT / http://hdl.handle.net/2027/uc1.b3252759
Public Domain in the United States, Google-digitized / http://www.hathitrust.org/access_use#pd-us-google

den Prozeß ausheilen sehen, so daß ich mich zu einem eingreifenderen operativen Verfahren nicht veranlaßt sah. Ich möchte daher raten, es in derartigen Fällen immer vorerst mit der konservativen Methode zu versuchen, und erst wenn man mit dieser nicht zum Ziele kommt und die Erscheinungen einen bedrohlichen Charakter annehmen, zur Radikaloperation zu schreiten. Man wird sich bei diesem Vorgehen überzeugen, daß die Fälle, in denen man gezwungen ist, radikal zu operieren, gegenüber den anderen jedenfalls in einer erheblichen Minderzahl bleiben.

Privatdozent Dr. Fein: Auch ich stimme den Ausführungen des Kollegen Menzel insoferne bei, als ich in dem Umstande, daß eine einfache akute Stirnhöhleneiterung von einem Ödem des oberen Lides begleitet ist, noch keine Indikation zur Vornahme eines radikalen Eingriffes finde. Hingegen hege ich große Bedenken, anzunehmen, daß es sich in dem einen der vorgestellten Fälle trotz der vom Vortragenden geschilderten Symptome auch wirklich um einen periostalen Absceß gehandelt hat. Es ist nicht erklärlich, wieso und wohin ein solcher Absceß in einigen Tagen einfach verschwindet. Wenn aber der Absceß tatsächlich vorhanden gewesen wäre, dann hätte seine Existenz bewiesen, daß die Stirnhöhleneiterung eben keine unkomplizierte war, sondern auch die knöcherne Wandung ergriffen hat, und dann wäre ein radikales Vorgehen indiziert gewesen.

Prof. Réthi spricht sich bei akuten Empyemen, auch wenn Ödem der Lider vorhanden ist, für eine zuwartende Haltung aus. Man versuche durch zuwartendes Vorgehen zum Ziele zu gelangen und erst wenn man nach einiger Zeit auf diese Weise nicht reussiert oder schwerere Erscheinungen, etwa seitens der Meningen drohen, soll von außen eröffnet werden. In einer großen Anzahl von Fällen, die Redner gerade in der letzten Zeit gesehen und in denen oft ein sehr bedeutendes Ödem der Lider, einige Male mit vollständigem Verschluß der Lidspalte, vorhanden war, konnte von einer Radikaloperation abgesehen werden und auch die Abtragung des vorderen Endes der mittleren Muschel war nur in einem dieser Fälle notwendig.

Den zweiten vorgestellten Fall betreffend, gibt Réthi seinem Zweifel darüber Ausdruck, daß es sich um einen Absceß gehandelt hat. Bei Haselnußgröße ist eine vollständige Resorption in so kurzer Zeit ganz unmöglich.

Dr. O. Hirsch: Ich erlaube mir Herrn Dr. Menzel daran zu erinnern, daß Hajek meines Wissens bei nicht komplizierten, akuten Stirnhöhlenempyemen von der Art der demonstrierten Fälle nicht die Radikaloperation, sondern als radikalste Operation die einfache Trepanation vorschlägt.

Dr. Menzel: Herren Dozenten Dr. Fein und Prof. Réthi erlaube ich mir zu erwidern, daß in dem zweiten der beiden vorgestellten Fälle die Diagnose eines periostalen Abscesses über jeden Zweifel erhaben war, und daß, soweit es in medizinischen Belangen überhaupt eine Sicherheit gibt, ein Irrtum ausgeschlossen erscheint.

Herrn Dr. Hirsch verweise ich auf das aus Hajeks Buch oben angeführte Zitat.

2. Dozent Dr. Emil Glas demonstriert eine Pat. mit aneurysmatischer Erweiterung der rechten Arteria pharyngea ascendens. Die starke, nur rechterseits sichtbare Pulsation ist nicht nur im Mesopharynx sichtbar, sondern erstreckt sich auch hoch hinauf in das Gebiet des Epipharynx. Diese an sich relativ belanglosen Erweiterungen gewinnen bei Bildung retropharyngealer Entzündungen erhöhte Bedeutung, da es bei Incisionen in diesem Gebiete zu

Digitized by Google
Original from UNIVERSITY OF CALIFORNIA
Generated on 2019-10-24 12:22 GMT / http://hdl.handle.net/2027/uc1.b3252759
Public Domain in the United States, Google-digitized / http://www.hathitrust.org/access_use#pd-us-google

schweren, ja tödlichen Blutungen kommen könnte. Die in der Literatur beschriebenen Fälle (Dubreuil, Eisenmenger) betrafen große Tumoren, während dieser Fall in die Gruppe der von Farlow mitgeteilten Fälle (stark pulsierender Gefäße an der hinteren Rachenwand) einzureihen wäre.

Diskussion.

Dr. O. Hirsch bemerkt, daß die vom Herrn Vortragenden demonstrierte Erscheinung einer Pulsation an der rechten seitlichen Pharynxwand sich durch bloße Verlagerung der Arteria pharyngea ascendens erklären läßt, wie dies in letzter Zeit Tenzer aus der Abteilung des Herrn Prof. Koschier beschrieben hat.

Prof. Réthi: Das pulsierende Gefäß stellt kein eigentliches Aneurysma dar, sondern es handelt sich da wahrscheinlich um eine erweiterte und nach innen verlagerte Arteria pharyngea ascendens. Das nicht seltene Vorkommen von symmetrisch beiderseits im Rachen auftretenden geschlängelten pulsierenden Arterien spricht für die Richtigkeit dieser Annahme.

Hofrat Chiari bemerkt, daß pulsierende Gefäße am hinteren Anteile der Seitenwand des Pharynx schon von verschiedenen Autoren beschrieben worden seien; auch in seinem Lehrbuche ist schon darauf hingewiesen. Den vorgestellten Fall halte er nicht für Aneurysma, sondern nur für eine Verlagerung der Arteria pharyngea ascendens.

Dr. Glas (Schlußwort) will auf Grund der vorherigen Ausführungen die Ansicht, daß eine aneurysmatische Erweiterung der Arteria pharyngea ascendens vorliegt, aufrecht halten.

3. Dr. Hutter stellt 2 Fälle vor, die er in dem dermatologischen Ambulatorium des Dozenten Dr. Grosz zu sehen Gelegenheit hatte: 1. Der eine betrifft eine Pat., bei der es im Laufe der letzten drei Jahre zu einem destruierenden Prozeß kam, dem Teile der knöchernen Nasenscheidewand (Vomer), des Nasenbodens, harten und weichen Gaumens zum Opfer fielen. Als Residuen dieses Prozesses sieht man gegenwärtig an der Kranken eine sehr große Perforation des harten Gaumens, davon nur durch eine schmale Brücke getrennt einen großen Defekt des Velums, dessen mittleren Anteil umfassend, während die seitlichen Partien mit der hinteren Rachenwand narbig verwachsen sind. Laryngoskopisch konstatiert man wulstig-narbige Beschaffenheit der Epiglottis und Narbenstränge, die vom seitlichen Zungengrund seitlich zur hinteren Rachenwand ziehen. Die Schleimhaut aller dieser Teile ist verdickt und teils durch Anämie, teils durch Narbengewebe weißlich verfärbt, ulcerierte Stellen sind nirgends mehr zu sehen und der Prozeß scheint derzeit völlig ausgeheilt zu sein. Fragt man nun nach der Natur der diesen Residuen zugrunde liegenden Erkrankung, so möchte man bei der notorischen Häufigkeit derartiger hochgradiger Defekte nach Lues zunächst auch hier vor allem an postluetische Veränderungen denken. Doch hatten, wie Vortragenden berichtet wird — er selbst hatte Pat. vor wenigen Wochen zum erstenmal gesehen und stets nur das sich jetzt präsentierende Bild vor Augen gehabt — die vordem bestandenen Infiltrate und Ulcerationen typisch tuberkulöses Aussehen und die in allerdings vorgerücktem Stadium der Destruktion angewandten Tuberkulininjektionen waren von deutlich günstiger Einwirkung auf den Krankheitsprozeß. Andrerseits ließen sich nie Zeichen luetischer Erkrankung im Bereich der Hautdecke nachweisen, noch wurde je eine antiluetische Behandlung eingeleitet. Schließlich mußte auch nach dem ganzen Habitus der Pat. nach den von ihr ange-

Digitized by Google
Original from UNIVERSITY OF CALIFORNIA
Generated on 2019-10-24 12:22 GMT / http://hdl.handle.net/2027/uc1.b3252759
Public Domain in the United States, Google-digitized / http://www.hathitrust.org/access_use#pd-us-google

gebenen abendlichen Temperaturanstiegen und nach dem pulmonalen Befund (linkseitige Infiltration) die Diagnose sich eher in der Richtung eines tuberkulösen Leidens bewegen. Fälle von derartig hochgradiger Zerstörung von Weichteilen und Knochen im Gefolge von Tuberkulose wurden zwar mehrfach gesehen und beschrieben, sind aber jedenfalls als Rarität zu betrachten, weshalb auch die Demonstration dieses Falles erfolgte.

Diskussion.

Dozent Dr. Glas: Ehe man einen derartigen, mit tiefen Nekrosen einhergehenden Prozeß als ausschließlich tuberkulös bezeichnen kann, ist eine genaue histologische Untersuchung des Perforationsrandes sowie eine genaue Blutuntersuchung nötig. Erst wenn in Serienschnitten der Nachweis der Nichtspezifität erbracht wird und der Wassermann negativ gefunden wird, kann man den Prozeß per exclusionem als höchstwahrscheinlich tuberkulös bezeichnen, obgleich auch dann die Möglichkeit einer Mischinfektion nicht absolut von der Hand zu weisen ist.

Dr. O. Hirsch richtet an den Vortragenden die Anfrage, ob er bei der außerordentlichen Seltenheit solcher Zerstörungen durch Tuberkulose und mangels einer luetischen Ätiologie an Nekrose des Oberkiefers durch Periostitis gedacht hat, respektive aus welchen Gründen er diese Erklärung ausgeschlossen hat. Hirsch stellt fest, daß nahezu alle Zähne des Oberkiefers kariös sind und die Schleimhaut in Mitleidenschaft gezogen ist, es wäre daher die Propagation des periostitischen Prozesses auf Gaumen und Nasenseptum mit nachfolgender Nekrose leicht erklärlich und viel wahrscheinlicher als eine spurlose Ausheilung eines so ausgedehnten tuberkulösen Geschwüres.

Dr. Hutter kann derzeit nicht mit Sicherheit angeben, ob bei Pat., die nie in seiner Behandlung stand, Wassermann gemacht wurde oder nicht. In letzterem Falle wird die Probe jedenfalls nachgeholt werden. Bezüglich der vorgeschlagenen Probeexcision glaubt Vortragender nicht, daß selbe bei dem jetzt bestehenden narbig-schwieligen Gewebe irgend ein entscheidendes Resultat geben könnte, endlich verweist er nochmals auf den positiven Lungenbefund.

Auf die Anfrage des Dr. Hirsch:

Dr. Hutter hat, wie schon bemerkt, Pat. nur in den Ausgangsstadien des Prozesses, die sich heute zeigen, gesehen und kann daher über den Verlauf der Erkrankung keine Auskunft geben; er hält aber die dentale Entstehung einer hochgradigen Destruktion, die sich bis auf den weichen Gaumen erstreckt, für äußerst unwahrscheinlich.

Der zweite Pat., den Dr. Hutter vorstellt, kam ins Ambulatorium wegen einer Hautaffektion an beiden Schienbeinen und es wurde die Diagnose auf Lichen ruber planus beziehungsweise Lichen corneus planus gestellt. Die Inspektion der Mundhöhle ergibt hier nun folgenden Befund: An der Wangenschleimhaut finden sich beiderseits, ausgebreiteter links, mattweißliche Herde, die aus ziemlich irregulär angeordneten, rundlichen, streifenförmigen und flächenhaften Efflorescenzen zusammengesetzt sind, am dichtesten entsprechend der Interdentalregion stehen, während sie gegen das Zahnfleisch sowie nach oben und hinten zu sich allmählich verlieren. Durch vielfache Anastomosen der einzelnen Efflorescenzen sowie durch feine Linien intakter Schleimhaut, die sie durchziehen, wird das Bild der Felderung oder netzförmigen Anordnung hervorgerufen. Bei näherer Betrachtung erkennt man als primäre

Digitized by Google
Original from UNIVERSITY OF CALIFORNIA
Generated on 2019-10-24 12:22 GMT / http://hdl.handle.net/2027/uc1.b3252759
Public Domain in the United States, Google-digitized / http://www.hathitrust.org/access_use#pd-us-google

Herde minimale weiße Stippchen, die sich zu Linien aneinanderreihen; letztere konfluieren zu Streifen und Feldern, wodurch das eben beschriebene Bild zustande kommt. Die Mukosa fühlt sich entsprechend den Herden rauh an, deren Umgebung zeigt keinerlei Entzündung. Noch auffälliger ist der Befund an der Zunge: Hier sieht man einen kleinen, kreisrunden, links vorne einen viel größeren, unregelmäßig begrenzten Herd, beide durch die schnee- oder silberweiße Verfärbung und durch das förmlich zottige Aussehen der Oberfläche sich deutlich von der Umgebung abhebend. Die papilläre Oberfläche ist, wie man sieht, durch starke Wucherung der Papillae filiformes hervorgerufen und ist ebenfalls viel rauher als die übrige Zungenschleimhaut anzufühlen. Andere Efflorescenzen bestehen nicht. Nicht nur wegen der gleichzeitig bestehenden Hauterkrankung, auch aus der Ähnlichkeit speziell der Wangenschleimhautherde mit von anderen Beobachtern gesehenen und beschriebenen Bildern wird man hier die Diagnose auf Lichen ruber planus der Mundschleimhaut stellen können. Denn überall wird auf die Hauptlokalisation an der Wange, auf die eigentümliche netzartige Zeichnung und die Genese aus kleinen Knötchen hingewiesen, während allerdings über das Aussehen der Zungenherde verschiedene Beschreibungen vorliegen. Erst jüngst hat Kren deren Vorkommen als selten bezeichnet, er sah in seinen Fällen mattweiße, ganz glatte Herde; Unna beschreibt bläulichrote Erosionen, nur Max hebt das silberweiße Aussehen der Zungenaffektion hervor. Jedenfalls dürfte die genaue Kenntnis der Schleimhautform des Lichen ruber planus, obwohl sie keinerlei Beschwerden macht, von Wichtigkeit sein, schon mit Rücksicht auf die Ähnlichkeit mit Leukoplakie, womit sie leicht verwechselt werden könnte.

Dozent Dr. Roth: Wenn man, wie in diesem Falle, neben den deutlichen Erscheinungen eines „Lichen ruber planus“ an der Haut auch Veränderungen an der Schleimhaut findet, welche in rötlichgrauen Stippchen aus der Konfluenz solcher hervorgegangenen netzartigen, grauweißen Trübungen und dichteren, weißen Plaques bestehen, findet, dann kann man wohl annehmen, daß auch diese Schleimhautveränderungen durch Lichen ruber planus bedingt seien. Ohne die entsprechenden Hautveränderungen wäre eine solche Diagnose in diesem Falle keineswegs leicht, weil die Veränderungen an der Schleimhaut nicht so prägnant und charakteristisch sind, daß man sie von den Leukoplakia oris unterscheiden könnte. Meiner Meinung nach bietet der vorliegende Fall das Bild der Leukoplakie.

Dr. Hutter glaubt, daß bei aller Ähnlichkeit der Affektion mit Leukoplakie bei oberflächlicher Betrachtung die bei genauer Besichtigung erkennbare charakteristische Zeichnung und Genese aus kleinsten Knötchen doch eine Unterscheidung treffen läßt.

Dr. Kahler demonstriert einen 33jährigen Pat., bei dem er die **septale Stirnhöhlenoperation** nach **Grünwald** ausgeführt hat. Pat. kam im Mai d. J. an die Klinik. Man fand eine rechtseitige Kieferhöhleneiterung, Eiterung der Stirnhöhlen, der Siebbeinzellen und der Keilbeinhöhlen beiderseits. Radikaloperation der rechten Kieferhöhle. Endonasale Eröffnung der Siebbeinzellen und Keilbeinhöhlen. Die Stirnhöhlen wurden zunächst konservativ behandelt. Doch gänzlich erfolglos. Täglich Ausspülung kolossaler übelriechender Eitermengen. Da sich die Kopfschmerzen nicht besserten und häufig Schwindelanfälle auftraten, Radikaloperation nach Killian. In der ersten Sitzung konnte wegen langer Dauer der Operation nur die linke Stirnhöhle operiert werden. Es fand sich eine kolossale Stirnhöhle von Apfelgröße. Vollständiger Defekt

Digitized by Google
Original from UNIVERSITY OF CALIFORNIA
Generated on 2019-10-24 12:22 GMT / http://hdl.handle.net/2027/uc1.b3252759
Public Domain in the United States, Google-digitized / http://www.hathitrust.org/access_use#pd-us-google

der hinteren Wand. Die Dura wurde möglichst vollständig von der pyogenen Membran gereinigt. In einer zweiten Sitzung Radikaloperation der rechten Stirnhöhle, die noch größer war, speziell lateralwärts sich bis in den Processus zygomaticus erstreckte und einen tiefen, orbitalen Recessus zeigte. Die hintere Wand intakt. Entfernung des Septum interfrontale, auch hier eine in das Septum nasale sich erstreckende Zelle. Da sich nach einiger Zeit links im medialen Schnittwinkel eine Fistel bildete, die sich trotz Ätzungen nicht schloß, Sekundäroperation links. Stirnhöhle lateral verödet. Eiterung in den medialen Partien. Nochmalige sorgfältige Reinigung der hier freiliegenden Dura. Offenbehandlung. Trotzdem schloß sich die Fistel nicht. Deshalb und wegen rechterseits neuerdings aufgetretenen Schmerzen nochmalige Eröffnung beiderseits. Rechts fand sich die Stirnhöhle fast ganz verödet, nur im lateralsten Anteil unter dem Processus zygomaticus fand sich eine zirka kirschgroße Eiterhöhle. Resektion der ganzen Spange und des Processus zygomaticus. Nach dem Vorschlag Grünwalds (Salzburger Naturforscherversammlung, 1909) wurde das Septum interfrontale gegen die Nase zu reseziert, weiterhin ein großer Teil der Lamina perpendicularis und so eine sehr breite Kommunikation mit der Nase hergestellt. Jetzt Heilung ohne Komplikationen, die Fistel schloß sich in wenigen Tagen. Bei der Rhinoskopie sieht man den gesetzten Septumdefekt. Wegen der großen Stirnhöhlen und den häufigen Operationen ist das kosmetische Resultat vorläufig noch recht ungünstig, es kann aber durch Paraffin verbessert werden.

Dr. Kahler demonstriert ferner einen **Schädel mit Asymmetrie der Augenhöhlen** aus dem Museum des pathologisch-anatomischen Institutes (Hofrat Weichselbaum), der auch rhinologisches Interesse beanspruchen dürfte. Es handelt sich um ein erwachsenes Individuum, dem in frühester Jugend der linke Bulbus enukleiert wurde. Die Verengerung der linken Orbita ist hauptsächlich durch Erweiterung der linkseitigen Nebenhöhlen zustande gekommen, wie dies besonders schön an einer Röntgenaufnahme zu sehen ist. Es hat sich ein großer, orbitaler Recessus der Stirnhöhle entwickelt, die Siebbeinzellen sind durch das Nachaußenrücken der Lamina papyracea erweitert, die Kieferhöhle durch das Höhertreten der oberen Wand. Namentlich gegen das Foramen opticum zu ist die Augenhöhle stark verengert. Das Foramen opticum kaum halb so weit als rechts.

Sitzung vom 5. April 1911.

(Offizielles Protokoll.)

Vorsitz: Hofrat Prof. O. Chiari. Schriftführer: Dr. F. Neumann.

Der Vorsitzende hält dem am 15. März d. J. im 58. Lebensjahre verstorbenen Vincenzo Cozzolino in Neapel einen Nachruf.

Demonstrationen:

1. Dr. Oskar Hirsch: Die Fälle, die ich mir heute zu besprechen erlaube, sind meines Wissens in der rhinologischen Literatur noch nicht beschrieben. Einen dieser Fälle bin ich in der Lage, zu demonstrieren.

Am 28. Januar 1908 kam der damals 34 Jahre alte Schuldiener H. in die Krankenkassenordination meines damaligen Chefs Dozenten Doktor Hajek und klagte über Halsbeschwerden, Heiserkeit und Eiterausfluß aus der Nase. Die laryngologische Untersuchung ergab akute Laryngitis, die rhinologische akutes Empyem der linken Nebenhöhlen. Patient bekam eine Inhalation und intern Aspirin. Bei der zweiten, einige Tage später

Digitized by Google
Original from UNIVERSITY OF CALIFORNIA
Generated on 2019-10-24 12:22 GMT / http://hdl.handle.net/2027/uc1.b3252759
Public Domain in the United States, Google-digitized / http://www.hathitrust.org/access_use#pd-us-google

vorgenommenen Untersuchung konstatierte ich noch immer Eiter im linken mittleren Nasengang und nahm deshalb die Punktion der Kieferhöhle vor. Ich stach die Nadel vom unteren Nasengang ein und preßte, wie gewohnt, erst Luft durch. Dabei fühlte ich einen Widerstand, der Pat. verspürte Schmerzen, und als ich die Lufteintreibung forcierte — nachdem ich mich überzeugt hatte, daß die Nadel in einem Hohlraum war — erfolgte ein Knall und eine seröse, glitzernde Flüssigkeit stürzte aus der Nase hervor. Die Menge dürfte zirka 1 Eßlöffel betragen haben. Die Ausspülung mit Wasser ging schwer; ich zog daher die Nadel etwas vor und daraufhin kam ein Patzen Eiter, dann Schleim in gewundenen, wie durch eine schmale Öffnung durchgepreßten Fäden. Als ich den Pat. zum Schlusse schneuzen ließ, kam ein zirka walnußgroßer, nicht mehr prall gefüllter, abgeplatteter Tumor heraus, der an einer Stelle entsprechend dem abgerissenen kurzen Stiele blutig tingiert war. Es handelt sich um eine Cyste oder einen cystischen Polypen, dessen nähere Diagnose mikroskopisch festgestellt werden wird. (Demonstration des Präparates.)

Es scheint, daß ich anfangs mit der Nadel in die Cyste geriet, durch Einpressen von Luft die Cyste zum Platzen brachte, worauf eine seröse Flüssigkeit abfloß. Als ich beim Ausspülen mit Wasser die Nadel zurückzog, kam die Nadelspitze in die Kieferhöhle zu liegen und jetzt erst floß das Wasser in die Höhle und schwemmte den Eiter heraus. Hierauf dürfte durch den allseitigen Druck des Wassers der Tumor gegen den weiten Hiatus semilunaris getrieben und daselbst eingezwängt worden sein, so daß sich der restliche Eiter neben dem Tumor nur in dünnen Fäden durchdrängen konnte. Schließlich wurde der Tumor durch das unter Druck eingetriebene Wasser immer mehr in den Hiatus vorgeschoben, bis er vom dünnen Stiele abgerissen wurde und in die Nasenhöhle fiel.

Die Nase des hier demonstrierten Pat. ist derzeit, von einer leichten Deviation und Spina links abgesehen, ganz normal. Nach Cocainisierung der mittleren Muschel und des mittleren Nasenganges kann die Kieferhöhle mit einem watteumwickelten Draht leicht sondiert werden. Es liegt somit ein sehr weiter Hiatus semilunaris vor. Ein Ostium accessorium ist nicht vorhanden.

Ein halbes Jahr später kam eine 24jährige Arztensgattin in meine Privatordination und klagte über Nasenverstopfung. Ich konstatierte beiderseits Empyeme und Polypen und entfernte innerhalb drei Wochen erst die Polypen, räumte dann beiderseits das Siebbein aus, punktierte auch im Laufe der Behandlung einmal mit positivem Resultat die linke Kieferhöhle und wollte am Ende der dritten Behandlungswoche die Behandlung des Kieferhöhlenempyems fortsetzen. Ich punktierte zum zweiten Male die linke Kieferhöhle. Während dieser Eingriff das erstemal anstandslos vonstatten ging, spielte sich bei der zweiten Punktion ein ähnlicher Vorgang ab wie bei dem hier demonstrierten Pat. Bei der Lufteintreibung fühlte ich einen bedeutenden Widerstand. Ich zog die Nadel wieder heraus, in der Meinung, sie sei verstopft. Doch sie erwies sich als durchgängig. Ich stach die Nadel ein zweitesmal ein und versuchte wiederum, Luft durchzupressen. Auch jetzt stieß ich auf Widerstand. Nachdem ich mich durch Vorschieben und Rückziehen der Nadel überzeugt hatte, daß die Nadel in der Höhle sein müsse, versuchte ich mit größerer Kraft, die Luft durchzutreiben. Der Widerstand ließ plötzlich nach und es entleerte sich eine blutig-seröse Flüssigkeit. Nun preßte ich Wasser durch, was wiederum sehr schwer ging und wobei Pat. sehr starke Schmerzen im Zahn fühlte. End-

Digitized by Google
Original from UNIVERSITY OF CALIFORNIA
Generated on 2019-10-24 12:22 GMT / http://hdl.handle.net/2027/uc1.b3252759
Public Domain in the United States, Google-digitized / http://www.hathitrust.org/access_use#pd-us-google

lich kam ein Schleimklumpen heraus und außerdem Eiter in fadendünnen, langen Streifen. Auffallend war mir, daß zum Schlusse die Flüssigkeit trotz stark vorgeneigtem Kopfe nach rückwärts abfloß. Das veranlaßte mich, nach beendigter Punktion die Nase nochmals zu untersuchen. Dabei zeigte sich, daß die Nase durch einen weißlich transparenten Tumor vollkommen verlegt war. Ich entfernte diesen leicht mit einer Pinzette. Er erwies sich als Balg einer zirka pflaumengroßen Cyste oder eines cystischen Polypen (Demonstration dieses Präparates). Der Balg war plattgedrückt — speziell ein Rand konnte als Abdruck des Infundibulums angesehen werden — und hatte eine blutige Stelle entsprechend der Insertion. Auch für diesen Vorgang gilt dieselbe Erklärung wie bei Fall 1.

Bei der Untersuchung der Pat. konnte ich mich überzeugen, daß das Ostium maxillare außerordentlich weit war, so daß eine stark mit Watte umwickelte Sonde passieren konnte.

Seit dem Jahre 1908 sah ich beide Pat. einige Male. Bei dem demonstrierten zeigten sich keinerlei Zeichen eines Empyems, die Nase war nach der Behandlung normal und blieb es bis jetzt. Bei der zweiten Pat. habe ich das Kieferhöhlenempyem gleichfalls durch Punktionen, die späterhin leicht vonstatten gingen, ausgeheilt. Es bildeten sich nach zwei Jahren kleine Polypen, die ich vor kurzer Zeit wieder entfernte. Eine vor vier Wochen vorgenommene Punktion der Kieferhöhle gelang ganz leicht und förderte keinerlei Sekret heraus.

Cysten der Kieferhöhle sind nicht selten, doch gehören Cysten von dieser Größe keineswegs zu den gewöhnlichen Befunden. Das Interessante der besprochenen Fälle liegt nicht so sehr in der Größe der Cysten als darin, daß Tumoren dieser Größe durch eine einfache Punktion ausgespült werden konnten. Dieses Ereignis dürfte im ersten Momente überraschen, erklärt sich jedoch leicht, wenn wir erwägen, daß diese Cysten nur mit zarten Stielen inserierten, daß sie durch Eintreiben von Luft gesprengt und teilweise entleert wurden und daß das Ostium maxillare von abnormer Weite war.

Bekanntlich variiert die Größe des Ostium maxillare. Zuckerkandl beschreibt in seinem Buche: „Normale und pathologische Anatomie der Nase und ihrer pneumatischen Anhänge“ ein Präparat, in welchem der Hiatus semilunaris in ganzer Ausdehnung in die Kieferhöhle mündete, so daß das Ostium maxillare 5 *mm* breit und 19 *mm* lang war. Durch das Entgegenkommen des Herrn Prof. Tandler bin ich in der Lage, Ihnen hier ein Präparat aus der Sammlung des Wiener anatomischen Institutes zu demonstrieren, welches ein Ostium maxillare von ungewöhnlicher Ausdehnung besitzt; es stammt aus der Sammlung weil. Hofrates Zuckerkandl und übertrifft in bezug auf die Größe der Kieferhöhlenöffnung das oben erwähnte Präparat. Das demonstrierte Präparat dürfte den Austritt einer großen Cyste aus der Kieferhöhle in die Nase erklärlich machen.

Daß Tumoren, die in der Kieferhöhle entstanden sind, durch die natürliche oder eine accessorische Kieferhöhlenöffnung in der Nase sichtbar werden können, ist mehrmals beobachtet worden. Hajek, Killian und Grünwald haben solche Beobachtungen an Lebenden machen können. Grünwald sah bei einer Lufteintreibung in die Kieferhöhle eine kleine Geschwulst durch den Hiatus in die Nasenhöhle dringen. Killian und Hajek sahen Kieferhöhlenpolypen durch eine weite Öffnung in die Nase ragen und konnten bei Evulsion

Digitized by Google
Original from UNIVERSITY OF CALIFORNIA
Generated on 2019-10-24 12:22 GMT / http://hdl.handle.net/2027/uc1.b3252759
Public Domain in the United States, Google-digitized / http://www.hathitrust.org/access_use#pd-us-google

der Polypen einen Cystenbelag mit herausziehen. Doch handelte es sich in allen Fällen um kleine Geschwülste, die durch erhöhten Druck aus der Kieferhöhle partiell in die Nasenhöhle eindrangen und operativ entfernt wurden. Die Ausspülung von Tumoren aus der Kieferhöhle in die Nasenhöhle, überdies so großer Geschwülste, wurde bisher nicht beobachtet.

Diskussion.

Dr. Weil hält es nach dem vernommenen Berichte und besonders nach der Beschaffenheit der Präparate für viel wahrscheinlicher, daß es sich in beiden Fällen um gewöhnliche Nasenpolypen mit einem cystischen Anteil gehandelt habe, die ihren Ursprung in der Nähe des Ostium maxillare hatten und in die Kieferhöhle hineingewachsen waren; nach der Punktion respektive Injektion wurden sie durch die vis a tergo in die Nase gedrängt und beim Durchpressen durch das Ostium ist die Cyste geplatzt.

Dr. Kahler zeigt im Anschluß an die Demonstration Dr. Hirschs ein Präparat der klinischen Sammlung. Es handelt sich um eine kirschgroße, am Boden der Kieferhöhle aufsitzende Cyste, die allerdings ziemlich breitbasig inseriert, so daß in diesem Falle ein Abreißen bei der Punktion ausgeschlossen wäre.

Dr. Kofler: Ich glaube mich eher der Ansicht des Kollegen Weil anschließen zu müssen, daß es sich um einen vom Infundibulum in das Antrum hineingewachsenen großen, vielleicht cystischen Polyp gehandelt habe, der, durch die Punktionsnadel zuerst angestochen, bei der Ausspülung unter einem Knall zum Ostium herausgepreßt wurde und dabei abriß; wollte man sich der Erklärung des Kollegen Hirsch anschließen, so müßte man zumindest einen schmal aufsitzenden Polypen voraussetzen, da ein breit aufsitzender sich nicht so ohneweiters von seiner Basis loslösen würde.

Dr. Hirsch (Schlußwort): Da sich die debattierenden Herren hauptsächlich damit beschäftigten, wie der während der Punktion hörbare Knall entstand und wie die Cyste aus der Kieferhöhle herausgepreßt wurde, will ich nochmals betonen, daß ich den Fall nicht wegen des erwähnten akustischen Phänomens vorstellte, sondern wegen des beispiellos seltenen Vorkommnisses, daß bei einer einfachen Punktion Cysten von solcher Größe durch das Spülwasser von der Kieferhöhlenschleimhaut abgerissen und in die Nasenhöhle geschwemmt werden konnten. Die Erklärung, welche ich eingangs gegeben habe, halte ich für die wahrscheinlichste. Durch Demonstration der Cysten und ihrer zarten Stiele, durch den Nachweis eines weiten und leicht sondierbaren Ostium maxillare beim vorgestellten Pat. und schließlich durch die Demonstration eines Präparates, welches das Vorkommen einer ungewöhnlich weiten Kieferhöhlenöffnung vor Augen führt, glaube ich sämtliche Bedingungen, welche die Ausspülung so großer Cysten ermöglichen, vorgeführt zu haben. Auf die Bemerkung des Herrn Prof. Harmer, daß die Cysten in der Nase inseriert haben konnten, in die Kieferhöhle hineinwuchsen und durch das Spülwasser in die Nasenhöhle zurückgedrängt wurden, gestatte ich mir zu erwidern, daß nach den anatomischen Untersuchungen die weitaus überwiegende Mehrheit der Schleimhautcysten der Kieferhöhle in dieser Höhle ihren Ursprung haben und daß zum Schluß der Ausspülung die Cyste nicht mehr an einem Stiel, sondern ganz lose in der Nase lag und durch die Pinzette bloß entfernt wurde.

2. Doz. Dr. Emil Glas demonstriert einige seltenere Formen von **Schleimhauttuberkulose.**

Digitized by Google
Original from UNIVERSITY OF CALIFORNIA
Generated on 2019-10-24 12:22 GMT / http://hdl.handle.net/2027/uc1.b3252759
Public Domain in the United States, Google-digitized / http://www.hathitrust.org/access_use#pd-us-google

1. 36jähr. Pat. mit verheilter Apicitis, tuberkulösen interarytänoidalen Granulationen, der vor kurzem auf dem Zungenrücken zwei isolierte Infiltrate bekam. Geringe Dysphagie, Ulcus auf einem Infiltrat mit zerfranstem Rande. Tuberkelbacillen nachweisbar.

2. 34jähr. Pat. mit relativ gutartigem, seit 2 Jahren bestehendem, wenig schmerzhaftem Lippenulcus. Alte Apicitis, interarytänoidale, tuberkulöse Wucherungen. (Endolaryngeal entfernt und als spezifisch bestätigt.)

3. 38jähr. Pat. mit isolierter klinisch primärer Tuberkulose des Zahnfleisches und der Processus alveolares. Auf der Mundhöhlenbodenschleimhaut verstreute miliare Knötchen. Nase, Pharynx, Larynx normal. Auch wiederholte interne Untersuchung, ebenso wie die Sputumuntersuchung. ergab nichts Positives.

Diskussion.

Dr. F. Neumann: Vor 2 Tagen hatte ich Gelegenheit, ein ganz gleiches tuberkulöses Ulcus an derselben Stelle wie bei Fall 2 des Herrn Doz. Glas zu beobachten, nur handelte es sich bei meinem Pat. um eine floride Tbc. pulmonum.

3. Dr. Kofler: Der Pat., den ich mir hier vorzustellen erlaube, erkrankte vor 7 Wochen an einem akuten Katarrh der oberen Luftwege mit starkem Ausfluß aus der Nase und Augentränen. 2 Wochen später traten Schmerzen in Form von Reißen und starkes Tränen im rechten Auge auf. 2 Augenärzte. die Pat. konsultierte, konstatierten einen gewöhnlichen Bindehautkatarrh. Wieder 2 Wochen später wurde von Hofrat Fuchs außer der Conjunctivitis ein Konnex zwischen dieser zweiten Augenaffektion und einer Nasenerkrankung (vielleicht Siebbeineiterung) gefunden und der Pat. zu meinem Chef geschickt, der eitriges Sekret im Nasenrachen und aus der rechten Choane kommend nachweisen konnte und mir den Pat. zur weiteren Behandlung übergab. Ich verordnete dem Pat. Mentholöl und ließ eine Röntgenaufnahme machen, die ein weniger lufthaltiges rechtes Siebbein zeigte. Da sich in den nächsten 10 bis 12 Tagen die Augenbeschwerden zwar besserten, aber doch nicht vollständig schwanden, ließ ich, im Zweifel darüber, ob ich das Siebbein öffnen sollte, einen neuerlichen Augenbefund aufnehmen (Privatdozent Dr. Meller), der folgendermaßen lautete:

1. Bindehautkatarrh mit Follikeln, unabhängig von der Nasenaffektion.

2. Leichtes Ödem des unteren Lides (nach Angabe des Pat. von wechselnder Stärke), nicht zu erklären durch die geringfügige Conjunctivitis.

3. Exophthalmus nicht nachweisbar.

4. Beweglichkeit scheinbar nicht vermindert, aber Auftreten von Doppelbildern beim Blick nach links oben; dieselben sind gekreuzt (id est Strabismus divergens) und das Bild des rechten Auges stets höher (id est das Auge steht tiefer); es besteht tatsächlich also eine leichte Bewegungseinschränkung des rechten Auges nach innen (Andeutung einer Parese des Rectus internus) und oben (vielleicht eine mechanische Behinderung der Hebung des rechten Auges in Adduktion).

Dem Pat. wurde gleichzeitig zur Operation geraten, worauf ich sofort zur Eröffnung des Siebbeins schritt. Die stark gegen das Septum abgedrängte mittlere Muschel wurde entfernt. Als ich nach Wegnahme einiger kleineren Polypen das nach innen vorgedrängte hintere Siebbein mit dem Haken aufriß, stürzte plötzlich unter Druck eine honiggelbe, schleimige, stark fadenziehende

Digitized by Google
Original from UNIVERSITY OF CALIFORNIA
Generated on 2019-10-24 12:22 GMT / http://hdl.handle.net/2027/uc1.b3252759
Public Domain in the United States, Google-digitized / http://www.hathitrust.org/access_use#pd-us-google

Flüssigkeit in der Menge von einem Teelöffel ungefähr hervor, die sich mit einer Pinzette in toto aus der Nase hervorholen ließ (die Flüssigkeit enthielt Mucin). Als ich dann mit einer Sonde weiter untersuchte, kam ich durch eine Öffnung in einen großen Hohlraum, der zirka $2^1/_2$ *cm* hoch, 2 *cm* breit und $2^1/_2$ *cm* lang fast den ganzen Umfang des Siebbeins einnahm und dessen mediale Wand von einer zirka 3 *mm* dicken Membran gebildet wurde: die hintere Begrenzung der Höhle stand in einer Frontalebene mit der Keilbeinhöhlenöffnung und war von derselben nur durch die eben genannte Membran getrennt.

Heute, am fünften Tage nach der Operation, haben sich die Augensymptome bereits bedeutend gebessert. Es handelte sich also in unserem Falle um eine nach einem Schnupfen entstandene **Mukokele des hinteren Siebbeins** mit Augenstörungen.

4. Dr. Menzel stellt *a)* einen **Pat. mit isoliertem primären Lupus vulgaris des Rachens** vor. Der 40jähr. Pat. war bereits vor 5 Jahren vom Vortragenden wegen der gleichen Affektion behandelt worden. Damals war die ganze Uvula mit Granulationen und seichten Ulcerationen bedeckt und der linke hintere Gaumenbogen zeigte eine narbige Verkürzung und oberflächliche Granulationen an seinem freien Rande.

Excidierte Stücke der Uvula ergaben das Bild der Tuberkulose.

Pat. entschwand dem Vortragenden aus den Augen und stellte sich erst jetzt vor 4 Wochen wieder vor. Hierbei konnte man eine ganz beträchtliche Veränderung des Rachenbildes konstatieren. Man findet nämlich eine breite Verwachsung beider hinterer Gaumenbögen mit der hinteren Rachenwand. Dadurch ist eine hochgradige Stenose am Übergang des oralen in den nasalen Teil des Rachens zustande gekommen, welche kaum mit dem kleinen Finger zu passieren ist.

An den beiden seitlichen Anteilen der Umrandung des stenotischen Loches sowie an der hinteren Fläche des Velum palatinum findet man noch floride, nur ganz wenig über das Niveau der Schleimhaut erhabene, feine Granulationen. Auf der linken Seite wurden letztere excidiert und histologisch untersucht. Die von Herrn Prof. Joannovics vorgenommene histologische Untersuchung (Demonstration des histologischen Präparates) ergibt Riesenzellen- und Epithelzellentuberkel, welche durch ihre Vaskularisation und die geringe Neigung zur Verkäsung den bei Lupus vulgaris der äußeren Haut vorkommenden Tuberkeln gleichen und so schon histologisch die Diagnose eines Lupus der Schleimhaut des Rachens gestatten. Aber auch ohne diesen typischen Lupusbefund würde sich die Diagnose aus der Vergesellschaftung von tuberkulösem Granulationsgewebe und schrumpfendem Narbengewebe klinisch stellen lassen. Interessant ist auch im vorliegenden Falle die Tatsache, daß Pat. trotz der oben beschriebenen hochgradigen Rachenstenose genau so wie früher durch die Nase atmet, auch subjektiv keine Atembeschwerden empfindet und eine ganz normale Aussprache aufweist, wie man das ja gewöhnlich bei langsam entstehenden Stenosen wahrnehmen kann.

Weder an der Haut des Pat., zeigt Dr. Menzel, noch an seinen inneren Organen läßt sich ein Zeichen von Tuberkulose auffinden. Die Berechtigung zur Demonstration ergibt sich aus der großen Seltenheit des beschriebenen Falles.

b) eine **angeborene Asymmetrie beider Nasenhöhlen.**

Es handelt sich um ein 18jähr. Mädchen, welches im Alter von 4 Monaten an einer rechtseitigen Hasenscharte mit Erfolg operiert wurde. Man

Digitized by Google
Original from UNIVERSITY OF CALIFORNIA
Generated on 2019-10-24 12:22 GMT / http://hdl.handle.net/2027/uc1.b3252759
Public Domain in the United States, Google-digitized / http://www.hathitrust.org/access_use#pd-us-google

sieht außen auf der rechten Oberlippe noch die von der Operation herrührende dichte, am Knochen adhärente Narbe. Bei der Rhinoscopia anterior imponiert zunächst die sowohl absolut wie im Vergleich zur linken Seite abnorme Tiefe des Nasenbodens der rechten Seite. Es läßt sich die Höhendifferenz der beiden Nasenböden am besten durch den Vergleich der Lage zweier in die beiden Nasenhöhlen gelegter Nasensonden demonstrieren. Man findet hierbei, daß die rechte Sonde um über 5 *mm* tiefer liegt als die linkseitige. Es inseriert ferner die untere Muschel der rechten Seite etwas tiefer als links und reicht auch um ein beträchtliches tiefer herab als die linkseitige.

Zur Konstatierung des Verhältnisses der beiden Kieferhöhlenböden zum Nasenboden hat Vortragender ein Radiogramm anfertigen lassen. Der von Dr. Robinson mitgeteilte Befund konstatiert, daß die rechtseitige Kieferhöhle größer ist und ihr Boden tiefer herabreicht als auf der linken Seite. Wenn auch nicht so deutlich wie von der Nase aus, kann man die Ungleichheit der beiden Hälften auch am harten Gaumen sehen, welcher rechts flacher gewölbt, gleichsam ein wenig herabgedrückt erscheint als links.

Bezüglich der Ätiologie ist die Frage zu entscheiden, ob man es hier mit einer sekundären, durch den von frühester Kindheit an wirkenden Zug der Operationsnarbe zu tun hat oder mit einer der Lippenanomalie gleichstehenden angeborenen Anomalie der Nasenhöhlen. Der Umstand, das auch die Kieferhöhlen asymmetrisch angelegt sind, sowie die Insertions- und Größenverhältnisse der unteren Muschel rechterseits sprechen im Sinne der angeborenen Anomalie.

Ferner wäre es interessant, zu erfahren, ob es sich im vorliegenden Falle um ein zufälliges Zusammentreffen der Nasenhöhlenanomalien mit der Hasenscharte handelt, oder um typische Begleiterscheinungen der letzteren. Diese Frage ist angesichts des Umstandes, daß die kindlichen Träger von Hasenscharten in der Regel nicht rhinologisch untersucht werden, aus der Literatur gegenwärtig nicht zu beantworten. Es wäre wichtig, jeden Fall von Hasenscharte systematisch auf Nasenhöhlenanomalien zu untersuchen.

c) Im dritten vorgestellten Falle handelt es sich um **rhythmische Arterienpulsationen ähnliche zuckende Bewegungen in beiden Seitenteilen des Rachens,** welche auch auf den Larynx sich fortsetzen, wo sie als rhythmische Zuckungen der Epiglottis, der beiden Aryknorpel und Stimmbänder erscheinen. Auf den ersten Blick imponieren die bezeichneten Bewegungen als arterielle Pulsationen, um so mehr, als auch der palpierende Finger deutliche pulsatorische Erschütterungen vermittelt. Wenn man aber den Carotispuls mit den sichtbaren Zuckungen im Rachen vergleicht, so fällt sofort auf, daß die Pulsationen des Rachens genau oder nahezu doppelt so frequent sind als der Arterienpuls. Durch Kompression der Carotis läßt sich wohl ein Kleinerwerden, aber nicht ein Stillstand der Rachenbewegungen hervorrufen. Bei tiefer Inspiration scheint die Amplitude der Zuckungen sich zu vergrößern.

Theoretisch bestehen 3 Möglichkeiten, die erwähnten Bewegungsphänomene zu deuten. Erstens könnte es sich um eine arterielle Pulsation handeln, ausgehend von der beiderseits abnorm gelagerten Carotis interna, wobei je einer Pulsation zwei sichtbare Zuckungen entsprechen, deren eine der Ausdehnung der Gefäßwand entspricht, während die andere die sonst nicht sichtbare stärkere Rückstoßelevation darstellt.

Herr Prof. Ludwig Braun hatte die Liebenswürdigkeit, mittelst Sphygmographions die Kurven sowohl des Carotispulses als auch der Rachen-

Digitized by Google
Original from UNIVERSITY OF CALIFORNIA
Generated on 2019-10-24 12:22 GMT / http://hdl.handle.net/2027/uc1.b3252759
Public Domain in the United States, Google-digitized / http://www.hathitrust.org/access_use#pd-us-google

zuckungen zu schreiben; aus der Betrachtung der Carotiskurven geht mit Sicherheit hervor, daß die erwähnte erste Möglichkeit de facto ausgeschlossen ist, da die Carotiskurve einfach das Bild eines arteriosklerotischen Pulses nahezu ganz ohne jede Rückstoßelevation zeigt.

Zweitens könnte es sich um rhythmische ticartige Muskelzuckungen handeln. Dafür würde der Umstand sprechen, daß Pat. vor einem Jahre bei erhaltenem Bewußtsein eine apoplektiforme Zungenlähmung erlitt, als deren Folge eine Artikulationsstörung ziemlich hohen Grades auch heute noch konstatierbar ist. Andrerseits spricht die zu jeder Zeit wahrnehmbare, gleich regelmäßige Rhythmik der Bewegungen sowie ihre annähernd der doppelten Pulszahl entsprechende Frequenz, das Größerwerden der Zuckungsamplitude bei tiefer Inspiration sowie der Umstand, daß die Beschaffenheit ihrer vom Vortragenden demonstrierten Kurve nach dem Ausspruche Prof. Brauns am ehesten einem Venenpuls gleicht, gegen die oberwähnte zweite Annahme.

Es bleibt als dritte Deutungsmöglichkeit nur noch die Annahme eines Venenpulses übrig, eine Annahme, welche, wie bereits erwähnt, durch die Beschaffenheit der Kurve sowie durch die Frequenz und durch die Veränderungen bei tiefer Inspiration gestützt wird. Man müßte annehmen, daß es sich um „blockierte“ Vorhofskontraktionen handle, die in große, zu beiden Seiten des Pharynx gelegene Venen fortgeleitet werden. Die Blockierung der Vorhofsbewegungen kommt bekanntlich durch Erkrankung des nervösen Apparates zustande, welcher die Koordination der Herzbewegungen bedingt.

Der Vortragende betont ausdrücklich, daß die Untersuchung des Falles noch nicht abgeschlossen ist, und behält sich vor, in der nächsten Sitzung die weiteren Resultate der genaueren Untersuchung, namentlich der radiologischen und der neurologischen, mitzuteilen, welche möglicherweise völlige Klärung des ebenso interessanten wie schwer zu deutenden Falles bringen werden.

Dr. Menzel hat den Fall schon jetzt vorgestellt, um der Eventualität auszuweichen, den Fall zur Zeit der nächsten Sitzung nicht mehr zur Verfügung zu haben.

Diskussion.

Prof. Réthi: Der erste Eindruck, den man gewinnt, ist der eines Venenpulses. Nun beträgt aber die Zahl der Stöße, soweit eine flüchtige Untersuchung zeigt, nicht genau das Doppelte des Arterienpulses; wenn sich dies auch bei genauer Untersuchung als richtig erweist, so ist ein Zusammenhang der Erscheinung mit der Blutzirkulation ausgeschlossen und bleibt nichts übrig, als klonische Muskelkontraktionen anzunehmen, um so mehr, als ähnliche Erscheinungen stellenweise auch an anderen Muskeln, zum Beispiel im Masseter, zu sehen sind.

Dr. Marschik: Es ist nicht einzusehen, warum dieselbe Zirkulationsstörung (Venenpuls) an anderen venenreichen Partien des Kopfes nicht auch sichtbar sein sollte.

Dr. Menzel (Schlußwort): Auf alle hier vorgebrachten Bemerkungen kann ich nur wiederholen, daß ich mir vorbehalten habe, über den Fall nach genauer, detaillierter Untersuchung in einer nächsten Sitzung nochmals zu referieren.

5. Dr. Marschik demonstriert die **histologischen Präparate** von zwei interessanten Fällen von **Neoplasmen der oberen Luftwege.**

Digitized by Google
Original from UNIVERSITY OF CALIFORNIA
Generated on 2019-10-24 12:22 GMT / http://hdl.handle.net/2027/uc1.b3252759
Public Domain in the United States, Google-digitized / http://www.hathitrust.org/access_use#pd-us-google

1. 66jähr. Frau, vor 5 Monaten wegen Carcinoma mammae dextrae mit Ablatio mammae und Exenteratio axillae operiert und radikal geheilt. Seit 2 Monaten bemerkt sie zunehmende Verstopfung der rechten Nase und vermehrte Sekretion, seit einigen Wochen auch leichte Anschwellung der rechten Halsseite. Die Rhinoskopie zeigte einen von der lateralen Nasenwand ausgehenden und die rechte Nase bis zum Vestibulum vorn und bis zur Choane hinten obstruierenden blaßrötlichen Tumor. Die histologische Untersuchung ergab (Prof. Stoerk) kleinzelliges Spindelzellensarkom. Die bereits ausgeführte Ausräumung der Drüsen zeigte denselben histologischen Befund. Die Röntgenaufnahme ergab vollständige Verdunkelung der rechten Kieferhöhle und des rechten Siebbeins, die Konturen der äußeren und oberen Wand der Kieferhöhle und des Oberkiefers noch erhalten.

2. 21jähr. Mädchen, welches früher immer gesund war. Seit $1^1/_2$ Jahren leidet Pat. an Halsbeschwerden. Vor 3 Monaten bemerkte Pat. eine unter wenigen Tagen sich entwickelnde derbe, schmerzhafte Geschwulst am Hals, die Schmerzen machten sich besonders beim Schlucken bemerkbar. Die Atmung war anfangs frei, die Geschwulst wurde rasch größer, die Atmung sehr erschwert, so daß Pat. sitzend die Nacht zubringen muß.

Die Untersuchung ergab starkes Ödem des rechten Aryknorpels und seiner Umgebung, Glottis sehr verengt. Rechter Recessus piriformis durch die Schwellung des Aryknorpels verstrichen. Mit Rücksicht auf Anamnese und das Alter der Pat. mußte eine entzündliche Erkrankung angenommen werden, vielleicht durch Fremdkörper erzeugt. Die daraufhin vorgenommene Hypopharyngoskopie zeigte jedoch zur großen Überraschung einen höckerigen, ulcerierten, nicht belegten Tumor, der vor allem die Hinterfläche des rechten Aryknorpels bis auf den Ringknorpel bedeckte, aber auf die laterale und hintere Rachenwand und auf die andere Kehlkopfseite übergriff und sich mit einem wallartigen Rande allseits abgrenzte. Die Probeexcision ergab Plattenepithelcarcinom mit exquisiter Verhornung. Der Drüsentumor am Hals ist demnach Metastase.

Beide vorgestellten Fälle bilden einen wertvollen Beitrag zur Theorie der Neoplasmen.

Verhandlungen der Laryngologischen Gesellschaft zu Berlin.

Sitzung vom 14. Januar 1910.

Demonstrationen.

Blumenthal: Hartes Papillom der Nase.
Alexander: Fälle von Ozaena nasalis und ein Fall von Ozaena trachealis.
Finder: Präparat einer Laryngitis phlegmonosa. Fremdkörper der Lunge.
Halle: Fall von operiertem Stirnhöhlenempyem und schwere Septumdeviation bei Kindern.
Meyer: Apparat zur Befestigung des Kopfes bei Operationsübungen.

Sitzung vom 25. Februar 1910.

Gräffner: Beobachtungen am Gaumen, Rachen und Kehlkopf bei cerebralen Hemiplegien.

Digitized by Google
Original from UNIVERSITY OF CALIFORNIA
Generated on 2019-10-24 12:23 GMT / http://hdl.handle.net/2027/uc1.b3252759
Public Domain in the United States, Google-digitized / http://www.hathitrust.org/access_use#pd-us-google

Demonstrationen.

Gutzmann: Apparat, der dazu dient, die Klangwellen, die die menschliche Stimme erzeugt, zu analysieren.
Heymann: Infiltration der aryepiglottischen Falte nach Verätzung mit Lapis durch Unvorsichtigkeit beim Tuschieren der Zähne.
Ritter: 2 Pat. mit Folgezuständen nach früherer Tracheotomie.

Sitzung vom 18. März 1910.

Demonstrationen.

Graeffner: Fall von intermittierendem Tremor des Velums und des Larynx unter Beteiligung von Zunge und Unterkiefer.
Katzenstein: Demonstration von Vokalklangkurven.
Halle: Fremdkörper im Oesophagus. Operation der Choanalatresie.
Scheier: Zur endoskopischen Untersuchung des Kehlkopfes und Nasenrachenraumes.
Halle: Orale oder nasale Methode der Operationen an der Nasenscheidewand.

Sitzung vom 22. April 1910.

Demonstrationen.

Haike: Zur Frühdiagnose der Kiefercyste. Fremdkörper in der Kieferhöhle.
Finder: Fall von linkseitiger Recurrenslähmung bei gleichzeitig bestehendem Aortenaneurysma und Tabes.
Fließ: Fall von akuter Osteomyelitis des Oberkiefers bei einem vierwöchigen Säugling.
Halle: 13jähriger Pat. mit doppelseitiger Recurrensparalyse.
Derselbe: Das Ansaugen der Nasenflügel und seine operative Beseitigung.

Sitzung vom 27. Mai 1910.

Demonstrationen.

Weski: 4 Fälle von Elephantiasis gingivae hereditaria.
Sobernheim: Ein Fall von Argyrie.
Scheier: Zur Physiologie des Schluckaktes.
Bumk: Ein Fall von Fractura septi cartilaginei et ossis lacrymalis.
Scheier: Zur Verknöcherung des menschlichen Kehlkopfes.
Peyser: Weitere Beiträge zur Röntgenuntersuchung von Nebenhöhlen.

Sitzung vom 24. Juni 1910.

Demonstrationen.

Fischer: Fall von Verwachsungen der Epiglottis mit dem Zungengrund.
Weski: Die moderne zahnärztliche Diagnostik im Dienste der Rhinologie.

Sitzung vom 14. Oktober 1910.

Demonstrationen.

West: Fensterresektion des Ductus naso-lacrimalis in Fällen von Stenose.
Graeffner: Präparat von Mal perforant buccae eines Tabikers.
Scheier: Untersuchung der Keilbeinhöhle mittelst Röntgenstrahlen.
Halle: Ein Fall von gummöser Syphilis der Luftröhre.
Ritter: Ungewöhnlicher Verlauf eines Retropharyngealabscesses.
Landgraf: Fall von schwerem Nasenbluten bei chronischer Entzündung der Nase.

Digitized by Google
Original from UNIVERSITY OF CALIFORNIA
Generated on 2019-10-24 12:23 GMT / http://hdl.handle.net/2027/uc1.b3252759
Public Domain in the United States, Google-digitized / http://www.hathitrust.org/access_use#pd-us-google

Sitzung vom 11. November 1910.

Finder: Fall von Oesophagusstriktur mit erfolgloser Behandlung. Kirschgroßer Defekt in der Stirne, bedingt durch Eiterung der Stirnhöhle.

Halle: Die endonasale Eröffnung und Behandlung chronisch kranker Stirnhöhlen.

Sitzung vom 9. Dezember 1910.

Sturmann: Totale Exstirpation der Tonsillen.

Haike: Adenom der Nase.

Peltessohn: Fall von Pharynxangiom.

Blumenthal: Fibroangiom der Zunge.

Kuttner: Instrument zur Massenligatur bei Tonsillektomie.

Referate.

I. Allgemeines.

Descendierende Stenosenbildung der oberen Luftwege auf Grund von Lues hereditaria tarda. Von Dr. Georg Cohn (Königsberg i. Pr.). (Archiv f. Laryng., Bd. 21, H. 3.)

Verfasser berichtet über einen Fall von Lues hereditaria bei einer 22jährigen Patientin. Die ersten Erscheinungen wurden im 12. Lebensjahre beobachtet. Es kam zuerst zu wiederholten Verwachsungen zwischen Rachenwand und Gaumensegel, dann zwischen den abhängigen Teilen der Gaumenbögen und der hinteren Rachenwand. Als dritte Etappe bildete sich eine Verlötung zwischen Zungengrund und hinterer Rachenwand und schließlich wurde tracheoskopisch eine derbe, $1^1/_2$ *cm* lange, die ganze Trachea umfassende Verengerung gefunden. Der Fall zeigt mithin das Bild einer descendierenden Stenosenbildung in den Luftwegen. R. Hoffmann.

Anästhesin-Coryfin und Cycloform-Coryfin. Von Dozent Dr. Egmont Baumgarten. (Budapesti Orvosi Ujság [Gegeszet], 1910, Nr. 43.)

Anästhesin und das neueste Cyloform sind schwer löslich, lösen sich aber leicht im Coryfin (1 : 20). Diese Lösung hat eine Dauerwirkung von mehreren Stunden, weshalb sie bei den tuberkulösen Perichondritiden zur Verminderung der Schlingbeschwerden mit sehr gutem Erfolge angewendet wurde. Scarifikationen und galvanokaustische Punktur waren nicht mehr nötig. Am leichtesten ausführbar ist die Berieselung mit einer Kehlkopfspritze, die Wirkung meist phänomenal, Pat., die nur mit großen Schmerzen schlucken konnten, waren imstande nach einigen Sekunden ein Glas Wasser mit Leichtigkeit zu trinken.

Ebenso glänzende Resultate erzielte man bei Ulcerationen, Verbrennungen und Verätzungen und bei Pemphigus.

Bei Kehlkopfoperationen, wenn Cocain eine Hyperämie und Schwellung der Schleimhäute bewirkte, war eine Alypin-Coryfinlösung ein glänzendes Lokalanästhetikum und wird in solchen Fällen besonders zu empfehlen sein.

Baumgarten.

Die Heilbehandlung der Tuberkulose nach der Statistik des Reichsversicherungsamtes für die Jahre 1905—1909. (Amtliche Nachrichten des Reichsver-

Generated on 2019-10-24 12:23 GMT / http://hdl.handle.net/2027/uc1.b3252759
Public Domain in the United States, Google-digitized / http://www.hathitrust.org/access_use#pd-us-google
Digitized by Google
Original from UNIVERSITY OF CALIFORNIA

sicherungsamtes, 1910, 2.) Von Geheimrat Bielefeldt (Lübeck). (Zeitschrift für Tuberkulose, XVII, 1.)

Der vorliegende Bericht beansprucht um so größeres Interesse, weil er einen umfassenden Überblick über den gesamten Tuberkulosekampf von 1897 bis 1909 sowie über die sonstigen Maßnahmen der einzelnen Landesversicherungsanstalten auf dem Gebiete der allgemeinen Volkswohlfahrtspflege gibt. 275.000 tuberkulöse Lungenkranke haben während dieser 12 Jahre mit einem Kostenaufwand von mehr als 100 Millionen Mark langdauernde, sachgemäße Behandlung gefunden, und zwar stieg die Zahl der Männer auf das elffache, die der Frauen auf das achtzehnfache. Während am 1. Januar 1900 nur 14 eigene Heilanstalten der Träger der Invalidenversicherung, darunter 9 Lungenheilstätten, bestanden, stieg die Zahl bis 1909 auf 37 Heilstätten für Lungenkranke und 34 Sanatorien, Genesungsheime und Krankenhäuser, das beste Zeichen für den Nutzen einer frühzeitigen und sachgemäßen Behandlung. Die für die Dauer der Anstaltsbehandlung den Familien der Erkranken gesetzlich zustehende Gelduntersttützung ($^1/_4$ des ortsüblichen Taglohnes) wurde von fast allen Versicherungsanstalten um das Doppelte, ja Dreifache erhöht, so daß während der 12 Jahre 17 Millionen Mark hierfür gezahlt wurden. Besonderes Interesse beanspruchen die Angaben über die Erfolge der Heilbehandlung. Seit 1897 werden die in jedem Jahre bei Abschluß der Behandlung erzielten Anfangserfolge 5 Jahre hindurch kontrolliert (Dauererfolge). In den letzten acht Jahren haben sich nun die Anfangserfolge gegen die erste Prüfungsperiode von 1897—1901 bei tuberkulösen Männern von 4 auf 13%, bei tuberkulösen Frauen von 5 auf 15% erhöht, die Dauererfolge aber von 3 auf 19% beziehungsweise von 3 auf 20%.

Von größter Bedeutung für die Bekämpfung der Tuberkulose erscheint die Unterstützung, welche die Versicherungsanstalten der Gründung von Krankenpflegestationen auf dem Lande unter Leitung einer Gemeindeschwester haben zuteil werden lassen. „Mehr als 288.000 Mk. Zuschüsse dieser Art weist die Statistik für 1909 nach. Wenn man berücksichtigt, daß durchschnittlich schon 100 Mk. als Zuschuß für eine Station genügen, so kann man die Existenz von nahezu 3000 Gemeindepflegen auf dem Lande auf die Invalidenversicherung zurückführen. Das ist ein gewaltiges hygienisches Netz, mit dem das Deutsche Reich überzogen ist und dem die Tuberkulose auf die Dauer nicht entrinnen kann.“ Bielefeldt glaubt, daß man für eine erfolgreiche Durchführung der Invalidenhauspflege, wie solche im Gesetz vorgesehen ist, auf die Dauer eines gesetzlichen Zwanges nicht entbehren kann. Keller.

Einfluß der Schwangerschaft, der Geburt und des Wochenbettes auf die oberen Luftwege. Von Dr. Wilh. Großkopf (Osnabrück). (Archiv f. Laryng., Bd. 21, H. 3.)

Verfasser hat an 50 Fällen der Provinzial-Hebammenlehranstalt den Befund an den oberen Luftwegen während der Schwangerschaft, gleich nach der

Digitized by Google
Original from UNIVERSITY OF CALIFORNIA
Generated on 2019-10-24 12:23 GMT / http://hdl.handle.net/2027/uc1.b3252759
Public Domain in the United States, Google-digitized / http://www.hathitrust.org/access_use#pd-us-google

Geburt und während des Wochenbettes erhoben. Es ließen sich ohne Zweifel charakteristische Beeinflussungen feststellen. Sie stimmen im großen und ganzen mit den von Hofbauer beobachteten Veränderungen überein. Rötung und Auflockerung der Schleimhaut an den falschen Stimmbändern, der Vorderfläche der Aryknorpel sowie der ganzen Aryregion. Durch sie ist die Prädisposition des Kehlkopfes zur tuberkulösen Erkrankung während der Schwangerschaft zu erklären.

R. Hoffmann.

Über Pergenol. Von M. Lewitt (Berlin). (Allgemeine med. Zentralzeitung, 1910, H. 40.)

Verfasser empfiehlt Pergenol, ein H_2O_2-Präparat in fester, haltbarer Form, als ein in den verschiedensten Zweigen der Medizin, insbesondere in der Stomatologie, Laryngologie, Rhinologie und Otologie vorzüglich verwendbares Präparat, das als Pergenol medicinale in Pulver- und Tablettenform (à 0·5 *g*), ferner in Form von Pergenol-Mundwassertabletten und von Pergenol-Mundpastillen in den Handel kommt; letztere haben sich als ausgezeichnetes Prophylakticum gegen Infektionen und besonders als Ersatz für Gurgelwässer bewährt in all den Fällen, in welchen das Gurgeln mit Schwierigkeiten verbunden (Kinderpraxis) oder aus anderen Gründen nicht ratsam ist.

Kofler.

II. Nase und Nebenhöhlen.

Stirnhöhlenoperationen. Von Dr. Dahmer (Posen). (Archiv f. Laryng., Bd. 21, H. 3.)

Verfasser gebraucht bei notwendig werdender Radikaloperation der Stirnhöhle seit 1904 das Killiansche Verfahren, das ihm gute Resultate ergeben hat. Er unterläßt dabei, wenn der Höhendurchmesser der Höhle weniger als 2 *cm* beträgt, die Bildung der Spange und beschränkt sich in diesen Fällen auf die Wegnahme der orbitalen und nasalen Wand. Eine etwaige probatorische Eröffnung nimmt Verfasser in letzter Zeit an der orbitalen Wand vor.

R. Hoffmann.

Mikroskopische Untersuchung der Schleimhaut von 165 chronisch-eiternden Nebenhöhlen der Nase nebst Beitrag zur Genese der Plattenepithelcarcinome der Nebenhöhlen. Von Dr. Ernst Oppikofer (Basel). (Archiv f. Laryng., Bd. 21, H. 3.)

Es bestehen nach Verfasser keine wesentlichen Unterschiede in den Befunden bei den verschiedenen Nebenhöhlen. Die Tendenz zu starker Bindegewebswucherung ist in der Kieferhöhle ausgeprägter als in den übrigen Höhlen: in der Stirnhöhle sind die Drüsen spärlicher als in den anderen Nebenhöhlen. Bei jedem zweiten bis dritten Fall fand sich Plattenepithel, jedoch fast ausnahmslos nur auf kurze Strecken. In Fällen von Cholesteatom der Nebenhöhlen ist anzunehmen, daß dieses sich an Ort und Stelle bildet, nicht durch Einwanderung. Das Bindegewebe zeigt große Mannigfaltigkeit seiner Einzelheiten. Der der Höhle zugewandte Knochen erscheint vielfach wie arrodiert mit zahlreichen

Generated on 2019-10-24 12:23 GMT / http://hdl.handle.net/2027/uc1.b3252759
Public Domain in the United States, Google-digitized / http://www.hathitrust.org/access_use#pd-us-google
Digitized by Google
Original from UNIVERSITY OF CALIFORNIA

lakunenartigen Einsenkungen, während andere Stellen neugebildetes Knochengewebe aufweisen.

Die Metaplasie des Epithels ist ein Zeichen exquisit chronischen Charakters der Eiterung, für den außerdem noch die Hyperplasie aller Teile der Schleimhaut, das Vorhandensein von Lymphocyten und Plasmazellen und sehr starke Faltenbildung der Epitheloberfläche spricht. Ein Schluß auf die Heilungstendenz läßt sich nach Verfasser aus der mikroskopischen Untersuchung nicht ziehen.

Die primären Plattenepithelkrebse der Nebenhöhlen, deren einen Verfasser in einer chronisch eiternden Kieferhöhle durch mikroskopische Untersuchung der Schleimhaut als unerwarteten Befund aufdeckte, entwickeln sich aus dem metaplasierten Epithel, so daß anzunehmen ist, daß die chronische Nebenhöhleneiterung das ätiologische Moment für ihre Entstehung bildet.

R. Hoffmann.

Experimentelle Studie über den Zusammenhang des Lymphgefäßsystems der Nasenhöhle und der Tonsillen. Von Dr. Zoltan v. Lenart (Budapest). (Archiv f. Laryng., Bd. 21, H. 3.)

Die vom Verfasser an Kaninchen, Hunden und jungen Schweinen angestellten Injektionsversuche mit wasserunlöslichen Stoffen (Ruß, Berlinerblau, Zinnober und Chinatusche) ergaben, daß in die Nasenschleimhaut geratene körnige Massen vermittelst der Lymphbahnen in die Tonsillen gelangen können.

R. Hoffmann.

Über Endotheliome der Nasenscheidewand. (Aus der Universitätsklinik für Ohrenkrankheiten in Straßburg i. E.) Von Dr. Artur Heimendinger, I. Assistenten der Klinik.

Da Endotheliome der Nasenscheidewand noch selten beobachtet sind, beschreibt Verfasser zwei von ihm untersuchte Fälle. Im ersten Falle fand er 2 Gewebstypen: 1. mit einem aus verschiedenartigen Zellformen ohne Zwischensubstanz nach Art von Epithelien zusammengesetzten Parenchym, das durch ein Stroma in Alveolen oder auch Längssäulen zerlegt wird; 2. mit einem Spindelzellensarkom. Die Geschwulst war von der Submucosa ausgegangen und hat das Perichondrium intakt gelassen; auch die andere Septumseite ist vollkommen frei geblieben. Der zweite Fall zeichnet sich durch große Variabilität der Geschwulstzellen und deren Anordnung in Schlauch-Strangform mit retikulärem Bau und starker Tendenz zu hyaliner Degeneration aus. Das Hyalin erscheint hier verschiedenartig: 1. als hyalines Bindegewebe; 2. als nicht organisiertes Hyalin, entstanden aus Tumorzellen.

Als therapeutischen Eingriff empfiehlt Verfasser die Aufklappung der Nase von der Seite.

E. Urbantschitsch.

Ein erfolgreich operierter Hirnabsceß nach Stirnhöhlenerkrankung. (Aus der Ohren- und Kehlkopfklinik in Rostock; Direktor: Prof. Körner.) Von Cand. med. Hans Rische.

In dem Fall traten erst ganz kurz vor dem Auftreten des subperiostalen Abscesses auf der Stirn Kopfschmerzen auf. Weder vor noch nach der Ope-

Digitized by Google
Original from UNIVERSITY OF CALIFORNIA
Generated on 2019-10-24 12:23 GMT / http://hdl.handle.net/2027/uc1.b3252759
Public Domain in the United States, Google-digitized / http://www.hathitrust.org/access_use#pd-us-google

ration ist Eiter in der Nase gesehen worden; bei der Operation ist eine Kommunikation der Stirnhöhle mit der Nase weder gefunden noch hergestellt worden. Doch fand sich der Knochen der frontalen wie cerebralen Stirnhöhlenwand erweicht und perforiert. Möglicherweise handelte es sich hier um eine Osteomyelitis der Stirnhöhlenwände. E. Urbantschitsch.

Plastischer Verschluß der radikal operierten Kieferhöhle. Von Dr. A. Lautenschläger (Charlottenburg). (Zeitschr. f. Ohrenheilk., Bd. LXII, H. 2—3.)

Verfasser operiert entsprechend den Angaben von Jansen-Boenninghaus, indem er eine breite Öffnung anlegt, die er auf eine von ihm angegebene Methode nach erfolgter Heilung verschließt. Unter 14 so behandelten Fällen heilten 12 tadellos aus; nur zweimal mißlang die Methode infolge kariöser, stark in die Höhle vorspringender Zähne. E. Urbantschitsch.

Über eine neue Methode der Operation der Nasenmuschelhypertrophien und der Septumleisten. Von Dr. Elemér Tóvölgyi. (Orvosi Hetilap, 1910, Nr. 51.)

Verfasser ist mit den Erfolgen, die er bei der Operation mit geraden Scheren erzielte, sehr zufrieden. Zu Operationen der Leisten verwendet er stärkere Scheren. Baumgarten.

Über die Prinzipalfrage der Chirurgie der Nebenhöhlen. Von Dr. Ludwig Polyak. (Orvosi Hetilap, 1910, Nr. 39.)

Ambulant kann das Prinzip, alles in einer Sitzung selbst bei beiderseitigen Erkrankungen, nicht ausgeführt werden, aber im Spitale und im Sanatorium soll in einer Sitzung alles operiert werden. Im Prinzipe kann man dem Verfasser zustimmen, aber es wird dies nicht in allen Fällen gelingen. Bei einem älteren Patienten zum Beispiel alle Nasenpolypen in einer Sitzung zu entfernen, ist kaum durchzuführen und nicht ratsam. Für einzelne Fälle stimmen wir Verfasser zu. Baumgarten.

Operation eines seltenen Rhinolithen. Von Dozent Dr. Josef Némai. (Orvosi Hetilap, 1910, Nr. 47.)

Der Rhinolith konnte wegen seiner Größe nicht bewegt werden, da er die Nasenhöhle ganz ausfüllte. Es wurde mit dem elektrischen Bohrer erst ein Kanal gebildet und durch diesen mit einem Meißel der Stein gesprengt. Inneres war ein Johannisbrotkern. Baumgarten.

Die Diagnostik der Empyeme der nasalen Nebenhöhlen und das Röntgenverfahren. Von Dr. Max Scheier (Berlin). (Arch. f. Laryng., Bd. 21, H. 3.)

Verfasser schildert wiederholt die Bedeutung des Röntgenbildes als eines wertvollen Unterstützungsmittels für die Diagnose, das insbesondere der einfachen Durchleuchtung überlegen ist. R. Hoffmann.

Gummöse Erkrankung der Stirnhöhlen und Siebbeinzellen beiderseits. Von Dr. Julius Veis (Frankfurt a. M.). (Archiv f. Laryng., Bd. 21, H. 3.)

Der vom Verfasser mitgeteilte Fall war durch ausgedehnte tertiärluetische Erkrankung der Nebenhöhlen und ihrer knöchernen Wände ausgezeichnet. Nach

Digitized by Google
Original from UNIVERSITY OF CALIFORNIA
Generated on 2019-10-24 12:23 GMT / http://hdl.handle.net/2027/uc1.b3252759
Public Domain in the United States, Google-digitized / http://www.hathitrust.org/access_use#pd-us-google

den klinischen Erscheinungen war das Gummi in der Nebenhöhlenschleimhaut selbst entstanden. R. Hoffmann.

Parese des Oculomotorius und Erkrankungen der Nase. Von C. Ziem (Danzig). (Arch. internat. de laryngol., d'otol. et de rhinol., 1909, Nr. 5.)

Verfasser berichtet über einen Fall von Parese des Oculomotorius im Verlaufe einer Naseneiterung, wahrscheinlich auf dem Umwege einer Keilbeinhöhleneiterung. Wilhelm Schlesinger.

Ansammlung von Flüssigkeit mit Myelinkörperchen in der Stirnhöhle. Von Prof. Mermod (Lausanne). (Arch. internat. de laryngol., d'otol. et de rhinol., 1909, Nr. 5.)

Bei einem 64jährigen Manne besteht enormer Exophthalmus des linken Auges mit Ulceration der Cornea, eine knorpelharte, höckerige Geschwulst, welche den oberen inneren Augenhöhlenwinkel und die Regio frontalis erfüllt; es wurde ein Sarkom des linken Auges angenommen, welches die Orbita und die beiden Stirnhöhlen ergriffen hat.

Bei der Operation ergibt sich, daß es sich um einen entzündlichen Erguß in die Stirnhöhlen handelt, mit Caries der Knochen der Orbita, des Stirn- und Siebbeines. Die außerordentlich viskose Flüssigkeit enthielt weder Leukocyten noch Mikroben; sie bestand aus einer Masse, die sich fast ausschließlich aus Myelinkörperchen zusammensetzte. Endonasal fanden sich keinerlei Veränderungen, weder Eiter noch Fungusmassen. Wilhelm Schlesinger.

Die Operation der Kieferhöhleneiterung mit Lokalanästhesie. Von Dr. N. J. Metzianu (Jassy). (Bulletin de Laryngol., Otol. et Rhinol., Januar 1910.)

Verfasser zählt die ernsten Nachteile der Chloroformnarkose bei der Radikalbehandlung der Kieferhöhlenentzündung auf und berichtet über 2 Fälle von Kieferhöhleneiterung, deren einer bloß unter Lokalanästhesie operiert wurde.

Er empfiehlt, die Nasenhöhle und die Zahnfleischschleimhaut mit 5%iger Cocainlösung einzupinseln, dann in die Fossa canina in ihrer ganzen Ausdehnung $^1/_2$%ige Cocainlösung zu injizieren. Zur Ablösung der Weichteile und zur Eröffnung des Sinus wird in die Wunde ein mit 5%iger Cocainlösung getränkter Gazetampon eingeführt. Das Innere der Höhle wird mit 10%iger Cocainlösung anästhesiert, wodurch das Curettement nahezu schmerzlos durchgeführt werden kann. Wilhelm Schlesinger.

Über Fremdkörper in den Nebenhöhlen, speziell in der Kieferhöhle. Von Dr. H. Razenon (Lille). (Bull. de Laryngol., Otol. et Rhinol., Januar 1910.)

Dr. Razenon berichtet über einen interessanten Fall einer ursprünglich vom Zahn ausgegangenen Kieferhöhleneiterung, die ungefähr 20 Jahre vorher durch Anbohren einer Zahnalveole mit nachfolgenden Ausspülungen und Drainage vermittelst Kautschukröhrchen behandelt worden war; der Prozeß kam damals anscheinend zur Heilung, trotzdem ein Drain in der Höhle vergessen wurde, dessen Anwesenheit nicht geahnt wurde. Vor 8 Monaten verspürte der

Generated on 2019-10-24 12:23 GMT / http://hdl.handle.net/2027/uc1.b3252759
Public Domain in the United States, Google-digitized / http://www.hathitrust.org/access_use#pd-us-google
Digitized by Google
Original from UNIVERSITY OF CALIFORNIA

Kranke Kopfschmerzen und Verstopfung der Nase mit einseitigem, übelriechendem Ausfluß. Nach Cocainisieren und Adrenalinisieren der sehr hypertrophischen und mit viel Polypen besetzten mittleren Muschel zog Razenon das einst vergessene, mit Kalksalzen inkrustierte Drain heraus.

Aus Anlaß dieser neuen Beobachtung stellt der Autor aus der medizinischen Literatur der letzten Jahre die Fälle von Fremdkörpern in den Nebenhöhlen zusammen. Ein einziger Fall betraf die Stirnhöhle, alle übrigen die Kieferhöhlen. Diese Fremdkörper stammen meistens von Zahnwurzeln her und bestehen dann aus kleinen, infolge schwieriger Zahnextraktion übrig gebliebenen Sequestern; ferner finden sich Überreste von Verbandzeug oder Instrumenten (Watte, Gaze, Kanülen, Nähte). Oder es sind harte Fremdkörper, die durch Unglücksfälle in die gesunden Höhlen eingedrungen sind (Projektile, Steine etc.).

Die Toleranz der Nebenhöhlen gegen Fremdkörper ist im allgemeinen sehr groß, jedoch von beschränkter Dauer. Aus irgend einem Anlaß entwickelt sich später zumeist doch ein Sinusitis. Wenn die Anwesenheit eines Fremdkörpers in einem Sinus nachgewiesen ist, soll man ihn darum entweder durch schon vorhandene Wundkanäle oder vermittelst Trepanation von der Nase oder vom Munde aus entfernen. Wilhelm Schlesinger.

III. Pharynx und Mundhöhle.

Vor- und Nachteile, Gefahren nach Abtragung der Gaumenmandeln (Avantages inconvenients et dangers de l'ablation des amygdales palatines.) Von J. Broeckaert. (Archives Internat. de laryngologie. Tome XXX, Nr. 2 et 3, 1910.)

Es ist schwer, gerade diesem Kapitel originelle Seiten abzugewinnen, und so stellt diese Arbeit Broeckaerts, die als Referat auf dem letzten belgischen Laryngologentage (1910) verlesen worden ist, eine Zusammenstellung der bekannten Tatsachen dar. Allerdings sind beim offenbaren Bestreben, nur fest fundiertes und soweit als möglich selbst geprüftes vorzubringen, manche neuere Hypothesen nicht recht zum Ausdrucke gekommen. Es scheint, daß Broeckaert den Mandeln gar keine Rolle in der inneren Sekretion zuschreibt und auch nicht sehr an ihre antoinfektiösen Fähigkeiten glaubt. Jedenfalls ist er, wie die große Mehrzahl der Spezialisten, der Meinung, die Gaumenmandeln zu entfernen, ohne Rücksicht auf diese unbewiesenen Funktionen, wenn sonst Indikationen hierfür bestehen. Die einfache Hypertrophie allein ist noch nicht Indikation zur Abtragung der Mandeln. Häufiger indiziert ist unser Eingreifen gegen die Mandeln, wenn dieselbe Quelle von Infektionen ist. Hierbei handelt es sich nicht immer um hypertrophische Mandeln, sondern im Gegenteil, solche Mandeln können manchmal die Quelle von Infektionen sein, ohne bei der Inspektion besonders aufzufallen. Allerdings ist die Beschreibung dieser „infizierenden Mandeln", wie sie Broeckaert nach Dandois wiedergibt, kaum geeignet, dieselbe erkennen zu lassen. „Die Gaumenbögen sind karminrot, öfter sogar violett. Anatomische

Digitized by Google
Original from UNIVERSITY OF CALIFORNIA
Generated on 2019-10-24 12:23 GMT / http://hdl.handle.net/2027/uc1.b3252759
Public Domain in the United States, Google-digitized / http://www.hathitrust.org/access_use#pd-us-google

Details sind nicht zu erkennen. Das Zäpfchen ist verlängert, geschwollen, saftgetränkt, sein Ende kolbenförmig verdickt, ein Maß für die Veränderungen, die durch die schleichende mysteriöse Arbeit der in den Mandelkapseln in Permanenz installierten Mikroben gesetzt worden sind." Sehen so die infizierenden Mandeln aus?

Was die Technik der verschiedenen Mandeloperationen anlangt, so hebt Broeckaert mit Recht hervor, daß das Amygdalotom nur ausnahmsweise für die gestielten Mandeln in Anwendung kommen kann, für die meisten Fälle die kalte Schlinge, namentlich mit dem Instrumente von Vacher, und das Zerstückeln mit dem Morcelleur in Anwendung zu kommen hat. Zur totalen Ausschneidung der Mandeln nach amerikanischem Muster hat sich Broekaert noch nicht entschließen können. Wenn man bedenkt, daß diese Amygdalektomie trotz ihrer verhältnismäßig jungen Karriere schon zu recht vielen unliebsamen Zufällen Veranlassung gegeben hat, so muß man Broeckaert in seiner Reserve recht geben, wenn es sich um die sogenannte obstruierende Form handelt. Ob man aber bei den infektiösen Formen ohne solches radikales Vorgehen auch auskommt, hat der Berichterstatter eben mangels eigener Erfahrung nicht angegeben. Lautmann.

Bemerkungen zur Operation der Schädelbasisfibrome. Von Dr. G. Trautmann (München). (Archiv f. Laryng., Bd. 21, H. 3.)

Trotz der Tendenz der Schädelbasisfibrome, sich nach dem 25. Lebensjahre zurückzubilden, ist es wegen der von ihnen ausgehenden Gefahren angezeigt, ihrer Ausdehnung entgegen zu wirken und dadurch das Leben des Pat. bis zum Eintritt der Rückbildung zu erhalten. In dem Falle des Verfassers, der einen 16jährigen Pat. betraf, geschah die Hauptoperation bei hängendem Kopfe mittelst der durch die Nase eingeführten schneidenden Vossschen Zange unter Kontrolle des zweiten und dritten durch den Mund eingeführten Fingers der linken Hand. Die Blutung war eine ganz enorme. Durch zwei Nachoperationen wurden ein stehen gebliebener Stumpf am Rachendach mit dem Gottsteinschen Ringmesser und ein die linke Choane ausfüllender Geschwulstausläufer durch die Heymannsche Löffelzange entfernt. R. Hoffmann.

Kurze serologische Mitteilung zur Angina Vincenti-Frage. Von Dr. Wilhelm Sobernheim (Berlin). (Archiv f. Laryng., Bd. 21, H. 3.)

Gegenüber der Mitteilung Mucks (Med. Klinik, 1908, Nr. 29) über positive Wassermannsche Reaktion bei Angina Vincenti, betont Verfasser einen unzweifelhaften Fall von Angina Vincenti beobachtet zu haben, in welchem die Seroreaktion negativ ausgefallen ist. R. Hoffmann.

Über die Pharynxstimme. Von Prof. J. W. Gleitsmann (New-York). (Arch. internat. de laryngol., d'otol. et de rhinol., 1909, Nr. 4.)

Die ohne Beteiligung des Larynx hervorgebrachte Stimme wurde zuerst an Individuen studiert, die an Larynxverschluß infolge von pathologischen Vorgängen erkrankt waren; später auch an einer Anzahl laryngotomierter Kranken.

Digitized by Google
Original from UNIVERSITY OF CALIFORNIA
Generated on 2019-10-24 12:23 GMT / http://hdl.handle.net/2027/uc1.b3252759
Public Domain in the United States, Google-digitized / http://www.hathitrust.org/access_use#pd-us-google

Das mit dem Rachen allein hervorgebrachte Wort ist artikuliert, auf mehr oder weniger große Entfernung vernehmbar und manchmal sogar anscheinend modulationsfähig.

Zu seiner Entstehung ist erforderlich ein Luftregulator, den sich der Kranke fast immer willkürlich bildet, und weiter das Vorhandensein eines Luftreservoirs im Hypopharynx. Der Kranke saugt durch den Oesophagus Luft ein, verengert beim Sprechen die Öffnung der Speiseröhre und treibt durch diese Öffnung die Luft wieder aus. Wilhelm Schlesinger.

IV. Larynx.

Seltene Verengerungen des Kehlkopfes. Von Graff (Bonn). (Münchener med. Wochenschr., 57. Jahrg., Nr. 50.)

Im 1. Falle handelte es sich um eine ungemein starke Lordose der Halswirbelsäule, deren höchste Konvexität den 5. oder 6. Halswirbel betraf, und welche sich vor den Kehlkopfeingang vorgelegt und so die Atem- und Schluckbeschwerden verursacht hatten. Man sah an der Hinterwand des Rachens eine starke Schwellung vor dem Larynxeingang, so daß der Einblick in denselben schwierig war; doch war im Kehlkopf selbst nichts krankhaftes zu erkennen, was die zunehmenden Atembeschwerden hätte erklären können. Verf. entschloß sich, die Wirbelsäule freizulegen in der Annahme, ein Osteom derselben vorzufinden; es war nicht der Fall; dennoch meißelte er in der Höhe des 4.—6. Halswirbels eine fast $^3/_4$ *cm* dicke Knochenschicht vorne ab, die sich als normaler Knochen erwies. Der Erfolg war ein überraschend guter. Die Beschwerden verschwanden dauernd.

Noch interessanter, wie G. sagt, fast sagen- und romanhaft klingt die 2. Krankengeschichte: Ohne es zu wissen, verschluckte der betreffende Pat. beim Trinken den ca. markstückgroßen Metalldeckel einer Mineralwasserflasche und erkrankte darnach an Halsschmerzen und Schluckbeschwerden. Die von verschiedener Seite vorgenommene Untersuchung ließ an eine tuberkulöse Entzündung des Larynx denken, auch eine luetische Erkrankung kam in Frage. Als alle diesbezüglichen Therapien nichts nützten und nachdem die Tracheotomie nötig geworden war, auch eine Bolzenbehandlung das Leiden eher verschlimmerte, als schließlich auch eine Laryngofissur, bei der eine Narbe im Kehlkopfinnern an dessen Hinterwand vorgefunden und exstirpiert wurde, keinen Erfolg hatte, wurde eine Röntgenaufnahme gemacht, die einen großen Fremdkörper in der Höhe des 5. Halswirbels rechts von der Mittellinie erkennen ließ. Durch Freilegen der vorderen Wand der Wirbelsäule gelang es endlich den oben beschriebenen Metalldeckel zu entfernen und nach $2^1/_2$jährigem Bemühen den Pat. von seiner Kanüle zu befreien. Auch die Stimme kehrte allmählich zurück. Reinhard.

Generated on 2019-10-24 12:23 GMT / http://hdl.handle.net/2027/uc1.b3252759
Public Domain in the United States, Google-digitized / http://www.hathitrust.org/access_use#pd-us-google
Digitized by Google
Original from UNIVERSITY OF CALIFORNIA

Zur Frage der Epiglottiscysten. Von Privatdozent Dr. Ernst Oppikofer (Basel). (Archiv f. Laryng., Bd. 21, H. 3.)

Verfasser bringt die an Serienschnitten gewonnenen histologischen Befunde bei 4 beobachteten Cysten der Epiglottis. Sie betreffen sämtlich deren linguale Fläche. Zwei von ihnen wurden an einer und derselben Epiglottis bei der Leiche einer 89jährigen Frau gefunden, die auch an den Nieren, den Ovarien und der Milz Cysten aufwies. In 3 Fällen handelte es sich um Retentionscysten durch Verlegung eines Schleimdrüsenausführungsganges, in einem Falle um eine Cyste, die nach Verfasser aus einer Balgdrüse durch Retention des Inhaltes entstanden ist. Die letztere Entstehungsart hält Oppikofer für nicht allzu selten, obwohl sie in der Literatur nicht erwähnt wird.

R. Hoffmann.

Carcinom und Amyloid des Larynx. Von Dr. Karl Beck und Dr. Walter Scholz (Heidelberg). (Archiv f. Laryng., Bd. 21, H. 3.)

Zwei schon laryngoskopisch verschieden aussehende Tumoren erwiesen sich mikroskopisch als Carcinom und Amyloid. Eine genetische Beziehung beider Geschwülste zu einander war nicht festzustellen. R. Hoffmann.

Zur Kenntnis der Veränderungen in den Kehlkopfmuskeln nach Durchschneidung des Recurrens. Von Dr. I. Broeckaert (Gent). (Archiv f. Laryng., Bd. 21, H. 3.)

Verfasser gibt eine Schilderung der von ihm bei Versnchen am Kaninchen, am Hunde, an der Katze und am Affen gewonnenen Präparate. Hiernach „überwiegen niemals die regressiven Veränderungen nach Recurensdurchschneidung im M. posticus diejenigen in den übrigen Muskeln, während dagegen immer der M. externus am meisten der Atrophie anheimgefallen ist".

R. Hoffmann.

Über den funktionellen Unterschied der Stimmbandknötchen beim Kinde und beim Erwachsenen. Von Dr. Georg Avellis (Frankfurt a. M.). (Arch. f. Laryng., Bd. 21, H. 3.)

Die funktionelle Störung durch Stimmbandknötchen ist beim Kinde beträchtlich, bei der Sprechstimme des Erwachsenen hingegen gar nicht zu bemerken. Nach Avellis fühlt das mit Knötchen behaftete Kind die Annäherung der Stimmbänder zuerst durch eine Berührung der prominenten Stellen, an denen die Knötchen sitzen. Das vorzeitig erregte Gefühl des Stimmbandschlusses bewirkt ein Aufhören der Adduktionsimpulse und somit die chronische Heiserkeit. Das weite Klaffen der sich nur an der Knötchenstelle berührenden Stimmbänder entspricht nicht der Kleinheit der Knötchen, wenn man diese als mechanisches Hindernis für den Glottisschluß ansehen wollte. Der Erwachsene hingegen läßt sich durch ein falsches Muskelgefühl nicht dauernd irreleiten, sondern gleicht das Hindernis durch erhöhte Anstrengung aus. In einem Falle gelang es dem Verfasser, die Heiserkeit durch Übungstherapie zu beseitigen.

R. Hoffmann.

Generated on 2019-10-24 12:23 GMT / http://hdl.handle.net/2027/uc1.b3252759
Public Domain in the United States, Google-digitized / http://www.hathitrust.org/access_use#pd-us-google
Digitized by Google
Original from UNIVERSITY OF CALIFORNIA

Über bulbäre Kehlkopflähmungen. Alte und neue Beiträge zur Kritik des sogenannten Rosenbach-Semonschen Gesetzes. Von O. Körner in Rostock. (Zeitschrift f. Ohrenheilk., Bd. LXII, H. 2—3.)

Kritische Darlegung, daß das Rosenbach-Semonsche Gesetz unhaltbar ist. E. Urbantschitsch.

Myxochondroma laryngis subglotticum. (Aus der Ohren- und Kehlkopfklinik und der chirurgischen Klinik in Rostock.) Von cand. med. Roos. (Zeitschr. f. Ohrenheilkunde, Bd. LXII, H. 2—3.)

Beschreibung einer Knorpelgeschwulst des Kehlkopfes mit subglottischem Sitz; geheilt durch äußere Operation. Die mikroskopische Untersuchung ergab: Myxochondrom.

Bei einer Nachuntersuchung $7^1/_4$ Monate post operat. zeigte sich der Kehlkopf vollkommen normal. E. Urbantschitsch.

Über die Behandlung der Kehlkopftuberkulose durch Sonnenlicht. Von Dr. Josef Kramer (San Remo). (Archiv f. Laryng., Bd. 21, H. 3.)

Bericht über einen (!) bei Sonnenlichtbehandlung geheilten Fall von Kehlkopftuberkulose. Das nordische Klima bietet zu wenig Sonnenlicht, am geeignetsten für die Kur ist die Riviera. R. Hoffmann.

Leukoplakie des Larynx. Von Dr. G. Porget. Aus der Klinik des Prof. Lermoyez. (Thèse, Paris 1908.)

Die Leukoplakie des Larynx ist lange nicht so häufig Gegenstand von Untersuchungen gewesen als diejenige von anderen Organen (Mund, Urethra, Vagina etc.). Verfasser berichtet über anatomische und klinische Beobachtungen, die er in der Klinik von Prof. Lermoyez darüber angestellt hat.

Anatomisch besitzt die Leukoplakie des Larynx alle diesem Prozeß sonst zugeschriebenen klassischen Eigenschaften: Keratose und Hyperkeratose des Epithels (mit Gegenwart von Eleidin), Hautsklerose, papilläre Hypertrophie etc.

Klinisch entwickeln sich die weißen Plaques im Niveau der mit geschichtetem Pflasterepithel bedeckten Stellen: aryepiglottische Falten (1 Fall), Stimmbänder (7 Fälle). Die Plaques zeigen meistens eine silberweiße Färbung; anfangs glatt, werden sie später rauh, dann warzig, mit der Neigung zur Umwandlung in Epitheliome. Ätiologisch scheint der Syphilis eine geringere Bedeutung zuzukommen als dem Tabakgenuß. Die Leukoplakie des Larynx kann von gleichartigen Veränderungen an der Zunge oder an den Mundwinkeln begleitet sein.

Erste Bedingung für eine erfolgreiche Therapie ist, daß der Larynx allen reizenden Einflüssen entzogen wird. Einblasen von alkalischen Pulvern sowie Pinselungen mit Salicyl üben manchmal einen sehr günstigen Einfluß auf die Rückbildung der Plaques. Die Entfernung leukoplakischer Gebilde auf endolaryngealem Wege gibt nur dann Aussicht auf Erfolg, wenn es sich um ganz circumscripte Veränderungen handelt (leukoplakisches Papillom). In Epitheliome

Digitized by Google
Original from UNIVERSITY OF CALIFORNIA
Generated on 2019-10-24 12:23 GMT / http://hdl.handle.net/2027/uc1.b3252759
Public Domain in the United States, Google-digitized / http://www.hathitrust.org/access_use#pd-us-google

umgewandelte oder in Umwandlung dazu begriffene Plaques verlangen chirurgisches Eingreifen (Thyreotomie). Wilhelm Schlesinger.

Keratinisierende Tumoren des Larynx. Von A. Castex. (Bull. de Laryng., Otol. et Rhin., Oktober 1909.)

Verfasser beobachtete in 6 Fällen auf den Stimmbändern kleine warzenförmige Tumoren, die durch weiße Keratinisierung ihrer Oberfläche charakterisiert ist. Die histologische Untersuchung zweier solcher Fälle ergab einmal ein einfaches Papillom, das zweitemal ein Papillom mit Epidermisperlen. Diese Neoplasmen sind darum mit der Leukokeratose der Zunge in Parallele zu stellen, die immer nahe daran ist, bösartig zu degenerieren.

Wilhelm Schlesinger.

Syphilis und bösartige Geschwülste des Halses. Von Prof. Massei (Neapel). (Arch. internat. de laryngol., d'otol. et de rhinol., 1909, Nr. 5.)

Syphilis prädisponiert zu Krebs erstens infolge ihres Einflusses als konstitutionelle Krankheit durch Vermittlung gewisser parasyphilitischer Veränderungen (Übergang von Leukoplakie in Zungenkrebs), endlich können im floriden Stadium tertiäre Veränderungen in Carcinom übergehen. Sicher können sich im Rachen und auf der Zunge auf dem Boden von zweifellos syphilitischen Veränderungen bösartige Neubildungen entwickeln. Für die Prophylaxe ist wesentlich, daß jede Reizung vermieden wird, und strenge Durchführung der antisyphilitischen Behandlung selbst im latenten Stadium.

Wilhelm Schlesinger.

Behandlung von Larynxaffektionen mit Seismotherapie. Von Maurice Constantin (Marseille). (Arch. internat. de laryngol., d'otol. et de rhinol., 1909, Nr. 5).

Zur Vibrationsmassage bei Kehlkopfkrankheiten wird eine biegsame Sonde verwendet, die an ihrem Ende eine mit einer Kugel armierte Vibrationsmanschette trägt. In dieser Kugel dreht sich eine Exzenterscheibe so, daß das obere Ende der Kugel in Vibrationsbewegungen gerät, während ihre seitlichen Anteile Perkussionsstöße liefern. Auf diese Kugel können Zangen aus Metall aufgeschraubt werden, die wie Stimmgabeln vibrieren.

Zunächst werden die seitlichen Partien des Larynx 5 Minuten lang mit der Kugel massiert; dann nimmt man den Larynx zwischen die Zangen des Concussors und massiert durch weitere 10 Minuten.

Diese Vibrationsmassage ist angezeigt bei Aphonie infolge von Überanstrengung oder von fehlerhaftem Intonieren, bei vorübergehenden Kongestionen der Stimmbänder, bei der professionellen Larynxneurose und bei hysterischen Lähmungen. Bei akuten oder chronischen spastischen Affektionen der Glottis wird damit keine Wirkung erzielt.

Die Massage wirkt bis auf die Muskelfasern und soll dadurch deren Kontraktilität erhöhen. Wilhelm Schlesinger.

Generated on 2019-10-24 12:23 GMT / http://hdl.handle.net/2027/uc1.b3252759
Public Domain in the United States, Google-digitized / http://www.hathitrust.org/access_use#pd-us-google
Digitized by Google
Original from UNIVERSITY OF CALIFORNIA

V. Trachea, Bronchien, Oesophagus.

Bericht über die Anwendung der Tracheobronchoskopie und der Oesophagoskopie in der oto-laryngologischen Universitätsklinik zu Jena. (Aus der oto-laryngologischen Universitätsklinik in Jena.) Von Privatdozent Dr. Brünings, I. Assistenten der Klinik.

Verfasser bringt eine statistische Übersicht über die Ergebnisse der direkten Methoden an der Wittmaackschen Klinik, die die Bedeutung derselben für den praktischen Betrieb einer Klinik von mittlerer Materialgröße zeigen sowie den Erfolg einer geeigneten Propaganda illustrieren soll. Verfasser bespricht gesondert: 1. direkte Laryngoskopie; 2. untere Tracheo-Bronchoskopie; 3. obere Tracheoskopie; 4. obere Tracheo-Bronchoskopie; 5. Hypopharyngo-Oesophagoskopie. E. Urbantschitsch.

Verzeichnis der an den Schweizer Universitäten in den Jahren 1907/08 und 1908/09 erschienenen einschlägigen Arbeiten. Von Dr. Fritz Loeb (München).

Bistrizkaya D., Über spontane Ohrenblutungen. Zürich 1909. 38 S.

Dermann Emma, Beiträge zum histologischen Bau der knorpeligen Nasenscheidewand. Bern 1909. 18 S.

Devrient Max, Die Tonsillen des Rindes und ihre Beziehung zur Entstehung der Tuberkulose. Bern 1908/09. 36 S.

Doktorowitsch L., Über Commotio labyrinthi. Zürich 1907. 41 S.

Franzmann A., Beiträge zur vergleichenden Anatomie und Histologie des Kehlkopfes der Säugetiere. Bern 1907. 120 S.

Gendenstein P., Dysthyre Schwerhörigkeit. Bern 1907. 14 S.

Gobat A., Du traitement aérothermique dans les suppurations chroniques de l'oreille moyenne. Bern 1908. 30 S.

Hoddes P., Die Schwerhörigkeit der Kinder in den Primärschulen der Längsgasse in Bern. Bern 1908. 11 S.

Jaenicke Hans, Vergleichende anatomische und histologische Untersuchungen über den Gaumen der Haussäugetiere. Zürich 1908. 78 S.

Katz Siegmund, Die Atmung bei verändertem intra- und extrapulmonalen Druck. Bern 1909. 19 S.

Kühn M., Die Obturatorentherapie nicht operierter kongenitaler Gaumendefekte und deren sprachliche Erfolge. Zürich 1908. 47 S.

Magasanik L., Werden im Bereiche des Ostium tubae pharyngeum Geschmacksempfindungen ausgelöst? Bern 1908. 16 S.

Nager F., Eine statistische Studie über die scarlatinöse Erkrankung des Gehörorganes. Zürich 1909. 80 S.

Oczesalski K., Über die Mittelohrentzündung bei Scharlach. Zürich 1908. 30 S.

Pröscholdt O., Papilläres Akanthom auf der Innenfläche des Pferdeohres. Bern 1908. 36 S.

Generated on 2019-10-24 12:23 GMT / http://hdl.handle.net/2027/uc1.b3252759
Public Domain in the United States, Google-digitized / http://www.hathitrust.org/access_use#pd-us-google
Digitized by Google
Original from UNIVERSITY OF CALIFORNIA

Roschtitzky Barbara, Das Auftreten des kalorischen und Drehnystagmus bei verschiedenen Ohrkrankheiten. Bern 1909. 20 S.

Schmid Simon, Resultate der Ohrenuntersuchungen an 1312 Kindern der Primarschule Brunmatt-Friedbühl. Bern 1908. 21 S.

Spindler-Engelsen A. de, Quelques observations sur la pathogenèse de l'abcès rétro-pharyngien. Genf 1907. 62 S.

Stadler Eugen, Ein Beitrag zur Frage der Diphtheriebacillenträger. Auf Grund der Untersuchung von Rachen und Nase bei 464 nicht diphtheriekranken Kindern. Zürich 1909. 14 S.

Suppiger Josef, Leptomeningitis otogenen Ursprunges. Bern 1909. 18 S.

Watkinson G., Untersuchungen über die sogenannten Geruchsorgane der Cephalopoden. Zürich 1908. 62 S.

Willies Otto, Über Rachitis der Kieferknochen, über die Entstehung von Kiefercysten und von intramandibulären Mundhöhlendivertikeln bei Haustieren. Bern 1908. 26 S.

Notizen und Personalien.

Im März l. J. wurde in Lemberg ein **polnischer oto-laryngologischer Verein** gegründet. Zum Vorsitzenden wurde Herr Prof. Jurasz, zum Kassier Herr Dr. Reinhold und zum Schriftführer Herr Dr. Wieser gewählt. Die Sitzungen finden einmal im Monat statt.

III. Internationaler Laryngorhinologenkongreß (unter dem Protektorat Sr. königlichen Hoheit des Prinzen August Wilhelm von Preußen). Berlin, 30. August bis 2. September 1911. Herrenhaus, Leipziger Straße 3. III. und letztes Rundschreiben.

Sehr geehrter Herr Kollege!

Am 29. August, abends 9 Uhr, wird in den Festsälen des Herrenhauses eine gesellige Zusammenkunft und am 30. August, morgens 9 Uhr, die Eröffnung des Kongresses stattfinden.

Das Bureau wird im Herrenhause am 28. August, morgens eröffnet werden.

Die Vorträge müssen bis spätestens 1. Juli beim Sekretär des Kongresses, Herrn Prof. Rosenberg, Berlin N. W. 6, Schiffbauerdamm 26, angemeldet und ein kurzes Resumé derselben bis zu dem gleichen Termin eingeschickt sein (siehe beifolgende Geschäftsordnung). Herr Rosenberg ist zu weiterer Auskunft gerne bereit.

Alle die wissenschaftliche Ausstellung betreffenden Anmeldungen und Fragen sind an Herrn Geheimrat Prof. Heymann, Berlin W., Lützowstraße 60, zu richten.

Den Mitgliedsbeitrag in Höhe von 25 M. bitten wir baldmöglichst an den Schatzmeister, Herrn Geheimrat Schötz. Berlin W. 15, Kurfürstendamm 22, zu zahlen, damit Ihnen ein Exemplar der gedruckten Referate schon einige Wochen vor Eröffnung des Kongresses zugestellt werden kann. Der Anmeldung legen Sie, bitte, Ihre Visitkarte bei. Damenkarten zum Preise von 10 M. sind ebenfalls bei Herrn Schötz zu haben.

Die Laryngologische Gesellschaft zu Berlin wird sich die Ehre geben, die Mitglieder des Kongresses zu einem Ausfluge nach Potsdam und Umgebung einzuladen. Die Behörden der Stadt Berlin bieten ihnen einen Empfang in den Festräumen des Rathauses an. Ein Damenkomitee hat ein Vergnügungsprogramm für die Damen der Kongreßmitglieder ausgearbeitet. Im Anschluß an den

Digitized by Google
Original from UNIVERSITY OF CALIFORNIA
Generated on 2019-10-24 12:23 GMT / http://hdl.handle.net/2027/uc1.b3252759
Public Domain in the United States, Google-digitized / http://www.hathitrust.org/access_use#pd-us-google

Kongreß, am 2. September, mittags, wird eine Sonderfahrt nach Dresden zur Besichtigung der Internationalen Hygieneausstellung und der Gemäldegalerie stattfinden, für die eigene Führungen zugesichert sind. Wir bitten Sie, möglichst bald mitzuteilen, ob Sie an dieser Fahrt teilnehmen werden, damit wir die nötigen Arrangements treffen können.

Bezüglich der Beschaffung von Wohnungen während des Kongresses wollen Sie sich gefälligst an das Wohnungskomitee, z. H. des Herrn Geheimrates Heymann, Berlin W., Lützowstraße 60, wenden.

Berlin, im Mai 1911.

B. Fränkel, Vorsitzender. A. Rosenberg, Schriftführer.

Geschäftsordnung: § 1. Der III. Internationale Laryngorhinologenkongreß findet in Berlin vom 30. August bis 2. September 1911 statt. — § 2. Es sollen ausschließlich wissenschaftliche Vorträge und Demonstrationen abgehalten werden. Gleichzeitig wird eine wissenschaftliche Ausstellung, die die Beziehungen der experimentellen Phonetik zur Laryngologie und die Entwicklung und den heutigen Stand der Broncho- und Oesophagoskopie illustrieren soll, und eine industrielle Ausstellung stattfinden, die, von jener vollkommen getrennt, unter Oberaufsicht der Kongreßleitung von Fabrikanten chirurgischer Instrumente, Apparate usw. eingerichtet wird. — § 3. Die Vorträge sind spätestens bis zum 1. Juli 1911 bei dem Sekretär des Kongresses anzumelden. — § 4. Die Tagesordnung setzt der Vorsitzende fest. Vorträge, die von anwesenden Mitgliedern angemeldet worden sind, aber nicht gehalten werden konnten, werden in die Verhandlungen aufgenommen, wenn die druckfertigen Manuskripte spätestens am 2. September mittags 12 Uhr dem Sekretär überreicht worden sind. Der Druck der Verhandlungen unterliegt der Redaktion der Schriftführer, welche für möglichste Kürzung zu sorgen haben. — § 5. Die Vorträge können in deutscher, französischer und englischer Sprache gehalten werden. — § 6. Die Vorträge und Demonstrationen dürfen bis zu 15 Minuten dauern; in der Diskussion können die Redner fünf Minuten für sich in Anspruch nehmen und zu ein und demselben Vortrag in der Regel nur einmal das Wort ergreifen. Der Vorsitzende ist verpflichtet, dem Redner bei Überschreitung der zulässigen Zeit das Wort zu entziehen respektive nur unter Zustimmung des Plenums weitere fünf Minuten Redezeit zu gewähren. — § 7. Von jedem Vortrag ist spätens bis zum 1. Juli 1911 ein kurzes Resumé in einer der drei genannten Sprachen einzusenden. Wer nicht rechtzeitig sein Resumé einsendet, rangiert am Schluß der Tagesordnung. Die Referate müssen bis zum 1. Juni 1911 bei dem Schriftführer des internationalen Komitees eingereicht sein, damit sie bereits einige Wochen vor Eröffnung des Kongresses den Mitgliedern gedruckt eingesandt werden können. — § 8. Die Mitgliedskarte kostet 25 M., die Damenkarte 10 M.; beide sind beim Schatzmeister Herrn Geheimrat Schötz, Berlin W. 15, Kurfürstendamm 22, zu haben. — § 9. Jedes Mitglied erhält ein Exemplar der gedruckten Verhandlungen. — § 10. Wegen der großen Zahl der angemeldeten Vorträge werden die Redner dringend ersucht, sich möglichst kurz zu fassen, und ferner darauf aufmerksam gemacht, unmittelbar nach dem Vortrag respektive ihren Diskussionsbemerkungen dem Schriftführer ein druckfertiges, gut leserliches Manuskript einzureichen. Anderenfalls können ihre Ausführungen nicht in den Verhandlungsberichten erscheinen. — § 11. Eine Verlesung von Vorträgen durch andere Mitglieder ist unstatthaft.

Generated on 2019-10-24 12:23 GMT / http://hdl.handle.net/2027/uc1.b3252759
Public Domain in the United States, Google-digitized / http://www.hathitrust.org/access_use#pd-us-google
Digitized by Google
Original from UNIVERSITY OF CALIFORNIA

Otologischer Teil.

Original-Artikel.

Aus der k. k. Universitäts-Ohrenklinik in Wien (Vorstand: Prof. V. Urbantschitsch).

Die Bedeutung der Blutuntersuchung in der Ohrenheilkunde.[1])

Von Dr. **Ernst Urbantschitsch.**

Unter allen Untersuchungsmethoden, die in der Medizin eine Rolle spielen, dürfte kaum eine so verschiedene Resultate liefern wie die mikroskopische Untersuchung des Blutes, wenn die Untersuchung zu verschiedenen Zeiten, unter anderen Umständen und von mehreren Beobachtern angestellt wird. Denn schon physiologischerweise tritt bei Gesunden eine Vermehrung der Leukocyten auf: so bei der Verdauung, nach körperlicher Anstrengung, nach einem kalten Bad, in der Schwangerschaft, bei Neugeborenen.[2])

Die Blutanalyse unterscheidet sich im Kindesalter wesentlich von der der Erwachsenen durch das Prävalieren der mononucleären Elemente, die bei Kindern zirka 58%, also mehr als das Doppelte der späteren Zeit beträgt.[3]) Auch pflegen Kinder mit viel höheren Zahlen zu reagieren.[4])

Müssen wir also schon all diese Umstände bei der Blutuntersuchung berücksichtigen, so kommt noch dazu, daß jedes Fieber als solches wieder eine Leukocytose hervorruft, so daß aus den absoluten Zahlen häufig keine sicheren Schlüsse gezogen werden können.

Da nun auch die Technik nicht ganz leicht ist, die Färbemethoden differieren und große Übung, Geduld und Gewissenhaftigkeit in einer sehr zeitraubenden und nichts weniger als unterhaltenden Sache erforderlich sind, so mag man die Schwierigkeiten erfassen, daß zwei Untersucher zu völlig analogen Befunden kommen.

Diese Voraussetzungen mögen nur gewisse Differenzen in manchen Angaben erklären. Glücklicherweise erleichtern andere Umstände wieder die Beurteilung der Blutbefunde wesentlich. So wird zum Beispiel bei der Verdauungsleukocytose[5]), in der Schwangerschaft[6]), bei Fieber[7]) das prozentuelle Verhalten

[1]) Teilweise als Vortrag gehalten auf der 20. Versammlung der Deutschen otologischen Gesellschaft in Frankfurt a. M. am 3. Juni 1911.

[2]) S. Sahli, Lehrbuch der klinischen Untersuchungsmethoden, V. Aufl., 1909.

[3]) Grawitz, Lehrbuch der klinischen Pathologie des Blutes, 1902, pag. 50.

[4]) Reich, Beitr. z. klin. Chir., Bd. XLI, H. 2.

[5]) Rieder, Beitrag zur Kenntnis der Leukocytose, pag. 65.

[6]) Sahli, l. c.

[7]) Grawitz, Lehrbuch der klinischen Pathologie des Blutes, 1902, pag. 510.

Digitized by Google
Original from UNIVERSITY OF CALIFORNIA
Generated on 2019-10-24 12:23 GMT / http://hdl.handle.net/2027/uc1.b3252759
Public Domain in the United States, Google-digitized / http://www.hathitrust.org/access_use#pd-us-google

der mononucleären und polynucleären Elemente nicht verändert. Man wird also in solchen Fällen weniger auf die absolute Leukocytenzahl als auf das relative Verhältnis der Blutkörperchen zueinander Gewicht legen müssen.

Ferner darf man sich die Unterschiede bei verschiedenen Zählungen in der Regel nicht allzu groß vorstellen, wenn man gleiche Verhältnisse berücksichtigt. Man darf sich nicht allzu ängstlich vor kleinen Divergenzen schrecken, denn die Zahlen allein für sich können nach meinen Erfahrungen meistens keine Diagnose liefern, stets müssen diese mit dem ganzen Krankheitsbild in Einklang gebracht werden.

Um Verschiedenheiten des Blutbefundes, die in der Verschiedenheit der Technik ihren letzten Grund haben, möglichst zu umgehen, halte ich es für angezeigt, wenn zu den diversen Blutanalysen möglichst ein und derselbe (natürlich möglichst anerkannt verläßliche) Untersucher herangezogen wird, wenn einem selbst Übung und Zeit (fast 2 Stunden zu einer genauen Untersuchung!) fehlt.

Vergleicht man die Prozentzahlen, wie sie verschiedene Autoren als normal angeben, miteinander, so fällt einem eine gewisse, allerdings nicht sehr große Divergenz in den Zahlen auf. Wenn dieselbe gewiß auch mit der Technik zusammenhängen kann, so könnte schließlich auch die normale Blutbeschaffenheit an verschiedenen Orten einigermaßen variieren, so daß auch daraus ein gewisser Unterschied zu erklären wäre. Ich betone diesen Umstand deshalb, da in der Otologie in Anbetracht des verhältnismäßig kleinen, meist ganz oder größtenteils von Knochen umgebenen Gebietes Zahlenverschiebungen schon von einer gewissen Bedeutung sein können, die in anderen Regionen keine Rolle zu spielen pflegen. Ich beziehe mich aus diesem Grunde auch bei meinen Berechnungen nur auf die normalen Mittelwerte ohne Rücksicht auf die vorkommenden physiologischen Breiten, wobei ich selbstverständlich auf kleine Differenzen nach auf- oder abwärts keinen zu großen Wert lege. Die mittleren Zahlenverhältnisse, die in anderen Gegenden vielleicht eine kleine Verschiebung erleiden können, stellen sich folgendermaßen:

Erythrocyten	5,000.000
Leukocyten	6.700
polynucleäre bzw. polymorphkörnige Leukocyten	67·0%
Lymphocyten	24·0%
Große mononucleäre L. und Übergangsformen	6·5%
eosinophile L.	2·0%
Mastzellen	bis 0·5%

* * *

Digitized by Google
Original from UNIVERSITY OF CALIFORNIA
Generated on 2019-10-24 12:23 GMT / http://hdl.handle.net/2027/uc1.b3252759
Public Domain in the United States, Google-digitized / http://www.hathitrust.org/access_use#pd-us-google

Da nun einerseits die Veränderungen der Blutkörperchen eine sehr empfindliche Reaktion auf verschiedene Vorgänge im menschlichen Körper darstellen, wobei auch die individuell verschiedene Reaktionsdisposition Berücksichtigung verdient, andrerseits die erwähnten Schwierigkeiten bestehen, so ist es erklärlich, daß den Ansichten über die große Bedeutung der Blutuntersuchungen skeptische Meinungen gegenüberstehen.

Überblicken wir kurz die hämatologische Literatur, soweit sie für uns in Betracht kommt, so ist zunächst festzustellen, daß die Blutanalyse für die Beurteilung chirurgischer Erkrankungen erst seit Curschmann Verwendung findet. Insbesondere waren es gynäkologische und abdominale Eiterungsprozesse, die die Aufmerksamkeit auf den Wert der hämatologischen Untersuchung für die Diagnose und Prognose auf sich lenkten.

Dützmann[1]) fand regelmäßig bei hoher Leukocytenzahl Eiter, einerlei, ob es sich um parametritische Exsudate, Pyometra oder um andere Abscesse handelte. In einigen seiner Fälle war die klinische Diagnose nicht imstande, den Eiterungsprozeß festzustellen. Reich[2]) beobachtete Hyperleukocytose im progredienten Stadium aller eitrigen Entzündungen mit großer Regelmäßigkeit. Bei chirurgischer Tuberkulose tritt aber selbst bei hohem Fieber keine Steigerung der Leukocytenzahl auf. Im allgemeinen besteht ein gesetzmäßiger Zusammenhang zwischen Fieber und Leukocytenzahl nicht. Der negative Ausfall der Blutuntersuchung kann nicht als vollkräftiger Beweis angesehen werden. Dieser Ansicht ist auch Grawitz[3]). Nach Sonnenburg[4]) deutet Hyperleukocytose bei normalem Puls und normaler Temperatur auf eine schwere Erkrankung hin. So ist selbe oft das erste Anzeichen eines subphrenischen Abscesses. Schwenkenbecher und Siegel[5]) fanden, daß normalerweise in allen Gefäßbezirken eine annähernd gleiche Zahl Leukocyten vorhanden sind; auch bei Streptokokkeninfektion pflegt die Verteilung der Blutkörperchen annähernd eine gleichmäßige zu sein. Normale Werte bei Äthernarkose kehren erst etwa eine Stunde nach Beendigung der Operation wieder. Hirschfeld[6]) beobachtete

[1]) Das Verhalten der weißen Blutkörperchen bei eitrigen Prozessen im Genitalapparat der Frau. Zentralbl. f. Gyn., 1902, Nr. 14, pag. 359; Diagnose und Behandlung der Exsudate. Monatsschr. f. Geburtsh. u. Gyn., 1902, pag. 71; Die Verwertbarkeit der Leukocytenbestimmung bei Erkrankung des weiblichen Genitalapparates.

[2]) Über Leukocytenzählung und deren Verwendbarkeit bei chirurgischen Eingriffen. Beiträge z. klin. Chir., Bd. XLI, H. 2.

[3]) Lehrbuch, l. c., pag. 557.

[4]) Die Hämatologie in der Chirurgie. Verhandl. des I. internat. Chirurgenkongresses zu Brüssel, 1905.

[5]) Über die Verteilung der Leukocyten in der Blutbahn. Deutsches Archiv f. klin. Med., XCII.

[6]) Über den diagnostischen und prognostischen Wert der Leukocytenuntersuchung. Berliner klin. Wochenschr., 1903, pag. 183.

Digitized by Google
Original from UNIVERSITY OF CALIFORNIA
Generated on 2019-10-24 12:23 GMT / http://hdl.handle.net/2027/uc1.b3252759
Public Domain in the United States, Google-digitized / http://www.hathitrust.org/access_use#pd-us-google

zwar bei Herdeiterung neutrophile Hyperleukocytose, fand aber merkwürdigerweise bei septischen Prozessen Hypoleukocytose, ein Befund, der dem anderer Autoren im allgemeinen widerspricht. Es dürfte sich zufällig in den Fällen dieses Verfassers durchwegs um sehr geschwächte Individuen mit absolut infauster Prognose gehandelt haben, die eben die sonst beobachtete Vermehrung der Leukocyten nicht aufbringen konnten.

In der Otiatrie fand die hämatologische Untersuchung zwecks Diagnose und Prognose nur eine äußerst spärliche Verwertung. So konnte ich in der otiatrischen Literatur deutscher Sprache nur eine einzige einschlägige Arbeit finden, nämlich von Suckstorff[1]), der auf Grund von 37 Leukocytenzählungen diesen jede Indikation für einen chirurgischen Eingriff abspricht. Derselbe hatte nämlich ausschließlich die absoluten Leukocytenzahlen beachtet und außerdem noch auf die Nebenumstände, die schon normalerweise diese beeinflußten, keine Rücksicht genommen.

Etwas mehr Beachtung scheint man der Hämatologie bei Ohrenkrankheiten im Auslande zu schenken, insbesonders in Amerika, Frankreich und Italien. John M. Darling[2]) berücksichtigt außer der absoluten Leukocytenzahl auch das relative Verhalten der polymorphkörnigen Leukocyten und fand relativ am wenigsten Leukocyten (9300—10.900!) bei der chronischen Mittelohreiterung. Dann folgen in aufsteigender Ordnung: akute Mittelohreiterung, einfache Mastoiditis, Hirnabsceß, Sinusthrombose, chronische Mittelohreiterung mit akutem Nachschub, Extraduralabsceß und eitrige Meningitis. — J. S. Wile[3]) fand bei Otit. med. purulenta bis 40.000 (!) Leukocyten. Bei einem Prozentsatz der neutrophilen Elemente unter 77 erachtet er eine Komplikation für unwahrscheinlich, bei über 86 für wahrscheinlich. Hirnabscesse rufen nach diesem Verfasser selten starke Leukocytose hervor. — Nach Mc Kernon[4]) informiert uns die Leukocytose vor allem über die Widerstandsfähigkeit des Pat. Bei Weichteileiterung ist die Leukocytose größer als bei Knochenhöhleneiterung. — Burling[5]) konnte auf Grund der Blutuntersuchung keine Differentialdiagnose zwischen Extraduralabsceß und Sinusthrombose stellen. — Bran-

[1]) Die Leukocytenwerte bei den entzündlichen Erkrankungen des Ohres und des Schläfenbeines sowie bei den intrakraniellen Komplikationen derselben. Zeitschrift f. Ohrenheilk., XLV, 1903, H. 2.

[2]) The value of leucocyte examination in suppurative conditions arising from middle ear Infection. Edinburgh med. Journ., Februar 1908.

[3]) Blood examination in surgical diagnosis, a practical study of its scope and technic. Amer. Journ. of Surgery, 1907, 1908.

[4]) A brief consideration of the pyogenie diseases of the brain of otitic origine. Laryngoscope, 1908, Nr. 1.

[5]) Siehe Internat. Zentralbl. f. Ohrenheilk., VII, pag. 114.

Digitized by Google
Original from UNIVERSITY OF CALIFORNIA
Generated on 2019-10-24 12:23 GMT / http://hdl.handle.net/2027/uc1.b3252759
Public Domain in the United States, Google-digitized / http://www.hathitrust.org/access_use#pd-us-google

degee[1]) fand bei dem Hirnabsceß Ansteigen der Prozente der polynucleären Leukocyten parallel der Allgemeinvermehrung der Leukocyten vor und Sinken nach der Operation. In dem zweiten Falle sah Verfasser wegen Sinkens der ursprünglich gesteigerten Leukocytenzahl von einem operativen Eingriff ab.

Die Untersuchungen Faltas'[2]) ergaben, daß die leukocytäre Reaktion und der Prozentsatz an Polynucleose von einem zum anderen Kranken wesentlich verschieden ist. Wenn auch gewöhnlich akute Otitiden, Mastoiditis und chronische Mittelohreiterung mit akuter Exacerbation eine Leukocytenzahl unter 15.000 gibt, so finden sich andrerseits auch Zahlen über 20.000. Nach diesem Autor können alle endokraniellen Ohrkomplikationen mit mäßiger Leukocytose und einem polynucleären Prozentsatz, der absolut nicht von dem einer einfachen Otitis und Mastoiditis differiert, vorkommen. Sinusthrombose und Meningitis haben mit Vorliebe hohe Leukocytose und Polynucleose. Auch nach Gibert[3]) spricht eine Leukocytenzahl von mehr als 20.000 mit über 90% polynucleären Leukocyten für Meningitis oder Thrombophlebitis.

Zu einigermaßen befremdend schematisierenden Ergebnissen kommt Delseaux[4]), der fand, daß die Leukocytose um so ausgesprochener ist, je tiefgreifender die endokranielle Komplikation ist. Er stellt folgende Einteilungsgruppen auf: 1. 10.000—15.000 Leukocyten: Übergreifen der Entzündung auf den Warzenfortsatz; 2. 15.000—20.000 Leukocyten: extraduraler und Hirnabsceß; 3. 20.000—25.000 Leukocyten: Meningitis purul.; 4. + 25.000 Leukocyten: Thrombophlebitis, Pyämie. Allerdings mildert er seine Behauptungen einigermaßen durch den Ausspruch, daß die Blutuntersuchung allein keine Diagnose liefern kann.

Caldera[5]) beobachtete, daß bei letal endigenden Fällen die Leukocytenzahl nach der Operation steigt. — Solaro[5]) ist der Überzeugung, daß einer vollständigen Blutuntersuchung zweifellos ein großer Wert zugesprochen werden

---

[1]) Über die differentialdiagnostische Bedeutung der Sondernschen Blutzählung bei einem Fall von akutem Hirnabsceß und einem Fall von akuter Mastoiditis. Annales of Otol., XVI, Nr. 1.

[2]) Neuer Beitrag zum Studium der hämatologischen Formel bei endokranieller Komplikation der eitrigen Mittelohrentzündung. Verhandl. d. belgischen oto-laryngol. Gesellsch., Juni 1909.

[3]) Versuch einer analytisch-klinischen Klassifikation der Sinus-Jugularis-Thrombo-Phlebitiden auf Grund von 35 Fällen. Annales des malad. de l'oreille, 1909, Nr. 12.

[4]) Über Blutuntersuchungen bei den endokraniellen Komplikationen der eitrigen Mittelohrentzündung. Jahresversamml. d. belgischen oto-laryngol. Gesellsch., Juni 1907.

[5]) Hämatologische Untersuchungen bei eitrigen Ohraffektionen und ihre Ohrkomplikationen. Societa italiana di Laryng., Otol. e Rin., Turin, Oktober 1908.

Digitized by Google
Original from UNIVERSITY OF CALIFORNIA
Generated on 2019-10-24 12:23 GMT / http://hdl.handle.net/2027/uc1.b3252759
Public Domain in the United States, Google-digitized / http://www.hathitrust.org/access_use#pd-us-google

muß. — Bruzzone[1]) legt Wert auf den Befund von „sudanophilen Körnchen". Wo diese fehlten, wurde bei der Operation kein Eiterherd gefunden.

* * *

So sehen wir also, daß von manchen, allerdings auffallend wenigen Autoren der hämatologischen Untersuchung bei Ohrenerkrankungen Beachtung geschenkt und daß hierbei auch manche berücksichtigenswerte Beobachtung angestellt worden ist, daß aber doch im allgemeinen die Untersuchungen zu subjektiv, zu einseitig und zu wenig detailliert durchgeführt wurden, wodurch eine vielseitige Heranziehung der Hämatologie zur Diagnose und Prognose otitischer Erkrankungen nicht zustande kam. Wir brauchen zur Illustration dieser Tatsache bloß das völlig negative Ergebnis der Untersuchungen Suckstorffs der übertriebenen Klassifikation Delseaux' gegenüberzustellen; beide Autoren haben den Fehler begangen, nur die absolute Leukocytenzahl zu berücksichtigen, die doch, wie erwähnt, schon beim Normalen großen Schwankungen unterworfen ist, und hierbei kamen beide Autoren bezüglich ihrer Verwertbarkeit zu geradezu diametralen Ergebnissen. Jedenfalls ist aber, wenn nur die absoluten und nicht auch die relativen Zahlen Berücksichtigung finden, eher Suckstorff beizupflichten, es sei denn, daß exzessive Zahlen gefunden werden.

Merkwürdigerweise fanden einige Autoren, wie Faltas und vor allem Wille, auch bei nicht komplizierten Mittelohrentzündungen ganz exorbitante Hyperleukocytosen, was mit meiner Erfahrung, aber auch mit der anderer Autoren (Gibert, Delseaux etc.) in Widerspruch steht.

Nur relativ wenige Untersucher berücksichtigen die Prozentzahl der polymorphkörnigen Leukocyten, kaum einer das relative Verhältnis der Leukocyten untereinander. Und gerade hierin ist nach meinen Beobachtungen der springende Punkt für den Wert der Blutuntersuchung zur Beurteilung der Diagnose und Prognose gelegen.

Bei der Blutuntersuchung meiner Fälle wurde das Blut aus dem Ohrläppchen der gesunden Seite entnommen. Die Zählung der Leukocyten wurde in der Zeiss'schen Zählkammer vorgenommen, die Färbung des Trockenpräparates erfolgte nach der Methode von Leishmann. Gezählt wurden: *a)* die Erythrocyten und *b)* die Leukocyten; von letzteren wurde die Prozentzahl berechnet: 1. der polymorphkörnigen und polynucleären (neutrophilen) Leukocyten, 2. der Lymphocyten, 3. der großen einzelligen Lymphocyten (Ehrlich) und der Übergangsformen, 4. der eosinophilen Leukocyten, 5. der Mastzellen und 6. (eventuell) der Myelocyten.

---

[1]) Wert hämatologischer Untersuchungen nach der Methode di Cesaris-Demel in der Otologie. Archivio italiano di otol. etc., XVIII, f. 6.

Digitized by Google
Original from UNIVERSITY OF CALIFORNIA
Generated on 2019-10-24 12:23 GMT / http://hdl.handle.net/2027/uc1.b3252759
Public Domain in the United States, Google-digitized / http://www.hathitrust.org/access_use#pd-us-google

Bei der Untersuchung wurde stets die Tagesstunde berücksichtigt; es wurde hierzu womöglich der Morgen oder Vormittag gewählt, um die Verdauungsleukocytose zu umgehen; bei unvermeidlichen Nachmittags- beziehungsweise Abenduntersuchungen wurde mittags keine Mahlzeit oder wenigstens eiweißarme Nahrung verabreicht. Ferner beachtete ich die Körpertemperatur: bei exzessiv hohem Fieber habe ich in der Regel auf eine Blutuntersuchung verzichtet, da hohes Fieber an und für sich schon Hyperleukocytose verursacht und ich stets möglichst einwandfreie, differentialdiagnostisch verwertbare Befunde anstrebte. Nur wenn eine Untersuchung bei niedrigerer Temperatur undurchführbar erschien, wurde selbe auch da vorgenommen, hierbei jedoch nur das relative Verhältnis der Leukocyten beachtet, das sich durch Fieber allein nicht wesentlich verschieben soll. Auch auf sonstige Krankheitszustände wurde nach Möglichkeit Rücksicht genommen, und daher habe ich von vornherein Fälle ausgeschaltet, die zum Beispiel außer der Ohrerkrankung einen anderen beachtenswerten, momentan mit in den Vordergrund tretenden Erkrankungsherd aufzuweisen hatten.

Die Untersuchung erstreckt sich auf 75 Fälle, von denen allerdings bei den meisten bloß eine Untersuchung, und zwar vor der Operation, vorgenommen wurde. Ich bin mir wohl bewußt, daß zu genauen klinischen Studien eine Reihe von Blutbefunden bei einem und demselben Pat. gehören. Doch ließen sich derartige Serienuntersuchungen in der Mehrzahl der Fälle schon deshalb nicht durchführen, da meist die notwendige Operation sehr bald durchgeführt werden mußte (teils in Anbetracht der Erkrankung des Pat., teils aus Rücksicht auf den klinischen Betrieb, der infolge des übergroßen Materials keine Stauung desselben erlaubte).

Da ich den Hauptwert meiner Untersuchungen auf die eventuelle Differentialdiagnose legte, so verzichtete ich in den meisten Fällen auf die postoperative hämatologische Untersuchung, deren prognostischen Wert ich keineswegs unterschätze. In einigen Fällen konnte ich aber ein postoperatives Ansteigen der neutrophilen Elemente trotz günstigen Ausganges beobachten, so daß aus diesem Umstande allein noch keine infauste Prognose gestellt werden kann, wenn auch die Beobachtung Calderas (l. c.), daß bei letal endigenden Fällen die Leukocytose steigt, zu recht bestehen mag.

Um zu ermöglichen, den jeweiligen Blutbefund mit Rücksicht auf den ganzen Krankheitsverlauf und den Operationsbefund zu beurteilen, teile ich die Krankengeschichten etwas ausführlicher mit und gruppiere dieselben zur leichteren Orientierung nach folgender Einteilung:

I. Otitis media purulenta acuta beziehungsweise Mastoiditis acuta.
II. Otitis media purulenta chronica ohne Cholesteatom.
III. Otitis media purulenta chronica mit Cholesteatom.
IV. Mittelohrentzündungen ohne Otorrhöe.

Digitized by Google
Original from UNIVERSITY OF CALIFORNIA
Generated on 2019-10-24 12:23 GMT / http://hdl.handle.net/2027/uc1.b3252759
Public Domain in the United States, Google-digitized / http://www.hathitrust.org/access_use#pd-us-google

V. Labyrintherkrankungen.
VI. Extraduraler und perisinuöser Absceß.
VII. Sinusthrombose, Pyämie, Sepsis.
VIII. Meningitis.
IX. Hirnabsceß.

* * *

I. Otitis media purulenta acuta, Mastoiditis acuta.[1])

1. Marie Sch., 24 Jahre, Hilfsarbeiterin aus Niederösterreich. Im Frühjahr 1910 rechterseits durch mehrere Wochen Ohrenstechen und retroauriculäre Schwellung; dann Otorrhöe, die nach einiger Zeit sistierte, hierauf beschwerdefrei bei gutem Gehör bis anfangs November 1910. Nach Rhinitis acuta neuerdings rechts Ohrenschmerzen und Otorrhöe; einen Tag später links desgleichen. Nach 8 Tagen gingen die letzteren Beschwerden zurück, während sie sich rechts verschlimmerten. Seit 3. XII. starke Schmerzen im Warzenfortsatz. Ohrbefund (rechts): Gehörgang eng, Trommelfell gerötet, im vorderen unteren Quadranten eine Perforation; mäßige Eitermenge. Regio mastoidea normal aussehend, an der Spitze druckempfindlich. V 20 *cm* R—, W im Kopf. Kalor. Nystagmus schwächer als normal.

Operation: Am 10. XII. 1910 Trepanation (Dr. Bondy[2]). Typische Aufmeißelung. Im absteigenden Teil eine Eiterhöhle. Weder Dura noch Sinus freiliegend, letzterer freigelegt, normal. Antrum breit eröffnet. Verlauf: 11. bis 15. XII. normal, afebril. 15. XII. abends 38·3; 16. XII. 39°; 17. XII. Schüttelfrost, 39·4°. Ab 18. XII. 36—37·9°. Besserung des Allgemeinbefindens. Wundheilung fortschreitend. 3. I. 1911 geheilt.

Blutuntersuchung.

Am 18. XII. 1910 bei 36° Körpertemperatur.

Erythrocyten	4,200.000
Leukocyten	**4.700**
Neutrophile (polymorphk., polynucl.) L.	62·8%
Lymphocyten	27·2%
Gr. mononucl. L. und Übergangsformen	9·6%
Eosinophile L.	0·4%
Mastzellen	0·0%

2. Marie K., 25 Jahre, Pflegeschwester aus Böhmen. Bis 1. I. 1911 angeblich stets ohrgesund. Im Anschluß an eine Rhinitis acuta Schmerzen im rechten Ohr, nach

[1]) In den Krankengeschichten kommen folgende Abkürzungen zur Anwendung:
Rinne posit. = R+, Schwabach verläng. = S+, Convers. st. = V,
Rinne neg. = R—, Schwabach verkürzt = S—, Flüsterst. = v.
Weber = W, Schwabach normal = S=,

[2]) Der Name „Trepanation" ist für die einfache Aufmeißlung des Warzenfortsatzes gewählt.

Digitized by Google
Original from UNIVERSITY OF CALIFORNIA
Generated on 2019-10-24 12:23 GMT / http://hdl.handle.net/2027/uc1.b3252759
Public Domain in the United States, Google-digitized / http://www.hathitrust.org/access_use#pd-us-google

Paracentese zuerst seröse, dann eitrige Sekretion. Nach 14 Tagen Schwellung hinter dem Ohr und Stirnkopfschmerz. Ohrbefund (rechts): Gehörgang normal, Trommelfell gerötet, etwas geschwollen. Regio mastoidea etwas geschwollen, an der Spitze druckempfindlich. V $1^1/_2$ *m*, v $^1/_2$ *m*, R—, W—➤ r., S+, Fistelsymptom negativ, kalorischer Nystagmus prompt.

Operation: Am 6. II. 1911 Trepanation (Dr. Ruttin). Warzenfortsatz stark pneumatisch, in der Spitze mit Eiter gefüllte Zellen. Dura und Sinus nicht freigelegt. — Verlauf normal, am 20. II. vollständig geheilt.

Blutuntersuchung.

Am 28. I. 1911, um 5 Uhr nachmittags.

Erythrocyten	4,800.000
Leukocyten	**11.000**
Neutrophile (polymorphk., polynucl.) L.	73·2%
Lymphocyten	20·0%
Gr. mononucl. L. und Übergangsformen	5·2%
Eosinophile L.	1·6%
Mastzellen	0·0%

3. Jakob T., 19 Jahre, Taglöhner aus Kroatien. Wegen schwerer Verständigung genauere Anamnese nicht eruierbar. Angeblich seit 6 Tagen Schmerzen im linken Ohr, Otorrhöe, Kopfschmerzen. Ohrbefund (links): Schwellung, Rötung, Vorwölbung des Trommelfells. Leichte Senkung der hinteren oberen Gehörgangswand. V 3 *m*, v 10 *cm*; R—, W—➤ l., S—. Kalorischer Nystagmus prompt.

Verlauf der Erkrankung: Besserung der Entzündungserscheinungen. Mit Ausnahme eines Tages (16. II. 1911 38·2°) normale Temperaturen.

Blutuntersuchung.

Am 16. I. 1911, um 6 Uhr nachmittags, bei 38·2° Körpertemperatur.

Erythrocyten	4,790.000
Leukocyten	**9.500**
Neutrophile (polymorphk., polynucl.) L.	63·2%
Lymphocyten	28·0%
Gr. mononucl. L. und Übergangsformen	5·2%
Eosinophile L.	3·6%
Mastzellen	0·0%

4. Gonzaga B., 33 Jahre, Pflegeschwester aus Karlsruhe. Seit Ende November 1910 im Anschluß an eine Influenza eitrige Mittelohrentzündung links, die nach kurzer Zeit sistierte; bald traten Schmerzen im rechten Ohr auf, nach 4—5 Tagen Otorrhöe. Allmählich ließen die akuten Erscheinungen nach, doch trat nie eine vollständige Pause in den Beschwerden ein. Seit 20. I. 1911 neuerdings Ohrschmerzen, Kopfschmerzen, Fieber, Schwäche, Übelkeit, kein Erbrechen. Ohrbefund (rechts): Gehörgang etwas verengt, profuse Eiterung. Regio mastoidea ödematös. Abdachung des Warzenfortsatzes druckempfindlich. V und v 20 *cm*; R—, W—➤ r., Knochenleitung normal. Kalorischer Nystagmus vorhanden, doch etwas träge.

Digitized by Google
Original from UNIVERSITY OF CALIFORNIA
Generated on 2019-10-24 12:23 GMT / http://hdl.handle.net/2027/uc1.b3252759
Public Domain in the United States, Google-digitized / http://www.hathitrust.org/access_use#pd-us-google

Operation: Am 26. I. 1911 Trepanation (Prof. Urbantschitsch). Warzenfortsatzzellen mit Eiter gefüllt. Breite Eröffnung des Antrum. Dura der hinteren Schädelgrube in Linsengröße freigelegt, normal. Verlauf: Anfangs pyämische Fieberkurven: 27. I. 37—38·2°, 28. I. 37·8—40·1°, 29. I. 36·4—39·4°, 30. I. 36·6—38·5°, 31. I. 37·9 bis 39·4°, 1. II. 37·3—39·2°, 2. II. 37·4—39·4°, 3. II. 36·7—38·0°, 4. II. 36·9—37·6°. Vom 9. II. an wieder normale Temperaturen. Wundheilung gut.

Blutuntersuchung.

Am 7. II. 1911, um 5h nachmittags, bei 37·6° Körpertemperatur.

Erythrocyten	3.710.000
Leukocyten	**9.600**
Neutrophile (polymorphk., polynucl.) L.	**63·2%**
Lymphocyten	30·4%
Gr. mononucl. L. und Übergangsformen	4·8%
Eosinophile L.	**1·6%**
Mastzellen	0·0%

5. Leopold P., 4 Jahre, aus Wien. Seit 7. XII. 1910 Ohrenfluß rechts, am 14. XII. trat eine Schwellung am rechten Warzenfortsatz hinzu. 17. XII. 1910 Aufnahme auf die Klinik; 38°. 18. XII. 38·4°. Seit 19. XII. fieberfrei. Ohrbefund (rechts): Rötung, Schwellung und Vorwölbung des Trommelfells; dickflüssiges Sekret; Schwellung und etwas Fluktuation über dem rechten Warzenfortsatz. Gehör vorhanden (nicht genau prüfbar); typischer kalorischer Nystagmus. Auf konservative Behandlung geht die Entzündung der Paukenhöhle wie des Warzenfortsatzes zurück, so daß Pat. am 24. XII. zur ambulatorischen Weiterbehandlung entlassen wird. Doch wird Pat. am 12. I. 1911 wegen neuerlicher retroauriculärer Schwellung wieder auf die Klinik aufgenommen. Ohrbefund: Ohrmuschel nach vorn, seitwärts und unten gedrängt, hinter derselben eine bedeutende Schwellung, über der die Haut gerötet und an einer Stelle zitzenförmig vorgewölbt ist; Fluktuation. Senkung der oberen Gehörgangswand an deren innerem Ende. Trommelfell gerötet, geschwellt, besonders in dessen hinterem Anteil.

Operation: Trepanation am 14. I. 1911 (Dr. Bondy). Zirka 1 Eßlöffel Eiter im Periostalabsceß (Streptokokken). Im Warzenfortsatz kein Eiter, keine Granulationen. Eröffnung des Antrum; daselbst kein Eiter. — Normaler afebriler Verlauf.

Blutuntersuchung.

am 18. XII. 1910, um 11 Uhr vormittags, bei 36·7° Körpertemperatur.

Erythrocyten	3,840.000
Leukocyten	**11.600**
Neutrophile (polymorphk., polynucl.) L.	**68·4%**
Lymphocyten	26·4%
Gr. mononucl. L. und Übergangsformen	2·4%
Eosinophile L.	**2·8%**
Mastzellen	0·0%

6. Eduard R., 4 Jahre, aus Wien. Seit Oktober 1910 ab und zu Fieber, Ohrenschmerzen bald rechts, bald links; Appetit fehlend. Seit 1½ Jahren Husten. Ohr-

Digitized by Google
Original from UNIVERSITY OF CALIFORNIA
Generated on 2019-10-24 12:23 GMT / http://hdl.handle.net/2027/uc1.b3252759
Public Domain in the United States, Google-digitized / http://www.hathitrust.org/access_use#pd-us-google

befund: Rechts Rötung, Schwellung und Vorwölbung des Trommelfells. Perforation nicht zu sehen. Leichte Druckempfindlichkeit des Warzenfortsatzes. Links Trommelfell wie rechts; Ohrmuschel wegen periostaler Schwellung abstehend. Druckempfindlichkeit des Warzenteiles. Gehör rechts wie links vorhanden; sehr starker spontaner Nystagmus.

Operation: Am 10. II. 1911 Trepanation links (Dr. Bondy). Rahmiger, eitriger Periostalabsceß. Warzenfortsatz anämisch, einzelne Zellen mit Granulationen erfüllt, fast kein Eiter in den Zellen. Bakteriologischer Befund des Eiters (Professor Stoerk): Grampositive Kokken zu zweit und in kurzen Ketten, meist mit Kapsel. — Verlauf: Die ersten 6 Tage post op. afebril, dann 3 Tage Fieber (39·7, 39, 39), hierauf wieder afebril. Wundheilung gut. 22. II. Entlassung aus der Klinik.

Blutuntersuchung.

Am 19. II. 1911, um 11 Uhr vormittags, bei 39° Körpertemperatur.

Erythrocyten	3,750.000
Leukocyten	**15.000**
Neutrophile (polymorphk., polynucl.) L.	**68·6%**
Lymphocyten	22·2%
Gr. mononucl. L. und Übergangsformen	7·2%
Eosinophile L.	1·8%
Mastzellen	0·0%
Myelocyten	0·2%

7. Johann H., 54 Jahre, Straßenarbeiter in Wien. Pat. erkrankte am 5 I. 1911 mit Schmerzen im rechten Ohr, die anfangs stundenweise, später den ganzen Tag in besonderer Stärke anhielten. Bisher keine Otorrhöe. Kein Schwindel, kein Erbrechen. Ohrbefund (rechts): Trommelfell wenig gerötet, im hinteren Anteil etwas vorgewölbt. Details nicht erkennbar. Warzenfortsatz an der Spitze druckempfindlich. Auf Paracentese (28. I.) Eiterabfluß. V 1 *m*, v a. c., R—, W—➤ r., S—. Kein Fistelsymptom, typischer kalorischer Nystagmus.

Operation: Am 13. II. 1911 Trepanation (Dr. Bondy). Warzenfortsatz pneumatisch, alle Zellen mit Granulationen erfüllt; größerer Eiterherd unterhalb des Antrum. Breite Eröffnung des Antrum, Dura der mittleren Schädelgrube normal. Verlauf: Seröses, blutig tingiertes Wundsekret. Schmerzen in der Warzenfortsatzgegend. Nach Nachlassen der Schmerzen und guter Wundheilung wird Pat. am 3. III. aus der Klinik entlassen, wird aber am 20. III. wegen Fieber neuerlich aufgenommen. Augenhintergrund (Dr. O. Ruttin) normal.

Operation: Am 22. III. (Dr. Bondy) Freilegung des Sinus (normal) und der Dura der mittleren Schädelgrube (normal). Bakteriologischer Befund des Eiters: Grampositive Doppelkokken (Staphylococcus pyogenes). — Verlauf: Wunde gut heilend, anfangs normale Temperaturen, dann Temperatursteigerungen, starke Schmerzen (daher Blutuntersuchung). Am 25. IV. geheilt entlassen.

Blutuntersuchung.

Am 9. IV. 1911, um 8 Uhr früh, bei 36·2° Körpertemperatur.

Erythrocyten	4,280.000
Leukocyten	**5.900**

Digitized by Google
Original from UNIVERSITY OF CALIFORNIA
Generated on 2019-10-24 12:23 GMT / http://hdl.handle.net/2027/uc1.b3252759
Public Domain in the United States, Google-digitized / http://www.hathitrust.org/access_use#pd-us-google

Neutrophile (polymorphk., polynucl.) L.	**60·2%**
Lymphocyten	35·4%
Gr. mononucl. L. und Übergangsformen	4·2%
Eosinophile L.	**0·2%**
Mastzellen	0·0%

8. Franz W., 17 Jahre, aus Wien. Seit 1 Jahre hat Pat. angeblich Ohrenschmerzen. Seit dem 16. II. 1911 Otorrhöe (früher angeblich nie) mit starken Schmerzen. Kopfschmerzen, die früher bestanden hatten, bestehen derzeit nicht. Ohrbefund (rechts): Im Gehörgang fötider Eiter; nach dem Ausspritzen kommt Eiter nach. Senkung der hinteren oberen Gehörgangswand. Druckempfindlichkeit, Schwellung und Rötung der Regio mastoidea. Ödem des rechten Augenlides. V 1 *m*, v 50 *cm*; R—, W—➤r., S+. Kein Fistelsymptom. Kalorische Reaktion unsicher, Nystagmus nach Drehung lebhaft.

Operation: Am 27. II. 1911 Trepanation (Dr. Bondy). Weichteilabsceß oberhalb des Ansatzes der Ohrmuschel nach vorn reichend. Warzenfortsatz diploetisch, geringe Eitermenge enthaltend. Dura beider Schädelgruben sehr stark vorgelagert, so daß hinter der Spina suprameat. nur ein ganz kleines Dreieck bleibt, in dem das Antrum aufgesucht werden muß. Dieses ist sehr klein, mit Eiter erfüllt. Dura selbst normal. Bakteriologischer Befund: Staphylococcus pyogenes. — Verlauf: Zeitweise etwas Temperaturerhöhung (bei 38°). Wundheilung langsam fortschreitend. Am 15. III. ist noch aus der Wundhöhle wie aus dem Gehörgang Eitersekretion vorhanden.

Blutuntersuchung.

Am 25. II. 1911, um 7 h abends, bei 38·8° Körpertemperatur.

Erythrocyten	5,190.000
Leukocyten	**13.000**
Neutrophile (polymorphk., polynucl.) L.	**76·8%**
Lymphocyten	14·8%
Gr. mononucl. L. und Übergangsformen	8·0%
Eosinophile L.	0·4%
Mastzellen	0·0%

9. Anna L., ca. 25 Jahre, aus Wien. Seit Anfang Jänner 1911 akute Mittelohreiterung, seit Anfang Februar Druckschmerzhaftigkeit des Warzenfortsatzes. Ohrbefund: Rötung und Schwellung des Trommelfells, Perforation im hinteren unteren Quadranten. Warzenfortsatz äußerlich normal. — Verlauf: Rückgang der Erscheinungen auf konservative Behandlung. 10. II. Entlassung aus der Klinik.

Blutuntersuchung.

Am 8. II. 1911, um 6 Uhr nachmittags, bei 36·9° Körpertemperatur.

Erythrocyten	5,270.000
Leukocyten	**9.900**

Digitized by Google
Original from UNIVERSITY OF CALIFORNIA
Generated on 2019-10-24 12:23 GMT / http://hdl.handle.net/2027/uc1.b3252759
Public Domain in the United States, Google-digitized / http://www.hathitrust.org/access_use#pd-us-google

Neutrophile (polymorphk., polynucl.) L.	**70·0%**
Lymphocyten	18·2%
Gr. mononucl. L. und Übergangsformen	9·4%
Eosinophile L.	**2·4%**
Mastzellen	0·0%

10. Karoline K., 23 Jahre, Dienstmädchen in Wien. Seit Anfang Dezember 1910 akute Mittelohreiterung, die gegen Ende des Monates noch zunimmt. Leichte Druckempfindlichkeit des Warzenfortsatzes. Ohrbefund (links): Rötung und Schwellung des Trommelfells, Perforation im hinteren unteren Quadranten. Warzenteil äußerlich nicht verändert. — Verlauf: Der Prozeß geht auf konservative Behandlung zurück, so daß Pat. am 31. XII. 1910 aus der Klinik entlassen werden kann.

Blutuntersuchung.

Am 26. XII. 1910, um 6 h nachmittags, bei ca. 37° Körpertemperatur.

Erythrocyten	4,360.000
Leukocyten	**6.300**
Neutrophile (polymorphk., polynucl.) L.	**40·4%**
Lymphocyten	48·4%
Gr. mononucl. L. und Übergangsformen	6·0%
Eosinophile L.	**5·2%**
Mastzellen	0·0%

II. Otitis media purulenta chronica (ohne Cholesteatom).

11. Marie P., 35 Jahre, Feldwebelsgattin, Wien. Otorrhöe links seit Kindheit mit Unterbrechungen; Anfang Oktober 1910 Exacerbation, seit Anfang Dezember Eingenommenheit des Kopfes, lokalisiert auf Stirn- und Hinterhauptgegend. Kein Schwindel, keine Übelkeiten. Ohrbefund: Trommelfell zum größten Teil destruiert, Antrumeiterung. V $1^1/_2$ *m*, R—; W—➤l.; Knochenleitung normal. Kein Fistelsymptom; kalorischer Nystagmus normal.

Operation: Am 14. XII. 1910 Radikaloperation (Dr. E. Urbantschitsch). Knochen sehr sklerotisch, dick. Antrum mit Eiter erfüllt. Hammer und Amboß kariös. Weder Dura noch Sinus freigelegt. — Verlauf: Bis zum 20. XII. leichte Temperaturerhöhungen (37—38°). Jodoformekzem (sehr hartnäckig!), daher Vioform. Noch nach Monaten ohne bekannte Veranlassung zeitweise Lymphdrüsenschwellungen am Halse linkerseits.

Blutuntersuchung.

Am 13. XII. 1910, um 4 h nachmittags, bei 37·3° Körpertemperatur.

Erythrocyten	3,970.000
Leukocyten	**10.200**
Neutrophile (polymorphk., polynucl.)	**71·4%**
Lymphocyten	20·2%
Gr. mononucl. L. und Übergangsformen	7·6%

Digitized by Google
Original from UNIVERSITY OF CALIFORNIA
Generated on 2019-10-24 12:23 GMT / http://hdl.handle.net/2027/uc1.b3252759
Public Domain in the United States, Google-digitized / http://www.hathitrust.org/access_use#pd-us-google

Eosinophile L.	0·8%
Mastzellen	0·0%

12. Friedrich G., 12 Jahre, Schüler in Wien. Seit 3 Jahren chronisch-eitrige Mittelohrentzündung links; zeitweise Unterbrechung der Otorrhöe. Bei der Aufnahme auf die Klinik zeigte Pat. ein sehr schlechtes Aussehen (grünlichblaße Hautfarbe) bei starker Druckempfindlichkeit der Warzengegend, so daß an die Möglichkeit einer Sinuserkrankung gedacht werden konnte. Ohrbefund (links): Gehörgangsende durch Senkung der oberen Wand zum größten Teil verengt, wodurch die Inspektion der Paukenhöhle sehr erschwert wird. Eiterung aus der Antrumgegend. V 5 *m*, v 20 *cm*, R—, W im Kopf, S=. Kein Fistelsymptom. Kalorischer Nystagmus normal.

Operation: Am 13. IV. Radikaloperation (Dr. Hofer). Typisch. Dura und Sinus nicht freigelegt. Granulationen im Antrum und im Attik. — Im Verlauf nichts Besonderes.

Blutuntersuchung.

Am 8. IV. 1911, um 9 h vormittags, bei 37·0° Körpertemperatur.

Erythrocyten	4,200.000
Leukocyten	**7.100**
Neutrophile (polymorphk., polynucl.) L.	71·2%
Lymphocyten	22·4%
Gr. mononucl. L. und Übergangsformen	6·0%
Eosinophile L.	0·2%
Mastzellen	0·2%

13. Charlotte Schl., 6 Jahre, aus Ungarn. Vor 3 Jahren Scarlatina, seither angeblich konstant Otorrhöe. Seit 11. XII. 1810 retroauriculär Schmerzen. Ohrbefund (links): Im Gehörgang reichlich fötider Eiter, Gehörgang ekzematös geschwollen. Am Ende des Gehörganges ein Polyp. Warzenfortsatz an der Spitze und hinteren Abdachung druckempfindlich. Kein Ödem der Weichteile. Genaue Hörprüfung undurchführbar. R—, W im Kopf, S+. Kalorischer Nystagmus normal.

Operation: Am 20. XII. 1910 Radikaloperation (Dr. Ruttin). Antrum weit, hat graugelbe, nekrotische Wände. Knochen im allgemeinen diploetisch, nur um das Antrum einige pneumatische Zellen. Dura und Sinus nicht freigelegt. — Verlauf: normal, ganz afebril. Ende Dezember 1910 Kopfschmerzen, Übelkeiten, starke Eiterung (daher Blutuntersuchung). Im weiteren Verlauf nichts Besonderes.

Blutuntersuchung.

Am 17. XII. 1910, nachmittags, bei 37·0° Körpertemperatur.

Erythrocyten	4,300.000
Leukocyten	**9.800**
Neutrophile (polymorphk., polynucl.) L.	44·0%
Lymphocyten	34·4%
Gr. mononucl. L. und Übergangsformen	6·4%
Eosinophile L.	15·2%
Mastzellen	0·0%

Generated on 2019-10-24 12:23 GMT / http://hdl.handle.net/2027/uc1.b3252759
Public Domain in the United States, Google-digitized / http://www.hathitrust.org/access_use#pd-us-google
Digitized by Google
Original from UNIVERSITY OF CALIFORNIA

Blutuntersuchung.

Am 31. XII. 1910, um 12 h mittags.

Erythrocyten	3,900.000
Leukocyten	**9.500**
Neutrophile (polymorphk., polynucl.) L.	**54·4%**
Lymphocyten	30·8%
Gr. mononucl. L. und Übergangsformen	5·6%
Eosinophile L.	**8·8%**
Mastzellen	0·4%

14. Salomon B., 28 Jahre, Schneidergehilfe aus Rußland. Seit frühester Jugend am linken Ohr krank, Otorrhöe zeitweise. Anfangs November 1910 begann das linke Ohr stärker zu fließen, zugleich trat Druckschmerzhaftigkeit am Warzenfortsatz auf. Niemals Schwindel oder Übelkeiten. Ohrbefund (links): Trommelfell, soweit erhalten, gerötet, geschwellt; im vorderen und hinteren unteren Quadranten Perforation mit schleimig-eitriger Sekretion. V 1 *m*, v 10 *cm*. R—, W—➤l., S—, kein Fistelsymptom, kalorischer Nystagmus vorhanden, doch schwächer als normal.

Operation: Am 20. XII. 1910 Trepanation (Prof. Urbantschitsch). Knochen bis zum Sinus erkrankt, die Sinuswand selbst erscheint aber nicht verändert. Breite Eröffnung des Antrum. — Verlauf normal, fieberlos. Beim ersten Verbandwechsel (24. XII. 1910) ist in der Paukenhöhle kein Eiter mehr.

Blutuntersuchung.

Am 19. XII. 1910, vormittags, bei 36·1° Körpertemperatur.

Erythrocyten	4,140.000
Leukocyten	**6.300**
Neutrophile (polymorphk., polynucl.) L.	**74·8%**
Lymphocyten	19·2%
Gr. mononucl. L. und Übergangsformen	4·0%
Eosinophile L.	**2·0%**
Mastzellen	0·0%

15. Ernst G., 11 Jahre; Vater: Arbeiter in Wien. Seit dem zweiten Lebensjahr Otorrhöe bilateral. Die Ohren sollen durch Jahre spezialärztlicherseits behandelt worden sein, jedoch ohne eine wesentliche Besserung zu erzielen. Keine subjektiven Beschwerden. Status: Blasses, unterernährtes, schwächliches Kind. Lungenspitzenaffektion. Im Harn Indikanvermehrung. Otoskopischer Befund rechts: Destruktion des Trommelfelles, Hammerreste, Antrumeiterung; links: wie rechts, fötide Antrum- und Attikeiterung. Funktionsprüfung: V r. 2 *m*, l. 1½ *m*; v r. 5 *cm*, l. a. c.; R— bilateral; W—➤r. Knochenleitung nahezu normal. Spont. Nystagmus 0, Fistelsymptom 0, kalorischer Nystagmns bilateral typisch.

Operation: Totalaufmeißelung links am 16. XII. 1910 (Hawland). Sinus stark vorgelagert, Dura der mittleren Schädelgrube freigelegt, normal. Sonst nichts Besonderes. Totalaufmeißelung rechts am 21. III. 1911 (E. Urbantschitsch): Sinus stark vorgelagert. Hammer kariös. Dura nicht freigelegt. — Verlauf typisch.

Digitized by Google
Original from UNIVERSITY OF CALIFORNIA
Generated on 2019-10-24 12:23 GMT / http://hdl.handle.net/2027/uc1.b3252759
Public Domain in the United States, Google-digitized / http://www.hathitrust.org/access_use#pd-us-google

Blutuntersuchung.

Am 7. XII. 1910, vormittags, bei 36·7° Körpertemperatur.

Erythrocyten	4,290.000
Leukocyten	**10.800**
Neutrophile (polymorphk., polynucl.) L.	**89·0%**
Lymphocyten	7·4%
Gr. mononucl. L. und Übergangsformen	3·6%
Eosinophile L.	**0·0%**
Mastzellen	0·0%

Blutuntersuchung.

Am 21. XII. 1910, um 11 h vormittags, bei 37·0° Körpertemperatur.

Erythrocyten	3,800.000
Leukocyten	**6700**
Neutrophile (polymorphk., polynucl.) L.	**66·0%**
Lymphocyten	26·0%
Gr. mononucl. L. und Übergangsformen	7·2%
Eosinophile L.	**0·8%**
Mastzellen	0·0%

16. Franz Fl., 9 Jahre, aus Wien. Otitis med. pur. chron. dextr. nach Diphtherie seit 1 Jahr, ohne Unterbrechung. Ambulatorisch Polypenextraktion. Seit 25. XI. 1910 Schwellung hinter dem Ohr, heftige Schmerzen, mitunter Schwindel. Ohrbefund (rechts): V 2 *m*, v a. c.; R—, W im Kopf, S unbestimmt. Nystagmus auf Drehung normal. Fistelsymptom und kalorische Reaktion wegen Schmerzen nicht prüfbar.

Operation: Am 30. XI. 1910 Radikaloperation (Dr. Bondy), Großer Periostalabsceß, äußerst fötider Elter. Antrum mit Cholesteatom ganz ausgefüllt, die Wände glatt. Bakteriologischer Befund (Dr. Wiesner): Bakteriengemenge mit reichlich grampositiven Kokken in Häufchen und kurzen Ketten. — Verlauf afebril, normal.

Blutuntersuchung.

Am 29. XI. 1910 und 6. XII. 1910.

Vor der Operation: 7.200 Leukocyten mit relativer Vermehrung der polynucleären Leukocyten.

Nach der Operation: 8.400 Leukocyten.

17. Ernst H., 14 Jahre, Schlosserlehrling aus Böhmen. Seit einigen Jahren rechts Otorrhöe, die öfters sistierte; seit 17. Dezember 1910 neuerlich Ohrenfluß mit Schmerzen; kein Kopfschmerz, kein Schwindel. Ohrbefund (rechts): Trommelfell stark gerötet, geschwellt, vorgewölbt, Perforation nicht groß. V $3^1/_2$ *m*, v $1^1/_2$ *m*; R—, W—➤r., Knochenleitung verlängert. Kein Fistelsymptom, kalorischer Nystagmus typisch.

Operation: Am 23. XII. 1910 Trepanation (Dr. Hofer). Typische Aufmeißelung des Warzenfortsatzes mit breiter Eröffnung des Antrum. Sinus und Dura normal. Nichts Besonderes. — Verlauf typisch, afebril.

Digitized by Google
Original from UNIVERSITY OF CALIFORNIA
Generated on 2019-10-24 12:23 GMT / http://hdl.handle.net/2027/uc1.b3252759
Public Domain in the United States, Google-digitized / http://www.hathitrust.org/access_use#pd-us-google

Blutuntersuchung.

Am 22. XII. 1610, um 11 Uhr vormittags, bei 36·9° Körpertemperatur.

Erythrocyten	3,900.000
Leukocyten	**6.000**
Neutrophile (polymorphk., polynucl.) L.	**72·8%**
Lymphocyten	24·8%
Gr. mononucl. L. und Übergangsformen	2·4%
Eosinophile L.	**0·0%**
Mastzellen	0·0%

18. Karoline R., Blumenmacherin, 28 Jahre, aus Steiermark. Pat. erkrankte im Januar 1910 an einer rechtseitigen, akuten Mittelohreiterung, die jeder Behandlung trotzte, so daß im April 1910 die Aufmeißelung des Warzenfortsatzes vorgenommen werden mußte. Bei der Operation (E. Urbantschitsch) fand sich der größte Teil des Warzenknochens eitrig zerstört, doch wurde weder Dura noch Sinus bloßgelegt. Da eine Heilung nicht erreicht werden konnte, wurde Pat. am 13. VI. 1910 wieder auf die Klinik aufgenommen. Befund: Die retroauriculäre Narbe gerötet, etwas eingesunken. Trommelfell gerötet, vorgewölbt, vorne unten eine Perforation, durch die man in die mit Eiter erfüllte Paukenhöhle gelangt. R—, W→r.. S+. Kalorischer Nystagmus prompt, kein Fistelsymptom.

Operation: Am 15. VI. 1910 Radikaloperation (E. Urbantschitsch). In den Warzenzellen reichlich Granulationen, desgleichen in der Paukenhöhle. Knochen des Warzenteiles, des Tegmen tympani sowie Gehörknöchelchen kariös. Bloßlegung der Dura der mittleren Schädelgrube in Linsengröße (anscheinend normal). — Verlauf: Eiterung zunächst geringer. 26. VII. Transferierung auf die laryngo-rhinologische Klinik (Prof. Chiari) wegen Eiterung der Nasennebenhöhlen. Pat. steht weiterhin in ambulatorischer Behandlung der Ohrenklinik. Retroauriculär kommt es zu keinem vollständigen Verschluß der Wundöffnung. Die Eiterung allmählich eher zunehmend, fötid. Kopfschmerzen rechterseits konstant; seit 15. XI. 1911 Übelkeiten und Erbrechen. Pat. kann infolgedessen nur sehr wenig Nahrung zu sich nehmen. Seit 30. XI. nehmen die Schmerzen rapid zu, desgleichen die Schwäche. Objektiver Befund (5. XII): Die rechte Paukenhöhle mit Eiter erfüllt, retroauriculär eiternde Fistelöffnung. Tube für Flüssigkeiten spontan durchgängig, so daß beim Ausspritzen des Ohres das Spülwasser im Strahl aus der Nase rinnt. Am Tegmen kariöse Stellen. Kein Kernig, keine Dermographie, Fußsohlenreflex lebhaft, kein Babinski, Andeutung von Fußklonus. Klopfempfindlichkeit der rechten Kopfhälfte, besonders am Scheitelbein. Pat. wird wegen Verdachtes auf Schläfelappenabsceß wieder auf die Ohrenklinik zurücktransferiert. 6. XII. Puls 144—160, schlecht gespannt, zeitweise arhythmisch. Im Urin kein Albumen. Hochgradige allgemeine und Herzschwäche, so daß ein operativer Eingriff derzeit vollständig ausgeschlossen erscheint. 7. XII. Eiterung besonders vom Tegmen tympani. Kopfschmerzen rechts intensiv, starke Klopfempfindlichkeit des rechten Os parietale. Puls 120—144, kaum fühlbar, teilweise inäqual. Diarrhöe. (Ol. camphor., Champagner). 8.—10. XII. unverändert. (Verabreichung von Schmidtscher Kost.) 11. XII. Schmerzen in der Ohr-

Digitized by Google
Original from UNIVERSITY OF CALIFORNIA
Generated on 2019-10-24 12:23 GMT / http://hdl.handle.net/2027/uc1.b3252759
Public Domain in the United States, Google-digitized / http://www.hathitrust.org/access_use#pd-us-google

gegend und im Kopf sehr stark. Pat. schläft nur nach Verabreichung von Pantopon. Fieber. 12.—30. XII. Tageweise Fieber, bis 38·7°. Eiterung wechselnd, Schmerzen gleich. Schlaf und Appetit äußerst schlecht. 31. XII. Wegen der Darmerkrankung mit Rücksicht auf die Aussichtslosigkeit, irgend einen operativen Eingriff vorzunehmen, Transferierung auf die III. medizinische Klinik. Daselbst am 19. I. 1911 Exitus letalis. — Obduktion (Dr. Erdheim): Gehirn normal. Chronische Tuberkulose beider Lungen mit ausgedehnten Kavernen, Schwielen und Konglomerattuberkeln in beiden Oberlappen und in den Spitzen beider Unterlappen. Totale Anwachsung der linken und Partien der rechten Lunge. Fettige Degeneration von Herz und Leber mit Stauung der letzteren. Chronischer Milztumor. Parenchymatöse Degeneration und Anämie der Nieren. Spärliche Tuberkeln im Dünndarm, ausgedehnte tuberkulöse Geschwüre im Dickdarm. Tuberkulöse Geschwüre im Larynx.

Blutuntersuchung.

Am 9. XII. 1910, um 11 h vormittags, bei 37·2° Körpertemperatur.

Erythrocyten	4,572.000
Leukocyten	**10.150**
Neutrophile (polymorphk., polynucl.) L.	**83%**
Lymphocyten	10%
Gr. mononucl. L. und Übergangsformen	5%
Eosinophile L.	**2%**

19. Hermine S., 9 Jahre, aus Wien. Seit 1 Jahr rechts Ohrenfluß, der zeitweise sistiert. Kein Fieber, kein Schwindel, Stirnkopfschmerz. Ohrbefund (links): Große Perforation in der Tubengegend, wo sich diffuse Granulationen vorfinden; eine zweite Perforation in der Gegend des Antrums. V 50 *cm*, v 0. R—, W—▶l., S+. Kein Fistelsymptom, kalorischer Nystagmus typisch.

Operation: Am 16. II. 1910 Radikaloperation (E. Urbantschitsch). Vollständig typisch. Dura der mittleren Schädelgrube in Bohnengröße freigelegt, normal erscheinend. — Verlauf afebril, gute Wundheilung. Entlassung aus der Klinik am 23. II. 1910. Seit März 1911 neuerlich stärkere Eiterung mit Übelkeiten, Brechreiz, heftigen Kopfschmerzen, Appetitlosigkeit, Mattigkeit. (Deshalb Blutuntersuchung.) Da die Diagnose auf Tubeneiterung gestellt werden konnte, dementsprechende Behandlung mit Sistierung der Eiterung und Rückgang aller beunruhigenden Erscheinungen, die hauptsächlich intestinalen Ursprunges gewesen sein dürften.

Blutuntersuchung.

Am 21. II. 1911, um 11 h vormittags, bei ca. 37° Körpertemperatur.

Erythrocyten	4,730.000
Leukocyten	**9.000**
Neutrophile (polymorphk., polynucl.) L.	**52·0%**
Lymphocyten	39·2%
Gr. mononucl. L. und Übergangsformen	4·0%
Eosinophile L.	**0·8%**
Mastzellen	0·0%

Digitized by Google
Original from UNIVERSITY OF CALIFORNIA
Generated on 2019-10-24 12:23 GMT / http://hdl.handle.net/2027/uc1.b3252759
Public Domain in the United States, Google-digitized / http://www.hathitrust.org/access_use#pd-us-google

20. Friedrich W., 21 Jahre, Bäckergehilfe aus Tirol. Seit Kindheit Otorrhöe links, ununterbrochen anhaltend. Schmerzen in der Gegend des linken Jochfortsatzes; kein Schwindel, keine Übelkeiten. Ohrbefund (links): Großer Furunkel im äußeren Gehörgang, der die otoskopische Untersuchung der Paukenhöhle verhindert. V 10 *cm*, v a. c. (unsicher). R—, W im Kopf, S—. Kein spontaner Nystagmus, kein Fistelsymptom, kein kalorischer Nystagmus (offenbar wegen des den Gehörgang ausfüllenden Abscesses). Nystagmus nach Drehung beiderseits normal.

Operation: Am 2. I. 1911 Radikaloperation (Prof. Urbantschitsch). Sehr kleines, rudimentäres Antrum, Tegmen antri erweicht, Dura darüber in Zweihellerstückgröße bloßgelegt, Aussehen derselben normal. Innerster Anteil des häutigen Gehörganges verdickt, stenosiert, mit dem Knochen fest verwachsen. — Verlauf ganz typisch, afebril.

Blutuntersuchung.

Am 29. XII. 1910, um 12 h mittags, bei 37·4° Körpertemperatur.

Erythrocyten	4,520.000
Leukocyten	**8.900**
Neutrophile (polymorphk., polynucl.) L.	**73·4%**
Lymphocyten	16·4%
Gr. mononucl. L. und Übergangsformen	9·2%
Eosinophile L.	**0·8%**
Mastzellen	0·2%

III. Otitis media purulenta mit Cholesteatom.

21. Josef K., 44 Jahre, Landwirt, aus Mähren. Schon seit früher Jugend rechts ohrenkrank. Otorrhöe, intermittierend, mit jahrelangen Pausen. Bei Rhinitis acut. öfter Schmerzen im Ohr. Seit Anfang Dezember 1910 öfters Schwindel, der nur einmal von Erbrechen, dagegen stets von Kopfschmerzen gefolgt war. Seit halbem Dezember Kopfschmerzen fast konstant, hauptsächlich an der rechten Schläfen- und Stirngegend (Vor mehreren Jahren wurde Pat. wegen tuberkulöser Hüftgelenkserkrankung operiert.) Ohrbefund (rechts): Vollständige Destruktion des Trommelfells, im Spülwasser zahlreiche Cholesteatomschuppen. Im Antrum großer Polyp. V 75 *cm*, v a. c., R—, W—➤r., S=. Spont. Nystagmus bei extremer Blickrichtung. Kein Fistelsymptom, kalorischer Nystagmus normal.

Operation: Am 29. XII. 1910 Radikaloperation (E. Urbantschitsch). Knochen hochgradig sklerotisch. Bei Eröffnung des Antrums quillt unter Druck stehender rahmiger Eiter hervor. Attik und Antrum mit vereiternden Cholesteatommassen erfüllt. Hammer und Amboß kariös, Eiter nicht fötid. Arrodierung des knöchernen horizontalen Bogenganges an zwei Stellen, die mit Granulationen besetzt sind, keine Fistel. Dura und Sinus nicht freigelegt. — Verlauf normal, afebril. Sekretion gering; zeitweise etwas Wundschmerz, Schlaflosigkeit.

Blutuntersuchung.

Am 28. XII. 1910, um 4 h nachmittags, bei 36·3° Körpertemperatur.

Erythrocyten	4,680.000
Leukocyten	**11.200**

Digitized by Google
Original from UNIVERSITY OF CALIFORNIA
Generated on 2019-10-24 12:23 GMT / http://hdl.handle.net/2027/uc1.b3252759
Public Domain in the United States, Google-digitized / http://www.hathitrust.org/access_use#pd-us-google

Neutrophile (polymorphk., polynucl.) L.	**76·8%**
Lymphocyten	16·4%
Gr. mononucl. L. und Übergangsformen	6·4%
Eosinophile L.	**0·4%**
Mastzellen	0·0%

Blutuntersuchung.

Am 17. I. 1911, um 11 h vormittags, bei 36·3° Körpertemperatur.

Erythrocyten	5,040.000
Leukocyten	**11.800**
Neutrophile (polymorphk., polynucl.) L.	**72·4%**
Lymphocyten	16·4%
Gr. mononucl. L. und Übergangsformen	10·0%
Eosinophile L.	**0·8%**
Mastzellen	0·4%

22. Emilie F., 34 Jahre, Lehrerin aus Mähren. Otorrhöe links seit dem 10. Lebensjahre, wahrscheinlich nach Masern. Kein Schwindel. Kopfschmerzen in der Schläfen- und Hinterhauptregion. Ohrbefund: Totaldestruktion des Trommelfells. Cholesteatommassen vorne oben. V 30 *cm*, v 10 *cm*; R—, W—➤ im Kopf, S normal. Kein Fistelsymptom, kalorischer Nystagmus lebhaft.

Operation: Am 5. I. 1911 Radikaloperation (Prof. Urbantschitsch). Typisch. Weder Dura noch Sinus freigelegt. — Verlauf normal, afebril.

Blutuntersuchung.

Am 4. I. 1911, um 7 h abends, bei 37·3° Körpertemperatur.

Erythrocyten	4,000.000
Leukocyten	**6.300**
Neutrophile (polymorphk., polynucl.) L.	**79·6%**
Lymphocyten	15·2%
Gr. mononucl. L. und Übergangsformen	5·2%
Eosinophile L.	**0·0%**
Mastzellen	0·0%

23. Johann Sch., 22 Jahre, aus Wien. Als Kind Fraisen, die später in Epilepsie übergingen. Zuckungen jeden Morgen. Pat. kann nicht vor 10 Uhr vormittags aufstehen, „sonst wirft es ihn nieder". Letzter großer Anfall vor 1 Jahr (längste Pause). Seit dem 7. Lebensjahre nach Scarlatina links Otorrhöe. Eiterung zeitweise sistierend. Seit 15. XII. 1910 zeitweise Schmerzen um das linke Ohr, mitunter Schwindel. Ohrbefund (links): Granulationen an der hinteren oberen Gehörgangswand. Cholesteatom im Antrum. Warzenfortsatz äußerlich normal. V 3 *m*, v 75 *cm*. Kein Fistelsymptom; typischer, kalorischer Nystagmus.

Operation: Am 31. XII. 1910 Radikaloperation (Dr. Bárány). Warzenfortsatz sklerotisch, Antrum sehr tief. Antrum und Attik mit Cholesteatom und Granulationen erfüllt. Knochen in der Antrumgegend erweicht. Sinus und Dura nicht freigelegt. — Verlauf afebril, normal.

Generated on 2019-10-24 12:23 GMT / http://hdl.handle.net/2027/uc1.b3252759
Public Domain in the United States, Google-digitized / http://www.hathitrust.org/access_use#pd-us-google
Digitized by Google
Original from UNIVERSITY OF CALIFORNIA

Blutuntersuchung.

Am 29. XII. 1910, um 12 h mittags, bei 36·9° Körpertemperatur.

Erythrocyten	4,600.000
Leukocyten	**6.000**
Neutrophile (polymorphk., polynucl.) L.	**74·8%**
Lymphocyten	20·8%
Gr. mononucl. L. und Übergangsformen	3·2%
Eosinophile L.	**1·2%**
Mastzellen	0·0%

IV. Mittelohrentzündungen ohne Otorrhöe.

24. Wolf E., 27 Jahre, Diamantschleifer aus Galizien. Seit Weihnachten 1910 ohrenleidend, wurde angeblich in Antwerpen mit Instillationen behandelt. Keine Otorrhöe. Seit Anfang Januar 1911 rechtseitige Kopfschmerzen, besonders in der Stirn- und Hinterhauptgegend, anfänglich nur abends, später von Mittag an. An manchen Tagen bleiben die Kopfschmerzen aus, seit 7. II. überhaupt keine Kopfschmerzen mehr. Seit Mitte Januar Vorwölbung und Schmerzen hinter dem Ohr. Ohrbefund (rechts): Trommelfell diffus blaßrosa, Konturen nicht sichtbar. Das Trommelfell ist etwas vorgewölbt, in der Epidermis sind kleine Risse zu sehen. Injektion der Hammergriff- und einzelner Radiärgefäße, besonders im unteren Anteil. Keine Perforation, keine Senkung der oberen Gehörgangswand. Knochen des Warzenfortsatzes stark ausgebaucht, so daß beim bloßen Anblick zuerst der Verdacht auf eine „Bezoldsche Mastoiditis" bestand, doch ergibt die Palpation, daß es sich ausschließlich um eine Knochenvortreibung ohne Weichteilinfiltration handelte. Nach Angabe des Pat. soll der Warzenknochen rechts stets etwas mehr als links vorgesprungen sein; die Ausbauchung soll in den letzten 2 Wochen zugenommen haben. Subjektive Beschwerden: nur Druckschmerzhaftigkeit und Ohrensausen rechts. V 7 *m*, v 1 *m*. R+, W→r., S—. Typischer kalorischer Nystagmus.

Operation: Am 17. II. 1911 Trepanation (Dr. E. Urbantschitsch). Zwischen Periost und Corticalis des Warzenknochens einzelne Knochenlamellen, die dem Periost anhaften. Der Knochen selbst zeigt an seiner Oberfläche keine Rauhigkeiten, so daß es nicht den Eindruck macht, als ob sich die erwähnten Knochenschuppen von der Oberfläche des Proc. mast. abgeschilfert hätten, vielmehr als ob selbe periostalen Ursprunges wären. Nach Aufmeißelung der unteren Hälfte des Warzenteils kommen einige nicht vereiterte pneumatische Zellen zum Vorschein; hingegen stürzt bei Eröffnung der oberen Warzenhälfte unter Druck ca. 1 Eßlöffel voll dickrahmiger, nicht schleimiger Eiter hervor. Dura der mittleren Schädelgrube in Kronengröße freiliegend, verdickt, mit etwas Granulationen besetzt. Eröffnung des Antrum, in dem sich nach außen zu wenig Granulationen finden. Knochen kleinzellig-pneumatisch, im oberen Anteil vollständig eitrig zerstört, an der Spitze findet sich nur die innere Wand eitrig erkrankt. Bakteriologischer Befund (Dr. Erdheim): Streptococcus mucosus. — Verlauf afebril, normal.

Generated on 2019-10-24 12:23 GMT / http://hdl.handle.net/2027/uc1.b3252759
Public Domain in the United States, Google-digitized / http://www.hathitrust.org/access_use#pd-us-google
Digitized by Google
Original from UNIVERSITY OF CALIFORNIA

Blutuntersuchung.

Am 15. II. 1911, um 11 h vormittags, bei 36·6° Körpertemperatur.

Leukocyten	**9.600**
Neutrophile (polymorphk., polynucl.) L.	**74%**
Lymphocyten	19·5%
Gr. mononucl. L. und Übergangsformen	6·5%
Eosinophile L.	0%

25. Adolf G., 28 Jahre, Steinmetz aus Ungarn. Pat. hatte vor Jahren rechterseits Ohrenfluß und ist hier seither schwerhörig. Ende August 1910 durch 2 Tage Ohrenschmerzen links, ohne daß es zu einer Otorrhöe kam. Im Verlaufe der nächsten vier Monate trat diese Erscheinung einige Male auf. Seit Anfang Dezember neuerliche Schmerzen mit starker Druckempfindlichkeit der Warzenspitze, gleichzeitig Otitis externa, die in 3—4 Tagen zurückging. Seit zirka 13. XII. 1910 Kopfschmerzen und Abgeschlagenheit. Ohrbefund (links): Gehörgang normal, Trommelfell in toto leicht gerötet, ein wenig vorgewölbt. Warzenspitze druckempfindlich. Kopfschmerzen in der linken Stirn- und Schläfengegend. V 3½ *m*, R—, W im Kopf, S+. Spontaner Nystagmus in Augen-Endstellung. Kein Fistelsymptom, kalorischer Nystagmus prompt.

Operation: Am 17. XII. 1910 Trepanation (Dr. Fröschels). Warzenfortsatz im allgemeinen normal, nur an der Spitze eine große, mit Eiter erfüllte Zelle. Antrum wird nicht eröffnet. — Verlauf ohne Besonderheiten, afebril.

Blutuntersuchung.

Am 24. XII. 1910, um 11 h vormittags, bei 36° Körpertemperatur.

Erythrocyten	4,400.000
Leukocyten	**8.500**
Neutrophile (polymorphk., polynucl.) L.	**71·6%**
Lymphocyten	20·8%
Gr. mononucl. L. und Übergangsformen	2·8%
Eosinophile L.	4·4%
Mastzellen	0·4%

26. Margarete K., 27 Jahre, Lehrersgattin aus Mähren. Vor zirka 14 Jahren mehrere Tage Stechen im Ohr, vor 5 Jahren ein Absceß im äußeren Gehörgang. Sonst stets ohrgesund bei gutem Hörvermögen. Am 19. XI. 1910 begannen heftige Schmerzen im rechten Ohr; kein Ausfluß. Nach 8 Tagen ließen die Schmerzen nach. Seit zirka 6. XII. angeblich Schmerzhaftigkeit des Warzenfortsatzes (spontan namentlich abends). Seit 11. XII. leichter rechtseitiger Stirnkopfschmerz. Der Ohrerkrankung soll Influenza vorausgegangen sein. Gravidität im fünften Monat. Ohrbefund (rechts): Äußeres Ohr normal, obere-hintere Gehörgangswand leicht gesenkt. Trommelfell trüb. Warzenteil äußerlich normal, im unteren Drittel druckempfindlich. V 50 *cm*, v 10 *cm*, R—, W—➤ r., kalorischer Nystagmus normal.

Operation: Am 13. XII. 1910 Trepanation (Dr. Bondy). Warzenfortsatz äußerlich normal. Gegen die Spitze eine große Eiterhöhle mit unter Druck stehendem rahmigen Eiter. Knochenerweichung bis ins Antrum, das breit eröffnet wird.

Digitized by Google
Original from UNIVERSITY OF CALIFORNIA
Generated on 2019-10-24 12:23 GMT / http://hdl.handle.net/2027/uc1.b3252759
Public Domain in the United States, Google-digitized / http://www.hathitrust.org/access_use#pd-us-google

In der Absceßhöhle Sinus in geringer Ausdehnung freiliegend, mit leichten Auflagerungen bedeckt, wird auf 2 *cm* weiter freigelegt. — Verlauf afebril, Wohlbefinden.

Blutuntersuchung.

Am 13. XII. 1910, um 11 h vormittags, bei 36·5° Körpertemperatur.

Erythrocyten	4,416.000
Leukocyten	**9.600**
Neutrophile (polymorphk., polynucl.) L.	82·8%
Lymphocyten	12·2%
Gr. mononucl. L. und Übergangsformen	4·6%
Eosinophile L.	**0·4%**
Mastzellen	0·0%

27. Philomena H., 42 Jahre, Tischlergehilfensgattin aus Wien. Ende März 1910 Ohrenschmerzen rechts, desgleichen Schmerzen retroauriculär. Keine Otorrhöe. In der Nacht häufig Schmerzen in der Warzengegend. Kein Schwindel, keine Übelkeiten. Ohrbefund (rechts): Leichte Schwellung und Vorwölbung des Trommelfells, Details nicht deutlich erkennbar. Leichte Druckempfindlichkeit in der Gegend des rechten Warzenfortsatzes. V 10 *cm*, v a. c., R—, W→ r., S=. Typischer kalorischer Nystagmus.

Operation: Am 21. IV. Trepanation (Dr. Bondy). Warzenfortsatz zellreich, kleine, etwa erbsengroße Eiterhöhle an der Spitze, in den Zellen Eiter und Granulationen. Entfernung sämtlicher Zellen. Eröffnung des Antrum. Bakteriologischer Befund: Grampositive Diplokokken. — Verlauf normal; 1. IV. aus der Klinik entlassen.

Blutuntersuchung.

Am 19. IV. 1911, um 8 h vormittags, bei 36·1° Körpertemperatur.

Erythrocyten	4,980.000
Leukocyten	**5.000**
Neutrophile (polymorphk., polynucl.) L.	77·4%
Lymphocyten	12·2%
Gr. mononucl. L. und Übergangsformen	8·6%
Eosinophile L.	**1·8%**
Mastzellen	0·0%

28. Jakob K., 48 Jahre, Straßenarbeiter aus Mähren. Pat. ist seit 6 Wochen mit Schmerzen im linken Ohr erkrankt; angeblich nie Eiterausfluß. Seit halbem Januar 1911 steigerten sich die Schmerzen und es traten auch solche hinter dem Ohr auf, wozu noch Schwellung der Warzenfortsatzgegend kam. Kopfschmerzen, Fieber, keine Übelkeiten. Ohrbefund (links): Trommelfell vorn und oben an der Peripherie sowie längs des kurzen Fortsatzes und Hammergriffes diffus dunkelrot gefärbt und geschwollen. Warzenfortsatz leicht geschwollen, Druckschmerzhaftigkeit an der Spitze, in der Gegend des Antrum und oberhalb des Ansatzes der Ohrmuschel. Gehörgangsfurunkel. V a. c., v 0, R+, W im Kopf, S—. Kein spontaner Nystagmus, typischer kalorischer Nystagmus.

Generated on 2019-10-24 12:23 GMT / http://hdl.handle.net/2027/uc1.b3252759
Public Domain in the United States, Google-digitized / http://www.hathitrust.org/access_use#pd-us-google
Digitized by Google
Original from UNIVERSITY OF CALIFORNIA

Operation: Am 3. II. 1911 Trepanation (Prof. Urbantschitsch). Es werden nur einige Zellen eröffnet; da nur leichte Schwellung der Schleimhaut besteht, wird die Wunde wieder geschlossen. Incision des Gehörgangsfurunkels. Verlauf normal. Entlassung am 13. II. 1911.

Blutuntersuchung.

Am 4. II. 1911, um 10 h vormittags, bei 36·6° Körpertemperatur.

Erythrocyten	4,990.000
Leukocyten	**7.400**
Neutrophile (polymorphk., polynucl.) L.	**73·6%**
Lymphocyten	16·8%
Gr. mononucl. L. und Übergangsformen	6·8%
Eosinophile L.	2·8%
Mastzellen	0·0%

29. Johann W., 36 Jahre, Schneider aus Mähren. Halben März 1911 nach Schnupfen Ohrenschmerzen links. 5 Paracentesen führten keine Otorrhöe herbei. Zeitweise links Kopfschmerz. Kein Schwindel, keine Übelkeiten. Ohrbefund (links): Trommelfell blaßrosa, etwas verdickt, ohne Details. Gehörgangswand nicht gesenkt. Warzenfortsatz normal, ohne Druckempfindlichkeit. V $1^1/_2$ *m*, v 10 *cm*, R—, W—➤ r., S+. Kalorischer Nystagmus typisch.

Operation: Am 6. V. 1911 Trepanation (Prof. Urbantschitsch). Warzenfortsatz pneumatisch. Die Zellen mit serös-schleimigem Eiter erfüllt. Haupterkrankungsherd in der Gegend des Antrum; daselbst große, schlaffe Granulationen, die sich zum Teil auch gegen den Proc. zygomaticus erstrecken. Im Antrum selbst kein freier Eiter. Ein größerer Entzündungsherd findet sich auch in der Nähe des Facialis. Dura weder freiliegend noch freigelegt. Sinus in Kleinlinsengröße freigelegt, normal. — Verlauf afebril, normal.

Blutuntersuchung.

Am 5. V. 1911, um 7 h früh, bei 36·3° Körpertemperatur.

Erythrocyten	4,840.000
Leukocyten	**8.000**
Neutrophile (polymorphk., polynucl.) L.	**76·2%**
Lymphocyten	17·2%
Gr. mononucl. L. und Übergangsformen	5·4%
Eosinophile L.	1·2%
Mastzellen	0·0%

30. Josef P., 46 Jahre, Baupolier in Wien. Halben Februar 1911 links Ohrschmerzen. Nach einer Paracentese soll eine Erleichterung aufgetreten sein. Seit Ende März 1911 Schmerzen retroauriculär linkerseits; seit 3. IV. Ohrenschmerzen rechts. Nie Otorrhöe. Leichter Kopfschmerz, kein Schwindel, kein Erbrechen. Ohrbefund (links): Trommelfell blaßrosa, leichte Vorwölbung im oberen Anteil, Details nicht sichtbar. Warzenfortsatzgegend gerötet, geschwollen und druckempfindlich. V 2 *m*, v 20 *cm*, R—, W—➤ l., S+. Typischer kalorischer Nystagmus.

Digitized by Google
Original from UNIVERSITY OF CALIFORNIA
Generated on 2019-10-24 12:23 GMT / http://hdl.handle.net/2027/uc1.b3252759
Public Domain in the United States, Google-digitized / http://www.hathitrust.org/access_use#pd-us-google

Operation: am 7. IV. 1911 Trepanation (Dr. Bondy). Warzenfortsatz ziemlich kompakt, nur wenige, mit blassen Granulationen erfüllte Zellen. Knochen unterhalb des Antrum erweicht; breite Eröffnung des Antrum. Stärkere Erkrankung gegen die Spitze, daselbst kleiner Hohlraum mit unter Druck stehendem Eiter erfüllt und Durchbruch an der Spitze; Senkungsabsceß, zirka $^1/_2$ Kaffeelöffel voll Eiter fassend. Sinus normal erscheinend. Bakteriologischer Befund: Streptococcus mucosus. Verlauf afebril, normal.

Blutuntersuchung.

Am 6. IV. 1911, um 5 h nachmittags, bei 38·0° Körpertemperatur.

Erythrocyten	4,280.000
Leukocyten	**18.000**
Neutrophile (polymorphk., polynucl.) L.	**81·6%**
Lymphocyten	12·8%
Gr. mononucl. L. und Übergangsformen	4·4%
Eosinophile L.	1·2%
Mastzellen	0·0%

31. Katharine M., 49 Jahre, Beamtensgattin in Wien. Bis 25. XII. 1910 stets ohrgesund. Dann akute Mittelohrentzündung rechts mit serösem Ausfluß durch 4 Tage bei weiterbestehenden Schmerzen. Es sollen auch abwechselnde Schwellungen (vor dem Ohr, retroauriculär, temporal) bestanden haben; daselbst stets Druckschmerz (an der geschwellten Gegend). Pat. stand nicht in ärztlicher Behandlung. Ohrbefund (rechts): Obere Gehörgangswand leicht gesenkt. Trommelfell von graurötlicher Farbe, ohne genauere Details, sonst nichts Besonderes. Druckschmerz an der Spitze des Warzenfortsatzes. V 150 *cm*, v 10 *cm*, R—, W→ r., S+. Spontaner Nystagmus bei extremer Blickstellung. Kein Fistelsymptom, prompter kalorischer Nystagmus.

Operation: Am 21. III. 1911 Trepanation (Dr. E. Urbantschitsch). Warzenfortsatz diploetisch. Knochen außen etwas infiltriert, doch kein freier Eiter. Der Knochen ist nach allen Richtungen so weich, daß er mit dem scharfen Löffel einerseits bis zur Spitze, andrerseits bis zur Dura der mittleren Schädelgrube, die in Linsengröße freigelegt wird (sehr tief liegend, bis unter die obere Gehörgangswand!), entfernt werden kann. Außer dem ersten Meißelschlag behufs Abtragung der Corticalis wird kein einziger Meißelschlag mehr gemacht. — Verlauf: 22. bis 26. III. etwas Mattigkeit, sonst Wohlbefinden. 27. III. erster Verbandwechsel. Wundheilung sehr gut, kein Tropfen Eiter. 1. IV. aus der Klinik entlassen. 5. IV. vollständig geheilt aus der Nachbehandlung entlassen.

Blutuntersuchung.

Am 19. III. 1911, um 10 h vormittags, bei 36·0° Körpertemperatur.

Erythrocyten	5,000.000
Leukocyten	**6.400**
Neutrophile (polymorphk., polynucl.) L.	**68·8%**
Lymphocyten	22·0%
Gr. mononucl. L. und Übergangsformen	6·8%
Eosinophile L.	2·4%
Mastzellen	0·0%

Digitized by Google
Original from UNIVERSITY OF CALIFORNIA
Generated on 2019-10-24 12:23 GMT / http://hdl.handle.net/2027/uc1.b3252759
Public Domain in the United States, Google-digitized / http://www.hathitrust.org/access_use#pd-us-google

Blutuntersuchung.

Am 28. III. 1911, um 10 h vormittags, bei 37·5° Körpertemperatur.

Erythrocyten	4,750.000
Leukocyten	**7.400**
Neutrophile (polymorphk., polynucl.) L.	**69·6%**
Lymphocyten	22·4%
Gr. mononucl. L. und Übergangsformen	8·0%
Eosinophile L.	**0·0%**
Mastzellen	0·0%

32. Herta H., 38 Jahre, Beamtensgattin in Wien. Vor 12 Jahren Mittelohrentzündung links, die nach 14 Tagen ausheilte. Vor 5 Jahren Stirn- und Kieferhöhleneiterung rechts; vor 2 Jahren Rezidive der letzteren. Im November 1919 Gehörabnahme und Gefühl von „Wasser im Ohr", zeitweise etwas besser. Keine besonderen Schmerzen, in den letzten Monaten hie und da für Minuten vorübergehende Übelkeiten. 21. III. 1911 Myringitis bullosa, 22. III. Spaltung der Bulla. 24. III. Paracentese des Trommelfells, kein Eiterabfluß. Ohrbefund (links): Schwellung, Rötung und Vorwölbung des Trommelfells, besonders im hinteren oberen Quadranten. Der letztere überragt sackartig den unteren Anteil des Trommelfells. Starke Druckempfindlichkeit des Warzenfortsatzes. V 1 *m*, v a. c., R—, W→ l., kein spontaner Nystagmus, kalorische Reaktion prompt.

Operation: Am 27. III. 1911 Trepanation (Dr. E. Urbantschitsch). Weichteile nicht geschwellt. Knochen nur an der Spitze pneumatisch, sonst diploetisch. Es findet sich nur zirka 1 Tropfen Eiter in der Warzenspitze, die übrigen Zellen sind weder eitrig infiltriert noch sonst erkrankt. Der scharfe Löffel bricht in ein sehr weites Antrum ein, das mit einer über bohnengroßen, schlaffen Granulation erfüllt ist; selbe wird exkochleiert. Im Antrum und in der Paukenhöhle, soweit erkennbar, kein Tropfen Eiter. Bakteriologischer Befund: Gramnegative Bacillen. — Verlauf normal, afebril; Wundheilung gut. 29. IV. fast vollständig geheilt.

Blutuntersuchung.

Am 25. III. 1911, um 6 h nachmittags, bei 37·2° Körpertemperatur.

Erythrocyten	5,130.000
Leukocyten	**6.200**
Neutrophile (polymorphk., polynucl.) L.	**66·4%**
Lymphocyten	25·2%
Gr. mononucl. L. und Übergangsformen	5·2%
Eosinophile L.	**3·2%**
Mastzellen	0·0%

33. Gustav St., 38 Jahre, Lokomotivführer aus Mähren. Mitte Dezember 1910 erlitt Pat. einen Unfall durch eine Kesselexplosion, wobei heißes Wasser und Dampf über seinen Kopf strömte. Seither Schmerzen im linken Ohr, die sich immer mehr steigerten. 6. I. 1911 Paracentese mit folgendem Eiterausfluß, der 3 Wochen andauerte. Seit 10. II. Schmerzen im Warzenfortsatz. Ohrbefund (links): Trommelfelldetails nicht deutlich zu sehen, Konturen verwaschen. Trommelfell schmutziggrau.

Generated on 2019-10-24 12:23 GMT / http://hdl.handle.net/2027/uc1.b3252759
Public Domain in the United States, Google-digitized / http://www.hathitrust.org/access_use#pd-us-google
Digitized by Google
Original from UNIVERSITY OF CALIFORNIA

im hinteren unteren Anteil leichte Injektion der Gefäße, im hinteren oberen Anteil stärkere Injektion eines Zirkulargefäßes. Der oberste Anteil des Trommelfells, von der Gegend des Proc. brevis aufwärts, erscheint vorgewölbt. Warzenfortsatz äußerlich unverändert, Druckempfindlichkeit an der hinteren Abdachung und geringere an der Spitze. V 4 *m*, v 75 *cm*, R—, W—➤ l., S+. Typische kalorische Reaktion.

Operation: Am 22. III. 1911 Trepanation (Dr. Bondy). Warzenfortsatz diploetisch-zellig. Einzelne kleine blasse Granulationen. Kein Tropfen Eiter. Antrum nicht eröffnet. Totale primäre Klammernaht. — Verlauf: 25. II. aus der Klinik entlassen. 28. II. Wunde vollständig per primam geheilt. Keine Beschwerden.

Blutuntersuchung.

Am 17. II. 1911, um 12 h mittags, bei 37° Körpertemperatur.

Leukocyten	**7.300**
Neutrophile (polymorphk., polynucl.) L.	**62%**
Lymphocyten	27%
Gr. mononucl. L. und Übergangsformen	8%
Eosinophile L.	**2·5%**
Mastzellen	0·5%

34. Franziska H., 20 Jahre, Magd aus Ungarn. Seit dem 17. Lebensjahre, anscheinend im Anschluß an eine Infektionskrankheit, schwerhörig. Niemals Otorrhöe. Am 8. XII. 1910 erkrankte Pat. mit Fieber und Kopfschmerzen, zu denen sich eine Woche später Schmerzen hinter dem Ohr mit Schwellung der Weichteile über dem Warzenfortsatz gesellten. Schwindelanfälle. Ohrbefund (links): Gehörgang normal. Trommelfell gerötet, leicht geschwollen, Epidermis abschilfernd, Details nicht sichtbar. Die ganze Regio mastoidea sowohl spontan als auf Druck schmerzhaft. Die Schmerzen strahlen in die ganze gleichseitige Kopfhälfte aus. Weichteile über dem Warzenteil nicht ödematös. V 30 *cm*, v a. c., R+, W—➤ im Kopf, S—. Kalorischer Nystagmus prompt auslösbar.

Verlauf der Erkrankung: Tageweise subfebrile Temperaturen (38·2, 37·6 etc.), an anderen Tagen unter 37°. Auf konservative Behandlung gehen Entzündung und Schmerzen zurück, so daß Pat. ohne Operation am 2. I. 1911 die Klinik (am 12. Tage ihres Spitalsaufenthaltes) verlassen kann.

Blutuntersuchung.

Am 24. XII. 1910, um $^{3}/_{4}$12 h vormittags, bei 37·3° Körpertemperatur.

Erythrocyten	4,030.000
Leukocyten	**8.600**
Neutrophile (polymorphk., polynucl.) L.	**61·6%**
Lymphocyten	24·8%
Gr. mononucl. L. und Übergangsformen	6·8%
Eosinophile L.	**6·8%**
Mastzellen	0·0%

35. Peter B., 57 Jahre, Schneider aus Böhmen. Halben April 1911 akute Rhinitis mit konsekutiven Schmerzen im linken Ohr. Tags darauf Eiterausfluß, der schon am

Digitized by Google
Original from UNIVERSITY OF CALIFORNIA
Generated on 2019-10-24 12:23 GMT / http://hdl.handle.net/2027/uc1.b3252759
Public Domain in the United States, Google-digitized / http://www.hathitrust.org/access_use#pd-us-google

nächsten Tage sistierte. Seit 1. V. Schmerzen in der linken Schläfe und hinter dem Ohr. 5. V. kurzer Schwindelanfall. Ohrbefund (links): Kein Ausfluß. Die obere Gehörgangswand ist am inneren Ende so stark gesenkt, daß nur ein schmaler Spalt da ist, durch den das Trommelfell kaum zu sehen ist. Warzenfortsatz an der Spitze druckempfindlich. V 50 *cm*, v a. c., R—, W im Kopf, S stark —, kalorischer Nystagmus typisch. Pat. verweigert einen operativen Eingriff.

Blutuntersuchung.

Am 6. V. 1911, um ½10 h vormittags, bei 37·3° Körpertemperatur.

Erythrocyten	5,100.000
Leukocyten	**11.200**
Neutrophile (polymorphk., polynucl.) L.	**80·4%**
Lymphocyten	12·2%
Gr. mononucl. L. und Übergangsformen	7·0%
Eosinophile L.	**0·4%**
Mastzellen	0·0%

36. Herr F., 20 Jahre, Militärakademiker aus Wien. Seit Januar 1911 ohrkrank; Schmerzen im linken Ohr, zunehmende Schwerhörigkeit. Zeitweise Remissionen mit konsekutiven Exacerbationen (durch 3 Monate). Ohrbefund: Trommelfell leicht injiziert, Konturen undeutlich, keine Perforation. R—, W unbestimmt, S—. Gehör stark herabgesetzt (Uhr 1 *cm*), V 3 *m*. — Verlauf: Allmählicher Rückgang der Erscheinungen. Infolge negativen Blutbefundes keine Trepanation. Pat. rückt wieder zu den militärischen Übungen ein.

Blutuntersuchung.

Am 24. IV. 1911, um 10 h vormittags, bei zirka 37° Körpertemperatur.

Erythrocyten	5,080.000
Leukocyten	**6.200**
Neutrophile (polymorphk., polynucl.) L.	**42·2%**
Lymphocyten	40·6%
Gr. mononucl. L. und Übergangsformen	4·0%
Eosinophile L.	**13·2%**
Mastzellen	0·0%

37. Israel E., 35 Jahre, Landwirt aus Galizien. Vor 5 Jahren Gelenkrheumatismus, seit 6 Wochen ständig Kopfschmerzen, Nackenschmerzen, Aufstoßen, Erbrechen, besonders wenn Pat. auf der linken Seite liegt. Ohrbefund (29. IX. 1910): Beiderseits anscheinend trockene Trommelfellperforation. Rechts eine kleine Granulation im Attik. Gehör bilateral herabgesetzt. Kalorische Reaktion bilateral typisch. Spontaner Nystagmus → l., stark variierend, nicht von vestibulärem Charakter. 7. X. 1910: Ausfall der vestibulären Zeigereaktion (Dr. Bárány), atypisches Fallen nach Ausspritzen. Zeitweise vertikaler Nystagmus nach aufwärts vestibulären Charakters. Verdacht auf Tumor oder Absceß der linken Kleinhirnhemisphäre.

Operation am 20. XII. 1910 (Dr. Bárány): Freilegung der Dura der mittleren und hinteren Schädelgrube; letztere eigentümlich sehnig verdickt. Nirgends

Digitized by Google
Original from UNIVERSITY OF CALIFORNIA
Generated on 2019-10-24 12:23 GMT / http://hdl.handle.net/2027/uc1.b3252759
Public Domain in the United States, Google-digitized / http://www.hathitrust.org/access_use#pd-us-google

Eiter. — Verlauf: Kopfschmerzen wechselnd anhaltend. Neurologisch gleicher Befund wie vor der Operation. Erbrechen. 13. I. 1911 Exitus letalis.

Obduktionsbefund (Dr. Wiesner): Vergrößerung des Gehirns mit enormer Abplattung der Hirnwindungen. Streifenförmige, milchige Trübungen der Leptomeningen entlang der Gefäße über der Konvexität der Großhirnhemisphären. Hochgradiger innerer Hydrocephalus bei Verschluß des Foramen Magendie infolge eines Cysticercus am Boden des 4. Ventrikels mit Vorlagerung vor das Foramen. Kleinhirnhemisphären makroskopisch ohne pathologische Veränderungen. Atrophie des knöchernen Schädeldaches.

Blutuntersuchung.

Am 20. XII. 1910, um 11 h vormittags, bei 36·2° Körpertemperatur.

Erythrocyten	4,140.000
Leukocyten	**6.700**
Neutrophile (polymorphk., polynucl.) L.	75·5%
Lymphocyten	21·0%
Gr. mononucl. L. und Übergangsformen	3·0%
Eosinophile L.	0·5%
Mastzellen	0·0%

V. Labyrintherkrankungen.

38. Ernestine G., 20 Jahre, Private aus Galizien. Eiterung aus dem rechten Ohr seit Kindheit. Radikaloperation 1906 auf der allgemeinen Poliklinik in Wien (Dr. E. Urbantschitsch). Ein Jahr lang war das Ohr vollständig trocken, hierauf trat wieder zeitweise Sekretion auf. Am 9. I. 1911 kam Pat. wieder nach Wien zur Untersuchung; auf eine Behandlung sistierte die Eiterung wieder. Durch 3 Monate bestehen Anfälle: Schwindel (selten), Übelkeiten, Hinterhauptschmerzen, Zittern am ganzen Körper, Herzklopfen. Ohrbefund (rechts): Retroauriculär eine lineare, weiße Narbe. Am Promontorium etwas Eiter, sonstige Wundhöhle völlig trocken, epidermisiert. Taubheit. Bei Rechtsdrehung Schwindelgefühl stärker als bei Linksdrehung; beim Anhalten umgekehrt. Spontaner Nystagmus bei extremer Blickrichtung. Kalorischer Nystagmus sehr stark nach 30 cm^3 kalten Wassers. Fistelsymptom: Bei Drucksteigerung zur gesunden Seite, bei Aspiration umgekehrt, mitunter ist nur die langsame Komponente auszulösen.

Verlauf: Während des Aufenthaltes auf der Klinik sistierte die Eiterung vollständig, auch war kein Anfall zu beobachten. Temperatur stets unter 37°. Entlassung aus der Klinik ohne weiteren operativen Eingriff.

Blutuntersuchung.

Am 17. I. 1911, um 11½ h vormittags, bei 36·3° Körpertemperatur.

Erythrocyten	4,400.000
Leukocyten	**7.100**
Neutrophile (polymorphk., polynucl.) L.	67·0%
Lymphocyten	26·8%
Gr. mononucl. L. und Übergangsformen	6·0%

Digitized by Google
Original from UNIVERSITY OF CALIFORNIA
Generated on 2019-10-24 12:23 GMT / http://hdl.handle.net/2027/uc1.b3252759
Public Domain in the United States, Google-digitized / http://www.hathitrust.org/access_use#pd-us-google

Eosinophile L.	0·2%
Mastzellen	0·0%

39. Fabian H., 49 Jahre, Taglöhner aus Ungarn. Angeblich bis November 1910 beiderseits stets ohrgesund. Am 24. XI. 1910 leichte Ohrenschmerzen links, nach 3 Tagen Otorrhöe, bis zur Operation andauernd. Kein Schwindel, kein Erbrechen, keine Kopfschmerzen. Ohrbefund (links): Gehörgang nahe dem Trommelfell verengt; im vorderen unteren Quadranten des Trommelfells Perforation, aus der pulsierend Eiter kommt. Oberer Anteil des Trommelfells gerötet und geschwellt. Warzenfortsatz druckempfindlich. Schwellung über dem Jochfortsatz, daselbst Druckempfindlichkeit. V 75 *cm*, v 10 *cm*; W→r., R—, S+.

Operation: Am 28. XII. 1910 Trepanation (Dr. Fröschels). Eiter in den Warzenzellen, jedoch nicht im Proc. zygomaticus. Knochen pneumatisch. — Verlauf: Stärkere, eitrige Wundsekretion, afebril. Am 11. I. 1911 aus der Klinik entlassen, jedoch am 20. I. wegen starken Schwindels wieder aufgenommen. Spontaner Nystagmus nach links, kalorische Reaktion vorhanden, laute V 1 *m*, typisches Fistelsymptom, schon bei Druck auf den Tragus starker Nystagmus mit schneller Komponente gegen das kranke Ohr. Bei stärkerem Schneuzen plötzlicher Schwindel. 25. I. Schwindel bedeutend gebessert, Fistelsymptom vorhanden. 2. II. Schwindel fast geschwunden. 20. II. Fistelsymptom nicht mehr auslösbar.

Blutuntersuchung.

Am 27. XII. 1910, um 6 h nachmittags, bei 36·7° Körpertemperatur.

Erythrocyten	4,020.000
Leukocyten	**6.400**
Neutrophile (polymorphk., polynucl.) L.	57·2%
Lymphocyten	29·6%
Gr. mononucl. L. und Übergangsformen	4·4%
Eosinophile L.	8·4%
Mastzellen	0·4%

Blutuntersuchung.

Am 20. I. 1911, um 6 h nachmittags, bei 36·8° Körpertemperatur.

Erythrocyten	5,000.000
Leukocyten	**10.000**
Neutrophile (polymorphk., polynucl.) L.	60·0%
Lymphocyten	24·4%
Gr. mononucl. L. und Übergangsformen	7·2%
Eosinophile L.	8·4%
Mastzellen	0·0%

40. Franziska T., 26 Jahre, Hilfsarbeiterin aus Mähren. Die rechtseitige Erkrankung besteht seit 2 Jahren und begann mit Schmerzen. Otorrhöe angeblich erst seit einem Jahre. Zeitweise Kopfschmerzen, Schwindel, Erbrechen. Ohrbefund (rechts): Große Trommelfellperforation, Paukenschleimhaut granulierend, Gehörgang von hinten oben her etwas verengt. Mäßige Sekretion. Schallgehör. R—, W im Kopf, S—. Kein Fistelsymptom. Kalorischer Nystagmus etwas träge.

Generated on 2019-10-24 12:23 GMT / http://hdl.handle.net/2027/uc1.b3252759
Public Domain in the United States, Google-digitized / http://www.hathitrust.org/access_use#pd-us-google
Digitized by Google
Original from UNIVERSITY OF CALIFORNIA

Operation: Am 15. II. 1911 Radikaloperation (Dr. E. Urbantschitsch). Knochen stark sklerotisch, asbestartig. Im Antrum cholesteatomartige Massen. Hammer und Amboß kariös. Granulationen vom horizontalen Bogengang nach hinten oben ziehend (gegen das Antrum). — 16.—24. II. Normaler Verlauf, Wohlbefinden. 25. II. Zur ambulatorischen Nachbehandlung aus der Klinik entlassen. Seit 1. III. soll angeblich stärkerer Schwindel bestehen. Im Laufe des März waren 2 heftige Anfälle, so daß sich Pat. niederlegen mußte; kleinere Attacken öfters, doch nicht täglich. 20. und 21. IV. Übelkeiten, Fiebergefühl, Kopfschmerzen, Ohrensausen bilateral und hochintensiver Schwindel. 22. IV. Deutliches Fistelsymptom, bei Kompression gegen das kranke Ohr gerichtet. Subjektiv besseres Allgemeinbefinden. Wundheilung gut. 23. IV. bis 9. V. Besserung, Wohlbefinden, kein Schwindel.

Blutuntersuchung.

Am 22. IV. 1911, um $^1/_4$10 h vormittags, bei 37° Körpertemperatur.

Erythrocyten	4,800.000
Leukocyten	**5.900**
Neutrophile (polymorphk., polynucl.) L.	**64·6%**
Lymphocyten	31·4%
Gr. mononucl. L. und Übergangsformen	2·8%
Eosinophile L.	**1·2%**
Mastzellen	0·0%

41. Rudolf F., 10 Jahre: Vater: Taglöhner. Mit 1 Jahr Diphtheritis, nachher Otorrhöe, rechts ausheilend, links anhaltend. Seit Dezember 1910 Kopfschmerzen, besonders abends. Im Sommer 1910 Schwindel, so daß Pat. einmal umfiel. Ohrbefund (links): Paukenhöhle mit leicht blutenden Granulationen erfüllt, zwischen denen pulsierender Eiter hervorquillt. Komplette Taubheit, keine kalorische Reaktion, kein Fistelsymptom.

Operation: Am 27. XII. 1910 Labyrinthoperation nach Neumann (E. Urbantschitsch). Im horizontalen Bogengang eine hirsekorngroße, mit Granulationen erfüllte Fistel. Promontorium ganz fehlend. Der sondierende Löffel dringt durch die an Stelle des Promontoriums befindlichen Granulationsmassen bis an die Dura der hinteren Schädelgrube. Normaler, afebriler Verlauf (im Laufe der nächsten 2 Monate war nur an 2 Tagen ausnahmsweise Temperatursteigerung auf 38·5).

Blutuntersuchung.

Am 27. XII. 1910, um 10 h vormittags, bei 36·1° Körpertemperatur.

Erythrocyten	3,490.000
Leukocyten	**5.900**
Neutrophile (polymorphk., polynucl.) L.	**58·4%**
Lymphocyten	31·2%
Gr. mononucl. L. und Übergangsformen	5·6%
Eosinophile L.	**3·2%**
Mastzellen	1·6%

42. Elisabeth S., 29 Jahre, Maschinführersgattin aus Niederösterreich. Rechts seit 5 Jahren während der Wintermonate Otorrhöe, im Sommer keine Beschwerden. Seit

Generated on 2019-10-24 12:23 GMT / http://hdl.handle.net/2027/uc1.b3252759
Public Domain in the United States, Google-digitized / http://www.hathitrust.org/access_use#pd-us-google
Digitized by Google
Original from UNIVERSITY OF CALIFORNIA

Anfang Oktober 1910 steht Pat. in ohrenärztlicher Behandlung. Im Dezember 1910 traten Schwindelanfälle auf, manche Tage fortwährend. Kein Kopfschmerz, kein Fieber, kein Erbrechen. Ohrbefund (rechts): Trommelfell destruiert. Großer Attikpolyp, in der Tubengegend Cholesteatommassen. V $1^1/_2$ *m*, v 10 *cm*; R—, W→r., S normal. Bilateral schwacher, spontaner Nystagmus. Fistelsymptom stark, typisch. Kalorischer Nystagmus vorhanden.

Operation: Am 9. I. 1911 Radikaloperation (Prof. Urbantschitsch). Mäßig großes Antrum, mit Eiter und Granulationen erfüllt. Stecknadelkopfgroße Fistel am horizontalen Bogengang. Sonst nichts Besonderes. — Verlauf: An 4 Tagen im Laufe der nächsten 8 Tage post operat. Temperatursteigerung auf 38·1 beziehungsweise 37·5, sonst afebril. Wundhöhle reichlich secernierend.

Blutuntersuchung.

Am 4. I. 1911, um 11 h vormittags, bei 36·9° Körpertemperatur.

Erythrocyten	3.500.000
Leukocyten	**8.100**
Neutrophile (polymorphk., polynucl.) L.	**78·0%**
Lymphocyten	20·0%
Gr. mononucl. L. und Übergangsformen	1·6%
Eosinophile L.	**0·4%**
Mastzellen	0·0%

VI. Extradural- und perisinuöser Abscess.

43. Theresia Sch., 13 Jahre, aus Ungarn. Seit halbem November 1910 akute, eitrige Mittelohrentzündung linkerseits; Otorrhöe. Anfangs heftige Schmerzen. Ohrbefund: Ohrmuschel abstehend, Weichteile über dem Warzenfortsatz infiltriert. Druckempfindlichkeit daselbst. Starke Senkung der oberen Gehörgangswand, Trommelfelldetails nicht deutlich sichtbar. Eiterung gering. V 2 *m*, v 60 *cm*, R—, W im Kopf, S+. Kein Fistelsymptom, kalorischer Nystagmus typisch.

Operation: Am 15. XII. 1910 Trepanation (Prof. Urbantschitsch). Beim ersten Meißelschlag quillt 1 Teelöffel voll rahmigen Eiter hervor. Warzenfortsatz vollständig pneumatisch, in allen Zellen Granulationen. Knochen überall erweicht. Die Knochenerkrankung reicht bis an den Sinus, so daß dieser in ca. 2 cm^2 freigelegt werden muß. Antrum breit eröffnet. Bakteriologischer Befund: Staphylococcus pyogenes. — Verlauf normal, afebril. Wundheilung gut.

Blutuntersuchung.

Am 14. XII. 1910, um 4 h nachmittags, bei 36·7° Körpertemperatur.

Erythrocyten	3,200.000
Leukocyten	**19.250**
Neutrophile (polymorphk., polynucl.) L.	**72·0%**
Lymphocyten	14·8%
Gr. mononucl. L. und Übergangsformen	10·6%
Eosinophile L.	**2·6%**
Mastzellen	0·0%

Digitized by Google
Original from UNIVERSITY OF CALIFORNIA
Generated on 2019-10-24 12:24 GMT / http://hdl.handle.net/2027/uc1.b3252759
Public Domain in the United States, Google-digitized / http://www.hathitrust.org/access_use#pd-us-google

44. Julie M., 36 Jahre, Maschinenwärtersgattin aus Ungarn. Bis 2. XII. 1910 auf beiden Ohren stets gesund. Plötzlicher Beginn der Ohrerkrankung links mit Schmerzen ohne bekannte Ursache. Am 2. Tage setzt die Otorrhöe ein, die bis zur Operation bestand. Kopfschmerz, kein Schwindel, Fieber bis 39·2 am 10. XII. Ohrbefund (links): Gehörgang normal, große, zentrale Perforation des Trommelfells. Regio mastoidea leicht ödematös, wenig druckempfindlich.

Operation: Am 19. XII. 1910 Trepanation (Dr. Rauch): Warzenfortsatz mit Eiter und Granulationen erfüllt. Eitrige Infiltration bis zum Sinus, der in Linsengröße freigelegt wird. Antrotomie. — Verlauf normal, afebril.

Blutuntersuchung.

Am 16. XII. 1910, nachmittags, bei 38·3° Körpertemperatur.

Erythrocyten	3,400.000
Leukocyten	**13.400**
Neutrophile (polymorphk., polynucl.) L.	68·5%
Lymphocyten	23·5%
Gr. mononucl. L. und Übergangsformen	8·0%
Eosinophile L.	**0·0%**
Mastzellen	0·0%

45. Leopold K., 37 Jahre, Hausierer aus Galizien. Pat. leidet angeblich seit acht Jahren linkerseits an zeitweise auftretenden leichten Schmerzen und kurz andauerndem Ohrenfluß. Seit Anfang Januar 1911 sind große Schmerzen im linken Ohr aufgetreten, dazu reichlicher Eiterausfluß, seit 2 Wochen Schwellung und Schmerzen hinter dem linken Ohr. Kein Schwindel, kein Erbrechen. Ohrbefund (links): Ohrmuschel etwas tiefer stehend, nach vorwärts gedrängt. Hinter, ober und vor dem Ohre eine bedeutende, zum Teil teigig sich anfühlende, zum Teil fluktuierende Geschwulst. Große Druckempfindlichkeit an der Warzenspitze und an der hinteren Abdachung des Proc. mast. Reichlich fötider Eiter. Hintere Gehörgangswand in der Mitte des Gehörganges fast bis an die vordere vorgewölbt. V 30 *cm*, R—, W—➤ l., S+. Kalorischer Nystagmus vorhanden.

Operation: Am 11. II. 1911 Radikaloperation (Dr. Ruttin). Massenhaft dicker, fötider Eiter mit nekrotischen Gewebsfetzen. Knochenfistel in der Antrumgegend. Sinus vorgelagert, an einer Stelle freiliegend und mit Granulationen bedeckt. Freilegung des Sinus nach oben und unten. Bakteriologischer Befund: Reichliches Bakteriengemenge mit vielen fusiformen Bacillen. In Kultur spärlich Staphylokokken. — Verlauf: Zeitweise Schmerzen, reichliche Eiterung. Die nächsten 2 Wochen nach der Operation normale Temperaturen. 25. II. 1911: Plötzlicher Temperaturanstieg (40·5). Erysipel. Transferierung.

Blutuntersuchung.

Am 12. II. 1911, um 9 h vormittags, bei 36·8° Körpertemperatur.

Erythrocyten	4,470.000
Leukocyten	**20·400**
Neutrophile (polymorphk., polynucl.) L.	86·2%
Lymphocyten	8·4%

Digitized by Google
Original from UNIVERSITY OF CALIFORNIA
Generated on 2019-10-24 12:24 GMT / http://hdl.handle.net/2027/uc1.b3252759
Public Domain in the United States, Google-digitized / http://www.hathitrust.org/access_use#pd-us-google

Gr. mononucl. L. und Übergangsformen	5·2%
Eosinophile L.	0·2%
Mastzellen	0·0%

46. Franz F., 16 Jahre, Kupferschmiedlehrling in Wien. Seit frühester Kindheit links intermittierende Otorrhöe; rechts seit 6. III. 1911 akute Mittelohrentzündung, zuerst Schmerzen, dann Otorrhöe. Keinerlei sonstige Erscheinungen. Ohrbefund: Links mäßiger Eiterausfluß, linsengroße, runde Trommelfellperforation, deren unterer Rand mit Granulationen besetzt ist. Schleimhaut der Labyrinthwand blaß und glatt. Rechts nicht fötider Eiter. Trommelfell gerötet, vorgewölbt, Details nicht erkennbar. Weichteile über dem Warzenfortsatz etwas verdickt; Druckempfindlichkeit. V $1^1/_2$ *cm*, v 20 *cm*. R—; W—➤r,; S+. Spontaner Nystagmus in extremer Blickstellung.

Operation: Am 24. III. 1911 Trepanation (Dr. Bondy). Knochen sehr zellreich, mit Eiter und Granulationen erfüllt, speziell an der Spitze und gegen die mediale Wand. Sinus freigelegt, leicht belegt. Antrum eröffnet, mit Eiter und Granulationen erfüllt. Bakteriologischer Befund: Streptococcus pyog. — Verlauf: Die Wunde secerniert mäßig, in der Heilung ist nichts Abnormes zu bemerken. 6. IV. morgens Erbrechen. 7. IV. zweimal Erbrechen. Temp. 37·3°, Puls 48! Psychisch nichts Auffälliges, es macht nicht den Eindruck einer cerebralen Affektion; kein Hinweis auf eitrige Meningitis. Puls 54. Nystagmus beim Blick nach oben, besonders links. Sonst nichts Besonderes (Pupillen, tiefe Sensibilität, Haut- und Sehnenreflexe, Cornealreflex, Gesichtsfeld, Zeigeversuch, Gleichgewicht). Augenbefund (Dr. O. Ruttin): Beiderseits frische Stauungspapille, rechts älter als links; rechts zahlreiche Blutungen auf dem Sehnerven. Diagnose: Meningitis serosa.

Operation: Am 8. IV. 1911 (Dr. Bondy). Schnitt in der alten Narbe. Freilegung der Dura der mittleren und hinteren Schädelgrube und des Sinus. Alles normal. Spaltung der Dura der mittleren Schädelgrube, wobei sich sofort Hirn vordrängt. Probeincision in den Schläfelappen ergibt keinen Eiter. — Verlauf: 12. IV. Parese der linken Körperhälfte (Facialis, Arm, Bein). Beim Verbandwechsel findet sich eine größere Eitertasche in der Gegend des Proc. zygomat.

Operation: Am 14. IV. 1911 (Dr. Bondy). Spaltung der Tasche. Knochen vor dem Proc. zygom. oberflächlich sequestriert, unterhalb des Sequesters erweicht. Freilegung der Dura an dieser Stelle. — Verlauf: 18. IV. Facialis normal, Paresen von oberer und unterer Extremität nur mehr ganz gering. Pat. ist afebril und fühlt sich wohl. I. V. Augenbefund (Dr. O. Ruttin): Stauungspapille unverändert.

Blutuntersuchung.

Am 8. IV. 1911, um 8 h vormittags, bei 37·2° Körpertemperatur.

Erythrocyten	5,200.000
Leukocyten	**13.300**
Neutrophile (polymorphk., polynucl.) L.	81·2%
Lymphocyten	12·4%
Gr. mononucl. L. und Übergangsformen	5·6%
Eosinophile L.	0·8%
Mastzellen	0·0%

Digitized by Google
Original from UNIVERSITY OF CALIFORNIA
Generated on 2019-10-24 12:24 GMT / http://hdl.handle.net/2027/uc1.b3252759
Public Domain in the United States, Google-digitized / http://www.hathitrust.org/access_use#pd-us-google

47. Elise M., 56 Jahre, Bonne aus der Schweiz. Am 12. II. 1908 erkrankte Pat. an einer ganz akut einsetzenden Mittelohrentzündung (links), die in wenigen Tagen solchen Umfang annahm, daß am 21. II. die Aufmeißelung des Warzenfortsatzes (E. Urbantschitsch) vorgenommen werden mußte. Bei der Operation fand sich eine eitrige Infiltration des Warzenzellen bis zum Sinus; desgleichen eine Eiteransammlung an der Warzenspitze mit Durchbruch daselbst (Senkungsabsceß). Im Antrum plastisches Exsudat. Breite Eröffnung des Antrums. Verlauf sehr schleppend infolge zeitweisen Zerfalls der die Operationshöhle ausfüllenden Granulationen. Pat. wird erst am 22. V. 1909 aus der Nachbehandlung entlassen. Nach einer fast dreijährigen Pause plötzlich neuerdings links hochakut einsetzende Mittelohrentzündung am 21. I. 1911. Bei der Paracentese entleeren sich nur einige Tropfen Eiter, eine Otorrhöe kommt nicht zustande. 22. I. Wiederholung der Paracentese mit gleichem Erfolg. Fieber. 23. I. Senkung der oberen Gehörgangswand bis zu dessen Berührung mit der unteren Wand; retroauriculäres Ödem. Fieber.

Operation: Am 24. I. Trepanation (Dr. E. Urbantschitsch). Warzenfortsatz ganz mit einem unter Druck stehenden Eiter erfüllt. Weitere Eröffnung der Zellen. Die Sinuswand ragt in die Absceßhöhle frei hinein, erscheint aber von einer Bindegewebsschicht umgeben, die bei der Operation nicht berührt wird. — Verlauf: 25. I. Hohes Fieber (40°), doch keine Schmerzen im Ohr mehr. 26. I. Fieber abnehmend. Ab 27. I. normale Temperaturen. Anfang Februar entwickelte sich eine eitrige Dakryocystitis, die in der Folge zweimal operiert werden mußte (Doz. Kunn). Diese eitrige Entzündung überdauert sogar etwas die Heilung der Ohrwunde (März 1911.)

Blutuntersuchung.

Am 26. I. 1911, um 6 h abends, bei 37° Körpertemperatur.

Erythrocyten	5,280.000
Leukocyten	**11·600**
Neutrophile (polymorphk., polynucl.) L.	85%
Lymphocyten	9·5%
Gr. mononucl. L. und Übergangsformen	5%
Eosinophile L.	**0·5%**

48. Johann N., 13 Jahre, aus Wien. Seit 1½ Jahren Otorrhöe rechts. Die Eiterung war anfangs profus, später geringer, doch stets ohne Unterbrechung. Seit 12. XII. 1910 stärkerer Ausfluß mit heftigen Schmerzen am Warzenfortsatz und Eingenommenheit der rechten Kopfhälfte. Seit dieser Zeit heftiger Schwindel, spontan auftretend. Schwindel und Schmerz stets gleichzeitig. Seit 17. XII. Übelkeiten und Erbrechen (am 17. und 18. XII. je zweimal, am 19. XII. dreimal). Ohrbefund (rechts): Größere Perforation im vorderen unteren Quadranten des Trommelfells, eine kleinere in den Attik führend. Daselbst dringt die Sonde in eitrig-krümmelige Massen. Gehörgang mit Eiter erfüllt, der auch nach längerer Irrigation nicht vollständig entfernt erscheint. Der hintere obere Anteil des Trommelfells stark vorgewölbt und dunkelrot. V 1 *m*, v a. c., R—, W—➤ r., S wenig +. Spontaner Nystagmus bei extremer Blickstellung. Fistelsymptom unsicher (zuweilen bei Kompression 1—2 Schläge). Kalorischer Nystagmus vorhanden, hierbei starker Schmerz im Warzenteil.

Digitized by Google
Original from UNIVERSITY OF CALIFORNIA
Generated on 2019-10-24 12:24 GMT / http://hdl.handle.net/2027/uc1.b3252759
Public Domain in the United States, Google-digitized / http://www.hathitrust.org/access_use#pd-us-google

Operation: Am 20. XII. 1910 Radikaloperation (Dr. E. Urbantschitsch). Knochen pneumatisch, Eiterung bis an die Warzenspitze. Der bloßgelegte Sinus erscheint normal. Im Antrum und in der Paukenhöhle Cholesteatommassen. Dura über dem Tegmen freiliegend, hier nicht stark verändert. Bei der Bloßlegung der Dura weiter nach rückwärts quillt pulsierend Eiter hervor. Die Dura ist hier stark verändert und mit Auflagerungen bedeckt, wird in Hellergröße bloßgelegt. Die Dura der hinteren Schädelgrube, anstoßend an die der mittleren, gleichfalls verändert, mit Auflagerungen, wird bei Beginn des Sinus wieder normal. — Verlauf normal, mit Ausnahme einer Temperaturerhöhung auf 38° am 21. XII. völlig afebril. Wohlbefinden. Sehr schöne Wundheilung, seit 26. XII. ohne Verband.

Blutuntersuchung.

Am 19. XII. 1910 nachmittags, bei 38·6° Körpertemperatur.

Erythrocyten	4,060.000
Leukocyten	**8.200**
Neutrophile (polymorphk., polynucl.) L.	**66·8%**
Lymphocyten	26·8%
Gr. mononucl. L. und Übergangsformen	6·4%
Eosinophile L.	**0·0%**
Mastzellen	0·0%

VII. Sinusthrombose, Pyämie, Sepsis.

49. Rudolf L., 17 Jahre, Bauer aus Ungarn. Angeblich bis 16. II. 1911 stets gesund. Plötzlich Ohrenschmerzen links, gleichzeitig heftige Kopfschmerzen, so daß Pat. öfters, namentlich in der Nacht aufschreit. Kein Schwindel, kein Erbrechen. Ohrbefund (links): Profuse Otorrhöe. Rötung, Schwellung, Vorwölbung des Trommelfells mit Perforation im hinteren Anteil desselben. Leichte Senkung der hinteren oberen Gehörgangswand. Druckempfindlichkeit am Proc. mastoid. und in der Jugularisgegend, Griessingersches Symptom. V 70 *cm*, v a. c., R—, W→ l., S etwas —. Kein Fistelsymptom, kalorischer Nystagmus typisch.

Operation: Am 27. II. 1911 Aufmeißelung des Warzenfortsatzes (Prof. Urbantschitsch). Warzenfortsatz diploetisch, normal. Kein Eiter, keine Granulationen. Schleimhaut nicht verändert. — Verlauf: 28. II. leichte Temperatursteigerung (37·5 bis 37·8). 1. bis 7. III. pyämisches Fieber (37·5—40·0). Reichliche Eiterung aus der Paukenhöhle und dem oberen Anteil der Wunde.

Operation: Am 8. III. 1911 Sinusoperation (Prof. Urbantschitsch). Besichtigung der Wundhöhle ergibt nichts Besonderes, speziell nirgends nennenswerte Eiteransammlung. Breite Freilegung des Sinus, dessen Wand nicht wesentlich verändert erscheint. Incision. Blut gegen den Sinus transversus, Thrombose gegen den Bulbus. Jugularisunterbindung. — Verlauf: 8. bis 12. III. 36·6—37·8, 13. bis 17. III. 37·0—39·0, 18. III. bis 23. IV. normale Temperaturen. Anscheinend psychische Störung des schon vorher wenig intelligenten Pat., die aber allmählich wieder zurückgeht, wodurch der Verdacht auf eine sich entwickelnde cerebrale Komplikation hinfällig wird. Wundheilung normal. 23. III. in die Heimat entlassen.

Generated on 2019-10-24 12:24 GMT / http://hdl.handle.net/2027/uc1.b3252759
Public Domain in the United States, Google-digitized / http://www.hathitrust.org/access_use#pd-us-google
Digitized by Google
Original from UNIVERSITY OF CALIFORNIA

Blutuntersuchung.

Am 25. II. 1911, um 11 h vormittags, bei 37·5° Körpertemperatur.

Leukocyten	**13.500**
Neutrophile (polymorphk., polynucl.) L.	85%
Lymphocyten	5·5%
Gr. mononucl. L. und Übergangsformen	8%
Eosinophile L.	0·5%
Mastzellen	1%

50. Anton F., 11 Jahre, aus Wien. Seit 4 Jahren Otit. med. pur. chron. sin. Kein Kopfschmerz, kein Schwindel. Ohrbefund (links): Reichliche Granulationen im Antrum, profuse Otorrhöe. V nur geschriene Wörter a. c.; R—, W—➤ l., S+. Kein Fistelsymptom, kalorischer Nystagmus typisch.

Operation: Am 29. XI. 1910 Radikaloperation (Dr. E. Urbantschitsch): Weichteile stark ödematös. Im Warzenfortsatz findet sich eine Fistel, aus der etwas Eiter kommt. Knochen sehr zellreich, eitrig infiltriert. Sinuswand in mehr als Kronengröße pathologisch verändert, von braunschwarzer Farbe. Thrombose wird mit Sicherheit angenommen, da aber vor der Operation keine Zeichen einer Sinusthrombose vorlagen und der Sinus allseitig bis ins Gesunde freigelegt werden kann, wird zunächst ein exspektativer Standpunkt eingenommen. Infolge hohen Fiebers (39·6) tags darauf Sinuseröffnung. Der Sinus erweist sich als ganz thrombosiert, die Thromben erfüllen auch ganz den Bulbus. Excision der lateralen Sinuswand. Jugularisunterbindung. Bakterieller Befund: Im Eiter Bakteriengemenge mit vorherrschendem Diplococcus capsulatus. Thrombus steril. — Verlauf vollkommen normal, afebril. 11. XII. zur ambulatorischen Nachbehandlung entlassen.

Blutuntersuchung.

Am 29. XI. und 2. XII. 1910.

Vor der Operation: 9800 Leukocyten mit starker, relativer Vermehrung der polynucleären Leukocyten.

Nach der Operation: 13.000 Leukocyten.

51. Katharine W., 13 Jahre, Taglöhnerstochter aus Niederösterreich. Seit Kindheit ohrenleidend. Rechts vor Jahren längere Zeit hindurch Otorrhöe, die aber angeblich von selbst aufhörte. Am 17. XII. 1910 spontane Blutung aus dem rechten Ohr, die schwer zu stillen war und sich nochmals wiederholte. Gleichzeitig und in den nächsten Tagen Übelkeiten, Brechreiz, Erbrechen, Kopfschmerzen. Die Pat. wurde von einem praktischen Arzt am Lande wegen angenommener Gastroenteritis behandelt und deshalb auch auf eine interne Abteilung des Wiener allgemeinen Krankenhauses gebracht, von wo sie auf die Ohrenklinik transferiert wurde. Niemals otologische Behandlung. Pat. wird in völlig bewußtlosem Zustande übernommen.

Status praesens: Pat. ist gänzlich benommen, reagiert schwach auf Schmerzeindrücke. Pupillen klein, fast reaktionslos, Facialis links anscheinend ein wenig paretisch. Kein spontaner Nystagmus, keine Deviation, kein Kernig, keine Nackensteifigkeit, Klopfschmerz am rechten Schädel angedeutet. Sehnenreflexe links, besonders der unteren Extremitäten, gesteigert, links Fußklonus. Kein Babinski, kein

Digitized by Google
Original from UNIVERSITY OF CALIFORNIA
Generated on 2019-10-24 12:24 GMT / http://hdl.handle.net/2027/uc1.b3252759
Public Domain in the United States, Google-digitized / http://www.hathitrust.org/access_use#pd-us-google

Trousseau. Ohrbefund (rechts): Chronische Eiterung mit Totaldestruktion des Trommelfells, Granulationen und Polypen in der Paukenhöhle.

Operation: Am 27. XII. 1910 Radikal- und Sinusoperation (Dr. E. Urbantschitsch). Knochen diploetisch. Antrum mit vereitertem Cholesteatom ganz erfüllt. Dura der mittleren Schädelgrube in Guldengröße bloßgelegt, verändert. Bei ihrer Incision stellt sich das Hirn ein und drängt sich so stark vor, daß stark erhöhter Hirndruck angenommen werden mußte. 4 Probeincisionen in den Schläfelappen negativ. Bloßlegung des Sinus transversus, dessen Wand hochgradig verändert erscheint, gleich einem schlaffen Sack, mit Granulationen besetzt. Incision des Sinus: Thrombose desselben. 4 Probeincisionen ins Cerebellum negativ. — Verlauf: 27. XII. Pat. kommt nach der Operation zu sich, verlangt Orangen, erkundigt sich, wo sie ist, begehrt die Leibschüssel etc. 28. XII. Pat. erkennt ihre Mutter, bittet, ihr ihre jüngste Schwester zu bringen. 29. XII. Agonie, $^1/_2$2 Uhr nachmittags Exitus letalis.

Obduktionsbefund: Eitrige Thrombose des rechten Sinus transversus, sigmoideus, petrosus superior. Leichter Hydrocephalus internus. Angina tonsill. suppur. subacuta bilat. Pyämische Abscesse mit Gangrän in beiden Lungen. Lobulär-pneumonische Herde im rechten Ober- und Unterlappen. Beiderseits fibrinös-eitrige Pleuritis mit reichlichem Exsudat. Fettige Degeneration des Herzens, der Leber und der Nieren. Akuter Darmkatarrh.

Blutuntersuchung.

Am 27. XII. 1910, um $^1/_2$11 h vormittags, bei 37·4° Körpertemperatur.

Erythrocyten	2,900.000
Leukocyten	**9.800**
Neutrophile (polymorphk., polynucl.) L.	**85·2%**
Lymphocyten	12·0%
Gr. mononucl. L. und Übergangsformen	2·8%
Eosinophile L.	**0·0%**
Mastzellen	0·0%

52. Lothar Sp., 25 Jahre, Schmiedgehilfe in Wien. Im Oktober 1910 erkrankte Pat. mit Schwerhörigkeit und Sausen am rechten Ohr. Mitte Oktober begann das Ohr zu fließen, doch dauerte die Otorrhöe nur 3 Tage. Anfangs Januar 1911 Paracentese, hierauf Besserung des Hörvermögens. Am 1. II. plötzlich Schmerzen, Schwellung hinter dem rechten Ohr; kein Schwindel, kein Erbrechen. Ohrbefund links: Trommelfell eingezogen, leicht getrübt, ohne Reflex; rechts: Senkung der hinteren oberen Gehörgangswand, nahe dem Trommelfell verengt. Keine Sekretion, reichliche Epithelmassen. Ohrmuschel infolge großen retroauriculären Periostalabscesses abstehend. Druckschmerzhaftigkeit des Warzenteils. V rechts 2 *m*, links 4 *m*, v rechts 40 *cm*, links 3 *m*, R rechts —, links +, W—➤ r. Kein Schwindel, kein Fistelsymptom, typischer kalorischer Nystagmus.

Operation: Am 4. II. 1911 Sinusoperation (Dr. Ruttin). Warzenfortsatz mit Eiter und Granulationen ganz erfüllt. Die Zerstörung des Knochens reicht bis zum Sinus, der in zirka 2 *cm* Länge freiliegt und mit grauroten Schwarten und Granulationen bedeckt ist. An einer Stelle dringt aus einer zirka stecknadelkopfgroßen

Generated on 2019-10-24 12:24 GMT / http://hdl.handle.net/2027/uc1.b3252759
Public Domain in the United States, Google-digitized / http://www.hathitrust.org/access_use#pd-us-google
Digitized by Google
Original from UNIVERSITY OF CALIFORNIA

Fistel pulsierend Eiter aus dem Sinus. Freilegung des Sinus bis nahe dem Torkular und bis zum Bulbus. Schlitzung des Sinus in seiner ganzen Länge; hierbei zeigt sich, daß Eiter und organisierter Thrombus partienweise abwechseln. Jugularisunterbindung: Die Jugularis bis zur Einmündung der Vena fac. communis vollständig kollabiert, leer, periphlebitisch verändert. Bakteriologischer Befund: Im perisinuösen Eiter Streptokokken mit sehr spärlichen Kettenkokken. Im Thrombus keine Bakterien. — Verlauf afebril, Wundheilung gut. Am 28. II. aus der Klinik entlassen. 4. III. Es entwickelt sich ein Absceß in der rechten Seite der Bauchhaut (10. III. Eröffnung dieses Abscesses. Im Eiter Streptococcus pyogenes). Gleichzeitig Schmerzen im linken Ohr. 17. III. Paracentese; seither Otorrhöe. Kein Schwindel, keine Übelkeiten, zeitweise Kopfschmerzen. Ohrbefund (links): 21. III. 1911 starker Eiterausfluß, Eiter nicht fötid, Trommelfell gerötet, vorgewölbt, Details nicht zu sehen. Warzenspitze druckempfindlich.

Operation: Am 24. III. 1911 Sinusoperation (Dr. Ruttin). Warzenzellen mit Eiter und Granulationen erfüllt. Knochen bis zum Sinus erweicht, Sinuswand freiliegend, mit Granulationen bedeckt. Stecknadelkopfgroße Fistel in der Sinuswand, aus der Eiter quillt (genau wie rechts). Freilegung des Sinus, Incision, Ausräumung der Thromben. Nach oben erweist sich der Sinus als völlig obliteriert. Jugularisunterbindung. Bakteriologischer Befund: Im Thrombus spärlichst Diplokokken. Eiter aus dem Sinus steril. — Verlauf: Nur am Tage nach der Operation 38°, sonst normale Temperaturen. Wundheilung gut.

Blutuntersuchung.

Am 4. II. 1911, um 7 h früh, bei 37·5° Körpertemperatur.

Erythrocyten	5,270.000
Leukocyten	**11.700**
Neutrophile (polymorphk., polynucl.) L.	**86·4%**
Lymphocyten	7·2%
Gr. mononucl. L. und Übergangsformen	6·4%
Eosinophile L.	**0·0%**
Mastzellen	0·0%

53. Johann J., 17 Jahre, Schlossergehilfe in Wien. Pat. war angeblich vom 1. bis 3. Lebensjahre blind. Seit dem 6. Lebensjahre Otorrhöe, zuerst rechts, dann links. Rechts war die Eiterung konstant. Am 4. XII. 1910 Schmerzen im rechten Ohr, am 5. XII. rechtseitige Kopfschmerzen. 6. XII. Übelkeiten und Schwindel. 7. XII. Übelkeiten, Erbrechen, Schwindel, Fieber (39·4°). Ohrbefund (rechts): Totaldestruktion des Trommelfells, von der Antrumgegend ausgehend ein großer Polyp. Das Tegmen tympani ist eitrig belegt. V 1 *m*, R—, W—➤ r., S+. Kein spontaner Nystagmus, kein Fistelsymptom, kalorischer Nystagmus nicht auslösbar, nach Drehung 3—4 Schläge. Augenbefund (Dr. O. Ruttin): Fundus normal. Altes Trachom.

Operation: Am 7. XII. 1910 Radikal- und Sinusoperation (Dr. E. Urbantschitsch). Knochen diploetisch. Im geräumigen Antrum vereitertes Cholesteatom. Dura der mittleren Schädelgrube in Kronenstückgröße freigelegt, gegen die Dura der hinteren Schädelgrube stark verändert, mit schwartigen Auflagerungen bedeckt. Der

Digitized by Google
Original from UNIVERSITY OF CALIFORNIA
Generated on 2019-10-24 12:24 GMT / http://hdl.handle.net/2027/uc1.b3252759
Public Domain in the United States, Google-digitized / http://www.hathitrust.org/access_use#pd-us-google

Sinus wird in weiter Ausdehnung freigelegt; im Bereiche des Sinus sigmoid. braunschwarze Verfärbung, die Wand zerfallend, das Emissar thrombosiert. Excision der lateralen Sinuswand, Ausräumung der Thromben, die bis in den Bulbus und in den Sin. transversus reichen. Jugularisunterbindung. Jugularis selbst noch bluthaltig. Bakteriologischer Befund (Dr. Wiesner): Im Thrombus des Sinus Proteus. — Verlauf: 8. II.: kein Erbrechen, Kopfschmerzen, 39°. 9. II.: subjektives Wohlbefinden, Appetit, 37·2°. 10. II.: keine Schmerzen, 38·6°. 12. II.: 39·4°. Erster Verbandwechsel. In der Halswunde kein Eiter; aus dem Bulbus dringt pulsierend jauchiger, stark fötider Eiter. Einnähung der Jugularis in die Haut. Durchspülung des Bulbus vom oberen Jugularisstumpf aus. Die Durchspülung wird bei den nächsten Verbandwechseln wiederholt. Am 18. II. wird durch die Jugularis bis in den Bulbus ein feiner Nelatonkatheter (als Dauerkatheter) geführt. 19. XII. 1910 bis 2. I. 1911 auf täglichen Verbandwechsel mit Eingießung warmer Jodoformemulsion in den Bulbus allmähliche Besserung und Versiegen der Eiterung. Bakteriologischer Befund: Bakteriengemenge mit reichlichen grampositiven Doppel- und Kettenkokken. 3. I. bis 15. I.: subjektives Wohlbefinden. Pat. ist zeitweise außer Bett, zieht sich allein an und beginnt ohne Unterstützung zu gehen. 17. I.: Das linke, nicht operierte Ohr beginnt wieder zu eitern. 24. I. Schmerzhaftigkeit des linken Warzenfortsatzes. Otorrhöe links stärker. 25. I. Schwellung am Proc. mast., starke Druckempfindlichkeit daselbst.

Operation (links): Am 27. I. 1911 Radikaloperation (Dr. E. Urbantschitsch). Hochgradige ödematöse Infiltration der Weichteile. Es entleeren sich zirka 50 cm^3 dickrahmigen Eiters. Knochenfistel nicht sichtbar. Warzenfortsatz pneumatisch, mit Eiter erfüllt; im unteren Teil desselben Granulationen, die bis zum Sinus reichen. Dieser ist mit Auflagerungen bedeckt und wird bis ins Gesunde freigelegt. Im Antrum Cholesteatom und Granulationen. Bakteriologischer Befund: Grampositive Kokken (Staphylococc. pyog.?), in der Kultur von Proteus überwuchert. — Verlauf: 28. I. Wohlbefinden, kein Fieber. 29. bis 31. I.: alles in Ordnung, kein Fieber. Im weiteren Verlaufe nichts Besonderes mehr. Am 4. III. aus der Klinik entlassen.

Blutuntersuchung.

Am 7. XII. 1910 (ante operat.).

Leukocyten	**18.400**
Neutrophile (polymorphk., polynucl.) L.	**90·5%**

Am 13. XII. 1910 (post operat.).

Erythrocyten	5,120.000
Leukocyten	**14.950**
Neutrophile (polymorphk., polynucl.) L.	**67%**
Lymphocyten	23%
Gr. mononucl. L. und Übergangsformen	6%
Eosinophile L.	1%
Mastzellen	2%

Digitized by Google
Original from UNIVERSITY OF CALIFORNIA
Generated on 2019-10-24 12:24 GMT / http://hdl.handle.net/2027/uc1.b3252759
Public Domain in the United States, Google-digitized / http://www.hathitrust.org/access_use#pd-us-google

Blutuntersuchung.

Am 26. I. 1911, um 6 h abends, bei 38·2° Körpertemperatur.

Erythrocyten	4,230.000
Leukocyten	**13.200**
Neutrophile (polymorphk., polynucl.) L.	**81·2%**
Lymphocyten	9·6%
Gr. mononucl. L. und Übergangsformen	9·2%
Eosinophile L.	**0·0%**
Mastzellen	0·0%

54. Anton S., 24 Jahre, Wirtschaftbesitzerssohn aus Niederösterreich. Otorrhöe rechts seit Mitte August 1910. Seit halbem Dezember Schmerzen im Ohr und retroauriculäre Schwellung. Keine Kopfschmerzen, kein Schwindel, kein Fieber. Ohrbefund (rechts): Senkung der oberen Gehörgangswand, Schwellung, Rötung und Vorwölbungdes Trommelfells. Perforation vorn unten; reichliches Sekret. V $3^1/_2 m$, v $2 m$, R—, W—➤r., S+; kein spontaner typischer kalorischer Nystagmus, kein Fistelsymptom. Pat. hätte schon im November 1910 operiert werden sollen, verweigerte jedoch jeden operativen Eingriff.

Operation: Am 6. I. 1911 Radikal- und Sinusoperation (Dr. Bondy). Die Caries reicht bis zur Dura der mittleren Schädelgrube. Abfluß von dickrahmigem, unter Druck stehendem Eiter. Der Sinus wird vom oberen Knie bis zum Bulbus freigelegt, seine Wand ist mit Granulationen bedeckt. Nach innen reicht der erweichte Knochen bis zum Labyrinthkern. Freilegung der Dura der hinteren Schädelgrube. Sinusthrombose. Eröffnung und Ausräumung des Sinus. Jugularisunterbindung. Bakteriologischer Befund: Im perisinuösen Absceß reichlich Streptokokken, im Thrombus sehr spärliche grampositive Kokken (Streptokokken). — Verlauf: Subjektives Wohlbefinden. Elektrargolinjektionen. Temp. 37·4—39·2°. 18. II.: plötzlicher Temperaturanstieg (39·5°) mit cerebralem Erbrechen. Rechts komplette Taubheit, kein kalorischer Nystagmus.

Operation: Am 23. I. 1911 Labyrinthoperation (Dr. Ruttin). In der Paukenhöhlenwand — in einiger Entfernung vom ovalen Fenster — findet sich ein Defekt, in den die Sonde eindringen kann. Exitus letalis.

Obduktion (Prof. Stoerk): Eitrige Meningitis, vorwiegend der Basis und entlang der Medulla oblongata, in geringerem Ausmaße an der Konvexität. Thrombose des rechten Sinus transversus.

Blutuntersuchung.

Am 6. I. 1911, um 11 Uhr vormittags, bei 38·4° Körpertemperatur.

Erythrocyten	4,800.000
Leukocyten	**10.500**
Neutrophile (polymorphk., polynucl.) L.	**83·2%**
Lymphocyten	9·6%
Gr. mononucl. L. und Übergangsformen	6·4%
Eosinophile L.	**0·8%**
Mastzellen	0·0%

Digitized by Google
Original from UNIVERSITY OF CALIFORNIA
Generated on 2019-10-24 12:24 GMT / http://hdl.handle.net/2027/uc1.b3252759
Public Domain in the United States, Google-digitized / http://www.hathitrust.org/access_use#pd-us-google

Blutuntersuchung.

Am 22. I. 1911, um 3 h nachmittags, bei 39·9° Körpertemperatur.

Erythrocyten	4,240.000
Leukocyten	**20.300**
Neutrophile (polymorphk., polynucl.) L.	**82·4%**
Lymphocyten	12·0%
Gr. mononucl. L. und Übergangsformen	5·6%
Eosinophile L.	**0·0%**
Mastzellen	0·0%

55. Juliana H., 15 Jahre, Beamtenstochter aus Niederösterreich. Linkes Ohr stets gesund; das rechte eitert seit dem 5. Lebensjahr; lange Pausen, letzte Exacerbation vor 3 Jahren. Neuerliche Erkrankung am 5. II. 1911; Ohrenschmerzen und Otorrhöe jeden 2. Tag; aber am 6. II. schon retroauriculäre Schwellung. 13. II. plötzlicher Temperaturanstieg auf 39°, dann 40°. Ohrbefund (rechts): Trommelfell gerötet und vorgewölbt. Details nicht sichtbar. Keine Perforation, auf Paracentese kein Eiterausfluß. Druckschmerz am Warzenteil, kein Ödem der Weichteile. V 50 *cm*, v 10 *cm*, R—, W—➤ r. Kein Fistelsymptom, spontaner Nystagmus beim Blick nach links. Kalorische Reaktion erhalten.

Operation: Am 16. II. 1911 Trepanation (Dr. Bondy). Knochen diploetisch. Im Antrum wenig Eiter. Knochen unterhalb des Antrum erweicht. Sinus freigelegt, dessen Wand mit leichten Auflagerungen bedeckt. — Verlauf: Pat. ist nach der Operation bedeutend frischer, ohne Schmerzen. Pyämische Temperaturen. Interner Befund negativ.

Operation: Am 20. II. Sinusoperation (Dr. Bondy). Sinus mit dicken Auflagerungen bedeckt. Bei der Probepunktion kommt ein Tropfen Eiter aus dem Sinus. Weite Freilegung des Sinus, Incision. Thrombus in der Mitte zerfallend. Ausräumung. Jugularisunterbindung. — Verlauf: 22. II. Schmerzen in der Gegend des linken Handgelenkes, leichte Schwellung daselbst. Schmerzhaftigkeit des linken Schultergelenkes. 23. II. Verbandwechsel. Eiter im Bulbus. Einnähung der Jugularis in die Halswunde. Die Durchspülung durch die Jugularis gelingt nicht. Pyämische Temperaturen.

Operation: Am 24. II. (Dr. Bondy). Freilegung des Bulbus und des Jugularisstumpfes. Durchspülung gelingt. — Verlauf: 27. II. kein Eiter im Bulbus. Puls arhythmisch. Schmerzen im linken Handgelenk anhaltend. Schwellung daselbst. 2. III.: subjektiv und objektiv Besserung, die im Laufe der nächsten Wochen fortschreitet. 1. IV.: retroauriculäre Wunde fast geschlossen. Aus der Klinik entlassen.

Blutuntersuchung.

Am 19. II. 1911, um 10 h vormittags, bei 36·8° Körpertemperatur.

Erythrocyten	4,830.000
Leukocyten	**8.000**
Neutrophile (polymorphk., polynucl.) L.	**91·2%**
Lymphocyten	6·0%
Gr. mononucl. L. und Übergangsformen	2·4%
Eosinophile L.	**0·4%**
Mastzellen	0·0%

Digitized by Google
Original from UNIVERSITY OF CALIFORNIA
Generated on 2019-10-24 12:25 GMT / http://hdl.handle.net/2027/uc1.b3252759
Public Domain in the United States, Google-digitized / http://www.hathitrust.org/access_use#pd-us-google

56. Franz A., 49 Jahre, Dienstmann in Wien. Pat. gibt an, bis 24. I. 1911 ohrgesund gewesen zu sein. Verletzung beim Abspringen von der Tramway auf der linken Gesichtsseite. Nach 2 Tagen Otorrhöe. Kopfschmerzen und Schwindel, keine Übelkeiten. Ohrbefund (links): Rötung, Schwellung, Vorwölbung des Trommelfells, besonders im oberen Anteil. Druckschmerz am Proc. mastoid. V 50 *cm*, v 0, R—, W—➤ l., S—. Kein spontaner, typischer kalorischer Nystagmus.

Operation: Am 31. I. 1911 Trepanation (Dr. Ruttin). Corticalis dünn, blaurot gefärbt. Warzenfortsatz sehr pneumatisch. Alle Zellen mit dünnflüssigem Eiter und Granulationen erfüllt. Ausräumung aller Zellen in der Spitze und im Jochfortsatz. Freilegung der Dura der mittleren Schädelgrube, da die Zellen bis dahin reichen. Dura selbst normal. — Verlauf: 6. II. Über der knöchernen Sinuswand geringer Belag.

Operation: Am 9. II. Sinusoperation (Dr. Ruttin). Incision des Sinus. In demselben Blut und Eiter. Ausräumung der Thromben. Jugularisunterbindung. Jugularis int. vollständig leer. — Verlauf: Entwicklung einer metastatischen Gonitis. Probepunktion des Kniegelenkes; im Exsudat finden sich vereinzelt intracelluläre grampositive und intrakapsuläre Diplokokken. Transferierung auf die chirurgische Abteilung Prim. Büdinger.

Blutuntersuchung.

Am 6. II. 1911, um 6 h abends, bei 36·8° Körpertemperatur.

Erythrocyten	4,340.000
Leukocyten	**10.800**
Neutrophile (polymorphk., polynucl.) L.	**78·6%**
Lymphocyten	25·2%
Gr. mononucl. L. und Übergangsformen	6·0%
Eosinophile L.	**0·2%**
Mastzellen	0·0%

57. Josef R., 36 Jahre, Taglöhner aus Niederösterreich. Vor 18 Jahren soll Pat. Polypen und Otorrhöe gehabt haben. Nach Extraktion der Polypen war Pat. noch einige Zeit in ärztlicher Behandlung. Vor 5 Jahren neuerdings Eiterung, die auf Behandlung sistierte. Seit 3 Jahren kontinuierlich Otorrhöe. Zeitweise Schwindel, keine Kopfschmerzen, keine Übelkeiten, kein Erbrechen. Ohrbefund (rechts): Totaldestruktion des Trommelfells. Im Antrum Eiter. Promontorium mit Cholesteatommassen und Granulationen bedeckt. V 5 *m*, v 1 *m*, R—, W im Kopf, S—. Kein Fistelsymptom, kein spontaner, typischer kalorischer Nystagmus.

Operation: Am 11. IV. 1911 Radikaloperation (Dr. E. Urbantschitsch). Typisch; Gehörknöchelchen kariös; Dura und Sinus nicht freigelegt. — Verlauf: 15. IV. plötzlicher Anstieg der Temperatur auf 40·2°. 17. IV. Beim Verbandwechsel bekommt Pat. einen epileptiformen Anfall, angeblich der erste in seinem Leben. Pyämische Temperaturen.

Operation: Am 19. IV. 1911 Sinusoperation (Dr. E. Urbantschitsch). Bloßlegung des Sinus, von dem eine bohnengroße Stelle verfärbt ist; in ihrem Zentrum eine kleine Fistel, die in das Innere des Sinus führt; von hier quellen einige Tropfen Eiter heraus. Breite Incision. Der Thrombus füllt das Lumen des Sinus

Digitized by Google
Original from UNIVERSITY OF CALIFORNIA
Generated on 2019-10-24 12:24 GMT / http://hdl.handle.net/2027/uc1.b3252759
Public Domain in the United States, Google-digitized / http://www.hathitrust.org/access_use#pd-us-google

nicht vollständig aus. Jugularisunterbindung. Wegen hoher Einmündung der Vena facialis wird auch diese und die Jugularis unterhalb der Einmündung der Facialis unterbunden. Verlauf: 20. IV. Wohlbefinden bis auf Schmerzen in der linken Schultergend. 22. IV. Schüttelfrost mit 40·4° Temperatur. Starke Schmerzen in der linken Schulter, die geschwollen und stark druckempfindlich ist. (Chirurgische Diagnose [Doz. v. Haberer]: Pyämische Metastase im obersten Anteil des Humerus. Röntgenbefund: Schultergelenk ohne pathologische Veränderungen.) Aspirin, Thermophor, Blutegel, Ungu. Credé. 24. IV. subjektives Wohlbefinden (bis auf die Schulteraffektion), Temperatur 36·0—37·5°. Ab 25. IV. 36·0—37·2. Wundheilung gut, mäßige Sekretion. 29. IV. Pat. steht bereits auf. Fortschreitende Besserung. 13. V. Halswunde geheilt, aus der Ohroperationshöhle noch geringe Sekretion. Schulterschmerzen noch in geringem Grade vorhanden. Aus der Klinik zur ambulatorischen Weiterbehandlung entlassen.

Blutuntersuchung.

Am 19. IV. 1911, um 7 h früh, bei 36·4° Körpertemperatur.

Erythrocyten	4,780.000
Leukocyten	**12.500**
Neutrophile (polymorphk., polynucl.) L.	81·2%
Lymphocyten	10·0%
Gr. mononucl. L. und Übergangsformen	7·6%
Eosinophile L.	1·2%
Mastzellen	0·0%

58. Josef S., 15 Jahre, Schüler in Wien. Seit 3. IV. 1911 heftige Schmerzen im rechten Ohr. 4. IV. Paracentese, Otorrhöe. Ab und zu Schwindel. 5. IV. Erbrechen. Ohrbefund (rechts): Profuser, fötider Eiter. Trommelfell gerötet, geschwollen, vorgewölbt. Senkung der hinteren oberen Gehörgangswand. Retroauriculäre Rötung, Schwellung, Druckempfindlichkeit. V 5 *cm*, v 3 *m*, R+, W im Kopf, S—. Kein Fistelsymptom; kein spontaner Nystagmus, typischer kalorischer Nystagmus.

Operation: Am 8. IV. 1911 Trepanation (Dr. Bondy). Knochen zellreich, mit Eiter erfüllt. Eitererfüllter Fistelgang, gegen den Proc. zygomat. führend. Dura der hinteren Schädelgrube freigelegt. Eiterrecessus über dem Sinus. Bakteriologischer Befund: Streptococcus pyogenes. — Verlauf: Ab 13. IV. pyämische Temperaturen (13. IV. 36·9—39·2°; 14. IV. 38·9—39·5; 15. IV. 36·5—38·4 etc.). Interner Befund (Dr. Foerster): Diffuse Bronchitis, keine pulmonalen Herde. Sepsis.

Operation: Am 21. IV. 1911 Sinusoperation (Dr. Ruttin). Freilegung des Sinus vom oberen Knie bis zum Bulbus. An ersterer Stelle Auflagerungen. Incision des Sinus: Thrombose. Jugularisunterbindung. Bei Durchspülung des oberen Jugularisstumpfes von oben kommt Eiter aus der Jugularis. Bakteriologischer Befund des Thrombus (Prof. Stoerk): Gram positive Kokken zu zweit und in kurzen Ketten. — Verlauf: Ab 23. IV. wieder pyämische Temperaturen, an manchen Tagen bis über 40°. Decubitus. Nahrungsaufnahme mäßig. Elektrargol, Alkohol. 24. V. früh Exitus letalis. — Obduktionsbefund: Eitrige Sinusthrombose, den Sin. transvers. und sigm. einnehmend. Einzelne abgelaufene meningitische Herde an der Basis des Kleinhirns. Pyämie mit metastatischen Abscessen in der rechten Lunge; Lobulärpneumonie im

Digitized by Google
Original from UNIVERSITY OF CALIFORNIA
Generated on 2019-10-24 12:24 GMT / http://hdl.handle.net/2027/uc1.b3252759
Public Domain in the United States, Google-digitized / http://www.hathitrust.org/access_use#pd-us-google

rechten Unterlappen. Akute fibröse Pleuritis rechts, Absceß in der Milz, phlegmonöse Entzündung der Haut, eitrige Arthritis beider Hüftgelenke, des rechten Schultergelenkes; akute Endocarditis der Valv. mitralis. Parenchymatöse Degeneration des Myocards, der Leber und der Nieren. Akuter Milztumor.

Blutuntersuchung.

Am 8. IV. 1911, um 7 h früh, bei 37·2° Körpertemperatur.

Erythrocyten	4,980.000
Leukocyten	**9.900**
Neutrophile (polymorphk., polynucl.) L.	**74·4%**
Lymphocyten	18·2%
Gr. mononucl. L. und Übergangsformen	7·2%
Eosinophile L.	**0·0%**
Mastzellen	0·2%

59. Josefine B., 25 Jahre. Private aus Schlesien. Bisher stets ohrgesund. Seit halben März 1910, angeblich nach Influenza und Angina, Schmerzen im rechten Ohr; anfangs blutiger, dann eitriger Ausfluß, der tageweise sistierte, wobei Schmerzen auftraten. Druckschmerzhaftigkeit des Proc. mastoideus soll schon seit dem 3. Tage der Affektion bestehen. Ohrbefund (rechts): Gehörgang spaltförmig verengt, reichliche eitrige Sekretion. Trommelfell nicht deutlich zu sehen. Warzengegend diffus geschwollen, druckempfindlich. V 75 *cm*, v a. c.; R—, W→r., S+. Kein kalorischer Nystagmus, wahrscheinlich infolge der hochgradigen Gehörgangsverengerung.

Operation: Am 7. IV. 1911 Trepanation (Dr. Bondy). Warzenfortsatz pneumatisch. Große Eiterhöhle, besonders an der Spitze. Bakteriologischer Befund: Streptococcus pyog. Sinus auf ca. 2 *cm* freiliegend, mit Granulationen besetzt. Die Wand reißt ein, hierauf Blut im Strahl. — Verlauf: 9. IV. Doppeltsehen. Augenbefund (Dr. O. Ruttin): Fundus normal, Abducensparese. Gekreuzte Doppelbilder. Abendtemperatur 39·9°.

Operation: Am 10. IV. 1911 Sinusoperation (Dr. Bondy), Bloßlegung des Sinus vom Bulbus bis 2 *cm* hinter das obere Knie. Gegen das Knie hin Öffnung im Sinus, in ihm Thromben. Ausräumung der Thromben, bis Blut von beiden Seiten kommt. Da die Thromben fast ausschließlich auf die obere Partie beschränkt sind, vorläufig keine Jugularisunterbindung. Diese wird wegen Schüttelfrost und Fieber (40·0°) erst tags darauf ausgeführt. Unterbindung oberhalb der Facialis communis. Vene bluthältig. Im Bulbus Thromben, die mit dem Löffel entfernt werden. — Bakteriologischer Befund der Thromben: Sehr spärlich grampositive Kokken in Ketten. 21. IV. Bakteriologischer Blutbefund (Dr. Hellmann): Streptococcus pyogenes in Reinkultur. Opsonischer Index gegen Streptokokken: 0·56. — 24. IV.: Injektion von 5,000.000 Streptokokken = 0·1. — Verlauf: 15.—20. IV. andauernd pyämische Temperaturen. 25. IV. bis 6. V.: Temperaturen allmählich abnehmend, steigendes Wohlbefinden. 6. V. Entlassung aus der Klinik.

Blutuntersuchung.

Am 20. IV. 1911, um 8 h vormittags, bei 38° Körpertemperatur.

Erythrocyten	4,060.000
Leukocyten	**11.700**

Digitized by Google
Original from UNIVERSITY OF CALIFORNIA
Generated on 2019-10-24 12:24 GMT / http://hdl.handle.net/2027/uc1.b3252759
Public Domain in the United States, Google-digitized / http://www.hathitrust.org/access_use#pd-us-google

Neutrophile (polymorphk., polynucl.) L.	86·2%
Lymphocyten	10·6%
Gr. mononucl. L. und Übergangsformen	3·2%
Eosinophile L.	0·0%
Mastzellen	0·0%

60. Berta H., 28 Jahre, Private in Wien. Am 18. III. 1911 stellen sich heftige Ohrenschmerzen rechts ein, nach 8 Tagen trat Otorrhöe auf, wodurch die Schmerzen etwas nachließen. Starker Stirnkopfschmerz. Vor der Eiterung angeblich Schwellung hinter dem Ohr. Ohrbefund (rechts): Trommelfell gerötet, etwas geschwollen, vorne unten eine Perforation, aus der pulsatorisch reichlich Eiter quillt. Regio mast. wenig geschwollen, an der hinteren Abdachung druckempfindlich. V 1 *m*, v 15 *cm*; R—, W—➤r., S+. Kein Fistelsymptom. Kalorischer Nystagmus vorhanden, etwas träge.

Operation: Am 5. IV. 1911 Trepanation (Prof. V. Urbantschisch). Disseminierte Granulationsherde im Proc. mastoid.; Antrum breit eröffnet, mit Eiter und Granulationen erfüllt. Dura foss. med. sehr tief stehend, Sinus weit vorgelagert; beide von krankem Knochen umgeben, doch normal aussehend. — Verlauf: 10. IV. Reichliche Sekretion, sonst nichts Abnormes. 11.—15. IV. Wohlbefinden, nur etwas Kopfschmerz, normale Temperaturen. 16. IV. plötzlicher Temperaturanstieg auf 40°. 17. IV. pyämische Temperaturen.

Operation: Am 18. IV. Sinusoperation (Dr. E. Urbantschitsch). Breitere Bloßlegung des Sinus, der in Linsengröße mit Granulationen und membranösen Auflagerungen bedeckt ist. Incision des Sinus im Bereiche seiner veränderten Wand: Lumen noch blutdurchgängig. Unterbindung der Vena jugularis. Die Vene erscheint bis zur Einmündung der Vena facialis auffallend dünn, nur etwa federkielstark; hingegen ist die Vena facialis comm. auffallend dick und prall gefüllt. Vene bluthältig. — Verlauf: 19.—23. IV. Zeitweise noch Temperatursteigerungen, Kopfschmerzen. 24. IV. erster Verbandwechsel: Sinus klaffend, nicht blutend. Jugulariswunde sehr gut. Im Bereiche aller angelegten Klammern Heilung per primam. Der Jugularisunterbindungsfaden wird kurz abgeschnitten, die restliche Öffnung der Jugulariswunde durch eine Klammer geschlossen. 26. IV. Jugulariswunde vollständig geheilt. Sinuswunde in Heilung begriffen. Zeitweise Kopfschmerzen, sonst Wohlbefinden. Pat. ist außer Bett. Im Harn reichlich Indikan.

Blutuntersuchung.

Am 19. IV. 1011, um 9 h vormittags, bei 36·4° Körpertemperatur.

Erythrocyten	3,840.000
Leukocyten	**9.400**
Neutrophile (polymorphk., polynucl.) L.	82·8%
Lymphocyten	12·4%
Gr. mononucl. L. und Übergangsformen	4·8%
Eosinophile L.	0·0%
Mastzellen	0·0%

61. Eugenie H., 7 Jahre, Agentenstochter in Wien. Am 8. II. wegen Otitis media purul. acuta beiderseits Paracentese, hierauf Otorrhöe. Eiterung anhaltend. Vom 5.—12. III. Lobulärpneumonie. 26. III. Aufnahme auf die Klinik. Pyämische

Digitized by Google
Original from UNIVERSITY OF CALIFORNIA
Generated on 2019-10-24 12:24 GMT / http://hdl.handle.net/2027/uc1.b3252759
Public Domain in the United States, Google-digitized / http://www.hathitrust.org/access_use#pd-us-google

Temperaturen. Ohrbefund (links): Ohrmuschel nach unten und außen gedrängt, Plica auriculo-mastoidea verstrichen. Haut über dem Warzenfortsatz ödematös, das Ödem erstreckt sich nach vorne bis zum Jochfortsatz, nach hinten gegen die Hinterhauptschuppe. Warzenteil diffus schmerzhaft, besonders in der Antrum- und Emissargegend. V 75 *cm*, v 25 *cm*. R wegen Ödem nicht zu prüfen, W—➤L.; kalorischer Nystagmus typisch. Puls klein, frequent, 150. Nervenstatus negativ.

Operation: Am 28. III. Sinusoperation (Dr. Ruttin). Einfache Aufmeißelung des Warzenfortsatzes. Sinus mit Granulationen bedeckt, völlig kollabiert. Wände innen glatt. Aus dem Bulbus Blut kommend. Jugularisunterbindung. Verlauf afebril, vollständig normal; bestes Wohlbefinden.

Blutuntersuchung.

Am 28. III. 1911, um 8 h vormittags, bei 37·2° Körpertemperatur.

Erythrocyten	4,970.000
Leukocyten	**21.900**
Neutrophile (polymorphk., polynucl.) L.	**80·0%**
Lymphocyten	11·2%
Gr. mononucl. L. und Übergangsformen	8·6%
Eosinophile L.	**0·0%**
Mastzellen	0·2%

62. Stephan T., 7 Jahre, aus Wien. Angeblich seit frühester Kindheit öfter Ohrenstechen, jedoch keine Otorhöe. Vor 3 Monaten (Anfang Februar 1911) Ohrenstechen rechts, vor 3 Wochen Ohrenfluß. Seit Ende April Erbrechen, Schmerzen im Ohr bei Sistieren des Ausflusses; am 2. V. abermals Erbrechen, Schwindel und Kopfschmerzen. Schmerz im und hinter dem Ohr. Ohrbefund (rechts): Trommelfell graurot, ohne Details, hinten oben etwas vorgewölbt. Obere Gehörgangswand gesenkt. Warzenteil druckempfindlich. Funktionsprüfung undurchführbar. Nervenstatus: Kind apathisch, antwortet aber vollkommen richtig. Nacken gut beweglich, Wirbelsäule nicht druckempfindlich. Kernig positiv, desgleichen Dermographie. Patellarsehnenreflex, Bauchdecken- und Kremasterreflex sehr gut auslösbar. Keine Sensibilitätsstörungen. Waden druckempfindlich. Pupillen gleich, gut reagierend. Puls 112 bei 37·8°. Druckempfindlichkeit beider Bulbi, Druckpunkte V/1 bil.; Schädel überall klopfempfindlich. Bauchdecken weich. Andeutung von Hyperästhesie an den unteren Extremitäten. Augenhintergrund (Dr. O. Ruttin) normal.

Operation: Am 6. V. 1911 Sinusoperation (Dr. Ruttin). Warzenfortsatz pneumatisch; sogleich nach den ersten Meißelschlägen quillt aus der Gegend des hinteren Randes reichlich dünner, gelber Eiter unter hohem Druck hervor. Freilegung des Sinus vom oberen Knie bis zum Bulbus. Der Sinus ist flach, gelbgrün verfärbt. Incision: im mittleren Teil Blut, im Bulbus reichlich Thromben. Jugularisunterbindung; Vene bluthältig. Lumbalpunktat klar, enthält keine Tuberkelbacillen.

Blutuntersuchung.

Am 6. V. 1911, um 1/2 9 h vormittags, bei 39·5° Körpertemperatur.

Erythrocyten	4,820.000
Leukocyten	**10.600**

Digitized by Google
Original from UNIVERSITY OF CALIFORNIA
Generated on 2019-10-24 12:24 GMT / http://hdl.handle.net/2027/uc1.b3252759
Public Domain in the United States, Google-digitized / http://www.hathitrust.org/access_use#pd-us-google

Neutrophile (polymorphk., polynucl.) L.	83·6%
Lymphocyten	13·2%
Gr. mononucl. L. und Übergangsformen	7·2%
Eosinophile L.	0·0%
Mastzellen	0·0%

63. Martha G., 8 Jahre, aus Kroatien. Seit Jahren Otitis media purulenta chronica sinistra, doch setzt die Otorrhöe mitunter monatelang aus. Im Mai und Juni 1909 traten bei der Pat. durch ca. 6—8 Wochen ungefähr jeden zweiten Tag Schüttelfröste mit konsekutivem hohen Fieber auf. Pat. wurde damals zu Hause wegen angenommener Malaria behandelt. Allmählich erholte sich Pat. wieder. Ende Juli 1910 neuerlich Schüttelfröste mit hohem Fieber (39—40°), gewöhnlich jeden zweiten Tag, mitunter aber auch 2 Tage hintereinander; zeitweise Erbrechen. Aus diesem Grunde wurde Pat. nach Wien zu mir gebracht. Befund: Schwächliches, stark anämisches Kind von blaßgrünlicher Hautfarbe. Kopfschmerzen, Fieber. Das linke Trommelfell im unteren Anteil destruiert. Keine Otorrhöe. Mit der rechtwinklig abgebogenen Sonde gelangt man in das Antrum, das Sondenende erscheint etwas eitrig belegt. Bei der Untersuchung an den folgenden Tagen ist das Ohr aber vollständig trocken. Da der Vater des Kindes mir mitteilt, daß dasselbe auch an Malaria leidet, wird diesbezüglich noch ein bekannter tüchtiger Internist konsultiert, der sich für das Bestehen einer Malaria ausspricht, zumal außer den zweitägigen Fieberattacken auch ein Milztumor besteht. Da mir Pat. aber doch mehr den Eindruck einer otogenen Sepsis macht, Blutuntersuchung, die gegen Malaria spricht.

Operation: Am 16. VIII. 1910 Sinusoperation (Dr. E. Urbantschitsch). Bloßlegung des Sinus in über Kronengröße. Sinusphlebitis; die Sinuswand mit Auflagerungen bedeckt, verfärbt. Incision; Sinus bluthältig. Jugularisunterbindung. — Verlauf günstig. Allmählicher Abfall der Temperatur, seit dem 5. Tag post op. normale Temperaturen. Subjektives Wohlbefinden. 28. VIII. Entlassung aus dem Sanatorium. Pat. erholt sich im Laufe der nächsten Monate zusehends und nimmt an Gewicht mehrere Kilo zu.

Blutuntersuchung.

Am 14. VIII. 1910, um 3 h nachmittags.

Erythrocyten	3,025.000
Leukocyten	**16.500**
Neutrophile (polymorphk., polynucl.) L.	überwiegend
Lymphocyten	zurückgedrängt

Blutplättchen reichlich.

Plasmodien nicht vorgefunden.

64. Johann B., 17 Jahre, Hilfsarbeiter in Wien. Anfang März 1911 Ohrenschmerzen links, die nach einigen Tagen aufhörten. Ende April neuerdings linkseitige Ohrenschmerzen, einige Tage später Schwellung hinter dem Ohr, bald danach heftige Kopfschmerzen. Keine Übelkeiten, kein Erbrechen, kein Schwindel. Ohrbefund (links): Reichlicher fötider Eiter. Trommelfell geschwollen, gerötet, vorgewölbt. Große Perforation vorn unten, aus der pulsierender Eiter kommt. Senkung der hinteren oberen Gehörgangswand. Retroauriculäre Schwellung, Rötung, Druck-

Generated on 2019-10-24 12:25 GMT / http://hdl.handle.net/2027/uc1.b3252759
Public Domain in the United States, Google-digitized / http://www.hathitrust.org/access_use#pd-us-google
Digitized by Google
Original from UNIVERSITY OF CALIFORNIA

empfindlichkeit in der Höhe des Antrums und an der Spitze. V 3 *m*, v 2 *m*. R—, W→l., S stark —. Kein spontaner Nystagmus, kein Fistelsymptom. Kalorisch sehr träge Reaktion.

Operation: Am 4. V. 1911 Trepanation (Dr. Bondy). Weichteile infiltriert. Kleine Fistel im absteigenden Teile des Warzenfortsatzes. Knochen ziemlich kompakt, ohne Zellen. Große Eiterhöhle. Sinus auf ca. 2 *cm* freiliegend, mit dicken Granulationen besetzt. Ausräumung des kranken Knochens, Eröffnung des Antrums. Verlauf: Fieber, Schüttelfröste, Kopfschmerzen.

Operation: Am 6. V. Sinuseröffnung (Dr. Bondy). Sinuswand verdickt, mit dicken, weichen Granulationen belegt; Freilegung, bis normale Sinuswand erreicht wird. Incision. Kein Thrombus. Intima normal.

Blutuntersuchung.

Am 5. V. 1911, um 8 h früh, bei 36·7° Körpertemperatur.

Erythrocyten	4,500.000
Leukocyten	**9.000**
Neutrophile (polymorphk., polynucl.) L	**82·4%**
Lymphocyten	14·2%
Gr. mononucl. L. und Übergangsformen	3·4%
Eosinophile L.	**0·0%**
Mastzellen	0·0%

65. Sidonie L., 36 Jahre, Pflegeschwester aus Schlesien. Vor 6 Jahren durch kurze Zeit links Mittelohrentzündung, vor 2 Jahren Otorrhöe durch 2 Monate. Seit dieser Zeit häufig Kopfschmerz. Skrofulöses Individuum mit zahlreichen Narben am Hals nach Drüsenincisionen. Ohrbefund (links): Wandständige Perforation im hinteren oberen Quadranten des Trommelfells, aus dem Antrum Eiter kommend. V 1 *m*, R—, W im Kopf, kein Fistelsymptom, typischer kalorischer Nystagmus.

Operation: Am 24. I. 1911 Radikaloperation (Dr. E. Urbantschitsch). Knochen pneumatisch. Gehörknöchelchen in Granulationen gebettet, extrahiert. Weder Sinus noch Dura freigelegt. — Verlauf: 25.—28. I.: Wohlbefinden bis auf etwas Kopfschmerzen und Schwäche. 29. I. erster Verbandwechsel. Ohrwunde fast trocken. 30.—31. I. alles in Ordnung. 1. II. abends 40°. 2.—7. II. normale Temperaturen, etwas Kopfschmerz und Müdigkeit, sonst Wohlbefinden; Wundheilung normal. 8. II. früh Schüttelfrost, 40·4°, Erbrechen; abends Temperatur normal. 9. II. normal. 10. II. früh normal, Menstruation, 11 h vormittags Schüttelfrost, 40·2. Daher

Operation: Am 10. II., ¼12 h vormittags (Dr. E. Urbantschitsch). Weitere Aufmeißelung des Warzenteils; der Knochen ist hauptsächlich diploetisch mit einzelnen größeren pneumatischen Zellen. Die knöcherne Sinuswand eitrig infiltriert, in einzelnen Zellen schleimiger Eiter. Der Sinus selbst erscheint normal gefärbt, dünnwandig, mit Blut gefüllt. — Verlauf: Allgemeine Schwäche, Puls sehr schwach, Cyanose der Lippen. Überführung nachhause, woselbst Pat. am 11. II. stirbt.

Blutuntersuchung.

Am 11. II. 1911, um 12 h mittags, bei 38·3° Körpertemperatur.

Erythrocyten	5,000.000
Leukocyten	**16.600**

Digitized by Google
Original from UNIVERSITY OF CALIFORNIA
Generated on 2019-10-24 12:25 GMT / http://hdl.handle.net/2027/uc1.b3252759
Public Domain in the United States, Google-digitized / http://www.hathitrust.org/access_use#pd-us-google

Neutrophile (polymorphk., polynucl.) L.	**90·0%**
Lymphocyten	7·2%
Gr. mononucl. L. und Übergangsformen	2·8%
Eosinophile L.	**0·0%**
Mastzellen	0·0%

66. Antonie K., 23 Jahre, Magd aus Mähren. Bis Ende Dezember 1910 angeblich ohrgesund. Seit ca. 26. XII. Mittelohrentzündung rechts. Ohrbefund (rechts): Gehörgang etwas enger, in der Tiefe pulsierender Eiter. Warzenfortsatz nicht geschwollen, nicht druckempfindlich. V 2 *m*, v 20 *cm*; R—, W im Kopf, S+. Kein Fistelsymptom. Kalor. Nystagmus normal.

Operation: Am 12. I. 1911 Trepanation (Dr. Bondy). Warzenfortsatz pneumatisch. Im unteren Anteil eine erbsengroße Höhle mit rahmigem Eiter. Knochen erweicht, in allen Zellen Eiter. Sinus an kleiner Stelle freigelegt, erscheint normal. Antrumeröffnung. Bakteriologischer Befund: Streptococcus pyogenes. — Verlauf: 19. I. Spaltung eines großen Abscesses an der Streckseite des rechten Vorderarmes im subcutanen Fettgewebe. 20. I. bedeutende Schwellung an der Außenseite des linken Sprunggelenkes. (Temperaturen: am 12. I. 40·6°, vom 13.—17. I. 36·6 bis 38·7°, am 18. I. 39·3°, am 19. I. 36·8—38·0°, vom 20.—28. I. 37·3—39·8).

Operation: Am 21. I. 1911 (Dr. Bondy). Freilegung des Sinus, dessen Wand normal erscheint. Eine Probeincision ergibt Blut im Strahl. — Verlauf: Außer den Temperaturerhöhungen beziehungsweise Fieber beherrscht hauptsächlich der metastatische Absceß (im Eiter Streptococcus pyogenes) das Krankheitsbild. Ohrwundverlauf normal. Allmähliche subjektive Besserung. 10. II. Pat. ist bereits dauernd außer Bett. 20. II. Entlassung aus der Klinik.

Blutuntersuchung.

Am 18. I. 1911, um 6 h abends, bei 39·3° Körpertemperatur.

Erythrocyten	4,080.000
Leukocyten	**12.600**
Neutrophile (polymorphk., polynucl.) L.	**77·2%**
Lymphocyten	15·6%
Gr. mononucl. L. und Übergangsformen	6·8%
Eosinophile L.	**0·4%**
Mastzellen	0·0%

67. Angela K., 16 Jahre, Lehrmädchen in Wien. Links chronische Mittelohreiterung seit Kindheit. Seit 2. V. 1911 anfangs Kältegefühl, dann Fieber. Ohrbefund (rechts): In der Paukenhöhle Polypen, fötider Eiter. Warzenfortsatz druckempfindlich, besonders in der Emissargegend. v: a. c. Kein spontaner Nystagmus, kein Fistelsymptom, typischer, kalorischer Nystagmus. Zeigereaktion (Dr. Bárány) typisch.

Operation: Am 6. V. 1911 Radikaloperation (Dr. Bárány). Amboß kariös. Cholesteatom gegen die Tube zu. Im Antrum Granulationen, wenig Eiter. Weder Sinus noch Dura freigelegt. — Verlauf: 8. V. Nackenschmerz, kein Kopfschmerz, etwas Kernig. Augenhintergrund (Dr. O. Ruttin) normal. Fieber.

Digitized by Google
Original from UNIVERSITY OF CALIFORNIA
Generated on 2019-10-24 12:25 GMT / http://hdl.handle.net/2027/uc1.b3252759
Public Domain in the United States, Google-digitized / http://www.hathitrust.org/access_use#pd-us-google

Blutuntersuchung.

Am 6. V. 1911, um 9 h abends, bei 38·2° Körpertemperatur.

Erythrocyten	4,640.000
Leukocyten	**23.900**
Neutrophile (polymorphk., polynucl.) L.	**92·8%**
Lymphocyten	4·0%
Gr. mononucl. L. und Übergangsformen	3·2%
Eosinophile L.	**0·0%**
Mastzellen	0·0%

VIII. Meningitis.

68. Stephan L., 29 Jahre, Sicherheitswachinspektor aus Czernowitz. Vor vier Jahren links Otorrhöe durch 1 Monat, seither nicht mehr; seit 24. XII. 1910 neuerlich Otorrhöe links, vorher starke Kopfschmerzen. Ohrbefund: Schwellung, Rötung, Vorwölbung des Trommelfells; viel eitriges Sekret. Vorwölbung der hinteren oberen Gehörgangswand. Warzenfortsatz nicht druckempfindlich. V + 8 *m*, v $2^1/_2$ *m*, R—, W—➤l., S+. Kein Fistelsymptom, kalor. Nystagmus typisch.

Operation: Am 3. I. 1911 Trepanation (Dr. Ruttin). Eiterung hauptsächlich im Antrum, Wände weich. Verlauf: Wunde reichlich secernierend. 5. I. plötzlicher Temperaturanstieg (38·7°); in den nächsten 2 Tagen ebenfalls Fieber (37·8—39·2°). Interner Befund negativ. Augenspiegelbefund normal. Neurologischer Befund (Prim. Infeld): Am 20. I. etwas Somnolenz. Keine Kopf-Klopfempfindlichkeit. Pupillen normal. Sprachverständnis kaum gestört; nur komplizierte Aufforderungen werden zum Teil nicht vollständig ausgeführt, dagegen ist die Wortfindung sehr beträchtlich gestört. Spontanes Sprechen erfolgt fast überhaupt nicht. Lesen und Diktatschreiben fehlerlos. Perseveration. 21. I. mehrmaliges Erbrechen.

Operation: Am 21. I. 1911 (Dr. Ruttin). Freilegung der Dura der mittleren Schädelgrube in großer Ausdehnung. Die Dura ist allenthalben stark verdickt, mit Granulationen bedeckt, graurot, vorgewölbt. Abtragung der hinteren Gehörgangswand. Probeincisionen ins Gehirn negativ. — 23. I. Exitus letalis.

Obduktion (Prof. Stoerk): Eitrige Meningitis der linken Hemisphäre, die ganze Konvexität und einen großen Teil der Basis einnehmend.

Blutuntersuchung.

Am 20. I. 1911, um 6 h nachmittags, bei 37·9° Körpertemperatur.

Erythrocyten	5,060.000
Leukocyten	**24.500**
Neutrophile (polymorphk., polynucl.) L.	**90·8%**
Lymphocyten	7·4%
Gr. mononucl. L. und Übergangsformen	1·6%
Eosinophile L.	**0·0%**
Mastzellen	0·2%

69. Samuel L. Pat. wird aus der Versorgung übernommen; seit 2 Tagen vier Schüttelfröste, Fieber zwischen 37—40°. Enorme Vergrößerung der Prostata, Cystitis purulenta.

Generated on 2019-10-24 12:25 GMT / http://hdl.handle.net/2027/uc1.b3252759
Public Domain in the United States, Google-digitized / http://www.hathitrust.org/access_use#pd-us-google
Digitized by Google
Original from UNIVERSITY OF CALIFORNIA

Status praesens: Benommenheit, Nackensteifigkeit, Schmerz bei Druckempfindlichkeit auf die Wirbelsäule. Augenmuskeln frei; Nystagmus nach rechts und links, vertikal auf- und abwärts. Pupillen eng und reaktionslos. Kernig, kein Babinski, Herabsetzung der Reflexe, Dermographie. Ohrbefund: Destruktion des Trommelfells, Entzündung an der Labyrinthwand, geringe Eiterung. Druckempfindlichkeit des Warzenfortsatzes, doch besteht auch links trotz normaler Verhältnisse etwas Druckschmerz. Pat. hört. Incontinentia alvi et urinae. Totale Benommenheit. 6. II. Exitus letalis.

Obduktionsbefund (Dr. Schopper): Akute eitrige Leptomeningitis des Gehirns und Rückenmarks, besonders beider Schläfen- und Stirnlappen nach Perforation einer eitrigen Otitis media durchs Tegmen tympani etc.

Blutuntersuchung.

Am 6. II. 1911, um 5 h nachmittags bei 38·6° Körpertemperatur.

Erythrocyten	4,500.000
Leukocyten	**22.400**
Neutrophile (polymorphk., polynucl.) L.	**91·2%**
Lymphocyten	5·6%
Gr. mononucl. L. und Übergangsformen	3·2%
Eosinophile L.	**0·0%**
Mastzellen	0·0%

70. Josef C., 28 Jahre, Schneidergehilfe aus Böhmen. Vor 2 Jahren mit leichten Schmerzen im linken Ohr erkrankt, Otorrhöe in wechselnder Stärke bis zur Operation andauernd. Seit Anfang Dezember 1910 Kopfschmerz, Schwindel beim Aufstehen, nicht bei Lageveränderung im Bett. Bei Schwindel öfters Erbrechen. Temperatur immer erhöht. Pat. war 4 Jahren mit kalten Abscessen an der Brust (Rippencaries). vor 3 Jahren mit Lungenspitzenkatarrh und Hämoptoe in ärztlicher Behandlung. Ohrbefund (links): Gehörgang im inneren Anteil sehr verengt, Paukenhöhle mit leicht blutenden Granulationen erfüllt. Komplette Taubheit. Spontaner Nystagmus bei extremer Blickrichtung. Kein Fistelsymptom. Kalorischer Nystagmus nur in Spuren.

Operation: Am 28. XII. 1910 Radikal- und Labyrinthoperation (Dr. Bárány). Im Warzenfortsatz und Antrum kein Eiter. Trommelhöhle mit Granulationen erfüllt. Facialis oberhalb des Knies frei. Labyrinth mit Granulationen und käsigen Massen erfüllt; Auskratzung derselben. Innerer Gehörgang scheint erkrankt zu sein. Hinter dem Warzenteil ein tuberkulöser Herd im Knochen, der bis zur Dura reicht. — Verlauf: Anhaltend eitrige Sekretion, Wundhöhle ohne Tendenz zur Heilung, subfebrile Temperaturen. 9. II. Exitus.

Obduktion (Dr. Schopper): Subakute tuberkulöse Meningitis mit besonderer Ausbreitung in beiden Fossae Sylvii, über dem Kleinhirn und an den Medianflächen des Großhirns.

Blutuntersuchung.

Am 28. XII. 1910, um 6 h abends, bei 38·3° Körpertemperatur.

Erythrocyten	4,520.000
Leukocyten	**9.600**

Digitized by Google
Original from UNIVERSITY OF CALIFORNIA
Generated on 2019-10-24 12:25 GMT / http://hdl.handle.net/2027/uc1.b3252759
Public Domain in the United States, Google-digitized / http://www.hathitrust.org/access_use#pd-us-google

Neutrophile (polymorphk., polynucl.) L.	82·0%
Lymphocyten	13·6%
Gr. mononucl. L. und Übergangsformen	4·4%
Eosinophile L.	0·0%
Mastzellen	0·0%

71. Leopold Z., 6 Jahre, aus Wien. Seit frühester Kindheit ohrenkrank; angeblich seit 1½ Jahren kein Ausfluß. Seit zirka 1. V. 1911 Fieber, Nackensteifigkeit, Erbrechen. Nervenstatus (Prim. Infeld): Nacken in allen Richtungen schwer beweglich, im obersten Teil stark empfindlich. Schädel vorn klopfempfindlich. Kernig. Bauchdecken weich, Bauchdecken- und Kremasterreflex vorhanden, eher gesteigert. Ausgebreitete Hyperästhesie der Haut, Hirnnerven frei; etwas Benommenheit. Pupillen gleich weit, reagieren gut auf Licht. Augenhintergrund (Dr. O. Ruttin) normal. Ohrbefund (links): Randständige Perforation im hinteren oberen Trommelfellsegment, der Rand zum Teil granulierend; Abfluß von pulsierendem, dünnflüssigeitrigem Sekret. Warzenteil druckempfindlich. Funktionsprüfung undurchführbar. Kein Fistelsymptom. Typischer kalorischer Nystagmus.

Operation: Am 6. V. 1911 Radikaloperation (Dr. E. Urbantschitsch). Knochen kleinzellig-pneumatisch. Alle Zellen vereitert bis zum Sinus und zur Dura, die je in fast Hellergröße bloßgelegt werden. Im Antrum Granulationen. Lumbalpunktat klar, steril. — Verlauf: 7. V. keine Kopfschmerzen, angeblich subjektives Wohlbefinden. Fieber. 8. V. Status idem. 9. V. Fieber. Pat. ist leicht somnolent. Im weiteren Verlaufe meningitische Symptome zunehmend. 18. V. Exitus letalis.

Obduktionsbefund (Doz. Bartel): Akute Miliartuberkulose der Leptomeningen. Chronischer innerer Hydrocephalus. Impressiones digitatae des Schädeldaches. Zentral erweichte tuberkulöse Lymphdrüsen an beiden Hauptbronchien. Tuberkeln in Lungen, Milz und Nieren. Tuberkulöse Pleuritis an einigen circumscripten Stellen. Parenchymatöse Degeneration von Herz, Leber und Nieren.

Blutuntersuchung.

Am 6. V. 1911, um ½8 h früh, bei 37·0° Körpertemperatur.

Erythrocyten	5,000.000
Leukocyten	8.400
Neutrophile (polymorphk., polynucl.) L.	89·2%
Lymphocyten	5·6%
Gr. mononucl. L. und Übergangsformen	5·2%
Eosinophile L.	0·0%
Mastzellen	0·0%

72. Josef Z., 11 Jahre, Schüler aus Ungarn. Seit frühester Kindheit Otorrhöe links mit Unterbrechungen. Seit einiger Zeit öfters Schwindel, der in den letzten Tagen von Erbrechen begleitet ist. Lues hereditaria. Ohrbefund (links): Destruktion des Trommelfells. Die innere Paukenhöhlenwand zeigt unten blasse Granulationen. Vom Attik her ein derber Polyp. Warzenteil in der Antrumgegend druckschmerzhaft. V 2 *m*, v a. c. (?), R—, W—➤ l., S=. Kein Fistelsymptom. Typischer kalorischer Nystagmus.

Digitized by Google
Original from UNIVERSITY OF CALIFORNIA
Generated on 2019-10-24 12:25 GMT / http://hdl.handle.net/2027/uc1.b3252759
Public Domain in the United States, Google-digitized / http://www.hathitrust.org/access_use#pd-us-google

Operation: Am 8. III. Radikaloperation (Dr. Bondy). Dura beider Schädelgruben und Sinus vorgelagert, nicht verändert. Warzenfortsatz pneumatisch, erweicht, in den Zellen schlaffe Granulationen. Im Antrum Eiter. — Verlauf: zunächst normal, so daß Pat. am 15. III. aus der Klinik entlassen werden kann. 18. IV. neuerliche Aufnahme wegen Fieber und Erbrechen. 10. V. aus dem Bett gefallen. 12. V. mittags plötzlich Bewußtlos; reagiert auf lautes Anrufen nicht, wirft sich im Bett herum, schreit öfters: „Mutter, Mutter". Abends wieder bei Bewußtsein. Beim Verbandwechsel nichts Besonderes. Kein Vorbeizeigen rechts, Vorbeizeigen nach links mit der linken Hand (Zeigeversuch Báránys). Augenhintergrund (Dr. O. Ruttin) bilateral normal, linke Papille etwas verbildet. 13. bis 15. V. anfallsweise hochintensive, zum Teil anhaltende Hinterhauptschmerzen; Erbrechen. Diagnose: Meningitis serosa.

Operation: Am 16. V. 1911 Spaltung der Dura. Probeincision in das Kleinhirn: negativ. Reichlich Liquorabfluß. — Verlauf: Nach Erwachen aus der Narkose keine Kopfschmerzen mehr; Pat. fühlt sich bedeutend erleichtert. 17. V. Wohlbefinden, sehr frisch. Vorbeizeigen mit der linken Hand wie vor der Operation. 24. V. Vollkommenes Wohlbefinden. Pat. ist außer Bett. lustig, bei bestem Appetit. 24. VI. Dauerndes Wohlbefinden.

Blutuntersuchung.

Am 20. IV. 1911, um 11 h vormittags, bei 37·4° Körpertemperatur.

Erythrocyten	4,920.000
Leukocyten	**8.600**
Neutrophile (polymorphk., polynucl.) L.	**56·2%**
Lymphocyten	34·2%
Gr. mononucl. L. und Übergangsformen	6·2%
Eosinophile L.	**3·4%**
Mastzellen	0·0%

IX. Hirnabsceß.

73. Leopold O., 24 Jahre, Anstreichergehilfe aus Ungarn. Links seit mehreren Jahren Otorrhöe. Anfangs Dezember angeblich Fieber und Schüttelfrost, kein Erbrechen, kein Schwindel. Ohrbefund (links): Totaldestruktion des Trommelfells. An der medialen Wand der Paukenhöhle dicke Epidermisfetzen. Starke Senkung der oberen Gehörgangswand. Druckschmerz an der unteren Hälfte des Warzenteiles. V 50 *cm*, v a. c., R—, W unbestimmt, S+, kein spontaner, typischer kalorischer Nystagmus, kein Fistelsymptom. Sonstiger Befund: Reflexe normal, keine Ataxie, Pupillen gleich, reagieren auf Licht und Akkommodation gut. Keine meningitischen Symptome.

Operation: Am 11. XII. 1910 Radikaloperation (Dr. Ruttin). Knochen außen hochgradig sklerotisch. Beim ersten Meißelschlag quillt dünner, nicht fötider Eiter hervor. Verjauchtes Cholesteatom in Attik und Antrum. Grüngelbe nekrotische Zellen reichen besonders am Petrosuswinkel an den Sinus heran. Sinus an einer Stelle mit Granulationen besetzt. Probeincision ergibt flüssiges Blut. — Verlauf: In den ersten 2 Tagen post op. Temperatursteigerung (bis 38·9°), dann fast normale Temperaturen. Wundheilung gut. Nervenbefund am 20. XII. 1910 (Dr. Schüller):

Digitized by Google
Original from UNIVERSITY OF CALIFORNIA
Generated on 2019-10-24 12:25 GMT / http://hdl.handle.net/2027/uc1.b3252759
Public Domain in the United States, Google-digitized / http://www.hathitrust.org/access_use#pd-us-google

Subjektiv nachts Kopfschmerz am Hinterhaupt und an der Stirn. Cranium nicht klopfempfindlich, frei beweglich. Linker Facialis etwas weniger innerviert; sonstige Hirnnerven frei. Tiefe Reflexe der unteren Extremitäten lebhaft. Hautreflexe vorhanden, beiderseits gleich. Keine Anhaltspunkte für eine intrakranielle Komplikation. Am 16. I. (Prim. Infeld): Diffuser Druckschmerz der ganzen Körpermuskulatur, besonders der unteren Extremitäten. Deutliche typische sensorische Aphasie. Druckempfindlichkeit des ganzen linken Trigeminus, Kornealreflex links deutlich schwächer als rechts. Diagnose: Hirnabsceß, höchstwahrscheinlich des linken Schläfelappens.

Operation: Am 17. I. 1911 (Dr. Ruttin). An einer Stelle Dura vorgebaucht, mit kleinen Narben. Auf Einstich entleeren sich zirka 20 cm^3 stinkender Eiter mit Gehirnbröckelchen. Einführung eines Drainrohres. — Verlauf: 19. I. Empfindlichkeit des linken vorderen Schädels geschwunden. Psyche frei. Sprache deutlich gebessert, versteht auch komplizierte Aufforderungen, spricht spontan grammatikalisch und ohne Wortverwechslung, bezeichnet die meisten Gegenstände richtig. Rasche Ermüdbarkeit, Perseveration. Allmähliche Ausheilung des Hirnabscesses. 31. III. Entlassung aus der Klinik.

Blutuntersuchung.

Am 18. I. 1911, um 5 h nachmittags, bei 37·2° Körpertemperatur.

Erythrocyten	4,890.000
Leukocyten	**11.600**
Neutrophile (polymorphk., polynucl.) L.	**77·2%**
Lymphocyten	13·2%
Gr. mononucl. L. und Übergangsformen	8·8%
Eosinophile L.	**0·8%**
Mastzellen	0·0%

Blutuntersuchung.

Am 16. I. 1911, um 6 h nachmittags, bei 37·2° Körpertemperatur.

Erythrocyten	4,940.000
Leukocyten	**15.000**
Neutrophile (polymorphk., polynucl.) L.	**81·8%**
Lymphocyten	13·2%
Gr. mononucl. L. und Übergangsformen	4·4%
Eosinophile L.	**0·2%**
Mastzellen	0·4%

74. Wenzel B., 50 Jahre, Maurergehilfe aus Böhmen. Anfangs Januar 1911 erkrankte Pat. mit rechtseitigen Ohrenschmerzen, die einige Tage später von Otorrhöe gefolgt waren. Seit 17. H. auch Schmerzen hinter dem Ohr. Fieber soll gegen Abend schon länger bestehen. Schwindel zeitweise beim Bücken. Kein Erbrechen, kein Kopfschmerz. Ohrbefund (rechts): Ohrmuschel seit- und vorwärts abgedrängt, die Warzenfortsatzgegend gerötet und geschwollen. Eiterung aus dem Gehörgang profus, Eiter nicht fötid. Senkung der oberen Gehörgangswand. Kein Symptom einer Facialisparese. V 1 *m*, v a. c., R—, W—➤ r., S+. Kein Fistelsymptom, typischer kalorischer Nystagmus.

Digitized by Google
Original from UNIVERSITY OF CALIFORNIA
Generated on 2019-10-24 12:25 GMT / http://hdl.handle.net/2027/uc1.b3252759
Public Domain in the United States, Google-digitized / http://www.hathitrust.org/access_use#pd-us-google

Operation: Am 25. II. 1911 Trepanation mit Eröffnung des Hirnabscesses (Dr. Bondy). Weichteile infiltriert, Knochenfistel, aus der sich pulsierender Eiter entleert. Die Fistel führt in eine enorme Knochenhöhle, in der sich reichlich Granulationen finden und in der sowohl die Dura der mittleren Schädelgrube als der Sinus in großer Ausdehnung freiliegen. Dura mit schwartigen Auflagerungen bedeckt, Knochen allenthalben erweicht. Eröffnung des Antrum, Abtragung eines Teiles der hinteren Gehörgangswand. Die Dura der mittleren Schädelgrube mißfarbig. Aus einem Loch der Dura tropft Eiter ab. Breite Spaltung daselbst, Incision des Schläfelappens mit Entleerung eines Eßlöffels voll dickrahmigen Eiters. Bakteriologische Untersuchung (Dr. Schopper): Streptococc. mucosus. — Verlauf: Fieber anhaltend. Puls 54—60. Mäßige Eiterung, Hirn etwas prolabierend. 3. III. Somnolenz, Nackensteifigkeit, Wadenschmerz auf Druck, Kernig. 6. III. Exitus letalis.

Obduktionsbefund (Dr. Erdheim): Mandarinengroßer Prolaps des Gehirns im Operationsbereiche. Akute eitrige Meningitis, Pyocephalus nach Perforation des Abscesses ins rechte Unterhorn. Akutes Hirnödem.

Blutuntersuchung.

Am 26. II. 1911, um 9 h vormittags bei 39·5° Körpertemperatur.

Erythrocyten	4,480.000
Leukocyten	**15.400**
Neutrophile (polymorphk., polynucl.) L.	**84·8%**
Lymphocyten	12·0%
Gr. mononucl. L. und Übergangsformen	3·2%
Eosinophile L.	**0·0%**
Mastzellen	0·0%

75. Christine J., 25 Jahre, Dienstmädchen aus Böhmen. Pat. wird in bewußtlosem Zustande auf die Klinik gebracht. Spontaner Nystagmus nach links und unten. Pupillen mittelweit, nicht reagierend. Abducenslähmung rechts. Unruhe, Jammern. Nackensteifigkeit, Kernig nicht deutlich, keine Hyperästhesie, alle Glieder spontan gut beweglich. Ohrbefund (links): Gehörgang mit eitrig-serösem Sekret erfüllt. Epidermis mazeriert; Trommelfell gerötet, geschwollen.

Operation: Am 6. V. 1911 Radikal- und Hirnabsceßoperation (Dr. Bárány). Nach dem ersten Meißelschlag entleert sich dünnflüssiger, bröckeliger Eiter unter hohem Druck vom Tegmen her, in dessen Gegend sich schlaffe, schwärzlich gefärbte Granulationen finden. Dura der mittleren Schädelgrube freigelegt; hierbei wird eine Fistel gefunden, aus der Hirn prolabiert. Beim Eingehen mit der Pinzette kommt etwas Eiter. Breitere Eröffnung der Absceßhöhle. — Pat. stirbt, ohne das Bewußtsein wieder erlangt zu haben, am 8. V. früh.

Obduktionsbefund: Absceß im linken Schläfenlappen ex otitide supp. Eitrige Leptomeningitis an der Basis und links seitlich über dem Schläfen- und Scheitellappen (Streptokokken). Akutes Hirnödem. Eiter subdural in der Umgebung des Abscesses an der Pyramidenkante.

Blutuntersuchung.

Am 6. V. 1911, um ½8 h früh, bei 40·5° Körpertemperatur.

Erythrocyten	4,400.000
Leukocyten	**42.000**

Digitized by Google
Original from UNIVERSITY OF CALIFORNIA
Generated on 2019-10-24 12:25 GMT / http://hdl.handle.net/2027/uc1.b3252759
Public Domain in the United States, Google-digitized / http://www.hathitrust.org/access_use#pd-us-google

Neutrophile (polymorphk., polynucl.) L.	**86·2%**
Lymphocyten	8·2%
Gr. mononucl. L. und Übergangsformen	5·6%
Eosinophile L.	**0·0%**
Mastzellen	0·0%

* * *

Resümee.

I. Otit. med. pur. ac. und Mastoiditis pur. ac.: In den meisten Fällen bestand eine mäßige Leukocytose (9000—11.600 L.); nur bei einer Untersuchung [6] konnte eine höhere Leukocytose (15.000 L.) beobachtet werden, doch ist in diesem Falle die Höhe der Leukocytenzahl von dem zur Zeit der Blutentnahme vorhanden gewesenen Fieber abhängig. Gerade dieser Fall ist aber zur Beurteilung der Verwertbarkeit des hämatologischen Befundes wichtig, da hier trotz der absolut hohen Leukocytenzahl die relativen Verhältnisse der Leukocyten untereinander normal geblieben sind, wodurch einerseits die Richtigkeit der oben erwähnten Beobachtungen erhärtet wird, daß bei Fieber allein keine Verschiebung der Leukocytenarten untereinander vor sich zu gehen pflegt; andrerseits ist der Fall differentialdiagnostisch von Bedeutung, da durch das normale Verhältnis von neutrophilen und eosinophilen Elementen trotz starker Leukocytose die Frage einer eventuellen Komplikation in den Hintergrund gedrängt schien.

Bei allen — außer 2 Fällen — trat keine Vermehrung der polymorphkörnigen polynucleären Leukocyten auf. Von diesen 2 Fällen betraf einer [8] eine Kombination mit einem ausgedehnten Weichteilabsceß, der, wie erwähnt, eine stärkere Blutreaktion zu bewirken pflegt als ein Knochenabsceß. In dem anderen Falle [9] war neben einer mäßigen Leukocytose und Vermehrung der neutrophilen Elemente gleichzeitig auch eine Vermehrung der eosinophilen zu beobachten. Eine derartige gleichzeitige Vermehrung von neutrophilen und eosinophilen Leukocyten spricht, wie wir sehen werden, gegen eine intrakranielle Komplikation, und so wurde ein eventueller Verdacht auf eine solche schon durch die Blutuntersuchung widerlegt.

II. Otitis media purulenta chronica (ohne Cholesteatom): Unter 10 Fällen war sechsmal die relative Zahl der polynucleären Leukocyten fast normal beziehungsweise sogar vermindert [11, 12, 13, 17, 18, 19]. In 2 Fällen [14, 16] bestand zwar eine Vermehrung derselben, doch erschien hier die absolute Zahl der Leukocyten und die relative der Eosinophilen ungefähr normal oder nur mäßig gesteigert, was gegen eine Komplikation spricht.

Nur zweimal [15, 20] war Leukocytose und Vermehrung der Prozente der polynucleären bei Verminderung der eosinophilen Leukocyten, wodurch an

Generated on 2019-10-24 12:25 GMT / http://hdl.handle.net/2027/uc1.b3252759
Public Domain in the United States, Google-digitized / http://www.hathitrust.org/access_use#pd-us-google
Digitized by Google
Original from UNIVERSITY OF CALIFORNIA

eine eventuelle Komplikation gedacht werden konnte. Doch bestand in dem einen Fall [15] eine bilaterale chronische Mittelohreiterung mit beiderseits ganz enorm vorgelagertem Sinus (zirka 1 *mm* hinter der hinteren Gehörgangswand) wodurch möglicherweise Toxine viel leichter in das Sinusblut gelangen — bei Lungenspitzenaffektion und vermehrtem Indikangehalt des Harns, so daß auch dadurch die Blutanalyse in atypischer Form beeinflußt werden konnte. Jedenfalls gehört dieser Fall zu den seltenen Ausnahmen. In dem zweiten Falle mit (allerdings geringer) Leukocytose bei mäßiger relativer Vermehrung der polynucleären und Verminderung der eosinophilen Leukocyten handelte es sich um eine Kombination mit einem großen akuten Gehörgangsabsceß, so daß der Blutbefund teils von diesem, teils von der Eiterretention im Mittelohr abzuleiten ist.

Differentialdiagnostisch erschien die Blutuntersuchung beachtenswert: 1. in Fall 12, in dem das Befinden des Pat. anfangs den Verdacht auf eine Sinusaffektion erweckte, während die Blutuntersuchung sogleich dagegen sprach: tatsächlich handelte es sich um eine vollständig typische Radikaloperation. — 2. In Fall 13 zeigte die Blutuntersuchung ebenfalls, daß die atypischen Erscheinungen im postoperativen Verlauf nicht von der Ohrerkrankung, sondern wahrscheinlich von einer Darmerkrankung abhingen; jedenfalls sprach die Eosinophilie augenscheinlich mit Recht für diese Ansicht, da sich später herausstellte, daß der Ohrprozeß einen normalen Verlauf nahm. Eosinophilie spricht unbedingt gegen eine intrakranielle Komplikation. — 3. In Fall 18 bestand klinisch starker Verdacht auf Hirnabsceß. Hämatologisch war jedoch eine zu geringe Leukocytose mit normaler Zahl der eosinophilen Leukocyten, so daß schon der Blutbefund gegen einen Hirnabsceß sprach (s. unter Hirnabsceß). Tatsächlich fand sich bei der Obduktion das Gehirn normal. — 4. In Fall 19 infolge plötzlich auftretender stärkerer Eiterung mit Übelkeiten, Brechreiz, heftigen, anhaltenden Kopfschmerzen, Appetitlosigkeit und Mattigkeit. Die Blutuntersuchung lieferte ein völlig negatives Resultat. Tatsächlich handelte es sich um eine tubare Eiterung, die auf einige Behandlung völlig ausheilte, während die subjektiven Beschwerden verschwanden.

III. Otitis media purulenta chronica mit Cholesteatom: Hier finden wir in 2 Fällen [22, 23] leichte Verminderung der absoluten Leukocytenzahl mit relativer Vermehrung der neutrophilen und Verminderung der eosinophilen Leukocyten. Nur in einem Falle [21] bestand eine gleichzeitige mäßige Leukocytose, die vielleicht auch mit einer tuberkulösen Hüftgelenkserkrankung zusammenhängt. Immerhin schien dieser Fall für eine intrakranielle Komplikation zu sprechen, die aber nicht bestanden hat.

IV. Mittelohrentzündungen ohne Otorrhöe: Bei allen Mucosus-Mastoiditiden, ferner fast bei allen anderen Eiterungsprozessen anderer Erreger,

Generated on 2019-10-24 12:25 GMT / http://hdl.handle.net/2027/uc1.b3252759
Public Domain in the United States, Google-digitized / http://www.hathitrust.org/access_use#pd-us-google
Digitized by Google
Original from UNIVERSITY OF CALIFORNIA

bei denen keine Trommelfellperforation besteht [24, 26, 29, 30, 35], zeigt sich Leukocytose, relative Vermehrung der polynucleären, Verminderung der eosinophilen Leukocyten. Diese Verschiebung der relativen Verhältnisse ist am prägnantesten in den Mucosusfällen [z. B. 24, 30]. In einem Falle [27] bestand sogar Verminderung der Leukocyten bei Vermehrung der Neutrophilen und Abnahme der Eosinophilen, ein deutlicher Beweis, da die Operation den Eiterherd aufdeckte, um wie viel bedeutungsvoller manchmal die relativen Zahlen gegenüber den absoluten sind. Nur einmal waren auch die Eosinophilen vermehrt [25] (bei geringer Leukocytose und Zunahme der Neutrophilen); hier fand sich bei der Operation nur eine geringe Eitermenge in einer Zelle der Warzenspitze.

Bei nicht eitrigen Knochenerweichungen erwies sich der Blutbefund als fast normal. In dem einen der untersuchten Fälle war eine so hochgradige Erweichung des Knochens (ohne einen Tropfen Eiter!), daß derselbe nach Entfernung der Corticalis bloß mit dem scharfen Löffel bis zum Sinus entfernt werden konnte. (Komplette Heilung in 14 Tagen!) In dem anderen Falle [32] war ein einziger Tropfen Eiter in einer Zelle der Warzenspitze. Die Haupterkrankung bestand in einer Erweichung des Knochens in der Umgebung des Antrum und schlaffen Granulationen in diesem selbst, ohne einen Tropfen Eiter daselbst! (Heilung in zirka 3 Wochen.)

Bei den übrigen Fällen mit normalem Blutbefund ergab die Probeaufmeißelung ein negatives Resultat [33] oder es erfolgte Rückgang der Ohraffektion ohne Otorrhoe und ohne Operation [34, 35]. In einem vereinzelt dastehenden Falle von Gehirnechinococcus war Vermehrung der Neutrophilen und Verminderung der Eosinophilen bei fehlender Leukocytose zu beobachten [37].

Differentialdiagnostisch ist der Fall 24 von ganz besonderer Bedeutung, da ich hier schließlich auf Grund der Blutuntersuchung (Leukocytose, Neutrophilie, Verschwinden der Eosinophilen) die Aufmeißelung des Warzenfortsatzes vorgenommen habe, trotzdem der objektive Ohrbefund sich dem normalen näherte, keine subjektiven Beschwerden mehr vorlagen und das Gehör relativ gut war (V.: 7 *m*!). Ich fand aber bei der Operation eine ausgedehnte eitrige Zerstörung des Warzenfortsatzes mit großem perisinuösen Absceß. — Auch Fall 36 ist insofern beachtenswert, da ich in Anbetracht der Blutuntersuchung (Verminderung der Polynucleären und Eosinophilie!) von einer Operation Abstand genommen habe, weil die subjektiven Beschwerden durch die bestehende Eosinophilie genügend erklärt werden konnten. Tatsächlich ist Pat. zu militärischen Übungen eingerückt, ohne daß es zu einer Otorrhoe, noch zu einem operativen Eingriff gekommen ist.

V. Labyrinthentzündungen: Bei langsam verlaufender Bildung einer Labyrinthfistel nach früher ausgeführter Radikaloperation findet sich weder

Digitized by Google
Original from UNIVERSITY OF CALIFORNIA
Generated on 2019-10-24 12:25 GMT / http://hdl.handle.net/2027/uc1.b3252759
Public Domain in the United States, Google-digitized / http://www.hathitrust.org/access_use#pd-us-google

relative Vermehrung der polynucleären Leukocyten noch Leukocytose [38, 39, 40]; der gleiche Befund zeigte sich in einem Falle von völlig zerstörtem und durch Granulationen ersetztem Labyrinth [41]. Nur in einem Falle von akutem Stadium einer Labyrinthitis im Verlaufe einer Otit. med. pur. chron. war Neutrophilie bei Verminderung der Eosinophilen ohne Leukocytose zu beobachten [43].

VI. Extraduraler und perisinuöser Absceß: Eine höhere Leukocytose bei geringgradiger Neutrophilie fand sich in den Fällen von eitriger Zerstörung des Knochens bis zum Sinus, aber noch ohne freien Eiter an der Sinuswand, also im ersten Anfangsstadium eines sich erst entwickelnden perisinuösen Abscesses [43, 44]. Bei freiem Eiter am Sinus (ausgebildeter perisinuöser Absceß) war hohe Leukocytose bei hochgradiger relativer Vermehrung der Polynucleären und Verminderuag der Eosinophilen zu beobachten [45, 46, 47]. Bei freiem, unter Druck stehendem Eiter an der Dura der mittleren Schädelgrube, aber normalem Sinus, fand sich geringe Hyperleukocytose bei normaler relativer Polynucleärenzahl und völligem Verschwinden der Eosinophilen [48]. Es scheint also die Neutrophilie bei hoher Leukocytose und Verminderung der Eosinophilen mehr für eine Erkrankung am Sinus als bloß an der Dura zu sprechen.

VII. Sinusthrombose, Pyämie, Sepsis. Die absolute Leukocytose muß keine hochgradige sein, doch pflegt die Neutrophilie stark ausgeprägt zu sein (80—90%) bei bedeutender Verminderung der Eosinophilen (0·4—0%) [49—67]. Das Verschwinden der letzteren ist nicht als absolut infaust anzusehen, immerhin ist die Prognose mit Vorsicht zu stellen, falls keine Eosinophilen zu finden sind und die Prozentzahl der Neutrophilen relativ hoch ist, selbst dann, wenn keine starke Leukocytose besteht [51].

VIII. Meningitis: Bei der eitrigen Meningitis findet sich eine (meistens hochgradige) Leukocytose — 20.000—40.000 L.! — bei starker relativer Vermehrung der Polynucleären und völligem Verschwinden der Eosinophilen [54, 68, 69]. Die tuberkulöse Meningitis zeigt dagegen bei dem gleichen relativen Verhalten der Polynucleären und Eosinophilen eine geringgradige Leukocytose [70, 71]. Daß eine solche bei tuberkulöser Meningitis überhaupt besteht und nicht, wie andere Untersucher fanden, ganz fehlt, erklärt sich wohl aus dem Umstande, daß es sich hier um kombinierte Fälle von tuberkulöser Meningitis mit Ohreiterung handelt.

Bei seröser Meningitis ohne weitere Komplikation zeigte der eine Fall [72] normalen Blutbefund, so daß dieser gegen einen eventuell bestehenden Hirnabsceß sprach. Eine Probeincision ergab tatsächlich negativen Befund, doch förderte der reichliche Liquorabfluß rapid die Heilung. Beim anderen [46] bestand außer der Meningitis serosa noch ein bis zur Dura reichender Knochensequester und Weichteilabsceß, so daß das Blutbild von dem eitrigen

Digitized by Google
Original from UNIVERSITY OF CALIFORNIA
Generated on 2019-10-24 12:25 GMT / http://hdl.handle.net/2027/uc1.b3252759
Public Domain in the United States, Google-digitized / http://www.hathitrust.org/access_use#pd-us-google

Prozeß bedingt war und für die Beurteilung einer serösen Meningitis nicht in Frage kam.

IX. Hirnabsceß: Das Blutbild ähnelt im allgemeinen dem der Sinusthrombose, nur scheint die Leukocytose konstanter, hochgradiger zu sein. Die Eosinophilen waren in den Fällen mit Exitus letalis vollständig verschwunden [74, 75], wogegen der Fall [73] mit bloß herabgesetzter Prozentzahl an Eosinophilen mit dem Leben davonkam. —

Bei sämtlichen Fällen mit letalem Ausgange [51, 55, 58, 65, 68, 69, 70, 71, 74, 75] waren bei gleichzeitiger Neutrophilie und Leukocytose die eosinophilen Leukocyten aus dem Blutbild gänzlich verschwunden. Wenn auch andere Fälle trotz Fehlen der Eosinophilen mit dem Leben davonkamen, so scheint diese Tatsache darauf hinzuweisen, daß eine derartige Konstellation die Prognose einigermaßen trüben kann beziehungsweise daß man, solange eosinophile Elemente noch vorhanden sind, die Hoffnung auf Genesung nicht verlieren soll.

Zur besseren Übersicht mögen die Ergebnisse meiner Blutbefunde in der folgenden Tabelle anschaulich zur Darstellung gebracht werden[1]):

Entzündungsgruppe	Absolute Leukocytenzahl	Relative Prozentzahl der neutrophilen L.	Relative Prozentzahl der eosinophilen L.	Bemerkungen
Otitis media purul. acuta, Mastoiditis (ohne Weichteilabsceß)	= < > >	< < > =	= < > =	am häufigsten seltener „ „ Die Leukocytose pflegt (außer bei Fieber) geringgradig zu sein
Mastoiditis mit Weichteilabsceß	>	>	<	
Otit. med. pur. chron. ohne Cholesteatom	= > > = >	= > = < <	< > = < <	Leukocytose geringgradig nur unter besonderen Umständen

[1]) Es bedeutet: > vermehrt, < vermindert, = normal, wobei stets die normalen Durchschnittszahlen in Vergleich gezogen werden. Als solche sind angenommen: für die absolute Leukocytenzahl 6700, für die relative Prozentzahl der neutrophilen (polymorphkörnigen, polynucleären) Leukocyten 67% und der eosinophilen Leukocyten 2%.

Digitized by Google
Original from UNIVERSITY OF CALIFORNIA
Generated on 2019-10-24 12:25 GMT / http://hdl.handle.net/2027/uc1.b3252759
Public Domain in the United States, Google-digitized / http://www.hathitrust.org/access_use#pd-us-google

Entzündungsgruppe	Absolute Leukocytenzahl	Relative Prozentzahl der neutrophilen L.	Relative Prozentzahl der eosinophilen L.	Bemerkungen
Cholesteatom	=	>	<	nur unter besonderen Umständen
	=	>	<	
Mittelohrentzündung ohne Otorrhöe	>	>	<	stärkere Zahlendifferenzen weisen auf Mucosusotitis hin. Operation meist indiziert.
	>	>	>	selten kleiner Eiterherd. Mucosusotitis sehr unwahrscheinlich
	<	>	<	
	>	<	>	Operation wahrscheinlich zu vermeiden
	=	=	=	Warzenfortsatz normal, nicht eitrige Knochenerkrankung
		>	>	
Labyrintherkrankung (Labyrinthfistel)	=	=	<	nicht akutes Stadium
	=	<	>	
	<	<	<	
	=	>	<	akutes Stadium
Extraduraler und perisinuöser Absceß	>	>	<	ausgebildeter perisinuöser Absceß
	>	=	<	perisinuöser Absceß im ersten Entwicklungsstadium
	>	>	>	Extraduralabsceß
Sinusthrombose, Pyämie, Sepsis	>	>	<	Leukocytose, Vermehrung der neutrophilen L. sowie Verminderung der eosinophilen L.: in der Regel hochgradig; bei völligem Verschwinden der eosinophilen L. Prognose mit Vorsicht zu stellen!
Meningitis purulenta	>	>	0	Zahlendifferenzen hochgradig. Leukocytose stärker als bei Sinusthrombose
Meningitis tuberculosa (mit Mittelohreiterung)	>	>	0	Leukocytose und Neutrophilie geringgradig
Meningitis serosa (unkompliziert)	>	<	>	Leukocytose sehr mäßig
Hirnabsceß	>	>	< (0)	Neutrophilie hochgradig. Prognose bei fehlenden eosinophilen L. infaust

Digitized by Google
Original from UNIVERSITY OF CALIFORNIA
Generated on 2019-10-24 12:25 GMT / http://hdl.handle.net/2027/uc1.b3252759
Public Domain in the United States, Google-digitized / http://www.hathitrust.org/access_use#pd-us-google

Verallgemeinend läßt sich folgendes Schema aufstellen:

Fälle mit otochirurgischem Interesse.[1])

a) ohne Otorrhöe		*b)* mit Otorrhöe	
α) ohne Eiter im Proc. mast.	β) mit Eiter im Proc. mast.	γ) ohne Komplikation	δ) mit Komplikation
L =	L +	L +	L + +
N =	N +	N =	N + +
E =	E —	E =	E — —

Schlußfolgerungen.

Das Blutbild kann bei ein und derselben Entzündungsgruppe vielgestaltig sein; aus dem Blutbefund allein kann daher noch keine Diagnose gestellt werden, stets muß die Blutanalyse im Zusammenhalt mit dem Krankheitsbild verwertet werden.

Der Nachweis einer Leukocytose, also die absolute Zahl der Leukocyten, hat für die Beurteilung, ob eine Knocheneiterung vorliegt, häufig keine einschneidende Bedeutung. Keinesfalls darf eine Leukocytose allein maßgebend sein. Für die Diagnose und Prognose ist hingegen das relative Verhältnis der neutrophilen (polymorphkörnigen respektive polynucleären) und der eosinophilen Leukocyten von allergrößter Wichtigkeit und erst in zweiter Linie verdient, nur damit in Zusammenhang, die Leukocytose Beachtung.

Im allgemeinen kann man sagen, daß für länger dauernde **akute oder chronische Mittelohreiterungen** ohne weitere Komplikation charakteristisch ist, daß sich hierbei die Prozentzahlen der neutrophilen und eosinophilen Leukocyten nicht diametral verschieben, daß ferner die Prozentänderungen der einzelnen Leukocytenarten keine hochgradigen zu sein pflegen. Auch die Leukocytose ist, wenn sie überhaupt besteht, eine mäßige. Hingegen können gleichzeitig bestehende Weichteilabscesse das Blutbild wesentlich verändern und dem bei einer intrakraniellen Komplikation ähnlich gestalten. Differentialdiagnostisch kommt letzteren gegenüber in Betracht, daß bei diesen die Weichteilerkrankung schon vor der Operation äußerlich nachgewiesen ist. In solchen Fällen kann zwar, muß aber nicht gleichzeitig eine intrakranielle Komplikation bestehen.

---

[1]) L = allgemeine Leukocytenzahl; N = neutrophil. Leuk.; E = eosinophil. Leuk. + = vermehrt, — = vermindert, = = normal.

Digitized by Google
Original from UNIVERSITY OF CALIFORNIA
Generated on 2019-10-24 12:25 GMT / http://hdl.handle.net/2027/uc1.b3252759
Public Domain in the United States, Google-digitized / http://www.hathitrust.org/access_use#pd-us-google

Von sehr großer Bedeutung für die Diagnose ist die Blutuntersuchung bei **fehlender Otorrhöe,** vor allem, wenn Zweifel bestehen, ob im Warzenfortsatz ein Eiterherd besteht oder nicht. Hier finden sich relative Zahlenverhältnisse von neutrophilen und eosinophilen Leukocyten bei gewöhnlich mäßiger Leukocytose, ähnlich wie bei intrakraniellen Komplikationen. Eine Operation ist in solchen Fällen — natürlich bei Mangel einer sonstigen, ins Gewicht fallenden, das Blutbild beeinflussenden Erkrankung — unbedingt anzuraten und kann klinisch nicht diagnostizierbare, ausgedehnte Knocheneiterungen freilegen.

Bei schleichenden **Labyrintherkrankungen** scheint keine Blutveränderung zustande zu kommen, die auf diese Erkrankung hinweist. Hingegen kann das Blutbild im akuten Stadium der eitrigen Labyrintherkrankung (worunter auch die eitrigen Erkrankungen der Labyrinthkapsel ohne eitrige Endolabyrinthitis mitverstanden sind) dem bei intrakranieller Komplikation entsprechen.

Intrakranielle Komplikationen zeigen fast durchwegs mehr minder hohe Leukocytose mit gewöhnlich sehr starker Vermehrung der neutrophilen und bedeutender Verminderung der eosinophilen Leukocyten. Am stärksten ausgeprägt finden sich diese Verhältnisse bei eitriger Meningitis. Absolute Leukocytenzahlen von 20.000 bis 40.000 bei völlig fehlenden eosinophilen Leukocyten sprechen schon an und für sich für Meningitis purulenta und ist in diesen Fällen daher die Prognose ganz infaust. Aus dem Blutbild allein kann eine Unterscheidung von Sinusthrombose, perisinuösem Absceß und Sepsis nicht gestellt werden. Die Blutuntersuchung spricht in diesen Fällen bloß für eine intrakranielle Komplikation. Der Hirnabsceß scheint bezüglich seines Blutbildes zwischen Sinusthrombose und eitriger Meningitis zu stehen.

Bei völligem Mangel von eosinophilen Leukocyten und gleichzeitig hoher Neutrophilie und Leukocytose ist die Prognose mit Vorsicht zu stellen.

Aus diesen Darlegungen dürfte zur Genüge hervorgehen, daß die Hämatologie in der Otologie eine bedeutungsvolle Rolle spielt; nur müssen die Blutbefunde stets mit den klinischen Diagnosen in Einklang gebracht werden.

Generated on 2019-10-24 12:25 GMT / http://hdl.handle.net/2027/uc1.b3252759
Public Domain in the United States, Google-digitized / http://www.hathitrust.org/access_use#pd-us-google
Digitized by Google
Original from UNIVERSITY OF CALIFORNIA

Beitrag zur Symptomatologie des Extraduralabscesses. (Extraduralabsceß mit Sprachstörungen.)

Von Prof. Dr. **G. Alexander,** Vorstand der Ohrenabteilung der allgemeinen Poliklinik.

(Mit 1 Textfigur.)

(Nachtrag.)

Die bakteriologische Untersuchung des Absceßeiters und die histologische Untersuchung der äußeren, schwartigen Wand des Extraduralabscesses wurde freundlichst von Prof. Dr. H. Albrecht ausgeführt und ergab Folgendes:

Fig. 1.

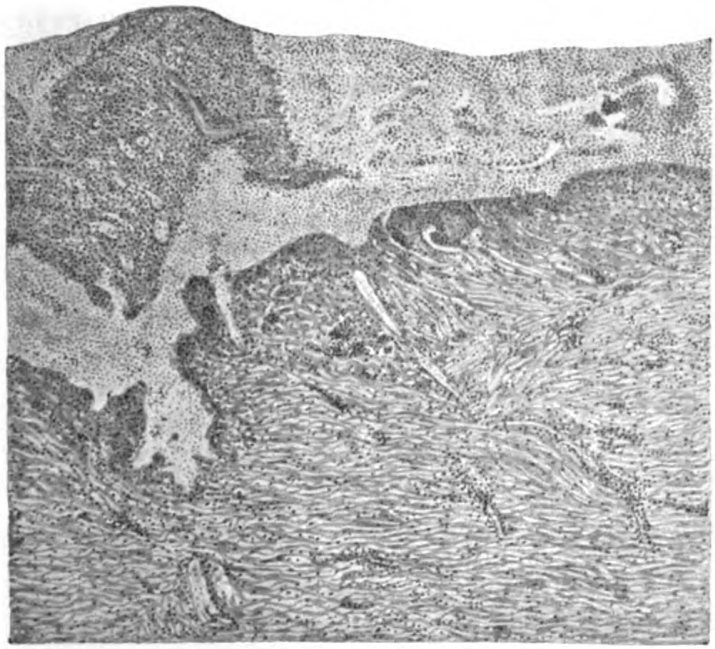

Querschnitt durch die laterale, schwartige Wand des extraduralen Abszesses.

1. Nach Gram gefärbte Präparate zeigen reichliche, wohlerhaltene Eiterzellen und mäßig reichliche grampositive Kokken, die zu Ketten mit bis zu 12 Gliedern angeordnet sind; keine anderen Bakterien.

2. Tuberkelbazillen sind nicht auffindbar.

3. Die mit dem Eiter angelegten Kulturen (3 Agar- und 3 Serumagarplatten) ergeben reichliche Reinkultur eines Streptococcus pyogenes longus.

4. Die histologische Untersuchung der Gewebsstückchen ergibt den Befund eines fibrös-sklerotischen Bindegewebes (Fig. 1) mit reichlichen Granulationen. Dieselben sind ziemlich jung, gehen aber in den tieferen Schichten

Generated on 2019-10-24 12:25 GMT / http://hdl.handle.net/2027/uc1.b3252759
Public Domain in the United States, Google-digitized / http://www.hathitrust.org/access_use#pd-us-google
Digitized by Google
Original from UNIVERSITY OF CALIFORNIA

in Narbengewebe über. Sie sind sehr reich an Plasmazellen, zeigen aber auch histologisch keinen Anhaltspunkt für Verdacht auf Tuberkulose oder Lues. Dem ganzen Bilde nach handelt es sich um einen chronisch-eitrigen Entzündungsprozeß.

Vereinsberichte.

Österreichische Otologische Gesellschaft.

Sitzung vom 29. Mai 1911.

Vorsitz: V. Urbantschitsch.
Schriftführer: G. Bondy:

I. V. Urbantschitsch: **Über vom Ohr ausgelöste Reflexe und Irradiationserscheinungen.**

G. Sch., 8 Jahre alt, erkrankte am 16. IV. 1911 an einer linkseitigen eitrigen Mittelohrentzündung, eine Woche später auch rechts. Am nächsten Tage nach Beginn der rechtseitigen Erkrankung traten an beiden Vorderfüßen kribbelnde und stechende Schmerzen auf, die dem Knaben das Gehen unmöglich machten, einen Tag später erstreckten sich die Schmerzen bis zum Knie, ergriffen am dritten Tage auch diese und breiteten sich am vierten über beide Oberschenkel aus. Das Kind hatte bei jedem Versuche, die Füße (auch liegend) zu bewegen, heftige Schmerzen. Nach einer Woche waren die Erscheinungen geschwunden, die Ohrenentzündung war bereits einige Tage vorher zurückgegangen. Am 4. V. zeigte sich beim Gehen keine Störungen. Die Schwester dieses Knaben, J. Sch., 13 Jahre alt, wurde am 8. Mai von Tympanitis pur. ac. am linken Ohr befallen. 5 Tage später trat eine bedeutende Otitis externa hinzu; am nächsten Tag zeigten sich nachmittags heftige Nackenschmerzen bei Drehbewegungen des Kopfes, ferner beim Heben beider Arme Prickeln und Ameisenlaufen an der Schulter bis in die Finger. Beim Senken der Arme verschwanden diese Armerscheinungen. Im Verlaufe der nächsten Tage konnten diese nicht mehr hervorgerufen werden, die Nackenschmerzen besserten sich, waren jedoch am 22. IV. noch deutlich vorhanden; der Nacken zeigte dabei eine Steife. Einige Tage später waren die genannten Erscheinungen geschwunden.

Betreffs beider Fälle wäre noch zu erwähnen, daß die an der Klinik Ortner von Herrn Assistenten Dr. Biach vorgenommene Untersuchung keinerlei pathologischen Befund von seiten des Nervensystems ergab; dagegen wies die Harnuntersuchung, die auf Veranlassung meines Sohnes Ernst Urbantschitsch angestellt wurde, beim Knaben eine reichliche Menge Uroxanthins nach.

Diese beiden Fälle reihen sich meinen Beobachtungen über die vom Ohr ausgelösten Reflex- und Irradiationserscheinungen an, die sich auf Paresen der Extremitäten, auf Sprech- und Schriftstörungen und auf Schmerz- und Prickelempfindungen, besonders an den Extremitäten, beziehen.[1]) Wie ich in meinen früheren Mitteilungen über diesen Gegenstand angeführt habe, ist eine solche Beeinflussung manchmal direkt nachweisbar, so unter anderem an einem meiner

---

[1]) Deutsche Zeitschr. f. Nervenheilk., 1904, Bd. 26; Monatsschr. f. Ohrenheilk., 1909, Nr. 7.

Generated on 2019-10-24 12:25 GMT / http://hdl.handle.net/2027/uc1.b3252759
Public Domain in the United States, Google-digitized / http://www.hathitrust.org/access_use#pd-us-google
Digitized by Google
Original from UNIVERSITY OF CALIFORNIA

Fälle, wo heftige Schulterschmerzen, Schwäche der linken Extremitäten und Stottern zu wiederholtenmalen unmittelbar nach Entfernung von Eiterkrusten an der Labyrinthwand der linken Paukenhöhle beseitigt erschienen und nach Ausheilung der eitrigen Sekretion nicht mehr auftraten. Ich erinnere ferner an meine Fälle von Paralyse der unteren Extremitäten im Momente des Einführens eines Katheters in die Tubenmündung und bei Tamponade des Mittelohres, ferner auf die Beobachtung des günstigen Einflusses von Bougierungen des Tubenkanals auf solche Reflexerscheinungen. Wie meine Beobachtungen ergaben, können die an den beiden vorgestellten Kindern aufgetretenen Erscheinungen sowohl durch eitrige Ohrerkrankungen als auch durch katarrhalische Mittelohraffektionen hervorgerufen werden.

II. V. Urbantschitsch stellt ferner einen Fall von **akustisch auslösbarer Sprachstörung** vor, über welche Beobachtungen er in Pflügers Archiv (1911, Bd. 137) berichtet hat. Bei dem vorgestellten jungen Manne tritt bei Einwirkung hoher Töne während des Lautlesens regelmäßig Stottern auf; tiefe Töne bewirken keine merkliche Sprachstörung, doch fühlt der Vorgestellte auch bei diesen, nur bedeutend schwächer wie bei hohen Tönen, eine Schwere und eine krampfartige Erscheinung in der Zunge.

III. B. Gomperz: **Über den Tubenabschluß nach der Radikaloperation.**

Gomperz zeigt unter Vorführung eines einschlägigen Falles die Verwendbarkeit der Trichloressigsäureätzungen zur Erreichung des Tubenverschlusses nach Radikaloperation. Die 26jährige Pat., Tochter eines Alkoholikers, und mit einer Insuffizienz der Mitralis behaftet, wurde von Gomperz vor 15 Jahren adenotomiert, später mußten ihr mächtige polypöse Hypertrophien der unteren Muscheln entfernt werden. Am 4. II. 1904 wurde sie wegen Cholesteatom des Mittelohrs von Gomperz nach Stacke radikal operiert. Am 21. III. war die Wundhöhle vollständig übernarbt. Vom Trommelfell wär vorn eine $^1/_2$ *mm*, unten und hinten bis 1 *mm* breite Randpartie stehen geblieben, in deren Bereich an der inneren Paukenwand die Mucosa als solche erhalten geblieben und das Ostium tympanicum tubae zu sehen war. In den folgenden Jahren kam es bei den häufigen Schnupfenattacken, denen die Pat. unterworfen war, öfters zu Rezidiven der Eiterung, gegen die Gomperz stets mit raschem Erfolg Trichloressigsäureätzungen in Anwendung brachte. Vor zirka 3 Jahren fiel als Effekt dieser in längeren Intervallen vorgenommenen Ätzungen auf, daß der große Trommelfelldefekt sich zu verkleinern begann, und jetzt nahm Gomperz solche Ätzungen vor, so oft die Pat. zur Kontrolle kam, 2—4mal im Jahre. Dadurch wurde unter steter Verkleinerung der Lücke die Bildung einer Membran erzielt, welche über das Ostium tympanicum hinzieht und im Niveau des Ostium cochleare der inneren Paukenwand adhärent ist. Auch in die Fensternischen zieht diese Membran, nur in der Mitte besteht noch eine scharfrandige, kreisrunde Lücke von höchstens $^2/_3$ *mm* Durchmesser, die zweifellos nur deshalb noch nicht geschlossen ist, weil die Pat. seit längerer Zeit ein trockenes Ohr hat und deshalb keinen Anlaß findet, zur Ordination zu kommen. Das Gehör ist auf diesem Ohr $^8/_{120}$, nach dem Politzerschen Verfahren $^{12}/_{120}$, akzentuierte Flüstersprache 8 *m*.

Daß die Ätzungen mit Trichloressigsäure bei den von der Tube herkommenden Rezidiven nach der Radikaloperation erfolgreich sind, hat übrigens auch Habermann hervorgehoben. (Sitzung der Deutschen Otologischen Gesellschaft, 1910.)

Digitized by Google
Original from UNIVERSITY OF CALIFORNIA
Generated on 2019-10-24 12:25 GMT / http://hdl.handle.net/2027/uc1.b3252759
Public Domain in the United States, Google-digitized / http://www.hathitrust.org/access_use#pd-us-google

Diskussion.

O. Mayer hat vor zirka $1^1/_2$ Jahren zufällig dieselbe Pat. in der Privatordination gesehen. Sie hatte damals eine Perforation einer Membran, die sich über das Promontorium und die Tubenöffnung gespannt hatte und eine Größe von zirka $^1/_2$ *cm* besaß. Die Schleimhaut der Tubenmündung war etwas gerötet und mit schleimig-eitrigem Sekret bedeckt. Auch Mayer hat damals mit Trichloressigsäure geätzt, ohne zu wissen, daß auch Gomperz schon früher diese Therapie angewandt hatte.

IV. G. Bondy bespricht unter Demonstration eines einschlägigen Falles **die Indikationen und Kontraindikationen der Methode der primären Naht und tamponlosen Nachbehandlung nach Operation der akuten Mastoiditis.** (Erscheint ausführlich in den Verhandlungen des Deutschen Otologentages in Frankfurt a. M., 1911.)

Diskussion.

B. Gomperz: Das frühe Weglassen der Tamponade bei günstig verlaufenden Fällen von operierter akuter Mastoiditis ist nicht neu. War man in der Lage, den Krankheitsherd vollständig auszuräumen, so vernähte man schon längst die Hautperiostwunde oben und unten bis an den in der Knochenhöhle steckenden Tampon, den man wegließ, wenn die Eiterung aus der Pauke sistiert hatte und die Wundhöhle sich bis in die Tiefe tadellos erwies. Gomperz möchte daher den Befund im Gehörgang und in der Wundhöhle die größte Wichtigkeit beimessen, wenn es sich um die Entscheidung handelt, ob die Tamponade weggelassen werden soll oder nicht.

Bondy bestreitet entschieden, daß die Tatsache, daß das Trommelfell trocken ist, ein Kriterium dafür bieten kann, daß der Zeitpunkt für das Weglassen der Tamponade gegeben ist, und betont, daß sämtliche Fälle mit Streptococcus pyogenes beim ersten Verbandwechsel trocken waren (was zwar nicht sein muß, aber tatsächlich der Fall war). Daß das trockene Trommelfell das Kriterium nicht bieten kann, zeigen folgende drei Beobachtungen, in denen allen der Gehörgang bereits beim ersten Verbandwechsel trocken und die Trommelfellücke geschlossen war. Behandlung ohne Tamponade. Nach etwa 3 Wochen war die retroauriculäre Wunde geschlossen; wenige Tage später kam es nicht nur zu neuerlicher Eiterung aus dem unteren Wundwinkel, sondern auch zu einer Reinfektion der Paukenhöhle. In zwei dieser Fälle fand sich Streptococcus mucosus, im dritten Diplococcus, in keinem also Streptococcus pyogenes. Was den Einwand betrifft, daß die Methode nicht neu ist, so weiß Bondy sehr wohl, daß ähnliches von Piffl u. a. angegeben wurde, doch ging Bondy im Hinblick darauf, daß er die Sache ausführlich in Frankfurt vortragen wird, nicht näher darauf ein. Neu an der Sache ist die Auswahl der Fälle nach dem bakteriologischen Befund.

E. Ruttin möchte Gomperz daran erinnern, daß gerade bei den Mucosusfällen das Ohr meistens schon vor der Operation trocken ist. Auch den Vorgang, oben und unten zu schließen und in der Mitte eine Öffnung zu lassen, möchte er nicht sehr empfehlen. Besonders von der Mastoidoperation ist es bekannt, daß sich unten sehr leicht eine Tasche bildet, die dann zu einem Senkungsabsceß führen kann, und es empfiehlt sich daher immer, den tiefsten Punkt zur Drainage offen zu halten.

Gomperz: Wenn keine Infiltration der Weichteile vorhanden ist und die Spitze des Warzenfortsatzes unberührt blieb, kann man ruhig auch den unteren Wundwinkel vernähen.

Generated on 2019-10-24 12:25 GMT / http://hdl.handle.net/2027/uc1.b3252759
Public Domain in the United States, Google-digitized / http://www.hathitrust.org/access_use#pd-us-google
Digitized by Google
Original from UNIVERSITY OF CALIFORNIA

V. Ernst Urbantschitsch: **Über neurasthenisch-paretische Zustände auf toxischer Grundlage.**

Bei der 27jährigen Pat. B. H. mußte am 5. III. 1911 wegen akuter Mastoiditis die Aufmeißelung des Warzenfortsatzes vorgenommen werden. Am 18. III. führte ich wegen Sinusthrombose die Sinusoperation und Jugularisunterbindung aus. Der Wundverlauf ging sehr gut. Nur hatte Pat. öfter starke Kopfschmerzen. Als Pat. wieder aufstehen durfte, klagte sie über Schmerzen in der Kreuzgegend und in beiden unteren Extremitäten. Dieselben wurden zunächst auf eine gewisse Muskelschwäche durch das längere Liegen zurückgeführt. Als die Schmerzen aber nicht verschwanden und sich schließlich nur auf die linke untere Extremität konzentrierten, so daß Pat. nur langsam gehen konnte, dachte ich an neurasthenisch-paretische Zustände auf toxischer Grundlage. Die Harnuntersuchung auf Uroxanthin (Indikan) ergab tatsächlich bedeutende Vermehrung desselben.

Ich habe nämlich die Beobachtung gemacht, daß bei den sogenannten „Reflexparesen" otogenen Ursprungs häufig eine bedeutende Zunahme von Indikan im Harn auftritt. Diese Tatsache dürfte dafür sprechen, daß diese Zustände mitunter als toxisch-neurasthenische aufzufassen sind. Ich habe schon in einem analogen, in dieser Gesellschaft (Junisitzung 1909) demonstrierten Fall darauf hingewiesen. Dieser sowie der von meinem Vater demonstrierte Fall sind eine neuerliche Bestätigung meiner Ansicht.

VI. Ernst Urbantschitsch: **Über reziprokes Verhalten der kalorischen und Drehreaktion mit Umkehr der Erscheinungen.**

Der 17jährige Pat. J. J. war von seinem ersten bis dritten Jahre blind. Seit dem sechsten Lebensjahre besteht Otorrhöe beiderseits, zuerst rechts, dann links. Rechts war die Eiterung konstant, links sistierte sie mitunter für kurze Zeit. Ich nahm am 7. XII. 1910 rechterseits die Radikaloperation und gleichzeitig wegen Sinusthrombose die Sinusoperation und Jugularisunterbindung vor. Links führte ich am 27. I. 1911 die Radikaloperation aus und fand bei der Operation einen perisinuösen Abscеß mit Sinusphlebitis. In Anbetracht der rechtseitigen Jugularisoperation nahm ich vorläufig von einem analogen Eingriff linkerseits Abstand und hatte späterhin auch keine Veranlassung, diesen nachzuholen.

Das Interessante des Falles liegt aber an dem funktionellen Verhalten des Vestibularapparates (bei beiderseits vorhandenem, wenn auch herabgesetztem Gehör). Vor der Operation bestand nämlich eine — wenn auch schwache — Drehreaktion (3—4 Schläge nach 10 Umdrehungen), beiderseits ungefähr gleich. Hingegen fehlte die kalorische Reaktion gänzlich; auch nach Spülung mit 4 *l* kaltem Wasser trat weder rechts noch links eine kalorische Reaktion auf. Im Verlaufe der Nachbehandlung kehrte die kalorische Reaktion rechts in der Weise zurück, daß nach zirka 2 Minuten Spülung schwacher Nystagmus zu beobachten war, der bei längerer Spülung (5 Minuten) aber wieder verschwand. Gegenwärtig ist beiderseits (links lebhafter als rechts) deutliche kalorische Reaktion auszulösen.

Daß das Verhalten der kalorischen Reaktion in diesem Falle auf eine Behinderung der Fortpflanzung der Kälte durch Granulationsgewebe oder Schwellungszustände zurückzuführen wäre, trifft nicht zu, da wohl rechts vor der Operation ein Polyp war, doch nur im Antrum, links hingegen keine Granulationen gegen das Labyrinth bestanden hatten. Vielmehr ist gegen das La-

Generated on 2019-10-24 12:25 GMT / http://hdl.handle.net/2027/uc1.b3252759
Public Domain in the United States, Google-digitized / http://www.hathitrust.org/access_use#pd-us-google
Digitized by Google
Original from UNIVERSITY OF CALIFORNIA

byrinth jetzt nach der Operation ein stärkerer Weichteilpolster als früher vorhanden.

Der Nachnystagmus nach Rechts- wie Linksdrehung in aufrechtes Kopfhaltung fehlt hingegen derzeit gänzlich; während der Drehung ist Nystagmus zu beobachten.

In diesem Falle besteht also die merkwürdige Erscheinung, daß vor der Operation keine kalorische Reaktion, doch schwacher Dreh-Nachnystagmus auszulösen war, während nach der Operation derzeit wohl kalorische Reaktion, doch kein Dreh-Nachnystagmus (bei aufrecht gehaltenem Kopfe) besteht.

Diskussion.

Fröschels hat einen ähnlichen Fall in den Annales des maladies de l'oreille gefunden. Es handelte sich um einen Fall von chronischer Eiterung nach Trauma. Es bestand weder kalorischer noch Drehnystagmus. Nach der Operation trat kalorischer Nystagmus auf, kein Drehnystagmus bei aufrecht gehaltenem, wohl aber bei geneigtem Kopfe. Der Autor deutete dieses Phänomen als Ausdruck einer isolierten Schädigung des horizontalen Bogenganges.

E. Urbantschitsch: Auch in dem von mir demonstriertem Falle besteht nach Drehung bei vorgeneigtem Kopfe Nachnystagmus. Ich will übrigens die Eigentümlichkeiten der Vestibularreaktion bei diesem Pat. noch genauer studieren und werde allenfalls darüber noch berichten.

VII. O. Beck: **Zwei Fälle von einseitiger Ertaubung nach Salvarsan.**

Ich erlaube mir heute zwei Luesfälle zu demonstrieren, die wegen sekundärer Syphilis an der Klinik Finger intravenös injiziert wurden. Bei beiden stellten sich mehrere Wochen post injectionem Ohrbeschwerden ein, bei beiden ergab die Untersuchung einseitige komplette Ertaubung. Ich stelle diese beiden Kranken deshalb vor, weil bei dem einen nach Einsetzen der Ohraffektion zwei weitere intravenöse Injektionen vorgenommen wurden. Nach der ersten Injektion ging die früher bestandene Ausschaltung des Vestibularapparates zurück, ebenso die Facialisparese, die Taubheit besteht auch nach der zweiten Injektion weiter. Der zweite Pat. wurde mit Hg behandelt. Der Zustand hat sich bis heute nicht geändert.

Fall I. Ende Januar 1911 erstes Exanthem. Ohrbefund beiderseits normal. 1. II. 0·6 E.-H. intramuskulär. Eine am 15. III. und 28. III. angestellte serologische Untersuchung ergibt negativen Wassermann. Seit dem Monate März bemerkt der Kranke eine Abnahme des Hörvermögens. Am 20. IV. ergab die Untersuchung links normalen Befund, rechts nervöse Schwerhörigkeit mit einem Gehör von 1 *m* Cv.-Spr., 10 *cm* Fl.-Spr.

Am 5. V. setzten die Symptome einer akuten Labyrinthausschaltung rechts ein, also gänzliche Unerregbarkeit des rechten Vestibularapparates und komplette Taubheit. Wassermann negativ. Am 10. V. Status idem bezüglich Cochlear- und Vestibularapparat. Facialisparese.

12. V. E.-H. 0·4 *g* intravenös. Komplement negativ.

6 Tage später war der Facialis wesentlich gebessert, der Vestibularapparat sehr schwach, aber sicher erregbar. Taubheit besteht weiter. Deshalb entschlossen wir uns zu einer neuerlichen Injektion.

27. V. E.-H. 0·4 *g* intravenös.

Bis heute keine Änderung des Zustandes. Die Serumreaktion ergibt konstant negativen Ausfall.

Digitized by Google
Original from UNIVERSITY OF CALIFORNIA
Generated on 2019-10-24 12:25 GMT / http://hdl.handle.net/2027/uc1.b3252759
Public Domain in the United States, Google-digitized / http://www.hathitrust.org/access_use#pd-us-google

Fall II. A. K. wurde am 16. I. wegen eines ersten Exanthems auf die Klinik Finger aufgenommen.

23. I. E.-H. 0·4 *g* intravenös. Ohrbefund normal.

4. II. E.-H. 0·4 *g* intravenös.

Seit Mitte März bemerkt Pat. eine Abnahme seines Hörvermögens. Als ich den Kranken am 3. IV. untersuchte, fand ich bei beiderseits reagierenden Vestibularapparaten rechts totale Taubheit, links nervöse Schwerhörigkeit von 1 *m* Cv.-Spr. Wassermann negativ.

24. IV. Wassermann negativ. Der Harn enthält Arsen. Trotz des negativen Ausfalls der Serumreaktion wurde eine Schmierkur eingeleitet (31 Einreibungen).

Am Ohrbefund hat sich nichts geändert.

Diskussion.

O. Mayer hat solche Symptome bei zwei Fällen von Lues, die nicht mit Salvarsan behandelt worden waren, gesehen: darunter einen in seiner Privatordination beobachtet, bei dem innerhalb 3 Monaten vollkommene Ertaubung auf einem Ohre eintrat.

Beck erwidert, daß unter allen 800 von ihm bisher gesehenen Fällen nur ein einziger war, bei dem nach 3 Monaten post infectionem komplette Taubheit auftrat, ohne daß Salvarsan injiziert wurde. Beck hat nie daran gezweifelt, daß auch rezente Lues, wenn auch selten, komplette Taubheit erzeugen kann und hat auch einen solchen Fall hier vorgestellt. Der springende Punkt liegt aber darin, wie oft solche Fälle bei nicht mit Salvarsan und bei mit Salvarsan behandelter Lues zu finden sind.

Mayer hat noch einen Fall in seiner Privatordination gesehen, bei dem sich beiderseitige typische nervöse Schwerhörigkeit innerhalb 2 Monaten nach der Infektion ausgebildet hatte. Der Mann hatte vorher normal gehört. Mayer gibt zu, daß jetzt eine Häufung der Fälle zu konstatieren ist, aber es bleibt die Frage, was Lues und was Salvarsanschädigung ist. Das einzige, was gegen die Entstehung auf Basis der Lues in den Beckschen Fällen spricht, ist der konstant negative Wassermann.

Beck hat niemals dezidiert erklärt, daß es sich in den vorgestellten und in den anderen Fällen um eine Salvarsanschädigung, das heißt eine Arsenintoxikation handelt. Er hat nur festgestellt, daß seit der Einführung des Salvarsans Taubheit respektive nervöse Schwerhörigkeit und Vestibularerkrankungen häufiger gesehen werden als bei der Hg-Behandlung. Darüber zu debattieren, ob es sich um eine reine Salvarsanschädigung handelt oder um eine durch Salvarsan atypische Lues ist deshalb ganz fruchtlos, weil diese Frage derzeit nicht zu entscheiden. Und aus diesem Grunde begnügt sich Beck, diese Fälle als Faktum hinzustellen. Jedenfalls sieht man jetzt nach Einführung der Salvarsanbehandlung mehr nervöse Affektionen als früher.

VIII. E. Ruttin: **Ein weiterer Fall von Kompensation des Drehnystagmus.**

Die 37jährige Pat. leidet seit Kindheit an chronischer Eiterung rechts; seit längerer Zeit Erbrechen, Schwindel und Kopfschmerz. Angeblich wurden ihr zweimal Polypen extrahiert. Bei der Aufnahme auf die Klinik (12. Mai 1911) fand Ruttin chronische rechtseitige Eiterung, in der Tiefe einen oberflächlich nekrotischen Polypen. Die Pat. ist rechts total taub, kalorisch unerregbar, zeigt dagegen bei Rechts- und Linksdrehung einen Nachnystagmus von nahezu

Digitized by Google
Original from UNIVERSITY OF CALIFORNIA
Generated on 2019-10-24 12:25 GMT / http://hdl.handle.net/2027/uc1.b3252759
Public Domain in the United States, Google-digitized / http://www.hathitrust.org/access_use#pd-us-google

gleicher Dauer (14—17'). Ruttin machte aus diesem Grunde die Diagnose auf wahrscheinlich schon lange Zeit bestehende Ausschaltung des Labyrinthes und vermutete auch als Ausdruck dieser langen Dauer der Erkrankung Veränderung an der Labyrinthwand zu finden. Bei der Operation (Dr. Rauch) fand man tatsächlich das Promontorium flach, die Labyrinthfenster waren nicht auffindbar. Der Fall reiht sich den früher vorgestellten an und zeigt wieder, daß die Kompensation des Drehnystagmus verspricht, ein Mittel zu werden, die vollständige lange Ausschaltung eines Labyrinthes zu diagnostizieren.

IX. E. Ruttin: **Schläfelappentumor mit Symptomen einer Erkrankung in der linken hinteren Kleinhirnbrückenwinkelgegend.**

Der Pat. wurde vor 3 Monaten wegen Verdachtes auf Hirntumor auf die Klinik geschickt und von Ruttin und Beck untersucht, die damals nur eine linkseitige leichte Affektion im Bereiche des Acusticus feststellten. (Konversationssprache 5 *m*, Kopfknochenleitung verkürzt, C^1 stark verkürzt, C^1 fast normal gehört); normales Verhalten des Vestibularapparates, abgesehen von einem geringen, nach beiden Seiten gerichteten Nystagmus. Otologischerseits fand sich kein Anhaltspunkt für einen Hirntumor. Vor kurzer Zeit untersuchte Ruttin den Pat. wieder und fand nunmehr einen großen, horizontal rotatorischen Nystagmus nach rechts und vertikalen Nystagmus nach abwärts. Pat. war links für Sprache und Stimmgabel total taub. Bei der doppelseitigen Spülung deutlich viel geringere Erregbarkeit der linken Seite nachweisbar, Nachsystagmus bei Rechtsdrehung 35 Sekunden, bei Linksdrehung 45 Sekunden. Sowohl das spontane Vorbeizeigen als das Vorbeizeigen nach Spülung und Drehung waren typisch. Da auch die Neurologen nur Symptome fanden, die auf die hintere Schädelgrube hinwiesen, und auch die otologische Untersuchung auf eine gleich lokalisierte Erkrankung hindeutete, stellte Ruttin demgemäß die Diagnose auf Tumor in der linken, hinteren Schädelgrube. Kurze Zeit danach starb Pat. Die Sektion ergab einen großen Tumor im linken Schläfelappen. Ruttin muß es als besonders interessant bezeichnen, daß ein Tumor der mittleren Schädelgrube so exquisit auf einseitige Erkrankung der hinteren Schädelgrube hindeutende Symptome ausgelöst hat.

X. Ernst Urbantschitsch: **Bilateraler oder median gelegener Acusticustumor mit hochgradiger Übererregbarkeit beider Vestibularapparate.**

Der 65jährige Pat. A. S. ist angeblich seit mehr als 25 Jahren nervenkrank und fast ebenso lang schwerhörig. Seit längerer Zeit besteht Schwindel, der seit ungefähr 10. Mai 1911 in bedeutender Zunahme begriffen ist. Es besteht Stauungspapille (Augenklinik Hofrat Fuchs).

Ohrenbefund: Trommelfell normal. LautesteStimme wird beiderseits nur ad concham gehört. Kein spontaner Nystagmus. Kalorische Reaktion des Vestibularapparates: rechts tritt nach 35", links nach 20" Spülung mit kaltem Wasser ein enorm starker Nystagmus auf, der nach Beendigung der Spülung (sofort nach Auftreten der ersten Nystagmusschläge) noch fortwährend zunimmt und minutenlang dauert. So besteht trotz einer einige Minuten nach beendigter Rechtsspülung angeschlossenen Linksspülung mit kaltem Wasser noch durch 100 Sekunden lebhafter Nystagmus nach links (also noch vom rechten Ohr aus!), dann tritt durch etwa 5 Sekunden ein Ruhezustand ein, hierauf beginnt der Nystagmus nach rechts, der — trotz sofortiger Sistierung der Spülung — fortwährend noch minutenlang an Intensität zunimmt („Nystagmusklonus"). Während dieser Zeit ist Pat. vollständig geistesabwesend, sitzt hierbei ganz

Digitized by Google
Original from UNIVERSITY OF CALIFORNIA
Generated on 2019-10-24 12:25 GMT / http://hdl.handle.net/2027/uc1.b3252759
Public Domain in the United States, Google-digitized / http://www.hathitrust.org/access_use#pd-us-google

ruhig auf dem Stuhle, fragt aber, nachdem er wieder zu Bewußtsein kommt, was eigentlich mit ihm geschehen sei, wo er sich befinde etc. Bei doppelseitiger Spülung (nach Ruttin) tritt nach 5' 20" Spülung mit kaltem Wasser (jedem Ohr wird, mit dem Meßgefäß bestimmt, genau 700 cm^3 Wasser zugeführt) eine Spur Nyst. ↻ r auf, gleichzeitig mit etwas Schwindel. Auch bei Drehung nach rechts wie links (auf dem Drehstuhl) entsteht schon nach zwei äußerst langsamen Umdrehungen (zirka 5" für eine Umdrehung!) lebhafte Reaktion (Nystagmus während der Umdrehung, kontralateraler Nachnystagmus und Schwindel). Auf die galvanische Prüfung wurde infolge der hochgradigen Alteration des Pat. nach solchen Untersuchungen (Pat. brauchte stets $^1/_4$ bis $^1/_2$ Stunde znr Erholung) vorläufig verzichtet.

Der allgemeine Nervenzustand des Pat., kombiniert mit der Erkrankung beider Acustici, und zwar hochgradige Untererregbarkeit des Cochlearteiles mit ungewöhnlicher Übererregbarkeit des Vestibularnervens, und Stauungspapille spricht mit Sicherheit für einen Cerebellartumor. Da beide Gehörorgane ganz gleich ergriffen sind, wäre nur an einen beiderseitigen oder einen medianen Acusticustumor mit bilateral peripher annähernd gleicher Ausdehnung zu denken. Eine überaus seltene, bisher noch nicht beobachtete Erscheinung besteht darin, daß sich trotz der immensen Übererregbarkeit jedes einzelnen Organs, bei gleichen Reizungen beide Vestibularapparate das Gleichgewicht halten.

XI. E. Fröschels berichtet über **Versuche,** welche darauf loszielen, **den Nerven zu finden, welcher das Kitzelsymptom bei der Otosklerose verursacht.** Es kämen der Vagus und der Trigeminus in Betracht.

V. Urbantschitsch hat seinerzeit die Herabsetzung der Sensibilität des Gehörganges bei der chronischen Mittelohreiterung beschrieben und den Trigeminus als den geschädigten Nerven bezeichnet. Demnach lag es nahe, an ihn auch bei der Otosklerose zu denken. Da mir aber wiederholt Fälle vorkamen, welche bei Reizung des Gehörganges des besseren Ohres husteten, während das schlechtere Ohr nicht zu dieser Reaktion führte, konnte ich den Vagus nicht von vornherein ausschalten. Zu berücksichtigen war ferner noch, daß der Vagus mit einem sehr starken Ast in den Gehörgang eindringt. Deshalb wollte ich die Frage experimentell lösen. Bei Hunden, Katzen und Affen ist der Kitzelreflex im Gehörgang stärker ausgeprägt und ich habe deshalb im vorigen Jahre den Vorschlag gemacht, die Kitzelprobe auch in die Tierpathologie einzuführen, da ich hoffte, man werde auf diese Weise vielleicht Schwerhörigkeit konstatieren und wertvolles anatomisches Material liefern können. Die Herren Professoren Kreidl und Karplus hatten die Güte, bei Katzen die einseitige intrakranielle Trigeminusexstirpation zu versuchen, was aber nicht gelang. Hingegen gelang die totale Ausreihung des obersten Bogenteiles: das Tier hatte sofort nach dem Erwachen beiderseits normalen Kitzelreflex. Danach schien der Bogen die Kitzelempfindung nicht oder nur zum kleinsten Teil zu leiten. Auf Rat des Herrn Prof. Kreidl suchte ich dann nach Leisten mit Exstirpation des Ganglion Gasseri und ich fand zwei (durch die Liebenswürdigkeit der Herren Doz. A. Fuchs und Doz. Bárány), die sich genau so verhielten wie einseitige Otosklerose. Ein neuerdings im Institute des Herrn Hofrates Exner intrakraniell trigeminusoperierter Affe verhält sich ebenso. Es ist auffallend, daß Leute mit Trigeminusneuralgie nie über Ohrenschmerzen klagen. Herr Dr. Bondy und ich gedenken, bei diesem Affen

Digitized by Google
Original from UNIVERSITY OF CALIFORNIA
Generated on 2019-10-24 12:26 GMT / http://hdl.handle.net/2027/uc1.b3252759
Public Domain in the United States, Google-digitized / http://www.hathitrust.org/access_use#pd-us-google

die näheren Verhältnisse des Trigeminus im Mittelohr, Trommelfell und Gehörgang histologisch zu überprüfen.

Es geht aus den bisherigen Versuchen hervor, daß der Trigeminus bei der Otosklerose versagt und daß die oben erwähnte Ansicht Urbantschitsch' die richtige ist.

Bücherbesprechungen.

Handbuch der speziellen Chirurgie des Ohres und der oberen Luftwege. Herausgegeben von Dr. L. Katz, Prof. Dr. Preysing und Dr. F. Blumenfeld. Verlag von Kurt Kabitzsch (A. Stubers Verlag). Würzburg 1911.

Das im Erscheinen begriffene Handbuch, von dem in der jüngsten Zeit die 1. bis 2. Lieferung erschienen ist, bezweckt, die neuesten Forschungen auf dem Gebiete der Oto-Rhino-Laryngologie der praktischen Verwendung zur Verfügung zu stellen. Die Chirurgie des Ohres, der Nase und des Halses haben in der letzten Zeit so außerordentliche Fortschritte gemacht, es haben sich so viele Methoden ausgebildet, daß die Herausgeber mit vollem Recht den Zeitpunkt für gegeben hielten, dieselben in einem Sammelwerk zu vereinigen, „zu einer Darstellung, die alles das umfassen soll, was für den Spezialisten von praktischem Interesse auf operativem Wege ist." Da das Werk dem praktischen Gebrauch gewidmet ist, haben die Herausgeber von einer genauen Literaturbearbeitung abgesehen und verlegten den Schwerpunkt auf folgende Punkte: „Praktischen Bedürfnissen dienende Darstellung der Operationsgebiete (topographische Anatomie); klare Schilderung der verschiedenen gebräuchlichen und bewährten Methoden; objektives Abwägen der einen derselben gegen die andere; ein klares Bild des operativen Vorgehens, je nach Lage der Fälle, straffe Indikationsstellung, Berücksichtigung der Instrumentenlehre nach Bedarf: kritische Würdigung der operativen Dauererfolge und Schilderung der Nachbehandlung."

Das ganze Werk wird 4 Bände umfassen, von denen der erste in zwei Hälften geteilt ist. Die 1. Hälfte des I. Bandes wird: 1. die topographische Anatomie, 2. die Grundzüge der Anästhesie, 3. die Stauungstherapie und 4. die Begutachtung Operierter enthalten; die 2. Hälfte: 1. die phlegmonösen Entzündungen der oberen Luftwege, 2. die allgemeine und spezifische Behandlung der septischen Erkrankungen, 3. die mechanisch-unblutige Behandlung der oberen Luftwege, 4. die kosmetischen Operationen und 5. die Röntgendiagnostik in der Oto-Rhino-Laryngologie. Band II wird enthalten: 1. Die Chirurgie des Ohres und 2. intrabuccale und intrapharyngeale Chirurgie des Mundes und des Nasen-Rachens; Band III: 1. Chirurgie der äußeren Nase, 2. intranasale Chirurgie, 3. Chirurgie der Nebenhöhlen inklusive Chirurgie der endokraniellen Komplikationen, 4. orbitale Komplikationen und 5. Chirurgie des Oberkiefers: Band IV: 2. intralaryngeale Chirurgie, 2. extralaryngeale Operationen, 3. Tracheotomie, 4. Exenteration des Larynx inklusive Pharyngotomie, Chirurgie des Oesophagus, der Schilddrüse und der Mandibula, 5. Tracheo-Bronchoskopie, und 6. Oesophagoskopie.

Den Reigen eröffnet, wie erwähnt, die topographische Anatomie, die nach Regionen dargestellt wird; die Anatomie des Kopfes erstreckt sich auf die ersten zwei Lieferungen (Doppelheft) und wird von Dr. J. Sobotta, Professor

Digitized by Google
Original from UNIVERSITY OF CALIFORNIA
Generated on 2019-10-24 12:26 GMT / http://hdl.handle.net/2027/uc1.b3252759
Public Domain in the United States, Google-digitized / http://www.hathitrust.org/access_use#pd-us-google

der Anatomie in Würzburg erörtert. Die Schilderung zeichnet sich durch eine außerordentlich klare, präzise Form aus und kann als vollkommen erschöpfend bezeichnet werden. Rechnet man die zahlreichen bildlichen Darstellungen hinzu, die an Feinheit und Schönheit wohl kaum übertroffen werden können, so läßt sich mit voller Überzeugung behaupten, daß das Gebotene das Beste ist, was auf diesem Gebiete bisher geboten wurde. Von der Reichhaltigkeit der Illustrationen mag man sich einen Begriff machen, daß in den ersten 5 Lieferungen allein auf 128 Groß-Quartseiten Text 144 Tafeln (meist färbige) kommen! — In der 3. bis 5. Lieferung behandelt Prof. Onodi, Direktor der rhinolaryngologischen Klinik in Budapest, die topographische Anatomie der Nasenhöhle und ihrer Nebenhöhlen in klarer, übersichtlicher Schilderung mit gleich vorzüglichen Illustrationen. Den Schluß des anatomischen Teiles wird die topographische Anatomie des Gehörorganes bilden, die Prof. Dr. Stenger (Königsberg) im 5. Hefte beginnt.

Um die Anschaffung zu erleichtern, ist lieferungsweises Erscheinen vorgesehen; der Preis einer Lieferung schwankt, dem Umfang und der Zahl der Tafel entsprechend, zwischen 4—6 Mark pro Heft. Die bisher erschienenen 5 Lieferungen kosten 24 Mark, ein Preis, der vielleicht im ersten Augenblicke hoch erscheinen mag, der aber bei Berücksichtigung des Gebotenen als ein relativ mäßiger zu bezeichnen ist.

Es ist hervorzuheben, daß nach der ganzen Darstellungsweise das Werk nicht allein das Interesse des Spezialisten, sondern auch jedes mit allgemeiner Chirurgie beschäftigten Arztes in Anspruch nehmen muß, und daß die Abgabe des Werkes so eingerichtet ist, daß dieses nicht komplett genommen werden muß, sondern bloß Band I mit Band II oder III oder IV.

Wir zweifeln nicht, daß das Werk, das mit Ende 1911 komplett vorliegen soll, die verdiente, weitgehende Verbreitung finden wird.

E. Urbantschitsch.

Vierzig Jahre des Deutschen Hospitals und Dispensary in der Stadt New-York.

Eine Jubiläumsschrift, in der die schweren Kämpfe geschildert werden, die mit der Entwicklung einer Humanitätsanstalt aus bescheidenen Anfängen bis zu ihrer zweckdienlichen, mustergültigen Ausgestaltung verbunden sind. Zahlreiche Bilder über die Gebäude sowie der Personen, die sich um die Anstalt Verdienste erworben haben, sind eingefügt. Besonders zu erwähnen ist die Tuberkulosestation und die damit verbundene städtische Organisation zur Bekämpfung dieser Krankheit.

Aus dem gleichen Anlasse ging eine Festschrift zur vierzigjährigen Stiftungsfeier des Deutschen Hospitals hervor. Der stattliche Band enthält fünf Arbeiten aus dem Gebiete der Laryngo-Otologie. Dr. J. W. Gleitsmann bringt einen Artikel „Über Pharynxstimme", in dem er kurz die aus der Literatur bekannten klassischen Fälle dieses Phänomens bei Occlusion des Larynx und bei Laryngektomie resümiert, wobei er die physiologischen Unterschiede der Zustände und ihres Mechanismus klar auseinanderhält.

Die Ausführungen von Dr. John Horn haben das Thema „Empyeme des Warzenfortsatzes im frühen Kindesalter" erwählt. Nach einer Exkursion über die anatomisch-topographische Berechtigung des Ausdruckes Antrum mastoideum wird im klinischen Teile der Arbeit hauptsächlich auf die Unterscheidung zwischen primären und durch Otitis media eingeleiteten Formen hingearbeitet und zur Differentialdiagnose das spezifische Gewicht nach den An-

Digitized by Google
Original from UNIVERSITY OF CALIFORNIA
Generated on 2019-10-24 12:26 GMT / http://hdl.handle.net/2027/uc1.b3252759
Public Domain in the United States, Google-digitized / http://www.hathitrust.org/access_use#pd-us-google

gaben des Forschers als Kriterium betont. Im therapeutischen Teile berichtet Verfasser über die ambulatorisch mit günstigstem Erfolg durchgeführten Operationen in 14 Fällen, wodurch er zu gleichem Vorgehen aufmuntern möchte.

Sehr interessant ist die Studie über „Primäre, nichtepidemische fibrinopurulente Meningitis mit konkommittierender Otitis" von Dr. Felix Cohn. Vier Fälle standen in Beobachtung; als pathognostisches Symptom vor dem klaren Bilde der Meningitis wird das Ansteigen der Temperatur zugleich mit dem Abfall der Pulszahl bezeichnet, auch in den Fällen, in denen die Meningitis als Komplikation einer Otitis eintritt. Daß eine anscheinend harmlose Otitis bei einer fast noch latenten Meningitis die diagnostischen und therapeutischen Wege beirren kann, ist gewiß von großem praktischen Interesse.

Zur „Kasuistik der Meningitis serosa acuta" führt Dr. Max Heimann eine Krankengeschichte an. Bei einem 5jährigen, mit Otitis media chronica behafteten Kinde wurden die nach einer Adenotomie auftretenden Symptome von endocephalem Druck (Neuritis optica, fast vollständige Ertaubung) scharfsinnig im Sinne der Überschrift diagnostiziert und durch fünfmalige Lumbalpunktion die Herrschaft über die toxämische Meningitis gewonnen, für deren Entstehung die durch die Adenotomie exazerbierte Otitis angeschuldigt wird.

Dr. Ernst Danzinger berichtet über zwei Fälle von Syphilis des inneren Ohres. Nach $2^1/_2$ Jahren beziehungsweise 4 Monaten nach dem sekundären Exantheme traten die endocephalen Erscheinungen (Kleinhirn, Octavus, in einem Falle auch Abducens) auf und wurden durch antiluetisches Verfahren günstig beeinflußt. Gatscher.

Riedels Berichte — Riedels Mentor. 55. Auflage.

Riedels Mentor verdient durch die Aufnahme einer neueren Abteilung, in welcher die wichtigsten Veröffentlichungen der medizinischen Presse auf pharmako-therapeutischem Gebiete besprochen worden, auch das Interesse der ärztlichen Kreise, insbesondere des praktischen Arztes, der nicht in der Lage ist, die umfangreiche und ausführliche Fachliteratur zu studieren.

Die therapeutischen Mittel sind alphabetisch geordnet und die Originalarbeiten über deren Wert anmerkungsweise in der Fußnote verzeichnet.

Zur raschen Orientierung wäre es von Vorteil, wenn in Zukunft bei den einzelnen Artikeln durch eine kurze Bezeichnung der Spezialist auf die ihn interessierenden Mittel aufmerksam gemacht würde; zum Beispiel durch den Buchstaben I — der Internist, durch Ch — der Chirurg, durch O — der Otiater, durch L-R — der Laryngo-Rhinolog usw.

In der vorliegenden 55. Auflage dürften für den Otiater und den Rhino-Laryngologen folgende Artikel von Interesse sein: Bolus alba, Cocain, Corytin, Cycloform, Diphtherieserum, Jodum, Jothion, Liquor alum. acet., Menthol, Olintal, Pergenol, Pyocyanase. Lawner.

Deszendenz und Pathologie. Vergleichend-biologische Studien und Gedanken. Von D. v. Hansemann. Berlin 1909, August Hirschwald.

Während sich mit dem vorliegenden Thema bisher bloß Zoologen, Botaniker, Philosophen etc. beschäftigt haben, hat es endlich auch ein Pathologe unternommen, seine reiche Erfahrung in diesem Werke niederzulegen. Auf diese Weise ist die biologische Literatur mit einer Arbeit bereichert worden, die bisher ihresgleichen nicht hat.

Nach einleitenden Bemerkungen spricht der Verfasser über Präformation, Arten und Varietäten, Variabilität, Bedingung der Konstanz, Altruismus,

Digitized by Google
Original from UNIVERSITY OF CALIFORNIA
Generated on 2019-10-24 12:25 GMT / http://hdl.handle.net/2027/uc1.b3252759
Public Domain in the United States, Google-digitized / http://www.hathitrust.org/access_use#pd-us-google

Zweckmäßigkeit und Orthogenese, Lamarckismus, funktionelle Anpassungen, Epidemien, physiologischen Tod und schließt daran Schlußbemerkungen. Die Ausführungen werden durch zahlreiche Literaturangaben gestützt.

Es ist kein Buch für die breiten Volksschichten, kein „populäres Werk", das Hansemann in die Welt schickt, sondern eines, das für solche bestimmt ist, „die in der Deszendenzlehre zu Hause sind, die aber erfahrungsgemäß von pathologischen Prozessen keine eingehende Kenntnis haben, und auch für solche, die die Pathologie beherrschen, bei denen aber nur eine geringe Kenntnis der für die Deszendenzlehre in Betracht kommenden anderen Wissenschaften vorausgesetzt werden kann."

Das fast 500 Seiten starke, schön ausgestattete Buch enthält eine große Summe reicher Erfahrungen, Studien und Gedanken und wird jedem, der der Biologie auch nur einiges Interesse entgegenbringt, Belehrung und Freude bringen. E. Urbantschitsch.

Referate.

I. Allgemeines.

Die Wassermannsche Reaktion in der Otologie. Von Dr. med. Schousboue. (Ügeskrift for Laeger, 1911, Nr. 2.)

Ein Übersichtsartikel. Nichts Neues. L. Mahler.

Facialislähmung, besonders die otogene, und ihre Behandlung. Von V. Saxtorph-Stein. (Dansk Klinik, 1910, Nr. 50 u. 51.)

Eine Übersicht. Nichts Neues. L. Mahler.

L'atrophie ozénateux et ses complications oto-cranio-cérébrales. Von Compaired. (Revue hebd. de laryng., 1910, Nr. 21.)

Abermals ein Artikel, der eine größere Arbeit über dieselbe Frage ankündigt. Es ist angezeigt, auf diese Arbeit zu warten, denn der vorliegende kurze Aufsatz bringt nichts Neues. Lautmann.

Gehörskotome infolge von Ohrgeräuschen. (Hiatus auditif du à l'absorption d'un son extérieur par un bourdonnement unisonnant ou consonnant plus inteux.) Von Escat. (Bulletin d'oto-rhino-laryngologie, Bd. XIV, Januar 1911.)

Man findet über das Kapitel der Gehörskotome eigentlich wenig in den bekannten Lehrbüchern der Otologie. Das Gehörskotom, auf das Escat die Aufmerksamkeit lenkt, ist eigentlich kein echtes und besteht nur darin, daß Pat., die an Ohrgeräuschen leiden, mitunter die diesen Geräuschen entsprechenden Stimmgabeln nicht hören, wodurch es zum scheinbaren Ausfallen von Tönen im Hörfeld des Pat. kommt. Tatsächlich hört der Pat. auch diese Töne, nur werden dieselben vom subjektiven Geräusch übertönt. Escat nennt dieses Skotom oder, wie er sagt, diesen Hiatus auditivus paradoxal. Selbstverständlich beweist ein solches paradoxales Gehörskotom nichts für, noch gegen die Helmholtzsche Resonanztheorie. Die drei von Escat mitgeteilten Fälle betreffen zwei Fälle von Mittelohrleiden und einen Fall von Labyrinthleiden.

Digitized by Google
Original from UNIVERSITY OF CALIFORNIA
Generated on 2019-10-24 12:25 GMT / http://hdl.handle.net/2027/uc1.b3252759
Public Domain in the United States, Google-digitized / http://www.hathitrust.org/access_use#pd-us-google

Dieser paradoxale Gehörsausfall hat natürlich auch nichts mit der Natur des Ohrenleidens zu tun. Lautmann.

II. Äußeres Ohr und Mittelohr.

Zwei Fälle von angeborenen Fisteln des Helix. Von Sieur und Rouvillois. (Bulletin d'oto-rhino-laryngologie, Bd. XIV, Januar 1910.)

Diese Art von angeborenen Fisteln scheint uns wenigstens nicht selten zu sein und auch die über die Frage angesammelte Literatur beweist dies. Eine kleine Vertiefung oberhalb des Tragus, gewöhnlich etwas verschmutzt, blind endigend in einen ganz kurzen, millimeterlangen Kanal, ist nicht so selten anzutreffen, wenn man darauf achtet. Man findet sie gewöhnlich symmetrisch zu beiden Seiten, was ihre kongenitale Natur beweist. Seltener sind sie schon mit anderen kongenitalen Fisteln, namentlich am Halse, verbunden. Interessant ist ihr Auftreten bei mehreren Mitgliedern derselben Familie. Manchmal kann diese Fistel durch Verschluß der Öffnung sich zu einer kugeligen Geschwulst umbilden und auch nach Art der Balgcysten entzündlich vereitern. Die Autoren veröffentlichen 2 Fälle, von denen der erste normale Fistelform zeigt, der zweite die cystenartige Umwandlung. Lautmann.

Die Behandlung der akuten eitrigen Mittelohrentzündung. Von Moure. (La Clinique, 1911, Nr. 6.)

Es ist selbstverständlich, daß auch Moure über dieses Kapitel nichts Unbekanntes sagen kann, aber es ist immerhin interessant, zu erfahren, daß auch er die sogenannte Trockenbehandlung der Otitis verwirft. Es dürfte nicht so sehr bekannt sein, daß man die Schmerzen sehr gut lindern kann, wenn man ein Wattekügelchen, das mit der Borsainschen Lösung getränkt ist, gegen das Trommelfell anlegt. Diese Lösung von Borsain, außer Frankreich noch wenig bekannt, ist ein ganz ausgezeichnetes Anästhetikum und gestattet auch bei Kindern die Paracentese ohne allgemeine Narkose durchzuführen. Anhangsweise wollen wir die Formel der Borsainschen Lösung wiedergeben:

Acidi carbolici pur.
Mentholi
Cocaini muriatici aa.;

hierzu kann man noch mit Vorteil 1 *mg* salzsaures Adrenalin hinzufügen. Die Lösung ist gerade nicht leicht herzustellen. Am besten benutzt man (von Clin in Paris hergestellte) fertige Lösungen in Ampullen. Lautmann.

III. Labyrinth und Hörnerv.

Das Verhältnis zwischen der Membrana tectoria und dem Cortischen Organ. Aus dem Hull Laboratorium für Anatomie der Universität Chicago. Von Doktor George E. Shambaugh. (Zeitschr. f. Ohrenheilk., LXII. Bd., 2. bis 3. H.)

Verfasser fand, daß normalerweise die Haare der Haarzellen in wirklicher Berührung mit der Unterfläche der Membrana tectoria waren, genau wie die Haare der Haarzellen in der Macula acustica und der Crista acustica

Generated on 2019-10-24 12:25 GMT / http://hdl.handle.net/2027/uc1.b3252759
Public Domain in the United States, Google-digitized / http://www.hathitrust.org/access_use#pd-us-google
Digitized by Google
Original from UNIVERSITY OF CALIFORNIA

normalerweise in wirklicher Berührung mit der Unterfläche beziehungsweise der Otolithenmembran und Cupula stehen, ferner ein anderes Verhältnis zwischen der Membrana tectoria und dem Cortischen Organ, welche des Verfassers Präparate demonstrieren, ist das Verhältnis zwischen dem Hensenschen Streifen und den Zellen, die das Cortische Organ bilden. Wahrscheinlich ist, daß der Hensensche Streifen eine Art Fassette darstellt, wo die Membrana tectoria sich normalerweise in wirklicher Berührung mit dem Cortischen Organ befindet. Erstens schließt dieses Verhältnis die Möglichkeit aus, daß die Haare der Haarzellen an und für sich ihre Reize direkt von den Impulsen, die durch die Endolymphe strömen, wählen. Zweitens widerspricht dieses Verhältnis der Helmholtzschen Theorie nicht wesentlich, dagegen der von Ewald, welcher behauptet, daß der schwingende Mechanismus der Schnecke in seiner ganzen Länge durch jeden Ton der Skala erregt wird.

E. Urbantschitsch.

IV. Otochirurgie.

Kleinhirnabsceß und chronische Labyrinthitis als Komplikation einer chronischen Mittelohreiterung. Von P. Dortu.

Die Beschreibung dieses Falles mutet eigentümlich an. Weder ist vom Nystagmus die Rede, noch von irgend einer der neueren Untersuchungsmethoden des Labyrinths, während die Beobachtung des Falles doch aus dem Jahre 1908 stammt. Dabei handelte es sich um einen sehr interessanten Fall, insoferne als der Pat., 12jährig, im Anschluß an eine linkseitige Ohreiterung sowohl eine Fistel im halbzirkelförmigen Kanal, als eine ausgesprochene Eiterung des Labyrinths, als wie einen Absceß des Kleinhirns und beginnende Meningitis zeigte. Es ist an solchen Fällen ersichtlich, wie groß die diagnostischen Fortschritte sind, die die Otiatrie in kurzer Zeit macht, und von diesem Standpunkte aus ist die Publikation dieses Falles interessant.

Lautmann.

Zur Pathologie tiefgelegener epiduraler Abscesse und ihrer Beziehung zur Labyrinthentzündung. Aus der Universitäts-Ohren- und Kehlkopfklinik in Rostock. Von Privatdozenten Dr. Karl Grünberg. (Zeitschr. f. Ohrenheilkunde, LXII. Bd., 2. bis 3. H.)

Verfasser lenkt die Aufmerksamkeit auf tiefliegende Entzündungen im Knochen der hinteren Pyramidenfläche, ihrer oberen Kante und der angrenzenden Teile ihrer vorderen Fläche, Entzündungen, die sehr häufig hirnwärts fortschreitend zur Bildung tiefliegender Epiduralabscesse führen und die durch Arrosion der vertikalen Bogengänge eine Infektion des Labyrinths im Gefolge haben können.

Die mikroskopische Untersuchung eines einschlägigen Falles ergibt:

In der Paukenhöhle und ihren Nebenräumen finden sich Residuen einer subakuten Entzündung in Gestalt ausgedehnter Bindegewebsneubildung, welche auch die Fensternischen völlig ausfüllt und mit der Membrana tympani secun-

Digitized by Google
Original from UNIVERSITY OF CALIFORNIA
Generated on 2019-10-24 12:26 GMT / http://hdl.handle.net/2027/uc1.b3252759
Public Domain in the United States, Google-digitized / http://www.hathitrust.org/access_use#pd-us-google

daria untrennbar verwachsen ist. Das Ringband des Stapes ist teilweise durch Granulationsgewebe ersetzt.

Im weitaus größten Teil des Labyrinths besteht eine frische, eitrige Entzündung, die sich durch die Nervenkanäle in den Porus acusticus int. fortsetzt. Nur das Crus simplex can. sem. sup. zeigt ältere peri- und endolymphatische Bindegewebsneubildung.

Unter der Dura der hinteren, zum Teil auch der vorderen Pyramidenfläche liegt ein großer Abscеß, der, vom Antrum nur durch ein stark entzündlich infiltriertes Gewebspolster getrennt, die Labyrinthwand im Bereiche des Crus simplex com. sem. post. und des Crus commune völlig, im Bereiche des Crus simplex des oberen Bogenganges bis auf das Endost zerstört hat und durch die Dura der hinteren Schädelgrube durchgebrochen ist.

E. Urbantschitsch.

Beitrag zur Kenntnis der otogenen Meningitis serosa. Von Dr. O. Muck in Essen. (Zeitschr. f. Ohrenheilk., LXII. Bd., 2. bis 3. H.)

Verfasser berichtet über vier interessante Fälle, in denen er die Diagnose einer Meningitis serosa stellte. Unter den Krankheitserscheinungen prävaliierten: Benommenheit, Stauungspapille, vermehrter Druck der Cerebrospinalflüssigkeit und Pulslosigkeit der Dura. In 2 Fällen wurde das Lumbalpunktat untersucht und zeigte sich steril. In den meisten Fällen zeigte sich nach der Operation (Duraincision) ein Rückgang der Stauungspapille. Warum Verfasser im ersten Fall einen Kleinhirnabsceß annahm, geht aus der Krankengeschichte nicht hervor.

Nach diesen Befunden hält Verfasser das Ergebnis der Lumbalpunktion und Augenspiegelung im Zusammenhang mit dem günstigen Ablauf der Erkrankung charakteristisch für die Diagnose „Meningitis serosa".

E. Urbantschitsch.

Notizen und Personalien.

Habilitiert: Dr. Zancla in Rom für Oto-Rhino-Laryngologie.

Gestorben: Prof. Dr. Hermann Knapp in New-York im Alter von 79 Jahren, der Begründer des einstigen „Archivs für Augen- und Ohrenheilkunde" (jetzt „Zeitschrift für Ohrenheilkunde"). — Dr. A. Valentin, Professor der Oto-Rhino-Laryngologie in Bern. — Dr. Eugen Joël in Görbersdorf, 46 Jahre alt.

Verliehen: Dem a. o. Professor der Oto-Laryngologie in Innsbruck Dr. Georg Juffinger der Titel und Charakter eines ordentlichen Professors.

Für den wissenschaftlichen Teil verantwortlicher Redakteur: **Dr. Ernst Urbantschitsch, Dr. Otto Kahler.**
Herausgeber, Eigentümer und Verleger: **Urban & Schwarzenberg.**

Neuer Hauchschirm für Mikroskope. Zur Vermeidung der Nachteile, die durch das Anhauchen der Metallteile eines Mikroskopes entstehen (Anlaufen etc.), verfertigen die optischen Werke C. Reichert in Wien Hauchschirme, die an dem Mikroskoptubus ohne weiters durch eine Klemme befestigt werden können. Bei Bestellung ist das Stativ anzugeben. Preis 2 K 40 h.

Druck von Gottlieb Gistel & Cie., Wien, III., Münzgasse 6.

Digitized by Google
Original from UNIVERSITY OF CALIFORNIA
Generated on 2019-10-24 12:26 GMT / http://hdl.handle.net/2027/uc1.b3252759
Public Domain in the United States, Google-digitized / http://www.hathitrust.org/access_use#pd-us-google

MONATSSCHRIFT FÜR OHRENHEILKUNDE
UND
LARYNGO-RHINOLOGIE.

XLV. Jahrg. 1911. 7. Heft.

Nachdruck verboten.

Otologischer Teil.

Original-Artikel.

Aus der oto-laryngologischen Klinik der Universität Leipzig.

Die praktische Bedeutung der v. Dungernschen Modifikation der Wassermannschen Reaktion in der Oto-Rhino-Laryngologie.

Von Dr. **Artur Knick**, Assistenten der Klinik.

Die Wassermannsche Reaktion hat sich trotz vieler Anfechtungen in allen Gebieten der Medizin als feines Diagnostikum bestehender oder überstandener Lues bewährt. Obgleich sie keine spezifische Reaktion im strengsten Sinne ist, da sie auch bei Scharlach, Lepra, Frambösie usw. mitunter positiv ausfällt, kommt ihr praktisch eine ausschlaggebende Bedeutung für die Diagnose der Syphilis im positiven und eventuell auch im negativen Sinne zu. Sie ist daher ein wertvolles Hilfsmittel, um die Beziehungen ätiologisch unklarer Krankheiten zur Lues aufzudecken. In der Tat ist es durch die W.R. gelungen, bei verschiedenen Krankheitsbildern (Tabes, Paralyse), deren Ätiologie strittig war, den Zusammenhang mit überstandener Lues über allen Zweifel zu stellen. Auch in der Oto-Rhino-Laryngologie hat man, zwar spät, versucht, ätiologisch unklare Erkrankungen, wie Ozaena, Rhinitis atrophica, Otosklerose, chronische progressive Schwerhörigkeit und andere ungeklärte Affektionen des inneren Ohres durch systematische Untersuchung nach der Wassermannschen Methode zu ergründen. Bei der Ozaena simplex fanden Sobernheim, Alexander, Eisenlohr, Arzt und Grossmann durchwegs negative W. R. Alle sehen daher auf Grund der serologischen Befunde die Ozaena nicht als eine durch Lues bedingte Erkrankung an und bestreiten vor allem den Zusammenhang mit kongenitaler Lues, da bei dieser die W. R. in fast 100% stark positiv ist (Ledermann). Nur in verschwindend wenigen Fällen war die W. R. bei Ozaena positiv, doch ließ sich in diesen anderweitig nachweisen, daß es sich um eine nach Beginn der Ozaena erworbene Lues handelte (Sobernheim).

Bezüglich der Otosklerose decken sich die Befunde weniger. Busch fand unter 17 Fällen von Stapesankylose 7 positiv reagierende (also 23·5%, wenn

Digitized by Google
Original from UNIVERSITY OF CALIFORNIA
Generated on 2019-10-24 12:26 GMT / http://hdl.handle.net/2027/uc1.b3252759
Public Domain in the United States, Google-digitized / http://www.hathitrust.org/access_use#pd-us-google

er die schwach positiven mitrechnete, sogar 79%), Arzt unter 21 keinen positiven, O. Beck unter 42 Fällen nur 2 positive, Zange unter 8 Fällen reiner Otosklerose 0, unter 21 Mischformen (mit Einschränkung der oberen Tongrenze) 1 positiv reagierenden, Marum unter 24 Fällen 8 positive. Die widersprechenden Angaben sind schwer zu erklären. Vor allem auffallend ist, daß von den Buschschen Fällen nur einer mit + + + +, einer mit + + +, alle übrigen mit + + zu bezeichnen waren und daß Busch einen Zusammenhang der Otosklerose mit kongenitaler Lues vermutet und dennoch nur 23·2% positive Reaktionen herausbekommt, während doch bei Lues congenita die W. R. in über 90% positiv ist. Außerdem ist bei der geringen Zahl der untersuchten Fälle (41 von Busch und Marum) und bei der großen Verbreitung der Lues ein zufälliges Zusammentreffen von Lues und Otosklerose nicht ausgeschlossen, zumal sich bei der weit größeren Reihe von Arzt, Beck und Zange (im ganzen 92 Fälle) nur 3 positive Reaktionen ermitteln ließen.

Bei nervöser Schwerhörigkeit fand O. Beck unter 34 Fällen 10 positive, Busch bei 29 Fällen 15 positive, Zange bei 41 Fällen nur 5 positive Reaktionen. Bei 3 dieser letzteren Fälle war auch anamnestisch ein Anhalt für Lues. Bei 33 Fällen von chronischer progressiver Schwerhörigkeit, deren Ursache gänzlich dunkel war, war die Seroreaktion negativ. Daraus folgert Zange, daß die Lues, wie bekannt, nicht selten Ursache nervöser Schwerhörigkeit ist und als solche auch bei anamnestisch negativem Befund durch die W. R. im Einzelfalle leicht aufgedeckt werden kann. Über die Ursache der meisten Fälle nervöser Schwerhörigkeit gibt die Seroreaktion jedoch keine Auskunft. Nehmen wir dazu die negativen Resultate bei Ozaena und die überwiegend negativen bei Otosklerose, so müssen wir zusammenfassend sagen, daß uns die W. R. bei der ätiologischen Erforschung unklarer Erkrankungen nichts Neues erschlossen, sondern nur lange bestehende Anschauungen bestätigt hat. Auch in der Ätiologie der Taubstummheit scheint nach den Ergebnissen der W. R. (E. Urbanschitsch 7·2% und K. Beck 8·7%) die Lues keine wesentlich größere Rolle zu spielen, als man bisher annahm.

Auf dem Gebiete der ätiologischen Forschung also ist die Bedeutung der Wassermannschen Reaktion für unsere Disziplin nicht zu suchen, ihr Hauptwert beruht ganz und gar auf ihrer praktischen Verwendbarkeit. Fast alle Untersucher, die sich mit der W. R. in der Oto-Rhino-Laryngologie beschäftigt haben, betonen, wie vorzüglich brauchbar sie für die schnelle Aufklärung einzelner klinisch nicht eindeutiger Erkrankungen ist (Busch, Arzt, Caldera, Brunetti, O. und K. Beck, Weinsberg, Gerber). K. Beck zum Beispiel will sie in allen Fällen von nicht aufgeklärter Ertaubung bei Kindern angewendet wissen, da bei frühzeitiger Diagnose von einer antisyphilitischen Therapie noch manches zu erwarten sei. O. Beck hat gerade bei nervöser Schwerhörigkeit mit positiver Seroreaktion gute Erfolge von Pilocarpinkuren ge-

Digitized by Google
Original from UNIVERSITY OF CALIFORNIA
Generated on 2019-10-24 12:26 GMT / http://hdl.handle.net/2027/uc1.b3252759
Public Domain in the United States, Google-digitized / http://www.hathitrust.org/access_use#pd-us-google

sehen usw. Wenn man sich vergegenwärtigt, welche Rolle die Lues in der Oto-Rhino-Laryngologie spielt und unter welchen vieldeutigen Erscheinungen sie mitunter auftritt, so wird man ohne weiteres verstehen, daß der W. R. gerade in diesem Spezialgebiet eine besondere Bedeutung für die tägliche Praxis zukommen muß. Manche syphilitische Erkrankungen, wie die spezifische Laryngitis, früh luetische Erkrankungen des Mittelohres, gummöse Erkrankungen des Mittelohres und der Nebenräume, tief sitzende Perichondritiden des Larynx, welche wegen der intakten, ödematös geschwollenen und geröteten Schleimhautoberfläche das Bild akuter phlegmonöser Prozesse vortäuschen, syphilitische Nebenhöhleneiterungen, auf die Kuttner jüngst aufmerksam gemacht hat, Coryza syphilitica der Säuglinge, waren bisher nur indirekt und unsicher aus dem Erfolg der Therapie oder dem Operationsbefund zu diagnostizieren. Andrerseits sind gummöse Erkrankungen der Nase und des Larynx bisweilen tuberkulösen Erkrankungen (Tuberkulomen und tuberkulösen Infiltraten) oder auch Tumoren so ähnlich, daß nur die mikroskopische Untersuchung excidierter Stücke und auch sie nicht immer Aufklärung bringt. In allen diesen Fällen also kann die W. R. meist allein die Diagnose vollkommen sichern und eine Probeexcision überflüssig machen. Schließlich wird die W. R. überall da wertvoll sein, wo es auf eine schnelle Diagnose und schnelle Therapie ankommt, um erhebliche Funktionsstörungen und schwere Folgen zu verhindern. Das trifft vor allem für die Erkrankungen des inneren Ohres auf Grund kongenitaler oder erworbener Lues und auf die gummösen Erkrankungen der Nase, des Rachens und Kehlkopfes zu, bei denen stets Sequestrierungen und gefährliche Verwachsungen im Bereiche der oberen Luft- und Speisewege drohen.

Wie man sieht, ist die W. R. in der Oto-Rhino-Laryngologie in ausgedehnter Weise praktisch verwendbar, da sie bei der Diagnose in verschiedenster Hinsicht vorzügliche Dienste leisten und für die Erkennung mancher Fälle geradezu unentbehrlich sein kann. Trotzdem scheint sie sich in praxi bei uns bis jetzt nicht besonders eingebürgert zu haben, soweit dies aus klinischen Berichten und Arbeiten ersehen werden kann. Der Grund hierfür ist wohl in erster Linie in der Umständlichkeit der Originalmethode von Wassermann-Neisser-Bruck zu suchen. Die zur Untersuchung nötige Venenpunktion und die subtile Technik der Untersuchung selbst, die zur Erzielung zuverlässiger Resultate einen geübten Untersucher erfordert, erschwert die tägliche ausgedehnte Anwendung der Reaktion zu rein praktisch-diagnostischen Zwecken erheblich. Die zahlreichen Modifikationen, denen die Originalmethode unterworfen worden ist, sind gerade so kompliziert und zum Teil obendrein unzuverlässiger.

Es gibt bis jetzt nur eine wirklich einfache Methode, die auch zuverlässig zu sein scheint und vielleicht berufen ist, die Originalmethode zum großen Teil in der täglichen Praxis zu ersetzen. Das ist die von Dungern und Hirschfeld. Sie vereinigt verschiedene früher angegebene Vereinfachun-

Digitized by Google
Original from UNIVERSITY OF CALIFORNIA
Generated on 2019-10-24 12:26 GMT / http://hdl.handle.net/2027/uc1.b3252759
Public Domain in the United States, Google-digitized / http://www.hathitrust.org/access_use#pd-us-google

gen und schließt sich in der Hauptsache an die Methode Noguchis an. Als hämolytisches System verwendet sie: 1. 0·1 Meerschweinchenserum als Komplement, und zwar in Form des Komplementpapiers nach Jacobstal, das heißt eingetrocknet auf Papier; 2. als Amboceptor (0·1—0·2) Menschenblut lösendes Ziegenserum; 3. die in dem zu untersuchenden Blut enthaltenen Blutkörperchen. Als Organextrakt dient 1% alkoholischer Meerschweinchenherzextrakt. Da alle Reagenzien in fertigem, austitriertem Zustand von der Fabrik geliefert werden[1]), sind mehrere der bei der Originalmethode nötigen Kontrollen überflüssig. Die Reaktion erfordert daher nur zwei Röhrchen: Man entnimmt wie zur Blutkörperchenzählung durch Stich in die Fingerbeere oder ins Ohrläppchen des Kranken zirka 12 Tropfen Blut und defibriniert es durch Umrühren mit einem Streichholz in einem Uhrschälchen. In eines der beiden Röhrchen füllt man 0·05 Organextrakt, gibt dann in dieses sowie in das zweite, als Kontrolle dienende Röhrchen 2 cm^3 0·8%iger Kochsalzlösung, je 2 Komplementpapiere und je 0·1 des defibrinierten Blutes. Nach öfterem Umschütteln und mindestens 1 Stunde Stehenlassen wird die Reaktionsdosis (0·1—0·2) der Amboceptorlösung zugefügt. Nach 10 Minuten wird noch einmal umgeschüttelt, dann bleiben die Röhrchen stehen. Ist die Reaktion positiv, so tritt nach ½ bis 1 Stunde in dem mit Organextrakt beschickten Röhrchen zuerst Zusammenballung und dann Zubodensinken der Blutkörperchen in der wasserhellen, farblosen Flüssigkeit ein, während in dem Kontrollröhrchen Auflösung der Blutkörperchen erfolgt.

Es ist nun die Frage, wie weit die Resultate der Dungernschen Methode mit denen der ursprünglichen W. R. übereinstimmen. Plaut, Wassermann und Meier haben auf Grund rein theoretischer Erwägungen wegen der Verwendung von aktivem Serum, normalem Herzextrakt, Komplementpapier und wegen Fortlassung der Kontrollen die D. R. abgelehnt. Nach v. Dungern und Hirschfeld lassen sich aber diese Einwände durch die praktische Erfahrung widerlegen, da Meerschweinchenherzextrakt und Komplementpapier sich ebenso bewährt haben wie syphilitischer Leberextrakt und flüssiges Komplement. Die Methode hat in 94 Fällen völlig mit der Originalmethode übereingestimmt; nur ein Fall, der nach Wassermann schwach positiv war, ist nach Dungern negativ gewesen. Positive Reaktionen ohne Anhaltspunkte für Lues sind nie vorgekommen. Schultz-Zehden sah bei 18 neuralgischen Affektionen stets die gleichen Resultate wie bei der W. R. Frühwald und Weiler stellten bei vorwiegend dermatologischen Erkrankungen in 80 Fällen Übereinstimmung mit der Originalmethode fest. 10mal war das Resultat entgegengesetzt. Dabei handelte es sich meist um latente, früher behandelte Lues

[1]) Reagentien und Utensilien in Packungen für 2, 5 und 20 Reaktionen zu beziehen von E. Merck (Darmstadt).

Digitized by Google
Original from UNIVERSITY OF CALIFORNIA
Generated on 2019-10-24 12:26 GMT / http://hdl.handle.net/2027/uc1.b3252759
Public Domain in the United States, Google-digitized / http://www.hathitrust.org/access_use#pd-us-google

und Primäraffekte. Bei klinisch sicherer Lues und bei nicht syphilitischen Erkrankungen stimmte das Ergebnis stets überein. Steinitz fand bei 100 Kranken in 87 Fällen übereinstimmende Resultate. Positive Reaktion bei nicht luetischen Erkrankungen kam nicht vor. Bei ausgesprochen positivem Wassermann war stets auch Dungern positiv. In 13 Fällen, bei denen klinisch sichere Lues bestand, waren die Resultate verschieden, und zwar war die W. R. in 7 Fällen positiv, die D. R. dagegen negativ, während in 6 Fällen die D. R. sich empfindlicher zeigte als die W. R. Er schließt: „Die W. R. gibt in der Form der Dungernschen Modifikation für die Syphilisdiagnose ebenso gut verwendbare Resultate wie in irgend einer anderen Form."

Spiegel kommt auf Grund seiner ziemlich zahlreichen vergleichenden Untersuchungen ebenfalls zu dem Schluß, daß die D. R. fast gleich brauchbare Resultate liefert wie die W. R. Auch Schereschewsky fand bei seinen vergleichenden Prüfungen (50) bei ausgesprochen positiver oder negativer W. R. stets entsprechenden Ausfall der D. R., nur bei schwach positiven, partiell hemmenden Sera war die D. R. mitunter negativ. Nachprüfungen im großen Stile von seiten serologischer Stationen sind bis jetzt leider noch nicht erschienen.

Fassen wir das Ergebnis dieser Nachprüfungen der Zuverlässigkeit der D. R. zusammen, so läßt sich ungefähr folgendes sagen: Die Reaktion gab in der Mehrzahl der Fälle übereinstimmende Resultate mit der Originalmethode, vor allem gab sie nicht positive Resultate, wenn die W. R. negativ war und kein Anhalt für Lues vorlag. In einer Minderzahl von Fällen (besonders bei latenter Lues, bei der früher antisyphilitische Kuren stattgefunden hatten, und bei Primäraffekt) gab die Dungernsche Methode negative Resultate, während die Originalreaktion ausgesprochen positiv oder schwach positiv war. Völliges Versagen der D. R., indem beide Röhrchen keine Hämolyse zeigten, wurde nur bei zersetzten alten Reagenzien (zirka 10 Wochen alten) beobachtet. Wenn nur wenig Komplement ablenkende Substanzen in dem Serum vorhanden sind, kann, da nur eine Konzentration von Organextrakt, wenig Serum und relativ viel Komplement und Amboceptor verwendet wird, die Reaktion negativ sein, während die Wassermannsche Methode ein mehr oder weniger stark positives Resultat ergibt. Das scheint besonders bei latenter, früher behandelter Lues und bei Primäraffekt einzutreffen. Da wir aber in der Oto-Rhino-Laryngologie — im Gegensatz zur Dermatologie — die Seroreaktion vorwiegend zur Erkennung manifester Erscheinungen brauchen, die als solche nicht ohne weiteres von anderen Erkrankungen zu unterscheiden sind, so ist ein Versagen der Dungernschen Methode in dieser Hinsicht weniger zu befürchten.

Ich habe nun die D. R. seit November 1910 in unserer Klinik in über 50 Fällen zu praktisch-diagnostischen Zwecken bei unklaren und mehr oder weniger auf Lues verdächtigen Fällen angewendet und muß anerkennen, daß

Generated on 2019-10-24 12:26 GMT / http://hdl.handle.net/2027/uc1.b3252759
Public Domain in the United States, Google-digitized / http://www.hathitrust.org/access_use#pd-us-google
Digitized by Google
Original from UNIVERSITY OF CALIFORNIA

sie uns ausgezeichnete Dienste geleistet hat. Sie hat uns manchen wertvollen Fingerzeig bezüglich der Diagnose und Therapie gegeben und uns manche Fehldiagnose, Probeexcision, ja Operation erspart. Um zu illustrieren, in wie vielfacher Weise die Reaktion uns von Nutzen sein kann, will ich kurz folgende Auswahl von Fällen mitteilen.

1. E. K., 24 Jahre, Buffetfräulein. Lues III des Mittelohres. Mutter † Tbc. Vor 2 Jahren links Ohrenlaufen. Jetzt seit 4 Wochen Sausen im linken Ohr. Trommelfell hinten oben gerötet, etwas vorgewölbt, über den kurzen Fortsatz Perforation mit kleiner Granulation. Nach Paracentese kein Eiter. Bald darauf starke Polypenbildung von der Shrapnellmembran und der oberen Gehörgangswand. Polypen werden mehrfach abgetragen, wachsen aber rasch wieder nach. Heftige Schmerzen im Ohr. Stark zunehmende Druckempfindlichkeit des Warzenfortsatzes. Lunge: o. B. Es wird an die Aufmeißelung gedacht. Dungern +. Ricordsche Lösung, später Sajodin, lokal Kalomelpulver. Keine Polypenbildung mehr, geringe Sekretion. Die Empfindlichkeit des Warzenfortsatzes verschwindet. Nach 3 Wochen keine Sekretion mehr, Perforation in der Shrapnellschen Membran vernarbt.

2. K., 32jähriger Arbeiter. Lues III laryng. Oft Halsentzündung. Geschlechtskrankheiten negiert. Nirgends Zeichen überstandener Lues. Seit 14 Tagen Heiserkeit im Anschluß an Halsentzündung. Seit 5 Tagen Atembeschwerden. Larynx: Rechte Arygegend und rechtes Taschenband gerötet und stark ödematös geschwollen, links weniger. Stridor. Die Erkrankung macht den Eindruck akuter phlegmonöser Perichondritis. Zunehmende Schwellung, Schluckschmerzen und Atemnot. Tracheotomie. Dungern +. Jodkali. Heilung nach 14 Tagen.

3. E. A., 21 Jahre, Dienstmädchen. Lues III laryng. Lues negiert. Seit vier Wochen Schluckschmerzen, Hustenreiz, kein Auswurf. Temperatur bis 38. Larynx: Auf der laryngealen Seite der geschwollenen Epiglottis, dicht nebeneinander zahlreiche rote Knötchen mit kleinen, nicht sehr tiefen, graugelb belegten Ulcerationen. Linkes Taschenband stark gerötet, in der Mitte tiefgehender Defekt. Kein Belag. Arygegend links ödematös. Rechts Stimm- und Taschenband gerötet. Innere Organe o. B. An beiden Unterschenkeln Erythema multiforme. Dungern +. Auf Jodkali Heilung mit geringer Narbenbildung.

4. O. M., 21 Jahre, Artist. Laryngitis specif. Seit 6 Wochen Heiserkeit. Vom Spezialarzt mit Inhalieren behandelt. Pharynx o. B. Larynx: Eingang gerötet, Stimmbänder verdickt und in den äußeren Partien gerötet. Lues negiert. Nie Ausschlag. Haut und innere Organe o. B. Dungern +. Nach 11 Spritzen Hg. oxycyanat. und Sajodin Stimme klar, Stimmbänder blaß.

5. R. A., 32 Jahre, Maurersfrau. Lues III nasi. Keine Fehlgeburten. Vor 7 Jahren Ausschlag. Infektion negiert. Seit 6 Wochen Schmerzen in der rechten Wange und in der Nasenwurzel. Verstopfung der Nase. Wird wegen Tumorverdachts geschickt. Rechtes unteres Augenlid geschwollen. Rechte seitliche Nasenwand aufgetrieben. Vestibulum nasi oberhalb der unteren Muschel durch derben roten Tumor verlegt. Auf dem Tumor zum Teil speckige weiße Massen. Kein Fötor. Dungern +. Nach 10 Spritzen Hg. oxycyanat. und Kal. jodat. ist der Tumor ohne jeden Eingriff verschwunden. Kleiner Knochensequester aus der vorderen Siebbeingegend.

Digitized by Google
Original from UNIVERSITY OF CALIFORNIA
Generated on 2019-10-24 12:26 GMT / http://hdl.handle.net/2027/uc1.b3252759
Public Domain in the United States, Google-digitized / http://www.hathitrust.org/access_use#pd-us-google

Die übrigen Fälle, bei denen die D. R. angewendet wurde, betrafen verdächtige ulcerierende und infiltrierende Prozesse im Larynx, verdächtige Laryngitiden, Schnupfen der Säuglinge, ulceröse Erkrankungen der Nase und des Pharynx, Rhino-Laryngitis atrophica, Ozaena, Otosklerose und nervöse Schwerhörigkeit, besonders bei Kindern. Da, wo die Reaktion positiv ausfiel (32 Fälle), war sie stets eine wesentliche Stütze der klinischen Diagnose und wurde meist durch die Therapie bestätigt. Als besonderer Nutzen der Reaktion ist vor allem hervorzuheben, daß sie uns unabhängig von der oft so trügerischen und lückenhaften Anamnese macht. Um falsche Schlüsse aus der positiven Reaktion zu vermeiden, muß man sich stets bewußt sein, daß der positive Ausfall über die luetische Natur der fraglichen Affektion unmittelbar nichts aussagt, sondern nur eine stattgehabte syphilitische Infektion überhaupt anzunehmen gestattet. Negative Resultate müssen noch viel kritischer verwertet werden. Keinesfalls läßt sich auf Grund negativen Blutbefundes Lues ohne weiteres ausschließen, denn die Mehrzahl der Primäraffekte gibt im Anfang auch mit der Original-Wassermann-Methode negative Resultate. Seltener ist das auch bei späteren Erscheinungen der Fall. Auch einer unserer Fälle mit Primäraffekt an der Tonsille und an der hinteren Wand des Pharynx reagierte zuerst negativ, erst 4 Wochen später, als Plaques im Munde auftraten, war die D. R. positiv. Bei solchen Primäraffekten an den Tonsillen, die Plaut-Vincentschen Anginen sehr ähnlich sehen können, versagt die Seroreaktion als Diagnostikum der Lues, da kann nur der Spirochätenbefund entscheiden. Besteht dringender Verdacht auf Lues, so wird man bei negativem Ausfall der D. R. unter Umständen gezwungen sein, zur Kontrolle die Originalmethode von Wassermann oder die empfindlicheren Modifikationen von Hecht und Stern anzustellen. Im übrigen lassen sich aus dem negativen Blutbefund im Vereine mit den klinischen Symptomen und den Resultaten anderer Untersuchungsmethoden sehr wohl positive diagnostische Schlüsse ziehen. Bei zweifelhaftem Resultat, das heißt wenn nur vorübergehend Hemmung, später Hämolyse auftritt oder wenn die Lösung der Blutkörperchen nur teilweise erfolgt, läßt sich der Ausfall meist nach dem Unterschied gegen die Kontrolle richtig beurteilen. Nach Dungern-Hirschfeld ist bei zweifelhaftem Ausfall die Reaktion als negativ anzusehen. Es ist dann am besten, die Untersuchung zu wiederholen oder besser noch die Originalmethode zu Rate zu ziehen. Als quantitative Reaktion ist die D. R. ihrem ganzen Aufbau nach keinesfalls verwendbar.

Behält man die vorher erörterten Gesichtspunkte im Auge und beachtet man genau die Dungernschen Vorschriften, so gibt die Dungernsche Reaktion gleich gut verwendbare Resultate wie die Wassermannsche. Sie ist so einfach, daß sie jeder schnell erlernen und exakt ausführen kann. Außerdem ist sie billiger und führt schneller zum Ziel als die umständlichere Originalmethode. Daher eignet sie sich ganz besonders für die tägliche

Digitized by Google
Original from UNIVERSITY OF CALIFORNIA
Generated on 2019-10-24 12:26 GMT / http://hdl.handle.net/2027/uc1.b3252759
Public Domain in the United States, Google-digitized / http://www.hathitrust.org/access_use#pd-us-google

Praxis, vor allem für Spezialisten und Laboratorien, die auf kompliziertere serologische Verfahren nicht eingerichtet sind. Sie ermöglicht ohne Umstände die schnelle und sichere Diagnose der Lues und sollte überall so allgemein als Untersuchungsmethode eingeführt werden wie die Tuberkelbazillenfärbung und die Harnproben. Besonders in unserem Spezialfach wird sie sich, wie unsere Erfahrungen zeigen, ganz ausgezeichnet bewähren, da in der Oto-Rhino-Laryngologie die klinische Diagnose der Syphilis so oft auf Schwierigkeiten stößt.

Literatur: Alexander, Zeitschr. f. Lar., 1909, Bd. 1, pag. 669. — Arzt, Archiv f. Ohrenheilk., Bd. 81, pag. 180. — Arzt und Grossmann, Monatsschr. f. Ohrenheilk., 1910, Nr. 3. — K. Beck, Münchener med. Wochenschr., 1910, Nr. 40, und Zeitschr. f. Ohrenheilk., Bd. 60, pag. 217. — O. Beck, Monatsschr. f. Ohrenheilkunde, 1910, H. 1, 5. — Busch, Passows Beiträge, III, pag. 42. — Brunetti, zit. bei Marum. — Caldera, Arch. Ital. d. Otolog., 1909. — Dungern und Hirschfeld, Münchener med. Wochenschr., 1910, pag. 507 u. 1124. — Eisenlohr, Zeitschr. f. Ohrenheilk., Bd. 57. — Frühwald und Weiler, Berliner klin. Wochenschrift, 1910, Nr. 44. — Gerber, Syphilis der Nase, des Halses und Ohres. Berlin 1910. — Hecht, Wiener klin. Wochenschr., 1909, Nr. 8. — Kuttner, Archiv f. Lar., 24, pag. 266. — Ledermann, Münchener med. Wochenschr., 1909, Nr. 15. — Marum, Monatsschr. f. Ohrenheilk., 1910, Nr. 12. — Noguchi, Münchener med. Wochenschr., 1909, Nr. 10, pag. 494. — Neisser-Wassermann-Bruck, Deutsche med. Wochenschr., 1906, Nr. 19. — Plaut, Münchener med. Wochenschr., 1910, pag. 853. — Schereschewsky, Deutsche med. Wochenschr., 1911, Nr. 18. — Schultz-Zehden, Med. Klinik, 1910, pag. 1058. — Sobernheim, Berliner klin. Wochenschr., 1909, Nr. 21, und Arch. f. Lar., Bd. 22, H. 3. — Spiegel, Münchener med. Wochenschr., 1910, pag. 2334. — Steinitz, Münchener med. Wochenschrift, 1910, pag. 2476. — M. Stern, Zeitschr. f. Immunitätsforsch., Bd. 1, H. 3. — E. Urbantschitsch, Monatsschr. f. Ohrenheilk., 1910, H. 7. — Wassermann und Meier, Münchener med. Wochenschr., 1910, pag. 1277. — Zange, Zeitschr. f. Ohrenheilk., 62, pag. 1. — Weinsberg, Deutsche med. Wochenschr., 1909, Nr. 39.

Aus Dr. Halles Poliklinik für Hals-, Nasen- und Ohrenleiden in Berlin.

Myalgien in der Ohrenheilkunde.[1])

Von Dr. **Halle.**

Meine Herren! Ich möchte mir erlauben, Ihre Aufmerksamkeit auf eine Gruppe von Erkrankungen zu lenken, von denen, soweit ich unterrichtet bin, in der Ohrenheilkunde bisher nicht die Rede war, die aber für sie von einer ganz erheblichen, durchaus nicht zu unterschätzenden Bedeutung sind. Es sind dies die Myalgien, eigentümliche schmerzhafte Erkrankungen der Muskeln, die sich überall am Körper finden können, die aber hauptsächlich in zwei Muskeln auftreten, dem Sternocleidomastoideus und dem Cucullaris. Als nicht unwichtig

[1]) Nach einem Vortrag in der Berliner Otolog. Gesellsch. am 31. III. 1911.

Digitized by Google
Original from UNIVERSITY OF CALIFORNIA
Generated on 2019-10-24 12:26 GMT / http://hdl.handle.net/2027/uc1.b3252759
Public Domain in the United States, Google-digitized / http://www.hathitrust.org/access_use#pd-us-google

möchte ich auch die in den kurzen, tiefen Nackenmuskeln auftretenden Myalgien in den Kreis unserer Betrachtungen einbezogen wissen.

Zum erstenmal wurde ich auf diese Affektionen durch eine mich zuerst sehr frappierende Beobachtung hingelenkt. Vor etwa 5 Jahren behandelte ich eine Pat. von 35 Jahren (Frau H.) mit chronischer Mittelohreiterung, welche über Beschwerden klagte, die ich mit den objektiven Symptomen nicht recht in Einklang bringen konnte. Anfallsweise auftretenden Schwindel und Erbrechen und sehr starker Kopfschmerz, zumal bei Druck auf die Spitze des Warzenfortsatzes, ließ auf einen schweren Prozeß im Mittelohr schließen. Dagegen war die Sekretion aus der beiderseits großen Perforation ziemlich gering, etwas fötid, und beim Spülen mittelst Atticusröhrchen entleerten sich spärlich Membranfetzchen, die sich mikroskopisch als Cholesteatommembranen feststellen ließen. Spontaner Nystagmus war nicht vorhanden, dagegen ließ er sich leicht in typischer Methode, auffallend leicht auf schwache galvanische Ströme hervorrufen (1·5—2·0 MA.). Da mehrmonatliche sorgfältige Behandlung nicht die geringste Besserung brachte, so entschloß ich mich zur Radikaloperation, die von der Pat. behufs Beseitigung ihrer Schmerzen dringend gewünscht wurde. Der Befund entsprach den gehegten Erwartungen, nicht aber den Beschwerden der Pat. Ein kaum erbsengroßes Cholesteatom, wenige Granulationen, keine Caries der Gehörknöchelchen, keine Erscheinungen am horizontalen Bogengang oder Promontorium. Dagegen frappierte der Erfolg. Schon am Tage nach der zuerst linkseitigen Operation war das Befinden ausgezeichnet, der Kopfschmerz dieser Seite war verschwunden, Schwindel und Erbrechen ließen nach. Nur wurde nach einigen Tagen angegeben, daß auf der rechten Seite die Beschwerden noch sehr erheblich seien, besonders Druck und Eingenommensein des Kopfes.

Ich machte deswegen nach 5 Tagen auch rechts die Radikaloperation, fand etwa dieselben Verhältnisse vor, nur zeigte sich der Amboßkörper ein wenig cariös. Der Erfolg schien jetzt ein vollständiger. Alle schweren Erscheinungen waren geschwunden, die vorher seit Jahren vergeblich behandelte, fast verzweifelte Pat. fühlte sich wie neugeboren, und ich mußte trotz des wenig umfangreichen Prozesses annehmen, daß schon die kleinen Cholesteatome ungewöhnlich starke Reizerscheinungen ausgelöst hatten.

Daß etwa hysterische oder neurasthenische Beschwerden vorgelegen und mich getäuscht hatten, glaubte ich auf Grund der monatelangen Beobachtungen sicher ausschließen zu können.

Die Heilung ging ziemlich schnell vor sich. In kaum 6 Wochen waren beide Ohren geheilt und sind es geblieben, wie ich mich zufällig vor wenigen Wochen überzeugen konnte, als mich die nach außerhalb verzogene Pat. wieder aufsuchte.

Wie war ich aber erstaunt, als etwa nach 3 Monaten der ganze Symptomenkomplex wiederkehrte und in kurzem die alte Höhe wieder erreicht

Generated on 2019-10-24 12:26 GMT / http://hdl.handle.net/2027/uc1.b3252759
Public Domain in the United States, Google-digitized / http://www.hathitrust.org/access_use#pd-us-google
Digitized by Google
Original from UNIVERSITY OF CALIFORNIA

hatte! Da lokal nicht die mindeste Reizerscheinung vorlag, so stand ich der Erscheinung zunächst ratlos gegenüber.

Damals führte ich zufällig Herrn Kollegen Peritz eine Pat. zu, welche an starken Kopfschmerzen litt, die weder aus dem Augen-, noch dem Nervenbefunde, noch durch ein sonstiges nachweisbares organisches Leiden zu erklären waren, so daß ich an eine zentrale Erkrankung dachte. Peritz deutete die Beschwerden als Myalgien im Bereiche des Sternocleidomastoideus und des Cucullaris und konnte die Pat. in relativ kurzer Zeit heilen. Dieser Fall gab mir Veranlassung zu eingehenderen Besprechungen mit Peritz und zum Studium dieser Erkrankung, der ich für die Otologen und Rhinologen eine erhebliche Bedeutung zuerkennen zu müssen glaube.

Es handelt sich bei diesen Myalgien um circumscripte, schmerzhafte Stellen, die sich vielfach am Körper, hauptsächlich aber an den beiden mächtigsten Muskeln finden, die am Kopfe ansetzen, dem Sternocleidomastoideus und dem Cucullaris. Die stärksten Schmerzpunkte entsprechen den Ansatzstellen der Muskeln, also dem Processus mastoideus und der Clavicula einerseits und der Linea nuchae superior andrerseits. Doch finden sich auch im Verlaufe der Muskeln solche Schmerzpunkte, so im Sternocleidomastoideus besonders in der Mitte, am Cucullaris vorzugsweise am vorderen, dem Sternocleido parallel laufenden Rande. Mäßiger Druck auf diese Stellen löst ein mehr oder minder starkes Schmerzempfinden aus, das sich durch schmerzhaftes Verziehen des Gesichtes bis zu lebhaften Abwehrbewegungen äußert.

Oft zeigt sich die Haut über diesen Stellen gegen Nadelstiche hyperalgetisch. Immer fand Peritz eine Hyperalgesie gegen den faradischen Strom. „Während an den gesunden Stellen der faradische Strom als prickelnd angegeben wird, empfinden die Pat. an den erkrankten Stellen den Strom als unangenehm brennenden Schmerz, der zuweilen sehr intensiv sein kann. Man ist mittelst des faradischen Stromes imstande, die erkrankten Partien ausfindig zu machen, wenn man sich einer kleinen, kugeligen Elektrode bedient. Die Angaben der Pat. über den Eintritt des brennenden Schmerzes beziehen sich immer auf dieselben Punkte. Selbst dann, wenn man ihnen die Augen zuhält oder bei Prüfung an verschiedenen Tagen, wird die Hyperästhesie gegen den faradischen Reiz immer an der gleichen Stelle angegeben.“ [1])

Schließlich nahm Peritz wahr, daß tiefe Nadelstiche, ebenso wie die Injektion geringer Mengen Flüssigkeit an den erkrankten Stellen, im Gegensatz zu normalen, als ungewöhnlich schmerzhaft empfunden wurden.

Die Beschwerden der Pat. bleiben aber keineswegs auf diese Schmerzstellen beschränkt, sondern die krampfartigen Kontraktionen der Muskeln

[1]) Peritz, Über die Ätiologie und Therapie des neurasthenischen Kopfschmerzes, des neurasthenischen Schwindels und der Migräne. Med. Klinik, 1906, H. 44, 45, 46.

Digitized by Google
Original from UNIVERSITY OF CALIFORNIA
Generated on 2019-10-24 12:26 GMT / http://hdl.handle.net/2027/uc1.b3252759
Public Domain in the United States, Google-digitized / http://www.hathitrust.org/access_use#pd-us-google

pflanzen sich über die Galea hinweg nach dem Musculus temporalis, frontalis und orbicularis oculi hin fort, die in gewisser Weise in Mitleidenschaft gezogen werden, wie ich später noch besprechen möchte. So finden sich unter anderem schwere Druckschmerzen am sogenannten Orbitalpunkt, die sehr leicht an Neuralgien oder verkappte Empyeme des Antrum frontale denken lassen und sicher nicht selten zu Fehldiagnosen verführen, wie ich mich auch an Pat. überzeugen konnte.

Über das Wesen der Myalgien werden verschiedene Meinungen geäußert. Man nimmt an, daß sie eine Folge abnormer Anhäufung von Stoffwechselprodukten des Muskels seien. Auch an gewisse rheumatische Einflüsse wird gedacht. Oder sie werden aufgefaßt als Ausdruck exzessiver Kontraktion von Muskelfasern, die nicht mehr imstande sind, sich in normaler Weise zu strecken. Vorzugsweise finden sie sich beim weiblichen Geschlecht und scheinen mit Chlorose und Anämie häufig vergesellschaftet. Aber auch bei Männern sind sie keineswegs selten. Man findet sie oft bei dem sogenannten neurasthenischen Typus, wo man leicht geneigt ist, die Klagen als übertrieben oder gar unberechtigt anzusehen. Sehr oft konnte ich mich seither überzeugen, daß Beschwerden, für die zuerst keinerlei objektives Merkmal aufgefunden wurde und die von meinen Assistenten als auf nervöser Basis beruhend erklärt wurden, sich zwanglos durch mehr oder minder schwere Myalgien erklären und durch geeignete Behandlung heilen ließen, während früher lange und sorgsame Behandlung keinen Erfolg erzielen konnte.

Einmal auf diese Erkrankung aufmerksam geworden, wurde mir manches bis dahin unklare Krankheitsbild verständlich. So untersuchte ich die eingangs beschriebene Kranke mit der doppelseitigen Radikaloperation und war überrascht, wie außerordentlich umfangreiche Myalgien bei ihr im Bereiche des Sternocleidomastoideus nachweisbar waren. Und nun glaubte ich auch die Ursache der Beschwerden wie auch der höchst auffallenden, nur auf wenige Monate beschränkten scheinbaren Heilung gefunden zu haben. Bei der Operation wurden zur Freilegung des Processus mastoideus die Fasern des Sternocleidomastoideus in erheblichem Umfange abgelöst und dadurch die Wirkungsfähigkeit des Muskels gehemmt. Die Spannungsverhältnisse in ihm müssen für einige Zeit ganz andere geworden, größere Teile des Muskels ganz ausgeschaltet gewesen sein, und bei Bewegungen wurden die schmerzhaften Stellen nicht durch die straffe Kontraktion der Fasern gepreßt und gereizt. Als aber nach einigen Monaten der Muskel wieder fest am Processus fixiert war, konnten die alten Erscheinungen, die nicht geheilt waren, sondern nur schlummerten, wieder auftreten. Ich habe dann die Pat. meiner neu gewonnenen Auffassung entsprechend nach den Vorschriften von Peritz behandelt und hatte die Freude, sie definitiv herstellen zu können!

Digitized by Google
Original from UNIVERSITY OF CALIFORNIA
Generated on 2019-10-24 12:26 GMT / http://hdl.handle.net/2027/uc1.b3252759
Public Domain in the United States, Google-digitized / http://www.hathitrust.org/access_use#pd-us-google

Daß meine hier dargelegte Auffassung viel Berechtigung für sich hat, möge ein fast analoger Fall beweisen, den ich mir erlaube, Ihnen vorzustellen, und der von einem früheren Assistenten von mir operiert worden ist. Auch hier die Erscheinungen von schwerem Kopfschmerz, Schwindel und Brechneigung, auch hier beiderseits eine Ohrerkrankung, die den Kollegen im Zusammenhang mit den genannten Erscheinungen zu einer Radikaloperation veranlaßte. Auch hier stand der Operationsbefund nicht im Einklang mit der Schwere der Symptome. Dennoch waren diese post operationem völlig verschwunden. Doch kehrten sie in alter Stärke nach etwa 7 Wochen wieder! Ich sah die Pat., die mir der Kollege zuführte, mit fast völlig geheilten Ohren. Nur aus der linken Tube kam noch etwas Sekret, doch war auch diese Stelle nach Angabe des Kollegen schon geheilt gewesen. Es gelang mir, durch Transplantation diese Eiterung in 8 Tagen zum Versiegen zu bringen. Die großen Beschwerden aber blieben bestehen, wie ich es auf Grund meiner früheren Erfahrungen vorhergesagt hatte. Denn es fanden sich ausgesprochene schwere Myalgien, welche die Erklärung für die Klagen gaben. Da es mir nicht gelang, schnell eine Heilung herbeizuführen, überwies ich die Pat. Herrn Kollegen Peritz, der in relativ kurzer Zeit die jahrelang bestehenden Kopfschmerzen beseitigen und auch einen Rückfall vor etwa 2 Monaten heilen konnte.

Zwei andere Pat. aus meiner Praxis, die einseitig radikal operiert sind und die ich mir erlaube, Ihnen vorzustellen, zeigen genau dieselben Erscheinungen, so daß an einen Zufall nicht gedacht werden kann. Eine Reihe anderer gleichartiger Fälle kann ich Ihnen leider heute nicht mehr vorführen, wohl aber noch einige Pat. mit Myalgien, die schwere Kopfschmerzen, Schwindel und Ohrenschmerzen verursacht haben.

Meine Herren! Wer diese Erscheinungen nicht kennt, wird außerordentlich leicht dazu geführt werden, falsche Indikationen für Operationen zu stellen. Sehr leicht wird man eine Mittelohreiterung für gefahrdrohender halten als sie ist, sehr leicht die Notwendigkeit einer Operation für gegeben erachten, die vermeidbar war und die keine oder nur schnelle, vorübergehende Besserung der wesentlichsten Beschwerden bringt. Es ist sicher fatal, wenn nachher der Pat. den Vorwurf erhebt, daß ihm die ganze Operation nicht das mindeste genützt habe. Und beim Ohr ist es nicht einmal so schlimm, da man wenigstens das objektiv nachgewiesene lokale Leiden fast immer mit Sicherheit beseitigen kann. Viel unangenehmer sind die Fälle, bei denen man operiert in der Voraussetzung, daß bei der Heftigkeit der Schmerzen, der genauen Lokalisation auf die Supraorbitalgegend, der Druckempfindlichkeit am Orbitalpunkt eine Stirnhöhlenerkrankung vorliegen müsse, auch wenn kein Eiter nachweisbar ist, und sich nach Eröffnung der Stirnhöhle überzeugen muß, daß sie ganz gesund war. Ich will und kann hier auf diese Frage nicht näher eingehen,

Digitized by Google
Original from UNIVERSITY OF CALIFORNIA
Generated on 2019-10-24 12:26 GMT / http://hdl.handle.net/2027/uc1.b3252759
Public Domain in the United States, Google-digitized / http://www.hathitrust.org/access_use#pd-us-google

sonst könnte ich eine ganze Serie von Kranken vorstellen, die von anderer Seite operiert waren, mehr oder minder große Narben tragen, ohne daß ihre Beschwerden im mindesten gebessert wurden. Es waren dies Fälle, deren Anamnese und Krankheitsverlauf die Diagnose auf Empyeme auch ohne nachweisbaren Eiter hatten wahrscheinlich erscheinen lassen und bei denen als zweifellose Ursache ihrer derzeitigen, mit den Anfangsklagen übereinstimmenden großen Beschwerden Myalgien festzustellen waren.

Einen außerordentlich charakteristischen Ohrenfall, der in dieses Gebiet gehört, führte mir der Zufall vor kurzer Zeit zu. Die 60 Jahre alte Pat. hat angeblich im Anschluß an eine Choleraerkrankung im Jahre 1870 rechts Ohrenlaufen bekommen, das seither, also über 40 Jahre, stärker oder schwächer bestanden hat. In den letzten Jahren hatten sich heftige Schmerzen am Ohr eingestellt, die besonders am Morgen außerordentlich intensiv waren. Dazu trat heftiger Kopfschmerz, Schwindel und gelegentlich Erbrechen. Als Pat. vor kurzem in einer nicht weit entfernten Universitätsstadt bei ihren Kindern weilte, führten sie diese zu dem Leiter der Ohrenklinik, und dieser uns allen als erfahrener Otologe bekannte Kollege riet zu einer Radikaloperation.

Objektiv ließ sich feststellen, daß hier eine Spontanoperation vorlag. Das Trommelfell fehlte völlig, von Hammer und Amboß war nichts nachweisbar, die laterale Atticwand fehlte und nach dem Antrum zu schloß eine feste Narbe das Mittelohr ab. Nach vorn sah man die Tube offen und, soweit ich bei dieser einen Untersuchung nachweisen konnte, kam die geringe Sekretion nur von hier. Die Gehörprüfung war wegen der übergroßen Empfindlichkeit und Nervosität der Pat. nicht durchführbar gewesen und trotz vieler Bemühungen konnte ich sie später aus hier nicht zu erörternden Gründen nicht wieder zu Gesicht bekommen.

Pat. klagte sehr über Kopfschmerz und Schwindel. Deutlich nachweisbar war ein geringer spontaner horizontaler Nystagmus nach beiden Seiten.

Zu Anfang dachte ich auch, daß hier in der Tiefe ein nicht sicher erkennbarer Prozeß die Ursache der schweren Erscheinungen sein müßte, und wollte ebenfalls zur Operation raten. Der lokale Befund aber machte mich bei nochmaliger genauer Prüfung und Besprechung des Falles stutzig. Er stand doch zur Schwere der Erscheinungen in keinem rechten Verhältnis. Und so untersuchte ich weiter und fand außerordentlich heftige Myalgien am Mastoidansatz des Sternocleido, geringere in seinem Verlaufe und an der Linea nuchae superius. Hiernach konnte es für mich keinem Zweifel unterliegen, daß dieser Fall nicht durch Operation geheilt worden wäre und daß er zu den anderen hier vorgestellten gehört, wo der lokale Prozeß einwandfrei die Indikation zur Radikaloperation gab, die aber nur für Monate die Beschwerden beseitigte, und deswegen riet ich von der Operation ab.

Digitized by Google
Original from UNIVERSITY OF CALIFORNIA
Generated on 2019-10-24 12:26 GMT / http://hdl.handle.net/2027/uc1.b3252759
Public Domain in the United States, Google-digitized / http://www.hathitrust.org/access_use#pd-us-google

Die Symptome, unter denen sich die Myalgien äußern, sind mannigfache. Eingenommensein des Kopfes, Druck- und Kappengefühl, Müdigkeit, oft schon am frühen Morgen, Unfähigkeit zu denken, Angstgefühle, Herzklopfen und Übelkeit. Auffallend ist, daß gerade nach der Nachtruhe diese Beschwerden häufig recht intensiv auftreten. Die Pat. sind übellaunig und mißmutig, wie wenn sie wenig oder schlecht geruht haben. Nicht selten sind Klagen über Skotomerscheinungen. Die Gegenstände verschwinden, es treten Flimmern vor den Augen, Nebelerscheinungen auf, der Boden wankt unter den Füßen, ohne daß sich objektive Symptome des Schwindels nachweisen lassen.

Besonders wichtig für unsere Disziplin ist das Auftreten von spontanen Ohrenschmerzen, von Ohrensausen ohne nachweisbare lokale Ursachen, von Kopfschmerzen, von Schwindel, besonders beim Bücken, hin und wieder auch bei Druck auf die schmerzhaften Stellen, und das Auftreten von Erbrechen. Findet sich hiermit vergesellschaftet ein erheblicher lokaler Befund, so ist einer Fehlindikation Tür und Tor geöffnet. Hin und wieder wird über Hyperacusis geklagt.

Niemals tritt, was ja kaum erwähnt zu werden braucht, verursacht durch Myalgien ein Nystagmus auf.

Wie sollen und können wir uns nun diese eigentümlichen Einwirkungen eines lokalen Prozesses im Muskel erklären, wie diese eigenartige Verbindung von cerebralen und peripheren Symptomen? Es ist ganz gewiß, daß viele geneigt sein werden, diesen Zusammenhang zu leugnen, ebenso den Erfolg der Behandlung für einen suggestiven bei neurasthenischen Pat. ansehen werden, bis sie sich durch daraufhin gerichtete Versuche von der Richtigkeit dieser Behauptungen überzeugen. Wenn ich hier eine Erklärung für diese schon Rosenbach wohlbekannten, aber trotz seines Hinweises[1]) wenig gewürdigten Erscheinungen suche, so folge ich zum Teil wörtlich den Ausführungen von Peritz, der in einer sehr lesenswerten Arbeit: „Über die Ätiologie und Therapie des neurasthenischen Kopfschmerzes, des neurasthenischen Schwindels und der Migräne“[2]) diese Frage in eingehender und fast durchgehends origineller Form behandelt hat.

Man kann sich ein Verständnis verschaffen, wie diese scheinbar cerebralen Symptome unter dem Einfluß der Muskelerkrankung des Cucullaris und besonders des Sternocleidomastoideus zustande kommen, wenn man die anatomischen Verhältnisse am Kopfe kritisch würdigt. Myalgien kommen auch an anderen Körperteilen zahlreich vor. Doch da die Muskeln an festen Knochenstellen inserieren, die Haut über ihnen nicht allzu straff angespannt und mit ihnen nicht fest verwachsen ist, so können sie bei etwaiger Erkrankung schwer

[1]) Nervöse Zustände und ihre psychische Behandlung (zitiert nach Peritz). Deutsche med. Wochenschr., 1886, Nr. 12 und 13.

[2]) Med. Klinik, 1906, H. 44—46.

Digitized by Google
Original from UNIVERSITY OF CALIFORNIA
Generated on 2019-10-24 12:26 GMT / http://hdl.handle.net/2027/uc1.b3252759
Public Domain in the United States, Google-digitized / http://www.hathitrust.org/access_use#pd-us-google

eine Fernwirkung ausüben, die über Ursprung- und Ansatzstelle hinausgeht. Ferner können von den meisten Körpermuskeln nicht mehrere wichtige Nerven mit einemmale gezerrt werden. Ganz anders am Kopf, wo eine große Anzahl der wichtigsten Nerven aus dem Schädelinnern in nächster Nähe der Muskelansätze heraustreten. Die beiden Muskeln, deren Wirkungsweise unter pathologischen Verhältnissen wir hier betrachten, sind die beiden mächtigsten Muskeln am Kopf, und der Kopf muß, als Kugel betrachtet, ein außerordentlich günstiger mechanischer Übertragungskörper von Zugwirkungen sein.

Der Ansatz des Cucullaris und des Sternocleidomastoideus befindet sich am Hinterhaupt an festen Knochenstellen. Dagegen kann man sich an der Leiche leicht davon überzeugen, daß zwischen den Muskeln und der Haut, besonders nahe den Ansatzstellen, ein ziemlich inniger Zusammenhang besteht. Haut und Muskelfaser sind nicht leicht voneinander zu trennen, wenn auch ein Übergang von Muskelfasern in die Haut nicht besteht. Ebenso kann man beim Abtasten fühlen, daß Muskel und Haut am Hinterkopf und in der Gegend der Ansätze der beiden Muskeln ziemlich fest aneinander liegen. Daß ein inniger Zusammenhang zwischen den beiden Muskeln und der Kopfschwarte besteht, konnte Peritz an sich selbst und an Pat. durch folgenden Versuch dartun. Wenn er die Anode wie die Kathode auf je einen Accessoriuspunkt am Halse setzte und einen faradischen Strom von mäßiger Stärke durchgehen ließ, so kontrahierten sich nicht nur die vom Accessorius innervierten Muskeln, sondern man empfand ebenso eine Anspannung des Frontalis und Temporalis. Durch Aufsetzen der Elektrode auf einen Cucullaris konnte er gleichfalls eine deutliche Zusammenziehung im Frontalis erzielen. Und als ferneren Beweis für die angenommene Rolle der Muskeln führt Peritz den Erfolg der Therapie an.

Behandelt man zum Beispiel bei einem Pat. mit doppelseitiger Erkrankung erst die eine Seite, so lassen die krankhaften Erscheinungen nur auf dieser Seite nach, um in voller Stärke auf der anderen Seite fortzubestehen, bis eine entsprechende Behandlung die Besserung auch hier erzielt.

Alle diese Momente sprechen dafür, daß der Sternocleidomastoideus und der Cucullaris tatsächlich imstande sind, bei einer Kontraktion einen erheblichen Zug auf die Kopfschwarte auszuüben, der sich bei der Kugelform des Schädels auf die mit der Kopfschwarte zusammenhängenden Muskeln übertragen und sie abnorm zerren muß, wenn die Kontraktionen der großen Muskeln krankhafte werden. Zu diesen Muskeln gehört der Temporalis, die kleinen Muskeln der Ohrmuschel und vor allem der Frontalis. Da nun der Orbicularis oculi mit dem Frontalis in enger Verbindung steht, so ist es sehr wahrscheinlich, daß ein erheblicher Zug am Frontalis sich auf diesen Muskel überträgt.

Einen fast experimentellen Beweis für die Richtigkeit der Peritzschen Anschauung sehe ich in dem zu Anfang berichteten und in dreien der hier

Digitized by Google
Original from UNIVERSITY OF CALIFORNIA
Generated on 2019-10-24 12:26 GMT / http://hdl.handle.net/2027/uc1.b3252759
Public Domain in the United States, Google-digitized / http://www.hathitrust.org/access_use#pd-us-google

vorgestellten Fälle. Alle sind heute ohrgesund. Bei allen war post operationem ein Gefühl der Heilung und des völligen Freiseins von Beschwerden eingetreten. Bei allen stellte sich nach etwa 2—3 Monaten, als die Heilung des Ohres schon vollendet war, genau die früheren Beschwerden wieder ein. Will man sich nicht auf unfruchtbare Theorien von neurasthenischen Erscheinungen einlassen, so erscheint mir die Erklärung naheliegend, die ich oben gegeben habe, daß die Muskelfasern bei der Operation zum großen Teil abgelöst waren und deswegen exzessive Kontraktionen des Muskels mangels genügender Insertion nicht möglich waren. Nachdem aber die Fasern wieder festgewachsen waren, konnten die alten Beschwerden wieder auftreten.

Peritz erwähnt noch ein zweites Moment als wesentlich, um den Zug und Druck zu verstärken und die Erscheinungen verständlich zu machen. Man kann dieses als ein reflektorisches ansehen. Jeder Muskel zieht sich auf sensible Reize hin zusammen. Bei einer Bewegung werden die ersten Anreize vom Gehirn aus vermittelt. Die weiteren sensiblen Reize zur Vollendung der Bewegung gelangen aus den sich kontrahierenden Muskeln zum Rückenmark und von da über die motorischen Nerven zu den Muskeln zurück. Jede Zusammenziehung einer Muskelfaser schafft neue kinästhetische Reize. So wird man es auch aufzufassen haben, daß die gezerrten Muskeln durch den sensiblen Reiz, welcher bei der Zerrung auf die Muskelnerven ausgeübt wird, sich noch weiter zusammenziehen. Es tritt also ein Circulus vitiosus ein.

Auf die weiteren Ausführungen von Peritz gehe ich hier nicht ein, so interessant sie sind. Ich muß schon auf das Original verweisen. Nur die für uns wichtigsten Einwirkungen der Myalgien auf das Ohr müssen noch kurz erörtert werden.

Der Druck, der durch den erkrankten Sternocleidomastoideus auf die Endigungen des N. auricularis vagi ausgeübt wird, kann die bekannten Vagussymptome auslösen, vor allem Übelkeit und Erbrechen. Ebenso ist es bekanntermaßen möglich, durch Reizung des Vagus, sei es der Magenäste oder aber im Ohreingang Schwindelempfindungen zu wecken.

Die Schmerzempfindungen scheinen direkt durch den Druck der Muskeln auf die darunter liegenden Nerven oder durch Zerrung derselben, soweit sie durch den Muskel hindurchtreten, zu entstehen. Hier sind es vor allem die Äste des Trigeminus. Je stärker die Zusammenziehung der Kopfkappe wird, desto heftiger werden auch die Nerven gezerrt, namentlich der Supraorbitalis und der Auriculo-temporalis. Durch Druck auf diesen wird wohl auch der Schmerz im Ohr entstehen, denn dieser Nerv sendet einen bis zwei Zweige zum äußeren Gehörgang und einen zum Trommelfell.

Das Ohrensausen und das Klingen ebenso wie die Hyperacusis scheinen nicht allein als die Folge der Reizung des N. auriculo-temporalis. Zur Entstehung dieses Phänomens tragen wahrscheinlich mehrere Umstände bei. Die

Generated on 2019-10-24 12:26 GMT / http://hdl.handle.net/2027/uc1.b3252759
Public Domain in the United States, Google-digitized / http://www.hathitrust.org/access_use#pd-us-google
Digitized by Google
Original from UNIVERSITY OF CALIFORNIA

Haut hinter dem Ohr ist ziemlich fest mit dem darunter liegenden Sternocleidomastoideus verbunden. Jede Zugverstärkung dieses Muskels wird sich den kleinen Muskeln der Ohrmuschel mitteilen und diese werden die Muschel und damit den äußeren Gehörgang nach hinten ziehen. Die Zugwirkung aber, welche den Musculus temporalis und die Haut darüber nach oben zieht, muß auch eine zerrende Wirkung in dieser Richtung auf den äußeren Gehörgang und das Trommelfell ausüben. Dadurch werden sich abnorme Spannungen im Trommelfell ausbilden. Da jede Reizung eines sensiblen Nerven nicht nur einen Schmerz bedingt, sondern auch einen motorischen Reiz darstellt, so wird der Druck auf den Ramus tympanicus V einen solchen Reiz ausmachen und wahrscheinlich Reize über das Rückenmark zum N. tensor tympani entsenden. Die Folge davon wird wieder sein, daß Spannungen im Trommelfell entstehen, die sich als abnorme Gehörsempfindungen geltend machen.

Das Auftreten von Schwindel als Folge der Myalgien erklärt Peritz durch diese verschiedenen am Trommelfell auftretenden abnormen Spannungen, besonders wenn sie plötzlich hervorgerufen werden. Auch mißt er dem Ramus auricularis vagi eine erhebliche Bedeutung hierfür zu, da durch Druck auf die Spitze des Processus mastoideus Schwindel ausgelöst werden könne, wofür bei dem besprochenen Krankheitsbilde durchaus die Möglichkeit gegeben ist, wie das bereits ausgeführt wurde.

Wenn ich mich bei der Deutung der Erscheinungen fast wörtlich an die Ausführungen von Peritz gehalten habe, so geschah es, weil diese Erklärungen viel Wahrscheinlichkeit für sich haben und weil sie durch meine klinischen und operativen Erfahrungen durchaus gestützt werden. Man wird hie und da eine andere Erklärung versuchen können, aber ich habe mich in zahlreichen Fällen überzeugen können, daß die Ansichten von Peritz durchaus einleuchtend sind und uns vielfach nicht nur die Deutung des Krankheitsbildes außerordentlich erleichtern, sondern auch unserem therapeutischen Vorgehen in solchen Fällen eine andere Richtung weisen.

Inwieweit die Corneliussche Nervenpunktlehre mit in dies Gebiet gehört, darauf möchte ich hier nicht näher eingehen, weil uns das zu weit führen würde.

Die Ätiologie der Myalgien ist nicht ganz klar. Man findet sie, wie schon betont, vorzugsweise bei anämischen und chlorotischen Individuen, besonders bei Frauen, aber auch gar nicht selten bei gut entwickelten, muskelstarken Männern. Erkältung, Rheumatismus, Infektionskrankheiten scheinen eine wesentliche Rolle zu spielen, Druck und Zerrungen an den Muskeln, wie sie durch schlechte Lage des Nachts verursacht sein können, besonders wenn der Kopf sehr hoch gebettet ist. Vielleicht spielt dabei eine Rolle das Schlafen in kalten Zimmern, indem die durch die Körperwärme erhitzte Luft beim Aufsteigen neben dem Kopf die stark abgekühlten Halsmuskeln trifft und zu

Digitized by Google
Original from UNIVERSITY OF CALIFORNIA
Generated on 2019-10-24 12:26 GMT / http://hdl.handle.net/2027/uc1.b3252759
Public Domain in the United States, Google-digitized / http://www.hathitrust.org/access_use#pd-us-google

Erkrankungen disponiert. Mangelhafter Gebrauch der Muskeln bedingt ebenfalls eine schlechtere Durchblutung und damit die Anhäufung von schädlichen Stoffwechselprodukten. Toxische Reize, etwa vom Alkohol oder vom Darm ausgehend, scheinen die Entstehung zu begünstigen, ebenso wie häufiger Schnupfen, weswegen etwaige Nasenerkrankungen durchaus beachtet werden müssen. Ebenso können Überanstrengungen die Ursache der Myalgien werden.

Die Diagnose der Krankheit ist meist einfach, wenn man an sie denkt. Schon die Klagen der Pat. sind oft charakteristisch. Übt man einen mäßigen Druck auf die Ansatzstellen der Muskeln aus, so reagieren die Pat. mit ungewöhnlichen Schmerzäußerungen, desgleichen wenn man die Muskeln zwischen die Finger nimmt und leicht drückend entlang palpiert. Der gesunde Muskel reagiert auf gleiche Reize wenig oder gar nicht. In Zweifelsfällen kann der faradische Strom zur Entscheidung herangezogen werden. An den erkrankten Stellen geben die Pat. beim Herüberfahren mit einer kleinen Knopfelektrode einen unangenehmen, brennenden Schmerz an, während er an gesunden Stellen als prickelnd bezeichnet wird.

Die Therapie muß auf den ganzen Körper und auf die erkrankte Stelle gleichzeitig achten. Beseitigung der als kausal wichtig festgestellten Schädlichkeiten, zweckmäßige Ernährung und Pflege, Gymnastik, Bäder sind von günstiger Einwirkung, Eisen und Arsen können gelegentlich viel nützen. Den lokalen Prozeß sucht man durch heiße Brei- oder Sandumschläge, Thermophore, Einreibungen, Massage, Elektrizität zu beeinflussen, oft mit bestem Erfolge, oft ohne jeden Nutzen. Als besonders wirkungsvoll empfiehlt Peritz Einspritzungen von Kochsalz direkt in den Muskel an verschiedenen Stellen des erkrankten Gebietes in der Weise, daß zuerst nach Schleich die Haut mit der Lösung infiltriert wird und dann tief in den Muskel hinein je $^1/_4$ bis $^1/_2$ cm^3 an verschiedene Stellen. Als Injektionsmittel benutzte Peritz früher 0·5 Novocain, 0·2 Na Cl, Adrenalin gtt. II—III, Aq. dest. ad 100·0. Jetzt versucht er mit anscheinend noch besserem Erfolge andere Lösungen, doch sind die Versuche wohl noch nicht abgeschlossen, da über die Zusammensetzung derselben noch nichts Näheres mitgeteilt wurde.

Die Behandlung stellt an die Geduld von Arzt und Pat. oft erhebliche Anforderungen. Manchmal genügen wenige Injektionen zur Heilung, oft sind 50 und mehr erforderlich. Rezidive sind keineswegs selten, doch gelingt es bei genügender Geduld meist, den Pat. dauernd zu helfen, mindestens ihre schlimmsten Beschwerden zu beseitigen.

Meine Herren! Wohl sind seit langem Schmerzen am Ohr bekannt und beschrieben, die wir mit dem Namen Otalgien bezeichnen. Diese werden erklärt durch eine Neuralgie des Trigeminus (N. auriculo-temporalis), des oberen Cervikalnervengeflechtes oder des Plexus tympanicus. Sie werden meist als

Digitized by Google
Original from UNIVERSITY OF CALIFORNIA
Generated on 2019-10-24 12:26 GMT / http://hdl.handle.net/2027/uc1.b3252759
Public Domain in the United States, Google-digitized / http://www.hathitrust.org/access_use#pd-us-google

Titel „Neurosen des Schalleitungsapparates“ beschrieben. Es ist nicht unwahrscheinlich, daß diese Otalgien des öfteren unrichtig gedeutet worden sind und in das von mir dargestellte Gebiet hineingehören. Doch verstehen wir darunter im allgemeinen andersartige Schmerzen, die von einer Caries dentium, von Ulcerationen im Larynx oder Pharynx, von Perineuritis der Nervenstämme, Tumoren etc. bedingt werden. Den von mir dargestellten Zusammenhang finde ich nirgendwo betont.

Aber ich bin überzeugt, Sie werden, wenn Sie diesen Dingen Ihre Aufmerksamkeit schenken, dieselben Erfahrungen machen, die ich im Laufe der letzten Jahre gesammelt habe.

Aus dem rhino-otiatrischen Ambulatorium des israelitischen Spitals in Krakau.

Oto-rhinologische Kasuistik.

Von **R. Spira.**

Über die Behandlung akuter Mastoiditiden mit Aspirationshyperämie.

Im Jahre 1907 äußerte ich mich in bezug auf die Stauungsbehandlung in einer vorläufigen Mitteilung in folgender Weise: „Die von anderen bei dieser Methode zum Teil beobachteten Mißerfolge glaube ich auf die Unterlassung der nachfolgenden, von mir geübten Modifikation beziehen zu dürfen. In allen Fällen nämlich, in denen die akuten entzündlichen Erscheinungen seitens des Mittelohrs von lokalen, krankhaften Veränderungen in der Umgebung des Ohres begleitet sind, beschränke ich mich nicht auf die bloße Anwendung der Stauungshyperämie, sondern kombiniere diese Behandlung mit der gleichzeitigen Applikation des Klappschen Saugapparates. In Fällen, wo die Weichteile um das Ohr, über dem Warzenfortsatz schmerzhaft geschwellt, infiltriert sind oder gar Fluktuation aufweisen, mache ich einen kleinen Punktionsschnitt über dem Proc. mast. bis auf den Knochen und appliziere dann den Klappschen Saugapparat.“ (Wiener med. Presse, 1907, Nr. 10.)

Im Laufe der Jahre bin ich nun durch vielfache weitere Erfahrungen zu der Überzeugung gelangt, daß die günstigen Erfolge in meinen Fällen eigentlich mehr der passiven Aspirationshyperämie als der eigentlichen Stauungshyperämie zu verdanken sind. Ich habe nämlich in manchen Fällen, in denen aus äußeren Gründen die Applikation der Stauungsbinde unterlassen werden mußte, bloß mit Hilfe der Anwendung der Aspiration am äußeren Gehörgang und über dem Warzenfortsatz so vorzügliche Erfolge erzielt, daß mir die Stauungshyperämie als minder wichtig und entbehrlicher erscheint als zuvor.

Die von mir erreichten günstigen Resultate betreffen zumeist Fälle, die sonst sicher operiert worden wären, ja zum Teil solche, bei denen ich selbst

Digitized by Google
Original from UNIVERSITY OF CALIFORNIA
Generated on 2019-10-24 12:26 GMT / http://hdl.handle.net/2027/uc1.b3252759
Public Domain in the United States, Google-digitized / http://www.hathitrust.org/access_use#pd-us-google

auf die Ausführung der Aufmeißelung, glücklicherweise ohne Erfolg, drängte. Der Umstand, daß wir es hier öfter mit wenig intelligenten und messerscheuen Pat. zu tun haben, bringt es mit sich, daß wir einerseits uns öfter vor verzweifelte, fortgeschrittene und vernachlässigte Fälle gestellt sehen, andrerseits viel öfter Gelegenheit haben, außergewöhnliche Erfolge mit Hilfe der konservativen Therapie zu beobachten und zu erreichen, als dies anderwärts der Fall ist. Die Beobachtung und die Untersuchung unserer Pat. konnte leider nicht immer mit der gewünschten Exaktheit durchgeführt werden, einerseits wegen des Mangels einer stationären Ohrenabteilung, andrerseits wegen der kurzen, für die ambulatorische Behandlung uns abgemessenen Zeit. Nichtsdestoweniger bieten uns die gemachten Notizen sehr interessante und instruktive Krankheitsskizzen, die mit Rücksicht auf die ungewöhnliche Behandlungsmethode und die ganz unerwarteten Erfolge bemerkenswert sind.

So haben wir zunächst:

Prot.-Nr. 511, betreffend eine 33jährige Friseursgattin E. K., welche sich am 4. V. 1910 dem Verfasser mit einer rechtseitigen akuten Mittelohrentzündung vorstellte. Aus der Anamnese ist zu entnehmen, daß die Pat. vor acht Tagen an heftigen Schmerzen im Ohr und im Hinterkopf rechts erkrankt war, worauf in kurzer Zeit ein Eiterdurchbruch aus dem Ohr erfolgte. Nach einigen Tagen trat eine Gesichtslähmung derselben Seite hinzu. Als sich Pat. an die hiesige Klinik um Hilfe wandte, wurde ihr der Rat zuteil, sich sofort einer Operation am Ohr zu unterziehen. Darüber erschrocken, kam sie zu mir. Ich fand bei der Untersuchung profuse Eiterung aus dem rechten Ohr, eine kleine Trommelfellperforation im vorderen unteren Abschnitt und eine Paralyse sämtlicher Facialisäste. Das rechte Auge leicht gerötet, tränend, da es nicht geschlossen werden konnte. Am Proc. mast. gar keine, weder subjektive, noch objektive Krankheitserscheinungen.

Ich wandte hier neben der sonst üblichen Behandlung Aspiration vom äußeren Gehörgang aus an. Die Facialislähmung besserte sich von Tag zu Tag und trat schließlich ganz zurück, während die Sekretion bedeutend abnahm. Nach 2 Wochen traten jedoch Schmerzen hinter dem Ohr auf, die nach Blutegeln und Eisumschlägen bald ganz aufhörten.

Am 1. VI. erfolgte nach Angabe der Pat. eine frische Verkühlung, welche einen starken Schnupfen und in weiterer Folge ein Wiederaufflackern der Schmerzen am Warzenfortsatz und im Kopfe mit sich brachte. Diesmal traten die Schmerzen auf eine antiphlogistische Behandlung nicht mehr zurück und es etablierte sich immer deutlicher das Bild einer Mastoiditis und einer Periostitis.

5. VI. Spontane Schmerzen hinter dem Ohr. Druckempfindlichkeit in der Regio mastoidea. Therapie: Saugnapf über den Warzenfortsatz. Eisumschläge, Aspiration aus dem äußeren Gehörgang.

Digitized by Google
Original from UNIVERSITY OF CALIFORNIA
Generated on 2019-10-24 12:26 GMT / http://hdl.handle.net/2027/uc1.b3252759
Public Domain in the United States, Google-digitized / http://www.hathitrust.org/access_use#pd-us-google

6. VI. Beginnende Schwellung hinter dem Ohr.

7. VI. Reißende Schmerzen rechts, im Ohr wenig Eiter.

9. VI. Schwellung hinter dem Ohr zugenommen. Ohrmuschel abstehend, Verengerung des äußeren Gehörganges. Über der Warzenfortsatzspitze eine sehr schmerzhafte Infiltration. Reißen und Schmerzen im Kopf aufgehört. Incision an der Spitze des Warzenfortsatzes bis auf den Knochen, etwa $1^1/_2$ *cm* tief. Darüber Saugnapf, der nur reines Blut aspiriert. Verband.

10. VI. Keine Schmerzen. Im Ohr nur wenig Eiter, kein Fieber.

12. VI. Schwellung hinter dem Ohr geringer, im Ohr kein Eiter. Das Reißen im Kopf hat zwar aufgehört, hingegen wird über Stirnkopfschmerzen geklagt. Die Vorwölbung der hinteren Gehörgangswand ist eher stärker. Kein Appetit.

13. VI. Schwellung hinter dem Ohr geringer, keine Schmerzen, kein Fieber. Schlaf gut, Appetit schlecht. Gehörgang enger, an der oberen seitlichen Halsgegend dicht unter dem Warzenfortsatz eine harte, schmerzhafte Infiltration. Da die der Pat. vorgeschlagene Operation von derselben abgelehnt wird, werden Umschläge von essigsaurer Tonerde empfohlen und die Aspiration über der infiltrierten Stelle fortgesetzt.

15. VI. Es zeigt sich wieder Eiter im Ohr. In der hinteren knöchernen Gehörgangswand eine granulierende Stelle. Die Sonde deckt hier eine Öffnung auf, aus der sich Eiter entleert. Auch aus der retroauriculären Wunde entleert sich wieder Eiter. Pat. setzt den dringenden Vorstellungen über die Notwendigkeit eines operativen Eingriffes hartnäckigen und entschiedenen Widerstand entgegen.

Am 18. VI. ist das Infiltrat weicher und kleiner. An der hinteren Wand des äußeren Gehörganges findet sich eine von Granulationen umgebene Fistelöffnung, in welche man mit der Sonde etwa $^1/_2$ *cm* tief durch rauhen Knochen eindringen kann. Das Lumen des äußeren Gehörganges ist geräumiger. Eiterung aus dem Ohr gering. Die Öffnung über dem Warzenfortsatz in der Tiefe verklebt. Mit der Sonde kann man wohl noch gegen die Warzenfortsatzspitze vordringen, ohne jedoch nackten Knochen zu fühlen. Appetit besser. Schlaf gut, keine Schmerzen. Ätzung der Granulationen im äußeren Gehörgang mit Chromsäure. Aspiration aus dem äußeren Gehörgang und über dem Proc. mast. und Umschläge mit essigsaurer Tonerde über letzteren werden jeden Tag fortgesetzt.

1. VII. Pat. fühlt sich immer besser. Die Verengerung des äußeren Gehörganges ist immer geringer. Appetit und Schlaf läßt nichts zu wünschen übrig. Keine Schmerzen, das Ohr trocken. Trommelfell geschlossen. Nur an der Spitze des Warzenfortsatzes die Haut noch etwas verdickt. Dieselbe Behandlung, nur jeden zweiten Tag.

Digitized by Google
Original from UNIVERSITY OF CALIFORNIA
Generated on 2019-10-24 12:26 GMT / http://hdl.handle.net/2027/uc1.b3252759
Public Domain in the United States, Google-digitized / http://www.hathitrust.org/access_use#pd-us-google

14. VII. Weder objektive noch subjektive Krankheitserscheinungen. Gehör gut. Pat. geheilt entlassen und bis jetzt gesund geblieben.

Dieser Krankheitsverlauf drängt einige Bemerkungen auf. Zunächst betreffs der Facialislähmung, die gleich in den ersten Tagen der akuten Entzündung aufgetreten war. Es kann darüber kein Zweifel bestehen, daß eine solche Lähmung, wenn sie im Verlaufe einer chronischen Mittelohrentzündung auftritt, ein sehr wichtiges Symptom darstellt, große Aufmerksamkeit erfordert und meistens eine Indikation zur sofortigen Aufmeißelung involviert. Doch muß man auch in solchen Fällen erwägen, daß es nicht unmöglich ist, daß zufälligerweise im Verlaufe einer chronischen Ohrenentzündung gleichzeitig eine andere, etwa rheumatische Ursache der Gesichtslähmung vorliegen kann. In der Tat erinnere ich mich eines Falles, wo bei einem an einer chronischen Mittelohreiterung leidenden Kinde eine Facialislähmung aufgetreten war. Es wurde eine drohende Komplikation vermutet und zur Operation geraten, und als diese abgelehnt wurde, eine infauste Prognose gestellt. Trotzdem heilte bei sonst entsprechender Behandlung in kurzer Zeit sowohl die Ohreiterung als auch die Gesichtslähmung aus. Ein Irrtum ist hier um so leichter möglich, als die Erscheinungen die gleichen sind und sowohl die otogenetische als die rheumatische Gesichtslähmung peripherer Natur ist.

Anders verhält sich die Sache bei der akuten Mittelohrentzündung. Hier hat eine solche Lähmung bei weitem nicht jene Bedeutung wie in chronischen Fällen. Wenn die Angabe unserer Pat. auf Wahrheit beruht, daß ihr damals eine Operation vorgeschlagen wurde, so war dieser Vorschlag absolut nicht gerechtfertigt und dies um so mehr, als zu jener Zeit, abgesehen von der Facialisaffektion, gar keine sonstigen beunruhigenden Erscheinungen bestanden. Eine Gesichtslähmung im Verlaufe einer akuten Media gehört zwar nicht zu den häufigeren Vorkommnissen, ist aber auch nicht gar so selten zu beobachten und birgt, wie die Erfahrung zeigt, nichts Beunruhigendes.

Vergegenwärtigen wir uns, daß die äußere Wand des Falloppischen Kanals, welcher den Gesichtsnerven von der Paukenhöhle trennt, gewöhnlich sehr dünn ist und seltener bei Erwachsenen, häufiger bei Kindern Defekte besitzt, Dehiszenzen, durch welche dieser Nerv mit der Schleimhaut der Paukenhöhle in unmittelbaren Kontakt kommt, so erscheint nichts leichter, als ein Übergreifen einer Erkrankung vom Ohr auf den Nerven auch in akuten Fällen. Schon eine stärkere Hyperämie der Paukenhöhle kann selbst bei integrem Nervenkanal durch die damit verbundene stärkere Füllung der in diesem Kanal verlaufenden Arteria stylo-mastoidea eine Kompression und in der Folge eine Schädigung der Funktion dieses Nerven verursachen. Bei angeborenen oder erworbenen Defekten im Canalis facialis kann es durch Druck seitens Schwellungen der Mucosa, von Exsudat usw. auf den Nerven zur Paralyse oder Parese desselben kommen. Akute Entzündungen des Mittelohres können sich auf

Digitized by Google
Original from UNIVERSITY OF CALIFORNIA
Generated on 2019-10-24 12:26 GMT / http://hdl.handle.net/2027/uc1.b3252759
Public Domain in the United States, Google-digitized / http://www.hathitrust.org/access_use#pd-us-google

die Wand des Falloppischen Kanals ausbreiten und zu Perineuritis oder Neuritis des Nerven führen. In solchen Fällen pflegt die Prognose der Lähmung im Gegensatz zu den chronischen Fällen im allgemeinen eine günstige zu sein.

Vielleicht war auch bei unserer Pat. eine permanente Dehiszenz im Falloppischen Kanal die Ursache der Facialislähmung. In ähnlichen Fällen hat man nur eine möglichst rasche und freie Entlastung der Paukenhöhle anzustreben, was wir durch Aspiration aus dem äußeren Gehörgang zu erreichen suchten. In der Tat trat unter dieser Behandlung die Gesichtslähmung von Tag zu Tag zurück und kam während der langen Dauer des komplizierten Krankheitsverlaufes nie wieder auch nur eine Spur der Lähmung zum Vorschein.

Unstreitig bemerkenswert und auffallend ist der glückliche Verlauf und der schließliche Ausgang in Heilung dieses Falles unter konservativer Behandlung. Die anfangs immer mehr zunehmende und später nur langsam abnehmende Schwellung und Schmerzhaftigkeit hinter dem Ohr, oft begleitet von vagen Schmerzen im Kopfe und in der Schläfengegend, machte uns oft bedenklich und um das Schicksal der Pat. besorgt und veranlaßte uns, diese sowie ihre Umgebung auf die drohenden Gefahren aufmerksam zu machen und ihnen jede Verantwortung für einen eventuellen schlechten Verlauf wegen der Ablehnung der Operation zuzuschreiben. Nur mit Widerwillen und großem Skeptizismus führten wir die konservative Behandlung fort. Die Pat. konnte durch keinerlei Vorstellungen eingeschüchtert und zur Operation bewogen werden. Wider Erwarten hat hier die dem Arzt aufgedrungene und mit Mißtrauen durchgeführte Behandlung, während welcher nicht dem Pat. vom Arzt, sondern dem Arzt vom Pat. oft Mut und Vertrauen eingeflößt werden mußte, ganz Vorzügliches geleistet, und Geduld und Ausdauer fanden in dem günstigen Ausgang eine glänzende Belohnung.

Nun ist aber dieser Fall nicht der einzige in seiner Art. Konnte hier der Durchbruch des Eiters durch eine Fistel in der hinteren Wand des äußeren Gehörganges zur Erklärung des günstigen Resultates herangezogen werden, so war dies in den anderen ähnlichen Fällen nicht der Fall. Abgesehen von älteren analogen, an anderen Orten (Archiv f. Ohrenheilk.) publizierten Fällen, habe ich im vergangenen Jahre einige neuere zu beobachten Gelegenheit gehabt.

So behandelte ich einen Apotheker H. aus W., der sich am 1. VIII. mit der Angabe vorstellte, daß er vor 5 Tagen im Anschluß an eine Halsentzündung Ohren- und Kopfschmerzen bekommen, woran sich ein Ohrenfluß angeschlossen hat. Ich fand eine akute eitrige linkseitige Mittelohrentzündung, große Schmerzhaftigkeit und Anschwellung am Warzenfortsatz, Schmerzen und Eingenommenheit des Kopfes, fieberhafter Zustand, Senkung der hinteren oberen Gehörgangswand, schlechtes Allgemeinbefinden. Incision über dem Proc.

Digitized by Google
Original from UNIVERSITY OF CALIFORNIA
Generated on 2019-10-24 12:26 GMT / http://hdl.handle.net/2027/uc1.b3252759
Public Domain in the United States, Google-digitized / http://www.hathitrust.org/access_use#pd-us-google

mast., Aspiration am Gehörgang und über dem Warzenfortsatz. Nachdem diese Behandlung einige Tage fortgesetzt worden und eine entschiedene subjektive Besserung erreicht worden war, kehrte der intelligente Pat., der sich berufshalber hier nicht länger aufhalten konnte, nach seiner Heimat zurück und setzte hier allein diese Behandlung fort. Als er sich nach einiger Zeit wieder vorstellte, fand ich den Allgemeinzustand schlechter, die Incisionswunde verklebt und unterhalb derselben über dem Warzenfortsatz eine fluktuierende Geschwulst. Ich erweiterte die ursprüngliche Incisionswunde, entleerte den Abscеß, was natürlich eine sofortige Erleichterung zur Folge hatte. Unter Aspiration aus dem äußeren Gehörgang und der Wunde und später applizierten Umschlägen mit essigsaurer Tonerde versiegte die Eiterung. Der Gehörgang gewann sein normales Lumen wieder und es erfolgte nach einigen Wochen vollkommene Heilung.

Ein anderes Beispiel:

Prot.-Nr. 67/1909, 548/1910. Der 7jährige Knabe B. wird am 9. I. 1909 mit der Angabe vorgeführt, daß er vor 3 Monaten nach Masern an Nasenkatarrh und linkseitigen Ohrenschmerzen erkrankt ist. Es trat erst eine Schwellung hinter dem Ohr auf. Die Schmerzen im Ohr und am Kopf seien immer nachmittags stärker gewesen; zeitweise Fieber. Erst seit 8 Tagen bestehe Ohrenfluß.

Die Untersuchung ergibt: akute linkseitige eitrige Mittelohrentzündung mit den Erscheinungen einer Mastoiditis.

11. I. Ohransatzfurche verstrichen, Muschel abstehend, über dem Warzenfortsatz eine fluktuierende Geschwulst. Schmale Incision bis auf den Knochen, dessen Oberfläche mit dem Skalpell rauh durchgefühlt wird. Es entleert sich etwa ein Eßlöffel voll Eiter, mit etwas Blut gemengt. Saugnapf über der Wunde füllt sich mit reinem Blut. Verband.

12. I. Fieber verschwunden, Ohren- und Kopfschmerzen abgetreten. Schlaf besser, der äußere Gehörgang noch verengt, in der Tiefe wenig eingedickter Eiter.

13. I. Die verklebte Incisionswunde wird mit dem Sondenknopf stumpf gelüftet, wobei sich etwas Eiter entleert. Der äußere Gehörgang fast ganz kollabiert infolge Vortreibung der hinteren oberen Gehörgangswand, so daß kaum eine schmale Spalte zurückgeblieben ist.

7. II. Über dem Warzenfortsatz eine mit torpiden Granulationen umgebene Öffnung, durch welche man mit der Sonde bis auf die rauhe Corticalis vordringen kann. Meatus stark verengt. Sekretion aus Ohr und Wunde gering.

Da sich der kleine Pat. subjektiv wohl und frei von Beschwerden fühlt, wurde die Behandlung ambulatorisch in derselben Weise, das heißt mit täglicher Anwendung der Aspirationshyperämie, unter zunehmender Besserung fortgesetzt. Da Pat. vor der vollständigen Heilung aus der Behandlung aus-

Generated on 2019-10-24 12:27 GMT / http://hdl.handle.net/2027/uc1.b3252759
Public Domain in the United States, Google-digitized / http://www.hathitrust.org/access_use#pd-us-google
Digitized by Google
Original from UNIVERSITY OF CALIFORNIA

blieb und wir ihn aus den Augen verloren, konnten wir lange Zeit über das definitive Resultat der Behandlung nichts erfahren. Erst als die Mutter im Jahre 1910 mit einem anderen Kinde im Spitale vorsprach, konnten wir Näheres über das Schicksal dieses Pat. erfahren. Aus den gemachten Mitteilungen ging hervor, daß derselbe ohne weiteren Eingriff vollständig genas. Doch ließ ich mir den Knaben vorführen und ich konnte bei ihm am 19. VI. 1910 folgenden Befund erheben: Das Ohr trocken, am hinteren unteren Quadranten eine trockene Perforation am Trommelfell. Gehörgang von normaler Weite. Hinter dem Ohr eine Vertiefung am Warzenfortsatz, welcher von gesunder Haut bedeckt ist. Keine Schmerzhaftigkeit. Subjektiv vollkommenes Wohlbefinden.

Ein anderes Beispiel:

Prot.-Nr. 1105. Am 21. XII. 1910 wird der $4^1/_2$jährige Knabe J. aus Wadowice mit der Angabe vorgestellt, daß er vor 2 Monaten an einer akuten eitrigen Mittelohrentzündung links erkrankt und nach kurzer Zeit ausgeheilt worden wäre. Seit einer Woche bestünden wieder heftige Schmerzen im Ohr und im Kopfe, vollkommene Appetitlosigkeit, Schlaflosigkeit, Unruhe. Kein Fieber. Die Untersuchung zeigt: Ohrmuschel abstehend, am Warzenfortsatz starke spontane und Druckschmerzhaftigkeit. Darüber eine teigige Anschwellung. Äußerer Gehörgang mit Eiter ausgefüllt, nach dessen Reinigung eine zentrale Perforationsöffnung im Trommelfell sichtbar ist. Incision der Weichteile hinter dem Ohr bis auf den Knochen, dessen Oberfläche mit der Skalpellspitze deutlich als rauh und uneben konstatiert werden konnte. Es entleert sich eine ziemliche Menge Eiter. Bei der nächstfolgenden Aspiration entleert sich nur reines Blut. Aspiration aus dem äußeren Gehörgang. Gazedrain in die Wunde. Verband. Aufnahme ins Nosokomium.

22. XII. Im Ohr kaum noch eine Spur von Sekretion. Saugballon über der Wunde aspiriert nur noch einige Tropfen Blut. Kein Fieber, Allgemeinbefinden besser, Schmerzen geringer, Appetit und Schlaf besser.

23. XII. Anschwellung und Schmerzhaftigkeit hinter dem Ohr stärker, Schlaf schlecht, unruhig. Im Ohr viel Eiter. Trommelfell in der hinteren Hälfte vorgewölbt. Paracentese. Aspiration vom äußeren Gehörgang und über den Proc. mast.

24. XII. Besserung in jeder Richtung. Schlaf besser. Schmerzen und Schwellung geringer.

25. XII. Bei der Aspiration entleert sich aus der Incisionswunde nur eine geringe Menge blutig-seröser Flüssigkeit. Schwellung über der Wunde geringer. Druckschmerzhaftigkeit geringer. Aus dem Ohr reichliche Eiterung. Nach der Reinigung wird bei der Aspiration aus dem äußeren Gehörgang frischer Eiter aus dem Ohr zutage gefördert. Der Gazedrain aus der Wunde wird fortgelassen.

Generated on 2019-10-24 12:27 GMT / http://hdl.handle.net/2027/uc1.b3252759
Public Domain in the United States, Google-digitized / http://www.hathitrust.org/access_use#pd-us-google
Digitized by Google
Original from UNIVERSITY OF CALIFORNIA

31. XII. Die Perforationsöffnung im Trommelfell eingezogen, oberhalb derselben eine blasenförmige Vorwölbung. Abermalige Paracentese entleert einige Tropfen Eiter. Aspiration über äußeren Gehörgang und Warzenfortsatz.

2. I. 1911. Seit der zweiten Paracentese ist die Sekretion aus dem Ohr immer geringer. Allgemeinbefinden vorzüglich. Schwellung und Schmerzhaftigkeit nimmt gleichfalls immer mehr ab.

7. I. Die Wunde hinter dem Ohr geschlossen. Die Umgebung noch ein wenig geschwollen, wird mit Jodtinktur bepinselt. Ohr trocken.

10. I. Pat. verläßt geheilt, mit geschlossenem Trommelfell, geheilter Wunde, ohne Schwellung, ohne Schmerzhaftigkeit mit gutem Gehör und gutem Allgemeinbefinden das Spital.

Ein anderes, noch interessanteres Beispiel sehen wir in

Prot.-Nr. 614. Am 11. VII. wird der 2jährige Pat. mit der Angabe vorgeführt, daß er vor 7 Wochen eine Verbrühung der einen Gesichtshälfte erlitten hat und seit 3 Wochen an Ohrenfluß derselben Seite leide. Die Untersuchung ergibt: Äußerer Gehörgang verengt, mit Eiter gefüllt. Hinter dem Ohr ein apfelgroßer, fluktuierender Absceß. Reinigung des Ohres, Spaltung und Entleerung des Abscesses, wobei etwa $^1/_8$ *l* übelriechenden Eiters entleert wurde. Ausspritzung des Abscesses. Die Haut über dem Warzenfortsatz erweist sich weit nach oben, unten und hinten abgehoben, in der Gegend der Basis des Warzenbeines bloßliegender rauher, cariöser Knochen. Weder Schmerzen noch Fieber. Seitdem nahm die Eiterung aus dem Ohr und die Verengerung des äußeren Gehörganges täglich ab. Allein aus dem subperiostalen Absceß entleerte sich noch immer täglich eine große Menge mit Blut gemengten Eiters, die auch nach Anwendung eines Kompressionsverbandes nicht abnahm.

Nun wurde am 17. VII. über die Absceßöffnung ein Saugnapf appliziert, dann ohne Drainage, ohne Tamponade verbunden und diese Behandlung täglich fortgesetzt.

20. VII. Seit damals wird die Sekretion aus dem Absceß täglich immer geringer und heute wird durch den Aspirationsapparat nur noch eine geringe Menge blutigen Eiters angesogen. Im Ohr kein Eiter mehr. Vordere Hälfte des Trommelfells fehlt.

27. VII. Ohr trocken, aus der retroauriculären Wunde kein Sekret mehr, Öffnung klein. Bei der Aspiration kommen nur noch einige Tropfen rötlicher seröser Flüssigkeit zum Vorschein.

1. VIII. Retroauriculäre Wunde geschlossen, keine Spur einer Schwellung, auch keine Druckempfindlichkeit. Trockene Perforation der vorderen Hälfte des Trommelfells. Hammergriff ragt in den Defekt hinein. Die Schleimhaut der Paukenhöhle blaß, trocken. Gehör verhältnismäßig gut.

Generated on 2019-10-24 12:27 GMT / http://hdl.handle.net/2027/uc1.b3252759
Public Domain in the United States, Google-digitized / http://www.hathitrust.org/access_use#pd-us-google
Digitized by Google
Original from UNIVERSITY OF CALIFORNIA

Solche Erfahrungen sind es, welche mich zum begeisterten Anhänger der Aspirationshyperämie machen und mich veranlassen, diese Methode wärmstens zu empfehlen. Ähnliche Erfahrungen mit konservativen Methoden mögen auch andere Ärzte bewogen haben, gegen allzu große Operationsfreudigkeit aufzutreten und sich gegen die Polypragmasie vieler Kollegen zu wenden. Es kann nun gar keinem Zweifel unterliegen, daß manche operierte Fälle durch diese Methode auch ohne Operation hätten geheilt werden können.

Diese meine Methode ist nicht mit der Wildeschen zu verwechseln. Die neuere otiatrische Schule verhält sich gegen den Wildeschen Schnitt ablehnend. Ob mit Recht, ob diese Methode unter Umständen nicht doch ihre Indikation finden mag, dies zu entscheiden, will ich mir nicht erlauben. So viel steht fest, daß von manchen Autoren ganz gute Resultate damit erreicht wurden. Stetter hat durch die Wildesche Incision bei 35 Kranken mit chronischer Mittelohreiterung und Periostitis mast. nicht nur die Periostitis, sondern auch die Mittelohreiterung zu völliger Heilung gebracht. Politzer wendet den Wildeschen Schnitt nur bei der primären Periostitis mast. an. Sonst ist Politzer ein Gegner der Methode und dennoch meint er, „daß auch zuweilen bei ausgesprochener Absceßbildung im Warzenfortsatz nach dem Wildeschen Schnitt der Prozeß sich zurückbildet, beweist, daß Einschmelzungsprozesse am Warzenfortsatz auch ohne operative Eröffnung desselben heilen können". Papanikoláon hat diesen Eingriff in über 70 Fällen von Mastoiditis acuta mit Periostitis mast. mit gutem Erfolg ausgeführt, wobei meistenteils sehr enge Knochenfisteln, seltener Zerstörung und Einschmelzung der Corticalis in großer Ausdehnung mit Eiter und Granulationen gefüllt gefunden wurden. (Archiv f. Ohrenheilk., Bd. 85, pag. 126.)

Wurden schon mit dieser Methode günstige Erfolge erreicht, so ist dies a priori um so eher von meiner Methode zu erwarten. Dem Wildeschen Schnitt wird mit Recht der Vorwurf gemacht, daß von der Entleerung eines subperiostalen Abscesses doch kaum ein Einfluß auf den Prozeß im Warzenfortsatz erwartet werden kann, besonders wenn es bereits zu einer erheblichen Erkrankung desselben oder gar zu einer mit Eiter und Granulationen gefüllten Höhle desselben gekommen ist. Dieser Vorwurf trifft bei meiner Methode nicht zu, da ich mich nicht auf die bloße Entleerung des Eiters beschränke, sondern auf den Entzündungsprozeß im Proc. mast. durch die passive Hyperämie einzuwirken suche. Die Aspiration wirkt selbst bei unverletzter Hautdecke durch die Steigerung der lokalen entzündlichen Hyperämie, durch den reichlicheren Blutzufluß, der nach Bier das beste Mittel zur Unterstützung der Entzündung, das heißt der Heilbestrebungen der Natur gegen eingedrungene Schädlichkeiten, bildet. Wie bereits an anderer Stelle ausgeführt wurde, „findet unter dem Einfluß der Saugkraft eine starke Lymph- und Saftströmung gegen den unter der Saugwirkung stehenden Bezirk statt, wodurch selbst bei nicht per-

Digitized by Google
Original from UNIVERSITY OF CALIFORNIA
Generated on 2019-10-24 12:27 GMT / http://hdl.handle.net/2027/uc1.b3252759
Public Domain in the United States, Google-digitized / http://www.hathitrust.org/access_use#pd-us-google

forierter Knochenschale die schädlichen bakteriellen Reize in die äußeren Weichteile angesogen und hier dem Einfluß der Stauung unmittelbar unterworfen werden, wo sie sowohl mechanisch durch Verdünnung, als auch chemisch und biologisch durch Neutralisierung der Gifte bekämpft und unschädlich gemacht werden können." Schon daraus läßt sich entnehmen, daß die Heilbedingungen durch Stauung und Aspiration günstiger sein werden bei Kindern, bei erhaltener Sutura squamo-mastoidea, bei bereits bestehendem Corticalisdurchbruch, bei einem an pneumatischen Hohlräumen reichen Warzenfortsatz als bei älteren Pat. bei intaktem zellarmen soliden Knochen.

Selbstverständlich hat auch das Anwendungsgebiet dieser Methode seine Grenzen. Auf Grund meiner bisherigen Erfahrungen kann ich behaupten, daß dazu besonders geeignet sind Fälle mit akuter Mittelohrentzündung, in denen die begleitende Mastoiditis sich durch äußerliche objektive Merkmale manifestiert. Also dort, wo Erscheinungen einer Periostitis: Schmerzhaftigkeit, Schwellung, Infiltration oder gar Fluktuation über dem Warzenfortsatz zutage treten. Hingegen konnte ich beobachten, daß in Fällen akuter Media, in denen Kopfschmerzen und Ohrenschmerzen, Druckschmerzhaftigkeit am Proc. mast., erhöhte Temperatur u. dgl. bestehen, dagegen keine Schwellung, keine Infiltration, kein periostitischer Absceß besteht, wo also der Prozeß mehr in der Tiefe des Warzenbeines sich abspielt, weder von der Aspirationshyperämie noch von der Incision Abhilfe zu erwarten ist und ein operativer Eingriff meist nicht umgangen werden kann. Hier darf auch nicht zu lange mit der Aufmeißelung gezögert werden, da es sich in solchen Fällen gewöhnlich um eine dichte, kompakte Corticalis handelt, welche den Krankheitsprozeß in der Tiefe zurückhält, wodurch einem Fortschreiten desselben gegen das Endocranium Vorschub geleistet wird. Ebenso ist in Fällen, in denen eine Mastoiditis im Verlaufe einer chronischen oder rezidivierenden Mittelohreiterung auftritt, meistens die Operation allein angezeigt und von unserer Methode nichts zu erwarten, wie unter anderem folgender Fall beweist:

Prot.-Nr. 286. Der 5jährige Pat. hatte vor 3 Jahren nach Scharlach eine akute rechtseitige eitrige Mittelohrentzündung akquiriert, die nach einigen Wochen ausgeheilt war. Am 1. IV. 1910 wird derselbe mit der Angabe vorgestellt, daß er seit einigen Tagen wieder an Schmerzen an beiden Ohren leide. Gleichzeitig bestehe Husten, Fieber, Schlafsucht, zeitweise Cyanose. Es wird Otit. med. acut. bilat. recid. konstatiert und Paracentese rechts sofort ausgeführt und die Stauungsbinde angelegt.

2. IV. Eiterung rechts, Schmerzen aufgehört.

10. IV. Paracentese links.

14. IV. Schmerzen rechts stärker, reichliche Eiterung. Schlaflosigkeit. Hinter dem Ohr Schwellung. Druckempfindlichkeit. Fieber. Die Halsbinde wird weggelassen und Aspiration über dem Warzenfortsatz angewendet.

Digitized by Google
Original from UNIVERSITY OF CALIFORNIA
Generated on 2019-10-24 12:27 GMT / http://hdl.handle.net/2027/uc1.b3252759
Public Domain in the United States, Google-digitized / http://www.hathitrust.org/access_use#pd-us-google

15. IV. Schlaf etwas besser, doch wachte Pat. einige Male in der Nacht auf und klagte über Schmerzen hinter dem Ohr. Angeblich kein Fieber, doch zeigte das Thermometer 38° C. Der Saugnapf wird wegen starker Schmerzhaftigkeit nicht vertragen, kein Appetit, im Ohr viel Eiter, Hinfälligkeit. Operation anempfohlen, aber abgelehnt.

17. IV. Antrotomie rechts mit Prof. Bossowski am hiesigen Spital der Barmherzigen Brüder. Im Verlaufe der Nachbehandlung trat noch einmal hohes Fieber auf (40° C), das nach einer Paracentese links sofort zurückging. Weiterer Verlauf ohne Besonderes, rasche Heilung.

Abgesehen von chronischen Fällen, ist die konservative Aspirationsbehandlung nicht am Platze respektive zu unterbrechen, wenn während derselben das Fieber weiterbesteht, Schwellung und Schmerzen nicht abnehmen oder gar wenn Erscheinungen einer tieferen Komplikation, cerebrale oder sonstige beunruhigende Symptome auftreten. Hingegen finde ich jugendliches Alter als besonders geeignet für diese Behandlungsmethode.

Resümierend kann also gesagt werden, daß akute, mit periostitischen Erscheinungen einhergehende Mastoiditiden bei jugendlichen Pat. und bei Mangel von Erscheinungen einer tieferen Komplikation diese Behandlungsweise angezeigt erscheinen lassen und günstige Aussichten für eine erfolgreiche Anwendung derselben bieten.

Daß auch von der Stauungshyperämie in geeigneten Fällen Vorzügliches geleistet werden kann, beweist auch folgendes Beispiel:

Prot.-Nr. 151. Am 20. II. wird die 8jährige Pat. wegen starker Schmerzen im rechten Ohr vorgestellt, die tags zuvor aufgetreten waren und die ganze Nacht andauerten, so daß das Kind die Nacht schlaflos und weinend zubrachte. Temperatur erhöht, Trommelfell stark diffus gerötet, ebenso die angrenzenden Teile des äußeren Gehörganges, so daß die Grenze des Überganges verwischt war. Gehör stark herabgesetzt. Diagnose: Otitis med. acuta dextra. Stauungsbinde. Temperatur abends 37·0°.

21. II. Schmerzen aufgehört, Schlaf gut, Injektion des Trommelfells besteht weiter. Temp. 36·5.

Unter derselben Behandlung gehen in den nächsten Tagen sämtliche subjektiven und objektiven Krankheitserscheinungen zurück, so daß Pat. am 27. II. mit normalem Trommelfell und normalem Gehör entlassen werden konnte und auch späterhin gesund blieb.

Interessant und beachtenswert sind die Fälle, in denen Facialislähmung und Ohrsymptome gleichzeitig und unabhängig voneinander bestehen.

Prot.-Nr. 870 erzählt uns von einem 27jährigen Arbeiter, der seit drei Tagen an stechenden Schmerzen im linken Ohr und an einer linkseitigen Facialislähmung litt. Sonst waren im Gehörorgane weder subjektive noch objektive

Generated on 2019-10-24 12:27 GMT / http://hdl.handle.net/2027/uc1.b3252759
Public Domain in the United States, Google-digitized / http://www.hathitrust.org/access_use#pd-us-google
Digitized by Google
Original from UNIVERSITY OF CALIFORNIA

Krankheitserscheinungen. Trommelfell normal, Gehör gut. Die weitere Beobachtung läßt darauf schließen, daß sowohl die Lähmung als auch die Neuralgie rheumatischer Natur waren. Auch der Pat. führte sein Leiden auf eine Erkältung zurück.

Prot.-Nr. 895. Der 11jährige Knabe leidet seit 2 Monaten an linkseitiger Schwerhörigkeit. Er führt dieses sein Leiden auf den Umstand und auf den Moment zurück, als ihm von einem Kameraden mit einem Pfeifchen stark ins linke Ohr geblasen wurde. Seit 2 Wochen besteht außerdem eine linkseitige Facialislähmung. Die Untersuchung ergibt links eine Labyrinthtaubheit. Eine Ursache für die später entstandene Gesichtslähmung konnte nicht nachgewiesen werden.

Solche Fälle erfordern eine bessere Aufmerksamkeit, da bei oberflächlicher Beobachtung leicht ein ursächlicher Zusammenhang angenommen werden könnte, wo ein solcher nicht vorhanden ist.

Seltenere Fälle von Parästhesien und Neuralgien im Gebiete des Gehörorganes.

Prot.-Nr. 517. Der 21jährige Pat. klagt seit einer Woche über ein Gefühl von Zerschlagenheit in den Kopfknochen, seit gestern über Schmerzen im rechten Ohr, über Kopf- und Gesichtsschmerzen rechterseits. Die Untersuchung deckt einen Ceruminalpfropf im rechten äußeren Gehörgang auf, nach dessen Reinigung sämtliche abnorme Sensationen verschwanden.

Prot.-Nr. 30. Die 35jährige Frau klagt, daß sie im rechten Ohr etwas fühle, das sie seit 4—5 Wochen nicht schlafen lasse und, wenn sie einschläft, wieder aufwecke. Sie habe das Gefühl eines lebenden, im Ohr sich bewegenden Körpers. Die Untersuchung ergab: Äußerer Gehörgang frei, Trommelfell trüb, im hinteren unteren Quadranten ein Kalkniederschlag. Kurzer Fortsatz des Hammers prominent, hinter demselben ein Exsudatstreifen, vordere Hälfte des Trommelfells eingesunken. Rhinitis chronica. Crista septi, Hypertrophie der Nasenmucosa, Cat. tubae chron. Nachdem die Pat. über den eingebildeten Fremdkörper beruhigt wurde, entfernte sie sich, ohne sich wieder vorzustellen. Inwiefern die subjektiven parästhetischen Empfindungen, über welche die Pat. klagte, mit den objektiven Veränderungen in Verbindung standen, konnte nicht festgestellt werden.

Einige Fälle von Ohrtrauma.

Prot.-Nr. 521. Der 55jährige Arbeiter teilt mit, daß er vor einem Jahr von einem Pferd einen Hufschlag in die rechte Gesichtshälfte erhielt, worauf er umstürzte. Später hat er durch 4 Wochen an heftigen Kopfschmerzen gelitten „wie bei einer Gehirnentzündung“. Seit damals bestehe Rauschen im linken

Generated on 2019-10-24 12:27 GMT / http://hdl.handle.net/2027/uc1.b3252759
Public Domain in the United States, Google-digitized / http://www.hathitrust.org/access_use#pd-us-google
Digitized by Google
Original from UNIVERSITY OF CALIFORNIA

Ohr, Schwerhörigkeit beiderseits, häufige Schwindelanfälle. Bei Hüpfen auf einem Fuß und bei brüsker Umdrehung des Körpers Taumeln, Nystagmus nach links. Uhr (normal in 50 *cm*) wird links nicht gehört, rechts in 5 *cm*. Weber nicht lateralisiert, Rinne beiderseits positiv, Schwabach verkürzt. Es lag somit eine Labyrinthaffektion vor. Auf Chiningebrauch hat sich das Ohrenrauschen etwas gebessert.

Prot.-Nr. 688. Der 54jährige Arbeiter gibt an, daß vor 5 Wochen ein Draht der elektrischen Tramway mit seinem Hut (!) in Berührung kam, worauf er umstürzte und vom Sessel fiel. Anfangs blieb er bei Bewußtsein, erst nach 2 Stunden wurde er bewußtlos und nach 4 Stunden kehrte das Bewußtsein zurück, worauf sich heftige Kopfschmerzen einstellten, die 10 Tage anhielten. Seit damals leide er an doppelseitiger Schwerhörigkeit, Gedächtnisschwäche und häufigen Schwindelanfällen. Letztere pflegen besonders des Morgens zwischen 8 und 9 Uhr, wenn Pat. das Bett verläßt, aufzutreten. Keine Übelkeiten. Hingegen schlafe er jetzt leicht ein, während er früher, vor dem Unfall, an Schlaflosigkeit litt. Objektiv durch statische und dynamische Prüfungen konnte weder Schwindel noch Nystagmus ausgelöst werden. Die Hörproben ergaben eine Labyrinthaffektion.

Prot.-Nr. 642. Ein 15jähriger Bursche hat vor $2^1/_2$ Jahren von einem Pferd einen Hufschlag gegen das rechte Ohr erhalten. Seit dieser Zeit bestehe rechtseitige Taubheit. Die Hörprüfung ergibt Labyrinthtaubheit.

Prot.-Nr. 587. Der 19jährige Bäckergeselle gibt an, vor 2 Tagen vom Sohn des Meisters Schläge gegen den Kopf erhalten zu haben und seit damals an Schmerzen im linken Ohr zu leiden. Die Untersuchung zeigt Blutunterlaufungen an der Ohrmuschel, an dem medialen Teil der oberen Wand des äußeren Gehörganges und am Trommelfell über dem Hammergriff. Das Gehör hat nicht gelitten.

Prot.-Nr. 1099. Der 3jährige Knabe wurde im Gesichte durch heißes Wasser verbrüht, wobei etwas von der heißen Flüssigkeit auch ins linke Ohr gelangte. Bei der Untersuchung konnte Otit. ext. diffusa und Myringitis, offenbar durch das thermische Trauma entstanden, konstatiert werden.

Es muß mit Rücksicht auf diese und andere Fälle das tiefe Bedauern darüber ausgesprochen werden, daß die lokalen Verhältnisse unseres Ambulatoriums weder eine gründliche wissenschaftliche Untersuchung noch eine genaue Beobachtung der Krankheitsfälle und eine gehörige Verfolgung des Krankheitsverlaufes gestatten, wodurch die wissenschaftliche Verwertung und Ausnutzung unserer Beobachtungen erschwert, zum Teil unmöglich gemacht wird.

Ist eine spezialärztliche Aufsicht über das Gehörorgan bei Schulkindern notwendig?

Zu dieser Frage mögen folgende Fälle einen illustrativen Beitrag liefern.

Digitized by Google
Original from UNIVERSITY OF CALIFORNIA
Generated on 2019-10-24 12:27 GMT / http://hdl.handle.net/2027/uc1.b3252759
Public Domain in the United States, Google-digitized / http://www.hathitrust.org/access_use#pd-us-google

Prot.-Nr. 158. Der 11jährige Knabe leidet seit 5—6 Jahren an Kopfschmerzen. Dabei zeigt er manchmal geistige Störungen; in der Schule ist er unruhig, zerstreut, gibt verkehrte Antworten. Der Lehrer beklagt sich, daß Pat. oft nicht weiß, was man zu ihm spricht. Seine Augen sind oft trübe, er schnarcht im Schlafe. Die Kopfschmerzen sind oft von Vomitus begleitet. Untersuchung: Adenoide Vegetationen.

Prot.-Nr. 347. Der 14jährige Pat. wird von seiner Mutter mit der Klage vorgeführt, daß er in der Schule oft bestraft und gezüchtigt wurde wegen mangelnder Aufmerksamkeit, Ungehorsamkeit und falschen Antworten. Letzthin hat ihm der Lehrer befohlen, aus einem Buche vorzulesen, was Pat. damit beantwortete, daß er das Buch zuschlug, weshalb er vom Lehrer mit einem eisernen Schürhaken so gemaßregelt wurde, daß er weinend und blutig verletzt nach Hause kam. Er hätte oft erklärt, daß er schlecht höre, dies wurde ihm jedoch vom Lehrer nicht geglaubt. Die Untersuchung zeigt bei dem blassen, schlecht genährten Knaben in beiden Ohren spärlich Eiter, Trommelfelle defekt, Paukenhöhlen mit Granulationen und Polypen ausgefüllt. Caries des Hammers, Schwerhörigkeit. Vegetationes adenoidales. Nach einigen Monaten verließ Pat. mit trockenen Ohren und besserem Gehör die Behandlung.

Prot.-Nr. 1014. Der 16jährige Pat. hat vor 9 Jahren Diphtheritis überstanden. Seit 4 Jahren Eiterung aus beiden Ohren. Seit 4 Tagen Stechen im linken Ohre, Kopfschmerzen, Husten. Untersuchung: Herabgekommener, abgemagerter, schwächlicher, apathischer Junge, Haut blaß und welk. Gesichtsfarbe aschförmig, macht einen schläfrigen, hinfälligen, schwerkranken Eindruck. Am rechten Ohre ragt aus dem Introitus ein Polyp von Kleinfingerdicke heraus, der von dem hinteren oberen Rand des Margo tymp. ausging. Links Paukenhöhle mit kleinen Polypen und Granulationen ausgefüllt.

Solche Fälle von Verkennung und Vernachlässigung von Ohrenkrankheiten wären wohl nicht möglich bei einer entsprechenden schulärztlichen Aufsicht. Die Wichtigkeit einer speziellen ohrenärztlichen Beaufsichtigung und Untersuchung der Schulkinder wurde auch schon von vielen hervorragenden Ärzten erkannt und gehörig gewürdigt und war auch schon oft Gegenstand von Vorträgen, Referaten und Diskussionen in wissenschaftlichen Sitzungen. (Blake, Randall, Lermoyez, Denker, Magnan, Hartmann, Leidler, Löwenstein, Hansberg, Alexander, Hammerschlag, Jacques, Mancioli und anderen.) Von allen Seiten wird die auffallende Häufigkeit und die folgenschwere Bedeutung der Ohrenkrankheiten im Kindesalter hervorgehoben. Ich hatte im Jahre 1909 unter 1016 Pat. 426 Kinder, im Jahre 1910 unter 1133 Patienten 419 Kinder in Spitalsbehandlung. An den akuten Entzündungen und den akuten und chronischen Eiterungen des Mittelohres partizipierten Kinder bis 14 Jahre mit 60—70%. Bedenkt man, daß gerade diese Krankheiten es sind, die bei

Digitized by Google
Original from UNIVERSITY OF CALIFORNIA
Generated on 2019-10-24 12:27 GMT / http://hdl.handle.net/2027/uc1.b3252759
Public Domain in the United States, Google-digitized / http://www.hathitrust.org/access_use#pd-us-google

Vernachlässigung leicht zu bleibender Schwerhörigkeit, Taubheit respektive Taubstummheit, in anderen Fällen zu lebensgefährlichen Komplikationen führen können, so leuchtet die Notwendigkeit einer ärztlichen Kontrolle über das Gehörorgan bei Kindern im allgemeinen, bei Schulkindern insbesondere, ohneweiters ein.

Dazu kommt, daß Ohrenkrankheiten bei Kindern sehr leicht, wenn sie sich nicht gerade durch Schmerzen oder Ohrenfluß dokumentieren, übersehen werden, der Aufmerksamkeit der Eltern und der Lehrer entgehen, weiters daß schwerhörige Schüler in der Schule oft zurückbleiben und an ihrer geistigen Entwicklung dauernden Schaden leiden. Und doch ist nachweislich nicht nur ein großer Teil der Ohrenkrankheiten bei Kindern bei rechtzeitigem therapeutischen Eingreifen heilbar, sondern in sehr vielen Fällen ist man auch imstande, Ohrenkrankheiten zu verhüten oder doch durch entsprechende Eingriffe im Keime zu ersticken. Durch Berücksichtigung der häufigsten Quellen der Ohrenkrankheiten bei Kindern, der akuten Infektionskrankheiten, der Affektionen der oberen Luftwege, von Katarrhen und Hypertrophien im Nasenrachenraum, wird man unstreitig in vielen Fällen den Ausbruch von Ohrenkrankheiten verhüten können. Abgesehen von sonstigen physischen und geistigen Störungen, welche Hypertrophie der dritten Mandel nach sich ziehen kann, kommt jeder Ohrenarzt nicht selten in die Lage, langdauernde chronische Ohrenkrankheiten, besonders chronische Tubenkatarrhe und chronische Mittelohreiterungen, durch Abtragung dieser Wucherungen wie mit einem Schlage zu beenden oder einer raschen Heilung zuzuführen. Sehr schmerzlich muß es berühren, wenn man oft unheilbare Ohrenkrankheiten vor sich hat, von denen man überzeugt ist, daß sie, rechtzeitig behandelt, hätten geheilt werden können. So sagt Jacques (XVI. internationaler medizinischer Kongreß, Budapest): „Il n'est pas de jour, dis-je, où le sentiment de notre impuissance à guérir ne voie son amertume doublée de regret, qu'une intervention opportune n'ait pas su prévenir à temps les lésions aujourd'hui irréparables.

Kinder mit Ozaena und übelriechendem Ohrenfluß sollten überhaupt für die Dauer dieser Krankheiten aus der Schule verwiesen werden. Bei den häufigen Berührungen, Küssen und dergleichen, welche kleine Kinder auszuwechseln pflegen, ist nichts leichter als die Übertragung einer infektiösen Nasenkrankheit von einem Kinde auf ein anderes. Bei älteren Kindern können ausgeliehene Taschentücher die Infektionsübertragung vermitteln. Arme Kinder sollten auf öffentliche Kosten behandelt werden. Die Behandlung sonstiger behandlungsbedürftiger Schulkinder sollte den Eltern überlassen werden, wobei diese auf die Bedeutung des Gehörorganes, auf die Wichtigkeit einer sachgemäßen und rechtzeitigen Behandlung von Erkrankungen dieses Organes und auf die möglichen traurigen Folgen einer Vernachlässigung derselben nach-

Digitized by Google
Original from UNIVERSITY OF CALIFORNIA
Generated on 2019-10-24 12:27 GMT / http://hdl.handle.net/2027/uc1.b3252759
Public Domain in the United States, Google-digitized / http://www.hathitrust.org/access_use#pd-us-google

drücklichst aufmerksam gemacht werden sollen. Der Schularzt selbst hätte sich von Amts wegen jedes therapeutischen Eingriffes zu enthalten und seine amtliche Wirksamkeit nur auf hygienische und prophylaktische Maßregeln zu beschränken. Er hat auf den Zustand der kranken Schulkinder und auf das eventuell bestehende Bedürfnis einer Behandlung maßgebendenorts aufmerksam zu machen und den weiteren Verlauf der Krankheit zu überwachen. Zu diesem Behufe sollten sämtliche Schulkinder 1—2mal des Jahres von Schulärzten untersucht werden und jene Kinder, welche Erscheinungen darbieten, die Verdacht auf eine Ohrenkrankheit oder auf eine Disposition zu einer solchen erregen, sollen dem Spezialarzte zur genaueren Untersuchung vorgeführt werden. Dahin gehören in erster Reihe Kinder mit schlechtem Gehör, mit Ohrenfluß, mit Katarrhen der oberen Luftwege, mit Habitus adenoidalis, schlechtem Gedächtnis, schwacher Auffassungskraft; weiterhin Kinder, die vor kurzem eine akute Infektionskrankheit überstanden haben, Kinder mit schlechter Aussprache, besonders Rhinolalia clausa, solche mit schlechtem Fortgang in der Schule und dergleichen andere. Durch ein solches Verfahren wird es gelingen, in vielen Fällen ein Übersehen einer bestehenden Ohrenkrankheit und die Vernachlässigung einer solchen, wie auch Bestrafungen eines schwerhörigen Kindes in der Schule wegen angeblicher und scheinbarer Ungehorsamkeit zu verhüten und die Häufigkeit der Fälle von Taubstummheit einzuschränken.

Auf die Bedeutung der Hypertrophie der 3. Mandel für den Organismus und in erster Reihe für das Gehörorgan hat zunächst Meyer und nach ihm viele andere, besonders Gradenigo, aufmerksam gemacht. Ich habe im Jahre 1910 unter 1133 Pat. 64 Fälle mit adenoiden Vegetationen gesehen, von denen 48 Kinder unter 14 Jahren betreffen. Auf die Zahl von insgesamt 419 Kindern fand sich demnach diese Affektion in 11·1%, was den allgemein angenommenen Verhältnissen entspricht. Gradenigo gibt diese Häufigkeit auf 10—12% an. Stangenberg fand sie unter 3244 Kindern in 10·1%, Mancioli (Rom) in 11%. Doch ist dieses Verhältnis zum Teil abhängig von den hygienischen Verhältnissen, in welchen die untersuchten Kinder sich befinden. So fand Mancioli in einer von der armen Klasse besuchten Schule 14%, in einer von Kindern der wohlhabenden Klasse frequentierten Privatschule 11%. Dieser Unterschied war noch auffallender in bezug auf sonstige Affektionen der oberen Luftwege. In der Armenschule mit 82 Zöglingen fand Mancioli Laryngitis subacuta 8mal, in der vornehmen Privatschule mit 170 Zöglingen 0; Pharyngitis chronica 42 respektive 0; Rhinitis chron. 12mal respektive 0; Rhinitis ozaenosa 3 respektive 0; Vegetationes adenoidalis 12 = 14% respektive 20 = 11%; Tonsillarhypertrophie 22 = 26% respektive 7 = = 5%. Die Altersverhältnisse der Kinder mit Adenoiden in meinen Fällen illustriert folgende

Digitized by Google
Original from UNIVERSITY OF CALIFORNIA
Generated on 2019-10-24 12:27 GMT / http://hdl.handle.net/2027/uc1.b3252759
Public Domain in the United States, Google-digitized / http://www.hathitrust.org/access_use#pd-us-google

Alterstabelle.

Im	Alter	bis	2	Jahren	waren	damit	behaftet	3	Kinder
„	„	von	3— 4	„	„	„	„	10	„
„	„	„	5— 6	„	„	„	„	14	„
„	„	„	7— 8	„	„	„	„	11	„
„	„	„	9—10	„	„	„	„	4	„
„	„	„	11—12	„	„	„	„	7	„
„	„	„	13—14	„	„	„	„	3	„
„	„	„	15—16	„	„	„	„	6	„
„	„	„	17—18	„	„	„	„	1	„
„	„	„	19—20	„	„	„	„	3	„
„	„	„	21—22	„	„	„	„	1	„
„	„	„	23—24	„	„	„	„	0	„
„	„	„	25—26	„	„	„	„	1	„

Summe . . . 64 Kinder.

Das jüngste damit behaftete Kind hatte 15 Monate, der älteste damit behaftete Pat. 25 Jahre. Die größte Häufigkeit finden wir also im Alter zwischen 3—12 Jahren, wo die ihre Zahl 46 = 73·5% sämtlicher Fälle betrug. Im Alter über 20 Jahre fand sich diese Affektion nur 2mal.

Bezüglich der auffallendsten Symptome, welche die Pat. respektive deren Umgebung veranlaßte, ärztliche Hilfe aufzusuchen, und betreffs der objektiven Veränderungen wurden der Häufigkeit nach erhoben:

Klagen über Beschwerden seitens

1. der Nase: Nasenkatarrhe, Nasenentzündung, Nasenausfluß, Nasenekzem, Nasenverstopfung, Schmerzen in der Nase, Schwellung, Rötung der Nase in 17 Fällen = 26·5%.

2. des Rachens: Halsschmerzen, Verschleimung im Halse, Laryngitis chron., häufiges Räuspern, Schnarchen, Husten in 13 Fällen = 20·3%.

3. Atembeschwerden: Unruhiger Schlaf wegen Atemnot, schweres Atmen, unruhiges Hin- und Herwerfen, Schlaflosigkeit, Stickanfälle, Aufraffen aus dem Schlafe, Mundatmen, wurden angegeben in 6 Fällen = 9·4%.

4. Veränderungen der Sprache: Sprechen unter der Zunge, Rhinolalia, Veränderung der Aussprache, Stammeln, 5mal = 7·8%. Die Sprachstörungen können bekanntlich eine Indikation zur Vornahme der Rachenmandeloperation abgeben. Doch warnt Nadoleczny mit Recht vor einer kritiklosen Benutzung dieser Indikation und weist an der Hand einschlägiger Fälle die Erfolglosigkeit dieses Eingriffes in solchen Fällen nach. Der einzige Sprachfehler, der nach Nadoleczny durch die Adenotomie beseitigt werden kann, ist die Rhinolalia clausa. Hingegen meint Sendziak, daß man in jedem Falle von Taubstummheit mit adenoiden Vegetationen majoris gradus die operative Behand-

Digitized by Google
Original from UNIVERSITY OF CALIFORNIA
Generated on 2019-10-24 12:27 GMT / http://hdl.handle.net/2027/uc1.b3252759
Public Domain in the United States, Google-digitized / http://www.hathitrust.org/access_use#pd-us-google

lung dieser letzteren vornehmen soll. Fälle von Heilung der Taubstummheit nach dieser Operation sind spärlich [Arslan (2 Fälle), Conetoux (1 Fall), Cassiani Ingani (3 Fälle), Sendziak (1 Fall)] und nicht unbestritten. Häufiger sind Fälle von Heilung des Stotterns [Arslan (4 Fälle), Gradenigo (3 Fälle), Sendziak (16 Fälle)].

5. Gleichzeitig bestehende sonstige Hypertrophien: Rhinitis hypertrophica, Hypertrophia tonsillarum palatini, wurden erhoben 15mal = 23·4%.

6. Sonstige nervöse Erscheinungen: Kopfschmerz, physische und geistige Unruhe, unruhige Träume, 2mal = 3·1%.

7. Begleitende Ohrenerscheinungen: Ohrenschmerzen, Stechen in den Ohren, Schwerhörigkeit, Otit. ext. ca., akute Mittelohrentzündung, akute und chronische Mittelohreiterung, manchmal mit Karies, oft beiderseitig, Tubenkatarrhe mono- und bilateralis, 19mal = 29·7%.

8. Als Ursache konnten in 2 Fällen voraufgegangene Masern konstatiert werden.

Dazu ist Folgendes zu bemerken. Diese Angaben können auf Vollständigkeit keinen Anspruch machen. Es wurden auf diese Affektion nur jene Fälle untersucht, in denen anamnestische Angaben, Klagen über subjektive Beschwerden oder objektive Merkmale direkt darauf aufmerksam machten. Die wirkliche Zahl der Fälle war gewiß größer und wäre diese Affektion sicherlich häufiger gefunden worden, wenn sämtliche Fälle mit Ohrenkrankheiten darauf untersucht worden wären. So gibt Sprague das Verhältnis der Ohrenerkrankungen zu den adenoiden Vegetationen mit 50%, Sendziak mit 55%, andere mit noch mehr an, so Meyer und Hartmann auf über 74%. Die Beobachtungen bezüglich der nervösen Störungen können mit Rücksicht auf das zarte Alter der meisten Patienten auch auf keine Genauigkeit Anspruch machen. Andrerseits sind nicht alle angeführten Erscheinungen ausschließlich auf die Wucherungen zurückzuführen, da manche, wie Kopfschmerzen, Unruhe und dgl., mitunter von einer gleichzeitig bestehenden Dentificio oder Otitis etc. abhängig sein konnten.

Interessant ist jedenfalls die häufige Komplikation dieses Übels mit Ohrenkrankheiten. Der kausale Zusammenhang der letzteren mit den Vegetationen konnte in vielen Fällen in auffallender, unzweideutiger Weise konstatiert werden. Langdauernde respektive oft rezidivierende Mittelohreiterungen, die zuvor lange Zeit ohne dauernden Erfolg behandelt worden waren, konnten nach Abtragung der hypertrophischen Rachenmandel einer raschen und dauernden Heilung zugeführt werden. Ohrenschmerzen und Schwerhörigkeit infolge von chronischen Tubenkatarrhen, die zuvor durch die Behandlung nur vorübergehend gebessert werden konnten, wurden manchmal nach der Adenotomie sofort und dauernd beseitigt, so daß eine nachträgliche spezielle Behandlung des Ohres sich als vollständig überflüssig erwies. Diese Tatsachen sollten dazu veran-

Digitized by Google
Original from UNIVERSITY OF CALIFORNIA
Generated on 2019-10-24 12:27 GMT / http://hdl.handle.net/2027/uc1.b3252759
Public Domain in the United States, Google-digitized / http://www.hathitrust.org/access_use#pd-us-google

lassen, jeden Fall einer chronischen Mittelohraffektion bei Kindern auf Adenoide zu untersuchen. Die Adenotomie nahmen wir durchgehends ohne jede Anästhesie vor. Doch kann sich die Notwendigkeit der Anwendung der allgemeinen Narkose einstellen, wenn man es bei dringender Indikation zur Ablation der Wucherungen mit einem absolut widerspenstigen, kräftigen Pat. zu tun hat, mit dem man sich in anderer Weise nicht Rat geben kann, wie dies auch einmal in unserer Praxis der Fall war.

Fälle von Rezidiven nach ausgeführter Totalaufmeißelung sollten ein Memento bilden, dieser Operation nicht viel zu vertrauen und sie nur in solchen Fällen auszuführen, wo besondere Indikationen es erfordern. So finden wir unter

Pro.-Nr. 575 einen 33jährigen Pat., bei dem als Kind die Totalaufmeißelung an beiden Ohren ausgeführt worden war. Die Eiterung hatte nicht sistiert und gegenwärtig besteht neben bilateraler Eiterung und Cholesteatom Facialislähmung links und Labyrinthschwerhörigkeit.

Prot.-Nr. 753 betrifft einen 32jährigen Pat., bei dem im Jahre 1905 Totalaufmeißelung rechts vorgenommen worden war und im Jahre 1909 chronische Ohreneiterung und Stenosierung des äußeren Gehörganges und Polypen in der Paukenhöhle gefunden wurden. Eine Wiederholung der Operation wurde vom Pat. verweigert. Nach Besserung der Stenose entzog sich Pat. der weiteren Behandlung. Im Jahre 1910 stellte sich derselbe wieder mit der chronischen Ohreneiterung und den Erscheinungen einer Glossitis vor. Pat. klagt über heftige Schmerzen im Halse und über beim Schlingen ins Ohr ausstrahlende Schmerzen. Objektiv findet man im Halse keine Veränderung. Nur an der Zungenbasis findet sich eine Anschwellung, die auf Druck äußerst empfindlich ist. Die Schleimhaut darüber ist unverändert. Eine Incision war wegen der schweren Zugänglichkeit der kranken Stelle und der besonderen Empfindlichkeit des Pat. schwer auszuführen. Es wurden demnach nur fleißige, warme Umschläge und Mundbäder empfohlen, unter deren Anwendung es nach einigen Tagen schmerzvollen Leidens zum Durchbruch des Zungenabscesses, zur Entleerung einer großen Menge Eiter und zur schließlichen Heilung der Glossitis kam.

Fall von Fremdkörper in der Nase.

Unter Prot.-Nr. 837 finden wir einen 4jährigen Jungen, der wegen unverständlicher Aussprache und verstopfter Nase vorgestellt wurde. Wir fanden beide Nasenlöcher undurchgängig. Auf einer Seite ist das Septum so stark deviiert, daß es der unteren Muschel dicht aufliegt. Die andere Nasenhöhle zeigte sich mit eitrigem Schleim ganz ausgefüllt. Nach Reinigung vom Sekrete kam eine härtliche, schwarze Masse zum Vorschein, welche die ganze erweiterte Nasenhöhle ausfüllte. Es wurde eine stark aufgequollene schwarze

Digitized by Google
Original from UNIVERSITY OF CALIFORNIA
Generated on 2019-10-24 12:27 GMT / http://hdl.handle.net/2027/uc1.b3252759
Public Domain in the United States, Google-digitized / http://www.hathitrust.org/access_use#pd-us-google

Bohne extrahiert. Wann und wie diese in die Nase gelangt war, darüber konnte keine Auskunft erhalten werden.

Auf die Schädlichkeit der Unsitte des Ohrenstechens wurde schon vielfach hingewiesen, aber bis jetzt mit wenig Erfolg. Wir hatten im letzten Jahre wieder Gelegenheit, an einigen Beispielen darauf hinzuweisen und aufmerksam zu machen. In 4 Fällen waren die Ohrgehänge Ursache eines hartnäckigen Ekzems am Lobulus, in 2 Fällen einer Entzündung des Stichkanals. In allen Fällen wurde nach Beseitigung der Ohrgehänge baldige Heilung erreicht.

Als Ursache der Otalgia nervosa fanden wir unter 33 Fällen: Caries dentis 21mal, Dentificio difficilis 1mal, Neuralgia 2mal, allgemeine Nervosität 2mal, Angina 3mal, Anämie und Gravidität 1mal, Cephalalgia 1mal, mit rheumatischer Facialislähmung kombiniert 1mal.

Unter 56 Fällen von Labyrinthtaubheit wurde als Ursache eruiert 1mal Lues, 2mal Meningitis, 4mal Trauma, 7mal Presbyakusis, 2mal professionelle Taubheit.

Unter 4 Fällen von Taubstummheit waren 3 kongenital, 1 akquiriert nach Meningitis. In einem Falle war Konsanguinität der Eltern nachweisbar, nämlich die Mutter des Pat. war die Nichte ihres Mannes, das heißt Großvaters und Vater des Kindes waren Brüder.

In 3 Fällen haben wir Entwicklungsmängel des Ohres gefunden.

Prot.-Nr. 182 betrifft ein 3jähriges Kind mit chronischer Mittelohreiterung rechterseits. Zwischen Lobulus und Warzenfortsatzspitze findet sich eine kleine, für die Sonde knapp passierbare Öffnung, in welche die Sonde $^1/_2$ *cm* tief eindringt. Gemäß der Anamnese soll diese Öffnung seit der Geburt des Kindes bestehen und zeitweise eine wässerige Flüssigkeit entleeren, Fistula auris congenita. Sonstige Anomalien waren weder am Ohre noch sonst aufzufinden.

Prot.-Nr. 427 betrifft ein 3jähriges Kind mit Ceruminalakkumulation im linken Ohr. Daneben fanden sich Auricularanhänge vor dem Tragus. Sonst keine Anomalie, weder am Gehörorgan, noch sonst am Körper.

Prot.-Nr. 1002 betrifft einen 40jährigen Pat. mit chronischer, linkseitiger Ohreiterung und Polypen in der Paukenhöhle. Daneben fand sich Fehlen der Anthelix und der Crura forcata. Zwischen Helix und Concha zeigte sich an der oberen Hälfte der lateralen Auricularoberfläche eine einfache, leicht konkave, nicht weiter differenzierte Fläche. Eine solche Anomalie ist nach Gradenigo sehr selten und wurde von ihm bei einer Geisteskranken beobachtet.

Erwähnung verdient vielleicht auch ein Fall von Angina Plaut. Vincent., den ich zu beobachten Gelegenheit hatte. Derselbe betrifft einen sonst gesunden, kräftigen, jungen Mann von etwa 20 Jahren, der sich mit Klagen über leichte Beschwerden beim Schlingen vorstellte. Die Ocularinspek-

Digitized by Google
Original from UNIVERSITY OF CALIFORNIA
Generated on 2019-10-24 12:27 GMT / http://hdl.handle.net/2027/uc1.b3252759
Public Domain in the United States, Google-digitized / http://www.hathitrust.org/access_use#pd-us-google

tion zeigt in der Gegend der rechten Gaumentonsille eine Ulceration mit dicken Rändern und grauweißem Belage. Sonst keine Beschwerden, kein Fieber, keine Drüsenschwellung, weder Foetor ex ore noch vermehrter Speichelfluß. Der erste Anblick machte den Eindruck einer Primärinfektion. Doch ergab die sonstige Untersuchung einen negativen Befund und auch Pat. leugnete jede Infektion. Die von Dr. Eisenberg vorgenommene bakteriologische Untersuchung des Belages ergab Plaut-Vincentsche Spirillen. Auffallend ist der ungewöhnlich gelinde Verlauf in diesem Falle. Unter Berieselung mit 1%iger Perhydrollösung und Bepinselung mit einer 2%igen Lösung von Argent. nitr. heilte die Krankheit in einigen Tagen aus.

Dieser Fall ist wieder ein Beweis dafür, daß die Vincentsche Angina als primäre Krankheit ungefährlich ist, im Gegensatze zur sekundären oder komplizierenden Form derselben, die einen sehr malignen Charakter annehmen und unter geringer Temperatursteigerung, hochgradiger Schwäche und Hinfälligkeit in kurzer Zeit infolge Toxämie oder Erschöpfung zum Exitus führen kann.

Neue Mittel.

Im vergangenen Jahre habe ich wieder eine Reihe gegen verschiedene in unser Fach einschlagende Affektionen als wirksam anempfohlene Mittel versucht. Gegen chronischen Ohrenfluß versuchte ich Pergenol pulvis medicinale, Perborat, Borodat, Natr. perboric. medicinale, ferner Alsolpulver, Magnes. perhydrol., Pyocyanase, Novajodin, ohne eine nennenswerte Wirkung zu finden. Hingegen fand ich Pyocyanase bei Angina lacunarum vorteilhaft und scheint mir dieses Mittel bei dieser Affektion empfehlenswert. Sehr günstige Wirkung fand ich bei verschiedenen Reizzuständen des Larynx und der Trachea von Pantopon der Firma Hoffmann-Laroche in Basel. Ich hatte Gelegenheit, dieses Mittel in Fällen von hartnäckigem Husten infolge von Kitzelgefühl und Reizempfindung in den Respirationswegen anzuwenden und war von der Wirkung desselben außerordentlich zufrieden. Nach einer Tablette von 0·01 Pantopon hörte der lästige Reizzustand auf einige Stunden und manchmal auch ganz auf. Unter anderem habe ich dieses Mittel bei einer graviden Frau im 9. Monat angewendet, welche nach einer Verkühlung einen Schnupfen und eine Pharyngitis akquiriert hatte und von einem so quälenden Husten befallen war, daß sie keinen Satz ohne Unterbrechung sprechen konnte und in der Nachtruhe gestört war. Nach dem Gebrauche einer Tablette Pantopon schlief sie die Nacht ruhig durch und fühlte sich auch den folgenden Tag besser. Einen besonderen Vorzug dieses Mittels finde ich in dem Umstande, daß es von unangenehmen Nebenwirkungen frei zu sein scheint. So habe ich bisnun weder Übelkeiten noch Obstipation nach dem Gebrauche von Pantopon zu beobachten Gelegenheit gehabt, so daß ich auf Grund meiner bis-

Digitized by Google
Original from UNIVERSITY OF CALIFORNIA
Generated on 2019-10-24 12:27 GMT / http://hdl.handle.net/2027/uc1.b3252759
Public Domain in the United States, Google-digitized / http://www.hathitrust.org/access_use#pd-us-google

herigen, allerdings noch geringen Erfahrungen diesem Mittel eine ausgedehnte Verwendung für die Zukunft prognostizieren zu können glaube. Jedenfalls scheint es mir auch eines Versuches bei Schlingsbeschwerden infolge von Larynxtuberkulose wert, meine eigenen Erfahrungen sind bis jetzt in dieser Beziehung noch zu gering, um ein bestimmtes Urteil zu gestatten.

Ferner versuchte ich Scharlachrot bei hartnäckigem Ekzem des äußeren Gehörganges ohne Erfolg. In einem Falle, wo ich Scharlachrotsalbe bei Trommelfellperforation versuchte, trat darauf ein sehr starkes Ekzem des ganzen Ohres und des Gesichtes auf, welches unter starker Schwellung der Haut und heftigem Jucken bei 14 Tage anhielt. In diesem Fall kann mit Bestimmtheit behauptet werden, daß das Ekzem die Folge einer Idiosynkrasie gegen dieses Mittel war. Auch Scharlachrot in Pulver gegen chronische Ohreiterung ließ vollkommen in Stich.

In einem Falle von Tuberculosis laryngis mit sehr heftigen Schluckschmerzen, gegen welche allerlei Mittel, Cocain, Alypin, Orthoform, Anästhesin und andere erfolglos geblieben waren, habe ich von Cycloform eine ausgezeichnete Wirkung und die Zufriedenheit des Pat. erzielt, so daß ich dieses Mittel weiterer Versuche würdig halte.

Um zur ätiologischen Aufklärung vieler Fälle von Labyrinthtaubheit unbekannter Ursache beizutragen, habe ich mich mit dem Herrn Kollegen Dr. Eisenberg ins Einvernehmen gesetzt, der die Freundlichkeit hatte, sämtliche ihm von mir zugewiesenen derartigen Pat. auf die serodiagnostische Reaktion zu untersuchen. Bisnun haben die Versuche noch zu keinen greifbaren Resultaten geführt und die Untersuchungen werden fortgesetzt.

Zur tatsächlichen Berichtigung.

Von Dr. **Franz Bruck** in Berlin.

Im 4. Heft dieser Monatsschrift bespricht Herr E. Urbantschitsch meine Arbeit: „Inwieweit kann man auch ohne Ohrenspiegeluntersuchung den Ohrenschmerz behandeln?“ (Med. Klinik, 1911, Nr. 5) und stellt dabei folgende Behauptungen auf:

1. Meine Angabe, daß „der nicht otologisch geschulte Praktiker in vielen Fällen die dem Ohrenschmerz zugrunde liegende Krankheit auch ohne Ohrenspiegeluntersuchung diagnostizieren kann“, sei unrichtig.

2. Wenn ich auch nur von einem „Anbahnen“ der Beseitigung des Ohrenschmerzes gesprochen habe, so hätte ich doch auch bei der Mittelohrentzündung in diesem Zusammenhange an die ausgebildete Mastoiditis gedacht.

3. Ich hätte bei der Otitis externa die meist entbehrliche Bettruhe empfohlen.

4. Ich ließe bei den Umschlägen auf die Ohrmuschel die Gehörgangsöffnung durch einen Wattepfropf „lose“ verstopfen, damit kein Wasser in den

Digitized by Google
Original from UNIVERSITY OF CALIFORNIA
Generated on 2019-10-24 12:27 GMT / http://hdl.handle.net/2027/uc1.b3252759
Public Domain in the United States, Google-digitized / http://www.hathitrust.org/access_use#pd-us-google

Gehörgang eindringen kann. Durch einen derartigen Verschluß werde aber der beabsichtigte Zweck kaum erreicht.

Diese Behauptungen widersprechen meinen Ausführungen und geben ein ganz falsches Bild meiner Arbeit, denn:

Ad 1 und 2: Bei seinem Urteil hat Herr E. Urbantschitsch völlig übersehen, daß ich außer der Otitis noch andere, zum Teil recht häufige Ursachen des Ohrenschmerzes besprochen habe, die sich nach meinen ausführlichen Darlegungen ohne Otoskop diagnostizieren und behandeln lassen. Am Schluß seiner Kritik erwähnt er allerdings diese Krankheiten, aber nur deren Namen, ohne auch nur mit einem Wort zuzugeben, daß wenigstens in diesen Fällen der Nichtspezialist vielfach zum Ziele gelangt. Bei Erörterung der Otitisfälle habe ich aber die Grenze für den Nichtotologen deutlich abgesteckt. Daß ich bei den Symptomen der Otitis media auch die Erscheinungen am Warzenfortsatz erwähnte, war nötig, um die Krankheit zu charakterisieren. Nach Aufführung dieser Symptome sagte ich: „Der Grad der Mittelohrentzündung ist aber nur durch die Otoskopie festzustellen." Und deshalb sprach ich auch nur von einer „vorläufigen Therapie" und schloß mit den Worten: „Mit dieser Behandlung darf man sich aber nur ganz kurze Zeit begnügen. Dann muß die weitere Therapie ausschließlich von dem otoskopischen Befund abhängig gemacht werden." In vollster Übereinstimmung damit heißt es auch in meiner Überschrift: „Inwieweit (sic!) kann man . . . . . behandeln?" Mit mehr Kautelen lassen sich doch die Vorschriften für den Nichtspezialisten wirklich nicht umgeben!

Ad 3: Diese Behauptung steht in Widerspruch zu meiner Angabe, die lautet, daß der Patient „im Bett auf der gesunden Seite liegen" muß. Also nur von einer Empfehlung einer bestimmten Seitenlage im Bett ist bei mir die Rede.

Ad 4: Auch hier hat Herr E. Urbantschitsch übersehen, daß ich die Gehörgangsöffnung zwar lose, aber mit einem „genügend großen" Wattepfropf verstopfe. Ein großer Pfropf kann natürlich auch „lose" den von mir beabsichtigten Zweck erfüllen.

Vereinsberichte.

Verhandlungen der Dänischen oto-laryngologischen Gesellschaft.

72. Sitzung vom 22. Februar 1911.

Vorsitzender: Dr. Gottl. Kiär.
Schriftführer: Dr. Willaume Jantzen.

I. E. Schmiegelow: Fall von **Abscessus cerebri, Abscessus epiduralis,** Otitis med. supp. chron. dextra. Operation. Heilung.

Digitized by Google
Original from UNIVERSITY OF CALIFORNIA
Generated on 2019-10-24 12:27 GMT / http://hdl.handle.net/2027/uc1.b3252759
Public Domain in the United States, Google-digitized / http://www.hathitrust.org/access_use#pd-us-google

Eine 40jährige Frau war seit 1. VI. 1910 in der chirurgischen Abteilung wegen einer extrauterinen Gravidität in Behandlung, befand sich aber wohl, bis sich am 22. VI. plötzlich Schüttelfrost (Temp. 39·9) und unstillbares Erbrechen einfanden; seit der Kindheit ab und zu rechtseitiges Ohrenlaufen, bisweilen auch subjektive Geräusche und Schwindel. Wurde am 24. VI. in die otologische Abteilung verlegt. Im rechten Ohr stinkender Eiter, großer Trommelfelldefekt; sie ist völlig taub rechts. Fixationsnystagmus bei Blick nach links, nicht nach rechts; kalorischer Nystagmus ÷—; Lateralisation nach links. Es wurde sofort Totalaufmeißelung vorgenommen, bei der kein sichtbarer Defekt der Labyrinthkapsel gefunden wurde. Sinus wurde entblößt, zeigte sich aber gesund. Nach der Operation Wohlbefinden, Temp. 38·9—37·1. Am 27. VI. starke Schmerzen in der rechten Kopfhälfte, Benommenheit, Temp. 39·5. Augengrund normal. Keine Nackensteifigkeit oder Paresen. Lumbalpunktur ergab 10 cm^3 klare Flüssigkeit, vollkommen steril. 28. VI. zunehmendes Benommensein, Kopfschmerzen, Erbrechen. Die mittlere Schädelgrube wurde geöffnet und man fand hier einen stinkenden Epiduralabsceß, der durch eine feine Fistel mit einem großen Absceß im Temporallappen in Verbindung stand; dieser wurde mittels Messers geöffnet und 40 cm^3 furchtbar stinkender Eiter entleert, der außer zerfallenden Leukocyten zahlreiche, schwer färbbare Mikroben enthält; aërob kein Wachstum. Während der folgenden Tage bisweilen Retentionserscheinungen, die wiederum beseitigt wurden. Am 4. VIII. Temperatursteigerung und Sopor, Puls 64; die Trepanationsöffnung wurde erweitert und der Drainkanal dilatiert; die Symptome gingen jetzt allmählich zurück und am 20. VIII. wurde sie entlassen. Sie gibt an, eine Bewußtseinslakune von etwa 14 Tagen zu haben; sie erinnert sich der ersten Operation, nicht aber der späteren Eingriffe, obschon sie während dieser ganzen Periode anscheinend ganz vernünftig auf Fragen antwortete. Sie ist jetzt völlig gesund, auch in geistiger Hinsicht.

II. E. Schmiegelow: **Über Plastik bei großen Knochendefekten des Schädels.**

Schmiegelow hatte bei einem 8jährigen Knaben wegen eines im Anschluß an eine chronische Mittelohreiterung sich entwickelnden stinkenden Epiduralabscesses ein handtellergroßes Stück der Theca cranii entfernen müssen; der Defekt hatte 8 *cm* Länge und 6—7 *cm* Breite; Dura verdickt, an der Oberfläche granulierend, stark pulsierend.

Die plastische Operation wurde am 25. I. vorgenommen; aus der Vorderseite der Tibia wurden zwei etwa 5 *cm* lange, $1^1/_2$ *cm* breite Knochensplitter entfernt und danach auf der Dura angebracht, nachdem diese mit einem scharfen Löffel blutig gemacht worden war; die Knochenstückchen wurden mittelst von den Wundrändern hinausgezogenen Hautbrücken verdeckt. Der Wundverlauf war tadellos und der Defekt ist jetzt fest verschlossen, nur nach oben steht eine kleine weiche Stelle übrig, weil die Knochensplitter ein wenig zu kurz bemessen waren; dagegen scheinen diese der Breite nach gewachsen zu sein und sowohl untereinander als auch mit den Rändern des Defekts verwachsen zu sein.

III. E. Schmiegelow demonstrierte ein 10jähriges Mädchen, bei dem eine luetische **Destruktion des Nasengerüsts** ein hochgradiges Einfallen des Nasenrückens herbeigeführt hatte. Schmiegelow hatte alsdann ein 3 *cm* langes und 1 *cm* breites Stück aus der Vorderfläche der Tibia subkutan implantiert.

Digitized by Google
Original from UNIVERSITY OF CALIFORNIA
Generated on 2019-10-24 12:27 GMT / http://hdl.handle.net/2027/uc1.b3252759
Public Domain in the United States, Google-digitized / http://www.hathitrust.org/access_use#pd-us-google

In Chloroformnarkose bei peroraler Intubation wurde die äußere Nase hochgeklappt und das Knochenstück subkutan dem Nasenrücken aufgelegt und dann mittelst eines durch die Haut hindurchgeschlagenen Stiftes fixiert; aus dem mittleren Teil der Oberlippe wurde dann ein Septum geformt, die Nase mit Bronzenaht zugenäht und das Vestibulum tamponiert. Die Operation wurde am 13. I. vorgenommen und man sieht jetzt ein sehr gutes kosmetisches Resultat, indem eine kräftige, natürlich vorstehende Nase gebildet ist, mit fester, knöcherner Verbindung zwischen dem implantierten Knochenstück und dem Gerüst der Nasenwurzel. Durch Paraffineinspritzungen und eventuelle kleinere operative Eingriffe hofft Schmiegelow ein gutes Endresultat zu erzielen.

IV. Wilhelm Waller: **Fall von Fremdkörper (Revolverkugel) im Schläfenbein, durch Radikaloperation entfernt.**

Pat., eine 25jährige Dame, hatte seit 2 Jahren rechtseitigen stinkenden Ohrenfluß und starke subjektive Geräusche. Otoskopisch das gewöhnliche Bild einer chronischen Eiterung, auffallend war aber, daß beim Austupfen immer der obere Facialiszweig mit lebhaftem Zucken reagierte. Als konservative Behandlung sich erfolglos zeigte, schlug Waller eine Radikaloperation vor; erst direkt vor dieser erfuhr er, daß das Ohrleiden von einem Selbstmordversuch herrührte, und zwar von einem direkt in das Ohr abgefeuerten Schuß.

Am 5. X. Operation. Im oberen hinteren Teil des Antrum ein paar größere Metallstücke, die relativ leicht entfernt wurden, ferner waren die Wandungen des Aditus ad antrum mit kleineren Metallstücken völlig eingesprengt. Dura wurde in ziemlicher Ausdehnung entblößt, war gesund; Facialis lag an einer kleinen Stelle in seinem Kanal entblößt. Die Wunde wurde primär vernäht. Nach $2^1/_2$ Monaten war die Höhle im wesentlichen ausgeheilt und epidermisiert. Nach Aufschluß der Pat. war früher Röntgenaufnahme gemacht worden, ohne daß weder im Profil- noch im en face-Bild ein Fremdkörper nachgewiesen wurde.

V. Sophus Bentzen: **3 Fälle von Hirnabscessen.**

1. 48jähriger Mann, am 20. IV. 1907 in das St. Elisabeth-Hospital aufgenommen, am 13. VI. 1907 entlassen. Pat. bekommt eine akute linkseitige Mittelohreiterung und 14 Tage später eine fluktuierende Schwellung hinter dem Ohr; die Eiterung hatte damals aufgehört und das Trommelfell war geheilt. Am 22. IV. wurde Aufmeißelung vorgenommen. Es wurde ein subperiostaler Absceß und ein großer Absceß im Warzenfortsatz gefunden; es wurde Paracentese vorgenommen. Am 3. V. entdeckte man an einer begrenzten Stelle des Hinterkopfes, 6 *cm* hinter dem oberen Pol des Ohres, eine ödematöse Schwellung; am folgenden Tage Fluktuation; es wurde ein subperiostaler Absceß entleert. Pat. befand sich übrigens wohl, spürte doch bisweilen einige Schmerzen im Hinterkopf. Am 11. V. wurde in der hinteren Incisionsöffnung eine kleine Knochenfistel nachgewiesen; der Knochen wurde abgemeißelt; es wurden etwa 2 Eßlöffel dicken, nicht übelriechenden Eiters entleert, der zum größten Teil von einem epiduralen Absceß stammte, doch fand man auch in der Dura eine kleine eiternde Fistel; die Dura wurde gespalten und direkt unter der Hirnoberfläche ein bohnengroßer Hohlraum gefunden, der noch Eiter enthält; Incision des Hirngewebes nach verschiedenen Richtungen hin fördert keinen weiteren Eiter zutage. Während der ersten Tage kein Eiter in der Trepanationsöffnung; als aber nach 10 Tagen die Eitersekretion wieder anhub, wurde die Wunde revidiert und die Knochenbrücke zwischen der Resektionshöhle und

Digitized by Google
Original from UNIVERSITY OF CALIFORNIA
Generated on 2019-10-24 12:28 GMT / http://hdl.handle.net/2027/uc1.b3252759
Public Domain in the United States, Google-digitized / http://www.hathitrust.org/access_use#pd-us-google

der Trepanationsöffnung entfernt, nirgends aber wurde Eiter gefunden; schließlich wurde die Spitze des Warzenfortsatzes entfernt und ein von deren Medialseite ausgegangener Senkungsabsceß entleert. Von diesem Zeitpunkt an glatter Wundverlauf.

2. 6jähriger Knabe, 23. IX. 1910 aufgenommen, 30. X. gestorben. Bekam vor 2 Jahren einen Stein in das rechte Ohr; der Stein mußte durch Hervorklappen des Ohres entfernt werden; seit dieser Zeit Ohreiterung und Facialisparese. Das Gehör scheint aufgehoben zu sein, dagegen normale kalorische Reaktion. Am 24. IX. Radikaloperation. Während der ersten 8 Tage Zustand gut, Wunde primär geheilt; nur ab und zu etwas Erbrechen. 2. X. Temperatursteigerung, gleichzeitig aber einige Rötung des Rachens; 4. X. Schüttelfrost, Temperatur 40·3, am folgenden Morgen Wohlbefinden, nachmittags wieder 40·6; es wurde Kraniotomie vorgenommen; Sinus enthielt flüssiges Blut; Dura wurde jetzt in großer Ausdehnung entblößt, pulsierte nicht, nach Spaltung der Dura drängt sich das Hirngewebe sehr stark hervor; mit Messer wurde das Gehirn mehrmals ziemlich tief punktiert, aber kein Eiter aufgefunden. Am folgenden Tage ein walnußgroßer Hirnprolaps, der sich während der nächsten Zeit noch mehr vergrößerte. 8 Tage nach der Kraniotomie Morgentemperatur normal, abends aber 39, kein Erbrechen, keine Krämpfe oder Schüttelfröste; Sensorium anfangs etwas getrübt, jetzt aber völlig klar. Ein paar Tage nach der Operation war wiederum versucht worden, durch Incision in den Hirnprolaps den mutmaßlichen Absceß aufzudecken, aber vergebens; ein paar Tage später anfangendes Zerfallen des Prolapses; am 14. X. war der Verband von Cerebrospinalflüssigkeit durchnetzt, und beim Verbandwechsel fand man auch etwas Eiter, ohne daß es möglich war, zu bestimmen, woher er kam; erst einige Tage später fand man die Fistel, durch die eine Sonde in der Richtung gegen die Spitze des Felsenbeines etwa $3^1/_2$ *cm* tief hineingleitet, wo eine geräumige Höhle vorhanden zu sein scheint. Die Höhle wurde drainiert und die Temperatur fiel wieder ab, gleichzeitig erholte sich der Pat. ganz gut. Die Sekretion nahm allmählich ab und nur der äußere Teil des Wundkanals wurde drainiert; am 29. X. hatte das Drain sich hinausgeschoben, die äußere Öffnung wurde aufs neue gespalten und einige milchige seröse Flüssigkeit entleert. Der Zustand während des Tages unverändert, er war still, aber völlig klar; abends Temperatur 40. Um 5 Uhr morgens rief er die Wärterin und wollte trinken; er bekam etwas Milch und war übrigens ganz wie gewöhnlich, anscheinend nicht febril, als aber die Wärterin nach einer Viertelstunde wieder hineinkam, war er tot.

Sektion: Walnußgroße Abscßhöhle mit etwas dünnflüssigem Eiter; durch eine Ruptur der einen Wand steht die Höhle mit dem seitlichen Hirnventrikel in Verbindung, in dem auch etwas dünnflüssiger Eiter gefunden wird. Im Labyrinth nichts Abnormes.

Als ich bei der Sektion der tiefen Lage des Abscesses gewahr wurde, nahm es mich nicht wunder, daß der Fall hatte letal enden müssen; es wäre ganz undenkbar gewesen, dnß durch diesen langen Kanal alles Krankhafte sich hätte entleeren können. Ich bekam deshalb den Gedanken, ob es zum Auffinden und Entleeren dieser Temporallappenabscesse nicht besser wäre, einen anderen Weg zu gehen als den gewöhnlichen durch die Squama ossis temporis, wo der Weg zu den tiefliegenden Abscessen ein sehr langer ist; wenn man das Tegmen tympani in großer Ausdehnung entfernen würde und

Digitized by Google
Original from UNIVERSITY OF CALIFORNIA
Generated on 2019-10-24 12:27 GMT / http://hdl.handle.net/2027/uc1.b3252759
Public Domain in the United States, Google-digitized / http://www.hathitrust.org/access_use#pd-us-google

dann von unten her punktieren, würde man erstens einen viel kürzeren Weg zu den tiefliegenden Abscessen haben, ferner würden sich die Abflußbedingungen günstiger stellen. In meinem dritten Falle bekam ich Gelegenheit, diesen Gedanken auszuführen und war erstaunt, mit welcher Leichtigkeit ein tiefliegender Absceß aufgefunden und drainiert wurde.

3. 48jähriger Mann, aufgenommen 14. II. 1911. Seit der Kindheit stinkende Ohreiterung links. 10 Tage vor der Aufnahme starke Schmerzen, erhöhte Temperatur, Absceß im äußeren Gehörgang, der gespalten wurde, wonach die Schmerzen aufhörten; Radikaloperation wurde abgelehnt. Einige Tage später wieder Schmerzen und Stenosierung des Gehörganges; es wurde Hospitalaufnahme vorgeschlagen, er wünschte aber, bis zum folgenden Tag zu warten; in der Nacht wurde er schwer krank, bekam schwere Kopfschmerzen und Erbrechen. Gleich am folgenden Morgen wurde er aufgenommen und Radikaloperation vorgenommen. Im Warzenfortsatz stinkender Eiter unter starkem Druck. Tegmen tympani wurde abgemeißelt und ein Epiduralabsceß mit fötidem, luftgemischtem Eiter entleert; Dura verdickt, mit zerfetzten Membranen belegt, es wird keine Fistel gefunden. Nach der Operation fiel die Temperatur zum Normalen, die Fötidität und die Kopfschmerzen aber bestanden fort. Als am 18. II., trotzdem die Dura sich fast völlig gereinigt hat, das Wundsekret fortwährend übelriechend ist und ständig Kopfschmerzen und langsamer Puls vorhanden sind, wird ein tieferliegender Absceß vermutet und das Gehirn so nahe wie möglich an dem rückstehenden Teil des Felsenbeins punktiert und $1^1/_2$ *cm* nach oben-innen ein Absceß entleert, dessen Eiter entsetzlich stinkend, luftgemischt ist. Seit Eröffnung des Abscesses sind jetzt 4 Tage verflossen und er befindet sich völlig wohl.

Wie der endliche Ausgang dieses Falles sein wird, kann man ja natürlich nicht wissen, jedenfalls ist aber der augenblickliche Zustand sehr befriedigend, und wenn man bedenkt, daß der Absceß 5—6 *cm* von der Außenfläche des Temporallappens entfernt liegt, ist es ein großer Gewinn, daß die Öffnung so liegt, daß man nur 1 *cm* Tiefe hat.

Diskussion.

P. Tetens Hald meint auch, daß man am liebsten die Abscesse dem Tegmen tympani et antri entsprechend öffnen muß, fragt aber, ob Bentzen besondere Gründe gehabt, in seinem dritten Falle die Incisionsstelle noch mehr medialwärts zu wählen als sonst üblich. Was den zweiten Fall betrifft, hatte er auch Fälle gesehen, in denen man erst vergeblich einen Hirnabsceß sucht, während später sich ein solcher entleert; man bekommt leicht den Gedanken, daß man möglicherweise durch die vorhergegangenen, allerdings nötigen Incisionen selbst den Absceß hervorgerufen hat.

Bentzen: Der Eiter in dem epiduralen Absceß war mit Luft gemischt, was oftmals bei den Hirnabscessen, sehr selten aber wohl bei den Epiduralabscessen der Fall ist. Bentzen dachte deshalb, zudem auch andere Symptome auf das Vorhandensein eines Hirnabscesses deuteten, daß vielleicht zwischen den beiden Abscessen eine so feine Öffnung bestände, daß zwar die Luft, nicht aber der Eiter hindurch kommen konnte; er suchte deshalb mittelst eines Wattetupfers eine Stelle aufzufinden, wo der Eiter besonders fötid war, und dies war eben an der erwähnten Stelle der Fall, weshalb auch hier punk-

Generated on 2019-10-24 12:27 GMT / http://hdl.handle.net/2027/uc1.b3252759
Public Domain in the United States, Google-digitized / http://www.hathitrust.org/access_use#pd-us-google
Digitized by Google
Original from UNIVERSITY OF CALIFORNIA

tiert wurde. Es liegt ja der Gedanke sehr nahe, daß vielleicht gelegentlich durch die Probeincisionen ein Absceß entsteht; bestimmte diesbezügliche Aufschlüsse werden wohl kaum jemals erhalten werden, jedoch deuten die zahlreichen Fälle von Hirnpunktur ohne spätere Komplikationen darauf, daß diese Operation für gewöhnlich ziemlich gefahrlos sei. Was den vorliegenden Fall betrifft, deutet das Aussehen der Absceßhöhle bestimmt darauf, daß der Absceß schon lange bestanden habe, indem die Wandung aus sehr festem Bindegewebe bestand.

VI. L. Mahler: **Fall von Struma mit Kompression der Trachea.**

Eine 46jährige Frau trug seit 12—13 Jahren eine Struma, die niemals früher ernstere Beschwerden gegeben. Vor 10 Tagen wurde sie erkältet: am Abend vor der Aufnahme einige Respirationsbeschwerden, die am folgenden Morgen zunahmen: sie stand jedoch auf, mußte aber wieder zu Bett gehen, indem sich ein Erstickungsanfall einfand: es war damals 9 Uhr morgens und von diesem Zeitpunkt an erinnert sie sich an nichts mehr. Ein zugezogener Arzt fand sie bewußtlos, cyanotisch, mit stridulöser Respiration. Sie wurde sofort in die gegenüberliegende Ohrenklinik des Reichshospitals aufgenommen, wo sie sofort operiert wurde; es wurde eine Tracheotomia inferior versucht, diese gelang aber nicht, indem die faustgroße Struma bis hinter das Sternum hinabreichte: es wurde deshalb die Geschwulst losdissekiert und aus der Wunde luxiert, wodurch sofort die Respiration freier wurde. Die Struma wurde jetzt entfernt, indem man jedoch die obere Ecke des linken Lappens sitzen ließ. Nach der Entfernung sah man die Trachea erweicht, zusammengefallen in einer Ausdehnung von mehreren Zentimetern. Die Wunde wurde drainiert und dann Salzwasserinfusion und Kampferinjektion gegeben. Die Operation dauerte 10 Minuten, erst bei der Naht aber reagierte Pat. Nach der Operation befand sie sich wohl und verlangte zu essen. Die Respiration seitdem frei, Wundverlauf glatt.

16 Tage nach der Operation Stimmlippen normal, vordere Trachealwand in das Lumen hineingewölbt, so daß dieses etwa zur Hälfte des normalen reduziert ist.

Es geht in diesem Falle wie schon oftmals früher so, daß Pat. seine Struma viele Jahre hindurch fast beschwerdelos trägt, die Trachea wird zwar mehr und mehr verengt, aber ganz allmählich, so daß er sich daran gewöhnt, bis schließlich die Schleimhautschwellung bei einem akuten Katarrh das Lumen fast völlig verlegt; durch die forcierten Respirationsbewegungen wird die Trachea noch mehr komprimiert, ferner durch die Stauung auch der Kropf selbst vergrößert.

In solchen Fällen Tracheotomie vorzunehmen, ist sehr schwierig, besser ist es, wie in diesem Falle, die Struma sofort aus der Hautwunde hinauszuluxieren, wonach man in größerer Ruhe zu ihrer Entfernung schreiten kann.

73. (extraordinäre) Sitzung vom 7. März 1911.

Bárány (Wien): **Die Beziehung des Vestibularapparates zum Kleinhirn.** (Interessante Darlegung des Entwicklungsganges seiner diesbezüglichen Anschauungen.)

Jörgen Möller.

Digitized by Google
Original from UNIVERSITY OF CALIFORNIA
Generated on 2019-10-24 12:27 GMT / http://hdl.handle.net/2027/uc1.b3252759
Public Domain in the United States, Google-digitized / http://www.hathitrust.org/access_use#pd-us-google

Bücherbesprechungen.

Leçons sur les suppurations de l'oreille moyenne et des cavités accessoires des fosses nasales et leurs complications. Par le Dr. Luc. Seconde édition revue et augmentée. Paris-Librairie J. B. Baillière et fils, 1910.

Die bedeutenden Fortschritte, die seit dem Erscheinen der ersten Auflage im Jahre 1900 in der Oto-Rhinologie zu verzeichnen sind, haben eine durchgreifende Neubearbeitung, respektive Ergänzung des Werkes nötig gemacht. Vollständig neu hinzugekommen sind die Kapitel über den unabhängig von einer Mittelohreiterung auftretenden Periostalabszeß, über die diffuse Osteomyelitis des Schädels, über die Grunertsche Bulbusoperation, sowie eine Abhandlung von Hautant, die sämtliche neuen Forschungsergebnisse berücksichtigend eine erschöpfende Darstellung dieser schwierigen Materie gibt. In dem Abschnitt über Rhinologie sind es vornehmlich die neueren Operationsmethoden, die neu aufgenommen sind, die Killiansche Radikaloperation der Stirnhöhle, die vom Verfasser angegebene Methode der Ausräumung der Siebbeinzellen, ferner eine Vereinfachung der Technik der Luc-Caldwellschen Operation. Alle übrigen Kapitel sind sorgfältig revidiert und den Fortschritten der Wissenschaft entsprechend umgearbeitet. Die Ausstattung des Buches ist durchwegs eine vornehme. Bondy.

Referate.

I. Allgemeines.

Gehörorgan und Militärdienst. Eine internationale vergleichende Studie von Oberstabsarzt Dr. Blau. (Deutsche militärärztl. Zeitschr., 1910.)

Der Autor hat aus den Reglements von Frankreich, Italien, den Niederlanden, Rußland, Schweden und Spanien die in Betracht kommenden Rekrutierungsvorschriften ins Deutsche übersetzt und die Reglements von Deutschland, Österreich und der Schweiz hinzugenommen.

Im Abschnitt A bespricht der Autor die Anforderungen an das Hörvermögen in 10 verschiedenen Armeen. Interessant ist dabei, daß zum Beispiel England keine einschlägigen Bestimmungen hat, sondern nur verlangt, daß das Hörvermögen ein „gutes“ ist; in Frankreich gilt das Prinzip, daß eine Hörabschwächung von einem solchen Grade, welcher das Hören gewöhnlicher Sprache auf eine kleine Entfernung nicht gestattet, zum Frontdienst ungeeignet, wohl aber zum Hilfstruppen- oder Unterstützungsdienst geeignet macht. Italien schreibt keine bestimmte Hörschärfe vor, sondern das Reglement spricht nur von Taubheit oder erheblicher Herabminderung des Gehörs, wenn sie doppelseitig ist und durch militärärztliche Behandlung unbeeinflußt bleibt, als Untauglichkeitsursache; ebenso ist in Rußland eine bestimmte Hörgrenze auch für die zum Dienst ohne Waffen Bestimmten nicht vorgeschrieben und bedingt nur Taubheit oder bedeutende Schwerhörigkeit auf beiden Ohren (Flüsterstimme unter 2·8 und sehr laute Konversationssprache unter 8·4 *m*), völlige „Unbrauchbarkeit“; ebenso schreibt Spanien keine bestimmte Hörweite vor; nur die

Digitized by Google
Original from UNIVERSITY OF CALIFORNIA
Generated on 2019-10-24 12:27 GMT / http://hdl.handle.net/2027/uc1.b3252759
Public Domain in the United States, Google-digitized / http://www.hathitrust.org/access_use#pd-us-google

Schweiz, Niederlande, Österreich, Deutschland und Schweden verlangen ein bestimmtes, durch Meter ausgedrücktes Maß von Hörschärfe.

Im Abschnitt B wird das Instrumentarium für die Untersuchung und das Untersuchungslokal und die diesbezüglichen Verschiedenheiten in den einzelnen Staaten besprochen.

Abschnitt C handelt über die „Fehler und Gebrechen des Gehörorganes und ihren Einfluß auf die Dienstfähigkeit in den einzelnen Militärstaaten". England spricht sich nur ganz allgemein über die Tauglichkeitsgründe aus und spricht nur von „defects of hearing"; Frankreich detailliert gründlich und genau die einzelnen Erkrankungen des äußeren, mittleren und inneren Ohres. In Italien gelten als Untauglichkeitsgrund totaler Verlust der Ohrmuschel, erhebliche Deformitäten derselben und chronische Eiterungen; die Niederlande, Österreich, Deutschland, Schweden und die Schweiz detaillieren auch ziemlich genau die einzelnen Erkrankungen des Ohres und deren Klassifikation; beispielsweise sei die verschiedene Beurteilung von Trommelfellperforationen zusammengestellt: Niederlande: *a)* Perforationen allein sind kein Grund zur Entlassung, wenn die Hörschärfe auf diesem Ohr noch 1 *m* Flüstersprache oder mehr beträgt; *b)* Durchlöcherungen des Trommelfells auf einem Ohr, wobei wegen Größe oder Sitz der Perforationen der Dienst ohne Gefahr für Rückfälle, Eiterungen oder Taubheit nicht verrichtet werden kann, machen ungeeignet für den Militär- und Milizdienst.

Schweden: „Perforationen des Trommelfells verhindern eine feste Anstellung in der Armee."

Frankreich: „Trommelperforation ohne Komplikation mit Otorrhöe ist mit dem Unterstützungsdienst vereinbar."

Österreich: „Einfache, trockene Durchlöcherungen des Trommelfells mit entsprechender Hörschärfe heben die Kriegsdienstuntauglichkeit nicht auf."

Rußland: „Völlige oder partielle Zerstörung des Trommelfells auf einem Ohr mit bleibenden Zuständen und sonstigen Erscheinungen der trockenen Perforation machen völlig untauglich."

Deutschland: Das Reglement äußert sich über die Perforationen nicht; Dölger (Die ohrenärztliche Tätigkeit des Sanitätsoffiziers, 1910) will sie folgendermaßen klassifiziert wissen: Trockene Perforationen, welche randständig und in der oberen Trommelfellhälfte gelegen sind, sind als „erhebliche chronische Erkrankungen" anzusehen und solche Leute von jeder Militärdienstleistung auszuschließen; trockene, zentrale oder in der unteren Trommelfellhälfte gelegene Perforationen machen für den aktiven Dienst mit der Waffe und für die Ersatzreserve untauglich, dagegen tauglich für den Dienst ohne Waffe oder für den Landsturm.

Die Schweiz, Spanien, Italien und England äußern sich über diesen Punkt gar nicht.

Digitized by Google
Original from UNIVERSITY OF CALIFORNIA
Generated on 2019-10-24 12:27 GMT / http://hdl.handle.net/2027/uc1.b3252759
Public Domain in the United States, Google-digitized / http://www.hathitrust.org/access_use#pd-us-google

Ferner sei des Interesses halber zusammengestellt, wie die einzelnen Reglements und Vorschriften die einseitige Taubheit klassifizieren: Die Schweiz, Niederlande und Schweden klassifizieren einseitig Taube als „untauglich"; Italien als tauglich; in Deutschland und Österreich hängt die Klassifizierung von der Hörschärfe des anderen Ohres ab; ist letztere gut, so sind die Betreffenden nicht vollkommen kriegsdiensttauglich, wohl aber für die Ersatzreserve geeignet; ist die Hörschärfe am zweiten Ohr auch eine herabgesetzte, so sind die Betreffenden nur zum Dienst ohne Waffe oder für den Landsturm geeignet.

Frankreich reiht die einseitig Tauben ebenfalls in die Ersatzreserve ein.

In Rußland sind einseitig Taube tauglich.

Spanien und England äußern sich über diesen Punkt nicht.

Der Abschnitt D handelt über die Simulation und deren Entlarvung, und zwar über die generellen diesbezüglichen Bestimmungen der einzelnen Militärstaaten; betreffs der wissenschaftlichen Methoden der Entdeckung von Simulation verweist der Verfasser auf die bekanntesten Lehrbücher der Otiatrie; zum Schlusse dieses Kapitels sagt er sehr richtig: „Das Urteil, daß ein Mann Taubheit oder Schwerhörigkeit simuliert, sollte nur von spezialistisch durchgebildeten Otologen gefällt werden, und selbst für diese ist es eine äußerst schwierige Aufgabe, das Richtige zu treffen."

In Abschnitt E bespricht der Autor die militärärztlichen Erfahrungen an der Hand der Kasuistik und stellt spezialistisch-otologische Betrachtungen an; es werden hier nur solche Erkrankungen besprochen, welche entweder in direkter Beziehung zum Militärdienst stehen oder deren Auftreten sich in der Armee besonders bemerkbar machen; zuerst werden die Erkrankungen des äußeren Ohres abgehandelt, so das Othämatom; von diesem sagt er, daß eine irrtümliche Ansicht sei, es als eine Art Soldatenkrankheit zu bezeichnen, als ein Symptom vorschriftswidriger Behandlung; das Othämatom komme in der Armee nicht häufiger vor als im Zivil; nur komme jeder Fall dem Arzt zu Gesicht, während im Zivil das eben nicht der Fall sei; weiters werden die Perichondritis, der Furunkel und das Ekzem des Gehörganges, die Otitis externa, die Hyper- und Exostosen besprochen; es folgt eine Besprechung der artefiziellen Verbrennungen des Gehörganges zu Militärbefreiungszwecken; als wesentlich wichtig bezeichnet der Autor die Fremdkörper und Verletzungen des Gehörorganes und bezüglich der ersteren gipfeln seine Worte in dem Ausspruch: „Also fort mit der Pinzette und bedingungslos dem Sanitätspersonal verbieten, daß es sich überhaupt an einen Fremdkörper heranwage."

Die Trommelfellerkrankungen und -Verletzungen bilden den Schluß der Besprechung der Erkrankungen des äußeren Ohres; bezüglich der Trommelfellverletzungen verweist der Autor auf Passows „Die Verletzungen des Gehörorganes", erwähnt die bekannte Tatsache, daß ein gesundes Trommelfell

Digitized by Google
Original from UNIVERSITY OF CALIFORNIA
Generated on 2019-10-24 12:27 GMT / http://hdl.handle.net/2027/uc1.b3252759
Public Domain in the United States, Google-digitized / http://www.hathitrust.org/access_use#pd-us-google

gegen Traumen eigentlich außerordentlich widerstandsfähig ist, und betont ausdrücklich die außerordentliche Regenerationsfähigkeit des Trommelfells, zum Beispiel nach Detonationsverletzungen bei Artilleristen.

Die Erkrankungen des Mittelohrs bespricht der Autor nicht, da denselben eine besondere Arbeit gewidmet werden soll.

Die Erkrankungen des inneren Ohres besprechend, hebt der Autor hervor, daß hauptsächlich das Baden, Schießen und Turnen die Ursachen derselben bilden, und zwar komme beim Schießen nicht so sehr die Intensität eines einmaligen Knalles als vielmehr die kumulierende Wirkung von Reizen in Betracht, wie sie in Schießschulen und Gewehrfabriken eben vorhanden sind; er führt lehrreiche Beispiele von solchen Labyrinthläsionen aus den Sanitätsstatistiken an; als weitere Ursache von Labyrintherkrankung kommen noch in Betracht: das Blasen auf dem Signalhorn, dann Erschütterungen des Labyrinths durch Stoß und Faustschlag; ferner nach Infektionserkrankungen, wie Syphilis, Mumps, Typhus, sowie nach Gebrauch von Medikamenten, wie Salizyl; er resümiert zum Schlusse dieses Kapitels vollkommen richtig, daß Leute, welche einmal eine Erkrankung des Labyrinths, des Acusticus oder zentrale Reizerscheinungen durchgemacht haben, nicht in Schießschulen oder als ständiges Personal zu Gewehrfabriken, aber auch nicht in Tropen kommandiert werden sollen, weil in letzteren das Klima mannigfache Reizzustände setzt; auch sollen solche Leute vom Schwimmen befreit werden und nicht zur Kur in Seebäder entsendet werden; gelegentlich der Besprechung der Badeverletzungen des Trommelfells durch Kopfsprung aus großer Höhe führt Autor an, daß in Deutschland das Tragen von Watte in beiden Ohren beim Baden obligatorisch ist; eine jedenfalls sehr nachahmenswerte Vorschrift.

Zum Schlusse dieses Kapitels streift der Autor noch kurz die Otosklerose und wäre unter den Symptomen auch das „Kitzelsymptom“ erwähnenswert gewesen, weil es speziell für den Nichtspezialisten ein wertvolles und leicht auffindbares Symptom darstellt.

Abschnitt F enthält den Vorschlag einer Anleitung für die militärärztlichen Ohruntersuchungen und führt uns der Autor ein sehr praktisches, für eine einheitliche Führung der Krankenblätter (Vormerkblätter) jedenfalls unerläßliches Schema vor, das er aufgestellt hat.

Diese sehr inhaltsvolle und sehr interessante Publikation, welche allen Militärärzten auf das Dringendste zur Lektüre und zum eingehenden Studium empfohlen werden kann, bildet eine wertvolle Bereicherung der otiatrischen militärärztlichen Literatur. Reg.-Arzt Dr. Hofer (Wien).

Spätvergiftung mit Bromäthyl. (Intoxications tardives dues au bromure d'ethyle.) Von Mounier. (Bulletin d'oto-rhino-laryngologie, Bd. XIV, I. Trim. 1911.)

Wer noch immer mit Bromäthyl anästhesiert, wird aus der Lektüre dieses Artikels ersehen, daß mit vollendeter Narkose die Intoxikationsgefahr

Digitized by Google
Original from UNIVERSITY OF CALIFORNIA
Generated on 2019-10-24 12:27 GMT / http://hdl.handle.net/2027/uc1.b3252759
Public Domain in the United States, Google-digitized / http://www.hathitrust.org/access_use#pd-us-google

nicht vollständig vorüber ist und daß das Bromäthyl Nachwirkungen haben kann, die alarmierend genug werden können. Im Falle Mouniers handelte es sich um einen 3jährigen Knaben, der behufs Adenotomie die Bromäthylnarkose ($^1/_{10}$ Äther) am Vormittag 9 Uhr gut vertragen hatte und erst am Nachmittag 4 Uhr hintereinander mehrere Male Erbrechen gehabt. Im Laufe der Nacht verschlimmerte sich der Zustand des Kindes und am nächsten Morgen war das Kind vollständig regungslos. Der Fall wäre sicherlich letal ausgegangen ohne energische Behandlung (Darmspülungen, Stimulantia etc.). Die Vorsicht, Kinder mit gestörter Darmfunktion nicht mit Bromäthyl zu narkotisieren, wie Mounier vorschlägt, dürfte wohl genügen, um verspäteter Intoxikationsgefahr zu entgehen, da das Bromäthyl nicht durch den Darm ausgeschieden wird und die Gefahr hauptsächlich in der Durchgiftung des Hirns liegt. Lautmann.

Spontane Taubheit und Stoffwechsel. Methodische Hörübungen mittelst Stimmgabel. (Surdité spontanée et nutrition. Rééducation méthodique de l'oreille par des exercices acoustiques au moyen de diapasons.) Von Natier. (La Clinique, 1911, Nr. 8.)

Die einzige Entschuldigung des Autors, so vage otologische Details über seinen Fall zu geben, erklärt sich damit, daß die Arbeit sich an den Praktiker richtet und nicht an den Spezialisten. Uns aber interessiert vor allem die Konstatierung, daß der Autor tatsächlich glaubt, mit Stimmgabeln derart die Hörfunktionen bessern zu können, wie der Optiker die Kurzsichtigkeit mit der Brille. Offenbar handelte es sich im Falle des Autors um einen Fall von Otosklerose bei einem nervösen, dyspeptischen Menschen. Sobald die Verdauungsstörungen gewichen sind, ist auch ein Teil der anderen oto-rhinologischen Störungen gewichen. Von einer Heilung der Taubheit mittelst Stimmgabeln kann doch wirklich nicht ernstlich die Rede sein und hat uns der Autor weder heute noch früher mit den vielen Dutzend Arbeiten über dasselbe Thema, die seiner fleißigen Feder entflossen sind, überzeugt. Much but about nothing.

Lautmann.

Zusammenfassende Übersicht der Salvarsanbehandlung der Syphilis. Von E. Tomaszewski (Berlin). (Beihefte zur Med. Klinik, 1911, Nr. 1.)

Die neutrale Emulsion verdankt ihre Entstehung den ausgedehnten und schmerzhaften Infiltraten, die früher bei Injektion der alkalischen Lösung so ungemein häufig waren. Durch genaue Neutralisierung suchte man die stark reizende Wirkung der alkalischen Reaktion zu beseitigen und durch ein möglichst kleines Volumen der Injektionsmasse auch die Einspritzung selbst ganz schmerzlos zu gestalten. Die Vereinigung dieser beiden Gesichtspunkte ist das Prinzip der von Wechselmann empfohlenen neutralen Emulsion, während Michaelis nur der neutralen Reaktion gerecht wird. Beide Autoren empfehlen die subkutane Injektion.

Digitized by Google
Original from UNIVERSITY OF CALIFORNIA
Generated on 2019-10-24 12:27 GMT / http://hdl.handle.net/2027/uc1.b3252759
Public Domain in the United States, Google-digitized / http://www.hathitrust.org/access_use#pd-us-google

Gewebsnekrosen sind nicht die Folge einer bakteriellen Infektion, sondern sind durch die nekrotisierende Wirkung des Salvarsan bedingt. Wohl aber können diese Infiltrate sich sekundär infizieren (Martius, Neisser). Um örtliche Reaktionserscheinungen zu vermeiden, ging man zur intravenösen Injektion über, deren Technik heute bereits eine gewisse Vollkommenheit erreicht hat.

Bei der intravenösen Infusion stellen sich auch gewisse Allgemeinerscheinungen ein: Fieber, Übelkeit, Schwindel, Durchfälle. Fast ausnahmslos sinkt die Temperatur nach 24 Stunden zur Norm.

Wichtig sind Erscheinungen von seiten des Nervensystems. Das zentrale Nervensystem wird in der Regel nicht geschädigt, sofern es intakt oder doch nur durch begrenzte sekundär- und tertiärsyphilitische Affektionen geschädigt ist.

Eine besondere Besprechung erfordern die Gehirnnerven. Schädigungen des Auges wurden von Finger, Rille, Fischer und Kowalewski beschrieben.

Auf die Affektionen im Gebiete des Octavus, speziell im nervösen Vestibularapparat, hat Beck zuerst an der Klinik Urbantschitsch an dem Material der Klinik Finger, auf eine Beobachtung hingewiesen, die von Rille, Matzenauer etc. bestätigt wurde. In einer Anzahl von Fällen traten die Vestibularaffektionen fast koinzident mit der Herxheimerschen Reaktion auf. Immerhin bleibt es auffällig, daß solche Störungen nach Hg-Injektionen, die doch auch recht häufig intensive Herxheimersche Reaktionen auslösen, bisher kaum beobachtet sind.

Exantheme werden bei Salvarsaninjektionen ziemlich häufig beobachtet. In der Regel handelt es sich um erythematöse und urtikarielle Eruptionen, oft von Fieber begleitet. Eine besondere Stellung nehmen die sogenannten Spätexantheme ein (Wechselmann, Goldbach), die meist ein ganz charakterisiertes Krankheitsbild bieten.

Die Wirkungen des Salvarsan auf die Erscheinungen der Syphilis wird heute von keiner Seite mehr bestritten. Fast alle Formen der primären, sekundären und tertiären Syphilis bilden sich auffallend rasch zurück. Die unstreitig glänzendsten Erfolge sieht man immer wieder bei der sogenannten Lues tertiaria praecox und den malignen Formen der Syphilis.

In symptomatischer Hinsicht ist eine Salvarsanbehandlung einer Hg-respektive einer kombinierten Hg-Jodkur zu vergleichen. In manchen Fällen aber leistet sie mehr; nicht nur weil die Symptome sich rascher rückbilden, sondern weil oft Erscheinungen in kurzer Zeit heilen, die trotz wochenlanger Hg-Behandlung keine oder nur teilweise Rückbildung zeigen.

Oscar Beck (Wien).

Generated on 2019-10-24 12:27 GMT / http://hdl.handle.net/2027/uc1.b3252759
Public Domain in the United States, Google-digitized / http://www.hathitrust.org/access_use#pd-us-google
Digitized by Google
Original from UNIVERSITY OF CALIFORNIA

Untersuchungen über Hörstörungen bei Fußartilleristen. Von Dr. Artur Jaehne, kgl. sächsischer Stabsarzt in Straßburg i. E. (Zeitschr. f. Ohrenheilk., LXII. Bd., 2. bis 3. H.)

Anschließend an die bekannten Untersuchungen Wittmaaks betreffs der Schalleinwirkung auf den Nervenendapparat des Acusticus stellte Verfasser einschlägige Untersuchungen an Artilleristen an. Da es ihm hauptsächlich um die bleibenden Hörstörungen zu tun war, nahm er die Prüfungen in den Wintermonaten vor. Von 61 Untersuchten zeigten 42 (69%) eine Schädigung des Gehörapparates, bei 19 (31%) war keine cochlearfunktionelle Störung nachweisbar.

Auf Grund seiner Untersuchungen kam Verfasser zu folgendem Resultat: 1. Von den Fußartilleristen mit mehrjähriger Dienstzeit weisen etwa 70% eine dauernde Schädigung des Hörnerven respektive seiner Endausbreitungen auf. 2. Pathologisch-anatomisch ist diese Erkrankung als chronisch-degenerative Neuritis zu bezeichnen. Ihre klinischen Symptome sind in den meisten Fällen Schädigung der Perzeption für die Töne der vierten und fünften gestrichenen Oktave, teils mit, teils ohne Einengung der oberen Tongrenze. In einer erheblich geringeren Zahl der Fälle ist die Perzeption der Töne aller Oktaven der kontinuierlichen Tonreihe geschädigt. 3. Als Ursache der Hörnervenschädigung ist in erster Linie die Schallzuführung auf kraniotympanalem Wege anzusprechen. Schalleinwirkung auf dem Luftwege ruft nur beim Aufenthalt unmittelbar neben der Geschützmündung bei Fußartilleristen Hörnervenschädigungen hervor; eine solche Stellung wird von den Artilleristen gewöhnlich nicht eingenommen. 4. Der Beweis, daß Schallzuführung auf dem Luftwege allein bei Fußartilleristen im allgemeinen keine Hörnervenschädigung zur Folge hat, wird dadurch geliefert, daß die Schützen der Maschinengewehrabteilung, die einer an Intensität und Art ähnlichen Schalleinwirkung auf dem Luftwege ohne gleichzeitige Schallzuführung auf kraniotympanalem Wege ausgesetzt sind, Hörstörungen vom Schießen nicht davontragen. 5. Der aus dieser Tatsache zu ziehende Schluß, daß das Wattetragen bei der vorschriftsmäßigen Stellung der Fußartilleristen die Entstehung einer Hörnervenschädigung nicht beeinflußt, wird durch die Untersuchungen bestätigt. 6. Die Schädigung des Hörvermögens für das Verständnis der Sprache ist in allen Fällen nicht so groß, daß sie die Felddienstfähigkeit aufhebt, auch die Erwerbsfähigkeit ist nur für wenige Berufe beeinträchtigt. 7. Als prophylaktische Maßnahmen ist die Zwischenschaltung von den Schall schlecht leitenden Medien zwischen Körper und Schallquelle zu empfehlen. Der bisher bereits vorgeschriebene Watteschutz ist beizubehalten, weil die Möglichkeit, daß ein Fußartillerist dicht neben der Geschützmündung beim Abfeuern eines Geschützes steht, leicht eintreten kann.

E. Urbantschitsch.

Generated on 2019-10-24 12:27 GMT / http://hdl.handle.net/2027/uc1.b3252759
Public Domain in the United States, Google-digitized / http://www.hathitrust.org/access_use#pd-us-google
Digitized by Google
Original from UNIVERSITY OF CALIFORNIA

Das Antistreptokokkenserum in der otogenen Pyämie. Von Prof. Arslan (Padua). (Bolletino delle maladie d'orecchio-naso-gola fondato e diretto dal Prof. V. Grazzi, Florenz, Oktober 1909.)

Der Autor berichtet über 3 klinische Fälle von akuter Mittelohrentzündung mit Komplikationen von seiten des Processus mastoideus und des Sinus von pyämischem Charakter und Streptokokkeninfektion, in welchen Fällen der Gebrauch von Antistreptokokkenserum sich als eine wertvolle therapeutische Schutzmaßnahme erwies; in einem Falle war eine Komplikation metastatischen Charakters im rechten Fußgelenk aufgetreten, und auch in diesem Falle gab das Antistreptokokkenserum gute Resultate. Der Autor ist daher überzeugt von der guten Wirkung bei den Komplikationen von seiten des Processus mastoideus immer dann, wenn durch die bakteriologische Untersuchung das Vorhandensein von Streptokokken nachgewiesen wurde. Die Wirkung des Serums in den oben erwähnten 3 Fällen zeigte sich besonders bezüglich Temperatur und bezüglich aller anderen subjektiven und objektiven Phänomene, wie Schweiß, Schlaflosigkeit und Wohlbefinden; in dem Falle mit Infektion des Fußgelenkes wirkte die Seruminjektion, da sie zur rechten Zeit gemacht wurde, derart, daß diese metastatische Affektion des Fußgelenkes heilte, ohne daß Eiterdurchbruch nach außen auftrat. Der Autor glaubt, daß es eine Wirkung des Serums sei, daß die Operationshöhle im Warzenfortsatz nachher rasch vernarben. Die Kranken vertragen derartige Injektionen gut. Piolti-Hofer.

Abducenslähmung otitischen Ursprungs. Von Prof. Dr. G. Gavello (Turin). (Archivio Italiano di Otologia [Direttore: Prof. Gradenigo], Mai 1909.)

Weil die Frage der Abducenslähmung otitischen Ursprungs noch bezüglich ihrer Pathogenese stark umstritten ist, so erscheint dem Autor der Fall, welchen er beschreibt, von großem Wert; in diesem Falle trat nämlich nach der pathologisch-anatomischen Untersuchung die Pathogenese des sogenannten Gradenigoschen Phänomens, das heißt der Lähmung des VI. Hirnnervenpaares, klar zutage. Die wichtigsten Erscheinungen dieses Falles sind folgende:

1. Ende März traten Erscheinungen einer Otitis bei Scarlatina mit Symptomen von seiten des Labyrinths (Schwindel, Ekel, Nystagmus) auf.

2. Die Operation ergab bei der Aufmeißelung des Warzenfortsatzes ein fast negatives Resultat.

3. Am 9. Mai desselben Jahres, also $1^1/_2$ Monate später, trat Abducenslähmung auf, halbseitige intensive Kopfschmerzen, Trigeminusneuralgie.

4. Nach Ausräumung des Cavum tympani konnte man die Provenienz der reichlichen Eiterung aus der Tubargegend und Schwellung des Pharynx rechterseits feststellen.

5. Nach einem dritten radikalen Eingriff findet man: die Dura mater in der mittleren Schädelgrube ganz normal; in der Tubar- und peritubaren Ge-

Digitized by Google
Original from UNIVERSITY OF CALIFORNIA
Generated on 2019-10-24 12:27 GMT / http://hdl.handle.net/2027/uc1.b3252759
Public Domain in the United States, Google-digitized / http://www.hathitrust.org/access_use#pd-us-google

gend hingegen findet sich eine Absceßhöhle, entsprechend der oberen lateralen Wand des Pharynx. Die vorgefundenen pathologisch-anatomischen Zerstörungen zeigen einen entzündlichen, eitrigen Prozeß in den peritubaren Zellen und an der Spitze des Felsenbeins. Dieser Fall beweist unstreitig die Theorie der Pathogenese der otogenen Lähmung des Nerv. abducens, welche als Grund voraussetzt das Vorhandensein eines pachymeningitischen Herdes mit oder ohne Osteitis der Spitze des Felsenbeins, die sich durch Weiterschreiten des entzündlich-eitrigen Prozesses des Mittelohrs auf die peritubaren Zellen bildet. Diese zum erstenmal von Citelli (1904) aufgestellte und nachher durch zahlreiche klinische Fälle mit operativem Befund bestätigte, von Poli, Gradenigo und Lombard und auch von anderen angenommene Theorie wird auch durch diesen Fall bestätigt. Der Autor ist der Meinung, daß in der größten Zahl der Fälle dies die Pathogenese der Lähmung des Nervus VI. sei und daß auch ein Grund vorliege, welcher die Möglichkeit des Fortschreitens des Entzündungsprozesses erkläre, von den Mittelohrräumen durch den Mantel pneumatischer Zellen bis zur Gegend, wo der Nervus VI. unter der Dura mater verläuft; charakteristisch seien dabei auch die sehr heftigen halbseitigen Kopfschmerzen, welche auch durch das Fortschreiten des Eiterungsprozesses erklärt werden können. Damit schließt aber der Autor eine andere Pathogenese nicht aus, durch welche man die Parese des Nervus VI. erklären könnte, zum Beispiel die Möglichkeit einer Reflexlähmung, einer toxischen Neuritis des Abducens, Phlebitis des Sinus cavernosus, circumscripte Leptomeningitis und verschiedene andere endokranielle Komplikationen otogenen Ursprungs.

Piolti-Hofer.

Die Ophthalmoreaktion als diagnostisches Mittel bei tuberkulösen Mastoiditiden. Von M. Orioli. (Archivio Italiano di Otologia, Januar 1910.)

Der Autor erwähnt die Technik der Ophthalmoreaktion, ihre brillanten Erfolge und Bedeutung für die Diagnose der Tuberkulose und berichtet über diesbezügliche wichtige Statistiken. Der Autor referiert, daß er die Ophthalmoreaktion in verschiedenen Fällen gemacht hat, teilt die Krankheitsgeschichten von 10 klinischen Fällen mit und kommt zu folgenden Schlüssen:

1. Primäre tuberkulöse Erkrankungen des Schläfebeines kommen relativ häufig vor.

2. Die Ophthalmoreaktion ergibt dort, wo der Symptomenkomplex an Tuberkulose zweifeln läßt, positive Resultate, in nicht tuberkulösen Fällen negative.

3. Die Ophthalmoreaktion birgt keine Gefahr in sich.

4. In den Fällen von primärer Tuberkulose des Ohres, wo diese Reaktion positiv ist, zeigt auch der klinische Verlauf, daß es sich tatsächlich um tuberkulöse Erkrankungen handelt.

Piolti-Hofer.

Digitized by Google
Original from UNIVERSITY OF CALIFORNIA
Generated on 2019-10-24 12:27 GMT / http://hdl.handle.net/2027/uc1.b3252759
Public Domain in the United States, Google-digitized / http://www.hathitrust.org/access_use#pd-us-google

Die reine Worttaubheit oder reine subkortikale, sensorische Aphasie organischen Ursprungs. Von G. Brande. (Archivio Italiano di Otologia, Januar 1910.)

Der Autor illustriert einen Fall, welcher in der Literatur der siebente von Worttaubheit organischen Ursprungs mit Ausschluß einer Verletzung des peripheren Gehörapparates wäre. Es handelt sich um einen Mann von 45 Jahren ohne allgemeine oder lokale hysterische Stigmen (wie kutane Anästhesie der Haut der Ohrmuschel, des äußeren Gehörganges, des Trommelfells), aber mit einem organischen Herzfehler, welcher plötzlich von bilateraler partieller Taubheit betroffen wurde; er hörte nicht Worte, mit welcher Stimme sie auch gesprochen wurden, und perzipierte sie nur als Geräusch; er konnte sie nicht wiederholen und verstand auch nicht die Bedeutung derselben. Dagegen nahm er viele Geräusche wahr, zum Beispiel die Uhr und alle Bezoldschen Stimmgabeln (außer der höchsten, die er auf der linken Seite durch die Knochenleitung nicht wahrnahm) sowohl per Luft- als auch per Knochenleitung, dann die Königschen Klangstäbe und das Galtonpfeifchen. Der Autor bespricht seinen Fall und glaubt hier annehmen zu müssen, daß es sich um eine Unterbrechung der Verbindung des Wernickeschen Zentrums mit dem gemeinsamen bilateralen Hörzentrum, wahrscheinlich infolge von Gefäßveränderungen thrombotischer oder embolischer Art bei bestehendem Herzfehler, handeln müsse.

Piolti-Hofer.

Über die exsudative Diathese in der Oto-Rhinologie. Von Dr. Luigi Rugani. (Archivio Italiano di Otologia, März 1910.)

Der Autor studierte die exsudative Diathese bezüglich der Oto-Rhinologie und kam zu folgenden Schlüssen:

1. Die exsudative Diathese, welche besonders Kinder betrifft, ist eine speziell individuelle Anlage, oftmals eine hereditäre, welche unter einer bestimmten diätetischen Wirkung eine Schwellung verschiedener Gewebe verursacht (der Haut und Schleimhaut).

2. Die exsudative Diathese bewirkt oft Veränderungen des Ohres, der Nase und des Rachens.

3. Man kann die Selbständigkeit der exsudativen Diathese noch nicht als feststehend ansehen, da sie vielleicht identisch sein kann mit der Skrofulose oder mit dem Status lymphaticus.

4. Jedenfalls ist es klar, daß die exsudative Diathese besondere Charaktereigenschaften besitzt, so zum Beispiel ihr Auftreten mit flüchtigen Erscheinungen von lokaler Druckschwankung ohne Hinzutreten irgend eines äußeren pathogenen Prozesses; die exsudative Diathese ist mit einem Wort nichts anderes als ein einfacher Reizungsprozeß und kein entzündlicher wie die Skrofulose.

5. Zu diesen der exsudativen Diathese eigenen Charakteren kommt noch das rasche Verschwinden der Beschwerden, das leichte Rezidivieren derselben und das Fehlen jedweder Reaktion von seiten der Lymphgefäße.

Generated on 2019-10-24 12:27 GMT / http://hdl.handle.net/2027/uc1.b3252759
Public Domain in the United States, Google-digitized / http://www.hathitrust.org/access_use#pd-us-google
Digitized by Google
Original from UNIVERSITY OF CALIFORNIA

6. Die Perniziosität der exsudativen Diathese im menschlichen Organismus würde abhängen von den toxischen Produkten, welche durch übermäßigen Fettgenuß erzeugt werden.

7. Die gewöhnlichen Untersuchungen von Blut, Urin oder Milch geben noch keine Aufklärung, ob exsudative Diathese vorhanden ist oder nicht.

8. Das therapeutische System der exsudativen Diathese gründet sich hauptsächlich auf Darreichung einer entfettenden Diät. Piolti-Hofer.

Über einige parasitäre Erkrankungen des Getreides, welche auf das menschliche Ohr übertragen wurden. Beitrag zum Studium der Otomykosen von Professor v. Grazzi (Florenz). (Bolletino delle maladie d'orecchio-naso-gola fondato e diretto dal Prof. V. Grazzi, Florenz, Mai 1909.)

Bei den Abhandlungen über Otologie und in den Monographien, welche sich auf Otomykosen beziehen, werden als Ursachen dieser Erkrankungen des Ohres verschiedene Arten von Aspergillus angegeben, so A. nigricans, flavescens, fumigatus; die persönlichen Beobachtungen des Autors, die einzigen, welche in der Literatur existieren, sind daher von großer Wichtigkeit und ergeben, daß auch andere Kryptogamina im äußeren Ohr gedeihen können. Schon 1886 hatte der Autor einen Fall von Otitis externa parasitaria beschrieben, hervorgerufen durch Ustilago carbo oder Getreidemilzbrand, welcher Fall unbekannt blieb. Eine andere und neuere Beobachtung wird die erste bekräftigen, indem der Autor noch eine andere Ursache der Otomykose feststellen konnte, eine andere Ustilagoart, Tilletia levis; bei der Beschreibung dieses Falles verweilt der Autor einige Zeit bei der Entwicklung solcher pflanzlicher Parasiten im äußeren Gehörgang, welcher, wie man sagen kann, einen Brutofen bildet, geeignet für die Kultur der Sporen dieser Aspergillus- und Ustilagoarten. Diese mykotischen Herde gehen nie durch das Trommelfell hindurch, sondern breiten sich nur in schweren Fällen über die Außenfläche des Trommelfells aus; diese Parasiten sind tatsächlich nicht fähig, sich im Mittelohr zu entwickeln, wie dies aus den experimentellen Beobachtungen von Ferreri zu ersehen ist. Es ist daher für die Prophylaxe notwendig, daß alle, welche an einem habituellen Reizzustand des äußeren Gehörganges oder an sekretorischen Otitiden leiden, es vermeiden, sich dem Getreidestaub auszusetzen, namentlich wenn dieser verdorben und dann um so reicher an Sporen ist; ferner daß sich diese Leute, wenn sie mit Getreide in Berührung waren, nachher die Hände und entblößte Körperteile gut mit Seife oder mit einem Desinfiziens waschen, um eine Infektion der eigenen Ohren zu vermeiden. Die beste Therapie für die Otomykosis ist jene, welche Guernaccia vorgeschlagen hat, bestehend darin, daß man zuerst den Gehörgang mit lauwarmem, sterilem Wasser und Zusetzung von $^1/_3$ Alkohol auswischt und dann wiederholt Hydrogenium hyperoxydatum einträufeln läßt. Diese Behandlung, die wasserentziehend und auflösend wirkt, zerstört in kurzer Zeit die Sporen und Mycelen.

Piolti-Hofer.

Generated on 2019-10-24 12:27 GMT / http://hdl.handle.net/2027/uc1.b3252759
Public Domain in the United States, Google-digitized / http://www.hathitrust.org/access_use#pd-us-google
Digitized by Google
Original from UNIVERSITY OF CALIFORNIA

Über eine neue Methode der Diagnose der tuberkulösen Otitiden. Von Doktor F. Lasagna. (Archivio Italiano di Otologia, März 1910.)

Es fehlten bisher sichere Anhaltspunkte für die Diagnose der tuberkulösen Otitiden; der Autor hat daher eine neue Methode versucht, welche auf der proteolytischen Eigentümlichkeit des Eiters basiert, die zuerst von Müller und Jochmann im Jahre 1906 studiert wurde; Kolaczek und Müller haben die Untersuchungen fortgesetzt und neuerdings gefunden, daß bei tuberkulösen Prozessen, bei welchen noch keine Jodkur eingeleitet ist, gewöhnlich die proteolytische Fähigkeit des Eiters auf den Löfflerschen Plaques, welche einen dichten Belag von koaguliertem Blutserum enthalten, fehlt, während hingegen der Eiter pyogener Provenienz eine bemerkenswerte proteolytische Wirkung auf das Blutserum besitzt. Je nachdem also der Eiter eine proteolytische Wirkung auf das Blutserum hatte oder nicht, konnte man festsetzen, ob es sich um einen gewöhnlichen akuten Entzündungsprozeß oder um einen tuberkulösen Prozeß handelte.

Nach Untersuchung einer Serie von 34 Fällen kam der Autor zu folgenden Schlüssen:

1. Der Eiter bei entzündlichen pyogenen Prozessen des Mittelohrs besitzt das proteolytische Ferment.

2. Der tuberkulöse Eiter des Ohres besitzt dieses proteolytische Ferment nicht.

3. Wenn zur tuberkulösen Erkrankung noch eine andere Infektion sich hinzugesellt, so hat der Eiter eine sehr unsichere Wirkung auf das geronnene Serum, weil der Eiter in diesen Fällen die Eigenschaften beider entzündlichen Prozesse hat.

4. Ist bewiesen, daß die proteolytische Wirkung des Eiters auf den polynukleären Leukocyten beruht, welche ihn zusammensetzen; der Tuberkelbacillus verändert die chemische Zusammensetzung der Leukocyten in der Art, daß sie ihr proteolytisches Vermögen nicht geltend machen können.

5. Die proteolytische Untersuchung des Eiters stellt die beste diagnostische Methode dar, sowohl für die Sicherheit der Diagnose als auch für die Therapie. Piolti-Hofer.

II. Äußeres Ohr und Mittelohr.

Die Bedeutung der Behandlung der Eustachischen Röhre bei chronischer und rezidivierender Otorrhöe. Von Privatdozenten S. S. Preobraschenski in Moskau. (Zeitschr. f. Ohrenheilk., LXII. Bd., 2. bis 3. H.)

Obwohl Verfasser der Ansicht ist, daß Ernst Urbantschitsch in seinen einschlägigen Arbeiten (Monatsschr. f. Ohrenheilk., 1909, Nr. 7, Wiener med. Wochenschr., 1910, Nr. 2) für die Behandlung der Ohrtrompete bei Mittelohreiterungen zu enge Grenzen zieht, kommt er doch zu denselben Behauptungen,

Generated on 2019-10-24 12:27 GMT / http://hdl.handle.net/2027/uc1.b3252759
Public Domain in the United States, Google-digitized / http://www.hathitrust.org/access_use#pd-us-google
Digitized by Google
Original from UNIVERSITY OF CALIFORNIA

die schon von E. Urbantschitsch aufgestellt worden sind. Er faßt seine Befunde in folgenden Schlußfolgerungen zusammen: 1. Entzündliche Veränderungen der Ohrtrompete bessern sich nicht immer unter dem Einfluß der Behandlung der Paukenhöhle und bedingen daher die lange Dauer der Otorrhöe. 2. Die Veränderungen können sowohl in Eiterung der weiten oder engen Tube als auch in anderen entzündlichen Erscheinungen, ja, sogar bloß in Störungen der Blutzirkulation bestehen. 3. Die Tubenveränderung verläuft gewöhnlich latent, sowohl für den Pat. als auch für den Arzt und wird bisweilen beim Einführen der Bougies entdeckt. 4. Langwierige fötide Sekretion ist nicht nur von seiten des Attiks und des Antrums, sondern auch der Ohrtrompete möglich. 5. Die entzündlichen Erscheinungen in der Tube schwinden nicht unbedingt gleichzeitig mit dem Schwinden der Otorrhöe, und daher sind 6. Rezidive nicht nur als Folge der nicht geheilten Perforation des Trommelfells und des Zustandes der Nase, sondern auch als Resultat der zurückgebliebenen Tubenveränderungen möglich. E. Urbantschitsch.

Die Bedeutung der Behandlung der Eustachischen Röhre bei chronischer und rezidivierender Otorrhöe. Bemerkungen zu dem gleichnamigen Aufsatz von Preobraschenski. Von Dr. Ernst Urbantschitsch. (Zeitschr. f. Ohrenheilk., LXIII. Bd., 1. bis 2. H.).

Verf. zeigt, daß die von Preobraschenski in seiner Arbeit niedergelegten Beobachtungen in der Hauptsache bereits alle in seinen einschlägigen Arbeiten (diese Monatsschr., 1909, Nr. 7, Wiener med. Wochenschr., 1910, Nr. 2) ausgesprochen sind. E. Urbantschitsch.

Beitrag zur Kasuistik des angeborenen Coloboms des Ohrläppchens. Von Dr. G. Alagna. (Bolletino delle maladie d'orecchio-naso-gola fondato e diretto dal Prof. V. Grazzi, Florenz, April 1909.)

Der Autor erwähnt zuerst die bisher publizierten Fälle von angeborenem Colobom des Ohrläppchens und verweilt dann bei seinem Fall, bei welchem außer den beiden Lobuli sich auch noch andere morphologisch abnorme Teile der Ohrmuschel vorfanden. Außer dem Umstand, daß beide Ohrläppchen in zwei ungleiche Teile geteilt waren durch eine von der Spitze des Ohrläppchens bis zirka $1^1/_2$ *cm* vor den Antitragus verlaufende Incisur, konnte der Autor aus anderen Anomalien noch konstatieren: das Vorhandensein einer linearen Depression im Crus helicis und einer dünnen Hautfalte, welche die innere Fläche des Helix mit der Haut der Schläfengegend verband. Was die Bedeutung solcher Anomalien betrifft, hält der Autor es für wahrscheinlich, daß sowohl das Colobom als auch diese Hautfalte sich auf eine Abweichung von der normalen Entwicklung beziehen können und daß diese lineare Depression im Crus helicis, wie dies Gradenigo zugibt, mit der ersten Kiemenspalte, welche man normalerweise bei vielen Säugetieren beobachten kann, zusammen-

Digitized by Google
Original from UNIVERSITY OF CALIFORNIA
Generated on 2019-10-24 12:27 GMT / http://hdl.handle.net/2027/uc1.b3252759
Public Domain in the United States, Google-digitized / http://www.hathitrust.org/access_use#pd-us-google

hänge; das Colobom würde dann seinen Ausgangspunkt haben im Sulcus antitragicus von His. Piolti-Hofer.

Über die flachen Warzenfortsätze. Von G. Ferreri. (Archivio Italiano di Otologia, Januar 1910.)

Der Autor macht die Ohrenärzte auf eine eigentümliche Form der Warzenfortsätze aufmerksam, die er des öfteren schon beobachtet hat und für die er keinen Platz in der klassischen Nomenklatur findet, nach welcher die Warzenfortsätze in pneumatische, sklerotische und diploetische eingeteilt werden. Es handelt sich um apneumatische, flache Warzenfortsätze mit Verschiedenheit in der Topographie des Antrums und des Sinus. Der Autor bemerkt, daß in Fällen mit flachem Processus mastoideus die Entzündung des letzteren eine eigentümliche Symptomatologie und einen eigenartigen Verlauf zeigen, das heißt, daß die Schmerzen, statt im Processus mastoideus lokalisiert zu sein, sich weiterhin ausbreiten, so, als ob die Erkrankung eine schwerere und tiefer gelegenere wäre, als man in Wirklichkeit vorfand. Die Eiterung erschien sehr abundant, ohne daß eine Lokalisation derselben im Antrum vorgefunden werden konnte, mit Fieber und allgemeiner starker Prostration. In den flachen Warzenfortsätzen ist die Zahl und Größe der Cellulae mastoideae beschränkt, namentlich der um das Antrum herumliegenden; die Corticalis externa ist sehr stark sklerotisch, die Sutura petrosquamosa zeigt Dehiszenzen, und aus diesem Grunde nimmt der Eiter gerade in diesen Fällen leicht abnorme Wege, so zum Beispiel bildet sich in diesen Fällen der Cervicalabsceß in dem Raum unter dem Musculus sternocleidomastoideus, während er bei den gewöhnlichen Formen der Bezoldschen Mastoiditis in die Scheide des Muskels selbst eindringt. Man kann, wie der Autor meint, nicht sagen, was die embryologische Ursache dieser eigentümlichen Varietät der anatomischen Struktur des Warzenfortsatzes sei; der Autor erinnert jedoch an einige Theorien über die Entwicklung des Processus mastoideus und deren Zusammenhang mit den allgemeinen Schädelformationen. Vom technisch-operativen Gesichtspunkte aus macht der Autor aufmerksam, daß in Fällen mit flachem Warzenfortsatz das Antrum viel höher liege als normal und daß man manchmal in der klassischen Gegend der Antrumsöffnung den Sinus antreffe; es sei daher gut, in diesen Fällen mit der Abtragung der Warzenfortsatzspitze zu beginnen und dabei sich einen Weg nach aufwärts zu bahnen. Bei der Radikaloperation solcher Fälle wäre die Methode nach Stacke zu wählen, nämlich die Eröffnung des Attik, dann Abtragung der äußeren Wand des Aditus ad antrum und endlich des Antrum selbst. Zum Schlusse berichtet der Autor über 6 Krankengeschichten, welche seine Beobachtungen illustrieren. Piolti-Hofer.

Der Verschluß der Ohrtrompete bei den operativen Eingriffen am Ohr. Von G. Ferreri. (Archivio Italiano di Otologia, Januar 1910.)

Der Autor wiederholt wiederum seine Meinung, die er schon in anderen Arbeiten ausgesprochen hat, daß es bei operativer Behandlung respektive Nach-

Digitized by Google
Original from UNIVERSITY OF CALIFORNIA
Generated on 2019-10-24 12:27 GMT / http://hdl.handle.net/2027/uc1.b3252759
Public Domain in the United States, Google-digitized / http://www.hathitrust.org/access_use#pd-us-google

behandlung chronischer Ohreiterungen notwendig sei, sein Augenmerk auf den Zustand der Ohrtrompete zu richten, und behauptet deshalb, daß es besonders nach der Ausräumung der Paukenhöhle unerläßlich sei, zu versuchen, die Tubenmündung zu einem narbigen Verschluß zu bringen, um einen Wall zu setzen gegen Rezidive, welche infolge einer noch bestehenden Durchgängigkeit der Tuba Eustachii hervorgerufen werden könnten. Als Beweis für seine Ansicht führt er allgemeine Momente und außer anatomischen und anatomisch-pathologischen Gründen noch zwei klinische Fälle von Individuen an, bei welchen in kurzer Zeit nach vorgenommener Radikaloperation, bei der mit einer glühenden Platinnadel das Ostium tympanicum tubae ausgebrannt und so zum narbigen Verschluß gebracht wurde, vollkommene Heilung der chronischen Eiterung eintrat. Piolti-Hofer.

III. Labyrinth und Hörnerv.

Labyrinthpunktion — cochleare Myringotomie — Labyrinthocentesis. Mitteilung des Prof. Vinz. Cozzolino am VIII. intern. otolog. Kongreß in Budapest. (Bolletino delle maladie d'orecchio-naso-gola; diretto dal Prof. V. Grazzi, Florenz, Januar 1910.)

Der Verfasser hebt hervor die Vorteile der Labyrinthpunktion, welche man machen kann, sei es zum Zwecke, um die Spannung und Druckverhältnisse im häutigen Labyrinth zu verbessern, sei es zu diagnostischen Zwecken bei exsudativer Entzündung des Labyrinths oder zu therapeutisch-prophylaktischen Zwecken, um möglicherweise ein Exsudat zu entleeren, welches sich sonst in die perilymphatischen Räume des Labyrinths, in den inneren Gehörgang und in die meningealen lymphatischen Räume weiterverbreitet und zum sicheren Tode führt. Der Erfolg, welchen man durch die Labyrinthpunktion erhält, ist ein fast unmittelbarer, manchmal andauernder, manchmal ist aber eine Wiederholung der Operation notwendig.

Der operative Eingriff ist, wenn man ihn mit aller Vorsicht vornimmt, unschädlich und in den meisten Fällen ohne Schwierigkeit, wenn man vorher eine halbmondförmige Öffnung im hinteren Teil des Trommelfells macht, falls keine alte Perforation vorhanden ist, wie dies gewöhnlich nach abgelaufener Mittelohrentzündung der Fall zu sein pflegt; überdies hat dieser Eingriff den Vorteil, die lästigen Labyrinthsymptome zu bekämpfen, gegen welche wir keine palliativen Mittel haben, wenn wir nicht von der Lumbalpunktion Gebrauch machen wollen, welche Babinsky vorschlug bei Symptomen, die von einem Überdruck im Labyrinth herrühren.

Für diese Myringotomia cochlearis gebraucht der Autor einen sehr feinen Galvanokauter.

Diese Labyrinthocentese würde auch entsprechen bei Symptomen des Labyrinths, die mit deutlichen Koordinationsstörungen und Ataxie einhergehen,

Generated on 2019-10-24 12:27 GMT / http://hdl.handle.net/2027/uc1.b3252759
Public Domain in the United States, Google-digitized / http://www.hathitrust.org/access_use#pd-us-google
Digitized by Google
Original from UNIVERSITY OF CALIFORNIA

mit Verdacht auf Kleinhirnerkrankungen. In solchen Fällen hat auch ein negatives Resultat einen Wert, und zwar für die Differentialdiagnose zwischen den Symptomen, welche hervorgerufen werden durch das Labyrinth selbst, sei es durch eine Neubildung oder durch einen sklerotischen Prozeß des Kleinhirns mit oder ohne Betroffensein des Kernes des Nervus vestibularis.

Piolti-Hofer.

Über einige noch nicht beschriebene Phänomene von seiten des Auges bei Labyrinthitis. Von Dr. G. Ostino, Majorsarzt (Florenz). (Archivio Italiano di Otologia [Direttore: Prof. Gradenigo], Mai 1909.)

Schon vor einigen Jahren fiel es dem Autor auf, daß eine gewisse Anzahl von Pat. mit Otorrhöe, dann die an Labyrinthitis oder an einem Schädeltrauma Erkrankten folgende zwei Phänomene von seiten des Auges zeigten: Einschränkung des Gesichtsfeldes und Inversion der Farben; er bezog diese Symptome auf Hysterie. Nach Untersuchung weiterer 14 Fälle, über welche die Krankengeschichte mitgeteilt wird, gelangte der Autor zu ganz anderen Schlüssen; diese sind:

1. Die Einschränkung des Gesichtsfeldes und des Blickes sowie die Inversion der Farben zeigen sich in allen Fällen akuter und chronischer Eiterung des Mittelohrs, bei denen auch das Labyrinth in Mitleidenschaft gezogen ist. Bei Labyrinthitiden jedweden Ursprunges, so bei Labyrinthsyphilis, bei Affektion des Labyrinths infolge von Detonationen, bei Labyrintherschütterung und traumatischen Läsionen desselben.

2. In 2 Fällen konnte der Autor klar zeigen, daß diese Symptome abhängen von Reizung der Nervenendigungen des Acusticus; in dem einen Falle handelte es sich um eine chronische Mittelohreiterung; bei der ersten Prüfung fehlte die oben erwähnte Trias; als aber Eiterretention eintrat und Labyrinthsymptome sich zeigten (Schwindel, Erbrechen, Nystagmus), zeigte sich diese Trias sehr scharf; in dem anderen Falle war Blickeinschränkung schon vor dem Auftreten der Labyrinthsymptome aufgetreten, aber nicht die Gesichtsfeldeinschränkung und die Farbeninversion, welche erst auftrat, als eine Labyrintheiterung dazutrat.

3. Das Fehlen des Parallelismus zwischen Blick und Gesichtsfeld wurde gezeigt außer in einem Falle von Labyrintheiterung auch noch in einem Falle von bilateraler Syphilis des Ohres, bei welchem das Blickfeld rechts normal, links sehr stark eingeschränkt, während das Gesichtsfeld rechts eingeschränkt und links normal war.

4. Diese Trias kommt fast immer in Verbindung mit Nystagmus vor, kann aber auch bestehen, wenn letzterer nicht vorhanden ist, selbst bei extremer Blickrichtung.

Was die anatomische und physikalische Erklärung dieser Symptome anlangt, stützt sich der Autor auf klinische und anatomische Studien sowie auf

Generated on 2019-10-24 12:27 GMT / http://hdl.handle.net/2027/uc1.b3252759
Public Domain in the United States, Google-digitized / http://www.hathitrust.org/access_use#pd-us-google
Digitized by Google
Original from UNIVERSITY OF CALIFORNIA

physiologische Experimente und kommt zu dem Schluß, daß die Einschränkung des Blickfeldes ein Symptom der Reizung des Nervus vestibularis, während die Einschränkung des Gesichtsfeldes und die Farbeninversion Symptome der Reizung des Nervus cochlearis seien. Piolti-Hofer.

IV. Otochirurgie.

Tiefe Schläfenlappen- und Scheitellappenabscesse (cerebrale und subdurale), Thrombosis des Sinus lateralis infolge von Cholesteatom des rechten Ohres, Pyämie; Operation, Heilung. Von Dr. Amedeo Cagnola (Mailand). (Archivio Italiano di Otologia [Direttore: Prof. Gradenigo], September 1909.)

Trotz allem, was über die mögliche Latenz von cerebralen Abscessen schon publiziert wurde, ist doch noch immer dieser Fall, den der Autor beschreibt, merkwürdig, in welchem drei tiefe, endokraniell lokalisierte Abscesse vorhanden waren, ohne daß sie klinische Symptome hervorgerufen hätten. Die Phänomentrias, welche der Kranke bot (Kopfschmerzen, spontanes Erbrechen, pyämisches Fieber), gehört zum klinischen Bild der septischen Thrombophlebitis. Es ist gewiß ein Verdienst des Otiaters, dem praktischen Arzt die mögliche Latenz endokranieller Herde gezeigt zu haben und einigen Symptomen, obwohl sie keinen besonderen pathognomonischen Wert haben, die richtige Deutung gegeben zu haben. Von diesen Symptomen ist das wichtigste der intensive Kopfschmerz. Die otologische Literatur ist reich an Fällen von endokraniellen Abscessen mit latentem Verlauf, welche relativ lange latent blieben, ohne besondere Beschwerden den Pat. zu verursachen und ohne daß die klinische Untersuchung ihr Vorhandensein hätte beweisen können (so Fälle von Gaudin, Poli, Bergmann, Barr, Körner, Merkens, Jansen, Rehm, Haug, Salom, Moos, Müller, Grunert, Zeroni etc.). Diese Möglichkeit einer kürzen oder längeren Latenz ist geeignet, die größten diagnostischen Schwierigkeiten zu bereiten. Doch hat die klinische Beobachtung bewiesen, daß man die Ursache des Übersehens solcher Abscesse wesentlich dadurch einschränken kann, daß man sein Augenmerk auf die Entwicklung solcher Abscesse richtet. Bei dieser Entwicklung kann man eine Phase unterscheiden mit ausschließlich von seiten des Ohres hervorgerufenen Symptomen, welcher Phase eine solche mit cerebralen Symptomen folgt. Diese Latenzperiode würde, falls sie vorhanden ist, zwischen beide Phasen fallen. Die Phase mit Ohrsymptomen zeigt folgende Symptome: Kopfschmerzen, Ekel, Erbrechen, Prostration, Frösteln und Temperaturerhöhung; dazu kommen noch andere, schematisch in zwei Gruppen zu trennende Symptome, und zwar: diffuse, cerebrale Symptome und Herdsymptome. Unter den diffusen cerebralen Symptomen ist das häufigste der Kopfschmerz, der manchmal das einzige klinische Symptom ist; Schläfrigkeit, Pulsverlangsamung; Störung der Atmung, Schwindel- und Ohnmachtsanfälle, welche auch leicht vorkommen können. Die Symptome von seiten der

Digitized by Google
Original from UNIVERSITY OF CALIFORNIA
Generated on 2019-10-24 12:28 GMT / http://hdl.handle.net/2027/uc1.b3252759
Public Domain in the United States, Google-digitized / http://www.hathitrust.org/access_use#pd-us-google

Augen sind heutzutage noch strittig; ferner ist wichtig die physische und moralische Depression des Pat.; die Kranken machen den Eindruck von Schwerkranken. Wenn es sich um einen Fall chronischer Otorrhöe handelt, ist die Vermutung sehr begründet, daß es sich um eine Eiterung im Großhirn oder Kleinhirn handeln könnte. Das frühzeitige Operieren ist die Grundbedingung, um das Leben des Pat. zu retten. Daraus folgt, daß in Fällen von Otorrhöe mit den Symptomen, welche nach den Auseinandersetzungen des Autors zu den diffusen cerebralen Symptomen gehören, der Otiater nicht schwanken darf, einen sofortigen operativen Eingriff vorzuschlagen, auch wenn die Symptome noch so geringfügig sind, so daß sie die Diagnose der Lokalisation erschweren.

Piolti-Hofer.

Die kosmetische und plastische Chirurgie des Ohres. Von M. A. Goldstein (Saint Louis); übersetzt ins Italienische von Dr. F. Lasagna. (Archivio Italiano di Otologia, Januar 1910.)

Der Autor teilt die operativ-kosmetisch-plastischen Fälle des Ohres in 3 Gruppen:

1. die Korrektion von Defekten und Deformitäten des äußeren Ohres,
2. die Bildung von Lappen für die Plastik nach der Radikaloperation,
3. die Korrektion und der Verschluß von persistierenden retroaurikulären Öffnungen.

Nachdem der Autor verschiedene Methoden besprochen hat, beschreibt er einige von ihm ersonnene Methoden: erwähnenswert ist die von Goldstein vorgeschlagene Methode der Korrektion abstehender Ohren. Die Arbeit ist ausgestattet mit zahlreichen Bildern und 13 Tafeln. Piolti-Hofer.

Notizen und Personalien.

Vom 23. bis 28. Oktober 1911 findet in Jena der **VIII. Fortbildungskurs für Spezialärzte** statt. Programm wie bisher. Maximale Teilnehmerzahl 16. — Assistenten deutscher Kliniken honorarfrei. (Die VII. Kursserie vom 4. bis 9. September ist für Ausländer reserviert.) Nähere Auskunft durch Privatdozent Dr. Brünings, Jena.

Generated on 2019-10-24 12:28 GMT / http://hdl.handle.net/2027/uc1.b3252759
Public Domain in the United States, Google-digitized / http://www.hathitrust.org/access_use#pd-us-google
Digitized by Google
Original from UNIVERSITY OF CALIFORNIA

Laryngo-Rhinologischer Teil.

Original-Artikel.

Lehrreiche Beispiele von Fehldiagnosen der eigenen Praxis aus dem Gebiete der Tuberkulose der oberen Luftwege.

Von Sanitätsrat Dr. **Georg Avellis**, Frankfurt a. M.

Wenn es auch die vornehmste Aufgabe eines wissenschaftlich gebildeten Arztes immer sein wird, den Ausbau der medizinischen Wissenschaft durch die Vergrößerung des positiven Wissensmaterials zu vermehren, so wird man dennoch gern zugestehen, daß auch aus den ärztlichen Irrtümern für die Diagnose und speziell die praktische ärztliche Tätigkeit mancherlei zu lernen sei. Bei der Kompliziertheit und Mannigfaltigkeit der Krankheitserscheinungen und der Tücke des Objekts oder auch der laienhaften, aber suggestiven Vormeinung des Pat. gelingt es ja oft genug, den Arzt vom richtigen Diagnosenweg abzulenken, so daß Erinnerungen an typische Irrtümer anderer ihn immerhin auch manchmal vor eigenen Irrwegen bewahren könnten. Aus diesem Grunde überwinde ich die Gêne, um aus eigener Erinnerung eine kleine Zusammenstellung von Fehldiagnosen in aller Kürze hier [1]) darzustellen, die ich diesmal nur auf das Gebiet der Tuberkulose der oberen Luftwege beschränken will. Da es sich bei folgenden kurzen Bemerkungen immer nur darum handeln soll, auf welchem Wege ich selbst oder ein anderer Arzt, der mich jeweils als Consiliarius zuzog, in diagnostischen Irrtum verfiel und aus diesem wieder herausfand, verzichte ich auf die ausführliche, an und für sich nicht interessante Krankengeschichte und beschränke mich auf die hier gewünschten Pointen derselben.

Falsche Diagnose auf Tuberkulose.

Fall P. aus H., 7 Jahre alt. Der Bürgermeister aus einer Nachbarstadt Frankfurts, der schon ein Kind an tuberkulöser Meningitis verloren hat und jetzt nur noch einen 7jährigen Sohn besitzt, kommt in schwerster Aufregung zu mir, um mich zu einer Konsultation mit seinem Hausarzt zu bitten, obwohl nach seiner Meinung nichts weiter dabei herauskommen wird und sein Sohn so gut wie verloren sei. Er erzählt weinend, daß er seinen Posten aufgeben wird, um mit dem einzigen Kind auf Rat des Arztes nach Davos überzusiedeln. Die Untersuchung ergibt diffuse Bronchitis, daneben eine leichte Dämp-

[1]) Vortrag, gehalten auf dem Kongreß des Vereines deutscher Laryngologen zu Frankfurt a. M., Pfingsten 1911.

Digitized by Google
Original from UNIVERSITY OF CALIFORNIA
Generated on 2019-10-24 12:28 GMT / http://hdl.handle.net/2027/uc1.b3252759
Public Domain in the United States, Google-digitized / http://www.hathitrust.org/access_use#pd-us-google

fung hinten oberhalb des Schulterblattes, ebenda Knisterrasseln, reichlicher Ausfluß, starken Husten, Fieber zwischen 38° und 39° im Darm gemessen, seit 14 Tagen. Das Aussehen des Kindes, das in fröhlicher Stimmung im Bett saß, der Gesamthabitus, das gute Hautpolster, der wohlgeformte Brustbau etc. veranlaßten mich, dem Hausarzt gegenüber meine Zweifel an der Diagnose Tuberkulose und seiner schlechten Prognose auszusprechen, doch sah ich mich zunächst genötigt, meinen Widerspruch aufzugeben, da er erklärte, im Sputum seien bei der Untersuchung in einem Frankfurter Laboratorium Tuberkelbacillen unzweifelhaft nachgewiesen worden. Gegen diese positive Behauptung konnte ich ja nichts einwenden, immerhin erhob ich von neuem meinen Eindruck hervor, daß dem ärztlichen Blick nach und der klinischen Untersuchung eigentlich nur katarrhalische Pneumonie und diffuse Bronchitis vorliege und der Junge mir durchaus keinen tuberkulösen Eindruck mache. Da erzählte der Kollege, daß er persönlich im Laboratorium nach dem Sputumbefund sich erkundigt und man ihm erklärt hätte, es seien freilich nur 2 Tuberkelbacillen nachgewiesen worden. Mit dieser Bemerkung klärt sich nun für mich und sofort auch für Sie, meine Herren, die schwerwiegende Fehldiagnose auf; es wird sich um alte, kleben gebliebene, gefärbte Tuberkelbacillen des schon öfter benutzten Objektträgers gehandelt haben; natürlich erforderte es die Vorsicht, das Sputum noch mehrmals aufs genaueste untersuchen zu lassen, und zwar nicht nur mikroskopisch in zentrifugiertem und angereichertem Zustande, sondern auch biologisch durch Einimpfung ins gesunde Meerschweinchen. Diese Untersuchungen nahm das Laboratorium der Höchster Farbwerke vor, sämtliche fielen negativ aus. Der Knabe wurde gesund und bekam später die Adenoiden entfernt, damit die Neigung zu Katarrhen nachließ.

Fast fürchte ich zu naiv zu sein, wenn ich bei dieser Gelegenheit folgendes kleine persönliche Erlebnis berichte. Vor vielen Jahren wohnte ich in einem Hause, wo ein Apotheker ein bakteriologisches Institut eingerichtet und mich gebeten hatte, dasselbe durch bakteriologische Untersuchungen zu unterstützen. Im Vertrauen auf die absolute Zuverlässigkeit unserer deutschen Apotheker glaubte ich ohne weiteres, daß dem Manne die Erlaubnis, ein öffentliches bakteriologisches Institut mit seiner Apotheke zu verbinden, nur dann erteilt worden war, wenn seine Befähigung dazu festgestellt worden sei; immerhin wollte ich, zumal ich so bequem im selben Hause wohnte, die erste Untersuchung auf Tuberkelbacillen, die „positiv“ ausgefallen war, verifizieren, und bemerkte zu meinem Schrecken, daß die Bacillen mit Bismarckbraun gefärbt worden waren. Sapienti sat.

Es bleibt eine Frage offen, die nicht wissenschaftlicher, aber politischer Natur ist. Man solle nicht jedem beliebigen in der Handhabung der medizinisch-mikroskopischen Diagnostik nicht zuverlässigen Apotheker oder Chemiker ein öffentliches Laboratorium aufzumachen gestatten. Wir Ärzte müssen

Digitized by Google
Original from UNIVERSITY OF CALIFORNIA
Generated on 2019-10-24 12:28 GMT / http://hdl.handle.net/2027/uc1.b3252759
Public Domain in the United States, Google-digitized / http://www.hathitrust.org/access_use#pd-us-google

eine Garantie haben, daß die Vorbedingungen für einen solchen Betrieb von allen Nichtärzten behördlicherseits verlangt ausgewiesen werden.

Fälle von „tuberkulöser" Hämoptoe.

Fall I.

Vor 15 Jahren wurde ich zu einem jungen Mann von 18 Jahren gerufen, der mit der Eisblase auf der linken Brustseite wegen Bluthusten zu Bette lag. Sein Arzt war Dr. X., der zugleich Naturarzt war und mit dem ich aus diesem Grunde nicht konsultieren durfte. Die Untersuchung der Lunge fiel negativ aus, immerhin war sie nicht sehr genau, da ich den Kranken der angeblichen Lungenblutung wegen nicht viel bewegen wollte. Der Gesamteindruck des Pat. aber war ein so günstiger, daß Zweifel an der richtigen Diagnose in mir aufstiegen und ich eine genauere Anamnese vornahm, die mit Sicherheit ergab, daß das Blut nicht erbrochen, aber auch nicht schaumig mit Auswurf untermischt, in der vergangenen Nacht in der Quantität etwa eines $^1/_8$ *l* entleert worden war. Die Spiegelung der oberen Luftwege ergab als Quelle der Blutung den Alveolarfortsatz, der mit cariösen Zähnen durchsetzt war. Nach der zahnärztlichen Behandlung hörte die nur diesmal sehr auffällig starke Blutung für alle Zeiten auf.

Fall II.

36jähriger Kaufmann B., außergewöhnlich kräftig, sportliebend, Bergsteiger, nach seiner Meinung kerngesund, konsultiert mich, weil er in den letzten Monaten gelegentlich im Morgensputum Blutstreifen bemerkt hat, die im Laufe des Tages wieder verschwinden, das Blut nie reichlich und nie unvermischt; speziell wundert es ihn, daß die Blutungen regelmäßig nach vollzogenem Koitus auftreten. Die Untersuchung der Lunge fiel negativ aus, ebenso ließ sich die Quelle der Blutung bei der laryngoskopischen Untersuchung nicht feststellen, bis ich ihn veranlaßte, so früh als möglich am Morgen, ohne abzuhusten, zu mir zu kommen. Da zeigte es sich, daß die Blutung aus kleinen, erweiterten Venen, die ich damals für Tracheavaricen hielt, und zwar nahe im subglottischen Raum, kam; ich konnte das Blut mit der Wattesonde abtupfen und es erneuerte sich an dieser Stelle mehrmals. Eine Laryngitis haemorrhagica sicca lag nicht vor, die Stimme war rein, die Stimmbänder weiß. Ich hielt damals die Diagnose aufgeklärt, indem ich die „Tracheavaricen" für primär entstanden hielt. Nach wenigen Jahren bekam der Pat. unerwarteterweise eine Hirnembolie noch vor seinem 40. Lebensjahre, und nun fand der Hausarzt die Ausbildung eines Herzklappenfehlers, dessen Entstehungszeit unerkannt geblieben ist. Ich sah den Pat. noch einige Jahre und konstatierte die Verschlechterung der Herzerweiterung, der Irregularität etc. Der Mann starb an den Folgen seines Herzleidens, die Tracheablutung war in den letzten Jahren noch immer manchesmal vorhanden.

Digitized by Google
Original from UNIVERSITY OF CALIFORNIA
Generated on 2019-10-24 12:28 GMT / http://hdl.handle.net/2027/uc1.b3252759
Public Domain in the United States, Google-digitized / http://www.hathitrust.org/access_use#pd-us-google

Fall III.

Der Fabrikant K. aus Hanau kommt mit denselben Klagen wie der vorhergehende: blutige Stückchen und Streifchen seit vielen Jahren im Sputum; regelmäßig nach dem Koitus oder sonst bei Anstrengungen, manchmal auch rosige Verfärbung des ganzen Morgensputums, leide seit Jahren an häufigem „Bronchialkatarrh". Nase, Zahnfleisch, obere Luftwege normal, der Verdacht auf Tuberkulose war ihm und seinem Hausarzt mehrfach gekommen, das Sputum ist zweimal im Marburger Universitätslaboratorium bacillenfrei befunden worden, immerhin beweise das negative Ergebnis nicht viel und die blutigen Beimengungen fangen an beunruhigend zu wirken.

Breitschulteriger 47jähriger Mann mit schönem Brustkorb, sein Gewicht ist von 176 auf 166 Pfund zurückgegangen, graufahles Aussehen. Der Puls ist auffällig hart, 108, regulär, dementsprechend das linke Herz stark vergrößert, 2 Finger über die Mamillarlinie hinausgehend, keine Geräusche, starke Hebung der Herzspitze, Lunge gesund. Dieser Befund veranlaßt natürlich, der Ursache der Herzhypertrophie nachzugehen, ich finde chronische interstitielle Nephritis. Enormer Raucher, viel Kopfweh, nächtliche Urinvermehrung. Nun wird noch einmal die Trachea untersucht und auch hier einige Blutstreifchen im obersten vorderen Teil konstatiert.

Diese beiden letzten Fälle, deren Zahl ich vermehren könnte, haben in mir die Ansicht befestigt, daß die tracheale Hämoptoe, die von mir im Jahre 1901 zuerst beschrieben worden ist, nicht eine Krankheit sui generis ist, mit Tuberkulose nichts zu tun hat, hingegen eine Folge von Herzfehlern respektive gesteigertem Blutdruck ist.

Falsche Pharynxtuberkulose.

Fall I.

27jähriger jüdischer Kaufmann A. aus Frankfurt, untersetzt, robust, gesund, klagt seit Wochen über linkseitigen Halsschmerz; ich konstatiere ein ziemlich tiefes, etwa krachmandelgroßes Geschwür, das vorderen Gaumenbogen und angrenzende Mandelhälfte einnimmt, Ränder mäßig rot, Schmerzhaftigkeit gering. Der Kollege und Hautarzt K. konnte zu keiner festen Diagnose kommen, da die Vermutungsdiagnose Syphilis in der Anamnese und in dem sorgfältigen ärztlichen Befund des ganzen Körpers beziehungsweise Narben, Drüsen keinen Anhalt bot. Der sehr intelligente Pat. war unverheiratet und durchaus aufgeklärt, speziell über die Frage, daß, wenn es sich um Syphilis handeln würde, eine Heilung am leichtesten zu erzielen sein würde; er wäre auch gern bereit, eine Infektion zuzugestehen, konnte aber mit Bestimmtheit dieselbe verneinen. Sein Vater war tot, seine übrige Familie gesund, nur eine Schwester war schon früher bei mir wegen starker Schwerhörigkeit in Behandlung, die ich damals auf Otosklerose mit Beteiligung des Hörnerven zu-

Digitized by Google
Original from UNIVERSITY OF CALIFORNIA
Generated on 2019-10-24 12:28 GMT / http://hdl.handle.net/2027/uc1.b3252759
Public Domain in the United States, Google-digitized / http://www.hathitrust.org/access_use#pd-us-google

rückführte. Ich nahm also ein Stück vom Geschwürsrand mit Conchotom weg und übergab es dem Senckenbergschen pathologischen Institut zur Untersuchung, das damals unter Leitung des jetzt verstorbenen Prof. Albrecht stand. Die anatomische Diagnose lautete mit Bestimmtheit: Schleimhauttuberkulose: ich behandelte demzufolge den Pat., den auch Kollege Vohsen einmal mit mir zusammen sah, mit Auskratzung und Milchsäure, Mastkur in Homburg etc. ohne Erfolg, zugleich wartete ich immer vergeblich auf eine erhebliche Infiltration der zugehörigen Lymphdrüse. Da nach monatelanger Zeit eine Behandlung vergeblich blieb, gab ich versuchsweise Jodkali, das binnen drei Wochen ohne örtliches Zutun eine vollkommene Heilung herbeiführte. (Der Fall rührt noch aus der Zeit her, wo die Wassermannreaktion anzustellen noch nicht möglich war.) Es handelte sich also um einen Fall von Lues hereditaria tarda, wo die ererbte Syphilis im 27. Lebensjahre durch ein Gumma ärztlich sichtbar wurde. Später konferierte ich mit Prof. Albrecht noch einmal über diesen Fall; das aufgehobene mikroskopische Präparat, das er bei der Abgabe der Diagnose nicht selbst hatte durchsehen können, wurde nun nochmals vorgenommen und von ihm erklärt, daß nur ein Granulationstumor mit einigen Riesenzellen vorlag, ein Befund, der nicht zu der bestimmten Abgabe des irreführenden Urteils Tuberkulose berechtigt hätte. (Die starke Ertaubung der Schwester war auf dieselbe väterliche Erbschaft zurückzuführen.)

Fall II.

Geschäftsreisender S., 36 Jahre, bekam auf der Reise einen harten Tumor auf der rechten hinteren Halsseite, der von zwei Spezialisten für tuberkulöser Drüsentumor angesehen wurde, und da der Tumor binnen kurzem kleinfaustgroß wurde, ging der Pat. nochmals zu einem Laryngologen in der Rheingegend, der ihm die schleunige Exstirpation von außen empfahl. Zu dem Zweck kam er zu mir und bat mich, ihm möglichst sofort die Geschwulst zu entfernen, da es sich voraussichtlich jetzt noch um örtliche Tuberkulose handle und er als angehender Verlobter bald heiraten wollte. Es war ja nun ohne weiteres klar, daß es sich um einen Drüsentumor handelte, auffällig blieb nur die kolossale Härte und Schwerverschieblichkeit desselben. Der Tumor war wenig schmerzhaft, saß hinter dem Kopfnicker, genierte aber sehr bei Kopfwendungen und etwas beim Schlucken. Um die Ursache des Tumors zu finden, untersuchte ich den Pharynx genau und konstatierte eine hochrote, geringe tumorartige Schwellung der dazu gehörigen Mandel; ich sprach die Vermutungsdiagnose: primäre Mandelsyphilis aus, die den Pat. um so mehr erschreckte und erstaunte, als er seiner bevorstehenden Verlobung wegen versicherte, seit einem Jahr jedem geschlechtlichen Verkehr aus dem Wege gegangen zu sein. Die im hiesigen serumdiagnostischen Institut auf meine Veranlassung vollzogene Untersuchung ergab positive Wassermannreaktion. Auf Jodkali und

Digitized by Google
Original from UNIVERSITY OF CALIFORNIA
Generated on 2019-10-24 12:28 GMT / http://hdl.handle.net/2027/uc1.b3252759
Public Domain in the United States, Google-digitized / http://www.hathitrust.org/access_use#pd-us-google

Quecksilberkuren verschwanden Mandelschwellung und Drüsentumor in der üblichen Zeit. Auch nach 6 Monaten war die erneute Blutuntersuchung positiv.

In diesen beiden letzten Fällen lag eine bewußte Infektion von Lues nicht vor, die Wahrscheinlichkeit sprach beide Male für Tuberkulose und gegen Lues: Das erste Mal hat das Vertrauen auf die pathologisch-anatomische Untersuchung mich irregeleitet und den ärztlichen Blick verwirrt, das zweite Mal hat die anderen Ärzte die Seltenheit einer extragenitalen Luesinfektion auf Irrwege geführt.

Tuberkulöser Tumor der Oberkieferhöhle.

Fräulein H. aus Bergen, 17 Jahre alt, kommt wegen einer leichten Nasenverstopfung auf der rechten Seite zu mir, fühlt sich sonst vollkommen gesund; ich konstatierte zu meiner eigenen Überraschung einen mit normalen Schleimhäuten überzogenen soliden, schmerzlosen, kirschkerngroßen Tumor, der aus dem mittleren Nasengang heraus sich vorwölbt und sich ohne merkliche Abgrenzbarkeit in die mediale Kieferhöhlenwand verliert. Keine Eiterung. Daß es sich weder um Hypertrophie, noch um Polyp handelt, noch um Lupus, noch um eine Knochenblase oder Cyste, ergibt gleich die erste Untersuchung. Bei der Durchleuchtung des Oberkiefers ist die Tumorseite absolut dunkel. Es rechtfertigt sich also die Annahme, daß der Tumor die Oberkieferhöhle ausfüllt und in das Naseninnere hineinzuwachsen beginnt. Ich muß gleich eine ernste Prognose stellen und nehme ein Stück des Tumors zur mikroskopischen Untersuchung heraus. Die Antwort des pathologischen Instituts, das die Untersuchung des Tumors vorgenommen hat, lautet: kleinzelliges Sarkom. Dem Vater glaubte ich eröffnen zu müssen, daß es sich um eine der bösartigsten Neubildungen, noch schlimmer wie Krebs, handelte und ich den Versuch machen wolle, seine Tochter zu operieren, die Aussicht auf eine rückfallslose Heilung aber sehr gering sei. In seiner Bestürzung gab er die Erlaubnis zur Operation mit der Bedingung, daß eine Oberkieferresektion, die das Gesicht entstelle, zu vermeiden sei. Ich schlug ihm auch vorläufig nur eine Auslöffelung des Tumors vor, wobei ich mich überzeugen wollte, wie weit der Tumor schon fortgeschritten sei. Der Hausarzt, Herr Dr. Himmelreich aus Bergen, war bei der Operation zugegen; ich eröffnete die Kieferhöhle von der Fossa canina aus breit und löffelte eine nicht blutende, weißlichgraue, strukturlose Tumormasse aus, die sich weich wie Butter auskratzen ließ. Es zeigte sich, daß der Tumor die hintere Wand der Oberkieferhöhle schon durchbrochen hatte, so daß ich mit dem Löffel bis ins Cavum nasopharyngeum durchfuhr, auch war zum Teil die Alveolarbucht gänzlich mit Tumormasse gefüllt, die orbitale Wand war unversehrt; aus dem mittleren Nasengang wurde der Tumor von der Nasenseite aus gründlich entfernt, so daß eine breite Kommunikation zwischen Nase und Oberkiefer übrig blieb. Die Blutung dabei war gleich Null. Die Besichti-

Digitized by Google
Original from UNIVERSITY OF CALIFORNIA
Generated on 2019-10-24 12:28 GMT / http://hdl.handle.net/2027/uc1.b3252759
Public Domain in the United States, Google-digitized / http://www.hathitrust.org/access_use#pd-us-google

gung nach der Ausschabung ergab anscheinend gesunde Knochenwände. Keine Naht, reaktionslose Heilung.

Leider nahm das Mädchen in den nächsten Monaten trotz Pflege und sorgfältigster ärztlicher Beobachtung immer mehr an Gewicht ab. Dann begann ein trockener Husten, der auf die üblichen Mittel absolut nicht reagierte, so daß der Verdacht entstand, es habe sich eine Metastase in der Brust entwickelt. Die Röntgendurchleuchtung war aber absolut negativ, im Gegenteil bestätigte sie den ärztlichen klinischen Befund, der nichts anomales auf der Brust nachweisen konnte. Der Husten klang wie ein nervöser Husten und verschwand nach einer mehrmonatlichen Dauer eines Tages plötzlich, als das Domizil gewechselt wurde. Anderthalb Jahre nach der Operation treten häufige und profuse Blutungen auf der operierten Nasenseite auf, die der Hausarzt regelmäßig tamponieren mußte und die schon beim bloßen Neigen des Kopfes sich einstellten. Ich selbst konnte die Quelle der Blutung niemals im Naseninnern feststellen; freilich kam meine Untersuchung auch regelmäßig zu spät, weil die Pat. nicht am Platze wohnte. Nachdem die Blutung mehrere Monate bestanden hatte und deren von mir gelegentlich hysterisch-artefizielle Natur ausgeschlossen war, nahm ich sie in den hiesigen Bethanienverein auf und konnte dort bei einer frühmorgendlichen Untersuchung feststellen, daß das Blut aus der breiten Öffnung, die die Verbindung nach der Kieferhöhle des mittleren Nasenganges bildete, herauskam; ich glaubte also an ein blutendes Rezidiv und machte in Narkose in Gegenwart des Hausarztes die Kieferhöhle vom Mund aus auf und fand zu meiner Überraschung nicht eine Spur von Tumor, dünne Schleimhaut, die nur an dem lateralen Teil in der Größe von etwa Markstück besonders stark blutete, kratzte diese blutige, auch etwas verdickte Schleimhaut ab, schloß die Höhle wieder und konnte konstatieren, daß seitdem das Nasenbluten für einige Wochen aufgehört hat. Leider nicht für immer. Nun wurde doch der Verdacht rege, da sich seit 2 Jahren weder ein Rezidiv noch eine Metastase gezeigt hat, daß die anatomische Diagnose Sarkom irrtümlich gewesen sein könnte und daß es sich um den außergewöhnlich seltenen Fall von primärem, großem, tuberkulösem Tumor der Oberkieferhöhle gehandelt hat, wie sie nicht so selten am Nasenseptum beobachtet werden können. $^1/_{10}$ *mg* Tuberkulineinspritzung erzeugte ein täglich nachmittags einsetzendes Fieber bis 38·5, das nur eine Stunde anhielt und das erst nach 14 Tagen langsam zur Norm abklang.

Auch hier verleitete die außergewöhnliche Seltenheit des Falles (einen tuberkulösen Tumor des Oberkieferinnern habe ich und wohl die meisten noch nie gesehen) und die falsche anatomische Diagnose, die zu einer viel zu ungünstigen Prognose geführt hat, irre, nur dem Zufall und meiner mangelnden „Schneidigkeit“ verdankt das Mädchen, daß es heute noch einen Oberkiefer im Gesicht hat. Zu bedauern bleiben die unnötigen Sorgen, die ich dem Vater

Digitized by Google
Original from UNIVERSITY OF CALIFORNIA
Generated on 2019-10-24 12:28 GMT / http://hdl.handle.net/2027/uc1.b3252759
Public Domain in the United States, Google-digitized / http://www.hathitrust.org/access_use#pd-us-google

mit der schlechten Prognose habe machen zu müssen geglaubt, unaufgeklärt bleibt nur die Neigung zu der monatelangen Blutung. Diese kam später aus verschiedenen Stellen der Nase wieder (mittlere Muschel, Nasenboden, Septum), ähnlich wie bei Herzfehlerkranken.

Tuberkulose oder Basedow.

Fräulein K., Künstlerstochter und Künstlerin, 20 Jahre alt, steht seit längerer Zeit in Behandlung ihres Hausarztes wegen fieberhafter Tuberkulose der Lunge, schwer zu beruhigendem Hustenreiz, starkem Schweiß und zeitweisen Diarrhöen. Ich wurde hinzugezogen, um mit dem Hausarzt zu beraten, in welche Anstalt für Lungenkranke die seit Wochen bettlägerige Pat. geschickt werden soll. Auch dieser Fall liegt etwa ein Dutzend Jahre zurück, so daß die modernsten Untersuchungsmethoden (Pirquet etc.) noch nicht angewendet werden konnten. Selbstverständlich hatte ich bei der Schilderung der Symptome und der zuverlässigen Beobachtung des langjährigen Hausarztes die feste Vormeinung, daß es sich um einen ungünstigen Fall von Lungentuberkulose, wahrscheinlich kombiniert mit Darmtuberkulose, handeln wird. Auffällig war mir bei der Untersuchung der nicht tuberkulöse Gesamteindruck, der mangelnde Geruch, den solche fiebernde Tuberkulöse an sich haben, das gute Fettpolster, der geringe Lungenbefund, der sich speziell auf bronchiales Atmen, über das Schulterblatt gehend, beiderseits beschränkte. Auch war der Appetit nicht gerade schlecht, der Puls 120—140, nicht entsprechend der Temperatur, die sich zwischen 37 und 38·5 bewegte. Mir kam die Idee, daß es sich um eine irrtümliche Diagnose handeln könnte, zumal es an Auswurf fehlte, und bei der Suche, die Symptome auf eine andere Krankheit zurückzuführen, bestätigte sich mir der Verdacht, daß es sich um einen schweren Basedow handeln könne. Bei der Annahme eines solchen erklärten sich die Durchfälle, die langen Fieberzustände, speziell auch die in einem Schwarzwaldsanatorium festgestellte Tatsache, daß auch nur geringe körperliche Anstrengungen die vorher normale Temperatur sofort erhöhen, das leichte Schwitzen, die körperliche Hinfälligkeit und große Ermüdbarkeit. Es fand sich auch Zittern der Hände, Gräfesymptom an den Augen, Pulsbeschleunigung, nur keine Struma; aber da ich auf der einmal gefundenen Diagnose beharren zu müssen glaubte, nahm ich eine substernale Struma an, die den Husten und das bronchiale Atmen hätte verursachen können. Eine Röntgendurchleuchtung in dem Laboratorium von Dr. B. Baer bestätigte die Annahme einer substernalen Basedowstruma. Der weitere Verlauf und die Änderung der Behandlung, vegetarische Kost etc., bestätigte die Diagnose der Basedowschen Krankheit, die einer Tuberkulose täuschend ähnlich bisher verlaufen war. —

Wenn wir diese kurzen Auszüge der aus meiner eigenen Erfahrung stammenden Krankengeschichten überblicken, so ergibt sich selbstverständlich

Generated on 2019-10-24 12:28 GMT / http://hdl.handle.net/2027/uc1.b3252759
Public Domain in the United States, Google-digitized / http://www.hathitrust.org/access_use#pd-us-google
Digitized by Google
Original from UNIVERSITY OF CALIFORNIA

keine unbekannte wissenschaftliche Tatsache, dagegen wird für jeden, der sich diese Erlebnisse mit Aufmerksamkeit vergegenwärtigt, die Nutzanwendung von selbst ergeben. Man wird sich also zum Beispiel sagen: Verlaß dich nicht auf Laboratoriumsergebnisse, die du besser selbst prüfen kannst oder die du nicht persönlich verifizieren kannst. Selbst bei einer so einfachen Sache, wie die Untersuchung auf Tuberkelbacillen, können, wie oben gezeigt, verhängnisvolle Irrtümer entstehen. (Es sollte den privilegierten Apothekern überhaupt nur dann erlaubt werden, ein bakteriologisches Laboratorium aufzumachen, wenn sie die Fähigkeiten dazu nachweisen!) Auch die Ergebnisse anerkannter pathologischer Institute sind keine dogmatischen Einrichtungen, die frei von Irrtum bleiben. Man verlasse sich im Zweifel (wie beim Larynxcarcinom!) mehr auf die klinische Erfahrung als auf die pathologische Diagnose. Praktiker werden mich verstehen und mir beistimmen. Daß Hämoptoen lange nicht immer tuberkulöser Natur sind, weiß jeder Student, aber die Quelle genau zu finden und vorgefaßte Meinungen niederzukämpfen, erfordert doch manchmal Scharfsinn. Obige Fälle erläutern das. Daß Basedow mit Tuberkulose Ähnlichkeit haben kann, ist kaum bekannt. Speziell habe ich in laryngologischen Kreisen die Bewertung einer Temperatursteigerung als Fieber oder als labile Erscheinung beim Basedow unbekannt gefunden. Auch daß gewisse unschuldige Darmsaprophyten langdauernde hohe Aftertemperaturen machen, wissen sehr viele Laryngologen nicht und diagnostizieren oft auf Tuberkulose der Drüsen, der Rachenmandel etc. fälschlicherweise. Auffälliges Wohlbefinden der suspekten Kinder und die zu große Differenz zwischen Haut- und Darmtemperatur können allein schon die Diagnose klären. Ich berichte darüber ausführlicher ein andermal.

Ein Phantom zur Erlangung der Technik und zur Erlernung der Nasenuntersuchung und der Nasenoperationen.

Von Hofrat Dr. med. **E. Jürgens** in Warschau.

(Mit 6 Figuren.)

Die Schwierigkeiten, welche dem angehenden Rhinologen bei Erlernung und Einübung der Untersuchungsmethoden und der Operationstechnik am lebenden Menschen entgegentreten, wie auch das von Jahr zu Jahr immer schwerer zu erlangende Leichenmaterial bewogen mich, ein Phantom zu erfinden und zu konstruieren, welches nach Möglichkeit allen Anforderungen der Studierenden genügen soll.

Die Grundprinzipien, welche ich bei Konstruktion meines Phantoms vor Augen hatte, sind folgende:

Digitized by Google
Original from UNIVERSITY OF CALIFORNIA
Generated on 2019-10-24 12:28 GMT / http://hdl.handle.net/2027/uc1.b3252759
Public Domain in the United States, Google-digitized / http://www.hathitrust.org/access_use#pd-us-google

1. Das Phantom muß seiner Größe nach den normalen Körperteilen entsprechen, muß ihnen in allen Einzelheiten möglichst vollkommen nachgebildet sein und muß auch in betreff der Elastizität den Geweben, aus welchen die Nase geformt ist, möglichst nahe kommen.

2. Das Phantom muß dem lehrenden Professor volle Möglichkeit geben, alle Manipulationen des Lernenden zu verfolgen und zu kontrollieren.

3. Das Phantom muß so eingerichtet sein, daß man an ihm die Technik aller Nasenoperationen erlernen kann. Es müssen an ihm alle pathologischen Prozesse veranschaulicht werden können.

Fig. 1.

Äußerer Anblick des Phantoms.
1 Scharnier für Befestigung des Phantoms auf dem Gestell.

Fig. 2.

Rückansicht des Phantoms mit seitlich abgezogenen Seitenwänden.
1 Untere Muschel, 2 mittlere Muschel, 3 obere Muschel, 4 Nute zur Einstellung des Nasenseptums.

4. Das Phantom muß dauerhaft und billig sein.

Wie weit es mir geglückt ist, diesen Anforderungen gerecht zu werden, ist aus dem regen Interesse ersichtlich, welches mein Phantom auf der Ausstellung auf dem zweiten allrussischen Oto-Laryngologenkongreß in Moskau unter den einen Lehrstuhl bekleidenden Kollegen hervorrief, wie auch das warme Entgegenkommen zahlreicher Kollegen im Auslande, wo der Mangel an Leichenmaterial noch fühlbarer ist als bei uns.

Das Phantom (s. Fig. 1) stellt den Abguß eines menschlichen Gesichtes aus einer besonderen elastischen Masse dar. Es läßt sich auf einem speziell

Digitized by Google
Original from UNIVERSITY OF CALIFORNIA
Generated on 2019-10-24 12:28 GMT / http://hdl.handle.net/2027/uc1.b3252759
Public Domain in the United States, Google-digitized / http://www.hathitrust.org/access_use#pd-us-google

dazu hergestellten Gestell in jeder Lage befestigen. Die Elastizität der Masse entspricht derjenigen normaler Gewebe.

Die Nasenhöhle ist in ein Holzkästchen, welches sich von hinten öffnen läßt, eingeschlossen. Die Nasenmuscheln sind als Wülste von normaler Größe dargestellt. An diesen Muscheln lassen sich alle pathologischen Veränderungen anbringen, welche einen chirurgischen Eingriff bedingen.

Fig. 3.



Nasenseptum mit eingestellter Verbiegung des Septums.
1 Gerüst des Nasenseptums, 2 eingestellte Verbiegung des Septums, 3 Septumschleimhaut abseparriert und emporgehoben.

Fig. 4.

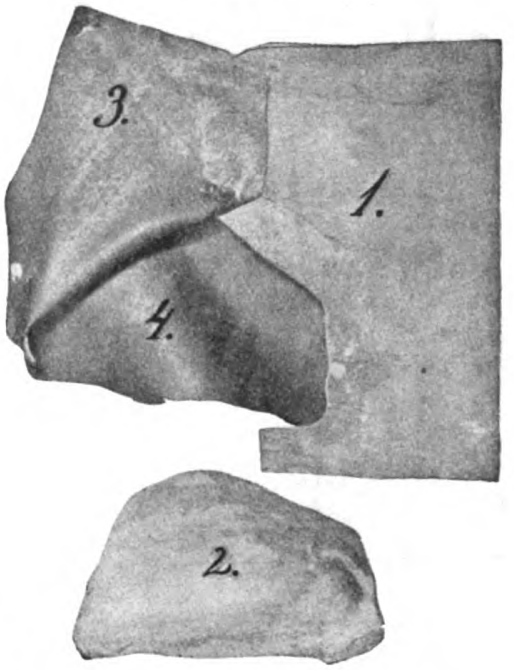

Nasenseptum mit herausgenommener, die Verbiegung des Septums darstellender Einlage.
1 Nasenseptum des Phantoms, 2 die aus dem Septum herausgenommene Einlage (Septumverbiegung), 3 die die linksseitige Schleimhaut des Septums darstellende Gummimembran, 4 die durch die Septumöffnung sichtbare, die linksseitige Schleimhaut darstellende Gummimembran.

Fig. 2 zeigt die Seitenwände der Nasenhöhle, welche der besseren Übersichtlichkeit wegen seitwärts abgezogen sind.

Die Hinterwand des Kästchens ist zurückklappbar. Von hier aus kann man alle Eingriffe des Operierenden verfolgen, wie auch alle pathologischen Veränderungen in die Nasenhöhle hineinsetzen. Von hier aus wird auch das Nasenseptum eingeschoben. Letzteres wird durch eine Holzplatte dargestellt und ist von einer Gummimembran fest bekleidet, welche die Schleimhaut des Septums darstellen soll.

Im Septum selbst ist eine fensterartige Öffnung, in welche sich Einlagen mit verschiedenartigen pathologischen Veränderungen, als Verbiegungen, Spinen etc., einstellen lassen.

Generated on 2019-10-24 12:28 GMT / http://hdl.handle.net/2027/uc1.b3252759
Public Domain in the United States, Google-digitized / http://www.hathitrust.org/access_use#pd-us-google
Digitized by Google
Original from UNIVERSITY OF CALIFORNIA

Fig. 4 zeigt das Nasenseptum, aus welchem die herauszuoperierende Einlage entfernt ist. Die die Schleimhaut darstellende Gummimembran ist links emporgehoben, man sieht deutlich die Öffnung im Gerüst des Septums und durch sie hindurch die Membran der rechten Seite des Septums.

Fig. 5 zeigt das Phantom mit eingestelltem Nasenseptum. Die rechte Nasenwand ist abgezogen, damit man deutlich sehen kann, wie die Nasenschleimhaut das Septum bekleidet. Die Schleimhaut ist hier durch eine Stecknadel der größeren Deutlichkeit halber emporgehoben.

Fig. 5.

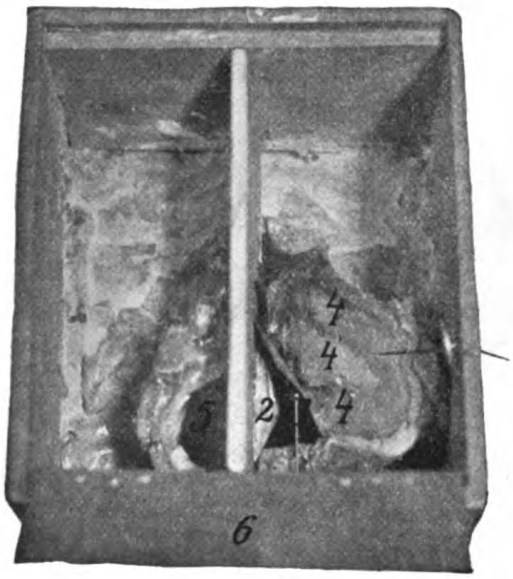

Rückansicht des Phantoms mit eingeschobenem Septum.
1 Nasenseptum, 2 Verbiegung des Septums, 3 die durch eine Stecknadel emporgehobene Septumschleimhaut, 4 Nasenmuscheln der rechten Nasenhöhle, 5 hintere Öffnung der linken Nasenhöhle auf dem Phantome, 6 die geöffnete Hinterwand des Phantoms.

Fig. 6.

Das Phantom besitzt genügende Haltbarkeit. Es steht bei mir schon über ein Jahr lang im Gebrauch. In dieser Zeit ist es vielfach in vollständig ungeübten Händen gewesen und befindet sich trotzdem in bestem Zustande und hat auch seine Elastizität vollkommen bewahrt. Der Kostenpreis beträgt 25 Rubel (gegen 50 Mark) bei Lieferung eines Exemplars auf Bestellung (Künstler Bek in Wien, der nach meinen Angaben das Phantom hergestellt hat). Augenscheinlich kann der Preis bei Massenbetrieb niedriger angesetzt werden. Erhältlich ist das Phantom bei der Firma Pfau in Berlin.

Digitized by Google
Original from UNIVERSITY OF CALIFORNIA
Generated on 2019-10-24 12:28 GMT / http://hdl.handle.net/2027/uc1.b3252759
Public Domain in the United States, Google-digitized / http://www.hathitrust.org/access_use#pd-us-google

Vereinsberichte.

Wiener Laryngo-rhinologische Gesellschaft.

Sitzung vom 3. Mai 1911.

(Offizielles Protokoll.)

Vorsitzender: Hofrat Chiari.
Schriftführer: Dr. O. Hirsch.

Der Präsident begrüßt als Gäste die Herren DDr. Thorne, Ghent und Mac Gwire.

A. Wissenschaftliche Sitzung.

1. Doz. Dr. Emil Glas demonstriert folgende Fälle:

a) **Klinisch primäre Tuberkulome des knorpeligen Nasenseptums bei einer sechzigjährigen Frau.** Der Introitus narium ist beiderseits durch relativ weiche, vom Septum ausgehende, bei Berührung leicht blutende, höckerige Tumoren blockiert, welche seit einigen Monaten starke Nasenstenose verursachen. Die histologische Untersuchung ergibt Tuberkulose. Sonst keinerlei tuberkulöse Symptome; Lues negiert, Wassermann negativ.

b) **Eine zwischen den Blättern des weichen Gaumens gelegene abgekapselte (intramurale) Geschwulst** bei einem 50jähr. Manne. Links findet man eine den hinteren Anteil des weichen Gaumens vortreibende, von glatter, nicht ulcerierter Schleimhaut überzogene, eiförmige, beim Schlucken mehr prominente Geschwulst, die dem Pat. nur geringe Schluckbeschwerden verursacht. Nach den Untersuchungen von Eisenmenger und Volkmann sind die meisten dieser Tumoren in die Gruppe der endothelialen Geschwülste einzureihen, obgleich in diesem Falle reine Fibrom- oder dermoidale Bildung nicht völlig von der Hand zu weisen ist. Die submucöse Ausschälung dieser Geschwulst dürfte auf keine Schwierigkeiten stoßen.

c) **Demonstration zweier Fälle von Kehlkopfquetschung.** In der Literatur sind nur wenige Fälle von Larynxkontusion beschrieben, so daß Hopmann in Heymanns Handbuch nur sechs Fälle dieser Art mitteilen konnte. Vortragender hat im abgelaufenen Monate fünf Verletzungen im Bereiche der oberen Luftwege gesehen, welche alle ein gewisses Interesse boten: 1. Verletzung des rechten Nasenflügels und knorpeligen Septums (Rißquetschwunde) durch ein abgesprengtes Metallstück mit nachfolgendem Hämatom. 2. Traumatischer Septumabszeß mit starkem Ödem bis in das choanale Gebiet bei einem jungen Manne, der überfallen worden war und einen betäubenden Faustschlag auf die Nase erhalten hatte. 3. Hämatom des rechten Stimmbandes bei einem im Raufhandel verletzten Manne. 4. und 5. die nachfolgenden genauer beschriebenen Fälle: *a)* Bei dem vorgestellten Pat. stellte sich im Anschlusse an einem Fall auf eine mit Blech beschlagene Waschtrogkanne sofortige Aphonie ein. Blutiges Sputum. Starke Dysphagie. Subfebrile Temperaturen. Die Untersuchung ergibt Schmerzhaftigkeit des Larynx bei Palpation, keine nachweisbare Krepitation, leichte äußere Hautabschürfung. Larynxbefund: Die rechte aryepiglottische Falte hochgradig ödematös geschwollen, Hämatom des rechten Aryknorpels, hinten aufsitzend, ödematöse, prolapsartige Schwellung des rechten Stimmbandes, starke Beweglichkeitseinschränkung, Sugillationen des rechten Taschenbandes. Allmähliche Resorption der Extravasate unter Eisumschlägen und schonender konservativer Therapie. *b)* Pat. wurde am 26. März

Digitized by Google
Original from UNIVERSITY OF CALIFORNIA
Generated on 2019-10-24 12:28 GMT / http://hdl.handle.net/2027/uc1.b3252759
Public Domain in the United States, Google-digitized / http://www.hathitrust.org/access_use#pd-us-google

d. J. so in einen fahrenden Aufzug eingeklemmt, daß sein Hals durch einige Minuten zusammengepreßt war. Aphonie. Leichtes Fieber. Starkes Hämatom des linken Taschenbandes. Schwellung der linken aryepiglottischen Falte. Beweglichkeitseinschränkung des rechten Stimmbandes. Allmähliche Besserung des objektiven und subjektiven Befindens unter antiphlogistischer Therapie. Auch diese Fälle boten wie die von Hopmann beschriebenen günstige Heilungsbedingungen mit einer Restitutio ad integrum.

2. Dr. Menzel demonstriert: *a)* den in der letzten Sitzung der laryngologischen Gesellschaft vorgestellten Fall von **abnormen rhythmischen Bewegungen der seitlichen Pharynxwand,** welche, wie bereits erwähnt, einen, Pulsationen äußerst ähnlichen Charakter aufweisen. Vortragender hat schon in der letzten Sitzung sich die Deutung der in Rede stehenden Zuckungen vorbehalten. Ein arterieller Ursprung konnte schon damals ausgeschlossen werden. Als das nach der Ansicht von Prof. Ludwig Braun wahrscheinlichste war ein durch blockierte Vorhofkontraktionen hervorgerufener Venenpuls angenommen worden. Nun aber hat die von Dr. Robinsohn vorgenommene radiologische Untersuchung ergeben, daß der Vorhof völlig synchron mit dem Ventrikel arbeitet, daß also die Zuckungen, die ja, wie erwähnt, nahezu die doppelte Frequenz des Arterienpulses aufweisen, von dem Venenpulse unabhängig sein müssen. Außerdem hat sich herausgestellt, daß die Zahl der Zuckungen bei veränderter Pulsfrequenz, z. B. beim Sitzen, Liegen, Stehen, sowie nach körperlichen Anstrengungen, keine Veränderungen aufweist, woraus gleichfalls hervorgeht, daß die rhythmischen Zuckungen weder mit dem arteriellen noch mit dem venösen Pulse im Zusammenhange stehen können. Es bleibt also nur die Annahme von myoklonischen Zuckungen übrig. Es handelt sich also um ganz rhythmische doppelseitige Zuckungen, welche nicht nur die seitliche Rachenmuskulatur, sondern die äußerlich über den Kehlkopf hinweggehenden, am Zungenbein und Schildknorpel inserierenden Muskel betrifft. Dadurch ist auch der Larynx und die Trachea in rhythmisch zuckender Bewegung begriffen. Bei genauem Zusehen kann man auch hin und wieder senkrecht nach aufwärts erfolgende ruckweise Zuckungen der Uvula erkennen. Ebenso treten zeitweise auch rhythmische Zuckungen des einen oder anderen Aryknorpels und Stimmbandes auf. Die Veränderungen der Zuckungsamplitude bei tiefer Inspiration sowie das Schwächerwerden derselben bei Kompression einer Carotis sind vielleicht als reflektorische Einwirkungen aufzufassen. Bezüglich der Ätiologie scheint es keinem Zweifel zu unterliegen, daß ein Zusammenhang mit dem vor einem Jahre erfolgten apoplektischen Insult besteht, durch welchen eine Schwächung der Zungenmuskulatur und der Artikulation zustande gekommen ist. Es dürfte sich um einen Reizungszustand in den Zentren der äußeren Hals-, bzw. Rachen- und Kehlkopfmuskel, u. zw. entweder in der Medulla oblongata oder in der Hirnrinde handeln. Das Interessante an dem Falle bleibt der Umstand, daß die Zuckungen, sowohl ihrem Aussehen und ihrer Lokalisation nach als auch mit Rücksicht auf die Regelmäßigkeit ihrer Rhythmik, Pulsationen außerordentlich ähnlich sind, und daß es nicht ganz leicht ist, die Differentialdiagnose gegenüber mitgeteilten oder selbständigen arteriellen, bzw. venösen Pulsationen zu stellen.

Prof. Réthi erinnert daran, daß er sich schon bei der Demonstration des Falles in der letzten Sitzung auf Grund der, wenn auch flüchtigen, Untersuchung konstatierten Inkongruenz zwischen Pulszahl und sichtbaren Stößen im Rachen, indem die Zahl der letzteren nicht genau das Doppelte des Arte-

Generated on 2019-10-24 12:28 GMT / http://hdl.handle.net/2027/uc1.b3252759
Public Domain in the United States, Google-digitized / http://www.hathitrust.org/access_use#pd-us-google
Digitized by Google
Original from UNIVERSITY OF CALIFORNIA

rienpulses betrug, gegen jedwede Abhängigkeit derselben von der Blutzirkulation aussprach, was nunmehr durch genauere Untersuchung bestätigt erscheint. Redner nahm rhythmische Muskelkontraktionen an und er führte hierfür auch den Umstand an, daß er ähnliche Bewegungen auch in einzelnen Fasern (fibrilläre Zuckungen) verschiedener Muskeln, insbesondere im Bereiche des Masseter konstatieren konnte.

Dr. Menzel: Gegenüber Prof. Réthi muß ich darauf hinweisen, daß, wie man sich jederzeit überzeugen kann, rhythmische Kontraktionen des Masseter nicht bestehen. Die hin und wieder wahrnehmbaren fibrillären Zuckungen in der Massetergegend gehören der mimischen Gesichtsmuskulatur an und sind mit den im Pharynx wahrnehmbaren myoklonischen Zuckungen nicht zu identifizieren.

b) Ferner demonstriert Dr. Menzel das ihm von Prof. Albrecht in liebenswürdiger Weise zur Verfügung gestellte pathologisch-anatomische Präparat des in der Sitzung der Wiener laryngologischen Gesellschaft vom 3. März 1909 vorgestellten Falles von **Lymphosarkom des Rachens, des Kehlkopfes und der Nase.**

Kurz rekapituliert, hat es sich in dem — übrigens durch zwei Jahre beobachteten Falle — um eine diffuse, stellenweise mächtige Infiltration des weichen Gaumens und der hinteren Rachenwand gehandelt, welche einerseits bis ins Rachendach und von da aus in die Nase hinein sich erstreckt, andrerseits auch auf den Larynx übergegriffen hat. Die Ausbreitung erfolgte in akuten Nachschüben, die zeitlich zusammenfielen mit der Entwicklung von häufig rezidivierenden Erysipelen im Gesichte. Von nicht sehr wesentlicher Bedeutung waren oberflächliche kleine oder größere, nahezu reaktionslose Geschwüre, die innerhalb von 3—4 Wochen ausheilten. Durch histologische Untersuchung von aus dem Rachen und der Nase exzidierten Stückchen konnte Dr. Erdheim die vom Vortragenden schon damals klinisch gestellte Diagnose auf Lymphosarkom bestätigen.

Die Infiltrate breiteten sich immer mehr aus, griffen auf das Innere des Larynx über, wodurch es zu Erscheinungen bedrohlicher Atemnot kam.

Am 12. Februar d. J. wurde im Rudolfinerhause auf der Abteilung des Herrn Prim. Moszkowicz die Tracheotomie ausgeführt. Noch in der Nacht vom 12. auf den 13. Februar 1911 trat Exitus letalis an Herzschwäche ein.

Das pathologisch-anatomische Präparat zeigt zunächst makroskopisch eine gleichmäßige Infiltration des weichen Gaumens und der hinteren Rachenwand, sich hinauf erstreckend bis ans Rachendach, welches namentlich in großer Mächtigkeit ergriffen ist und nach abwärts übergreifend in den Larynx. Daselbst sind zunächst sämtliche Partien des Aditus, die Epiglottis sowie Arypartien, die Taschenbänder, Stimmbänder, infiltriert. Von besonderem Interesse ist die Infiltration der Plica pharyngoepiglottica. Dieselbe ist enorm groß, tumorförmig und zeigt eine grobkörnige Oberfläche. Ferner erstreckt sich die Infiltration in die Trachea und die Bronchien. In denselben sieht man, abgehen von der diffusen Verdickung, die Schleimhaut über und über besät mit hirsekorngroßen Knötchen, ein Befund, wie er in der Lymphosarkomliteratur noch nicht existiert.

Herr Prof. Albrecht hatte die Liebenswürdigkeit, mir folgenden histologischen Befund zur Verfügung zu stellen: „Histologisch ergibt sich sowohl im Bereiche des weichen Gaumens wie der Tonsillen und des Pharynx der zweifellose Befund einer infiltrierenden Geschwulst. Dieselbe betrifft nicht nur

Digitized by Google
Original from UNIVERSITY OF CALIFORNIA
Generated on 2019-10-24 12:28 GMT / http://hdl.handle.net/2027/uc1.b3252759
Public Domain in the United States, Google-digitized / http://www.hathitrust.org/access_use#pd-us-google

die Schleimhaut und die submukösen Gewebsschichten, sondern dringt überall auch zwischen die Lagen der quergestreiften Muskulatur ein. Das in den genannten Schleimhäuten vorhandene adenoide Gewebe ist überall in die Geschwulst aufgegangen und an vielen Stellen sieht man direkt wie die Geschwulst von den nirgends mehr abgrenzbaren Lymphfollikeln ausgehend, infiltrierend in die Umgebung einwächst. An vielen Stellen ist der Reichtum an zellarmem, fibrösem oder direkt als hyalin zu bezeichnendem Bindegewebe auffallend. Dasselbe ist in breiten, längs und quer verlaufenden Bündeln angeordnet und schließt vielfach inselförmig das Geschwulstgewebe ein. Reichlich findet sich hellbraunes, körnig-scholliges Pigment, insbesondere im Bereich des Geschwulstgewebes. Dieses besteht aus dichtgedrängten, rundlichen Zellen von der Größe eines großen Lymphocyten mit einem relativ sehr großen Kern, der ziemlich chromatinreich ist. Das Protoplasma überragt den Kern in der Regel nur in Form eines sehr schmalen Streifens. Einzelne Kerne fallen durch besondere Größe und Dunkelfärbung auf. An vielen Stellen ist der Tumor reich an kleinen Blutgefäßen. Plasmazellen sind spärlich vorhanden, polymorphkernige Leukocyten fehlen fast ganz. Die cervicalen Lymphdrüsen sind auch mikroskopisch vielfach ohne scharfe Abgrenzung, indem ihre Kapsel und weitere Umgebung von Geschwulstgewebe infiltriert sind. Die normale Struktur der Lymphdrüse ist fast überall unkenntlich. Die Schleimhaut der Trachea und der Bronchien ist diffus von gefäßreichem Geschwulstgewebe infiltriert, welches aber ziemlich scharf am Perichondrium Halt macht. Auch die Schleimdrüsen sind diffus infiltriert. Den knötchenähnlichen Formationen der Schleimhaut entspricht histologisch eine besonders reichliche Anhäufung von Geschwulstgewebe. In gleicher Weise zeigt auch die histologische Untersuchung der seinerzeit am Lebenden aus der Nase exzidierten Stückchen dieselbe Geschwulstbildung an der noch obendrein besonders große und großkernige Lymphocytenformen (Geschwulstzellen) auffallen. Es handelt sich daher um ein diffus fibröses Lymphosarkom sämtlicher Teile der oberen Luftwege."

Das Interessante an dem Falle ist einerseits der Umstand, daß wir den ersten Fall von Lymphosarkom vor uns haben, in welchem die Ausbreitung der Geschwulst auch auf die Schleimhaut der Muscheln und des Septums der Nase histologisch nachgewiesen ist und der andrerseits Veränderungen in der Trachea und den Bronchien aufweist, welche bisher noch nicht beschrieben sind.

Zum Schlusse weist Dr. Menzel noch darauf hin, daß die in der Literatur als Lymphosarkom des Rachens bezeichneten Geschwulstformen ein nichts weniger als einheitliches Krankheitsbild darstellen. Es sind unter diesem Titel einerseits von irgendeinem Punkte des Waldeyerschen Schlundringes ausgehende bösartige Geschwülste aufgenommen, welche rücksichtslos in die Umgebung wuchern unter Bildung von regionären und entfernten Metastasen nach Art der malignen Geschwülste.

Ein zweiter Typus sind rasch geschwürig zerfallende Formen, wie sie namentlich von Chiari zuerst beschrieben wurden.

Als dritter Typus wären dann Fälle wie der vom Vortragenden beschriebene anzusehen, mit diffuser Infiltration der gesamten Schleimhaut der oberen Luftwege ohne Metastasenbildung in den Organen.

Stoerk hat zwei solcher Fälle im Handbuch von Nothnagel angeführt. Ob es sich in allen diesen drei Gruppen um eine einheitliche Geschwulstform handelt, ist zweifelhaft und wäre durch weitere Beobachtungen zu erweisen.

Digitized by Google
Original from UNIVERSITY OF CALIFORNIA
Generated on 2019-10-24 12:28 GMT / http://hdl.handle.net/2027/uc1.b3252759
Public Domain in the United States, Google-digitized / http://www.hathitrust.org/access_use#pd-us-google

3. Dr. Oskar Hirsch stellt eine Patientin mit **Polyposis der rechten Kieferhöhle** vor. Vor drei Monaten wurde die 52jähr. Frau vom Vortragenden wegen chronischen Empyems der rechten Kieferhöhle operiert. Hirsch wandte die von ihm angegebene Methode an, welche in der temporären Resektion der unteren Muschel, Anlegung einer großen Öffnung im unteren Nasengang und Wiederannähen der Muschel an ihren früheren Ort besteht. Das Empyem besserte sich in den nächsten Wochen bedeutend, doch traten im dritten Monate nach der Operation Verstopfung der Nase auf. Die Untersuchung ergab, daß es sich um einen in der Kieferhöhle inserierenden Polypen handle, welcher durch die im unteren Nasengang angelegte Öffnung in die Nasenhöhle prolabierte. Solche Vorkommnisse sind zwar keinesfalls selten, gehören jedoch nicht zu den gewöhnlichen Beobachtungen. In solchen Fällen erscheint die Radikaloperation der Kieferhöhle angezeigt.

4. Dr. Kurt Tschiassny stellt einen Fall von der Klinik vor, bei welchem durch **submuköse Septumresektion** ein eigenartiger Erfolg erzielt wurde. Der 35 Jahre alte Patient kam vor sechs Wochen in das Ambulatorium der Klinik mit der Angabe, seit vielen Jahren an vollständig behinderter Nasenatmung und Sekretansammlung im Rachen und seit mehreren Monaten an häufig auftretendem Nasenbluten zu leiden. Anamnestisch gab Patient ferner an, vor zirka 17 Jahren einen schweren Unfall erlitten zu haben. Es sei ihm damals ein Pferd mit beiden Hinterhufen in das Gesicht gesprungen, wodurch ihm nebst einer Gehirnerschütterung auch eine schwere Verletzung der Nase widerfuhr. Vor 15 Jahren akquirierte er Lues. Vor vier Jahren trat eine Rezidive mit Erscheinungen in der Nase auf. Die Rhinoskopie ergibt eine Deviation des knorpeligen Septums nach rechts, eine ebensolche im rückwärtigen knöchernen Anteil nach links mit einer weit vorspringenden Crista. An der Kuppe der vorderen, dem Knorpel angehörenden Verbiegung befindet sich eine ungefähr linsengroße, scharfrandig begrenzte Perforation, an deren Peripherie vereinzelte dilatierte Gefäße verlaufen. Ihrer Lokalisation nach entspricht dieselbe ungefähr dem Kieselbachschen Punkt und wurde deshalb auch ursprünglich vom Vortragenden für eine idiopathische gehalten. Doch gab der Patient auf Befragen an, daß ihm die Existenz des Loches in der Nasenscheidewand bekannt sei. Dasselbe sei vor vier Jahren gelegentlich der früher genannten Luesrezidive entstanden und sei er von dem ihn damals behandelnden Spezialisten darauf aufmerksam gemacht worden.

Am 1. April wurde die submuköse Septumresektion in der üblichen Weise vorgenommen. Nach beendeter Operation zeigte sich schon, daß infolge des nunmehr freigewordenen Schleimhautmaterials die Ränder der Perforation sich einander bis zur Berührung näherten. Es wurde hierauf die Tamponade in der gewohnten Art ausgeführt, wobei der Vortragende sein besonderes Augenmerk nur darauf lenkte, daß sich die aneinander adaptierten Ränder der Perforation nicht verschieben. Am dritten Tage Entfernung des Tampons. Die Perforation ist verschwunden. Nunmehr sind nahezu fünf Wochen seit der Operation verstrichen und erscheint wohl die Annahme, daß die Perforation dauernd beseitigt sei, gerechtfertigt. Die oben genannten Beschwerden sind beseitigt. Der Umstand, daß durch die submuköse Septumresektion eine bereits bestehende Perforation zum Verschwinden gebracht wurde, veranlaßte den Vortragenden zur Vorstellung des Falles.

5. Dr. Hanszel stellt eine Patientin mit einen **Kehlkopfverletzung** vor; gelegentlich eines Raubmordes wurde vor vier Jahren der Kehl-

Digitized by Google
Original from UNIVERSITY OF CALIFORNIA
Generated on 2019-10-24 12:28 GMT / http://hdl.handle.net/2027/uc1.b3252759
Public Domain in the United States, Google-digitized / http://www.hathitrust.org/access_use#pd-us-google

kopf gerade im Niveau der Stimmbänder durch einen horizontalen Schnitt eröffnet. Gegenwärtig sind die Stimmbänder zu zwei Drittel narbig miteinander verwachsen, es ist die Expektoration und die Atmung behindert, vor allem aber die Stimme nicht modulationsfähig. Da die Patientin den Wunsch hegt, von den genannten Beschwerden befreit zu werden, kommt zunächst die scharfe oder kaustische Durchtrennung der Narbe mit nachfolgender Dilatation, ferner die elektrolytische Behandlung und eventuell eine plastische Operation in Betracht.

Priv.-Doz. Dr. Fein: Bei dem vorgestellten Falle gleicht die verwachsene Stelle dem Diaphragma kongenitaler Natur. Während es sich jedoch bei den kongenitalen Diaphragmen nicht um wirkliche Membranen, sondern um in die Tiefe der Trachea reichende Wülste handelt, scheint hier tatsächlich eine Membran zwischen den vorderen Rändern der Stimmlippen ausgespannt zu sein. Die Erfahrungen, welche wir mit der Operation solcher Membranen gemacht haben, sind höchst ungünstig, weil nach Spaltung oder selbst nach Exzision immer wieder vom vorderen Winkel aus eine Verwachsung auftritt, welche unter Umständen, trotz langgeübter nachträglicher Intubation, noch kompakter und ausgedehnter wird als das ursprüngliche Diaphragma. Wenn in dem vorgestellten Falle nur eine Verbesserung der Atmung durch die Operation erzielt werden sollte, könnte der Versuch mit Rücksicht auf die Dünne der Membran unternommen werden. Wenn aber die Stimme verbessert werden soll, dann möchte ich entschieden von jedem Eingriff abraten, denn wenn es auch gelingen sollte, die Spaltung ausgiebig durchzuführen und durch nachfolgende Inkubation eine neuerliche Verwachsung zu verhindern, was, wie gesagt, höchst unwahrscheinlich ist, so bleiben immer noch die Lappen, an den Rändern der Stimmlippen zurück, die eine hochgradige Stimmstörung verursachen. Daß aber eine exakte totale Exzision der Membran gelingen könne, kann ich sowohl nach meinen als auch nach den Erfahrungen anderer Operateure nicht erwarten. Ich möchte daher vor jedem chirurgischen oder galvanokaustischen Eingriff warnen. Ob auf elektrolytischem Wege ein Erfolg zu erzielen möglich ist, kann ich mangels diesbezüglicher Erfahrungen nicht angeben.

Prof. Réthi hält einen operativen Eingriff nicht für angezeigt. Atemnot ist, für gewöhnlich wenigstens, nicht vorhanden, die Glottis ist weit genug und was die Stimme betrifft, so ist von einer Operation eine Besserung derselben nach den Erfahrungen aller nicht zu erwarten. Überdies dürfte bereits eine degenerative Atrophie der Interni vorliegen, so daß ein Erfolg noch problematischer erscheint.

Doz. Dr. Roth: Bezüglich der Anschauung, daß ein operativer Eingriff für die Verbesserung der Stimme in diesem Falle als aussichtslos erscheint, schließe ich mich den beiden Herren Vorrednern an, möchte aber zu den von diesen angeführten Argumenten noch hinzufügen, daß die Glottis in ihrem vorderen Winkel nach links verzogen erscheint, was darauf hinweist, daß da ein starker Nebenstrang existiert, welcher die Stimmbänder an einer abnormalen Stelle des Schildknorpels fixirt. Wenn es demnach auch gelänge, durch einen endolaryngealen operativen Eingriff die innerhalb der Glottis gelegene Narbenmembram vollständig zu entfernen, so würde doch durch die abnorme Fixation des vorderen Stimmritzenwinkels die Bildung einer normalen oder gegen die jetzige wesentlich verbesserten Stimme verhindert werden.

Dr. Menzel: Ich kann in Fällen wie in dem vorgestellten nicht warm genug die Beseitigung der Narben durch elektrolytische Behandlung empfehlen

Digitized by Google
Original from UNIVERSITY OF CALIFORNIA
Generated on 2019-10-24 12:28 GMT / http://hdl.handle.net/2027/uc1.b3252759
Public Domain in the United States, Google-digitized / http://www.hathitrust.org/access_use#pd-us-google

und teile durchaus nicht den pessimistischen Standpunkt meiner Vorredner bezüglich Besserung der Stimme. Ich möchte zunächst an einen Fall erinnern, welcher durch wiederholte Operation von jahrelang rezidivierenden Papillomen am vorderen Anteile beider Stimmbänder eine das vordere Drittel einnehmende, aus dickem Narbengewebe bestehende Synechie mit stark beeinträchtigter Stimme zurückbehalten hat. Es gelang durch Elektrolyse, die Narbe nahezu ganz zu beseitigen und die Stimme ganz bedeutend zu bessern. In einem zweiten, in der laryngologischen Gesellschaft vor Jahren demonstrierten Falle handelt es sich um einen als Residuum von tertiärer Lues anzusehenden membranösen Narbenverschluß der linken Choane. Es waren durch nahezu ein Jahrzehnt Versuche mittelst Kaustik und schneidender Zange unter nachfolgender lange fortgesetzter Bougiebehandlung unternommen worden. Es war nicht gelungen, die operativ gesetzte Öffnung durchgängig zu erhalten. Erst durch elektrolytische Behandlung wurde die Narbe in großem Umfange dauernd beseitigt und die Durchgängigkeit der Nase hergestellt.

Dr. Hugo Stern: Über die operative Seite des Falles will ich nicht sprechen, sondern nur mit Rücksicht darauf, daß von den diversen Diskussionsrednern bezüglich der Operation keine günstige Prognose gestellt wird, die Aufmerksamkeit auf eine systematische Stimmübungstherapie lenken. In solchen Fällen empfehlen sich: Stimmübungen in der Form des Langanhaltens von Tönen, das Crescendieren und Decrescendieren derselben, Übungen im Tieffassen der Stimme etc. Die derzeitige Tonlage der Sprechstimme ist eine abnorm hohe, man wird deshalb auch versuchen müssen, an der Hand eines Instrumentes (am besten eignet sich dazu einen Harmonium), das ein Ton quasi als Leitton in tieferer Lage ergibt, die Patienten in einer tieferen Tonlage üben zu lassen. Mit Sicherheit läßt sich in solchen Fällen keine wie immer geartete Prognose stellen, immerhin glaube ich, daß man auf dem Wege der Übungstherapie eine Besserung der Stimme, worauf es ja den Patienten am meisten ankommt, erreichen würde.

Dr. Hanszel demonstriert ein von ihm **modifiziertes Nasenspeculum** nach Chiari, dessen Branchen abnehmbar sind. Es eignet sich besonders für größere Ambulanzen. Die Branchen sind mittelst Bajonettverschlusses am Griff befestigt und können in jeder beliebigen Größe resp. Länge in Verwendung kommen, für die Galvanokaustik aus Hartkautschuk oder Bein; durch das häufige Auskochen leiden die Schraubenverschlüsse der gewöhnlich gebrauchten Griffe, so daß dann die Branchen am nasalen Ende bald weit voneinander abstehen, was beim demonstrierten Speculum ausgeschlossen ist, indem es nur nötig ist, die nasalen Branchen zu sterilisieren.

6. Dr. M. Weil demonstriert einen **mit retrograder Bougierung behandelten Fall von Trachealstenose.** Die jetzt 25jährige Kranke wurde im Alter von 5 Jahren wegen Diphtherie tracheotomiert und bekam erst 15 Jahre später Atembeschwerden. Zwei sagittal verlaufende Narbenstränge, die das Bild einer zweiten Rima glottidis boten, minimale Struma (Demonstration in dieser Gesellschaft am 2. Mai 1906, Wiener klin. Wochenschrift Nr. 33, 1906). Damals war die Resektion der Trachea in Aussicht genommen; doch wurden zuerst Thiosinamininjektionen gemacht, welche ein unerwartet günstiges Resultat hatten. Patientin kam erst 4 Jahre später wieder mit Suffokationserscheinungen zum Vortr., wurde im allgemeinen Krankenhaus bei Prof. Büdinger aufgenommen und in der Nacht des 1. April 1910 nach einem Erstickungsanfall in fast leblosem Zustande von Dr. Reich tracheotomiert. Am

Digitized by Google
Original from UNIVERSITY OF CALIFORNIA
Generated on 2019-10-24 12:28 GMT / http://hdl.handle.net/2027/uc1.b3252759
Public Domain in the United States, Google-digitized / http://www.hathitrust.org/access_use#pd-us-google

7. Mai Operation (Prof. Büdinger): Exstirpation beider Strumaknoten (Gesamtgewicht 95 g), keilförmige Excision des narbigen Gebietes der Trachea beiderseits (der 2. bis 5. Trachealring waren verloren gegangen) mit Naht (vorher am untersten Teile der Trachea Entspannungsschnitte), Weichteilwunde offen gelassen; Dauerkanüle. 14. Mai Sekundärnaht. Ende Mai zeigte es sich, daß Patientin fast gar keine Luft durch den Larynx hatte. Offenbar war die totale Kompression Folge der Sekundärnaht. Das Lumen war sehr schwierig zu finden und Dr. Weil unternahm die Dilatation von unten her erst mit Steinsonden, dann mit Hegarschen Uterusstiften aus Hartgummi, die entsprechend gebogen wurden (um mehr als 90°, da die Trachea infolge der Keilresektion eine leichte Knickung nach vorne erlitten hatte). Die dickeren Stifte, die die Tracheotomiewunde fast ganz ausfüllten, mußten natürlich ausgehöhlt werden mit einer der Trachea entsprechenden Seitenöffnung an der Konvexität; mit einer solchen Hohlbougie konnte Patientin beliebig lange sitzen und, wenn sie die äußere Öffnung zuhielt, auch sprechen. In mehreren Monaten Dilatation bis 13 mm, offenbar darum so leicht und relativ rasch, weil das Narbengewebe größtenteils exzidiert worden war. Nach mehreren Versuchen gelang auch die Anfertigung einer geeigneten Kanüle, deren äußerer Teil (umgekehrt wie bei der gewöhnlichen Schornsteinkanüle) nach oben geht und konisch geformt ist, während der untere, innere Teil, dessen Kaliber gleich dem oberen Ende des oberen Teiles ist, stark verkürzt ist und nur wenig in die Trachea ragt, um Decubitus zu vermeiden. Diese Kanüle funktioniert seit einigen Monaten tadellos und soll mindestens noch ein halbes Jahr lang getragen werden.

Doz. Dr. Kahler fragt an, ob es nicht durch den Gebrauch der Schornsteinkanüle zu Spornbildung gekommen ist. An der Klinik Chiari wurde bei Verwendung von solchen Kanülen häufig dieser Mißstand beobachtet, es werden daher jetzt nur die T-Kanülen oder in letzter Zeit Laryngo- resp. Tracheostomie mit Einlegen der Chiarischen Flügelbolzen verwendet.

Priv.-Doz. Dr. Fein fragt an, warum die Methode der retrograden Bougierung und nicht die alte bequeme Methode von Schrötter von oben her angewendet wurde.

Hofrat Prof. Chiari bemerkt, daß Herr Dr. Weil die Abbildung unrichtig aufgefaßt hat; dieselbe ist im Texte richtig beschrieben.

Doz. Dr. Glas: Das Dilatationsverfahren von unten ist schon seit langem bei Tracheotomierten in Gebrauch und leistet in jenen Fällen, in welchen die Striktur tiefer unten gelegen ist, sehr gute Erfolge: Bei solchen Patienten ist die Kombination perlaryngealer Tubagierung mit retrograder Dilatation häufig sehr vorteilhaft. Ich habe im Carolinen-Kinderspital stets einige Fälle postdiphtheritischer Laryngostenosen in Behandlung und komme zumeist mit der Dilatationsbehandlung von oben ganz gut aus, auch in Fällen, wo ursprünglich kaum eine dünne Larynxsonde die Partie zu passieren vermochte. Nach längerer Bougierung ist das Einlegen von länger liegenden Drainröhren, die durch Mund und Tracheotomieöffnung durchgeleitet sind, von gutem Nutzen. Zum Schlusse Einführen von T-Kanülen, obgleich zu bemerken ist, daß die alten hinten mit einem Zwickel versehenen Kanülen zur Sporenbildung leicht Veranlassung geben, während die hinten gleichmäßig verlaufenden Kanülen bei kleiner Tracheotomieöffnung oft sehr schwierig einzuführen sind. Auch das Einlegen der gewöhnlichen Siebkanülen nach oben ist oft recht praktisch, wobei das Kanülenende meist mit einer Drainkappe zu versehen ist, um nicht

Generated on 2019-10-24 12:28 GMT / http://hdl.handle.net/2027/uc1.b3252759
Public Domain in the United States, Google-digitized / http://www.hathitrust.org/access_use#pd-us-google
Digitized by Google
Original from UNIVERSITY OF CALIFORNIA

eine stärkere Reizung der subglottischen Partien hervorzurufen. Scheitern alle diese konservativen Verfahren, dann ist nach den derzeitigen Erfahrungen die Laryngo- resp. Tracheostomie der partiellen Resektion vorzuziehen.

Dr. Weil (Schlußwort): Eine Spornbildung hat sich nie gezeigt; es war ja im Gegenteile infolge der erwähnten Knickung oben hinten unterhalb des Larynx eine Ausbuchtung vorhanden, in welche sich der obere Teil einer Schornsteinkanüle immer verfing, wodurch ich mich eben veranlaßt sah, die Kanüle umzukehren. Warum ich die Schröttersche Dilatation von oben her hätte vorziehen sollen, verstehe ich nicht; diese retrograde Dilatation ist ja doch für die Kranke weitaus angenehmer und weniger beschwerlich gewesen, das Instrumentarium sehr einfach und leicht zu beschaffen. Deshalb gerade demonstrierte ich ja den Fall, der auch durch das ungewöhnlich lange Intervall zwischen Diphtherie und Stenosenbeschwerden (15, resp. 19 Jahre) besonderes Interesse bietet.

B. Administrative Sitzung.

Vorlage und Annahme einer Geschäftsordnung.

Wahlen: Prof. Réthi wird zum Sekretär und Dozent Dr. Fein zum Ökonomen, beide per acclamationem gewählt. Bei der Wahl zweier Vorsitzenden für das Jahr 1911/1912 werden 17 Stimmen abgegeben, von denen je 12 Stimmen auf Dozent Dr. Hajek und Dozent Dr. Koschier entfallen.

Französische Gesellschaft für Oto-Rhino-Laryngologie.

Paris, 8—12. Mai 1911.

Berichtet von Dr. **Lautmann** in Paris.

Präsident: Escat (Toulouse).

8. Mai.

Der Präsident erwähnt in seiner Begrüßungsrede das Ableben der Mitglieder Alfred Martin (Paris), Mérel (Nantes), Cornet (Chalon s. M.) und Sechi (Bologna).

Brindel (Bordeaux): **Über die Behandlung der Synechien in der Nase.**

Im Jahre 1898 hat Lavand in dieser Gesellschaft die Chromsäure zur Behandlung von Synechien in der Nase empfohlen. Eine Ätzung mit Chromsäure der beiden blutenden Flächen nach Sektion der Synechie genüge, um die Wiederbildung der Synechie zu verhindern. Dieses Mittel hat den Eingang in die Praxis nicht gefunden und deshalb möchte Brindel, der mit demselben nur gute Erfahrungen gemacht hat, das Mittel wieder empfehlen.

Mignon (Nizza): **Serotherapie der Rhinitis vasomotoria.**

Im Anschluß an den Bericht eines eigenen Falles, einen Pat. betreffend, der nach Pferdegeruch Asthmaanfälle mit hauptsächlicher Lokalisation in der Nase bekam und durch Einspritzung mit Heilserum, in Ermanglung von reinem Pferdeserum, geheilt worden ist, möchte Mignon empfehlen, für jeden Fall von Asthma und Rhinitis vasomotoria eine spezifische Behandlung mit eigens hierzu erzeugtem Serum zu versuchen.

Diskussion.

Molinié (Marseille) hält diese Behandlungsweise für gefährlich wegen der Gefahr der Anaphylaxie

Digitized by Google
Original from UNIVERSITY OF CALIFORNIA
Generated on 2019-10-24 12:28 GMT / http://hdl.handle.net/2027/uc1.b3252759
Public Domain in the United States, Google-digitized / http://www.hathitrust.org/access_use#pd-us-google

Luc (Paris) möchte wissen, ob Fälle von Asthmaanfällen infolge von Pferdegeruch in der Literatur häufig mitgeteilt worden sind. Er kennt zwei Fälle, die ganz typisch sind.

Moncorgé hat zwei Fälle von Asthmapatienten beobachtet, die diese Anfälle erst los wurden, als sie sich von einem Maultier trennten. Man kennt ähnliche Fälle, wo Geruch von Katzen, Hunden etc. Asthma hervorruft. Jedenfalls erscheint ihm ein Versuch, wie ihn Mignon empfiehlt, nicht irrationell, wenn man die Pat. nicht sonst von ihrem Leiden befreien kann.

Garel (Lyon) sagt, daß man immer die Ursache, die die Anfälle hervorruft, herausfinden müsse, bevor man an die Behandlung gehe.

Mignon (Schlußwort) hat nur kleine Quantitäten von Serum eingespritzt und ist so überzeugt von der Nützlichkeit desselben, daß er nicht anstehen würde, gegebenenfalls die Behandlung an sich selbst vorzunehmen. Er kennt noch einen anderen Fall, wo ein Pat. einem Stalle sich nicht nähern konnte, ohne Anfälle zu bekommen.

Moure (Bordeaux): **Über zwei Fälle von fibrösen Polypen der Nasenhöhle.**

Beide Polypen saßen an der Choanenöffnung und waren gestielt. Von den Tumoren hatte der eine fast Orangengröße, der andere die Form einer größeren Bohne.

Jacques (Nancy) et Bertemès (Charleville): **Fibröse Polypen der Nase.**

Die beiden Tumoren haben sich langsam entwickelt und das Gesichtsskelett deformiert. Der eine Tumor stammt von einem 30jährigen Mann und enthielt kavernöses Gewebe. Der andere war cystischer Natur und stammt von einem achtjährigen Kinde. Diese Tumoren der Nase sind uns eigentlich noch so gut wie unbekannt. Ein Fortschritt ist in der Nomenklatur insofern zu verzeichnen, als man die alte Bezeichnung von Myxom gegen die passenden von Fibrom aufgegeben hat.

Philip (Bordeaux): **Osteom der Kieferhöhle.**

Es sind bisher bloß zehn Fälle von Osteofibromen der Kieferhöhle in der Literatur bekannt. Philip beschreibt einen neuen Fall, einen 19jährigen Mann betreffend, bei dem die Nasenverstopfung, die Gesichtsasymmetrie infolge Vortreibung der Wange die auffallendsten Symptome waren. Bei der Operation fand sich eine dichte, fibröse Masse, die die ganze Kieferhöhle ausfüllte. Die mikroskopische Untersuchung zeigt, daß es sich um ein Osteofibrom handelte.

Diskussion.

Lafite (Dupont) hat einen Fall von diffuser, beiderseitiger Hyperostose des Oberkiefers beobachtet, die der Operation wegen ihrer Härte enorme Schwierigkeiten entgegensetzte.

Castex (Paris) hat bei einem 15jährigen Mädchen eine Hyperostose des einen Oberkiefers konstatiert; ein freies Osteom im Sinus hat er nie gesehen.

Sieur und Rouvillois (Paris): **Fünf Fälle von Laryngostomie.**

Die Ursache der Kehlkopfverengerung war einmal ein Laryngotyphus und einmal ein Trauma. In zwei der leichteren Fälle haben die Autoren mit der Laryngostomie rasch ein zufriedenstellendes Resultat erzielt. Bei den drei anderen Fällen ist die Behandlung noch nicht zu Ende. Die Pat. können infolge

Generated on 2019-10-24 12:28 GMT / http://hdl.handle.net/2027/uc1.b3252759
Public Domain in the United States, Google-digitized / http://www.hathitrust.org/access_use#pd-us-google
Digitized by Google
Original from UNIVERSITY OF CALIFORNIA

von perilaryngealen Verwachsungen und der Unbeweglichkeit der Arygelenke, trotz freien Kalibers der Glottis, nicht ohne Tubus atmen. Da der Tubus die Pat. nicht stört und dieselben durch ihn frei atmen, halten sich die Autoren mit dem Resultat zufrieden.

Moure: **Über einige seltene Fälle von Kehlkopfkrebs. Bemerkungen über die Thyreotomie.**

Moure kennt Fälle von ungemein langsamer Entwicklung, Fälle, bei denen die Heiserkeit als erstes Symptom sieben, acht und selbst zehn Jahre, bevor irgend welche andere Krebssymptome aufgetreten sind, sich zeigte. Diese Fälle zeigen sich häufiger beim weiblichen Geschlecht und sind die operativen Resultate in solchen Fällen sehr gut. Bei der Laryngofissur muß man sich hüten, die Trachealknorpel mit anzuschneiden. Während der Operation führt Moure eine platte Kanüle in den intercricotrachealen Raum ein. Zur Anästhesierung empfiehlt er das Cocain.

Claoué (Bordeaux): **Über die direkte Laryngoskopie bei der Behandlung der Kehlkopftuberkulose.**

Wenn die Tuberkulose an der Hinterwand des Kehlkopfs lokalisiert ist, ist die direkte Methode die allerbeste. Sobald der Röhrenspatel den Kehlkopfeingang erreicht hat, läßt Claoué den Kopf und den Rücken des Pat. sanft nach vorne beugen und erzielt die allergünstigste Position.

Bonain (Brest): **Über die Fixation des O'Dwyerschen Tubus im Kehlkopf nach der Methode von Polverini und Isonni.**

Die Methode besteht darin, daß man in die Öse des Tubus einen Seidenfaden fixiert, der mittelst einer gekrümmten Nadel durch die Membrana thyreohyoidea durchgeführt worden ist und oberhalb der Glottis und dem Kehlkopfeingang hervorkommt. Dieser Faden wird bei seinem Austritt aus dem Halse über einem Gazetampon fixiert. Der Faden, der aus dem Mund herauskommt, wird über dem linken Ohr fixiert. Soll der Tubus länger liegen. so ist es angezeigt, denselben aus Eburit zu machen, da er dann bloß alle sechs bis acht Tage gereinigt werden muß.

Siems (Vichy): **Über die Behandlung der Rhinitis atrophica.**

Die Seismotherapie gibt die besten Resultate in der Behandlung der Ozaena. Bevor massiert wird, soll die Nase mit Vichywasser gereinigt werden. Zur Massage benutzt Siems den Perubalsam.

Molinié (Marseille): **Klassifikation der Taubheit.**

Die akummetrischen Untersuchungen sind ungemein elend, wenn es sich darum handelt, die Taubheit zu klassifizieren. Infolge dessen schlägt Molinié vor, folgende vier Klassen von Schwerhörigkeit und Taubheit aufzustellen. Erster Grad: Diese Pat. können an einem allgemeinen Gespräch teilnehmen, ins Theater, in Vorlesungen gehen. Sie sind für alle öffentlichen Ämter brauchbar. Zweiter Grad: Diese Pat. können nur in téte à téte die Konversation führen. Sie hören noch die Musik. Für öffentliche Ämter sind sie nur beschränkt brauchbar. Dritter Grad: Diese Pat. hören nur die laut geschrieene Sprache in der Nähe ihres Ohres. Vierter Grad: Die total Tauben. Zwischen diesen Graden gibt es Mittelkategorien.

Chavanne (Lyon): **Über die Bestimmung der oberen Hörgrenze für Luft- und Knochenleitung mittelst des Monochords von Struycken.**

Digitized by Google
Original from UNIVERSITY OF CALIFORNIA
Generated on 2019-10-24 12:28 GMT / http://hdl.handle.net/2027/uc1.b3252759
Public Domain in the United States, Google-digitized / http://www.hathitrust.org/access_use#pd-us-google

Im allgemeinen ist die obere Tonhöhe für Knochenleitung höher als wie für Luftleitung. Bei Otosklerose findet man im Beginn der Krankheit eine hohe Tongrenze, wenigstens für die Knochenleitung.

Koenig (Paris): **Das Milchsäureferment in der Rhinologie.**

Im Beginn des einfachen Schnupfens und der Ozaena verwendet Koenig das Lactéol Boucard mit gutem Resultat.

Raoult (Nancy): **Gehörübungen nach der Methode Zund-Bourguet.**

Sechs Pat., die an Otosklerose litten, sind im Laufe von 50 Sitzungen nach Zund-Burguet hinsichtlich ihrer Schwerhörigkeit sehr gebessert worden. Die Methode besteht: 1. In Gehörübungen, die mit Tönen, die von der ersten bis zur fünften Oktave gehen, gemacht werden; 2. in der Wiedererweckung des Gefühlsinnes des Ohres mittelst des Faradischen Stromes und eines Mikrophons. Die Sitzungen dauern 5—10 Minuten. Der faradische Strom erweckt ein Kitzelgefühl im Ohre, das anfangs von den Otosklerotikern nicht empfunden wird. Sie haben bloß anfangs ein starkes Vibrationsgefühl, während das echte Kitzelgefühl erst von der 10.—15. Sitzung eintritt. Die Methode Zund-Bourguet stellt sich zur Aufgabe, den Schalleitungsapparat zu mobilisieren und den Nervenapparat des Ohres zu reizen. Die Pat. spüren auch in der Tat zwischen den einzelnen Sitzungen ein Krachen in den Ohren, mitunter ein Sausen. Der Nervenapparat wird sowohl in seinem spezifischen als auch sensiblen und vasomotorischen Teile gereizt. Die Töne werden progressiv immer besser gehört. Ebenso stellt sich das Kitzelgefühl wieder her. Die Besserung macht Fortschritte auch nach beendeter Behandlung. Helsmostel (Antwerpen) hat diese Besserungen noch ein Jahr nach der Behandlung konstatieren können.

Roure (Valence): **Über die Methode von Zund-Bourguet, die Heilung der Schwerhörigkeit betreffend.**

Die Kinesitherapie des Ohres bedarf der Schwingungen von geringer Amplitude. Die beste Massage des Trommelfells sind die Schwingungen der Tonquellen. Anf dieser Basis beruht die Methode Zund-Bourguets. Ihre Indikation geben ab die Otitiden nach Eiterung und die Schwerhörigkeit nach Otosklerose. Roure hat viele Fälle mit dieser Methode behandelt und gebessert gesehen. Diese Methode verdient die Aufmerksamkeit in vollstem Grade.

Diskussion.

Chavanne: Man ist etwas skeptisch, wenn man erfährt, daß man Taube wieder hören machen kann, und man fragt sich, ob mit dieser Methode nicht nur erzielt wird, daß der Taube aus dem Reiche des Unbewußten den Teil des Hörvermögens hervorzieht, das er dort hat schlummern lassen. Es wäre erwünscht, wenn Zund-Burguet seinen Apparat öffentlich demonstrieren wollte.

Jacques: Der Apparat von Zund-Bourguet wirkt dadurch, daß er das Ohr kongestioniert. Wir alle wissen, daß eine zufällige Kongestion des Ohres eine temporäre Besserung hervorrufen kann mit nachfolgender Verschlimmerung.

Luc: Drei von den gebesserten Patienten Raoults wurden schwerhörig, nachdem Feuerwaffen auf das Ohr eingewirkt hatten. Es erscheint möglich, daß es sich bei diesen Pat. nur um eine funktionelle Störung gehandelt hat, die vielleicht auch spontan sich gebessert hätte.

Bonain: Gehörübungen können kaum das Gehör bessern, denn sonst würden die Tauben, denen man von Morgen bis Abend in die Ohren schreit, sicherlich gebessert werden.

Digitized by Google
Original from UNIVERSITY OF CALIFORNIA
Generated on 2019-10-24 12:28 GMT / http://hdl.handle.net/2027/uc1.b3252759
Public Domain in the United States, Google-digitized / http://www.hathitrust.org/access_use#pd-us-google

Constantin (Marseille): **Über die Untersuchung des Ohres bei dem ganz jungen Kind.**

Tretrop (Antwerpen): **Über die konservative Behandlung der chronischen Ohreneiterung mit und ohne Erkrankung des Labyrinthes.**

Es ist selten notwendig (5%, ja sogar 2% aller behandelten Fälle) zu operieren. Selbst wenn das Labyrinth ergriffen ist, kann man medikamentöse Heilung erzielen. Unter den Medikamenten hat sich namentlich das Perhydrol, das Perborat, das Ektogen bewährt. Außerdem die Quecksilbersalze, Formol, die Silbersalze, Chromsäure, Borsäure etc.

Brindel: **Mastoiditis nigra, eine besondere Form der chronischen Otorrhöe bei Kindern.**

Es handelt sich bei 16 von 1200 operierten Fällen des Autors um eine chronische Entzündung des Warzenfortsatzes, der er wegen der Schwarzfärbung den Namen Mastoiditis nigra gibt. Sie findet sich hauptsächlich bei Kindern und namentlich in inveterierten Fällen von Ohreiterung. Diese Fälle müssen alle operiert werden, bieten jedoch nichts besonderes bei der Operation. Noch nach Jahren nach erfolgter Heilung können sich schwarze Blasen in den eröffneten Mittelohrräumen bilden. Diese Blasen platzen leicht und lassen eine schwarze Flüssigkeit austreten.

Bourguet (Toulouse): **Eröffnung des Sinus cavernosus.**

Die vom Autor vorgeschlagene Methode besteht in folgendem: Paranasaler Schnitt, Abtragung des Stirnfortsatzes des Oberkieferknochens, Aufmeißelung der inneren Orbitalwand des angrenzenden Siebbeins und des anstoßenden Septums, Eindringen in die Keilbeinhöhle und Eröffnung der inneren Wand des Sinus cavernosus.

Labouré: **Kleinhirnabsceß. Operation. Heilung.**

Trotz Antrotomie bestehen die Symptome fort. Nystagmus zur operierten Seite. Totale Aufmeißelung und Eröffnung eines Kleinhirnabscesses mit Erhaltung des Labyrinths.

9. Mai.

Bar (Nizza): **Otogener Hirnabsceß. Operation während des Komas. Heilung.**

56jährige Frau mit doppelseitiger, alter Otitis media suppurativa, macht eine totale, linkseitige Lähmung mit rechtseitiger Facialisparalyse und Paraphasie. Bar diagnostiziert einen rechtseitigen Temporalabsceß und operiert im Koma. Heilung.

Rob. Foy (Paris): **Behandlung der Ozaena mittelst Atemübungen.**

Der Autor hat bemerkt, daß die Ozaenakranken entweder gar nicht oder nur unvollkommen durch die Nase atmen. Infolge dessen ersann er einen Apparat, mittelst dessen er komprimierte Luft in die Nasenhöhle und in das Cavum der Ozaenakranken treibt. (Der Apparat wird gezeigt.) Gleichzeitig stellt Foy methodische Atemübungen an. Anfangs wird die Nase mit Höllensteinlösungen gepinselt, auch wird die komprimierte Luft an der Nasenschleimhaut dicht vorüberstreichen gelassen, um bei den Pat. das taktile Gefühl des vorüberstreichenden Luftstromes zu erwecken. So hat Foy 32 Ozaenakranke behandelt und 22 Heilungen erzielt, ohne daß die Pat. auch nur eine Spülung, Pomade oder sonst ähnliches mehr zu benutzen brauchten. Manchmal erwies es sich nützlich, Paraffineinspritzungen hinzuzufügen

Digitized by Google
Original from UNIVERSITY OF CALIFORNIA
Generated on 2019-10-24 12:28 GMT / http://hdl.handle.net/2027/uc1.b3252759
Public Domain in the United States, Google-digitized / http://www.hathitrust.org/access_use#pd-us-google

Diskussion.

Brindel: Worauf stützt sich Foy mit der Bemerkung, daß die Ozaenakranken schlecht durch die Nase atmen? Im Gegenteil, die Ozaenakranken atmen zu viel und zu tief durch die Nase. Was die Eintreibung von komprimierter Luft in die Ozaenanase anlangt, so kann es sich doch nur in der Wirkung um die einer Massage handeln. Sie dürfte auch als Reizmittel der Nasenschleimhaut wirken. Somit befolgte Foy dieselbe Behandlung wie alle, die die Schleimhaut mit Massage etc. reizen. Namentlich spricht in diesem Sinne die Lapisierung, die Foy bei seinen Pat. anwendet. Die respiratorischen Übungen dürften offenbar indirekt auf den Gesamtzustand der zumeist lymphatischen Individuen, mit denen man so bei der Ozaena zu tun hat, wirken.

Moure kann sich mit der Theorie Foys nicht einverstanden erklären, weil sich mit dieser Theorie die laryngotracheale Ozaena nicht erklären läßt. Es ist doch wohl anzunehmen, daß die Kehlkopftrachealpassage bei den Ozaenakranken nicht anders ist als wie bei anderen Individuen. Wie erklärt Foy mit seiner Theorie die Ozaena, die im Gefolge von Nebenhöhleneiterung auftritt und nach der Heilung derselben verschwindet?

Mahu hat eine Anzahl seiner Pat. von Foy behandeln lassen und dieselben während der Behandlung ständig kontrolliert. Die Mehrzahl derselben ist gebessert worden. Einige sind geheilt, wenn man als geheilte Ozaenakranke diejenigen Ozaenakranken betrachten will, in deren Nase man keine Krusten findet, deren Foetor verschwunden ist, ohne daß derselbe sich mehr zu behandeln braucht. Die Kombination der Methode von Foy mit Paraffininjektion stellt gegenwärtig die beste Behandlung der Ozaena dar. Über den endgültigen Wert der Methode wird erst die Zukunft belehren. Jedenfalls kann man heute schon sagen, daß die Zaufalsche Theorie von der zu weiten Nasenhöhle nicht das Wesen der Ozaena erklären kann, da sich der Zustand der Ozaenanase bessert, sobald die Kranken kräftiger und regelmäßiger durch die Nase atmen.

Broeckaert glaubt, daß die methodischen Atemübungen den Ozaenakranken insofern nützlich sind, als dieselben auf diese Weise ständig erinnert werden, sich zu schneuzen, um so die Stagnation des Nasenschleims mit ihren schädlichen Folgen zu verhindern. Auch ihm erscheint die Kombination von Paraffin mit methodischer Atemübung als die beste Behandlung.

Grossard und Kaufmann (Berichterstatter): **Die Komplikationen der Adenektomie.**

Die Berichterstatter konstatieren eingangs ihres Referates, daß über dieses Thema alles Gute und Schöne schon vorweg genommen ist. Da Delsaux im Dezember 1910 in der Presse oto-laryngologique belge eine historische Studie über dieselben geschrieben hat, so halten sich die Berichterstatter der Pflicht enthoben, diese Arbeit zu wiederholen. Was den speziellen Teil der Frage anlangt, so haben sie denselben ebenfalls nur kursorisch behandelt, um der Gefahr zu entgehen, allzu bekanntes zu wiederholen. Sie berücksichtigen die üblen Zufälle, die aus folgenden Gründen entstehen: 1. Unvollständige Diagnose. 2. Blutung. 3. Unbeabsichtigte Verletzungen. 4. Infektion. 5. Nervenstörungen, und 6. endlich sonstige Ursachen (Abbruch der Instrumente, Torticollis, Gaumensegellähmung, Fall der abgetragenen Adenoide in den Kehlkopf, Ausbruch von Rheumatismus, Meningitis, Scharlach, Unglücksfälle infolge der Anästhesie). Was die Anästhesie anlangt, so verwerfen die Berichterstatter die

Digitized by Google
Original from UNIVERSITY OF CALIFORNIA
Generated on 2019-10-24 12:28 GMT / http://hdl.handle.net/2027/uc1.b3252759
Public Domain in the United States, Google-digitized / http://www.hathitrust.org/access_use#pd-us-google

allgemeine Anästhesie bei Kindern unter fünf Jahren. Schließlich sagen die Autoren, daß sie nicht die Absicht gehabt haben, alle Unglücksfälle, die infolge von Adenektomie möglich sind, aufzuzählen. Es geht aber aus ihrer Aufzählung genügend hervor, daß die Adenektomie nicht eine banale Operation ist, wie viele Ärzte und Laien glauben.

Diskussion.

Bonain: Die üblen Zufälle nach der Adenotomie verhindert man am besten durch eine gute Beleuchtung, durch allgemeine Anästhesie und durch gute Instrumente. Es ist übertrieben, zu sagen, daß die Anästhesie bei Pat. unter fünf Jahren überflüssig ist.

Castex kann zufällig ein kleines Kind zeigen, das, von anderer Seite operiert, heute eine totale Verwachsung des Rachens hat, so daß er unbedingt durch den Mund atmen muß.

Caboche: Die Mehrzahl der Komplikationen nach Adenotomie sind dadurch bedingt, daß Pat. eine nicht erkannte allgemeine Infektion mit sich trägt oder daß die Ohren des Pat. akut oder subakut erkrankt sind. Caboche refüsiert, systematisch zu operieren, so lange Entzündungserscheinungen, auch der leichtesten Art, im Ohr existieren. Ein weiterer Fehler, der von schweren Folgen begleitet sein kann, ist eine unvollständige Abtragung der Adenoiden. Diesem Fehler begegnet man am besten durch die allgemeine Narkose, die in allen Fällen von Adenotomie indiziert ist.

Koenig: Kinder vertragen besser wie der Erwachsene die allgemeine Anästhesie. Es ist nicht zu erkennen, weshalb die Berichterstatter die allgemeine Anästhesie bei Kindern unter fünf Jahren perhorreszieren. Chloräthyl, nach der Methode von Camus verabreicht, hat sich Koenig als vollkommen ungefährlich bewährt.

Jacques hat häufig Torticollis nach Adenektomie bemerkt. Es dürfte wohl selten sein, daß die adenoiden Wucherungen in den Larynx fallen oder gar Ursache zu septischen Lungenkrankheiten abgeben. Immerhin darf man die Adenektomie nicht als eine leichte Operation betrachten.

Broekaert: Die eitrigen Ohrenentzündungen nach Adenektomie sind wohl häufiger, als man allgemein glaubt. Auch ist die Entzündung der Drüsen nicht selten. Namentlich ist auf die Entzündung der prävertebralen Drüsen zu achten, die bei adenektomisierten Kindern anfangs so starke Atembeschwerden verursachen können, daß man glauben konnte, das Atemhindernis im Cavum sei nicht benommen worden. Was den Gelenkrheumatismus nach Adenektomie anlangt, so sind nur wenig Fälle davon in der Literatur bekannt geworden.

Gault (Dijon): **Die Mundhöhle als Weg zur peritonsillären Gegend im Kieferrachenwinkel.**

Man muß den vorderen Gaumenbogen so stark als möglich nach vorne und seitlich ziehen, während Pat. mit überhängendem Kopfe liegt. Es wird hierauf die Rachenwand vertikal eingeschnitten und nun geht man an die Erkennung der Halswirbelsäule (innen), Proc. stylohyoideus (außen), Seitenfortsatz des Atlas (außen hinten). Hierauf sucht man den Musc. stylopharyngeus und hinter ihm die Carotis interna. Dieses Gefäß kann entweder unterbunden oder nur nach außen gedrängt werden mit den umgebenden Nerven und anderen Gefäßen. Auf diese Weise konnte Gault in einem Falle ein großes Lymphosarkom der rechten Mandel bei einem 50jährigen Pat. leicht exstirpieren. Die Gefahren dieses Operationsweges sind sehr übertrieben worden.

Digitized by Google
Original from UNIVERSITY OF CALIFORNIA
Generated on 2019-10-24 12:28 GMT / http://hdl.handle.net/2027/uc1.b3252759
Public Domain in the United States, Google-digitized / http://www.hathitrust.org/access_use#pd-us-google

Guisez (Paris): **Lateropharyngealer Absceß otogenen Ursprungs.**

Bei einem zweijährigen Kinde fand sich eine laterale Rachenphlegmone, die Erstickungsanfälle hervorrief. Guisez mußte incidieren, doch als 3 Tage später, nach Leerung des Abscesses, die Temperatur nicht sank, erkannte Guisez aus der Schmerzhaftigkeit der Warzenfortsatzspitze die Notwendigkeit, den Warzenfortsatz zu eröffnen. Es stellte sich jetzt heraus, daß die Eiterung aus dem Warzenfortsatz durch die vordere Gehörgangswand in den Pharynx durchgebrochen war.

Guisez (Paris): **Über primitive Tumoren der Trachea und der Bronchien. Endoskopische Diagnose und Behandlung.**

Es handelte sich um Papillome nach Tracheotomie bei Kindern, um gestielte Fibrome, ausgehend von der hinteren Trachealwand, um Hernien der Hinterwand der Trachea und um Ekchondrome der Trachealringe. Meistens handelte es sich klinisch um Pat., die wiederholt an Erstickungsanfällen zu leiden hatten, manche wurden sogar während des Anfalles endoskopiert. Guisez teilt den schon anderweitig veröffentlichten Fall von Bronchialcarcinom mit, dessen Natur bioptisch festgestellt worden war. Klinisch und röntgenologisch war der Fall undeutbar.

Laval (Toulouse): **Direkte Rhinoscopia posterior.**

Die Methode ist vorteilhaft zur Erkennung der Erkrankungen der Tuba Eustachii und der Keilbeinhöhle.

Jacques (Nancy): **Perioesophagealabsceß nach Extraktion eines Fremdkörpers.**

Die Extraktion einer Fischgräte aus dem Oesophagus gelang ohne Schwierigkeit 36 Stunden nach dem Unfalle. Die Gräte war fixiert hinter den Verengerungen des Oesophagus im Bereiche der Aorta. Einige Tage später klagt Pat. über Mattigkeit, Thorakalschmerzen, Reizhusten und absolute Dysphagie. Bei der Oesophagoskopie findet sich unterhalb des ehemaligen Sitzes des Fremdkörpers eine Entzündung mit wulstig aufgetriebenen Rändern. Bald darauf bricht hier der Absceß durch und Pat. genest.

Texier (Nantes): **Münze im dorsalen Teil des Oesophagus eingeklemmt und durch Oesophagotomia externa entfernt.**

Das oesophagoskopische Rohr war für den 5jährigen Pat. zu weit und es mußte, nachdem der Versuch mit dem Kirmissonschen Haken gescheitert war, die Oesophagotomia ext. gemacht werden. Heilung.

Texier und Levesque (Nantes): **Demonstration eines Knochenschädels.**

Das Präparat zeigt einen Substanzverlust, der das ganze Felsenbein, den Occipitalknochen bis zum großen Hinterhauptloch betrifft und von einem Krebs herrührt, der offenbar vom Mittelohr ausgegangen ist.

Mouret (Montpellier): **Einige Fälle von Fremdkörpern der Speiseröhre und der Bronchien.**

Es handelt sich im ganzen um 7 Fälle von Fremdkörpern im Oesophagus, die alle auf endoskopischem Wege entfernt worden sind, und um einen Fall (Kirschenstein), der im linken oberen Bronchus eingekeilt war und nicht extrahiert werden konnte. Bei der Extraktion von Fremdkörpern aus dem Oesophagus muß man sein Augenmerk hauptsächlich auf die Vorderwand des Oesophagus lenken, um nicht an dem Fremdkörper vorüber zu gleiten. Die Radiographie und namentlich die Radioskopie können zu falschen Schlüssen verleiten.

Digitized by Google
Original from UNIVERSITY OF CALIFORNIA
Generated on 2019-10-24 12:28 GMT / http://hdl.handle.net/2027/uc1.b3252759
Public Domain in the United States, Google-digitized / http://www.hathitrust.org/access_use#pd-us-google

Diskussion.

Guisez: Um das Übersehen von Fremdkörpern im Oesophagus zu verhindern, gibt es nur ein gutes Mittel, das ist, so weite Röhren als nur möglich zu verwenden. Namentlich empfiehlt Guisez Röhren mit ovalärem Querschnitt, weil man diese in dem einen Durchmesser ganz bedeutend weit machen kann. Auf die Untersuchung mit Röntgenstrahlen ist ein Verlaß nur dann möglich, wenn das Resultat positiv ist. In keinem Falle soll mit Rücksicht auf einen negativen X-Strahlenbefund die Oesophagoskopie unterlassen werden.

Pautet empfiehlt, für Bronchoskopie recht weite Röhren zu verwenden. Vor einigen Tagen hat er bei einem sechsjährigen Kinde in unterer Bronchoskopie einen 9 *mm* weiten Tubus bis zum Eingang eines Bronchus zweiten Grades eingeführt, worauf der Fremdkörper, eine Bohne, exspektoriert worden ist.

10. Mai.

Sargnon: **Über einige endoskopische und chirurgische Fälle der Luftwege und des Oesophagus.**

Alle seine laryngostomierten Fälle, bis auf zwei, sind heute vollständig geheilt. Die Laryngostomie ist indiziert bei schweren Larynxstenosen, bei rezidivierenden Papillomen und bei Sklerom. Was die laryngotracheale Chirurgie anlangt, so benutzt Sargnon immer die Infiltrationsanästhesie nach Schleich.

Viollet: **Immer wieder rezidivierende Angina bei einem Kinde, geheilt durch Abtragung der Hissschen Falte und der Mandeln.**

Trotz vorhergegangener Abtragung der Mandeln und der adenoiden Wucherungen machte das fünfjährige Mädchen alljährlich fünf bis sechs schwere Mandelentzündungen durch. Seitdem Viollet die Hissschen Falten abgetragen hat, ist das Kind vollkommen genesen.

Tretrop: **Ein- und doppelseitige Stirnhöhleneiterungen auf endonasalem Wege geheilt.**

Auf medikamentösem Wege und namentlich durch Spülungen mit einer Pravazspritze und einem eigenen, dünnen Rohr aus Neusilber hat Tretrop viele Fälle auch veralteter Stimmhöhleneiterung geheilt.

Sargnon: **Über die chirurgische Behandlung der Nasennebenhöhlen und namentlich der Stirnhöhlen.**

Zusammenstellung aller Fälle, in denen Sargnon die Nebenhöhlen von außen hat eröffnen müssen. In 7 Fällen handelte es sich um maligne Tumoren, von denen 5 nach der Methode von Moure operiert worden sind. Von diesen Fällen ist einer seit zwei Jahren geheilt.

Sieur und Rouvillois (Berichterstatter): **Die chirurgische Behandlung der Stirnhöhleneiterungen. Kritische Studie der Folgezustände.**

Seitdem die chirurgische Behandlung der Stirnhöhleneiterungen Eingang in die rhinologische Praxis gefunden hat, sind allmählich die Komplikationen der Behandlung so selten geworden, daß dieselben bald der Geschichte angehören werden und wenn sie eintreten, dem Operateur zur Last gelegt werden müssen. Nach diesem eingangs gemachten Bekenntnis geben die Berichterstatter ihre Studien über den Gegenstand in folgenden fünf Kapiteln wieder:

1. Historische Studie der Entwicklung der chirurgischen Technik der Stirnhöhleneiterungen samt ihren Komplikationen. 2. Wiedergabe der Beobachtungen, zumeist in der Literatur aufgefunden und kaum durch eine neue ergänzt, die der Studie zugrunde liegen. 3. Ätiologische Faktoren, welche zu den

Generated on 2019-10-24 12:28 GMT / http://hdl.handle.net/2027/uc1.b3252759
Public Domain in the United States, Google-digitized / http://www.hathitrust.org/access_use#pd-us-google
Digitized by Google
Original from UNIVERSITY OF CALIFORNIA

postoperativen Komplikationen prädisponieren. 4. Wege, auf denen diese Komplikationen fortschreiten. 5. Prophylaxie dieser Komplikationen.

Den historischen Teil gliedern die Berichterstatter wie jedes der folgenden Kapitel in das Studium der Eröffnung von außen und der Eröffnung auf endonasalem Wege. Es ist bedauerlich, daß bei der Besprechung der intranasalen Operationsmethoden neben Hajek, Good und Vacher, die selbstverständlich in erster Linie zu nennen waren, die Arbeiten Halles ohne Erwähnung geblieben sind. Interessant ist, daß Vacher eigentlich niemals seine klinischen Erfahrungen mit der intranasalen Behandlung der chronischen Stirnhöhleneiterung bekanntgegeben hat. Die Mehrzahl der Rhinologen scheint übrigens ablehnend sich zu verhalten gegen die konservative Behandlung der chronischen Stirnhöhleneiterung, wenigstens soweit die Spezialisten gemeint sind, die hierüber publizieren. Es scheint aber aus der weiteren Lektüre des Berichtes sich herauszustellen, daß die Berichterstatter der Meinung sind, daß die endonasale Behandlungsmethode alsbald wieder das Terrain zurückgewinnen wird, daß ihr eine mehr radikale Ära für kurze Zeit geraubt zu haben scheint.

Was nun die kritische Studie der veröffentlichten Fälle anlangt, so ist dieselbe schon in ähnlicher Weise von anderen Autoren gemacht worden. Die Berichterstatter beschäftigen sich mit den üblen Zufällen, die direkt auf die Operation zurückzuführen sind, und zitieren in erster Linie die Blutung, die wegen vorgerücktem Alter und Kachexie (Tuberkulose) zum Tode geführt hat. Man ist erstaunt, eigentlich so selten von Infektion des Auges nach Stirnhöhlenoperation zu hören, was offenbar darauf beruht, daß das Periost der Orbita ungemein resistent ist, namentlich Infektionen gegenüber. Was die Osteomyelitis als Komplikation anlangt, so geht aus den 18 bekannten Fällen hervor, daß die Multiplizität und die Chronizität der Nebenhöhlenläsionen eine der hauptsächlichsten Ursachen dieser überaus gefährlichen Komplikation ist. In all dieson Fällen konnte man eine chronische Wucherung von Polypen in den Nasenhöhlen konstatieren. Auch die Stirnhöhlenschleimhaut fand sich polypös degeneriert. Es ist höchstwahrscheinlich, daß in diesen Fällen auch der unter der entarteten Mucosa gelegene Knochen auch nicht mehr normal ist und es so dann nach der Operation zur Ostitis kommen kann. Ja, im Falle Claoués kam es zur Knochenentzündung, bevor noch die Stirnhöhle operiert worden ist.

Relativ am meisten ist bisher über die Meningitis als Folge von Stirnhöhlenoperation geschrieben worden. Die Berichterstatter stellen 30 Fälle zusammen, von denen 3 genesen sind. In ihren Ausführungen schließen sich hier die Berichterstatter eng an Luc an. Neu hinzugefügt ist ein den Berichterstattern eigener Fall von Meningitis in unmittelbarem Anschluß an die Eröffnung einer seit 3 Monaten erkrankten Stirnhöhle. Der Sinus war so klein, daß die Dura unabsichtlich eröffnet worden ist. Was die Hirnabscesse anlangt, so sind sie selten als Komplikation der Operation zu betrachten. Meist bestanden sie schon vor derselben. Von den bekannten 36 der zusammengestellten Fälle lassen die Berichterstatter bloß drei als Folgen der Operation gelten.

Bedauerlicherweise haben die Berichterstatter die Komplikationen der endonasalen Behandlung der Stirnhöhleneiterung etwas im Schatten gelassen. Ganz ungefährlich ist diese Behandlungsweise auch nicht und zitieren die Autoren je einen Fall von Hinsberg, Roth, Schilling, Heine, wo nach endonasaler Behandlung von Polypen und Ethmoiditis der Tod eingetreten ist.

Digitized by Google
Original from UNIVERSITY OF CALIFORNIA
Generated on 2019-10-24 12:28 GMT / http://hdl.handle.net/2027/uc1.b3252759
Public Domain in the United States, Google-digitized / http://www.hathitrust.org/access_use#pd-us-google

Aus den mitgeteilten Beobachtungen konnten die Berichterstatter manche Faktoren ableiten, die das Zustandekommen von postoperativen Komplikationen begünstigen. So glauben die Autoren, daß die Wintermonate prognostisch schlimmer sind für Nasenoperationen wie die Monate, wo Schnupfen, Influenza etc. weniger häufig sind. Desgleichen sind prognostisch übel anzusehen die Fälle von chronischer Parasinuisitis, die schon lange bestehen. Von Allgemeinerkrankungen soll man auf Lues mehr achten, als es bisher geschehen ist. Auch möchten die Berichterstatter die Aufmerksamkeit auf die Lungentuberkulose lenken, die ungemein häufig als Komplikation der Sinuisitiden anzutreffen ist und prognostisch Berücksichtigung verdient.

Selbstverständlich sind die lokalen Verhältnisse prognostisch am wichtigsten. Da ist, wie schon von verschiedenen Seiten hervorgehoben, die Größe des Sinus von Bedeutung. Ein kleiner Sinus setzt der Gefahr aus, daß man sofort in die Schädelhöhle eindringt, ein großer Sinus hat oft papierdünne Wände. Zudem sind die großen Sinus wegen ihrer Ausbuchtungen nicht leicht zu reinigen. Vielleicht aber sind die mittleren Knochen noch die gefährlichsten, denn diese haben wegen der starken Diploe das Monopol der venösen und osteomyelitischen Komplikationen. Es sei bemerkt, daß Hajek auf die Schwierigkeiten hingewiesen hat aus den lokalen Verhältnissen, die man übrigens erst genau während der Operation konstatieren kann, prognostische Schlüsse zu ziehen.

Am allerinteressantesten sind jedoch die ätiologischen Faktoren, die vom Operateur herrühren. Natürlich ist nötige spezialistische und chirurgische Ausbildung vorausgesetzt, wenn die Berichterstatter hierbei bloß die folgenden Punkte berücksichtigen: Verletzung der Nachbarorgane, Infektion, Unvollständigkeit der Operation. Unter den Nachbarorganen ist es hauptsächlich die Siebplatte, deren Verletzung von den bedauerlichsten Folgen begleitet ist. Auch die Erschütterung infolge der Meißelschläge, Sprung im Knochen durch zu robustes Ziehen und Drücken etc. ist von den Operateuren als Ursache von Komplikationen angegeben worden.

Das Kapitel, das über die Wege handelt, auf denen die Infektion zustande kommt, hat eigentlich nur theoretisches Interesse. Ob durch Kontinuität, ob auf dem Blut- oder Lymphwege die Infektion zustande gekommen ist, darüber läßt sich in Ermanglung unserer diesbezüglichen Kenntnisse vieles hypothetisch sagen. Die Berichterstatter halten die Infektion auf dem Lymphwege für unbewiesen, die durch Kontinuität als zusammenfallend mit der auf dem Blutwege erfolgten. Die Untersuchungen Killians über die Venenanastomosen werden ausführlich wiedergegeben.

Liest man den letzten Teil des Berichtes über die Prophylaxe der postoperativen Komplikationen, so gewinnt man den Eindruck, daß die Autoren diese Komplikatienen am besten dadurch vermeiden wollen, daß wir die Stirnhöhleneiterung so selten als möglich von außen eröffnen sollen und so viel als möglich die endonasalen Prozeduren empfehlen. So ausdrücklich ist es im Berichte nicht gesagt, sondern die Berichterstatter sagen vielmehr: „Trotzdem wir die Notwendigkeit zugeben, bei chronischen Fällen einen loyalen Versuch mit der endonasalen Methode zu machen, glauben wir dennoch, daß ein zu lange ausgedehnter Versuch den Kranken, die stets leichtsinnig sind, im großen und ganzen eher schaden als nützen kann.“ Zu diesem Ausspruche gelangen die Berichterstatter, nachdem sie kurz zuvor folgende, auf ihre diesbezügliche Frage erhaltene Antwort Kriegs abgedruckt haben: „Während einer 35jährigen

Digitized by Google
Original from UNIVERSITY OF CALIFORNIA
Generated on 2019-10-24 12:28 GMT / http://hdl.handle.net/2027/uc1.b3252759
Public Domain in the United States, Google-digitized / http://www.hathitrust.org/access_use#pd-us-google

rhinologischen Praxis habe ich bloß zweimal die Stirnhöhleneiterung radikal operiert. Diese heilt durch Spülungen stets. Ich bin mir bewußt, auf diese Weise meinen Pat. nie geschadet zu haben."

Übrigens raten die Berichterstatter ebenfalls, nicht gleich von außen zu eröffnen, sondern zunächst mit der bekannten endonasalen Behandlung zu beginnen. Durch die Entfernung von Polypen, Reinigung der Nase etc. verringert man die Gefahren einer Infektion während der Radikaloperation. Ist diese nötig, so ist es noch immer nicht ausgemacht, daß man zu den großen Eingriffen schreiten muß. In akuten Fällen muß im Gegenteil dieser äußere Eingriff auf ein Minimum beschränkt werden. Es ist vorteilhaft, in solchen Fällen das Beispiel von Logan Turner zu befolgen, der in einer ersten Operation sozusagen den dringendsten Anforderungen pariert (Eröffnung des Eiters) und der nach Abklingen der bedrohlichen Symptome, wenn nötig, die eigentliche Operation anschließt. Desgleichen ist weise Beschränkung angezeigt in Fällen von Pansinusitis, wo man soviel als möglich mit endonasalen Operationen auskommen muß. Desgleichen ist es wahrscheinlich, daß ein geringerer Radikalismus bei bestehender Osteomyelitis ebenfalls bessere Resultate ergeben wird, als wie man es bisher zu verzeichnen hat. Mag man aber auch zu den größten Eingriffen am Sinus durch die Verhältnisse gezwungen sein, die prophylaktischen Maßregeln verlangen es, daß man sich der gewaltsamen Prozeduren enthalten soll, bei der Auskratzung der Schleimhaut so zart als möglich vorgehen soll und sich so weit als möglich von der Lamina cribrosa halten soll. Ein Haupterfordernis ist eine gute Drainage der operierten Höhle und da muß man nicht absolut auf der Drainage durch die Nase bestehen, sondern, wenn nötig, auch die außer Drainage hinzugesellen.

Diskussion.

Luc: Die Chirurgie der Stirnhöhle kann heute als ungefährlich bezeichnet werden. Die Versuche der endonasalen, breiten Eröffnung der Stirnhöhle können als sehr interessant bezeichnet werden und sind die Versuche Vachers in dieser Hinsicht höchst lobenswert. Wenn auch eine Auskratzung der Schleimhaut in so radikaler Weise, wie es bisher geübt worden ist, nicht notwendig ist, so ist noch immer zu zweifeln, daß die endonasale Eröffnung eine genügende Drainage ermöglicht. Er muß, von der persönlichen Geschicklichkeit Vachers abgesehen, in dieser Beziehung alle Reserven machen. Die besten Resultate dürfte die Methode Vachers in den akuten Fällen geben.

Moure: Man hat allerdings mit den großchirurgischen Maßnahmen bei der Behandlung der Nebenhöhlenentzündungen viel Unglück zu verzeichnen gehabt und ist tatsächlich weniger unternehmend geworden. Moure muß sich den Berichterstattern vollinhaltlich anschließen und glaubt, daß es nicht eine Art der Behandlung der Nebennöhleneiterungen gibt, sondern eine ganze Reihe, von denen jede im speziellen Falle auszuwählen ist. Vachers Methode dürfte gefährlich werden in ungeübten Händen und sich nur in speziellen Fällen bewähren.

Jacques: Was die postoperative Meningitis anlangt, so kommt die Gefahr nicht von der Stirnhöhle, sondern vom Siebbein. Mag man welche immer Meinung über die Beziehungen der Nase und der Hirnhäute haben, die Erfahrung zeigt, daß die Infektion immer oder fast immer auf dem Wege der Siebplatte, das heißt auf dem Wege der innen vom Septum und außen von der Anheftungsstelle der oberen Muschel begrenzt ist, ausgeht. Bei der Ausräumung

Digitized by Google
Original from UNIVERSITY OF CALIFORNIA
Generated on 2019-10-24 12:28 GMT / http://hdl.handle.net/2027/uc1.b3252759
Public Domain in the United States, Google-digitized / http://www.hathitrust.org/access_use#pd-us-google

des Siebbeins vermeidet daher Jacques, die Grenze über die obere Muschel nach innen zu überschreiten. Erst bis die ganze Gegend gereinigt ist, nimmt Jacques mit einer sterilen Zange die innere Grenze der Siebbeingegend weg.

Mouret: Die Lymphgefäße, die die Hirnhaut und die Nasenschleimhaut verbinden, sind unbekannt. Es ist wahrscheinlich, daß die Knochenkanale des Siebbeins die Weiterleitung der Infektion besorgen können.

Bonain erwähnt den unglücklichen Fall Mermods, bei dem eine einfache Sondenuntersuchung den Exitus herbeiführte. Es stellte sich heraus, daß Pat. gar keine Frontalhöhle besaß. Wohin wäre Vacher mit seinen Instrumenten in diesem Falle gedrungen?

Sieur macht auf die anatomischen Schwierigkeiten aufmerksam, die sich der Anbohrung des Stirnhöhlenbodens entgegensetzen. Unter der mittleren Muschel kann man nicht eindringen, folglich müßte man vor derselben den Weg suchen. Hinten die Erweiterung des Ductus nasofrontalis anstreben, setzt die Hirnhäute der Gefahr aus, während vorne der Knochen so hart ist, daß man Meißel und Hammer braucht, um durchzudringen. In chronischen Fällen ist daher die Methode Vachers niemals angezeigt.

Vacher: Seine Methode kann natürlich nicht in allen Fällen Anwendung finden. Die Gefahr, in die Schädelhöhle einzudringen, ist illusorisch. Die hebelartige Bewegung seines Instrumentes entfernt dasselbe auf natürliche Weise von den Hirnhäuten.

Labarrière (Auriens): **5 tödliche Fälle von otogener Meningitis.**

Von diesen Fällen trat die Meningitis zweimal im Verlaufe einer akuten Otitis auf, die paracentesiert worden war. Von den zwei nächsten Fällen starb einer 10 Tage, der andere einen Monat nach einfacher Aufmeißelung des Warzenfortsatzes, während der fünfte Fall nach einer Totalaufmeißelung starb. Der Autor zweifelt, ob eine echte eitrige Meningitis heilbar ist.

Bourguet (Toulouse): **Über Entzündung und Eröffnung des Labyrinthes.**

Es werden vier Fälle von diagnostizierter und operierter Labyrinthitis beschrieben. In sämtlichen Fällen wurde nach Bourguets Methode operiert. Bourguet beschreibt und illustriert seine Methode. (Aufmeißelung des hinteren Bogenganges, hierauf des oberen und horizontalen Bogenganges, Eindringen in den Vorhof hinter dem Facialis. Operiert wird mit elektrischen Fraisen.)

Raoult (Nancy): **Revolverkugel im äußeren Gehörgang. Extraktion nach 25jährigem Aufenthalt daselbst.**

II. Mai.

Paul Laurens: **Anatomische und klinische Entwicklung eines Falles von Leukoplasie des Kehlkopfes.**

Während in klinischer Beziehung der Fall trotz 10jähriger Beobachtung sich kaum geändert hat, wurde das histologische Bild seit ungefähr 3 Jahren ein anderes. Die ersten histologischen Untersuchungen zeigten bis 1909 einfaches Entzündungsgewebe. In den letzten Jahren diagnostizieren die verschiedenen Histologen, die die Präparate verfertigen, deutliche Zeichen eines Neoplasmas.

Castex: **Hochgespannte Ströme in der oto-rhino-laryngologischen Praxis.**

Digitized by Google
Original from UNIVERSITY OF CALIFORNIA
Generated on 2019-10-24 12:28 GMT / http://hdl.handle.net/2027/uc1.b3252759
Public Domain in the United States, Google-digitized / http://www.hathitrust.org/access_use#pd-us-google

Im allgemeinen hat sich die Arsonvalisation in den Händen von Castex wenig bewährt, am besten noch in den Fällen von idiopathischer Rhinorrhöe. Vier Fälle, die jeder anderen Behandlung trotzten, sind rasch geheilt. Ein Fall hat ein unsicheres Resultat ergeben. Bei 10 Fällen von Ozaena erzielte Castex siebenmal Heilung und dreimal ein negatives Resultat. Ist die Ozaena sehr vorgeschritten, so ist der Versuch mit den hochgespannten Strömen aussichtslos. Wenn eine Besserung zu erzielen ist, so zeigt sich das gleich in den ersten Sitzungen. Gegen Ohrensausen und insbesondere gegen die Sklerose erwiesen sich die hochgespannten Ströme als wirkungslos.

Chavanne: **Retroauriculärer Absceß im Anschluß an einen Furunkel des Gehörganges bei einem Kinde, das ein Jahr vorher aufgemeißelt worden war.**

12. Mai.

Molinié (Marseille): **Zwei Fälle von Laryngofissur wegen Kehlkopfkrebs mit nachfolgender Radiumbestrahlung.**

Operiert wurde unter Lokalanästhesie. Vor der Laryngofissur ist tracheotomiert worden. Die 2 Pat. verspürten keinen Schmerz (Novocain, Adrenalin). Die Bestrahlung mit Radium dauerte in dem einen Falle 3 Tage und in dem anderen 2 Tage. Beide Fälle sind nach mehrmonatlicher Beobachtung rezidivfrei.

Bourgeois: **Die syphilitische Mittelohrentzündung.**

Im Gegensatz zu den Erkrankungen des inneren und äußeren Ohres sind die syphilitischen Erkrankungen des Mittelohres noch sehr wenig bekannt. Findet man, wie in der hereditären Syphilis, Otorrhöe, so ist zumeist auch eine Erkrankung des Rachens vorhanden, die die rein srphilitische Natur der Mittelohreiterung in Frage stellt. Bourgeois konnte in einem Falle von erworbener Syphilis an der syphilitischen Natur einer echten Otitis media suppurativa nicht zweifeln, weil der Fall, der durch 3 Monate der usuellen Behandlung widerstanden hatte, unter Jodkaligebrauch in 10 Tagen zur Ausheilung kam.

Rhino-Laryngologische Sektion der Kgl. ungarischen Gesellschaft der Ärzte.

1. Sitzung Januar 1910.

D. v. Navratil: **Vor $2^1/_2$ Jahren endonasal operiertes Septumcarcinom.**

Der Fall wurde endonasal radikal operiert und ist bisher rezidivfrei.

D. v. Navratil: **Schleimhautprolaps zwischen dem linken falschen und wahren Stimmbande.**

Abtragung mit der Schlinge, nachher noch größerer Prolaps, der Stridor erzeugte, aber wieder mit der Schlinge entfernt werden konnte.

D. v. Navratil: **Papillome der Nasenschleimhaut.**

L. v. Lénárt: **Zitterbewegungen des Kehlkopfes und der Zunge.**

50jähriger Mann zeigt rechts Abducens paretisch, fibrilläre Zuckungen in den Fingern, Kniereflexe gesteigert. Pat. ist opsonisch, fibrilläre Zuckungen

Digitized by Google
Original from UNIVERSITY OF CALIFORNIA
Generated on 2019-10-24 12:28 GMT / http://hdl.handle.net/2027/uc1.b3252759
Public Domain in the United States, Google-digitized / http://www.hathitrust.org/access_use#pd-us-google

der Zunge, Epiglottis, aryepiglottischen Falte, an den wahren und falschen Stimmbändern. Diagnose: Lues cerebralis, eventuell beginnende Tabes.

Diskussion: Donogány, Baumgarten, Mohr.

II. Sitzung Februar 1910.

E. Pollatschek: **Fall von primärem Pemphigus des Kehlkopfes.**

D. v. Navratil: **Über extra- und intranasale Paraffintechnik.**

Kaltparaffininjektionen haben nach Navratil gute Erfolge bei äußerer Anwendung und bei Ozaena.

Diskussion.

III. Sitzung Mai 1910.

Karl Morelli: **Fall von Rhinosklerom und Rhinolaryngosklerom.**

Im Verlaufe von 9 Jahren wurden im St. Rochusspitale 37 Skleromfälle beobachtet. Vorstellung der beiden Fälle.

Karl Movelli: **Zwei Fälle von Choanalfibrom.**

F. Simko: **Carcinom der unteren Nasenmuschel.**

Septum war frei, Geschwulst ging von der Nasenmuschel aus, der Fall rezidivierte nach der ersten Operation und ist jetzt inoperabel.

A. v. Irsai: **Bösartige Geschwulst luetische Ulceration nachahmend.**

Größere Ulceration mit Fistelbildung am hartem Gaumen, histologische Untersuchung ergab Carcinom. Antiluetische Kur erzielte Heilung.

A. v. Irsai: **Fall eines rezidivierenden Nasenrachenpolypen.**

15jähriges Mädchen, ganzen Nasenrachenraum ausfüllender Polyp, wurde vor 3 Jahren entfernt, jetzt wieder sehr groß.

A. v. Irsai: **Fall einer großen Kehlkopfgeschwulst. Fibrom, das den Kehlkopf ausfüllt.**

Derselbe: **Fall eines haselnußgroßen Kehlkopfpolypen.**

D. v. Navratil: **Schwere nekrotisierende Stomatitis,** verursacht durch Bacillus fusiformis und Mundspirillen.

K. Láng: **Fall von Perichondritis septi.**

IV. Sitzung November 1910.

K. Morelli: **Operation eines Nasenrachenfibromes.**

Mit einer Bohrmaschine wird, nach Schlitzung des weichen Gaumens, ein größeres Loch im harten Gaumen gemacht, wodurch der Tumor gut zugänglich wird. Derselbe wird mit Schlinge entfernt, die Reste mit Elektrolyse verödet. Nachträglich wird der weiche Gaumen vernäht und ein Plattenobturator für den Gaumen verfertigt.

Diskussion: Lénárt, Pollatschek, Panner, Steiner.

K. Morelli: **Fälle von Sklerom.**

4 Fälle wurden vorgestellt, bei einem ist das Sklerom noch fraglich, ein Fall beschränkt sich nur auf die Nase, ein anderer auf die Luftröhre.

M. Steiner: **Zwei radikal operierte Fälle von Highmorsempyem.**

L. Laub: **Geheilter Fall eines rhinogenen, retrobulbären Abscesses.**

Linke Gesichtshälfte ödematös, Exophthalmus, in der Nase fast die ganze Höhle ausfüllende Knochenblase, nach deren Eröffnung starker Eiterausfluß,

Digitized by Google
Original from UNIVERSITY OF CALIFORNIA
Generated on 2019-10-24 12:28 GMT / http://hdl.handle.net/2027/uc1.b3252759
Public Domain in the United States, Google-digitized / http://www.hathitrust.org/access_use#pd-us-google

Eröffnung der Siebbeinzellen und Highmorshöhle, in denen auch Eiter war. Ödem und Exophthalmus geschwunden, die Eiterung wurde geheilt.

L. Laub: **Entfernung eines Fremdkörpers aus dem Larynx eines 6monatlichen Kindes.**

Der Metallhaken war in der Glottis eingeheilt. Entfernung mit der Pinzette, der Haken war 18 *mm* lang, 5 *mm* breit.

D. v. Navratil: **Probepunktionstroikart zur Ausspülung der Highmorshöhle.**

Das Instrument ist eine doppelte Kanüle, so daß bei der Durchspülung die eine Seite den Abfluß bildet. Baumgarten.

Bücherbesprechungen.

Therapeutisches Taschenbuch der Nasen-, Rachen- und Kehlkopfkrankheiten. Von Prof. Dr. A. Rosenberg.

Das 100 Seiten umfassende, im Oktavformat gehaltene, sehr handliche Büchlein ist wohl auch für den praktischen Arzt und für den Studierenden, mehr aber für jene geschrieben, die sich in unserer Spezialdisziplin ausbilden und sich zu Anfang rasch ein gewisses Maß von Kenntnissen aneignen wollen. In Kürze werden die Anatomie der Nase, des Rachens, des Kehlkopfs und der Luftröhre, dann die Untersuchungsmethoden, darunter auch die neueren, wie die Hypopharyngoskopie und Bronchoskopie, schließlich die allgemeine Therapie besprochen. Es folgt die Aufzählung der verschiedenen Krankheiten mit jeweiliger Anführung der charakteristischen subjektiven und objektiven Symptome und der speziellen Therapie. Das Büchlein ist trotz seiner Kürze sehr inhaltsreich und übersichtlich und kann den Kollegen zwecks rascher Informierung aufs wärmste empfohlen werden. Dr. Kofler.

Über Tonsillotomie, ihre Indikationen, Methoden, Gefahren. Von Artur Meyer. (Samml. klin. Vorträge, begründet von R. v. Volkmann, Nr. 570/571; Chirurgie, Nr. 161, 162, Leipzig 1910.)

Die Schutzfunktionen, welche den Tonsillen als oberflächlich gelegenen Lymphdrüsen zukommt, können dieselben nur solange verrichten, als sie gesund sind, im anderen Falle stehe ihrer Abtragung nichts entgegen. Man müsse im Einzelfalle sorgfältig abwägen, was wichtiger sei, die Infektionsgefahr, die von der Tonsille droht, oder der Rest von Funktion, den sie noch zu leisten vermag. Die Abtragung einfach vergrößerter, nicht entzündlicher Mandeln ist daher mit Recht stark eingeschränkt worden. Nur exzessive Größe, entzündliche Zustände, ohne Rücksicht auf die Größe der Mandeln und reflektorische Störungen können nach der Ansicht des Verfassers die Abtragung der Tonsillen indizieren. Die Tonsillektomie will der Verfasser wegen der mit ihr verbundenen Gefahr schwerer Blutungen nur auf seltene Ausnahmsfälle beschränkt sehen. Nach eingehender Besprechung der Methoden der Tonsillotomie und der Tonsillektomie empfiehlt der Verfasser für die einfach hypertrophischen Tonsillen das Tonsillotom, für narbig veränderte Mandeln Zange und Messer, eventuell die Schlinge, für in das Gaumensegel hinein entwickelte Tonsillen die Zerstückelung mit der Renaultschen Löffelzange. Bezüglich der Gefahren der postoperativen Blutungen betont der Verfasser, daß Kinder derselben weniger ausgesetzt sind als Erwachsene. Er selbst sah nur zweimal beunruhigende Blu-

Digitized by Google
Original from UNIVERSITY OF CALIFORNIA
Generated on 2019-10-24 12:28 GMT / http://hdl.handle.net/2027/uc1.b3252759
Public Domain in the United States, Google-digitized / http://www.hathitrust.org/access_use#pd-us-google

tungen nach der Operation, und zwar bei einem 29jährigen Mann und bei einem 10jährigen Knaben. Bisher sind 12 Todesfälle durch Blutungen nach Tonsillotomie in der Literatur mitgeteilt. Die Ursachen der Blutungen sowie die früher und die gegenwärtig gebräuchlichen Methoden der Stillung derselben finden hier eine eingehende Schilderung. Der Arbeit ist ein ausführliches Verzeichnis der einschlägigen Literatur beigegeben. Sueß.

Die Mundkrankheiten. (Stomatologie.) Von F. Schilling. (Würzburger Abhandlungen aus dem Gesamtgebiete der praktischen Medizin, 1910, Bd. XI, H. 2.)

Die von einem Spezialarzt für Verdauungs- und Stoffwechselkrankheiten geschriebene Abhandlung bringt in kurzer und übersichtlicher Form eine anschauliche Beschreibung der Symptome und der diätetischen und medikamentösen Therapie der häufigsten Mundkrankheiten. Sueß.

Referate.

I. Allgemeines.

Beitrag zur Organtherapie der postoperativen akuten Tetanie. Von Schneider. (Deutsche Zeitschr. f. Chir., 1910, Bd. 104, pag. 403.)

Verf. berichtet aus dem St. Georgs-Krankenhause in Hamburg über einen Fall von schwerer Tetanie nach totaler Exstirpation der Schilddrüse wegen Sarkom mit hochgradiger Dyspnoe. Die Verabreichung frischer Pferde-Nebenschilddrüse (getrocknet und mit Saccharum lactis dispensiert) brachte die schweren, tetanischen Erscheinungen zum Verschwinden. Später Recurrenslähmung, lokales und Drüsenrezidiv, aber keine Krämpfe mehr. Verf. empfiehlt für ähnliche Fälle von maligner Geschwulst der Schilddrüse radikale Entfernung derselben bei gleichzeitiger Zufuhr von genügend Nebenschilddrüsensubstanz außer der Schilddrüsensubstanz, um das Auftreten von Tetanie zu verhüten beziehungsweise ausgebrochene Tetanie günstig zu beeinflussen.

H. H. Schmid.

Technik und Indikationen der Endothyreopexie. Von Tavel. (Deutsche Zeitschr. f. Chir., 1910, Bd. 106, pag. 391.)

Tavel hält die Endothyreopexie für indiziert bei vollständiger Degeneration der Drüse beiderseits, um nach Entfernung eines Lappens und Resektion oder Enukleation eines Teiles des zweiten Lappens einer Kompression der Trachea vorzubeugen, wenn in dem Rest Rezidiven auftreten; bei Rezidivstrumen in der zurückgelassenen Seite nach einseitiger Exstirpation, mit Recurrenslähmung; bei Rezidivstrumen ohne letztere, wenn die zurückgelassene Seite stark degeneriert ist; bei beiderseitiger Kompression der Trachea, um nach Exstirpation der einen Seite den Eingriff abzukürzen. Technik: Ligatur beider Arterien, Luxation des Lappens, Enukleation oder Resektion eines Teiles desselben, Pexie durch Verlagerung des Knotens in eine Tasche zwischen Sternocleidomastoideus und Haut und Naht an der Fascie und am sehnigen Teile des Muskels H. H. Schmid.

Digitized by Google
Original from UNIVERSITY OF CALIFORNIA
Generated on 2019-10-24 12:28 GMT / http://hdl.handle.net/2027/uc1.b3252759
Public Domain in the United States, Google-digitized / http://www.hathitrust.org/access_use#pd-us-google

Untersuchungen über die Infektionsgefahr durch die Hand der Tuberkulösen. (Aus der Vereinsheilstätte Belzég.) Von Direktor Dr. Freymuth. (Zeitschr. f. Tuberkulose, XVII, 3.)

Petruschky hat (Nr. 8 der „Tuberculosis", 1900) die Hand des Lungentuberkulösen und die durch dieselbe infizierte Türklinke als wichtige Infektionsquelle bezeichnet. Freymuth konnte auf Grund eingehender Versuche und Untersuchungen diese Angabe nicht bestätigen. Keller.

Die anatomische Bedeutung der Lungenröntgenogramme und ihre Beziehungen zur Röntgendiagnostik der Lungentuberkulose. (Aus dem Röntgeninstitut des städtischen Krankenhauses in Berlin, Moabit.) Von Dr. Max Cohn. (Zeitschr. f. Tuberkulose, XVII, 3.)

Nach eingehender Besprechung der Röntgenuntersuchung der Lungen kommt Verfasser zu dem Schlusse, daß es bis jetzt nur zum allerkleinsten Teile möglich sei, aus den Röntgenbildern der Lunge bestimmte anatomische Veränderungen krankhafter Natur, speziell der Tuberkulose, herauszulesen, daß aber die Röntgenuntersuchung eine sehr wertvolle Kontrolle und Ergänzung der vorher angestellten klinischen Untersuchung abgeben könne, insoferne die vielfältigen Veränderungen nicht nur in der Lunge, sondern auch seitens der Pleura, der Brustwand, der Zwerchfellverschiebung und Herzverlegung sich durch das Röntgenbild oft viel charakteristischer manifestieren, als dies durch die klinische Untersuchung möglich ist. Keller.

Über die Diagnose der syphilitischen Erkrankungen der oberen Luftwege. Von Dr. J. Zange. (Med. Klinik, 1910, Nr. 29.)

Die Hilfsmittel zur Diagnosenstellung sind: 1. Inspektion. 2. Probeexcision. 3. Bakteriologische Untersuchung. 4. Seroreaktion nach Wassermann. 5. Der Erfolg der probatorischen Hg- respektive JK-Kur. Das wichtigste Hilfsmittel ist die Seroreaktion, leider läßt sie mitunter im Stich. An der Hand von 13 Krankengeschichten zeigt uns der Verfasser, wie verwickelt oft die Umstände sein und eine Diagnose erschweren können. Wegen der kritischen Beurteilung der einzelnen diagnostischen Hilfsmittel ist die Arbeit lesenswert.

Neumann.

Kasuistische Beiträge zur Salvarsanbehandlung. Von Sack (Heidelberg). (Münchener med. Wochenschr., 58. Jahrg., Nr. 9.)

Verfasser, welcher die venöse Infusion als die beste Einverleibung des Salvarsans erkannte, berichtet über folgende eklatante Heilerfolge bei Lues, welche er nicht zuletzt der Methode der Applikation des Ehrlichschen Mittels zuschreibt:

Im ersten Falle handelte es sich um eine maligne, rasch progrediente, tertiäre Lues der Nase bei einem 16jährigen Mädchen, die jeder anderen antiluetischen Behandlung Trotz bot. „Das Ganze sah aus, als ob durch eine gewaltige Explosion die Nase zerplatzt, die knöchernen Teile herausgeschleudert und

Digitized by Google
Original from UNIVERSITY OF CALIFORNIA
Generated on 2019-10-24 12:28 GMT / http://hdl.handle.net/2027/uc1.b3252759
Public Domain in the United States, Google-digitized / http://www.hathitrust.org/access_use#pd-us-google

nur noch randständige, kümmerliche Hautlappen zurückgeblieben wären.“ Acht Tage nach der ersten intravenösen Infusion von 0·55 *g* Salvarsan hörte der nekrotische Zerfall gänzlich auf und die Natur vollzog unter der eminent excitierenden Regenerationstätigkeit des Arsenobenzols innerhalb einiger Wochen eine Plastik der Nase, wie sie einem Chirurgen kaum besser gelungen wäre. Diese Worte des Verfassers schildern wohl am besten die therapeutischen Erfolge des Salvarsans, von dem Pat. im ganzen innerhalb eines Monates 1·7 *g* erhielt, und den zahlreiche Figuren außerdem veranschaulichen. Körpergewichtszunahme 25 &.

Der zweite Fall betraf einen Pat. mit spezifischer Pharyngitis und Herden an den Choanen. Es wurden im Abstand von 4 Tagen 2 Infusionen gemacht von 0·4 und 0·3 Salvarsan. Schon 2 Stunden nach der ersten konnte der Kranke wieder schlucken und nach einigen Tagen hatte er die näselnde Sprache verloren. Auch eine seit Jahren bestehende Nephritis verschwand am Tage der Infusion.

Zum Schluß führt Sack noch einen Fall von extragenitalem Schanker der rechten Tonsille an, der ebenfalls auf eine energische Kur mit Salvarsaninfusionen prompt zurückging. Reinhard.

Traitement chirurgical du Goître exophtalmique, trois cas démonstratifs. Von Dr. L. van den Wildenberg. (Annales de la Soc. de Méd. d'Anvers, 1910.)

Bei Fall 1 handelte es sich um einen Kropf, der basedowähnliche Erscheinungen verursachte (Tachicardie, Herzpalpationen und Nervenerscheinungen); in Lokalanästhesie (Cocain-Adrenalin) wurde die komprimierende Struma entfernt. Pat. ist dauernd geheilt.

Fall 2. 11jähriges Kind mit typischen Symptomen der Basedowstruma (Strumectomia partialis), die untere Hälfte des linken Lappens bleibt erhalten. Bald nach der Operation, die in Narkose ausgeführt wurde, gingen sämtliche Symptome zurück. (Demonstration der Pat. und des Tumors.)

Fall 3. 21jähriger Mann mit retrosternaler Basedowstruma und beängstigenden Symptomen. Strumektomie mit Cocain-Adrenalin unter Belassung des unteren Teiles des linken Lappens; glatter Wundverlauf. Sofortiges Sistieren der Atemnot und Tachycardie. 8 Tage nach der Operation vollständige Heilung. (Demonstration des Pat. und der Struma.) Neumann.

Beitrag zur Lehre vom Morbus Basedowi. Von R. Hoffmann. (Zeitschr. f. klin. Med., Bd. 69, H. 3 u. 4.)

Nach einer kurzen Übersicht über den Stand der Kenntnisse bezüglich der Wechselwirkung der Organe mit innerer Sekretion, besonders ihrer substituierenden oder antagonistischen Wirkungen hinsichtlich der Funktionen der Schilddrüse urteilt der Verfasser, daß das Bild des Morbus Basedowi in den Fällen entsteht, in welchen die Mehrleistung der vergrößerten Schilddrüse von Seite anderer Organe nicht komprimiert wird. Aus der antagonistischen

Digitized by Google
Original from UNIVERSITY OF CALIFORNIA
Generated on 2019-10-24 12:29 GMT / http://hdl.handle.net/2027/uc1.b3252759
Public Domain in the United States, Google-digitized / http://www.hathitrust.org/access_use#pd-us-google

Wirkung der Nebennieren- und der Schilddrüsenextrakte glaubt er annehmen zu dürfen, daß der Morbus Basedowi auf einem Hyperthyreoidismus plus relativer Insuffizienz der Nebenniere beruhe. Exophthalmus, Pulsbeschleunigung und Phosphaturie wären Symptome der reinen, inkompensierten Thyreoideawirkung, während die Muskelschwäche, Tremor und Pigmentationen durch Insufficienz der Nebennieren verursacht seien. Beim Myxödem, das in allen Symptomen das Gegenstück zum Morbus Basedowi bildet, sei neben Hyperthyreoidismus oder Athyreoidie eine relative Hyperfunktion des Nebennierensystems vorhanden.

Als Beweis seiner Theorie des Myxödems als Adrenalinintoxikation betrachtet der Verfasser den ihm am enucleierten Froschauge gelungenen Nachweis von Adrenalin im Serum entkropfter Tiere. Sueß.

II. Nase und Nebenhöhlen.

Hypophysis cerebri und ihre Pathologie. Von P. Tetens Hald. (Ügeskrift for Leger, 1910, Nr. 30.)

Hald gibt eine Übersicht über die neuen Ansichten über die Anatomie und Physiologie der Hypophysis sowie über die klinische Pathologie des Hypophysenleidens und deren Behandlung. L. Mahler.

Beitrag zur operativen Behandlung der Hypophysenleiden. Von Prof. E. Schmiegelow. (Hospitalstidende, 1910, Nr. 42 u. 43.)

Schmiegelow hebt hervor, daß die Versuche der neueren Zeit, den Hypophysenleiden operativ beizukommen, ein neues und interessantes Licht über den dunklen Abschnitt der Pathologie geworfen habe, insofern es durch die Operation gelungen sei, die Sella turcica zu öffnen und die Hypophysengeschwülste teilweise zu entfernen und dadurch die schweren, krankhaften Symptome, zu denen sie Anlaß geben, zu heilen oder doch günstig zu beeinflussen.

Schmiegelow verweilt besonders bei den von Schloffer und Hirsch angegebenen Operationsmethoden und teilt einen von ihm selbst operierten Fall mit, der eine Frau betraf, die an Akromegalie litt und die Zeichen eines großen Hypophysentumors darbot, welcher heftige Kopfschmerzen verursachte, das rechte Auge geblendet hatte und wo Gefahr vorhanden war, daß sie das linke Auge auch verlieren würde. Die Pat. wurde nach der transnasalen Methode operiert, wobei Schmiegelow sich hauptsächlich nach der Schlofferschen Anweisung richtete. Sehr großen Vorteil hatte Schmiegelow von der Anwendung der Kuhnschen peroralen Intubation. Das operative Ergebnis war außerordentlich günstig. Die Kopfschmerzen verschwanden und die Sehkraft des zuletzt angegriffenen Auges wurde normal. Bei der mikroskopischen Untersuchung des Entfernten bekommt man den Eindruck, als ob das Gewebe von dem vorderen Lappen der Hypophyse stamme, und es ist möglich, daß es hyperplastisches Hypophysengewebe ist.

Digitized by Google
Original from UNIVERSITY OF CALIFORNIA
Generated on 2019-10-24 12:29 GMT / http://hdl.handle.net/2027/uc1.b3252759
Public Domain in the United States, Google-digitized / http://www.hathitrust.org/access_use#pd-us-google

Indessen trat 3 Wochen nach der Operation, während die Pat. sich scheinbar wohl befand, ein akutes Gehirnödem auf, das die Pat. im Laufe weniger Stunden tötete.

Bei der Sektion lag die Geschwulst hinter dem Chiasma. Der rechte Nervus opticus war vollständig flach gedrückt, atrophisch, während der linke N. opticus ein gesundes Aussehen hatte. Der Hypophysentumor war bräunlich und maß 4 *cm* von oben nach unten und war 3 *cm* dick. Konsistenz elastisch und cystisch. Der größte Teil lag unten in der kolossal vergrößerten Sella turcica (was man bei der Röntgenuntersuchung sehen konnte). Ein Teil ragte über diese hervor. Die Sella turcica war sowohl in der Tiefe und Breite wie in der Länge vergrößert. Die hintere Wand war papierdünn, an einzelnen Stellen atrophisch und nach dem Clivus Blumenbachii durchbrochen. Auf der Vorderfläche sah man den zirka 1 *cm* großen operativen Defekt, der nach der Nasenhöhle führte.

Die Gehirnhäute waren sehr ödematös, kein Zeichen von Meningitis. Es handelte sich um ein Adenoma hypophyseos. L. Mahler.

Behandlung des Lupus cavi nasi. Von Ove Strandberg. (Dansk Klinik, 1910, Nr. 48.)

Betrifft die Behandlung des Lupus cavi nasi im Finsenschen Lichtinstitut zu Kopenhagen nach der von Pfannenstiel angegebenen Methode, deren Hauptprinzip ist, die Mikroben zu vernichten und die Ulcerationen zu heilen, wenn es möglich ist, einen bakteriziden Stoff im angegriffenen Gewebe herzustellen. Dies sucht man dadurch zu erreichen, daß man Jodnatrium per os eingibt und gleichzeitig Ozon oder H_2O_2 über die Schleimhäute leitet. Im Institut wurden 13 Pat. behandelt. Diese bekamen täglich 3 *g* Jodnatrium, und es wurden Tampons mit säurehaltigem Oxydol Petri in der Nase angebracht.

9 von diesen 13 Fällen konnten als vollständig geheilt entlassen werden, und nur bei 1 Pat. war die Behandlung völlig resultatlos.

Verfasser zieht hieraus den Schluß, daß die Behandlung nach den jetzigen Erfahrungen zu urteilen viel schneller und sicherer wirkt als die bislang angewendete. L. Mahler.

Einige Worte über die chronischen Antrumempyeme und ihre ambulatorische Behandlung. Von Dr. Reidar Gording (Christiania). (Magazin for Laegevidenskaben, 1910, Nr. 1 u. 2.)

An der Hand von 30 Sektionen hat Gording die Einmündung der Nebenhöhlen in die Nase zum Gegenstand eines eingehenden Studiums gemacht. Er entscheidet sich für die intranasale Behandlung und macht im Meatus inferior eine breite Öffnung zwischen Antrum Highmori und den Nasenhöhlen. Er hat in 23 Fällen 21 Heilungen erzielt. L. Mahler.

Generated on 2019-10-24 12:29 GMT / http://hdl.handle.net/2027/uc1.b3252759
Public Domain in the United States, Google-digitized / http://www.hathitrust.org/access_use#pd-us-google
Digitized by Google
Original from UNIVERSITY OF CALIFORNIA

Mucocele der Stirnhöhle und der Siebbeinzellen. Von Prof. E. Schmiegelow. (Ügeskrift for Laeger, 1910, Nr. 41.)

Schmiegelow teilt 2 Fälle mit.

Der erste war traumatischen Ursprungs, wahrscheinlich nach einer Blutung in der Stirnhöhle und den vorderen Siebbeinzellen entstanden. Ihre Verbindung mit der Nasenhöhle war verstopft und das Blutgerinnsel hat irritierend auf die Bekleidung der Schleimhaut gewirkt. Die Stirnhöhlencyste war fast vollständig von der Haut bedeckt; der Knochen war verschwunden und sie hatte hinten die Dura entblößt, womit sie verwachsen war.

Der zweite Fall betrifft eine im vorderen Teil des Os ethmoideum spontan entstandene Mucocele. Der Inhalt der Cysten war steril. L. Mahler.

Über adenoide Wucherungen und Tuberkulose. Von Dr. Ernst Wikner. (Hygiea, 1910, Nr. 4.)

Bei 27 Kindern wurden die adenoiden Vegetationen auf Tuberkulose untersucht. Auf Grund dieser Untersuchungen kommt er zu dem Schlusse, daß die Tuberkulose bei den adenoiden Wucherungen als eine Komplikation, nicht als Ursache aufzufassen sei. Ungelöst sei die Frage, ob die adenoiden Vegetationen eine Eingangsstelle für tuberkulöse Infektion im allgemeinen und für Tuberkulose der Lunge im besonderen sein können. L. Mahler.

Epitelioma del párpado inferior y ala de la nariz, tratado y curado por el radio. (Radiumbestrahlung und Heilung eines Epithelioms des unteren Lides und des Nasenflügels.) Von Dr. José Garcia del Mazo. (Revista ibero-americana de Ciencias médicas, Januar 1911.)

Nach einer achtmonatlichen Radiumbehandlung wurde der ausgedehnte Tumor mit Hinterlassung nur schwacher und unbedeutender Narben vollständig geheilt. Die Pat. war eine 35jährige Frau. Menier.

Verfahren der Knochenautoplastik zur Ausfüllung von Substanzverlusten der Schädelknochen. Von Leotta (Rom). (Deutsche Zeitschr. f. Chir., 1910, Bd. 103, pag. 147.)

Bildung eines oder zweier Haut-Periost-Knochenlappen mit am Periost anhaftenden zahlreichen Knochensplittern. Die Methode wurde experimentell an 24 Hunden geprüft und soll zur Deckung größerer Defekte gut geeignet sein. H. H. Schmid.

Beitrag zur Statistik der Carcinome des Gesichtes und der behaarten Kopfhaut. Von Marassovich. (Deutsche Zeitschr. f. Chir., 1910, Bd. 104, pag. 183.)

Bericht über 182 Fälle, welche in den letzten 8 Jahren an der Klinik Hochenegg in Wien zur Beobachtung kamen, darunter 58 der Haut, der Nase, 20 des inneren, 9 des äußeren Lidwinkels, 14 der Stirne, 4 des Ohres. Günstige Resultate bei den Basalzellencarcinomen. Behandlung teils operativ, teils durch Röntgenbestrahlung und Fulguration. H. H. Schmid.

Digitized by Google
Original from UNIVERSITY OF CALIFORNIA
Generated on 2019-10-24 12:29 GMT / http://hdl.handle.net/2027/uc1.b3252759
Public Domain in the United States, Google-digitized / http://www.hathitrust.org/access_use#pd-us-google

De la restauration des affaissements du nez chez les enfants par la paraffinoplastic. Par Bourak (de Kharkov). (Annales des maladies de l'oreille, Avril 1910.)

Während Hochsinger die eingesunkene Nase bei 256 hereditär luetischen Kindern 52mal fand, sagt Fournier, diese Erscheinung sei sehr selten. Trousseau und Lassèque haben schon im Jahre 1847 auf die Sattelnase Neugeborener hingewiesen. Als Grund geben Hochsinger und Öttinger tiefgreifende Veränderungen der Schleimhaut an. Die mannigfachen pathologischen Zustände, die man nach der Geburt auffindet, bleiben keineswegs immer stabil. Oft gleicht sich der Nasenrücken aus, wenn es sich um periostale Hyperostosen handelt. Es gibt ferner eine nicht luetische Mikrorhinie, bei der es aber keine Retraktionen oder Narben der Haut gibt. Ebenso findet man einen Stillstand in der Entwicklung des Knorpels beim Myxödem und der mongoloiden Idiotie und es können auch bei diesen Zuständen Eingriffe notwendig sein, wenn sich der Nasenrücken nicht spontan aufrichtet.

Bei Kindern höheren Alters finden wir als Grund von eingesunkenen Nasen Nekrosen des Septums nach Infektionskrankheiten, Traumen und Abscesse der Scheidewand.

Der Autor verwendet für die Plastik eine Mischung von hartem und weichem Paraffin zwischen 43 und 44°. Er hat einen Sterilisator, eine gute Spritze und einen Kompresseur für den Verband erfunden.

Die Paraffinplastik ist dauerhaft; es bildet sich neues Gewebe, in dem sich das Paraffin verliert. Es folgt die histologische Beschreibung eines Stückes einer solchen Prothese, das entfernt werden mußte, weil es sich gegen das Oberlid ausdehnte.

Die Erfahrung des Verfassers erstreckt sich auf sechs Mädchen und drei Knaben, unter denen nur ein Mißerfolg auftrat. Es folgen Krankengeschichten. Fröschels.

Die Erkrankung des Sinus maxillaris, mit besonderer Berücksichtigung auf Empyeme, deren Diagnose, Pathologie und Behandlung. (Inflammation of the Sinus maxillaris with special references to Empyema. The surgical pathology, diagnosis and treatment.) By Joseph P. Tunis. A. B. M. D., Philad. (Laryngoscope, Vol. XX, Nr. 10.)

In einer Arbeit, die durch die Gefälligkeit von Hofrat Prof. Weichselbaum, Prof. Ghon und Prof. Stoerk ermöglicht wurde, gibt Tunis im Laryngoscope an, daß in 37 Fällen von 100 untersuchten Leichen eine Erkrankung des Sinus maxillaris sich konstatieren ließ.

Von den 37 Fällen waren 11 Ödeme, 12 Empyeme, 1 alveoläre Cyste und 13 Retentionscysten.

Mit ein oder zwei Ausnahmen waren keine in vivo diagnostiziert worden. Von den 100 Untersuchten sind 21 an Tuberkulose gestorben, doch ist nur ein Fall von Tuberkulose des Sinus gefunden worden. Gundelach.

Digitized by Google
Original from UNIVERSITY OF CALIFORNIA
Generated on 2019-10-24 12:29 GMT / http://hdl.handle.net/2027/uc1.b3252759
Public Domain in the United States, Google-digitized / http://www.hathitrust.org/access_use#pd-us-google

Syphilitische Nekrose des Stirnbeins. Von Frühwald (Leipzig). (Münchener med. Wochenschr., 58. Jahrg., Nr. 9.)

Der Pat., den Verfasser demonstriert, wies trotz wiederholter antisyphilitischer Medikation einen zitronengroßen Defekt an der Stirn auf, in dem der schwarze, nekrotische Knochen bloßliegt, ohne Tendenz, sich abzustoßen. Salvarsan wurde wegen einer gleichzeitig bestehenden Nephritis und wegen Arteriosklerose sehr vorsichtig verabreicht. Im ganzen 0·75 als Emulsion in Olivenöl, ebenfalls ohne jeden Effekt. Eine operative Entfernung unterblieb wegen des zurückbleibenden allzu großen Defektes. Ob in diesem Falle nicht eine energische intravenöse Salvarsankur am Platze wäre? Reinhard.

III. Pharynx und Mundhöhle.

La amígdala lingual en los tuberculosos. (Die Zungentonsille bei den Schwindsüchtigen.) Von Masip. (Revista barcelonesa de Enfermedades de oide, 31. Dezember 1910.)

Schlüsse: 1. Mit einer verhältnismäßig großen Häufigkeit findet man, daß bei tuberkulösen Pat. die Zungentonsille hypertrophisch ist; 2. Bei einigen von diesen Pat. ist der Husten durch jene Hypertrophie bedingt; 3. in einer geringen Anzahl von Fällen anstatt einer einfachen Hyperplasie handelt es sich um eine larvierte Tuberkulose dieser Tonsille. Menier.

Influencia de las amigdalas en el desarrollo de la tuberculosis. (Einfluß der Tonsillen in der Entwicklung der Tuberkulose. Von Coll y Bofill. (Revista barcelonesa de Enfermedades de oido, 31. Dezember 1911.)

Schlüsse: Es gibt eine latente Tuberkulose der Gaumen- und Pharynxtonsillen; sie ist von der allgemeinen Hyperplasie unabhängig. Die sekundäre Form der larvierten Tonsillentuberkulose ist sehr häufig; die primäre Form ist dagegen weit seltener. Die Tuberkulose der Tonsillen kann die Ganglien, die Pleura und die Lungen ergreifen. Daher ist die Abtragung der hyperplasierten oder chronisch infizierten Tonsillen eine rationelle Operation.
Menier.

Teleangiektasie der Zunge. Von Meerwein. (Deutsche Zeitschr. f. Chir., 1910, Bd. 104, pag. 577.)

Erfolglose Behandlung der zu starken Blutungen führenden Geschwulst mit Magnesiumpfeilen, Elektropunktur, Unterbindung zuerst der linken, dann der rechten Lingualis sowie der linken Carotis externa. Heilung erst durch keilförmige Excision. Genauer mikroskopischer Befund. H. H. Schmid.

Glossitis haemorrhagica bei Hämophilie. Von Umbreit. (Deutsche Zeitschr. f. Chir., 1910, Bd. 105, pag. 608.)

Plötzliche, starke Anschwellung der Zunge mit hochgradigen Atem- und Schluckbeschwerden bei einem Bluter. Punktion, Adrenalin, Eis, Serum, Gelatine erfolglos; daher wegen Erstickungsgefahr Incision am Mundboden, Entfernung alter Blutmassen, Tamponade. In den nächsten Tagen mehrmals langdauernde Blutungen, starke Anämie; allmähliche Erholung.
H. H. Schmid.

Generated on 2019-10-24 12:29 GMT / http://hdl.handle.net/2027/uc1.b3252759
Public Domain in the United States, Google-digitized / http://www.hathitrust.org/access_use#pd-us-google
Digitized by Google
Original from UNIVERSITY OF CALIFORNIA

Therapie der chronischen Pharyngitis. Von Dr. Alfred Falk. (Med. Klinik, 1910, Nr. 7.)

Bei hypertrophischer Pharyngitis sah Verfasser die besten Resultate bei Alsolinhalationen. Pharyngitis sicca bekämpft der Verfasser mit Turiopin, einem in alkalischem Wasser gelösten Koniferenextrakt. Turiopin wird entweder rein oder als Mentholturiopin angewandt, es eignet sich sowohl zu Pinselungen als auch zu Inhalationen. Besonders die warme beziehungsweise heiße Inhalation von Turiopin zeitigt bei trockenen Katarrhen mit starker Krustenbildung sehr schöne Erfolge. Bei trockenen Pharyngitiden, die wegen der gänzlichen Atrophie der Schleimdrüsen wenn schon nicht zur Ausheilung gebracht werden können, verschafft Turiopin in seinen verschiedenen Formen dem Pat. eine bedeutende Erleichterung, die in erster Linie in der Herabsetzung des Hustenreizes besteht. Neumann.

Vincents Angina. By J. D. Rolleston. (The British Journal of children diseases, July 1910.)

Beschreibung von 32 von dem Autor in den letzten fünf Jahren beobachteten Fällen von Angina Vincenti. Die Krankheit fand sich nur bei Kindern von 2—17 Jahren. Übertragung derselben auf die Umgebung der Kranken wurde in keinem Falle nachgewiesen. Am häufigsten war die Krankheit im Frühjahr, am seltensten im Herbst. Charakteristische prodromale Erscheinungen konnten nicht gefunden werden, auch keine Bevorzugung des Befallenwerdens der durch andere Krankheiten geschwächten Kinder. Der Ausgang war in allen Fällen ein günstiger. Alle wurden bei Behandlung mit Pinselungen konzentrierter Jodtinktur oder mit Einstauben gepulverten Methylenblaus nach durchschnittlich 18tägiger Krankheit geheilt. Komplikationen ernsterer Natur wurden in keinem Falle beobachtet. Sueß.

IV. Larynx.

Über Diaphragma congenitum laryngis. Von Dr. O. Thornsteinsson. (Dansk Klinik, 1910, Nr. 13.)

Der Verfasser hat aus der Literatur 32 Fälle von Diaphragmabildungen im Kehlkopf gesammelt und teilt einen in Schmiegelows Klinik beobachteten Fall mit, der einen 41jährigen Mann betraf, der ein angeborenes Diaphragma im oberen Teil des Kehlkopfes hatte. Dieses erstreckte sich quer über den Kehlkopf, schloß die vordere Hälfte und reichte bis zu den freien Rändern der falschen Stimmbänder. Das Diaphragma war weich und hinten konkav. In der Farbe stimmte es mit der umgebenden Schleimhaut überein. Der Pat. war etwas heiser, sonst war aber die Stimme kräftig. Die Respiration war immer vollständig frei und Pat. starb an einer anderen Krankheit, ohne daß das Diaphragma ihn belästigt hatte. L. Mahler.

Generated on 2019-10-24 12:29 GMT / http://hdl.handle.net/2027/uc1.b3252759
Public Domain in the United States, Google-digitized / http://www.hathitrust.org/access_use#pd-us-google
Digitized by Google
Original from UNIVERSITY OF CALIFORNIA

Störungen der Singstimme mit besonderer Berücksichtigung der Ursachen. Von Prof. Holger Mygind. (Ugeskrift for Laeger, 1910, Nr. 25.)

Auf Grund von Erfahrungen bei 250 Pat., von denen 58 männlichen und 192 weiblichen Geschlechts waren, kommt Verfasser zu dem Schlusse, daß die Frauen diesem Leiden häufiger ausgesetzt sind als die Männer. Es fand sich in 70% Chlorose. Eine direkte Ursache ist die Überanstrengung der Singstimme, meistens in Verbindung mit unzweckmäßigem Gebrauch derselben. Zum Schlusse gibt Mygind eine Übersicht über die verschiedenen pathologischen Zustände in den oberen Luftwegen, die Störungen der Singstimme bewirken können. L. Mahler.

Dos casos de absceso prelaringeo de la misma procedencia. (Zwei Fälle von prälaryngealem Absceß, welche denselben Ursprung hatten. Von Banto J. Breton. (Revista ibero-americana de Ciencias médicas, Jänner 1911.)

In beiden Fällen handelte es sich um dieselbe Ursache, nämlich um eine Kornähre, welche durch den Mund eingeführt die Abscesse verursachte. In einem Falle saß der Absceß auf der Höhe der Membrana crico-thyreoidea; im zweiten auf der Höhe der Membrana thyro-hyoidea. Menier.

Über Kehlsackbildung beim Menschen (Laryngocele ventricularis). Von v. Hippel (Gießen). (Deutsche Zeitschr. f. Chir., 1910, Bd. 107, pag. 477.)

Verf. teilt einen Fall dieser seltenen Affektion mit, welcher durch Operation geheilt werden konnte, und bespricht in ausführlichster Weise die bisher publizierten Fälle, unter Ausschaltung der fälschlich hierher gerechneten. So bleiben nur 19 übrig, denen Verf. seinen eigenen anreiht, und zwar handelt es sich bei diesem um das besonders seltene Vorkommnis von ausschließlich innerer Kehlsackbildung. Ein genauer mikroskopischer Befund der exstirpierten Sackwand und die Besprechung der medianen Laryngocelen (welche, analog der medianen Kehlsackbildung bei den niederen Affen, bisher nicht einwandfrei festgestellt wurden) beschließen die sorgfältige und exakte Arbeit. H. H. Schmid.

Vingt-deux cas de paralysie des cordes vocales. Par Henri Aboulker (Alger). (Annales des maladies de l'oreille, Juin 1910.)

In den letzten zwei Jahren beobachtete der Verfasser 22 Fälle von Stimmbandlähmung; darunter war ein sicher zentral bedingter Fall, einer, bei dem Verdacht auf eine zentrale Ursache bestand, und 20 mit peripher entstandenen Lähmungen.

Eine Zeitlang besteht ein Zweiklang der Stimme, dem die Pat. oft keine Bedeutung beilegten.

Meist waren die Abduktoren, manchmal der Recurrens und nur einmal die Adduktoren gelähmt. Bei den Abduktorenlähmungen waren die linken Stimmbänder viel häufiger befallen als die rechten.

Es folgen genaue Krankengeschichten, auf welche ich verweise, da sie bei genauer Erzählung hier keinen Raum finden können. Fröschels.

Digitized by Google
Original from UNIVERSITY OF CALIFORNIA
Generated on 2019-10-24 12:29 GMT / http://hdl.handle.net/2027/uc1.b3252759
Public Domain in the United States, Google-digitized / http://www.hathitrust.org/access_use#pd-us-google

Ist der Recurrens ausschließlich motorischer Nerv? Von Dr. Julius Broeckaert (Gent). (Bull. de Laryngol., Otol. et Rhinol., Januar 1910.)

Zunächst erinnert Broeckaert an die verschiedenen auf dieses Thema bezüglichen Theorien und betont besonders den Mangel an Übereinstimmung zwischen den experimentellen Resultaten, die bei Versuchen an verschiedenen Tiergattungen erhalten wurden. Dann berichtet er über eigene Versuche an vier Hunden. Diese Versuche gelten der Feststellung, ob der Recurrens mit der sensiblen Innervation des oberen Anteiles des Larynx oder dessen subglottischer Zone etwas zu tun hat. Verfasser kommt zu dem Schluß, daß die gesamte Schleimhaut des Larynx beim Hunde durch die Verzweigungen des Nerv. laryng. superior und seiner Anastomose sensibel versorgt wird. Seine Erfahrungen bestätigen demnach die Resultate von Réthi, Schulz und Dorendorf und beweisen, daß der Recurrens sensible Fasern nur in seinem peripheren Teil von der Ansa Galeni erhält, demnach wenigstens beim Hund mit der sensiblen Innervation des Larynx nichts zu tun hat.

Verhält es sich nun beim Menschen ebenso und ist der Recurrens entsprechend der allgemein gültigen Meinung tatsächlich ausschließlich motorischer Nerv? Bei der klinischen Untersuchung einer Anzahl von Fällen von Recurrenslähmung, deren peripherer Ursprung unzweifelhaft feststand, vermißte Broeckaert jede Störung der Sensibilität, desgleichen sah er im Gegensatz zu Massei niemals Anästhesie des Larynx als Vorläufer einer Recurrenslähmung.

Die anatomische Untersuchung des Nerv. laryng. inferior ergibt, daß nach Abgabe der Zweige für Trachea und Oesophagus der Recurrens der Nerv des Stimmorgans wird. Der Stamm des Recurrens ist beim Menschen ein Nerv, der für den Larynx motorische, für Trachea und Oesophagus sowohl motorische als sensible Fasern enthält. Verfasser glaubt nicht, daß der Nerv. laryng. inferior, selbst in seinen Endverzweigungen, sensible Fasern führt, obgleich diese Frage noch nicht endgültig gelöst ist.

Blanluet (Wilhelm Schlesinger).

Demonstration eines Patienten mit traumatischer Fraktur des Kehlkopfes. Von Friedrich (Marburg). (Münchener med. Wochenschr., 58. Jahrg., Nr. 13.)

Beim Schieben einer Karre glitt Pat. aus und schlug vorn auf den Hals. Starke Dyspnoe und kopiöse Blutung; sofortige Tracheotomie und Beseitigung der Gefahr. Wegen kompletter Posticuslähmung ist $2^1/_2$ Monate nach der Verletzung das Tragen einer Kanüle notwendig. (Nach einem Referat obiger Zeitschrift.) Reinhard.

Zur Behandlung der Kehlkopftuberkulose in der Volksheilstätte. Von H. Clarus. (Beiträge zur Klinik der Tuberkulose, Bd. XV.)

Der Verfasser hat bei einer Kurdauer von 3—4 Monaten unter Tuberkulinbehandlung keine Erfolge gesehen, die er nicht auch ohne jede Behandlung ebenso häufig beobachtet hätte. In einzelnen Fällen konnte er sogar eine

Digitized by Google
Original from UNIVERSITY OF CALIFORNIA
Generated on 2019-10-24 12:29 GMT / http://hdl.handle.net/2027/uc1.b3252759
Public Domain in the United States, Google-digitized / http://www.hathitrust.org/access_use#pd-us-google

Verschlechterung im Anschluß an Tuberkulinreaktionen sehen. Trotzdem verhält er sich nicht prinzipiell ablehnend gegen eine vorsichtige Tuberkulinbehandlung. Die Sonnenlicht- und Stauungstherapie verwendet er als unterstützende Heilmethoden, ohne mit denselben wesentliche Besserungen erzielt zu haben. Günstigere Resultate, und zwar nur bei ulcerativen Prozessen, ergaben Ätzungen mit Milchsäure, die nur in konzentrierter Form nach vorangehender gründlicher Anästhesierung verwendet wurde. Zur ausgedehnten Verwendung für die Behandlung der Kehlkopftuberkulose empfiehlt der Verfasser die Galvanokaustik nach den Vorschriften Grünwalds und schildert in einigen kurzen Krankheitsgeschichten die mit derselben erreichten günstigen Erfolge.

Sueß.

V. Trachea, Bronchien, Oesophagus.

Eine Kaffeebohne aus der rechten Lunge. Von Dr. H. Bardy. (Finska Läkaresällskapets Handlingar, Mai 1910.)

Bei einem 2jährigen Knaben entfernte Bardy nach vorhergehender Tracheotomia inferior eine Kaffeebohne, die 36 Tage im rechten Bronchus — in einer Tiefe von 2 *cm* — gelegen hatte. Heilung. L. Mahler.

Accidentes acaecidos en el uso de la sonda Gottstein. (Üble Zufälle mit der Gottsteinschen Sonde.) Von Dr. R. Luis y Yague. (Revista española de Laringologia, November-Dezember 1910.)

Die zur Dilatation der Oesophagusstenosen gebrauchte Gottsteinsche Sonde bietet, theoretisch betrachtet, viele Vorteile dar, da sie mit Hilfe von eingegossenem Wasser sehr erweitert werden kann. In einem Falle platzte die innere und die seidene Hülle, so daß das Wasser sich zwischen dieser und der äußeren Hülle ansammelte und die Extraktion der Sonde war mit vieler Mühe verbunden. Verfasser schlägt folgende Modifikation vor: Die äußere Hülle soll ein leicht verschlossenes Loch oder ein Ventil tragen, damit das Wasser sich in den Magen ergießen kann. Es ist ein gutes Kautel, nur 80, höchstens 100 cm^3 Wasser (anstatt 160 bis 180) einzugießen. Menier.

Für den wissenschaftlichen Teil verantwortlicher Redakteur: Dr. Ernst Urbantschitsch, Dr. Otto Kahler.
Herausgeber, Eigentümer und Verleger: Urban & Schwarzenberg.

Neuer Hauchschirm für Mikroskope. Zur Vermeidung der Nachteile, die durch das Anhauchen der Metallteile eines Mikroskopes entstehen (Anlaufen etc.), verfertigen die optischen Werke C. Reichert in Wien Hauchschirme, die an dem Mikroskoptubus ohne weiters durch eine Klemme befestigt werden können. Bei Bestellung ist das Stativ anzugeben. Preis 2 K 40 h.

Druck von Gottlieb Gistel & Cie., Wien, III., Münzgasse 6.

Digitized by Google
Original from UNIVERSITY OF CALIFORNIA
Generated on 2019-10-24 12:29 GMT / http://hdl.handle.net/2027/uc1.b3252759
Public Domain in the United States, Google-digitized / http://www.hathitrust.org/access_use#pd-us-google

MONATSSCHRIFT FÜR OHRENHEILKUNDE
UND
LARYNGO-RHINOLOGIE.

XLV. Jahrg. 1911. 8. Heft.

Nachdruck verboten.

Laryngo-Rhinologischer Teil.

Original-Artikel.

Aus dem sprachärztlichen Ambulatorium des St. Anna-Kinderspitales in Wien (Direktor: Primarius Dr. Bernhard Sperk).

Praktische Erfahrungen bei der Behandlung von Sprachkranken.

Von Dr. **Emil Fröschels** und Dr. **Gustav Simon.**

Das von weiland Hofrat Prof. Dr. Th. Escherich im Jahre 1909 gegründete Ambulatorium für Sprachstörungen im St. Anna-Kinderspitale in Wien war die erste derartige Einrichtung der österreichisch-ungarischen Monarchie. Über Erwarten schnell wurde es in den armen Bevölkerungsklassen bekannt, daß ein derartiges Institut existiere, und die Zahl von etwa 500 Sprachkranken, welche sich im Laufe zweier Jahre in dem Ambulatorium eingefunden hat, ist ein Beweis für das Bedürfnis nach sprachärztlicher Therapie in unserem Volke.

Dieser Beweis wird noch dadurch bekräftigt, daß eine große Anzahl der Patienten das Ambulatorium durch mehrere Monate wöchentlich dreimal aufsuchte, was für eine aus der Arbeiterklasse stammende Klientel oft ein großes Opfer bedeutet.

Wir haben uns vorgenommen, im Folgenden nicht nur eine Statistik des Materiales zu bieten, sondern auch eine Anzahl von Erfahrungen hervorzuheben, welche wir bei der Behandlung gemacht haben. Es ist außerordentlich schwer, über den Erfolg einer Therapie bei einem ambulatorischen Material genaues Protokoll zu führen. Wir haben diese Schwierigkeit dadurch zu überwinden gesucht, daß wir in kürzeren Zeiträumen unser Protokoll durchsahen und das Resultat der Behandlung bei denjenigen Patienten notierten, welche seit 2—3 Wochen nicht mehr im Ambulatorium erschienen waren. Wenn wir einen Patienten geheilt entließen, so wurde dies sofort vermerkt. Trotzdem haben wir bei etwa 100 unserer Patienten keinerlei Notiz machen können und wir haben von der Aufzählung dieser Fälle in unserer Statistik abgesehen.

Digitized by Google
Original from UNIVERSITY OF CALIFORNIA
Generated on 2019-10-24 12:29 GMT / http://hdl.handle.net/2027/uc1.b3252759
Public Domain in the United States, Google-digitized / http://www.hathitrust.org/access_use#pd-us-google

Das Ambulatorium wurde erfreulicherweise von Ärzten frequentiert, welche sich auf dem Gebiete der Sprachheilkunde ausbilden oder wenigstens informieren wollten. Für amerikanische Ärzte wurden fortlaufend englische Kurse über Sprachheilkunde gelesen. Als Frequentanten des Ambulatoriums haben sich betätigt die Herren DDr. Grüner, Kinderarzt in Salzburg, Günzburg, Kinderarzt in Rußland, und Simon, Kinderarzt aus Frankfurt a. M.

In die Besprechung der einzelnen Gruppen unserer Statistik haben wir uns in dieser Arbeit so geteilt, daß Dr. Simon das Kapitel Stammeln, Dr. Fröschels Stottern und Stummheit, Aphasie und Chorea bearbeite.

* * *

Das Stammeln ist neben dem Stottern wohl die wichtigste und häufigste Sprachkrankheit, und die große Zahl der Stammler, welche im Laufe der letzten 2 Jahre das Ambulatorium für Sprachstörungen aufsuchte (im ganzen über 150) bringt uns die Bedeutung dieses Sprachfehlers für den Spracharzt wie für den Arzt überhaupt deutlich zum Ausdruck.

Mit dem Worte Stammeln bezeichnen wir gewöhnlich eine Anomalie der Sprache, bei der einzelne Laute oder Lautverbindungen falsch oder auch gar nicht ausgesprochen werden. Es steht also, was nicht oft genug betont werden kann, diese Erkrankung in keiner Beziehung zu dem Stottern, bei dem, wie weiter unten genauer auseinandergesetzt werden wird, es sich um Unterbrechungen der Rede infolge inkoordinierter Bewegungen der gesamten zum Sprachgebrauch benötigten Muskulatur handelt. Die dadurch verursachten Pausen werden beim Stammler niemals auftreten, vielmehr finden wir häufig, daß ein leichter Stammler derart geschickt über die wenigen falsch oder gar nicht produzierten Laute hinweggeht, daß bisweilen seiner näheren Umgebung der Sprachfehler völlig entgeht und sie erst von Fremden auf ihn aufmerksam gemacht wird.

Jeder Mensch ist in der ersten Zeit seiner sprachlichen Entwicklung ein Stammler.

Ein zu langes Stehenbleiben auf dieser Entwicklungsstufe der Sprache, das durch mangelnde Übung der motorischen Funktion der Sprachorgane oder durch nicht genügende Aufmerksamkeit der Patienten begünstigt wird, stellt eine Hauptgruppe des Stammelns, das angeborene oder funktionelle Stammeln, dar.

Die zweite große Gruppe, das organische Stammeln, beruht zum Teil auf angeborenen Mißbildungen der Sprachorgane, zum Beispiel auf fehlerhafter Bildung von Kiefern, Lippen, Gaumen und Kehlkopf oder auf einer später erworbenen Anomalie derselben infolge diphtherischer Lähmung oder luetischer Perforation der Gaumen, Zahndefekte etc.

Wir bezeichnen eine fehlerhafte oder fehlende Aussprache einer größeren Reihe von Lauten als universelles Stammeln und dessen höchsten Grad als

Digitized by Google
Original from UNIVERSITY OF CALIFORNIA
Generated on 2019-10-24 12:29 GMT / http://hdl.handle.net/2027/uc1.b3252759
Public Domain in the United States, Google-digitized / http://www.hathitrust.org/access_use#pd-us-google

Hottentotismus. Im Gegensatz hierzu steht das partielle Stammeln, wobei wir als Lambdacismus, Gammacismus, Kappacismus etc. den Zustand bezeichnen, in dem die betreffenden Konsonanten L, G und K falsch gesprochen werden. Tritt für den Konsonanten ein anderer Laut ein, wie zum Beispiel ein „T" für „K" (in dem Worte „Taffe" statt „Kaffee"), so kennzeichnen wir dies durch die Vorsilbe Para, als Parakappacismus etc. Der Sigmatismus soll weiter unten ausführlicher besprochen werden.

Zur Heilung des Stammelns ist es nötig, nicht nur dem Patienten die einzelnen Laute vorzusprechen, sondern auch seine Sprachorgane, speziell Zunge, Lippe, Kiefer und Gaumensegel in die dem zu erlernenden Laut entsprechende physiologische Stellung zu bringen.

Man hat sich daher seit langem bemüht, die normale Form der Sprachwerkzeuge bei den einzelnen Lauten mit den verschiedensten Methoden festzustellen. Von früheren Autoren sind hier in erster Linie Merkel, Brücke, Kussmaul, Johannes Müller, Helmholtz, Gutzmann und Liebmann zu nennen, die mit den damals zur Verfügung stehenden Mitteln ganz bedeutende Resultate erzielten.

Seit der Entdeckung der Röntgenstrahlen wurden naturgemäß auch diese in den Dienst der Erforschung der Sprachphysiologie gestellt. Zunächst versuchten Scheier, Jaspersen und E. Mügge mit wenig Erfolg die verschiedenen Lagen der Zunge im Fluorescenzschirm festzustellen. Barth und Grummach sowie E. Meyer benutzten dünne Metallkettchen, die sie über die Zunge legten, um die Oberflächenkonturen der Zunge im Röntgenogramm deutlicher sichtbar zu machen. Gegen diese Aufnahmstechnik wurde jedoch von einer Reihe von Autoren besonders der Einwand geltend gemacht, daß die wenn auch nur ganz geringe Belastung der Zunge durch das Kettchen genüge, um diese zum Teil auch durch reflektorische Vorgänge aus ihrer Normallage zu bringen. Scheier hat dann neuerdings wieder im Jahre 1909 gute Bilder ohne Benutzung von Metallkettchen veröffentlicht. Doch waren diese Aufnahmen an zahnlosen Menschen gemacht und auch nur von einer beschränkten Anzahl von Lauten. Haudek und Fröschels verwandten eine aus Bismut. carbon., Wasser und Milchzucker hergestellte Paste, die sie mit einem Holzstabe dünn auf Lippen, Zunge, untere Fläche des (vorher cocainisierten) weichen Gaumens und hintere Rachenwand auftrugen. Es gelang ihnen so mit Hilfe von Gehlerfolien, auch bei Individuen mit vollständigem Gebiß, in jeweils 4—5″ eine größere Reihe von Aufnahmen bei der Lautgebung herzustellen, die uns in ausgezeichneter Weise die Gestalt des Ansatzrohres bei den verschiedenen Lauten erkennen lassen.

Es ist bekannt, daß die Stimme, die beim Ausatmen infolge der Schwingungen der Stimmbänder entsteht, erst im Ansatzrohr (Rachen, Mund und Nase) zu den Lauten sich gestaltet. Die Vokale erhalten den ihnen charakteristischen

Digitized by Google
Original from UNIVERSITY OF CALIFORNIA
Generated on 2019-10-24 12:29 GMT / http://hdl.handle.net/2027/uc1.b3252759
Public Domain in the United States, Google-digitized / http://www.hathitrust.org/access_use#pd-us-google

Klang durch verschiedene Stellungen des Ansatzrohres. Die Konsonanten dagegen entstehen sozusagen überhaupt erst im Ansatzrohre, indem die Luft durch die von diesem gebildeten Engpässe hindurchstreicht oder vorhandene Verschlüsse sprengt (Artikulationsstellen). Wir wollen uns damit begnügen, nur wenige Beispiele anzuführen: Von den Vokalen entsteht zum Beispiel das A, indem die Zunge flach am Mundboden, knapp hinter den unteren Schneidezähnen liegt und die Lippen weit geöffnet sind. Beim U sind die Lippen fast geschlossen, kreisförmig und vorgestülpt. Die Zungenspitze berührt die unteren Schneidezähne, der Zungenkörper liegt im vorderen Teil hoch und fällt nach hinten steil ab, so daß ein breiter Raum an der hinteren Pharynxwand entsteht.

Die bei uns gebräuchlichen Konsonanten mit Ausnahme des H, das als leises Reibegeräusch an den Stimmbändern entsteht, werden an drei Artikulationsstellen gebildet. Erstens an den Lippen, beziehungsweise zwischen oberer Zahnreihe und Unterlippe, zweitens zwischen dem vordersten Teil der Zunge und den Zähnen oder dem Gaumen und drittens zwischen Zungenrücken und Gaumen. An allen drei Stellen unterscheiden wir Verschlußlaute, das heißt Laute, die dann entstehen, wenn ein an der betreffenden Artikulationsstelle bestehender Verschluß durch den ausströmenden Luftstrom gesprengt wird (b, p, d, t, g, k), und Reibelaute, die beim Passieren der Luft durch die stark verengte Artikulationsstelle auftreten (zum Beispiel f, s, sch).

Es würde zu weit führen, auf die feineren Unterschiede der erwähnten Konsonanten, auf die L- und R-Laute etc. einzugehen, und wir verweisen für das eingehende Studium derselben auf die Arbeiten der oben angeführten Autoren.

Erwähnt sei nur noch, daß wir bei der bei weitem überwiegenden Zahl der Patienten, die sich einer Behandlung unterzogen, mit den auf der Kenntnis der normalen Lautbildung beruhenden Methoden eine Heilung beziehungsweise wesentliche Besserung ihres störenden und bei älteren Patienten oft eine starke psychische Depression bedingenden Sprachfehlers erzielen konnten.

In den wenigen Fällen, bei denen das Stammeln auf mangelnder Aufmerksamkeit beziehungsweise ungenügender Kontrolle der motorischen Funktion der Sprachwerkzeuge beruhte, konnten wir mit der Methode des Nacherzählenlassens in wenigen Monaten gute Heilresultate erreichen.

Wir kommen nun zur Besprechung einer besonders wichtigen Gruppe des Stammelns, zur Rhinolalie.

Normalerweise hat bei allen Lauten mit Ausnahme der sogenannten Nasallaute (m, n und ng) ein Verschluß der Mundhöhle gegen die Nasenhöhle stattzufinden. Dieser entsteht dadurch, daß der weiche Gaumen sich hebt und die hintere Rachenwand berührt, die ihrerseits im Muscul. pterygopharyngeus (Gutzmann) den Passavantschen Wulst bildet, der den Abschluß verstärken

Digitized by Google
Original from UNIVERSITY OF CALIFORNIA
Generated on 2019-10-24 12:29 GMT / http://hdl.handle.net/2027/uc1.b3252759
Public Domain in the United States, Google-digitized / http://www.hathitrust.org/access_use#pd-us-google

hilft. Daß auch dieser Abschluß vielleicht kein absoluter ist, wird von verschiedenen Seiten behauptet. Fehlt nun dieser Verschluß aus irgend welchen Gründen oder wird er infolge kongenitaler oder erworbener Defekte im harten oder weichen Gaumen illusorisch gemacht, so tritt ein nasaler Beiklang auf, der die Klangfarbe der Laute in störendster Weise beeinflußt. Wir nennen diese Form Rhinolalia aperta, das offene Näseln.

Die Rhinolalia aperta kann durch rein anatomische Fehler bedingt sein. Wir verzeichnen hier in erster Linie angeborene Defekte im Gaumen, wodurch eine breite Kommunikation der Mundhöhle mit der Nasenhöhle entsteht, ferner Perforationen des Gaumens luetischer oder anderer Art, die in gleichem Sinne störend wirken. Doch auch bei normalen anatomischen Verhältnissen kann infolge mangelnder oder nicht ausreichender Hebung des weichen Gaumens der Abschluß ein ungenügender werden. Es ist hier vor allem die postdiphtherische Gaumensegellähmung zu nennen, eine häufige, allgemein bekannte Störung. Besonders wichtig scheint uns jene Form der Rhinolalia aperta zu sein, welche auf einer angeborenen Schwäche der Muskulatur des weichen Gaumens beruht, weil gerade diese Form den Nichtsprachärzten nicht geläufig ist und häufig den Grund für unnötige Nasenoperationen abgibt. Zu erwähnen ist noch die Behinderung der Funktion des Gaumensegels durch tief herabreichende adenoide Vegetationen. Affektation und Nachahmung können ebenso zum offenen Näseln führen, wie Affektionen des N. vagus, welch letztere jedoch die Sprache erst dann wesentlich schädigen werden, wenn es sich um eine doppelseitige Erkrankung handelt, da bei der innigen Durchflechtung der Muskelzüge beider Seiten untereinander die richtige Innervation einer Hälfte genügt.

Die Therapie hat naturgemäß die Ätiologie zu berücksichtigen. Ein vorhandenes Uranoschisma ist womöglich zu Beginn der physiologischen Sprachentwicklung, etwa im 2. oder 3. Lebensjahre bei genügender körperlicher Entwicklung zu operieren. Ist eine Operation aus beliebigen Gründen nicht möglich, so kann der Verschluß durch einen Obturator erreicht werden, eine Methode, mit der die Zahnärzte technisch oft ganz Ausgezeichnetes leisten. Handelt es sich um eine ungenügende Hebung des weichen Gaumens, so lassen wir zur Stärkung der Muskulatur des Gaumens den Patienten mit zugehaltener Nase intonieren. Er wird so gezwungen, den Gaumen zu heben und die Atemluft durch den Mund nach außen zu schieben, da hierfür bei herabhängendem Velum palatinum nur eine geringe Möglichkeit besteht. Zur weiteren Unterstützung können wir die von A. und H. Gutzmann empfohlenen stimmgymnastischen Übungen anwenden und die zu schwache Innervation der Gaumenmuskulatur durch direkte elektrische Reizung zu heben versuchen. Hierbei haben wir von dem von Fröschels (in seiner Monographie: Über Taubstumme und Hörstumme) angegebenen kleinen Instrument Gebrauch gemacht. Eine

Digitized by Google
Original from UNIVERSITY OF CALIFORNIA
Generated on 2019-10-24 12:29 GMT / http://hdl.handle.net/2027/uc1.b3252759
Public Domain in the United States, Google-digitized / http://www.hathitrust.org/access_use#pd-us-google

gute Unterstützung leistet auch der von H. Gutzmann konstruierte Handobturator.

Sind adenoide Vegetationen die Ursache der Sprachstörung, so sind dieselben natürlich zu entfernen.

Die Rhinolalia clausa (geschlossenes Näseln) tritt ihrem Namen gemäß dann in Erscheinung, wenn infolge noch zu besprechender Anomalien der Luftzutritt zu der Nase erschwert oder aufgehoben ist. Wir können zwei Grade der Rhinolalia clausa unterscheiden. Bei Veränderungen in der Nase selbst durch Polypen, Wucherungen, Verbiegung der Scheidewand etc. ist die Stimme nur nasal gedämpft, während bei größeren adenoiden Vegetationen, Polypen der Choanen oder Verwachsung des weichen Gaumens mit der hinteren Rachenwand die sogenannte „tote Stimme" (W. Meyer) auftritt. Sitzt das Hindernis in der Nase, so sprechen wir von einer Rhinolalia clausa anterior; sitzt es im Nasenrachenraum, so bezeichnen wir den Sprachfehler als Rhinolalia clausa posterior.

Bei einer Reihe von Fällen lassen sich aber diese Veränderungen nicht nachweisen, dagegen findet sich bei ihnen ein derartiger Reizungszustand des weichen Gaumens, daß dieser bei jedem Sprechakt, ja bei jedem Atemzug intensivst gehoben wird und einen hermetischen Abschluß zwischen Mund- und Nasenhöhle bildet.

Es leuchtet ein, daß bei der Rhinolalia clausa unabhängig von der Ursache der Störung in erster Linie die Aussprache der Nasallaute m, n und ng leiden muß, da bei ihnen unter normalen Verhältnissen der Luftstrom durch die Nase geschickt wird. Doch auch die Vokale sind dabei mehr oder weniger in Mitleidenschaft gezogen, da bei diesen, unbeschadet des früher erörterten physiologischen Abschlusses der Mundhöhle durch Hebung des Gaumensegels und Bildung des Passavantschen Wulstes, eine gewisse Resonanz in der Nase nötig ist, um der Sprache ihren vollen Wohlklang zu verleihen.

Wir bezeichnen den vorher besprochenen Krampfzustand des weichen Gaumens als Rhinolalia clausa palatina.

Die Differentialdiagnose dieser verschiedenen Formen, die wegen der eventuell einzuschlagenden Therapie von größter Wichtigkeit ist, kann mitunter Schwierigkeiten bereiten. Insbesondere konnte die Diagnose der Rhinolalia clausa palatina bisher nur nach Ausschluß aller anderen Möglichkeiten gestellt werden. Dies ist aber bei gleichzeitigem Bestehen von Veränderungen in Nase oder Nasopharynx, deren Bedeutung für die Rhinolalia clausa individuell von ganz verschiedener Wichtigkeit sein kann, nur nach operativer Beseitigung der eventuell vorhandenen Veränderungen möglich. (Es sei hier an die Tatsache erinnert, daß gleich große Polypen, ja eine gewöhnliche Rhinitis bei dem einen Menschen hochgradige Rhinolalia verursachen können, während bei anderen die Sprache noch völlig intakt bleibt.) Es war daher erwünscht, eine Methode

Digitized by Google
Original from UNIVERSITY OF CALIFORNIA
Generated on 2019-10-24 12:29 GMT / http://hdl.handle.net/2027/uc1.b3252759
Public Domain in the United States, Google-digitized / http://www.hathitrust.org/access_use#pd-us-google

zu finden, die uns die Rhinolalia clausa palatina in jedem einschlägigen Falle sofort festzustellen erlaubte. Fröschels benutzt dazu zwei in beide Nasenlöcher eingeführte Sonden, mit denen er einen Druck auf die obere Fläche des Gaumensegels ausübt, während der Pat. das Wort „zwanzig" wiederholt ausspricht. Entsteht, wenn der Arzt das Gaumensegel heruntergedrückt und auf diese Weise der Luft den Zutritt zur Nase ermöglicht hat, eine Klangdifferenz im Sinne einer Rhinolalia aperta, so ist ein Krampf des weichen Gaumens die Ursache der Sprachstörung. Denn sind Formveränderungen der Nase an dem Sprachfehler schuld, so wird die Luft, in welcher Menge sie auch immer in die Nase einzuströmen in der Lage ist, stets an diesen Formveränderungen ein Hindernis finden, und der Stimmklang wird nahezu der gleiche bleiben.

Die Therapie ergibt sich aus der Diagnose. Bei Rhinolalia clausa nasalis werden wir das Hindernis operativ beseitigen. Bei Rhinolalia clausa palatina ist ein rein sprachärztliches Vorgehen indiziert, das, abgesehen von einzelnen technischen Hilfsmitteln im wesentlichen auf Nachahmung der normalen Sprache beruht. Sind neben der palatinen Form mehr weniger hochgradige Wucherungen in der Nase vorhanden, so empfiehlt Fröschels zuerst ebenfalls eine sprachärztliche Behandlung und rät erst bei Versagen derselben zur Operation.

Eine Kombination zwischen Rhinolalia aperta und Rhinolalia clausa nennt man Rhinolalia mixta. Diese kommt dadurch zustande, daß bei einer zur Rhinolalia aperta führenden Anomalie die falsch einströmende Luft durch Formveränderungen der Nase am Weiterströmen behindert wird. Die Diagnose dieser Sprachstörung ist schwer zu stellen. Wir gehen dabei folgendermaßen vor: Kommt ein Pat. zu uns, dessen Sprache auf verschlossenes Näseln hindeutet, so führen wir prinzipiell ein Nasenhörrohr (H. Gutzmann) in ein Nasenloch ein, lassen Vokale intonieren und hören nun, ob durch das Hörrohr ein Schwirren weitergeleitet wird. Dies tritt nur dann auf, wenn größere Luftmengen in die Nase eindringen. Denn bei der reinen Rhinolalia clausa fällt selbst das geringe Schwirren, welches wir auch bei normaler Funktion des Gaumensegels hören, weg, da ja die Resonanzverhältnisse in der Nase ungünstig sind. (Das Schwirren bedeutet normalerweise wahrscheinlich nur die durch harten und weichen Gaumen in die Nase fortgeleitete Erschütterung, welche die Luftschwingungen im Mund verursachen.)

Bei der Rhinolalia mixta sollen erst die Formveränderungen ausgeglichen werden, hierauf kann die Therapie der Rhinolalia aperta einsetzen. Von Wichtigkeit ist es, gegebenenfalls den Eltern mitzuteilen, daß sich die Sprache nach der Operation verschlechtern und daß erst durch die sprachärztliche Therapie die Heilung eintreten werde.

Der Sigmatismus, der, wie früher hervorgehoben, nur eine Unterabteilung des Stammelns, wie Lambdacismus etc., darstellt, soll, entsprechend der

Generated on 2019-10-24 12:29 GMT / http://hdl.handle.net/2027/uc1.b3252759
Public Domain in the United States, Google-digitized / http://www.hathitrust.org/access_use#pd-us-google
Digitized by Google
Original from UNIVERSITY OF CALIFORNIA

Häufigkeit seines Vorkommens (43% unserer Stammler überhaupt) und wegen der Mannigfaltigkeit seiner Formen im folgenden gesondert betrachtet werden.

Mit dem Worte Sigmatismus bezeichnet man allgemein eine falsche Aussprache des s. Die Physiologie des s-Lautes ist folgende: Die Zunge liegt flach auf dem Mundboden oder steigt zu den oberen Schneidezähnen auf, wobei im ersteren Falle die Zungenspitze knapp hinter den unteren, im zweiten Falle knapp hinter den oberen Schneidezähnen liegt. In der Mitte der Zunge, entsprechend ihrer Längsachse, wird eine Rinne gebildet, durch welche die Luft strömt, um den Mund zwischen den leicht geöffneten Zähnen in der Mittellinie zu verlassen. Das Gaumensegel ist selbstverständlich gehoben. Beim Sch liegt die Zunge etwas tiefer im Munde, ist leicht nach aufwärts gerichtet und die Lippen sind vorgestülpt. Die Luft verläßt den Mund ebenfalls in der Mittellinie.

Wohl die häufigsten Formen des Sigmatismus sind der Sigmatismus addentalis beziehungsweise interdentalis. Wir verstehen hierunter eine falsche Aussprache des s, bei der die Zunge zu fest an die oberen oder unteren Schneidezähne angepreßt wird, beziehungsweise zwischen den Schneidezähnen liegt.

Der Sigmatismus lateralis (auch Schlürpsen genannt) entsteht dadurch, daß die Luft seitlich zwischen dem Seitenrand der Zunge und der Backzahngegend entweicht. Dabei liegt die Zunge schräg im Munde und die Luft verläßt an der erhöhten Seite den Mund (Sig. lat. dexter, sinister). An diesem Fehler können auch die Laute x, z, sch, ch und j teil nehmen. Bei Patienten mit Sigmatismus nasalis hört man an Stelle des s einen durch die Nase gestoßenen schnarchenden Ton. Es handelt sich bei diesem Sprachfehler um eine Störung rein funktioneller Art, bei der infolge ungenügender Hebung des Gaumensegels die Luft statt beim Munde durch die Nase entweicht. Häufig tritt dieser Funktionsfehler des Gaumensegels lediglich beim s zutage, in anderen Fällen finden wir eine Kombination mit mehr oder weniger hochgradiger Rhinolalia aperta.

Von H. Stern werden für diese Form des Sprachfehlers wiederholt vorangegangene Halsentzündungen verantwortlich gemacht.

Von einzelnen Autoren (zum Beispiel Liebmann) wird der Sigmatismus lateralis und nasalis als Parasigmatismus lateralis beziehungsweise nasalis benannt, eine Bezeichnung, zu der wir uns gemäß der früher angegebenen Bedeutung der Vorsilbe para nicht entschließen können, sobald noch ein, wenn auch falscher s-Laut vorhanden ist.

Wir möchten daher vorschlagen, den Ausdruck Parasigmatismus nur für die Fälle zu gebrauchen, bei denen ein anderer physiologischer Laut für das s auftritt (Tatte statt Tasse) und jedes falsch ausgesprochene s als Sigmatismus zu bezeichnen.

Digitized by Google
Original from UNIVERSITY OF CALIFORNIA
Generated on 2019-10-24 12:29 GMT / http://hdl.handle.net/2027/uc1.b3252759
Public Domain in the United States, Google-digitized / http://www.hathitrust.org/access_use#pd-us-google

Es ist üblich, die bei Aussprache des sch vorkommenden Sprachfehler ebenfalls unter die Gruppe des Sigmatismus zu rechnen. Wir halten dies für um so weniger berechtigt, als beide Fehler keineswegs immer zusammen vorkommen, und haben uns, freilich ohne Erfolg, bemüht, einen passenden Ausdruck für diese Anomalie zu finden. Wir beschränken uns demnach darauf, unter Verzicht auf eine lateinische Bezeichnung diesen Sprachfehler als sch-Fehler nasaler, lateraler Natur beziehungsweise als sch-Fehlen zu benennen.

Die Ursache des Sigmatismus wird häufig — abgesehen von der oben besprochenen, rein funktionellen Entstehung des Sigmatismus nasalis — in Zahnlücken der Schneidezähne bei S. interdentalis, der Prämolar- und Molarzähne bei S. lateralis, ferner in zu langen oberen Schneidezähnen oder Abnormitäten der Kiefer gefunden.

Die Therapie des Sigmatismus kann sich in leichten Fällen darauf beschränken, daß man dem Pat. Lippe, Zunge und Zähne in die physiologische s-Stellung bringt — eventuell unter Zuhilfenahme einer Sonde — und ihn dann exspirieren läßt. Der Vorschlag Gutzmanns, den Pat. auf einen vor die geschlossenen Zähne gehaltenen Schlüssel oder ein Glasröhrchen kräftig ausatmen zu lassen, hat sich auch uns in einer Reihe von Fällen bewährt.

Zur Behandlung des Sigmatismus lateralis werden verschiedene Methoden angegeben. Gutzmann schlug vor, bei dem betreffenden Pat. erst künstlich einen Sigmatismus interdentalis zu erzeugen, um beide Zungenhälften symmetrisch zu stellen, und diesen dann zu heilen. Liebmann läßt die Zahnreihen schließen und verhindert durch Andrücken der Backenhaut an die Wangengegend ein seitliches Entweichen des Luftstroms.

Wir haben mit der von Fröschels angegebenen Methode, über die er auf dem Salzburger Naturforscherkongreß 1909 berichtete, seit langem bei allen s-Fehlern (außer bei Sig. nasalis) gute Erfahrungen gemacht. Er läßt den Pat. von der unter dem Namen „Stents“ käuflichen Masse, die in warmem Wasser ihre Härte verliert, ein Stück in den Mund nehmen, das der Größe des Mundes entspricht, und läßt fest zusammenbeißen. Dadurch werden eventuell vorhandene Zahnbögen überbrückt, Zahnlücken verstopft und die Zunge wird in toto so überdeckt, daß sie von selbst in die physiologische s-Stellung kommt. Vorne wird ein dreieckiges Stück ausgeschnitten und durch diesen Spalt entweicht die Luft. Wir geben nun dem Pat. die in kaltem Wasser erhärtete Platte mit nach Hause und lassen ihn möglichst viel damit üben.

Beim Sigmatismus nasalis hat sich die Methode der s-Bildung mit Hilfe von Schlüssel oder Glasröhrchen unter Zuhalten der Nase am besten bewährt.

Das fehlende sch wird so gebildet, daß man dem Pat. bei fast geschlossenen Zähnen die Lippen von vorne aus rüsselartig vorstülpt und die Zungen-

Digitized by Google
Original from UNIVERSITY OF CALIFORNIA
Generated on 2019-10-24 12:29 GMT / http://hdl.handle.net/2027/uc1.b3252759
Public Domain in the United States, Google-digitized / http://www.hathitrust.org/access_use#pd-us-google

spitze mit einer Sonde leicht hebt und nach hinten rollt. Man kann sich zu diesem Zwecke auch eines von Fröschels angegebenen Zungenhalters bedienen, der die Zunge nach rückwärts und unten drückt, wobei die Zungenspitze sich von selbst etwas aufrichtet. Beim kräftigen Ausatmen muß dann ein normales sch entstehen.

In der folgenden Tabelle sind die bei uns behandelten Stammler nach Altersklasse, Geschlecht und Heilresultaten geordnet.

Alter:	2—3		4—6		7—9		10—15		16—20		21—24		25 u. Alt.		Zusammen	
Geschlecht:	m.	w.	m.	w.	m.	w.	m.	w.	m.	w.	m.	w.	m.	w.	m.	w.
	6	2	40	16	17	18	13	10	3	11	2	4	1	6	82 + 1 ?	67 + 1 ? 151
	5·4%		37·6%		23·5%		15·4%		9·4%		4·0%		4·7%		55%	45%

	Stammeln (univers. part. Stammeln)	Hottentottismus	Rhinolalia aperta	Rhinolalia clausa
Gesamtzahl	61 = 35·7%	5 = 2·9%	21 = 12·3%	7 = 4·1%
Unbehandelt . .	8 = 13·1%	—	5 = 23·8%	1 — 1 Operation empf.
Geheilt	35 = 66%	—	9 = 56%	2 — 40%
Gebessert	15 = 28·2%	4 = 80%	7 = 44%	1 = 20%
Ungeheilt oder fraglich	3 = 5·8%	1 = 20%	—	2 = 40%

	Rhinolalia mixta	Sigmatismus interdentalis und addentalis	Sigmatismus lat. sin. (10) Sigmatismus lat. dext. (13) Sigmatismus lat.? (6)	Sigmatismus nasalis
Gesamtzahl	2 + 1·1%	38 = 22·2%	29 = 17%	7 = 4·1%
Unbehandelt . . .	2	7 = 14·6%	5 = 17·2%	2 = 28·6%
Geheilt	—	29 = 93·6%	20 = 83·3%	3 = 60%
Gebessert	—	1 = 3·2%	2 = 8·3%	2 = 40%
Ungeheilt oder fraglich	—	1 = 3·2%	2 = 8·3%	—

Das Stottern ist eine Erkrankung, welche seit dem Altertum von vielen Ärzten beobachtet und beschrieben wurde, ohne daß es jedoch bis heute gelungen wäre, die ätiologische Frage zu erledigen.

Generated on 2019-10-24 12:29 GMT / http://hdl.handle.net/2027/uc1.b3252759
Public Domain in the United States, Google-digitized / http://www.hathitrust.org/access_use#pd-us-google
Digitized by Google
Original from UNIVERSITY OF CALIFORNIA

Die Symptomatologie jedoch ist auf das Genaueste bekannt. Stottern ist ein Krampfzustand der Sprachwerkzeuge, welcher dadurch charakterisiert ist, daß er immer an der spezifischen Artikulationsstelle des Lautes auftritt, welcher eben gebildet werden soll.

Bei den Vokalen, welche ja, wie früher auseinandergesetzt wurde, eine Artikulationsstelle nicht besitzen, tritt dieser Krampf entweder in den Stimmbändern oder in diesen und einem beliebigen Teile des Ansatzrohres auf.

Es ist überflüssig, die Symptomatologie hier zu erschöpfen, da wir diesbezüglich eine Reihe von ausgezeichneten Werken besitzen, unter denen in erster Linie die Bücher von Kussmaul, K. und H. Gutzmann und Liebmann zu nennen sind. Wichtig erscheint uns jedoch, einiges über die Differentialdiagnose zu sagen.

Das Stammeln unterscheidet sich vom Stottern dadurch, daß der Stammler die Artikulationsstellung der betreffenden Laute nicht kennt oder nicht genügend sicher innehat. Der Stotterer hingegen weiß dem Ansatzrohre die richtige Artikulationsstellung zu verleihen, ist jedoch durch den hinzutretenden Krampf verhindert, diese Artikulationsstellung entsprechend schnell zu verlassen. Der Stammler wird beim spontanen Sprechen über den betreffenden Laut hinwegkommen, indem er ihn entweder ausläßt oder aber durch einen anderen ersetzt. Der Stotterer hingegen wird zur Bildung des Lautes längere Zeit brauchen und dabei deutliche Zeichen von Anstrengung verraten. Beim Nachsprechen wird der Stammler dann Schwierigkeiten finden, wenn er sich die Mühe gibt, den ihm fremden oder nicht genügend bekannten Laut zu bilden. Es wird jedoch dabei niemals zu einem Krampf kommen.

Die Chorea der Sprache, die ebenfalls ein Krampfzustand ist, unterscheidet sich vom Stottern dadurch, daß der betreffende Krampfzustand nicht an der spezifischen Artikulationsstelle entsteht, daß vielmehr die motorischen Sprachwerkzeuge, vor allem die Zunge und die Lippen, an dem Finden dieser Artikulationsstelle durch die choreatischen Bewegungen gehindert werden. Ferner kommt die Chorea der Sprache nicht isoliert vor, sondern als eine Teilerscheinung der Chorea des übrigen Körpers. Wir werden daher im Gesicht und in den Gliedern choreatische Zuckungen oder Bewegungen sehen, auch wenn das betreffende Individuum nicht spricht. Dieses letzte Moment, die unwillkürlichen Bewegungen bei der Sprechruhe, sind für die Differentialdiagnose von großer Bedeutung. Wir finden nämlich auch beim Stotterer Bewegungen im Gesichte und am übrigen Körper, welche mit den eigentlichen Sprachbewegungen nichts zu tun haben, die aber trotzdem mit dem Sprechvorgange vieler Stotterer in engem Zusammenhang stehen. Es sind dies die sog. Mitbewegungen, welche jedoch nur dann auftreten, wenn der Pat. spricht oder die Intention zu sprechen hat. Sie sind wohl als eine Art Talisman zu deuten, indem der Stotterer, dem die motorische Sprachleistung Schwierigkeiten bereitet, findet, daß die Bewe-

Digitized by Google
Original from UNIVERSITY OF CALIFORNIA
Generated on 2019-10-24 12:29 GMT / http://hdl.handle.net/2027/uc1.b3252759
Public Domain in the United States, Google-digitized / http://www.hathitrust.org/access_use#pd-us-google

gung einer unbeteiligten Muskelgruppe die Sprachmuskeln sozusagen mit fortreißt. Bei der stark nervösen Komponente des Stotterns, auf welche wir später noch zu sprechen kommen werden, nützt sich der eine Talisman bald ab, es wird ein zweiter dazugesellt oder er wird durch einen anderen ersetzt und so kann der einzelne Pat. eine außerordentliche Abwechslung bieten, sei es in der Verbindung von immer zahlreicheren Mitbewegungen, sei es im Auftreten immer neuer. Zum Schlusse werden diese unzweckmäßigen Bewegungen den Stotterer eher hindern als fördern, indem seine Aufmerksamkeit immer mehr diesen sekundären Leistungen zugewendet wird. An dieser Stelle sei noch erwähnt, daß der Stotterer nicht immer beim gleichen Laut die Schwierigkeiten hat, so daß sich dem Beobachter auch in dieser Hinsicht im Verlaufe kürzerer oder längerer Zeiträume ein abwechslungsreiches Bild darbietet.

Wichtig ist ferner die Differentialdiagnose zwischen Stottern und Poltern. Das Poltern kommt durch eine Inkongruenz zwischen Denken und Sprechen zustande und zerfällt in zwei Gruppen.

Die erste betrifft Leute, welche außerordentlich rasch denken, so daß den motorischen Sprachwerkzeugen die Möglichkeit fehlt, mit den Gedanken gleichen Schritt zu halten. Die Gedanken stürmen nach vorwärts, die Sprachwerkzeuge geben sich die größte Mühe, zu folgen, sie helfen sich damit, daß einzelne Silben halb oder ganz ausfallen — endlich aber hilft auch das nicht mehr und sie versagen. Der Pat. bleibt in seinem Redefluß stecken, die Gedanken eilen noch mehr davon, er hat es um so eiliger, sie einzuholen, und mit einem Ruck überwindet er unter krampfartiger Anstrengung den toten Punkt und spricht hastig weiter; bald folgt eine zweite Entgleisung, das Sprechen wird zur Qual des Pat. und zur Qual des Zuhörers.

Das Poltern verläuft in schwereren Fällen unter dem Bilde von Krämpfen der Sprachmuskulatur. Diese Erscheinung deuten wir als autosuggeriert. Der Pat., welcher sich über den Grund seiner Sprachschwierigkeit, die Inkongruenz zwischen sensorischem und motorischem Sprechen, nicht im Klaren ist, verlegt den Sitz des Übels in die motorischen Sprachwerkzeuge; er glaubt zu fühlen, daß sich ihrer Bewegung ein Hindernis entgegenstellt, welches in ihnen selbst liegt, und denkt, das müsse ein Krampf sein.

Die zweite Gruppe von Polterern denkt so langsam, daß sie ihren motorischen Sprachimpuls nicht befriedigen kann. Auch diese Pat. bleiben stecken, weil ihnen die Speisung für die Maschine ausgeht.

Es ist nicht sonderbar, daß beide Gruppen dasselbe Bild zeigen, wenn man bedenkt, daß der Redefluß nur dann normal ablaufen kann, wenn jedes Wort von einem adäquaten Gedanken angeregt wird, und wenn andrerseits ein Gedanke dem andern zu seiner motorischen Umarbeitung Zeit läßt.

Die Lösung der Sprachkrämpfe beim Polterer ist häufig von Mitbewegungen begleitet, welche in schweren Fällen den ganzen Körper erschüttern.

Generated on 2019-10-24 12:29 GMT / http://hdl.handle.net/2027/uc1.b3252759
Public Domain in the United States, Google-digitized / http://www.hathitrust.org/access_use#pd-us-google
Digitized by Google
Original from UNIVERSITY OF CALIFORNIA

Vom Stottern unterscheidet sich das Poltern dadurch, daß die Sprachkrämpfe nicht oder nur zufällig einmal an der spezifischen Artikulationsstelle des Lautes entstehen, welcher eben gebildet werden soll. Gerade das spricht für den autosuggestiven Ursprung der Krämpfe. Denn hätte der Polterer wirkliche Schwierigkeiten bei der Bildung des einzelnen Lautes, so müßte diese Schwierigkeit an der Lautbildungsstelle auftreten oder es müßten sich wie bei der Chorea Schwierigkeiten beim Auffinden der Artikulationsstelle zeigen, was nicht der Fall ist.

Über die Therapie des Polterns soll später berichtet werden. Jetzt wollen wir das Stottern weiter verfolgen.

Die ätiologische Frage ist, wie erwähnt, nicht gelöst. Soviel jedoch kann man heute als gemeinsame Ansicht der meisten Autoren hervorheben, daß die Psyche des Kranken an der Art seines jeweiligen Sprechens (die Stotterer sprechen in der Regel einmal besser, ein andermal schlechter) einen großen Anteil hat. Das erhellt schon daraus, daß das Stottern verschwindet, wenn der Pat. allein ist. Doch finden sich auch in solchen Momenten sicherlich nachweisbare Anzeichen des Leidens, da, wie Gutzmann nachgewiesen hat, der Atemtypus des Stotterers auch außerhalb des Sprechens ein abnormaler ist. Uns fiel auf, daß bei einem hohen Prozentsatz der Stotterer nicht nur während des Sprechens, sondern auch während der Ruhe Nasenflügelatmen besteht. Das beweist uns, daß nicht etwa der jeweilige Stotteranfall eine bloß durch den momentanen psychischen Zustand bedingte neue Erscheinung ist, respektive daß das Stottern sich nur in den jeweiligen Anfällen äußert, sondern daß das Leiden auch dauernde Symptome aufweist.

Es ist notwendig, hier mit einigen Worten zu betonen, daß der Stotterer außerordentlich leicht in Aufregung zu versetzen ist; nicht nur daß diese Pat. im allgemeinen leicht erregbar sind, werden sie auch durch Umstände, welche ein normales Individuum ganz ruhig sprechen lassen, schon in eine hochgradige Aufregung versetzt, welche gerade ihre Sprachwerkzeuge versagen läßt. So sprechen Stotterer in Anwesenheit von Vorgesetzten, in Anwesenheit Fremder oder von ihnen erst seit kurzem bekannter Personen gewöhnlich schlechter als sonst.

In einem großen Prozentsatz der Fälle sprechen die Pat. in der Familie besser, wie zum Beispiel in der Schule, doch kommt auch das Gegenteil vor.

Wir konnten bei einem derartigen Pat., der besonders in Gegenwart seiner Eltern schlecht sprach, eine von uns vermutete sexuelle Perversität (Onanie per anum) nachweisen, bei welcher ihn der Vater einmal ertappt hatte. Doch hatte dieser die Angelegenheit, welche er gar nicht richtig gedeutet hatte und die 6 Jahre zurücklag, schon längst vergessen, während sie auf das Seelenleben des jungen Mannes einen scheinbar bleibenden Eindruck gemacht hatte.

Digitized by Google
Original from UNIVERSITY OF CALIFORNIA
Generated on 2019-10-24 12:29 GMT / http://hdl.handle.net/2027/uc1.b3252759
Public Domain in the United States, Google-digitized / http://www.hathitrust.org/access_use#pd-us-google

Wir sind damit zu einem Kapitel gekommen, dem besonders von seiten Freuds eine große Rolle beim Stottern zugeschrieben wird, nämlich zum Sexualleben des Stotterers. Wir sind der Überzeugung, daß sich sicherlich bei einem Teil dieser Pat. der Grund des Übels in der sexuellen Sphäre befindet, und weisen darauf hin, daß es uns bei der Behandlung kleiner, drei- bis fünfjähriger Stotterer zu wiederholten Malen auffiel, daß sie an Bildern badender Kinder ihre Aufmerksamkeit den Sexualorganen derselben zuwandten und durch Lachen und Fragen auch den behandelnden Arzt darauf hinzuweisen versuchten. Laubi in Zürich hat kürzlich erst in der Monatsschrift für die gesamte Sprachheilkunde einen Fall von Stottern beschrieben, bei dem er durch die Franksche Psychanalyse eine starke sexuelle Komponente nachweisen konnte. Er hält die erhöhte Affekterregbarkeit (Libido) für die Ursache des Leidens.

Wir glauben, daß ein Mangel an seelischem Gleichgewicht überhaupt die häufigste Ursache des Stotterns sein dürfte.

Zu erwähnen ist, daß sich oft genug nachweisen läßt, daß das Übel durch Nachahmung entstanden ist. Über Stottern als Herdsymptom hat Gutzmann in neuester Zeit eine ausführliche Arbeit geschrieben; auch erwähnt bereits Kussmaul die Möglichkeit, daß das Stottern durch Gehirnläsionen entsteht. Auf Schreck oder Traumen wurde es bei einer Reihe unserer Pat. zurückgeführt; besonders beweisend ist ein 19 Jahre alter Pat., der im 14. Lebensjahre zu stottern begann, unmittelbar nachdem ihn seine Kostmutter in den Rücken geschlagen hatte.

Häufig beginnt das Stottern milde, fast unmerklich, um sich allmählich immer mehr zu verschlechtern. Andrerseits hören wir ab und zu erzählen, daß das Stottern äußerst stürmisch eingesetzt habe und allmählich etwas schwächer geworden ist. Wir sahen eine Anzahl von Kindern, welche kurz nach dem Beginn der Krankheit zu uns gebracht wurden und welche schon damals so starke Sprachkrämpfe, so heftige, über den ganzen Körper verbreitete Mitbewegungen zeigten, daß sie, von differentialdiagnostischen Merkmalen selbstverständlich abgesehen, einen ähnlichen Eindruck machten wie Pat. mit einer stürmisch einsetzenden Chorea.

Die Rolle, welche die Erblichkeit beim Stottern spielt, ist deshalb schwer zu bestimmen, weil die Eltern es oft nicht zugeben wollen, daß in einer der früheren Generationen der gleiche Sprachfehler bestanden habe.

Da uns, wie aus diesen Auseinandersetzungen ersichtlich, die ätiologische Frage nicht klar ist, so ist es nur begreiflich, daß auch das Kapitel der Therapie noch viel umstritten ist. Wir stehen auf dem Standpunkt, daß von einer einheitlichen Therapie derzeit wenigstens noch abgesehen werden muß, und daß wir am besten tun, die Art der Behandlung den jeweiligen Symptomen anzupassen. Die gebräuchlichsten Behandlungs-

Digitized by Google
Original from UNIVERSITY OF CALIFORNIA
Generated on 2019-10-24 12:29 GMT / http://hdl.handle.net/2027/uc1.b3252759
Public Domain in the United States, Google-digitized / http://www.hathitrust.org/access_use#pd-us-google

methoden sind die von A. und H. Gutzmann und von A. Liebmann. Jene besteht im wesentlichen aus einer Kombination von Atem-, Stimm- und Artikulationsbewegungen und ist, wie die Begründer der Methode selbst sagen, eine gymnastisch-suggestive. Liebmann sieht von allen gymnastischen Übungen ab und beginnt damit, daß er den Pat. mit willkürlich stark gedehnten Vokalen nachsprechen läßt und allmählich die Länge der Vokale reduziert. Sodann geht er zum Nacherzählen kürzerer und längerer Geschichten und endlich zum Spontansprechen über. Bei seiner Methode überwiegt das suggestive Moment. Es ist nämlich eine Erfahrungstatsache, daß Stotterer beim Singen nicht stottern. Liebmann hebt nun das Dehnen der Vokale als den wesentlichsten Unterschied zwischen Sprechen und Singen hervor. Tatsächlich scheint die Bildung von Konsonanten beim Singen erleichtert zu sein. Wir haben an uns selbst die Erfahrung gemacht, als wir aus therapeutischen Gründen das dem Wiener Dialekt fremde Zungen-R erlernten, daß uns die Bildung desselben beim Singen viel leichter fiel als beim Sprechen.

In der Tat gelingt es fast ausnahmslos schon bei der ersten Sitzung dem Stotterer, welchen man mit gedehnten Vokalen sprechen läßt, zu einer ungehemmten Sprache zu bringen. Dieser Umstand macht auf den Pat. einen außerordentlich günstigen Eindruck. Er bekommt wieder Zutrauen zu seiner Sprachfähigkeit, welches noch durch ein entgegenkommendes, geduldiges und aufmunterndes Benehmen des Arztes wesentlich erhöht werden kann. Dieser günstige psychische Einfluß verbessert die Sprache des Kranken manchmal so, daß man in kurzer Zeit die Vokale auf das normale Maß zurückführen kann, ohne daß das Bessersprechen des Pat. darunter leidet.

Wir stehen, wofern sich bei der Mannigfaltigkeit der Symptomatologie des Stotterns überhaupt eine Regel aufstellen läßt, auf folgendem therapeutischen Standpunkt: Wenn ein Pat. sehr stark und bei den meisten Gelegenheiten stottert, so behandeln wir ihn nach der Liebmannschen Methode. Wir gehen dabei von dem Gesichtspunkte aus, daß wir den Pat. von dem wohltuenden Einflusse des Sprechens mit gedehnten Vokalen an Ort und Stelle überzeugen können müssen, um jenen früher hervorgehobenen günstigen psychischen Eindruck zu erzielen. Bei Stotterern jedoch, welche nur hie und da und im Ordinationszimmer des Arztes vielleicht überhaupt nicht schlecht sprechen, fehlt uns die Möglichkeit, diesen gewaltigen seelischen Einfluß auszuüben, den wir als das Wesen der Liebmannschen Methode auffassen. In solchen Fällen ziehen wir es vor, dem Pat. in den Gutzmannschen Übungen eine Hilfe mitzugeben, von der er jedesmal Gebrauch machen kann, wenn er ihrer bedarf. Denn diese Übungen sind, wenn sie der Pat. beherrscht, nicht viel anderes als die normale Sprache, so daß er sich ihrer unauffällig bedienen kann. In vielen Fällen kann man mit der Gutzmannschen Methode eine komplette Heilung erzielen.

Generated on 2019-10-24 12:29 GMT / http://hdl.handle.net/2027/uc1.b3252759
Public Domain in the United States, Google-digitized / http://www.hathitrust.org/access_use#pd-us-google
Digitized by Google
Original from UNIVERSITY OF CALIFORNIA

Wir verschließen uns aber auch nicht anderen Behandlungsarten. So haben wir bei einzelnen Pat., bei denen die schlechte Atmung im Vordergrund stand, lediglich Atemübungen angewandt, wir haben bei einem Stotterer mit hochgradigen adenoiden Vegetationen die Adenotomie ausgeführt und haben den oben erwähnten „sexuellen" Pat. der psychanalytischen Behandlung zugeführt.

Die Erfolge unserer Therapie sind aus der unten stehenden Tabelle zu ersehen.

Alter:	1— 3		4—6		7—9		10—15		16—20		21—25		26 u. ält.		Zusammen		
Geschlecht:	m.	w.	m.	w.	m.	w.	m.	w.	m.	w.	m.	w.	m.	w.	m.	w.	
Anzahl . . .	4	1	10	11	23	5	19	9	9	4	3	2	4	0	72 + 2?	32 + 1?	107
Prozent . . .	4·8		20·2		26·9		26·9		12·5		4·9		3·8		70	30	
Geheilt . . .	4	2	4	2	3	2	5	2	1	—	—	—	1	—	—		
Gebessert . .	—	—	3	3	2	2	1	6	3	—	—	—	—	—	—		
Ungeheilt (zum Teil wegen frühzeitigen Wegbleibens)	—	—	—	—	3	—	3	1	1	1	—	—	—	—	—		

Ausgeblieben ohne Behandlung sind 45 Patienten.

Noch in Behandlung stehen 6 Patienten.

Die Behandlung des Polterns muß nach den früheren Erörterungen den Zweck haben, das sensorische mit dem motorischen Sprechen in Einklang zu bringen.

Das erreicht man am besten, wenn man den Pat. anfangs vorgesprochene Sätze, später ganze Erzählungen langsam wiederholen läßt; allmählich geht man vorsichtig zur Spontansprache über. Beim Poltern konnten wir auf alle Arten von Atem-, Stimm- und Artikulationsübungen verzichten. Wir behandelten einen 30jährigen Herrn und einen 15jährigen Knaben, während ein 13jähriges Mädchen noch in Behandlung steht. Wir erreichten bei dem ersten Pat. nach einjähriger Behandlung eine hochgradige Besserung; er sprach noch immer rasch, jedoch wesentlich langsamer als früher und ohne jeden Sprechkrampf. Der zweite Pat. wurde mit einer tadellosen Sprache entlassen; die Behandlungsdauer war 10 Monate. Es sei bemerkt, daß beide Pat. anderwärts als Stotterer behandelt worden waren und mit dieser Kur keinerlei Erfolg erzielten.

Eine gesonderte Besprechung sei ferner einem Aphatiker gewidmet, der seit 6 Monaten in unserer Behandlung steht und welcher eine Reihe interessanter Befunde ergab.

Generated on 2019-10-24 12:29 GMT / http://hdl.handle.net/2027/uc1.b3252759
Public Domain in the United States, Google-digitized / http://www.hathitrust.org/access_use#pd-us-google
Digitized by Google
Original from UNIVERSITY OF CALIFORNIA

Der 60jährige Herr wurde vor 3 Jahren vom Schlage gerührt und verlor die Sprache. Eine die rechte Körperhälfte ergreifende Lähmung ging langsam unter Anwendung von Massage, Elektrizität und kaltem Wasser zurück, so daß der Pat. nach etwa 8 Monaten frei gehen und auch mit der rechten Hand schreiben konnte. Eine geringe Unbeholfenheit ist indes noch heute an beiden Extremitäten zu bemerken. Die Sprache kehrte nicht wieder. Vor $2^1/_2$ Jahren und vor $1^1/_2$ Jahren hatte der Kranke leichtere Anfälle, welche mit Schwindel begannen und in schnell verschwindende Ohnmacht ausgingen. Danach blieb jedesmal eine merkbare Schwäche in den Gliedern der rechten Seite zurück, welche sich jedoch in wenigen Wochen wieder zurückbildete. Die Sprache erlitt keinerlei Veränderung. Seit $1^1/_2$ Jahren ist der Pat. anfallsfrei. Er kam zu Beginn dieses Jahres in unsere Behandlung. Es handelt sich um einen kräftigen, frisch aussehenden Mann, der uns mit nur teilweise zutreffenden Gesten zu verstehen gibt, daß er die Sprache verloren habe. Dabei verlegt er den Sitz des Übels in die motorischen Sprachwerkzeuge, indem er immer zeigt, sein Mund könne sich nicht ordentlich bewegen. Die einfachsten Aufforderungen, wie „Geben Sie mir die Hand", „Setzen Sie sich", „Legen Sie den Hut ab", werden nicht verstanden und nicht befolgt. Der Pat. sieht uns dabei ruhig an und sagt „jawohl". Es werden Gegenstände auf den Tisch gelegt und einer davon bezeichnet; der Pat. greift nach einem falschen. Sodann werden große, deutliche Bilder, immer eines auf einem Blatt, vor ihm hingehalten und er wird durch Zeichen aufgefordert, den Namen dazu zu nennen. Der Pat. bleibt stumm.

Der nächste Teil der Untersuchung betrifft das Nachsprechen. Der Pat. ist nicht imstande, ein Wort oder eine Silbe zu wiederholen. Von einzelnen Lauten werden nur die Vokale, und diese nur selten, richtig wiedergegeben. Häufig sagt er für a u, für o i usw. Seine Angehörigen erzählen, daß er manchmal ganz richtige und zutreffende Worte herausbringe, besonders „Hol Dich der Teufel!", wenn er in Aufregung ist.

Der Kranke ist unfähig, irgend einen Laut auf Diktat zu schreiben, schreibt hingegen sehr sicher ab (er ist nicht genötigt, Linie für Linie abzumalen, sondern schreibt den ganzen Buchstaben in einem Zug), allerdings nur buchstabenweise. Er ist eben nur imstande, sich ein Lautzeichen nach dem anderen für ganz kurze Zeit zu merken. Inwieweit das sichere Abschreiben auf Einüben beruhte, muß dahingestellt bleiben, da er sich zu Hause während seiner Krankheit sehr viel damit beschäftigt hat. Er ist ferner imstande, gedruckte Buchstaben in die Latein- und Deutschschrift umzusetzen; auch diese Arbeit geht sehr prompt und geschickt vor sich. Wird er hingegen zum Lesen aufgefordert, so versagt er ganz. Er ist nicht fähig, einen einzigen Buchstaben zu benennen. Werden einzelne Buchstaben, je einer auf einem Kärtchen, vor ihr hingelegt und fordert man ihn auf, einen bezeichneten auszuwählen, so trifft er dies nicht. M wird für A, B für K gehalten. In schroffem Gegensatz dazu steht eine Behauptung seiner Frau, daß sie sich mit ihm schriftlich gut verständigen könne. Und tatsächlich war ich während der Behandlung oft und oft in der Lage, mich von der Richtigkeit der Behauptung zu überzeugen. Der Pat., welcher sich nach einiger Zeit in das Sanatorium für Sprachstörungen in Wien aufnehmen ließ, war, wenn er etwas nicht verstanden hatte, fast immer sofort und

Digitized by Google
Original from UNIVERSITY OF CALIFORNIA
Generated on 2019-10-24 12:29 GMT / http://hdl.handle.net/2027/uc1.b3252759
Public Domain in the United States, Google-digitized / http://www.hathitrust.org/access_use#pd-us-google

blitzschnell orientiert, wenn ihm seine Frau das Schlagwort oder die Schlagwörter des betreffenden Satzes aufschrieb.

Dieses Verhalten des Pat. scheint uns neuerdings zu beweisen, daß uns das geschriebene Wort in der Regel als ganzes und nicht buchstaben- oder silbenweise zum Bewußtsein kommt. (Gutzmann, Anm. 60 in der 4. Auflage von Kussmauls „Die Störungen der Sprache".)

Der Pat. leidet auch an geringgradiger Agnosie und Apraxie. Besonders an Tagen allgemeiner geistiger Trägheit, welche sich ab und zu bei ihm einstellt, kam es vor, daß er zum Beispiel die Gabel zum Schneiden benutzen will oder den Bleistift verkehrt ergreift. Er korrigiert sich jedoch immer sofort. Sein Minenspiel ist häufig geradezu auffallend treffend. Beim Kartenspiel, welches er so wie früher beherrscht, gibt er auf diese Weise seiner Heiterkeit Ausdruck, wenn es ihm oder seinem Partner gelingt, den Dritten zu schädigen. Nicht selten liegt ein feiner Witz in seinem Gesichtsausdruck. Seine Zeichensprache ist häufig falsch (Paramimie). Will er zum Beispiel eine Zigarette rauchen, so spricht er einige falsche Silben und deutet dabei mit den Händen, ist jedoch meist nicht imstande, die Geste des Rauchens zu machen oder auch nur auf den Mund zu zeigen (Amimie, Paramimie). Er versteht die meisten Zeichen, wie die Aufforderung, Platz zu nehmen etc. Bei ungewohnteren, wie „machen Sie mit dem Bleistift einen Kreis", versagt er. Sein Wesen kann nicht als unintelligent bezeichnet werden. Er benimmt sich in der Regel vollkommen zweckentsprechend. Ist Gesellschaft im Hause, so verlangt er durch Zeichen, jedem vorgestellt zu werden. Andrerseits läßt er bei weniger wichtigen oder weniger auffallenden Ereignissen nicht selten ein intelligentes Handeln vermissen. So versäumt er ab und zu, sich die Lippen von Speiseresten zu reinigen, schnalzt mit der Zunge, um solche aus den Zähnen zu entfernen, während er zur Zeit seiner Gesundheit in den besten Kreisen verkehrte und ein feingebildeter Mann war.

Fassen wir all das zusammen, so ergibt sich folgende Diagnose: Hemiplegische transcortikale sensorische Aphasie mit Paraphasie, motorische Aphasie, sensorische Alexie und Agraphie, geringgradige Amimie, Apraxie und Agnosie. Geringgradige Parese der rechten Extremitäten.

Die Therapie ist sehr mühevoll. Der erste Teil bestand darin, daß wir ihn einzelne Laute nachahmen ließen, und zwar sowohl auf dem optischen (Imitation der Mundstellung des Arztes) als auch auf dem akustischen Wege (Nachsprechen von Lauten, welche hinter seinem Rücken gesprochen worden waren). Dabei legten wir, dem Vorschlage H. Gutzmann folgend, besonderes Gewicht auf das optische Nachsprechen und benutzen dazu auch das Sprechenlassen vor dem Spiegel, welches dieser erprobte Forscher so warm empfiehlt. Dabei gelang es uns im Verlaufe eines Monates, ihm zahlreiche Laute sicher beizubringen. Bei einzelnen bestanden anfangs unüberwindliche Schwierigkeiten, so beim U, R, G, K und Ch. Deshalb bedienten wir uns folgender Methode: Wir hatten erfahren, daß der Pat. ab und zu statt des kommandierten und geübten Lautes einen bisher nicht eingeübten produzierte. Wir korrigierten ihn nicht, sondern ließen bei dieser Sitzung den neuen Laut immer wiederholen und so kamen wir mit der Zeit dazu, daß der betreffende Laut auch auf Befehl gesprochen wurde. Jeder Zwang, um dem Pat. einen ihm schwierigen Laut beizubringen, war vergebens und so mußten wir, als unsere Übungen mit den eingeübten

Digitized by Google
Original from UNIVERSITY OF CALIFORNIA
Generated on 2019-10-24 12:29 GMT / http://hdl.handle.net/2027/uc1.b3252759
Public Domain in the United States, Google-digitized / http://www.hathitrust.org/access_use#pd-us-google

Lauten schon bis zur Silbenbildung fortgeschritten waren, noch immer darauf warten, ob nicht einer der fehlenden zufällig erscheine. So kamen wir endlich dazu, das Alphabet fast zu komplettieren, bis erst in allerletzter Zeit, vor 2 Wochen, das G zum Vorschein kam. Heute beherrscht der Kranke alle Laute und spricht sie sowohl auf dem optischen als auf dem akustischen Wege fast immer richtig nach. Gleichzeitig versuchten wir, auf die transcortikalen Bahnen, welche die Verbindung von Lauten oder Worten mit den dazu gehörigen Begriffen vermitteln, auf die Weise einzuwirken, daß wir ihn auf Kommando einzelne Laute schreiben und geschriebene Buchstaben lesen ließen. Das geht nur äußerst mühevoll und auch heute ist der Pat. erst imstande, die Laute a, o, i, e, b und ba zu lesen und zu schreiben; doch auch das nur mit häufigen Irrtümern. Die Buchstaben, welche der Pat. lesen sollte, wurden einzeln auf Blätter mit verschiedenen Farbstiften groß aufgeschrieben. Der Pat. reagierte im allgemeinen um so besser, je kräftiger der Eindruck war, der ihn traf. Beim Nachsprechen gelang es uns eher, den gewünschten Laut zu erzielen, wenn wir sehr laut und energisch vorsprachen, obwohl der Kranke ein feines Gehör hat. Dementsprechend schrieben wir auch die Buchstaben möglichst auffallend.

Nach Einübung der einzelnen Sprachlaute wurden Lautverbindungen versucht. Durch tägliche Übungen von 4 × 10 Minuten sind wir so weit gekommen, daß der Pat. uns zwei miteinander verbundene Silben korrekt nachspricht. Er muß, um sein Gedächtnis auch nach dieser Richtung hin zu stärken, diese Silben etwa 20mal wiederholen, darauf $^1/_2$ Minute pausieren und sodann dieselben Silben neuerdings sprechen, ohne daß wir ihn dabei unterstützen. Wir forcieren ferner das Schreiben mit der linken Hand, indem wir uns der bekannten Ansicht anschließen, daß damit das rechte Gehirn bei der Ausübung seiner vikariierenden Rolle gefördert wird. Es wird uns vielleicht gelingen, sein Merkvermögen für Gesprochenes weiter zu verbessern. Wir hoffen auch, daß er durch fortgesetztes Üben allmählich mehr Buchstaben erkennen wird und daß er endlich lernen wird, wenigstens eine geringe Zahl notwendiger Begriffe sicher zu bezeichnen. Wir werden im geeigneten Zeitpunkte neuerdings über diesen Fall berichten.

Wir können jedoch nicht schließen, bevor wir noch über einige interessante Einzelheiten aus der Behandlung dieses Pat. berichtet haben. Es war nämlich vor allem sehr auffallend und wurde von den Verwandten des Kranken staunend wahrgenommen, wie sich während oder unter der beschriebenen Therapie sein Sprachverständnis hob. Früher konnte man in seiner Gegenwart ruhig über ihn sprechen; jetzt mischt er sich zu unserer Überraschung oft ins Gespräch, worum immer es sich drehte, um nicht selten mit einigen richtigen, häufig mit paraphasischen Worten seine Ansicht auszudrücken. Er verfügt auch über viel mehr Worte. So sagte er zum Beispiel, als ein Kind aus dem Sanatorium wegfuhr, ganz korrekt: „Komm' auch zu mir, Kleiner". Er zeigt auch viel mehr Interesse an den Vorgängen in seiner Umgebung und an denen des Tages.

Wir deuten diese auffallende Erscheinung, daß sich nämlich sein Wortschatz und sein Wortverständnis zu einer Zeit wesentlich hob, in der die systematischen Übungen noch nicht bis zu Worten vorgeschritten waren, zum Teil als spontane Erholung der erkrankten Gehirnzentren, zum Teil als Folge

Digitized by Google
Original from UNIVERSITY OF CALIFORNIA
Generated on 2019-10-24 12:29 GMT / http://hdl.handle.net/2027/uc1.b3252759
Public Domain in the United States, Google-digitized / http://www.hathitrust.org/access_use#pd-us-google

der durch die Therapie geübten allgemeinen Gehirngymnastik. Wir vermuten ferner, daß sich die zuletzt besprochenen Vorgänge in dem linken, erkrankten ursprünglich für die Sprache geübten Gehirnpartien abspielen, während die systematischen Übungen vielleicht das rechte Cerebrum trainieren.

Diese Zweiteilung scheint uns deshalb wahrscheinlich, wei ein so großer Gegensatz zwischen den spontanen Äußerungen (ganze Sätze) und den überaus mühsam fortschreitenden systematisch eingeübten Laut- und Silbenkenntnissen besteht.

Endlich sei noch ein Symptom hervorgehoben, welches der Kranke darbietet. Während er die Silben, welche er gerade übt, meist mit dem richtigen Stimmfall spricht, so wie wir die Stimme gebrauchen, wenn wir zum Beispiel ein uns neues Wort einer fremden Sprache einige Male wiederholen, um es uns einzuprägen, kommt bei ihm ab und zu eine eigentümlich fragende, unsichere, schwankende Stimme zum Vorschein. Es ist dies ein so auffallendes und immer wiederkehrendes Symptom, daß wir es nicht als Zufall deuten können, sondern vielmehr annehmen, daß es sich dabei um eine ähnliche Erscheinung handelt wie bei der Paraphasie — um eine sensorisch bedingte Paraphonie.

Ein großer Teil unserer kleinen Pat. war stumm. In solchen Fällen muß man sich vor allem die Frage vorlegen, ob das Kind hört oder nicht. Denn wir unterscheiden zwei Hauptgruppen der Stummheit, welche ätiologisch von einander grundverschieden sind. Die eine ist durch fehlendes oder schlechtes Gehör bedingt, während die zweite trotz leistungsfähiger Gehörwerkzeuge besteht.

Für die erste Gruppe ist der Name Taubstummheit seit langer Zeit gebräuchlich, eine Bezeichnung, welche vollkommen zweckentsprechend ist. Sie soll sagen, daß diese Art der Stummheit nicht nur mit Taubheit einhergeht, sondern daß die Taubheit den Grund des Fehlens der Sprache bildet.

Ein normales Kind lernt nämlich dadurch sprechen, daß es direkt die Gehöreindrücke nachahmt, welche es von seiner Umgebung empfängt. Unser Gehör ist in dieser Beziehung so verfeinert, und die Verbindung zwischen Gehör und Sprachwerkzeugen eine so innige und prompt funktionierende, daß wir normalerweise keinen anderen Sinn zum Sprechenlernen heranziehen müssen. Sind doch Blindgeborene zum Sprechen ebenso befähigt wie Sehende!

Auf die Details im physiologischen Entstehen der Sprache kann hier nicht näher eingegangen werden; es sei in dieser Beziehung auf das berühmte Werk Kussmauls, auf Gutzmanns, Liebmanns und Coëns bekannte Bücher und auf die Vorlesungen über Taubstumme und Hörstumme von Fröschels verwiesen.

Genauer müssen wir uns jedoch mit der Ausbildung der Sprache bei Taubstummen befassen. Welche Auxiliarmittel werden herangezogen, wenn

Generated on 2019-10-24 12:29 GMT / http://hdl.handle.net/2027/uc1.b3252759
Public Domain in the United States, Google-digitized / http://www.hathitrust.org/access_use#pd-us-google
Digitized by Google
Original from UNIVERSITY OF CALIFORNIA

das Gehör fehlt oder zu schlecht ist, um die Laute genügend exakt wahrzunehmen? Wir bedienen uns zu diesem Zwecke des Auges, des Getastes und der Hörübungen. Das Auge des Pat. muß die Stellung unserer Artikulationswerkzeuge wahrnehmen und die seinigen nachformen und seine Hände müssen die Schwingungen fühlen, welche die Sprechluft an unserer Brust, dem Kehlkopf, den Wangen, dem Mundboden respektive der Nase (siehe Kapitel „Stammeln") hervorruft, um auch diese zu imitieren. Auf diese Weise gelingt es in wenigen Wochen, dem Tauben die einzelnen Sprachlaute beizubringen, und gleichzeitig lernt er, die Laute vom Munde des anderen abzulesen. Dieses Ablesen vom Munde ist der Weg, auf welchem der taube Pat. die Äußerungen der anderen Menschen wahrnimmt, und diese Fertigkeit kann im Laufe der Zeit so ausgebildet werden, daß man nicht imstande ist, diese Klasse der Kranken von Normalen zu unterscheiden.

Wir stehen auf dem Standpunkte, daß für das Ablesenlernen vom Munde keine andere Methode notwendig ist als das Zeigen der physiologischen Lautbildung und das Einüben von Silbenkombinationen.

Die sprachliche, erzieherische und wissenschaftliche Ausbildung der Taubstummen kann hier nicht einmal in groben Zügen erledigt werden, da jeder derartige Versuch die uns gegebenen räumlichen Grenzen weit übersteigen würde.

Als wesentliche Unterstützung für die Ausbildung der Stimme und Sprache der Taubstummen müssen wir die Urbantschitschschen Hörübungen empfehlen. Es handelt sich dabei im wesentlichen darum, das Gehörzentrum zu üben. Da sich bei hochgradiger Schwerhörigkeit die Lautproduktionen der Umgebung des Pat. in einer Distanz abspielen, auf welche der Pat. nicht hört, so hat sein akustisches Gehirn keine Gelegenheit, Höreindrücke genügend oft und genügend scharf wahrzunehmen. Sind wir uns durch Feststellung der Hörfähigkeit (am besten mit der Urbantschitschschen Harmonika) über diese ins Klare gekommen, dann beginnen wir das Ohr mit Lauten jener Stärke zu üben, welche es zu erfassen imstande ist. Auf diese Weise bringen wir allmählich dem Gehirn die Kenntnis von mehr weniger zahlreichen Klangbildern bei. Sitzen diese genügend fest, dann können wir versuchen, sie auch mit geringerem Reiz stärker auszulösen, das heißt wir werden die Tonstärke vermindern und die Distanz vergrößern.

Auf diese Weise können wir unter günstigen Umständen ein gutes Sprachgehör erzeugen; in den allermeisten Fällen aber wird es uns gelingen, wenigstens Vokale zur Perzeption zu bringen. Damit aber haben wir ein weiteres Hilfsmittel, um die Stimme des Pat. und seine Betonung während des Sprechens den normalen Verhältnissen zu nähern.

Von Interesse dünkt uns eine 42jährige Taubstumme zu sein, bei welcher wir noch imstande waren, eine große Anzahl von Lauten auszubilden, die sich aber der weiteren Behandlung entzog.

Digitized by Google
Original from UNIVERSITY OF CALIFORNIA
Generated on 2019-10-24 12:29 GMT / http://hdl.handle.net/2027/uc1.b3252759
Public Domain in the United States, Google-digitized / http://www.hathitrust.org/access_use#pd-us-google

Die zweite Gruppe der Stummheit nennt man Hörstummheit.

Dieser von Coën geprägte Ausdruck ist keineswegs geeignet, in dem Leser eine so präzise Vorstellung auszulösen, wie das Wort Taubstummheit. „Hörstumme" soll nämlich bedeuten, stumm sein und hören. Während die Surdomutitas, die Taubstummheit, in ihrem Namen schon die Ätiologie der Stummheit, nämlich die Taubheit, bezeichnet, enthält Audimutitas oder Hörstummheit nur die Konstatierung zweier nebeneinander gehender Merkmale, ohne die ätiologische Frage zu beleuchten. Wir halten daher den zweiten Namen, idiopathische Stummheit, für geeigneter.

Immerhin ist der Ausdruck „hörstumm" in sprachärztlichen Kreisen so eingebürgert, daß wir ihn vorläufig nicht vermeiden können.

Wir teilen die idiopathische Stummheit in motorisch und sensorisch bedingte. Motorisch bedingt sind diejenigen Fälle, welche die Sprache ihrem Alter gemäß genügend verstehen, ohne zu sprechen. Die sensorisch Hörstummen zeigen nebst ihrer Sprachlosigkeit mangelndes oder fehlendes Verständnis für die Sprache. Diese Kinder werden kleine Aufforderungen nicht befolgen oder sich etwas komplizierten Sätzen gegenüber verständnislos zeigen. Sie verhalten sich etwa so wie ein normaler Mensch, zu dem man in einer fremden Sprache spricht.

Wir finden bei jedem gesunden Kind einen Zeitraum physiologischer Stummheit, der etwa das erste Lebensjahr ausfüllt. In dieser Periode ist das Gehirn noch nicht genügend entwickelt, um die verschiedenen Laute genügend different zu erfassen, um sich dieselben einzuprägen und endlich um zu verstehen und sich zu merken, welcher Begriff mit jedem einzelnen Worte gemeint ist. Erst allmählich und stufenweise gewinnt das Cerebrum diese Fähigkeiten. Wir hören, wie das einjährige Kind einzelne Laute nachzuahmen beginnt, wie es allmählich Silben und Worte bildet und wie dann im zweiten Lebensjahre schon das bezeichnende Sprechen auftritt, indem es diesen oder jenen Gegenstand richtig benennt.

Wenn wir uns fragen, in welchem Alter die physiologische Stummheit ihr Ende gefunden haben muß, so lautet die Antwort, daß das vollendete dritte Lebensjahr wohl die äußerste Grenze bedeutet. Bis zu dieser Zeit können wir noch von protrahierter physiolgischer Sprachlosigkeit reden; jenseits dieser Grenze beginnt entschieden schon die Pathologie.

Wir können jedoch nicht behaupten, daß etwa ein Kind von 5 oder 6 Jahren nicht vielleicht noch von selbst zu sprechen beginnen kann, und daraus ergibt sich nun die weitere Frage, wann eine sprachärztliche Behandlung einsetzen soll.

Die sprachärztliche Behandlung soll unbedingt längstens am Ende des dritten Jahres anfangen, da wir, wie aus der Tabelle ersichtlich, mit Sicher-

Digitized by Google
Original from UNIVERSITY OF CALIFORNIA
Generated on 2019-10-24 12:29 GMT / http://hdl.handle.net/2027/uc1.b3252759
Public Domain in the United States, Google-digitized / http://www.hathitrust.org/access_use#pd-us-google

heit die Sprache zu erzeugen imstande sind und da das Nichtsprechen einen geistig gefährlichen Zustand bedeutet.

Denn die vorschulpflichtigen Jahre sind normalerweise die der schnellsten geistigen Entwicklung, da sich ja unsere Kinder in dieser Zeit eine Summe von — allerdings meist ungeordneten — Kenntnissen aneignen, wie sie später in gleichen Zeiträumen wohl kaum mehr erworben werden. Das normale Kind erlernt da nicht nur die Sprache bis zu einer hohen Vollendung, sondern es erwirbt sich auch viele Fertigkeiten und das Verständnis für eine Unzahl von Vorgängen im Leben.

Diese kostbare Zeit zu versäumen, läuft der idiopathisch Stumme Gefahr. Dabei ist noch zu bemerken, daß derartige Pat. häufig auch in der übrigen geistigen Sphäre nicht ganz normal entwickelt sind. Es handelt sich dabei in der Regel nicht um schwere Fehler, die wir als Imbecillität oder gar als Idiotie bezeichnen müßten, sondern um geringe, nur dem geübten Auge zugängliche Defekte.

Auch diese sind durch eine systematische Therapie günstig zu beeinflussen, und daraus ergibt sich um so mehr die Notwendigkeit, die Pat. so frühzeitig als möglich der ärztlichen Behandlung zuzuführen.

Zur weiteren Begründung dieses Ratschlages weisen wir auf die Tabelle hin, in der iodiopathisch Stumme von 10 Jahren und darüber verzeichnet sind, und auf eine unserer Privatpatientinnen, eine 18jährige, körperlich vollkommen entwickelte, nicht unintelligente, junge Dame, welche trotz sehr feinen Gehöres absolut stumm ist.

Daß wir ein normales oder annähernd normales Hören für die Diagnose der idiopathischen Stummheit fordern, sei hier nochmals hervorgehoben.

Zum näheren Verständnis der Hörstummheit sei besonders auf die Arbeiten von Coën[1]), Liebmann[2]), Treitels[3]), Maas[4]), Hugo Stern[5]) und Fröschels[6]) verwiesen.

Wir halten es nur für notwendig, an dieser Stelle hervorzuheben, daß sowohl die motorischen als die sensorischen Formen in der überwiegenden Mehrzahl der Fälle rein funktioneller Natur sind und durch eine psychische oder gymnastische Therapie zu heilen sind. Operationen im Munde, in der Nase und im Rachen sind fast immer zu vermeiden.

Was speziell die Rolle der adenoiden Vegetationen anbelangt, so scheint uns diese sehr klein zu sein. Die von anderen Autoren (H. Gutzmann,

[1]) Wiener Med. Presse, 1897.
[2]) Vorlesungen, 3. Heft.
[3]) Über Aphasie etc. Leipzig 1893.
[4]) Würzburger Abhandl., 1909, Bd. III.
[5]) Wiener med. Wochenschr., 1910.
[6]) Vorlesungen. Urban & Schwarzenberg, 1911.

Digitized by Google
Original from UNIVERSITY OF CALIFORNIA
Generated on 2019-10-24 12:29 GMT / http://hdl.handle.net/2027/uc1.b3252759
Public Domain in the United States, Google-digitized / http://www.hathitrust.org/access_use#pd-us-google

O. Körner etc.) beobachteten Hörstummen, welche durch Adenotomie geheilt wurden, bilden für uns ein Rätsel. Vielleicht werden die neuen, sehr interessanten Arbeiten von Erdheim, Killian, Haberfeld, Civalleri, Citelli und anderen über die Pharynxhypophyse in dieser Frage einmal Aufklärung bringen.

Wir wollen am Schlusse dieses Kapitels einen eigenartigen Fall besprechen, welcher sich, von der höchst auffallenden Anamnese abgesehen, an jene seltenen Fälle von transcortikaler, sensorisch-idiopathischer Stummheit anschließt, welche in unseren Vorlesungen publiziert wurden.

Es handelt sich um ein 7jähriges, aus Polen stammendes hübsches Mädchen. Dieses wurde uns vor 3 Monaten von Herrn Dr. Lazar, Kinderarzt und Arzt der Klinik v. Wagner, zugeführt. Es war vorher durch längere Zeit in der israelitischen Taubstummenanstalt in Wien gewesen, von wo es als nicht taubstumm an die psychiatrische Klinik gewiesen wurde.

Bei der Untersuchung ergab sich folgendes:

Das Kind, welches gut hört, plappert jedes Wort nach, welches man zu ihm spricht, ohne aber irgend einer Aufforderung nachzukommen. Sage ich ihm zum Beispiel „Setz Dich auf den Sessel", so wiederholt es „Et di auf de Sessel", bleibt aber ruhig stehen. „Gib mir Deinen Hut!" — „Ib mir Dei Hut" ist das Echo aus dem Munde des Kindes, doch die Aufforderung wird nicht befolgt. So versuchen wir eine Anzahl von Sätzen, schließlich nur einzelne befehlende Worte, wie „Geh!", und erreichen immer dasselbe Resultat. Die Worte werden wiederholt, die Befehle nicht verstanden.

Wir wissen aus der bisherigen Untersuchung, daß das Kind hört, die Wortklangbilder erfaßt und ungeschickt (stammelnd) wiederholt, daß ihm jedoch das Verständnis für das Gesprochene abgeht.

Wir zeigen der Pat. Gegenstände und Bilder und fordern sie erst mündlich, dann durch Zeigen auf ihren Mund auf, sie zu benennen. Sie bleibt stumm. Wir zeigen ihr ein Pferd und fragen: „Ist das ein Kasten?" — „It da ei Kasten? lautet ihre Antwort.

Nunmehr reichen wir dem Mädchen die Hand; sie ergreift sie sofort. Wir deuten ihr, sie solle uns den Hut geben; der Befehl wird momentan befolgt. Ebenso geben wir ihr zu verstehen, daß wir ein Buch von dem Tische wünschen: sofort bringt sie es. Wir geben ihr eine Streichholzschachtel; sie öffnet sie und will ein Hölzchen anzünden.

Damit ist die Untersuchung der Sprache vollendet. Lesen und Schreiben hat die Pat. nicht gelernt.

Der somatische Befund ergibt eine abgelaufene leichte Rachitis des Schädels und beiderseitige chronische Mittelohreiterung bei gutem Gehör. Sie wiederholt Sätze auf 4 *m* Entfernung.

Wir haben also gefunden, daß bei einem sonst fast normalen Kinde das Verständnis für Gesprochenes fehlt und daß es nicht imstande ist, Gegenstände zu bezeichnen, während das Erfassen der Klangbilder und das Nachsprechen gut möglich

Digitized by Google
Original from UNIVERSITY OF CALIFORNIA
Generated on 2019-10-24 12:29 GMT / http://hdl.handle.net/2027/uc1.b3252759
Public Domain in the United States, Google-digitized / http://www.hathitrust.org/access_use#pd-us-google

ist. Unsere Diagnose lautet auf eine wahrscheinlich funktionelle Schädigung jener Bahnen, welche die Aufgabe haben, die Worte mit den dazugehörigen Begriffen im Gehirn zu verbinden (transcortikale Bahnen nach Wernicke).

Wir deuten diesen Befund nun mit einem überaus schlechten Namengedächtnis. Während nämlich ein normales Kind in der Lage ist, sich den Namen für Begriffe etc. und umgekehrt den zu einem Worte gehörigen Begriff zu merken, wenn es diese Namen ab und zu hört, genügt das bei einem Kinde mit sehr schlechtem Namengedächtnis nicht. Er vergißt vielmehr von einem Mal zum anderen den Namen und den dazu gehörigen Gegenstand und bleibt so ohne Verständnis für das, was man spricht. Ebenso ist es nicht imstande, seine Gedanken mit Worten richtig oder besser überhaupt auszudrücken.

Daß aber die Intelligenz des Kindes nicht wesentlich gestört ist, zeigt der Umstand, daß es die Deutsprache gut versteht und daß es auch den Wert der Gegenstände kennt (Streichholzschachtel) und sich überhaupt zweckentsprechend benimmt.

Die Anamnese war nicht zu erheben, da sie ein Waisenkind ist.

Wir behandelten die Kleine so, daß wir ihr Bilder einzelner Gegenstände zeigten und benannten. Darauf mußte sie den Namen oft wiederholen. Sie bekam anfangs 2—3, später 4—6 Bilder mit nach Hause, wo die Kostmutter die Übung fortsetzte. So hat sie sich schon eine ganze Reihe von Worten angeeignet, deren Bedeutung sie kennt. Dies wird so festgestellt, daß sie in der Ordination nicht nur die einzelnen Bilder benennen, sondern auch auf Befehl ein von uns benanntes aus einer größeren Anzahl auswählen muß.

Mittlerweile hat das Kind selbst ein Stück der Anamnese erzählt. Als eines Tages ein polnisch sprechender Mann die Kostmutter besuchte, fing die Kleine, als sie das Polnische, ihre Muttersprache, hörte, herzzerreißend zu schreien an. Dann gab sie durch Zeichen und einzelne polnische Worte zu verstehen, daß einmal in ihrer Gegenwart ein Mann erhängt und eine Frau erstochen worden sei. Es handelte sich wohl um ihre Eltern, welche vor 3 Jahren in einem Progrom umgekommen sein dürften. Seit 3 Jahren ist nämlich das Kind der öffentlichen Fürsorge unterstellt.

Es ist nicht zu konstatieren, wie die Pat. vor dieser Zeit polnisch sprach; aber sie fand bei der Schilderung der traurigen Szene Worte, die sie bei uns nicht gelernt hatte, zumal sie polnisch waren.

Wir können nur feststellen, daß sie früher kein spontanes richtiges Wort sprach; auch hat man nie einen polnischen Ausdruck von ihr gehört.

Der Fall ließe sich so deuten, daß das Kind unter dem Eindruck der Ermordung ihrer Eltern die Sprache verlor und auch an den Wert der Sprache vergaß. Wir könnten dann eine Aphasie (erworbene Sprachlosigkeit) statt einer idiopathischen Stummheit diagnostizieren.

In bezug auf die Symptomatologie, Therapie und Prognose reiht sich diese Pat. jedoch den früher andernorts beschriebenen Fällen von transcortikaler sensorischer Hörstummheit an und wird auch wie diese durch fortgesetztes Üben die Sprache erlernen.

Generated on 2019-10-24 12:29 GMT / http://hdl.handle.net/2027/uc1.b3252759
Public Domain in the United States, Google-digitized / http://www.hathitrust.org/access_use#pd-us-google
Digitized by Google
Original from UNIVERSITY OF CALIFORNIA

Alter:	1—3		4—6		7—9		10—15		16—20		Summe		
Geschlecht:	m.	w.	m.	w.	m	w.	m.	w.	m.	w.	m.	w.	
Anzahl	17	9	17	8	8	2	1	—	—	1	43	20	—
Prozent	41		40		16		1·5		1·5		68	32	—
Unbehandelt . .	7	4	5	6	4	1	—	—	—	1	16	12	—
Geheilt	3	3	6	2	—	—	1	—	—	—	10	5	= 43%
Gebessert . . .	7	2	6	—	4	1	—	—	—	—	17	3	= 57%

Besonders gute Erfolge erzielten wir bei zwei Fällen von Chorea.

Man unterscheidet bekanntlich mannigfaltige Arten dieser Krankheit.

Die häufigste ist die sogenannte Chorea minor, eine vorzüglich dem Kindesalter eigene Affektion, welche sich in kürzer oder länger dauernden unfreiwilligen Bewegungen einzelner oder mehrerer Muskelgruppen äußert. Diese Bewegungen erfolgen entweder stoßweise oder langsamer; in diesem Falle sieht es oft aus, als ob eine Welle die betreffende Körperpartie durchlaufen möchte. Oft beteiligen sich auch die Gesichts- und Sprachmuskeln an der Erkrankung.

Nicht selten tritt die Chorea im Anschluß an einen Gelenkrheumatismus auf und kombiniert sich häufig mit Herzfehlern; wir sprechen dann von einer Chorea rheumatica. Sie ist prognostisch ungünstiger wie die erste Form, welche in der Regel nach wenigen Wochen oder Monaten abläuft.

Die stürmisch unter Fieber, allgemeiner Erschöpfnng und Decubitus zum Exitus führende Chorea ist der sprachärztlichen Therapie natürlich nicht zugänglich.

Über das Wesen der bisher besprochenen Formen herrscht zurzeit noch Unklarheit. Man deutet sie als Intoxikationen.

Etwas genauer ist man über jene Art des Veitstanzes informiert, welche als Folge von Hemiplegien auftritt. Sie betrifft in der Regel auch das Kindesalter und weist bei der Obduktion Herde in der motorischen Rindenregion oder in der inneren Kapsel und den darüber liegenden Teilen des Thalamus oder im Hirnschenkel. Posthemiplegische Chorea bei Durchschneidung eines Hirnschenkels hat Economo experimentell erzeugt (Wiener klin. Wochenschr., 1910). Wir sprechen von posthemiplegischer Chorea; sie ist dadurch ausgezeichnet, daß sie sich halbseitig äußert.

Die Chorea major dürfte in das Gebiet der Hysterie oder Epilepsie gehören.

Die Chorea kann, wenn die Gesichts- und Sprachmuskulatur befallen ist, die Sprache wesentlich stören; die Zunge und die Lippen können ihre

Generated on 2019-10-24 12:29 GMT / http://hdl.handle.net/2027/uc1.b3252759
Public Domain in the United States, Google-digitized / http://www.hathitrust.org/access_use#pd-us-google
Digitized by Google
Original from UNIVERSITY OF CALIFORNIA

exakten Sprachbewegungen nicht glatt ausführen, da sich die choreatischen Bewegungen den intendierten Bewegungen zugesellen und die letzteren behindern. Bei der Chorea minor wird eine sprachärztliche Therapie besonders dann indiziert sein, wenn die Krankheit nicht abläuft, sondern in ein chronisches Stadium übergeht. Die Störungen der Sprache können auch bei dieser Form sehr hochgradig sein. Wir erinnern uns eines Schulkollegen, welcher, von einer ziemlich heftigen Chorea minor befallen, durch mehrere Monate absolut stumm war. Vor kurzer Zeit erschien ein 12jähriger Knabe in unserer Privatordination, welcher seit seiner frühesten Kindheit an einer chronischen Chorea minor litt und dessen Sprache sehr undeutlich und verschwommea klang. Es hatte den Anschein, als ob seine Zunge an den Artikulationsstellen vorbeigleiten würde.

Im Ambulatorium hatten wir Gelegenheit, zwei posthemiplegische Choreafälle zu behandeln.

Der eine war ein 20jähriger junger Mann, der gut verständlich, aber nicht vollkommen deutlich sprach und dem besonders die Bildung des S Schwierigkeiten machte. Nach einjähriger Therapie war er geheilt.

Der zweite Fall betraf einen 6jährigen Knaben, bei welchem die choreatischen Bewegungen der Sprachwerkzeuge so stark waren, daß er überhaupt stumm blieb. Es gelang uns, das Kind schulfähig zu machen.

Die Therapie bestand aus kräftigen Artikulationsübungen, welche bei den einzelnen Lauten begannen, um dann zu Silben und Worten überzugehen. Es ist überflüssig, besonders hervorzuheben, daß in allen Fällen das Sprachverständnis intakt war.

Von großem Nutzen erwiesen sich uns leichte Massagebewegungen an der Wange und am Mundboden während des Sprechaktes, durch welche die choreatischen Bewegungen auffallend gemildert wurden. Auch Galvanisation und Faradisation der Sprechmuskeln kamen zur Anwendung.

Nicht selten erschienen in unserem Ambulatorium Pat. mit Kombinationen von Sprachfehlern, bei welchen die Therapie wohl erschwert, die Prognose in der Regel aber nicht verschlechtert wurde. Es wurden beide Sprachfehler entweder der Reihe nach oder gleichzeitig nach den früher festgelegten Regeln behandelt.

Eine gesonderte Besprechung müssen wir lediglich jenen mit Stottern kombinierten Sprachfehlern widmen, bei welchen das Stottern nach der Liebmannschen Methode behandelt wurde. Bei diesen Fällen wurde der zweite Sprachfehler erst therapeutisch angegangen, nachdem das Stottern geheilt war. Denn es liegt im Wesen der Liebmannschen Methode, die Aufmerksamkeit des Pat. von Sprachschwierigkeiten möglichst abzulenken, während die Behandlung der übrigen Sprachfehler eine intensive Konzentration derselben erheischt. Die folgende Tabelle gibt darüber Aufschluß.

Digitized by Google
Original from UNIVERSITY OF CALIFORNIA
Generated on 2019-10-24 12:29 GMT / http://hdl.handle.net/2027/uc1.b3252759
Public Domain in the United States, Google-digitized / http://www.hathitrust.org/access_use#pd-us-google

Nr.	Alter (Jahre)	Geschlecht m.	Geschlecht w.	Diagnose	Therapie	Dauer (Monate)	Resultat	Bemerkungen
1	27	—	1	Sigm. lat. dext. und Poltern	Plattenmethode Zungenhalter, Sprachübungen	4	geheilt	—
2	8	1	—	Stottern und Stammeln	—	—	—	Blieb aus
3	11	1	—	Sigm. lat. und Stottern	—	—	—	Bruder Sigm. lat. Blieb aus
4	11	1	—	Sigm. lat. und Stottern	Liebmann und Platte	11	geheilt	—
5	5	—	1	Sigm. interd. und Stottern	—	—	—	Blieb aus
6	11	1	—	Sigm. u. Stottern	Liebmann	5	geheilt	—
7	4	1	—	Univ. Stammeln, Sigm. lat. sin., Stottern im Beginn	—	12 unregelmäßig	?	—
8	$6^1/_2$	—	1	Sigm. interd. und Stottern	Liebmann Plattenmethode	2 $2^1/_2$	geheilt	—
9	6	1	—	Univ. Stammeln, Sigm. interd. und Stottern	Artikulationsübungen Gutzmann	12 2	geheilt	Stammeln war nach 12 Monaten geheilt, dann hat sich Stottern entwickelt, das nach zweimonatlicher Gutzmann-Behandlung geheilt war
10	?	1	—	Stammeln und beginnendes Stottern	Stammeln durch Artikulationsübung	3	geheilt	Blieb später aus
11	10	1	—	Sigm. interd. und Stottern	Liebmann	9	ungeheilt entlassen	—
12	8	1	—	Sigm. lat. sin. und Stottern	Liebmann	5	geheilt	Sigmatismus, da ausblieb, nicht mehr behandelt
13	6	—	1	Sigm. lat. sin. und Stottern	Gutzmann und Plattenmethode	noch in Behandlung		Sigmatismus in 2 Monaten geheilt

Generated on 2019-10-24 12:29 GMT / http://hdl.handle.net/2027/uc1.b3252759
Public Domain in the United States, Google-digitized / http://www.hathitrust.org/access_use#pd-us-google
Digitized by Google
Original from UNIVERSITY OF CALIFORNIA

In der folgenden Übersicht haben wir die bisher noch nicht registrierten Fälle in tabellarischer Weise aufgezeichnet.

Nr.	Alter (Jahre)	Geschlecht m.	Geschlecht w.	Anamnese	Diagnose	Therapie	Dauer (Monate)	Resultat	Bemerkungen
1	4	—	1	Mit $2^1/_2$ Jahren Meningitis, seither Abnahme des Gehörs	Taubstumm	Hörübungen	1	Fraglich	Blieb dann aus
2	7	—	1	Zögling des Taubstummeninstitutes	„	Sprachübungen	3	Verbesserung der Aussprache	
3	12	—	1	—	Lähmung des linken Stimmbandes	Elektrisieren, Sprachübungen	6	gebessert	—
4	6	—	1	Mit 6 Jahren Meningitis. Bis dahin normale Sprache und Gehör	Taubstumm	Taubstummenschule	—	—	—
5	10	1	—	—	Imbecillität	—	—	—	Blieb aus
6	4	1	—	—	Schwerhörigkeit bei guter Sprache	Hörübungen nach Urbantschitsch	?	wesentlich gebessert	—
7	6	1	—	—	Chorea postencephalitica (subthalamischer Herd?)	—	—	—	Blieb aus
8	2	1	—	—	Taubstumm	—	—	—	„ „
9	3	1	—	Seit Geburt taub	„	—	—	—	„ „
10	9	—	1	—	Geistige Minderwertigkeit	Hilfsschule	—	—	„ „
11	3	—	1	—	Taubstumm	—	—	—	„ „
12	7	1	—	—	Poltern	—	$1^1/_2$	?	Blieb dann aus
13	9	1	—	Angeboren taub	Taubstumm	Hörübungen nach Urbantschitsch	5	Wortgehör	Dann Rückkehr in die Anstalt
14	14	1	—	—	„	—	—	—	In Anstalt
15	7	—	1	—	Chorea der Sprache	—	—	—	Blieb aus

Generated on 2019-10-24 12:29 GMT / http://hdl.handle.net/2027/uc1.b3252759
Public Domain in the United States, Google-digitized / http://www.hathitrust.org/access_use#pd-us-google
Digitized by Google
Original from UNIVERSITY OF CALIFORNIA

Nr.	Alter (Jahre)	Geschlecht m.	Geschlecht w.	Anamnese	Diagnose	Therapie	Dauer (Monate)	Resultat	Bemerkungen
16	$2^1/_2$	1	—	Der Zwilling starb mit drei Monaten. Bruder stottert	Stummheit, Gehör fraglich, Sattelnase	—	—	—	Blieb aus
17	3	—	1	—	Taubstumm	—	—	—	„ „
18	9	1	—	—	Poltern	—	—	—	„ „
19	4	—	1	—	Stumm, Gehör nicht nachweisbar	Urbantschitschsche Harmonika	3	ohne Erfolg	Kitzelsymptom +
20	8	1	—	—	Taubstumm	—	—	—	Blieb aus
21	11	—	1	—	„	Urbantschitschsche Harmonika	14 Tage	—	„ „
22	7	—	1	—	Idiotie	—	—	—	In Anstalt verwiesen
23	$4^1/_2$	1	—	—	Myxödem, Stummheit	Schilddrüsentablette	—	—	Blieb aus
24	8	—	1	—	Taubstumm	—	—	—	In Anstalt verwiesen
25	5	—	1	—	„	Hörübungen nach Urbantschitsch	3	Silbengehör	Blieb dann aus
26	3	—	1	Seit Kindheit taub	„	—	—	—	Blieb aus
27	4	1	—	—	Imbecillität	—	—	—	—
28	5	—	1	—	„	—	—	—	—
29	3	1	—	Meningitis mit 20 Monaten	Taubstumm	—	—	—	Kitzelreflex 0
30	$1^1/_4$	1	—	—	„	—	—	—	Kitzelreflex 0
31	$2^1/_2$	1	—	Meningitis mit 9 Monaten	„ Kitzelreflex 0	Hörübungen nach Urbantschitsch	noch in Behandlung		
32	8	—	1	Vor $^1/_2$ Jahr Meningitis, hörte auf zu sprechen	Undeutliche Sprache, Kitzelreflex 0	Hörübungen nach Urbantschitsch	2	ungeheilt	In Taubstummenschule

Generated on 2019-10-24 12:30 GMT / http://hdl.handle.net/2027/uc1.b3252759
Public Domain in the United States, Google-digitized / http://www.hathitrust.org/access_use#pd-us-google
Digitized by Google
Original from UNIVERSITY OF CALIFORNIA

Nr.	Alter (Jahre)	Geschlecht m.	Geschlecht w.	Anamnese	Diagnose	Therapie	Dauer (Monate)	Resultat	Bemerkungen
33	23	—	1	—	Früher taubstumm, Sprache sehr monoton	Gutzmannsche Stimmgabel	3	Stimme ist melodiöser	—
34	3	1	—	—	Taubstumm Kitzelreflex 0	—	—	—	Blieb aus
35	33	1	—	Mit 3 Jahren Meningitis	Taubstumm Kitzelreflex 0	—	—	—	„ „
36	5	—	1	Bruder taubstumm	Taubstumm Kitzelreflex 0	—	—	—	In Anstalt verwiesen
37	3	1	—	—	Taubstumm Kitzelreflex 0	—	—	—	Blieb aus
38	19	1	—	—	Chorea der Sprache und Laesio auris intern. ads.	—	12	geheilt	—

Tonsillektomie mittelst einer Guillotine und die Eminentia alveolaris des Os mandibulae.[1])

Von Dr. **Greenfield Sluder,** Professor der Rhino-Laryngologie an der Washingtoner Universität. Übersetzt von Dr. **Armin Gundelach,** St. Louis.

(Mit 6 Figuren.)

Ich will hier eine Methode der Tonsillektomie beschreiben, die, soviel ich weiß, bisher weder beschrieben noch geübt worden ist.

Das Wesentliche und Charakteristische bei dieser Methode ist, daß die Tonsille vollständig aus ihrem normalen Bett in der Richtung nach vorwärts und aufwärts gezogen wird und dann eines der anatomischen Merkmale des Unterkiefers als günstig gelegener Punkt benutzt wird, um die Tonsille durch die Öffnung der Guillotine zu drängen.

Das anatomische Kennzeichen ist die abgegrenzte Erhöhung gerade über der Linea mylohyoidea des Unterkiefers, hervorgebracht durch den zuletzt sich entwickelnden Backenzahn (Fig. 1 a, Fig. 2, I a, Fig. 2, II a). Im normalen Zustande ist dieses Kennzeichen noch prominenter im Mund durch die Gewebe des Gaumens ausgeprägt. Im Kindesalter trägt der noch nicht völlig ent-

[1]) Die Originalarbeit ist im Journ. of the Amer. med. Association, 25. III. 1911. erschienen.

Digitized by Google
Original from UNIVERSITY OF CALIFORNIA
Generated on 2019-10-24 12:30 GMT / http://hdl.handle.net/2027/uc1.b3252759
Public Domain in the United States, Google-digitized / http://www.hathitrust.org/access_use#pd-us-google

wickelte, eingebettete Backenzahn dazu bei, die Eminentia zu bilden (Fig. 2, II *A*).

Dieses Kennzeichen ist bisher in keinem anatomischen Werk sehr genau beschrieben oder definitiv durch Namen bezeichnet worden. Wir bezeichnen diese schwunghafte Ausbuchtung als die Eminentia alveolaris der Mandibula, und als solche werden wir sie bezeichnen, um die Erklärung der Operation zu erleichtern.

Fig. 1.

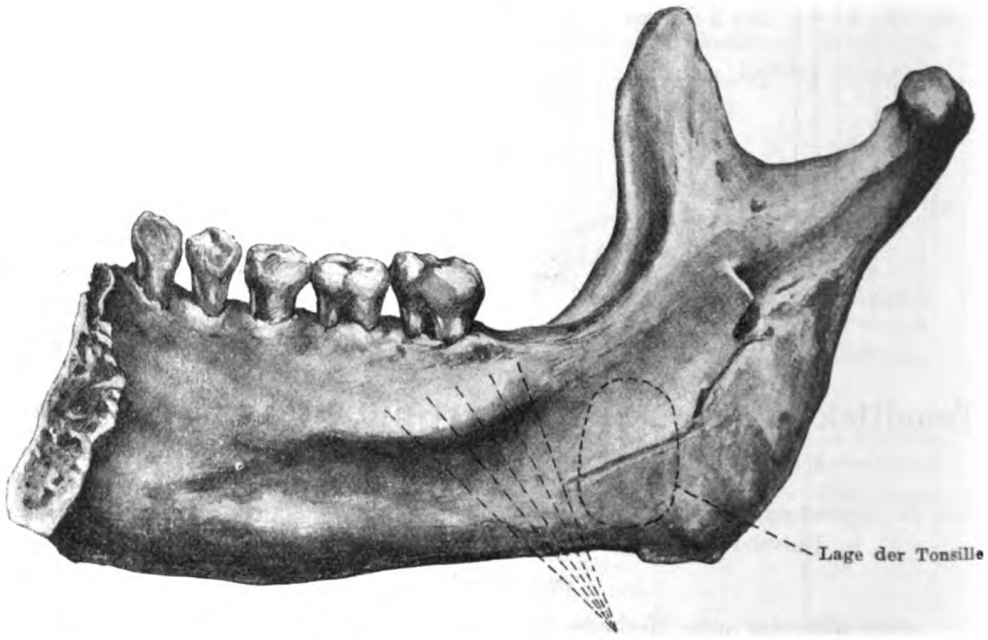

A

Innere Fläche der rechten Mandibularhälfte mit der Eminentia alveolaris *A* und ihrer Beziehung zur normalen Lage der Tonsille.

Das Instrument zur Operation (Fig. 3, I und 3, II) ist eine Modifikation der sogenannten „Mackenzieschen Guillotine", welche jedoch hie und da die „englische Guillotine" genannt wird, um sie von der „französischen" oder „Mathieuschen Guillotine" zu unterscheiden.

Übrigens gibt Sir Morell Mackenzie an, daß das Instrument, das heute seinen Namen trägt, eine Modifikation des von Dr. Physick aus Philadelphia im Jahre 1827 beschriebenen sei. Der Unterschied bestand darin, daß Mackenzie den Griff umstellbar machte. Auf diese Weise ermöglichte er den Gebrauch des Instruments für Chirurgen, die mit derselben Hand beide Tonsillen entfernen wollten.

Generated on 2019-10-24 12:30 GMT / http://hdl.handle.net/2027/uc1.b3252759
Public Domain in the United States, Google-digitized / http://www.hathitrust.org/access_use#pd-us-google
Digitized by Google
Original from UNIVERSITY OF CALIFORNIA

Mackenzie berichtet, daß Dr. Fahnenstock aus Lancaster, Pa., 1832 zuerst die Modifikation beschrieb, bei der die Mandel mittelst eines Ringmessers, das beim Ziehen durchschneidet, entfernt wird und bei dem durch

Fig. 2.

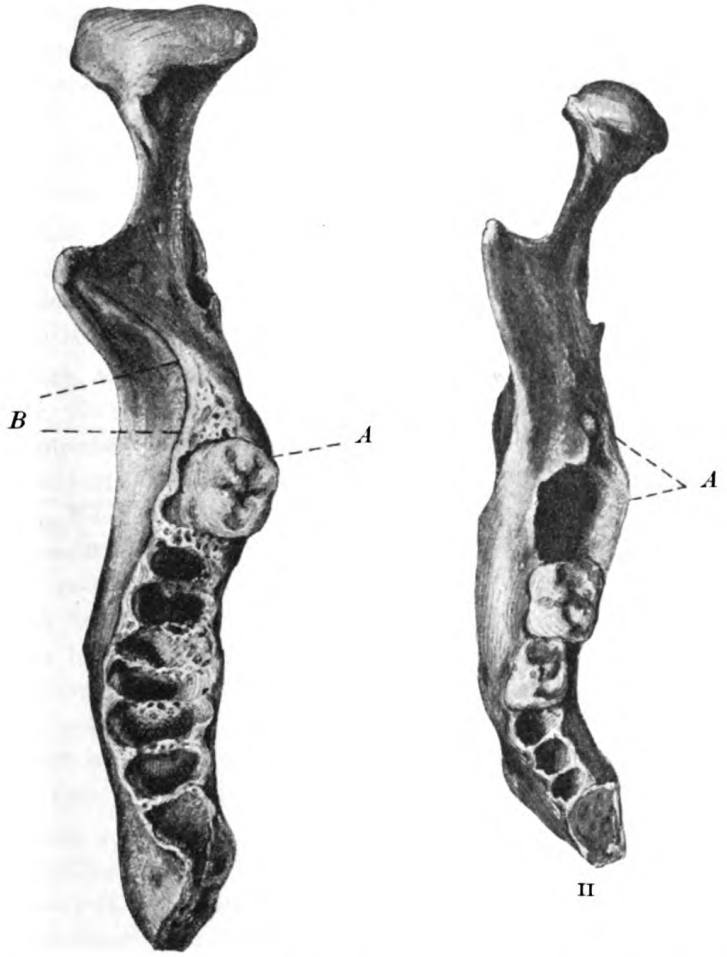

I. Rechte Hälfte der Mandibula eines Erwachsenen von oben gesehen mit der Eminentia alveolaris *A* mit durchgebrochenem 3. Molarzahn und der Crista buccinatoria *B*.
II. Rechte Hälfte einer kindlichen Mandibula mit noch nicht durchgebrochenem 3. Molarzahn und der Anteilnahme desselben an der Bildung der Eminentia alveolaris.

eine Nadel gleichzeitig während des Durchschneidens die Tonsille angespießt wird.

Weiter berichtet er, daß Guersant im Jahre 1864 die vorher runde Öffnung in eine elliptische veränderte und auf die Veranlassung Velpeaus

Digitized by Google
Original from UNIVERSITY OF CALIFORNIA
Generated on 2019-10-24 12:30 GMT / http://hdl.handle.net/2027/uc1.b3252759
Public Domain in the United States, Google-digitized / http://www.hathitrust.org/access_use#pd-us-google

den sich erhebenden Spieß anbringen ließ. Er gibt weiter an, daß die Idee der Guillotine schon 1783 von einem Dr. Benjamin Bell in seinen Erläuterungen über den Gebrauch des Uvulotoms in England veröffentlicht wurde.

Die Guillotine (Fig. 3, I und II) ist demnach eine Modifikation derjenigen von Dr. Physick, welche aus einem metallenen Schaft mit einer runden Öffnung am Ende bestand, durch welche die Tonsille gedrängt und mittelst einer dicht über der Öffnung passierenden Klinge durchschnitten wird.

Ich habe das ursprüngliche Modell geändert, um zwei bestimmte Zwecke zu erreichen:

Fig. 3.

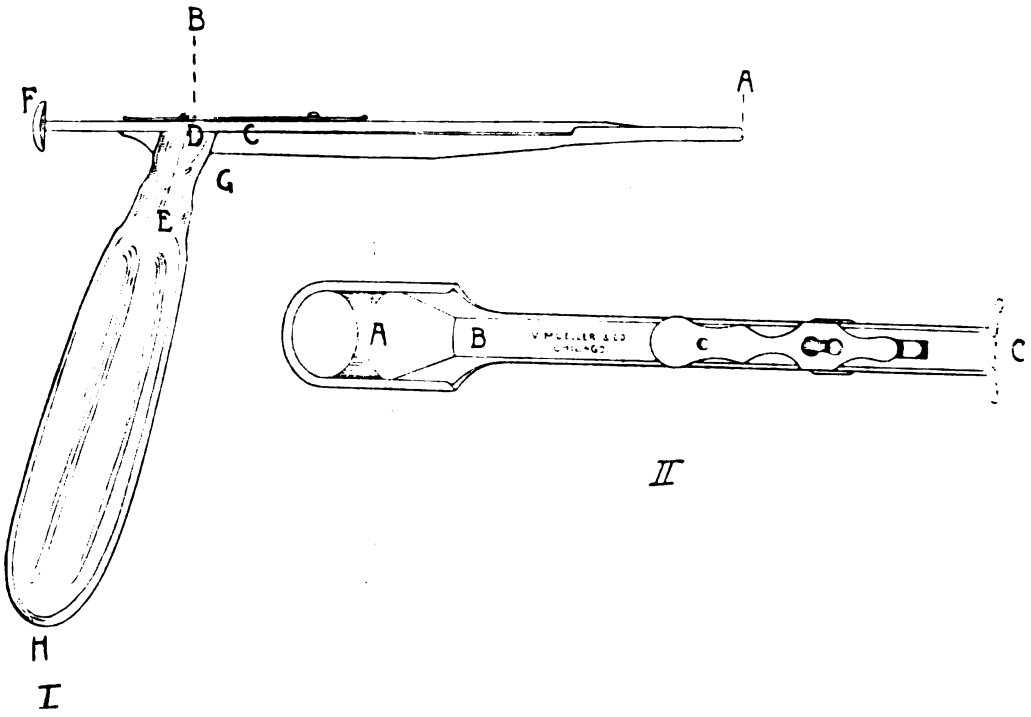

1. um das Instrument stärker zu machen,
2. um beim Gebrauch die Hebelkraft zu erhöhen.

Dies wird erreicht, erstens indem die Dicke des Schaftes verdoppelt wird, und zweitens durch Verkürzung der Länge des Schaftes und durch Verlängerung des Griffes. Zu bevorzugen ist eine elliptische Öffnung.

Gegenwärtig ist das gebräuchliche Modell der Physickguillotine in der von Mackenzie modifizierten Form mit der runden Öffnung in den Instrumentenhandlungen zu haben. In einigen Läden in den Vereinigten Staaten ist es mit einer elliptischen Öffnung versehen, deren lange Achse rechtwinkelig zu dem Schaft liegt.

Generated on 2019-10-24 12:30 GMT / http://hdl.handle.net/2027/uc1.b3252759
Public Domain in the United States, Google-digitized / http://www.hathitrust.org/access_use#pd-us-google
Digitized by Google
Original from UNIVERSITY OF CALIFORNIA

Für die Operation ist ein korrektes Instrument von größter Bedeutung, von weit größerer, als es gewöhnlich bei chirurgischen Operationen der Fall ist.

Bei den folgenden Erläuterungen nehmen wir an, daß der Chirurg das Instrument mit der Öffnung von sich hält. Das Instrument ist durchwegs aus Metall gefertigt. Es mißt 13 *cm* von *A* bis *B* (Fig. 3, I) und ist um 2—4 *cm* kürzer als die gewöhnlichen Modelle. Der Winkel, in dem der Schaft und Griff sich vereinigen, *C D E*, ist 115°. Dies ist die bequemste Lage des Griffes in des Chirurgen Hand, man opfert fast nichts von der Hebelkraft. Der Griff sollte groß und rauh und 11·5 *cm* von seinem freien Ende *H* bis zu seinem Vereinigungspunkt mit dem Schaft *G* lang sein. Er sollte bequem anzufassen sein, um dadurch den Druck beim Gebrauch zu erleichtern.

Der Schaft ist an seinem distalen Ende, wo die Öffnung eingeschnitten ist, 3 *mm* dünn. An der Seite des Griffes, unmittelbar vor der Öffnung, ist er durch ein anderes Stück Stahl von der gleichen oder von größerer Dicke verstärkt. Hieran ist der Griff befestigt.

Besondere Aufmerksamkeit sollte darauf verwandt werden, das Instrument so stark wie möglich zu machen. Ein Bolzen sollte durch die volle Länge des Griffes getrieben und an den Schaft geschmiedet werden. Das Instrument sollte so stark sein, daß der Schaft nicht gebogen oder der Griff von einem mittelkräftigen Mann nicht abgebrochen werden kann. Die Klinge ist 2·5 *mm* dick. Das Proximalende *F* der Klinge, wenn geschlossen (Fig. 3, I ist mit offener Klinge gezeichnet), sollte sich 2·5 *cm* über die distale Seite des Griffes, wo er an dem Schaft *G* befestigt ist, erstrecken. Die Kante soll stumpf sein, weil sie dann leichter die Bahn zwischen dem Bindegewebe der Kapsel der Tonsille und Constrictor pharyngeus, auf welchem die Tonsille liegt, verfolgt, während eine scharfe Klinge sehr leicht Tonsille oder Konstriktor durchschneidet. Einen weiteren Vorteil bietet die stumpfe Klinge dadurch, daß die Blutung nach dem Gebrauche derselben eine geringere ist.

Die Klinge soll $2^1/_4$ *cm* zurückgeschliffen werden (Fig. 3, II, *A*—*B*), da durch das Verdünnen des schneidenden Endes sich das Feld der Operation dem Auge erweitert, wie später gezeigt werden wird. Das proximale Ende der Klinge soll mit einer Querstange für den Daumen versehen sein, *F*, um es dem Chirurgen ohne Beschwerden zu ermöglichen, einen großen Druck auszuüben. Ein Ring kann an Stelle der Querstange angebracht werden. Der Vorteil ist, wie angenommen wird, der, daß, falls die Applikation des Instrumentes dem Chirurgen nicht perfekt gelungen ist, er die Klinge vermittelst des Daumens leicht zurückziehen und dann wieder hervortreiben kann, ohne die Lage des Instruments zu ändern. Dies mag mit geringem Zeitverlust wiederholt werden, bis er die Tonsille richtig durch die Öffnung gebracht hat (jedoch wird er dies auch schnell mit der Querstange erlernen).

Digitized by Google
Original from UNIVERSITY OF CALIFORNIA
Generated on 2019-10-24 12:30 GMT / http://hdl.handle.net/2027/uc1.b3252759
Public Domain in the United States, Google-digitized / http://www.hathitrust.org/access_use#pd-us-google

Die Klinge muß sich mit der geringsten Reibung schieben lassen. Die Öffnung ist elliptisch, mit ihrer langen Achse quer zu der des Schaftes gerichtet. Der distale Bogen soll immer mit einem weichen Metall bekleidet sein, so daß die Klinge bei der Trennung der Gewebe leichter durchgetrieben werden kann.

Der Chirurg sollte 2 Guillotinen haben, eine mit einer Öffnung von $2{\cdot}5 \times 1{\cdot}8\,cm$ und die andere mit einer Öffnung von $1{\cdot}75 \times 1{\cdot}5\,cm$ Durchmesser. Beide Instrumente sollten in jedem Maße vollständig gleich sein, bis auf den distalen Teil des Schaftes, welcher die Öffnung enthält. Sie sollten auch von gleicher Stärke sein. Wenn der Schaft nicht stark genug ist, wird er sich während der Applikation biegen lassen und so das leichte Schieben der Klinge nicht ermöglichen, das bei dieser Operation durchaus notwendig ist. Falls der Griff nicht sehr stark und fest angebracht ist, kann er bei der Operation sehr leicht abbrechen.

Anatomische Beziehungen.

Bei den folgenden Erläuterungen nehmen wir betreffs der Bestimmung der Richtungen an, daß der Pat. uns aufrecht gegenübersitzt. Es ist schon erwähnt worden, daß das wichtigste und bezeichnendste Moment dieser Methode zur Enukleation der Tonsille die Nutzanwendung der Eminentia alveolaris der Mandibula ist. Es ist ebenfalls schon dargestellt worden, daß diese Eminentia durch das innere Ende des Proc. alveolaris gebildet wird und mit dem Gaumenfleisch bekleidet ist. Es sollte im Auge behalten werden, daß die Tonsille nicht nur hinter, sondern auch etwas unterhalb der Eminencia liegt, im Kindesalter anscheinend viel weiter zurück und niedriger als beim Erwachsenen. Dies läßt sich dadurch erklären, daß der letzte Zahn, welcher das Zahnfleisch noch nicht durchbrochen, im Proc. alveolaris hinter dem letzt sichtbaren liegt und es den Anschein erweckt, als ob die Zähne bedeutend weiter nach vorn liegen würden und die Tonsille niedriger.

In Fällen von bedeutender Vergrößerung der Tonsille wird ein Teil derselben in gleicher Höhe oder sogar über der Eminentia liegen. Sie wird sich ebenfalls nach vorn ausdehnen und sich so der Eminentia von hinten nähern. Die Oberfläche des Unterkiefers hinten und unterhalb der Eminentia neigt sich abwärts, rückwärts und auswärts in einem Winkel, der beträchtlich verschieden sein mag, aber annähernd 45° ist, das heißt 45° abwärts und auswärts von der transversalen Achse und ebenfalls 45° auswärts und rückwärts von der anteroposterioren Achse.

Diese Neigung (Clivus) entsteht größtenteils dadurch, daß der Alveolarbogen rückwärts führt, mehr und mehr von der Kinnlade absteht und sich nach innen wendet.

Digitized by Google
Original from UNIVERSITY OF CALIFORNIA
Generated on 2019-10-24 12:30 GMT / http://hdl.handle.net/2027/uc1.b3252759
Public Domain in the United States, Google-digitized / http://www.hathitrust.org/access_use#pd-us-google

Das hintere Ende neigt sich nicht nur nach innen, sondern auch nach oben (Fig. 2, I *A*). Sieht man das Os mandibulae von vorn oder von oben an, so bemerkt man, daß das hintere Ende des Proc. alveolaris medialwärts von der Crista buccinatoria liegt (Fig. 2, I *B*). Dies zeigt sich deutlicher in der Kinnlade des Erwachsenen. Dieser Clivus ist von der bei dem Erwachsenen stark ausgeprägten Linea mylohyoidea quer durchzogen. Bei jungen Unterkiefern ist diese Oberfläche beinahe glatt, doch ist die Markierung immer zu konstatieren.

Der Winkel des Clivus ist beträchtlich verschieden, da die Beziehungen der Breite des Alveolus zu der Höhe des horizontalen Teiles der Mandibula (Alveolus und dem hauptsächlichen Teil der Mandibula) dem Alter nach sehr verschieden sind.

Fig. 4.

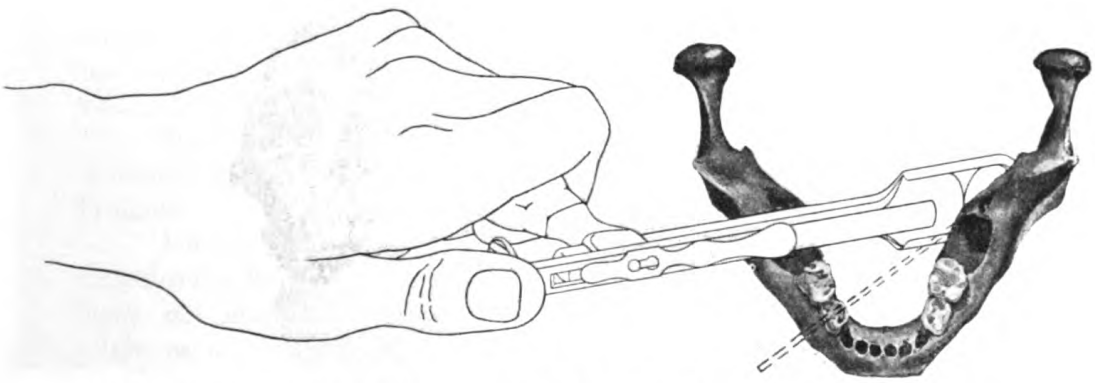

Jugendlicher Unterkiefer mit der Guillotine in der richtigen Lage. Die punktierte Linie zeigt die Normalstellung der Guillotine beim Unterkiefer des Erwachsenen.

Die Breite des Proc. alveolaris im Kindesalter ist tatsächlich größer (3 *mm* manchmal) als bei Erwachsenen. Dies läßt sich aus zwei Gründen erklären: 1. weil im Kindesalter die Alveolardimensionen durch die Krone des Backenzahnes geformt sind, während sie beim Erwachsenen durch den Hals des Zahnes hervorgebracht werden; 2. obgleich der Zahn durch sein mag, ist der ihn umgebende Knochen noch nicht in dem Grade wie bei dem Erwachsenen absorbiert. Dagegen ist die Höhe des horizontalen Teiles des Proc. alveolaris beim Erwachsenen zweimal so groß wie beim Kind, weil der Unterkiefer in jungen Jahren größtenteils aus dem Proc. alveolaris besteht und weil sich der Knochenkörper erst mit den Jahren durch die Entwicklung ausbildet.

Aus diesen Gründen mag sich der Winkel des Clivus in der Kinnlade des Kindes bis zu 60° auswärts und rückwärts von der anteroposterioren Achse (Fig. 5) und bis 60° abwärts und auswärts von der transversalen Achse

Generated on 2019-10-24 12:30 GMT / http://hdl.handle.net/2027/uc1.b3252759
Public Domain in the United States, Google-digitized / http://www.hathitrust.org/access_use#pd-us-google
Digitized by Google
Original from UNIVERSITY OF CALIFORNIA

erhöhen, während bei dem Erwachsenen diese Winkel weniger als 45° in einer oder beiden Richtungen sein können. Die Eminentia alveolaris ist demnach bei jüngeren Individuen viel prominenter trotz der Tatsache, daß die Neigung des Proc. alveolaris nach innen bei Erwachsenen viel bedeutender ist als bei Kindern. Der senile Unterkiefer kommt kaum in Betracht, da diese Operationen selten im extremen Alter notwendig sind.

Anatomisch jedoch ist sie durch eine sehr prominente Linea mylohyoidea gekennzeichnet, welche nach der Absorption des Alveolus am oberen Rande des zurückgebliebenen Teiles liegt. Gewöhnlich ist noch eine Spur der Eminentia alveolaris zu beobachten.

Diese Differenzen mögen bei dem Lebenden genau berechnet werden, indem man den Zeigefinger in des Pat. Mund abwärts, auswärts und rückwärts

Fig. 5.

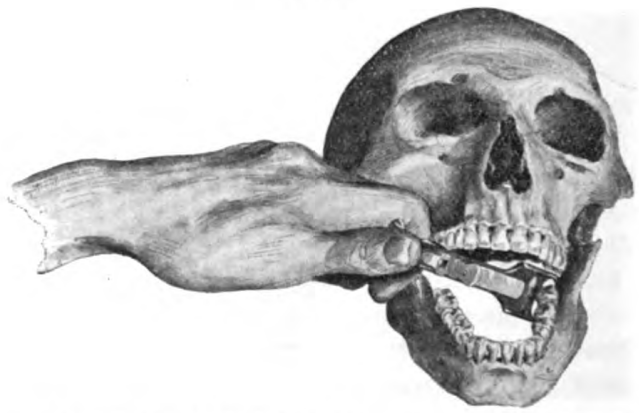

Die Guillotine in richtiger Lage zeigend ihre allgemeine Lage zu den Knochen.

von der Eminentia alveolaris einführt und die weichen Gewebe so weit wie nötig zur Seite schiebt. Es ist unbedingt von großem Vorteil, diese Berechnung direkt vor der Operation zu machen, so daß die Richtung der Guillotine den individuellen Anforderungen angepaßt werden mag. Die Crista buccinatoria hilft öfters bei dieser Berechnung.

Die Operation.

Um bei der Enukleation der Tonsille die Eminentia alveolaris als vorteilhaften Punkt zu benutzen, die Tonsille durch die Öffnung des Tonsillotoms zu drängen, muß sie gänzlich aus ihrer normalen Lage unterhalb und hinter der Eminentia gezogen werden. Sie wird demnach nach oben und vorwärts gezogen. Die Elastizität der weichen Teile des Halses erlauben diese nötige Versetzung der Tonsille. Auf diese Weise wird die Tonsille aus einem weichen

Generated on 2019-10-24 12:30 GMT / http://hdl.handle.net/2027/uc1.b3252759
Public Domain in the United States, Google-digitized / http://www.hathitrust.org/access_use#pd-us-google
Digitized by Google
Original from UNIVERSITY OF CALIFORNIA

eingesunkenen Bett auf einen fixierten harten Punkt gehoben; nicht nur hart und fixiert, sondern sogar hemisphärisch erhoben.

Unter diesen veränderten Verhältnissen ist es nicht schwierig, die Klinge der Guillotine an der Basis anzusetzen. Es wird dann öfters gefunden, daß die Eminentia alles Nötige darbietet, um das Instrument korrekt anzubringen, was dadurch geschieht, daß es fest gegen den Knochen gedrückt wird. Die Tonsille wird dann mittelst der Prominenz der Eminentia durch die Öffnung gedrängt. Jedoch ist es hie und da nötig, den tiefliegenden Teil einer großen, flach eingebetteten Tonsille mit dem Zeigefinger durch die Öffnung zu forcieren. Sollte die Tonsille außerdem auch noch weich sein, so sind die Schwierigkeiten bis zum äußersten erhöht.

Mit einer fibrösen Tonsille läßt sich sehr leicht manipulieren, ungeachtet der Größe oder der Einbettung, ausgenommen, daß sie sehr flach wäre. Sollte die Tonsille weich, dünn oder groß und eingebettet sein, so muß die größte Sorgfalt und Geschicklichkeit angewandt werden, um sie mit ihrer Kapsel zu entfernen. Unter diesen Verhältnissen wird der Chirurg finden, daß er manchmal nur den zentralen Teil der Kapsel mit umgebendem tonsillaren Gewebe entfernt hat.

Das Vertrautsein mit dieser Methode und ein wenig Geschicklichkeit in Anwendung des Instrumentes wird meistens ein meisterhaftes Resultat mit sich bringen.

Ich kann mir jedoch eine Tonsille vorstellen, die so weich, dünn und ausgebreitet ist, daß sie, abgesehen von aller Sorgfalt und Geschicklichkeit, nicht mit einem Schnitt entfernt werden kann; doch dürften diese Fälle selten sein.

In den schwierigen Fällen ist eine absolut perfekte Guillotine unbedingt nötig. Eine genaue Kenntnis der Topographie und aller Variationen ist unumgänglich nötig.

Die operative Prozedur.

Soweit ich in Erfahrung bringen konnte, war die gewöhnliche Anwendungsform der Guillotine die, daß man die flache (proximale) Seite der Klinge gegen die Tonsille andrängte. Mackenzie machte seine Modifikation mit ab- und umstellbarem Griff, um dies leichter zu bewerkstelligen (wie oben erwähnt).

Die übliche Methode war, daß man das Instrument in anteroposteriorer Richtung in den Mund einführte und jenen frei im Munde hervortretenden Teil der Tonsille durch die Öffnung brachte und durch Niederdrängen der Klinge abschnitt. Bei meiner Methode muß man sich der Tonsille in einem Winkel von ungefähr 45° nähern, indem der Schaft des Instrumentes von der entgegengesetzten Seite des Mundes quer eingeführt wird. Die distale

Digitized by Google
Original from UNIVERSITY OF CALIFORNIA
Generated on 2019-10-24 12:30 GMT / http://hdl.handle.net/2027/uc1.b3252759
Public Domain in the United States, Google-digitized / http://www.hathitrust.org/access_use#pd-us-google

Seite des Schaftes muß deshalb die Tonsille berühren. Diese Methode hat gleichfalls den großen Vorteil, daß die Finger der anderen Hand im Munde Platz finden und daß ein größeres Operationsfeld frei vor Augen liegt. Dies wird noch mehr erweitert, indem die Klinge nach hinten abgeschliffen wird.

Man wird finden, daß der Gebrauch der proximalen Seite außerordentlich ungeschickt, ja sogar unmöglich ist, da die Hände des Chirurgen interferieren und der seitliche Teil des Operationsfeldes dem Auge entzogen wird.

Es ist von großem Vorteil, die linke Tonsille mit der linken Hand und die rechte mit der rechten Hand zu entfernen. Falls der Operateur nur eine Hand gebrauchen kann, soll der Pat. im Liegen operiert werden. Dann steht der Operateur auf der rechten Seite, um die rechte Tonsille zu entfernen. Um der linken Tonsille beizukommen, dreht er sich um und steht etwas oberhalb des Kopfes des Pat. (den Füßen gegenüber) und entfernt so die linke Tonsille. Des Pat. Kopf soll fest von einem Assistenten gehalten werden und der Mund mittelst einer Sperre weit geöffnet sein.

Der Chirurg macht, abgesehen davon, welche Lage des Pat. Kopf einnimmt, seine Beobachtungen vom Unterkiefer aus. Die Guillotine wird in einem Winkel von 45° nach auswärts und rückwärts in den Mund eingeführt, bis der distale Bogen der Öffnung vollständig hinter der Tonsille liegt. Der Schaft wird dann gesenkt, so daß der unterste Teil der Tonsille gefaßt wird. Öfters bietet in diesem Augenblick das Rotieren des Instrumentes, indem der Griff nach unten (nach den Füßen zu) gedreht wird, einen Vorteil. Dies trägt ebenfalls dazu bei, den Gesichtskreis zu erweitern. Das Instrument wird dann nach auswärts gedrängt, bis der entfernte Bogen der Öffnung gegen den Ramus des Unterkiefers gepreßt ist oder, falls der Patient nicht in allgemeiner Narkose operiert wird, gegen den fest zusammengezogenen Musculus pterygoideus internus, der hier inseriert ist.

Die Tonsille wird jetzt nach vorn und aufwärts gezogen, während sie dem Knochen und dem Muskel fest angepreßt wird. Es ist klar, daß der entfernte Bogen der Öffnung wie eine Schaufel arbeitet, indem er den unteren Teil der Tonsille vorwärts und aufwärts bringt, so daß die ganze Tonsille sich der Eminentia alveolaris nähert. Im Fall der Schaft rotiert wurde, um den unteren Teil der Tonsille zu fassen, so wird er jetzt in seine ursprüngliche Lage gebracht, indem der Griff wieder nach oben gedreht wird. Durch diese Rotation wird gewöhnlich der obere Teil der Tonsille mit der entfernten Bogenöffnung erfaßt. Ist die Tonsille nicht zu groß und dünn, so ist gewöhnlich der obere sowie auch der untere Teil ohne Rotation bei der ersten Applikation der Guillotine ohne Schwierigkeiten gefaßt.

Der distale Bogen der Öffnung wird jetzt fest an die hintere Seite der Tonsille angelegt und das ganze Instrument nach oben und vorwärts in einem Winkel von ungefähr 45° gezogen. Es wird sich ergeben, daß die Tonsille dann

Digitized by Google
Original from UNIVERSITY OF CALIFORNIA
Generated on 2019-10-24 12:30 GMT / http://hdl.handle.net/2027/uc1.b3252759
Public Domain in the United States, Google-digitized / http://www.hathitrust.org/access_use#pd-us-google

auf der Eminentia alveolaris liegt. Die Klinge wird jetzt mit möglichst leichtem Druck über die Öffnung geschoben, bis der Operateur sieht, daß sie mit dem vorderen Gaumenbogen in Kontakt ist. Erst nachdem die Tonsille vollständig durchgedrängt ist, darf die Klinge mit starker Hand durchforciert werden. Das langsame Niederdrücken der Klinge beim Durchdrängen der Tonsille verhindert ihr Zurückspringen.

In diesem Moment kann es vorkommen, daß, wenn auch der hintere Teil der Tonsille perfekt gefaßt ist, der vordere Teil noch außerhalb der Öffnung liegt. Dies ist gewöhnlich leicht zu sehen, aber noch bestimmter mit dem Zeigefinger der freien Hand wahrnehmbar, welcher dann den übrigen Teil der Tonsille leicht durchdrängt. Dieses Durchdrängen ist durch zartes Massieren ermöglicht, indem man leicht mit dem Zeigefinger in der Richtung der Öffnung darüber hinfährt und gleichzeitig die Klinge zuschiebt.

Ist die Tonsille vollständig durch und die Klinge zu, so kann der distale Bogen des Instruments wie unter einer Schleimhaut liegend gefühlt werden (es sind natürlich zwei Membranen).

Ist ein Teil der Tonsille nicht durchgegangen, so kann er als ein härteres membranöses Gewebe gefühlt werden. Ist die Tonsille aber perfekt durchgegangen, so wird die Klinge mit aller Macht durchgeschoben. Ein starker Druck ist gewöhnlich notwendig, da die Klinge stumpf sein soll. Ist sie aber zu stumpf oder paßt sie nicht in den distalen Bogen des Instruments, so wird sie die Gewebe nicht vollständig durchtrennen. Mit einfacher Umführung des Zeigefingers der freien Hand können sie dann durchtrennt werden. Diese Prozedur verlängert die Operation nicht. Sie mag, obwohl das nicht festgestellt ist, zum postoperativen Schmerz beitragen.

Bei der Untersuchung der exstirpierten Tonsille, während sie noch im Instrument hängt, das heißt in dem Augenblick, in dem sie aus des Pat. Mund kommt, sieht man, daß die orale Seite wie von außen nach innen gestülpt ist (Fig. 6, I und 6, II). Entfernt man die Tonsille aus dem Instrument, so sieht man, daß die Kapsularseite (laterale Seite) dies weiter bestätigt. Die Kapsel erscheint vollständig eingestülpt (Fig. 6, II), kann aber leicht wieder in ihre originale Lage zurückgebracht werden, so daß die Tonsille ihr normales Aussehen wieder annimmt (Fig. 6, III), wie sie mit ihrer Kapselseite lateral im Halse liegt (Fig. 6, IV). Dieser eingestülpte Zustand ist leicht erklärlich, wenn man bedenkt, daß die Tonsille auf die Eminentia alveolaris gezogen wurde und der Bogen des Instruments den konvexen Aspekt in einen konkaven verwandelte, als sie abgetrennt wurde. Bei weiterer Untersuchung der gewonnenen Tonsille wird man sehen, daß ein kleiner Teil des vorderen Gaumenbogens beziehungsweise ein paar Fasern des Musculus palatoglossus mit entfernt wurden.

Digitized by Google
Original from UNIVERSITY OF CALIFORNIA
Generated on 2019-10-24 12:30 GMT / http://hdl.handle.net/2027/uc1.b3252759
Public Domain in the United States, Google-digitized / http://www.hathitrust.org/access_use#pd-us-google

Ich entferne immer einen Teil des vorderen Gaumenbogens, da das eine offene Wunde und eine freiere Fossa nach der Heilung hinterläßt. Die Prozedur scheint keinen chirurgischen Nachteil zu haben, im Gegenteil, durch dieselbe wird die Narbe weiter nach vorn und unten verlegt, als es sonst der Fall wäre. Die Folge davon ist, daß sich der weiche Gaumen nach vorn und unten zieht. Sie ist direkt empfehlenswert in Fällen, wo Tonsillektomie gegen Verengerung oder Reizung der Tuba Eustachi indiziert ist.

Fig. 6.

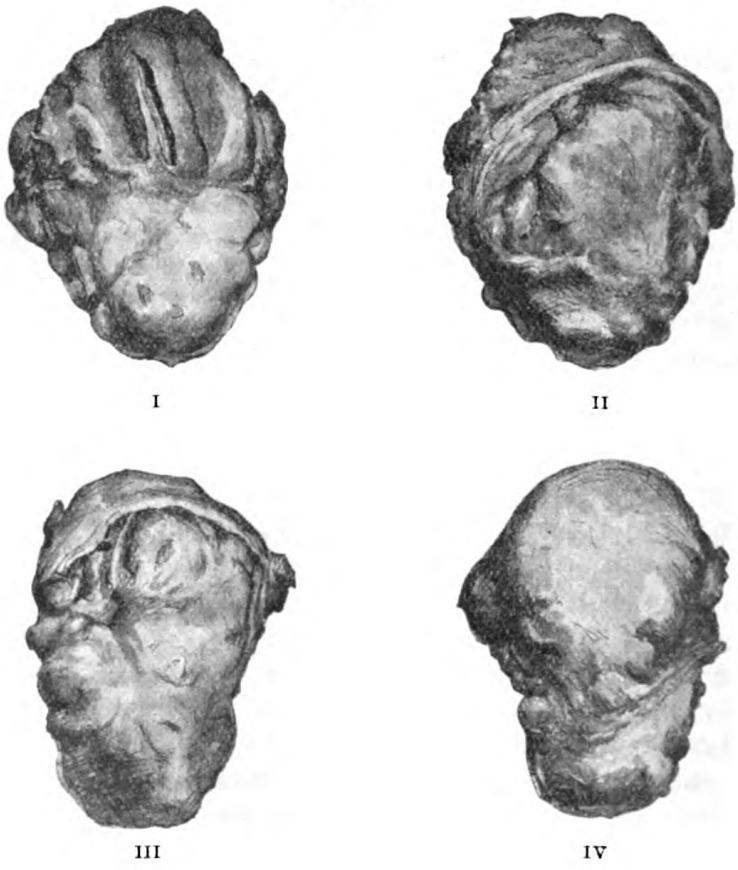

I II III IV

Diese Methode wird unter gewöhnlichen Umständen vollständig zufriedenstellend gefunden werden, wenn die Verschiedenheiten der Unterkiefer in den verschiedenen Lebensaltern im Auge behalten werden. Für die jungen Unterkiefer ist es sogar manchmal notwendig, den Winkel des Instruments bis auf 60° und höher nach hinten und auswärts und womöglich so hoch wie 60° nach unten und auswärts zu erhöhen.

Generated on 2019-10-24 12:30 GMT / http://hdl.handle.net/2027/uc1.b3252759
Public Domain in the United States, Google-digitized / http://www.hathitrust.org/access_use#pd-us-google
Digitized by Google
Original from UNIVERSITY OF CALIFORNIA

Eine Zange, um die Tonsille herauszuziehen, ist überflüssig. Die tief eingebettete Tonsille ist ebenso leicht zu entfernen wie die hervorstehende. Freimachen von den Gaumenbögen ist unnötig. Genaue Kenntnis der Methode und Übung wird es dem Chirurgen ermöglichen, eine Tonsille in 5—8 Sekunden samt Kapsel zu entfernen. Die Nachwirkungen dieser Methode sind geringer als die längerer Operationen. Reste von Tonsillen sind ebenso leicht zu entfernen wie die eigentlichen Tonsillen.

Vereinsberichte.

Verhandlungen des Vereines Deutscher Laryngologen.

XVIII. Tagung zu Frankfurt a. M. am 31. Mai und 1. Juni 1911.

Referat, erstattet vom Schriftführer Dr. **Rich. Hoffmann** in Dresden.[1])

Vorsitzender: Prof. Dr. Killian (Freiburg i. Br.).

31. Mai.

1. Fischer (Frankfurt a. M.): **Demonstration interessanter pathologisch-anatomischer Präparate des Kehlkopfes und der Luftröhre aus der Sammlung des Dr. Senckenbergschen Instituts.**

2. Herxheimer (Wiesbaden): **Pathologisch-anatomische Demonstrationen.**

3. Killian (Freiburg i. Br.) demonstrierte eine Serie **stereoskopischer Photographien,** welche sich auf die Entwicklung der Nase und der Rachentonsille im Embryonalleben beziehen. Ferner ein **großes Unterrichtsmodell des Kehlkopfes mit Spiegel, Wachspräparate von interessanten Befunden an Lebenden, farbige Diapositive, eine neue Untersuchungslampe, ein Dilatationsspeculum des Hypopharynx** und ein **Instrument zur Vornahme von Messungen in der Luftröhre und in den Bronchien.**

1. Juni.

4. E. Rumpf (Ebersteinburg): **Über aktuelle Fragen aus dem Gebiete der Tuberkuloseforschung.** (Referat.)

Rumpf betont einleitend die Häufigkeit beginnender Kehlkopftuberkulose unter den Pat. der Lungenheilstätten sowie den günstigen Einfluß konsequent durchgeführter Schweigekur, Ruhebehandlung und allgemeiner Kräftigung für die Ausheilung solcher Fälle. Ferner sah er oft die Heilung der Lunge viel besser und rascher vorwärts gehen, nachdem die Nasenatmung frei gemacht wurde.

Zunächst referiert Rumpf die Arbeiten Römers in Marburg, welcher von den Grundlagen ausgeht, daß eine einmal stattgefundene Tuberkuloseinfektion Schutz verleiht gegen eine neue Tuberkuloseinfektion (experimentell durch

---

[1]) Der ausführliche Bericht der Verhandlungen erscheint im Verlage von C. Kabitzsch in Würzburg.

Generated on 2019-10-24 12:30 GMT / http://hdl.handle.net/2027/uc1.b3252759
Public Domain in the United States, Google-digitized / http://www.hathitrust.org/access_use#pd-us-google
Digitized by Google
Original from UNIVERSITY OF CALIFORNIA

Nachinfektion bei verschiedenen Tierarten, auch beim Affen, nachgewiesen) und ferner von dem Nachweis der außerordentlichen Verbreitung der Tuberkuloseinfektion unter den Menschen, speziell dem Nachweis, daß in den Kulturländern fast jeder Mensch mit Abschluß des Kindesalters als infiziert gelten kann.

Für die Annahme, daß auch der tuberkulöse Mensch Immunität genießt gegen weitere Tuberkuloseinfektion, bringt Römer außer der Analogie mit den Resultaten bei Tieren viele plausible Gründe vor: Eine neue Tuberkuloseinfektion wird nicht erworben in Heilstätten und Tuberkulose-Krankenhäusern, nicht von tuberkulösen Kindern bei schwerer tuberkulöser Erkrankung ihrer Eltern, Geschwister, nicht in der Ehe und nicht in Berufen, welche der tuberkulösen Infektion besonders ausgesetzt sind. Relative Seltenheit einer sekundären Kehlkopf- und Darmtuberkulose, verglichen mit der beträchtlichen Infektionsgelegenheit, Schadlosigkeit von subcutanen Infektionen mit virulenten Tuberkelbacillen bei tuberkulösen (weil erwachsenen) Pat. nach Baumgarten und Klemperer), Immunität von bereits lungentuberkulösen Menschen gegen den Genuß tuberkelbacillenhaltiger Kuhmilch (Feststellung des Reichsgesundheitsamtes), Häufigkeit des Vorkommens von Tuberkelbacillen im Blute der Phthisiker (s. u.!) ohne jede erkennbare Folgeerscheinung.

Die Immunität des tuberkulösen Menschen gegen Reinfektion ist wie jede Immunität relativ; zu schwere Reinfektion führt zu Lungenschwindsucht.

Die zur Schwindsucht führenden Reinfektionen stammen nicht von außen (s. o.!), sondern von innen her. Der Grund für die Entstehungsmöglichkeit solcher schwerer Reinfektionen liegt in der Schwere der Kindheitsinfektion begründet. Denn erfahrungsgemäß neigen gerade solche Menschen zu Schwindsucht, die zweifellos als Kinder besonders in der Familie schweren Tuberkuloseinfektionen ausgesetzt waren (fälschlicherweise früher als Heredität bezeichnet).

Die Prophylaxe der Lungenschwindsucht muß daher vor allem die Verhütung schwerer Kindheitsinfektionen anstreben.

Rumpf geht dann zum Referat der Verhandlungen der internationalen Tuberkulosekonferenzen über, soweit sie sich auf die Frage der Infektionspforte und die Verbreitung der Tuberkelbacillen im menschlichen Körper beziehen. Während früher weitaus die meisten Forscher an das Überwiegen der Inhalationstuberkulose glaubten, muß man nach den Verhandlungen im Haag und in Wien doch annehmen, daß die Fütterungs- resp. Deglutinationstuberkulose beim Menschen besonders im Kindesalter doch auch viel häufiger vorkomme.

Eine Abkehr von der Annahme der Inhalation läßt sich auch insofern feststellen, als immer mehr Forscher sich für den hämatogenen Import der Tuberkelbacillen in die Lunge aussprechen, wie es Orth etwa vor 20 Jahren tat und wie es jetzt noch entschiedener Ribbert und andere und am nachdrücklichsten seit Jahren Aufrecht betont. Letzterer sagt: Die Tuberkelbacillen gelangen in allen Fällen auf dem Wege über die Lymphdrüsen in das Blut und von hier zu betreffenden Organen, also nicht durch Inhalation in die Lungen. Die Lunge erkrankt nur von den Hals- und Bronchialdrüsen aus, welche vor der Lunge erkranken. Der Lungentuberkel beim Menschen nimmt seinen Ausgang nur von einer Wanderkrankung kleinster Gefäße: die Lymphdrüsen sind der Kampfplatz des Körpers gegen die Überflutung mit Tuberkelbacillen.

Digitized by Google
Original from UNIVERSITY OF CALIFORNIA
Generated on 2019-10-24 12:30 GMT / http://hdl.handle.net/2027/uc1.b3252759
Public Domain in the United States, Google-digitized / http://www.hathitrust.org/access_use#pd-us-google

Rumpf selbst wies in Wien darauf hin, daß außerordentlich viele Forscher, soweit ihre Wege sonst auseinander gehen, alle in der Bedeutung des Rachens und speziell der Rachenmandel als Eintrittspforte einig sind, und erinnert an die Arbeiten Hugo Beckmanns, der als Hauptaufgabe bei der Tuberkulosebekämpfung die Verschließung dieser Hauptinfektionspforte durch möglichst vollkommene Abtragung der Rachenmandel und eventuelle Behandlung der Nase, der Gaumenmandeln und Halsdrüsen sah.

Von neueren experimentellen Arbeiten referiert Rumpf die von Bacmeister, welche die lokale Disposition der Lungenspitzen aufzuhellen geeignet sind. Bacmeister ließ junge Kaninchen allmählich in eine um das erste Rippenpaar lose geschlungene Drahtschlinge hineinwachsen. Wurden jetzt die Tiere mit Tuberkelbacillen infiziert, so entwickelte sich eine isolierte Spitzentuberkulose in dem Augenblick, als die heranwachsende Lunge in den zu engen ersten Rippenring (Freund) trat, und zwar ist es nur auf hämatogenem Wege gelungen, eine isolierte Spitzenerkrankung auszulösen, niemals auf aerogenem Wege. (Infektion von einer Leistendrüse aus.)

Rumpf macht dann noch auf die Analogie mit der Tuberkulose der weiblichen Genitalien aufmerksam, wo wir ebenfalls einen breit mit der Außenwelt kommunizierenden Schleimhautkanal vor uns haben, der deshalb auch auf diesem Wege infiziert werden kann. Der Referent Jung sagte aber auf dem letzten Gynäkologenkongreß: „Die weitaus meisten Fälle von weiblicher Genitaltuberkulose entstehen sekundär auf dem Blutwege."

Rumpf schließt damit, daß er daran erinnert, daß nach den neueren Forschungen viel häufiger, als man früher annahm, Tuberkelbacillen im Blute kreisen, nicht nur bei Miliartuberkulose, sondern auch bei chronischer Tuberkulose in 32% (Schitter), 44% (Sippmann), nach Rosenberger und dem Japaner Kurashize sogar in 100%.

Letzterer untersuchte mit Eisessig und Antiformin behandeltes sorgfältig zentrifugiertes Blut von 155 Lungenkranken und fand sogar bei 59% gesunder Ärzte und Pflegerinnen Tuberkelbacillen im Blutstrom, von denen freilich mehrere später an Brustfellentzündung beziehungsweise initialer Hämoptoe erkrankten. Mehrfach konnte er auch durch Verimpfung auf Meerschweinchen bestätigen, daß das säurefeste Stäbchen in der Tat ein Tuberkulosevirus war. Er nimmt an, daß für den Ausbruch einer disseminierteren Tuberkulose die Abgeschlagenheit und Erniedrigung der Widerstandsfähigkeit des Kranken und die Stärke der Vitalität und Virulenz des Bacillus eine essentielle Bedeutung haben. Schon im allerfrühesten Stadium der Tuberkulose (und wahrscheinlich dauernd) zirkulieren Tuberkelbacillen im Blute. Das Wesen der Tuberkelerkrankung beruht nach Kurashize eigentlich auf einer primären Bazillämie oder wenigstens auf einer von Anfang an generalisierten Erkrankung und die hie und da lokalisierten Herde. zum Beispiel in den Lungen, sind lediglich sekundäre Veränderungen im Locus minoris resistentiae.

Diskussion:

Kümmel (Heidelberg) wünscht, daß die Versicherungsanstalten veranlaßt werden, für zweckmäßige Behandlung des Kehlkopfes in den Heilstätten zu sorgen und Kehlkopftuberkulose nicht als Aufnahmehindernis in die Anstalten anzusehen.

Brieger (Breslau): Die Rachenmandeltuberkulose ist überwiegend sekundär (latente Lungentuberkulose etc.), sehr selten primär. Es wäre wichtig,

Digitized by Google
Original from UNIVERSITY OF CALIFORNIA
Generated on 2019-10-24 12:30 GMT / http://hdl.handle.net/2027/uc1.b3252759
Public Domain in the United States, Google-digitized / http://www.hathitrust.org/access_use#pd-us-google

über die Häufigkeit günstiger Beeinflussung ven Kehlkopftuberkulose durch die Heilstättenbehandlung allein genauere Angaben zu machen.

Boenninghaus (Breslau): Negativer Befund von Tuberkulose an der Rachenmandel beweist nichts gegen die Infektion durch dieselbe. Der Bacillus braucht an seiner Eintrittspforte keine Spur zu hinterlassen.

Rumpf (Schlußwort): Man wird jetzt immer mehr letzterer Ansicht. Rachenmandeltuberkulose kann wohl auch sekundär auf dem Blutwege zustande kommen. Die Spontanheilung der Kehlkopftuberkulose in den Heilstätten ist sichergestellt und der Prozentsatz der Dauerheilung zahlenmäßig festgestellt. Der Kehlkopftuberkulose wird in den Anstalten weitgehendste Aufmerksamkeit gewidmet (Widerspruch). Was die Versicherungsanstalten anlangt, so sollen sie dem Gesetz gemäß dauernd nur solche Fälle in Behandlung nehmen, welche Aussicht auf beträchtliche Wiederherstellung bieten, und sie sind berechtigt, prophylaktisch nur da ein Heilverfahren anzuwenden, wo die große Wahrscheinlichkeit besteht, mindestens für mehrere Jahre Erwerbsfähigkeit des Betreffenden herzustellen. Tatsache ist aber, daß die Kehlkopftuberkulose meist sekundär zur Lungentuberkulose hinzukommt.

5. H. Gutzmann (Berlin): **Klanganalyse künstlicher Vokale.**

Die künstlichen Vokale wurden dadurch erzeugt, daß der Ton einer membranösen Zungenpfeife in die Mundböhle geleitet wurde. Formt man die Mundhöhle so wie bei den natürlichen Vokalen, so erklingt der künstliche Vokal klar und sehr charakteristisch. Der Vortragende hat einige dieser künstlichen Vokale phonophotographisch registriert und die erhaltenen Klangphotographien mathematisch analysiert. Dabei zeigten die künstlichen Vokale die gleichen charakteristischen Verstärkungsgebiete (Formanten) wie die natürlichen. Besonders interessant ist die Vergleichung der Analyse des isolierten Pfeifentones mit der der künstlichen Vokale. Man kann daraus ohne weiteres die Bedeutung der verschiedenen Mundhöhlenformen für die Vokalbildung ablesen. Es zeigt sich entsprechend den Hermannschen Anschauungen ein bestimmtes charakteristisches Verstärkungsgebiet, während der bei dem isolierten Pfeifenton sehr stark vorhandene Grundton bei den künstlichen Vokalen mit höherliegenden Formanten sehr zurücktritt. Vortragender demonstriert eine Anzahl der gewonnenen Kurven.

Diskussion.

Vohssen (Frankfurt a. M.) fragt, ob nur die Mund- oder auch die Rachentöne untersucht wurden.

Gutzmann (Schlußwort): Nur die Mundtöne, es wurde der Mund zu a, o, u eingestellt, dabei hebt sich das Gaumensegel (a) beziehungsweise schließt den Rachen vollständig ab (o, u).

6. H. Gutzmann (Berlin): **Zur Diagnose und Behandlung funktioneller Stimmstörungen.**

Vortragender demonstriert einige Hilfsmittel zur Diagnose und Therapie der Phonasthenie:

a) eine kleine Taschenstimmgabel mit verschieblicher Skala. Sie dient nicht nur zur Diagnose (zum Beispiel Feststellung der Sprechtonhöhe, Schwankung der Tonhöhe bei Sängern), sondern auch zur Kontrolle der Stimmübungen;

b) eine Anordnung elektrisch betriebener Stimmgabeln, um eine mit der Tonhöhe isochrone Elektrisation und Vibration des Kehlkopfes durchzuführen.

Generated on 2019-10-24 12:30 GMT / http://hdl.handle.net/2027/uc1.b3252759
Public Domain in the United States, Google-digitized / http://www.hathitrust.org/access_use#pd-us-google
Digitized by Google
Original from UNIVERSITY OF CALIFORNIA

7. R. Sokolowsky (Königsberg): **Über die Genauigkeit des Nachsingens von Tönen bei Berufssängern.**

Systematische Untersuchungen zur Feststellung der Übereinstimmung zwischen gegebenem und nachgesungenem Ton besitzen wir von Klünder, dessen Versuche jedoch nur von der Annahme ausgingen, daß beide Töne immer gleichzeitig ertönten. Es fehlen somit noch die für die Physiologie des Gesanges sehr wichtigen Untersuchungen, wie genau ein Intervall zu einem gegebenen Ton gesungen wird und wie genau der gegebene Ton nach seinem Verklingen getroffen wird. Zur Ausfüllung dieser Lücken sollen die vorliegenden Versuche dienen.

Die vom Verfasser verwendete Apparatur zur Aufnahme der Tonschwingungen besteht in einer Kombination des Einthovenschen Saitengalvanometers und des Weissschen Phonoskops, und zwar wurde der gegebene Orgelpfeifenton mit dem Saitengalvanometer und der nachgesungene Ton vom Phonoskop aufgenommen.

Die Versuche wurden an 4 Damen und 3 Herren der Oper ausgeführt.

Die ersten beiden Versuchsreihen (1. Nachsingen eines gegebenen Tones bei gleichzeitigem Erklingen desselben, und 2. Nachsingen eines gegebenen Tones nach Verklingen desselben) zeigten, wie außerordentlich groß die Genauigkeit des menschlichen Kehlkopfs bei der richtigen Einstellung der Tonhöhe sein kann. Das beste erreichte Resultat war eine Fehlerquote von nur 0·07%.

Die dritte Versuchsreihe (Singen von Intervallen zu einem gegebenen, gleichzeitig erklingenden Ton) ergab eine überraschende Differenz gegenüber den Resultaten der beiden ersten Reihen. Die Fehler waren erheblich größer (bis 4·54 und 5·51%). Auffallend war, daß am unreinsten die Quinte gesungen wurde.

Verfasser erklärt die große Ungenauigkeit bei den Intervallen damit, daß dabei die Fehler, die ja in der Schwierigkeit überhaupt liegen, ganz reine Intervalle zu singen, sich kombinieren mit denjenigen, die der Sänger durch die Art seines Studiums am temperierten Klavier zu machen gewohnt ist.

In 46 Kurven wurden 36mal zu tief und nur 10mal zu hoch gesungen.

8. Dreyfuss (Straßburg): **Experimentelle Untersuchung über den Einfluß des Schlundschnürers auf die Kehlkopfmuskulatur.**

Diese experimentelle Untersuchung soll zur Aufklärung der Frage dienen, wie wir uns das eigentümliche laryngoskopische Bild bei gewissen Schlundlähmungen erklären sollen, das gelegentlich bei der Bulbärparalyse und auch bei postdiphtherischen Lähmungen beobachtet wurde. Der mangelhafte Glottisschluß bei der Phonation ist nicht auf eine nervöse Adduktorenlähmung zurückzuführen, sondern auf die Lähmung der Schlundschnürer, wodurch den Phonationsmuskeln jener mächtige, für das Zustandekommen einer tönenden Stimme notwendige Halt fehlt, der ihnen durch die synergische Kontraktion des M. laryngopharyngeus verliehen wird, indem letzterer zu beiden Seiten Schild- wie Ringknorpel umfaßt und durch seine Kontraktion fixiert. Dreyfuss hat nun bei Hunden die Muskelansätze entweder des mittleren (M. hyopharyngeus) oder des unteren Schlundschnürers (M. thyreo-crico-pharyngeus) durchtrennt ohne jede Nervenverletzung und bei Abtrennung des mittleren Schlundschnürers starke Schluck-, aber keine Stimmstörungen, bei der Abtrennung des unteren Schlundschnürers dagegen keinerlei Schluck-, aber beträcht-

Digitized by Google
Original from UNIVERSITY OF CALIFORNIA
Generated on 2019-10-24 12:30 GMT / http://hdl.handle.net/2027/uc1.b3252759
Public Domain in the United States, Google-digitized / http://www.hathitrust.org/access_use#pd-us-google

liche Stimmstörungen erzielt. Der untere Schnürer (M. laryngo-pharyngeus) ist also ein wichtiger Kehlkopfstimmuskel, seine Funktion ist zum Glottisschluß durchaus nötig, nicht dagegen für die Schluckbewegung, und jene Phonationsstörungen bei Bulbär- und postdiphtherischer Paralyse sind auf seinen Ausfall zurückzuführen.

Diskussion zu Nr. 6, 7 und 8.

Nadoleczny (München) empfiehlt noch besonders die Taschenstimmgabel Gutzmanns und hält auch dessen Methode der Elektrisation und Vibration des Kehlkopfs für wertvoll. Die meisten Sänger haben meist nur ein relativ absolutes Tongehör, dagegen haben manchmal sehr unmusikalische Menschen ein absolutes Tongehör. Er fragt Herrn Dreyfuss, ob durch seine Versuche die Stimmstörungen bei akutem Rachenkatarrh erklärt werden können. Nach seiner Meinung ist möglicherweise bei diesem die Schlundmuskulatur direkt in ihrer Funktion behindert oder es handelt sich um Schonungsvorgänge.

Kümmel (Heidelberg) fragt Herrn Gutzmann, ob die elektrische Reizung in rhythmischer Folge in der Tat wirksamer ist als die rein mechanische Erregung durch die fortdauernd tönende Stimmgabel. Letztere wirke bei Phonasthenie oft verblüffend.

Boenninghaus (Breslau): Wie verhält sich die Stimme, wenn man zum Beispiel bei Bulbärparalyse den Kehlkopf künstlich fixiert? Wenn die Meinung des Herrn Dreyfuss richtig ist, so müßte dabei die Stimme ungestört zutage treten.

Killian (Freiburg): Die Anwendung solcher Stimmgabelapparate (Gutzmann) ist bei Behandlung der hysterischen Aphonie von großem Wert.

Gutzmann (Schlußwort): Die Verhältnisse liegen bei phonasthenischen Personen so außerordentlich verschieden, daß man gar nicht genug Mittel haben kann, um sie bei ihnen zu probieren. Bei der hysterischen Aphonie insbesondere wirkt die elektrisch betriebene Stimmgabel besser als die Vibrationsmethode.

Sokolowsky (Schlußwort) bestätigt die Ausführungen des Herrn Nadoleczny bezüglich der absoluten Tonhöhe der Sänger beziehungsweise Musiker.

Dreyfuss (Schlußwort): Die Stimmstörungen bei Rachenkatarrh und akuten Rachenerkrankungen sind wohl auf Schonungsvorgänge zurückzuführen. Künstliche Kompression und Fixation des Kehlkopfes würden nichts beweisen. Sie ersetzen nicht die Innervation des Muskels, auch drückt der Constrictor inferior den Kehlkopf nicht nur zusammen, sondern zieht ihn auch in die Höhe.

9. E. Oppikofer (Basel): **Geschwüre in Kehlkopf, Luft- und Speiseröhre bei Scharlach.**

Verfasser stellte am pathologischen Institut Basel die Scharlachobduktionen der letzten 37 Jahre zusammen und fand, daß der Kehlkopf bei Scharlachdiphtherie viel häufiger betroffen ist, als heute noch allgemein angenommen wird: Bei ungefähr der Hälfte der letal endigenden Scharlachfälle bestand dieselbe nekrotisierende Entzündung wie im Rachen auch am Kehlkopfeingang oder im Kehlkopfinnern, manchmal auch in der Trachea. Die bakteriologische Untersuchung hatte fast ausnahmslos Streptokokken und Staphylokokken und nicht Diphtheriebacillen ergeben.

Digitized by Google
Original from UNIVERSITY OF CALIFORNIA
Generated on 2019-10-24 12:30 GMT / http://hdl.handle.net/2027/uc1.b3252759
Public Domain in the United States, Google-digitized / http://www.hathitrust.org/access_use#pd-us-google

Die durch die nekrotisierende Entzündung entstehenden Kehlkopfgeschwüre sind bald oberflächlich, bald tiefgehend und dann oft wie mit einem Locheisen ausgeschlagen. Manchmal sind die Ulcera isoliert, meistens aber multipel.

Bei 8·2% aller Fälle fand sich die Scharlachdiphtherie in Form von mißfarbigem Belag und Geschwüren auch im Oesophagus, bald in ganzer Länge, bald nur auf einzelnen Strecken.

Diskussion.

Friedrich (Kiel) fragt, ob diese Geschwüre nicht viel mehr Folge des schweren Allgemeinzustandes als spezifische Scharlachgeschwüre seien.

Killian (Freiburg) sah einen Fall von Oesophagusstenose bei einem kleinen Kinde nach Diphtherie, von der er annimmt, daß sie durch den gleichen Prozeß in der Speiseröhre bedingt worden sei.

Siebenmann (Basel) fragt, welche Stellen hauptsächlich durch die Scharlachgeschwüre bevorzugt werden, ob sie sich namentlich da finden, wo reichlich adenoides Gewebe vorhanden ist.

Oppikofer (Schlußwort) bejaht letzteres, doch bestehen ganz bevorzugte Lokalisationen nicht, mit Ausnahme der hinteren Kehlkopfwand, wo solche Geschwüre in der Tat sehr häufig anzutreffen sind. Die Geschwüre sind ebenso spezifisch wie die Geschwüre im Rachen, deren Spezifität ja feststeht.

10. Blumenfeld (Wiesbaden): **Über Blutstillung im Kehlkopf durch Klammernaht.**

Gelegentlich einer lebensbedrohenden Blutung, die durch Abtragung des Kehldeckels und eines Teiles der aryepiglottischen Falten entstand, hat Verfasser mittelst des von Avellis für den Rachen angegebenen Instrumentes eine Klammernaht angelegt, worauf die Blutung sofort und dauernd stand. Lösung der Klammern nach 6 Tagen. Heilung. Es werden Instrumente demonstriert, die zur Anlegung von Klammernähten im Kehlkopf dienen und die Blutstillung von postoperativen Blutungen im Kehlkopf des weiteren besprochen.

Diskussion.

Kümmel (Heidelberg): Man kann in ähnlicher Notlage einen Kuhnschen Tubus einführen und daneben sehr schön tamponieren.

11. A. Hartmann (Heidenheim): **Zur Behandlung der Larynxtuberkulose.**

Hartmann berichtet über seine Erfahrungen bei den von ihm im Virchowkrankenhause behandelten, größtenteils schweren Fällen von Larynxtuberkulose. Zur Entfernung der oft festhaftenden zähen Sekrete brauchte Hartmann 2%igen Cocainspray und Einpulverung von Natrium perboricum. Zur weiteren Behandlung Inhalation von Menthol und Kreosotterpentin (1:20) vermittelst der von ihm früher empfohlenen Inhalationsmaske. Nach dieser Behandlung fühlen sich die Pat. beträchtlich erleichtert, der Hustenreiz ist vermindert. Die Heilung wird befördert durch Pulvereinblasung von Lenicet (essigsaure Tonerde) oder Lenicetepirenan. Die heftigsten Schlingbeschwerden konnte Hartmann beseitigen durch Einführung des Orthoskopes, des konisch-ovalen Kehlkopfspatels. Die Dehnung des Kehlkopfes übt einen günstigen Einfluß auf die Schmerzen aus. Die operativen Eingriffe mit dem Galvanokauter, mit

Digitized by Google
Original from UNIVERSITY OF CALIFORNIA
Generated on 2019-10-24 12:30 GMT / http://hdl.handle.net/2027/uc1.b3252759
Public Domain in the United States, Google-digitized / http://www.hathitrust.org/access_use#pd-us-google

schneidenden Zangen oder mit der Schlinge werden am sichersten gleichfalls mit Hilfe des Orthoskopes auf direktem Wege ausgeführt.

12. Edmund Meyer (Berlin): **Zur spezifischen und lokalen Behandlung der Kehlkopftuberkulose.**

Die Tuberkulinbehandlung der Kehlkopftuberkulose ist mehr anzuwenden als bisher, nicht nur in Heilstätten und Kliniken sind günstige Resultate zu erzielen, sondern auch bei ambulanten Kranken, die in der Häuslichkeit und im Beruf bleiben, ist die spezifische Behandlung indiziert. Bei Störungen des Allgemeinbefindens, besonders bei hohem Fieber und sehr ausgedehnten tuberkulösen Veränderungen im Larynx ist Tuberkulin kontraindiziert. Welche Präparate anzuwenden, ist von geringerer Bedeutung. Meyer hat hauptsächlich mit sensibilierter Bacillenemulsion Höchst nach Dr. Fritz Meyer gearbeitet. Die Dosierung ist so zu wählen, daß Allgemeinreaktionen möglichst vermieden werden. Die Lokalbehandlung ist bei S. B. E. gering, seröse Durchtränkung, manchmal ein dünner, schleierartiger, fibrinöser Belag. Bei der Kur zunächst Besserung des Allgemeinbefindens, Gewichtszunahme, Steigerung der Appetenz. Eine Heilung des Kehlkopfes nur bei oberflächlichen Ulcerationen beobachtet. Bei ausgedehnteren Veränderungen ist eine lokale chirurgische Kehlkopfbehandlung mit der spezifischen zu kombinieren. Mit schneidenden Instrumenten soll möglichst ausgiebig in den einzelnen Sitzungen von den Infiltraten entfernt werden, die galvanokaustische Behandlung ist am besten nur auf flache Infiltrate zu beschränken, die mit scheidenden Instrumenten nicht mehr anzugreifen sind.

Diskussion zu Nr. 11 und 12.

Siebenmann (Basel) hält es für chirurgisch richtig, daß man bei einer galvanokaustischen Behandlung alles Kranke in einer Sitzung zu erreichen sucht. Eine sehr zweckmäßige Ergänzung der kaustischen Behandlung ist die Röntgenbehandlung der Kehlkopftuberkulose. Nach seiner Erfahrung eignen sich hierfür namentlich geschlossene tiefe Infiltrate, während er bei offener Tuberkulose keinen Erfolg sah.

Hoffmann (Dresden) empfiehlt die Hartmannsche Inhalationsmaske, dessen Pulverbläser und die Lenicetspräparate.

Dreyfuss (Straßburg): Die Laryngologen sollten die Forderung aufstellen, daß auch in den Volksheilstätten laryngologisch geschulte Ärzte angestellt beziehungsweise daß Laryngologen aus der Nähe den Heilstätten im Nebenamt als Spezialisten beigestellt würden.

Friedrich (Kiel) glaubt auch, daß die Wahl der Präparate bei der Tuberkulinbehandlung ziemlich belanglos sei, daß sich die Behandlung auch ambulant ohne Gefahr durchführen läßt. Er fragt Herrn Meyer, in welcher Weise die Tuberkulinbehandlung bei Larynxtuberkulose aus- beziehungsweise wie lange dieselbe fortgeführt wird und ob etwa durch plötzliches Aussetzen solcher Tuberkulinkuren Nachteile entstehen.

Katz (Kaiserslautern) hat ähnlich wie Herr Hartmann Terpentininhalationen verordnet, zugleich mit Eukalyptus. Er hat mehrere Male Nierenreizung nach solchen Inhalationen gesehen.

Rumpf (Ebersteinburg) hält es seinerseits auch für notwendig, daß in den Privat- und auch in den Volksheilstätten auch die Kehlkopftuberkulose behandelt wird und daß in den Anstalten speziell vorgebildete Ärzte angestellt beziehungsweise zugezogen werden. Ein diesbezüglicher Antrag an zuständiger Stelle würde auf guten Boden fallen.

Digitized by Google
Original from UNIVERSITY OF CALIFORNIA
Generated on 2019-10-24 12:30 GMT / http://hdl.handle.net/2027/uc1.b3252759
Public Domain in the United States, Google-digitized / http://www.hathitrust.org/access_use#pd-us-google

Kümmel (Heidelberg): Mit Einspritzungen von Jodoformglyzerin in tiefe Infiltrate kann man sehr schöne Erfolge erzielen. Ich möchte bitten, daß die Herren in den Heilstätten einmal eine Übersicht geben über das, was eigentlich im Kehlkopf spontan heilen kann, um eine Richtschnur zu gewinnen für die Erfolge der Behandlung.

Noltenius (Bremen) behandelt ambulant bei genauer Individualisierung und sorgfältiger Beobachtung mit Mischtuberkulin. Es wird etwa zweimal wöchentlich der Inhalt einer Tube mit langsam steigender Dosis eingespritzt. Dauer im Durchschnitt etwa 5—6 Monate. Bei der Galvanokaustik soll man möglichst energisch vorgehen, die Furcht vor ödematösen Schwellungen scheint unbegründet. Gegen Schluckschmerzen sind Alkoholinjektionen in den Nervus laryngeus superior sehr zu empfehlen.

Killian (Freiburg) hat, als man sehr hohe Tuberkulindosen gab, wo der Kehlkopf gesund war, vielfach Miliarausbruch in der Kehlkopfschleimhaut gesehen. Jetzt, wo man mit kleinen Dosen arbeitet, ist das wohl nicht zu befürchten, doch könnte auch einmal bei kleinster Dosis der Kehlkopf tuberkulös erkranken. Bei energischer galvanokaustischer Behandlung kann man doch Ödem erleben, das zur Tracheotomie zwingt, und das ist doch wohl zu vermeiden.

Hartmann: (Schlußwort).

Edmund Meyer (Schlußwort) hat niemals bei Kehlkopftuberkulose noch bei Kehlkopflupus einen vollständigen Heilerfolg von Röntgenbehandlung gesehen. Die Dauer der Tuberkulinkur beträgt durchschnittlich 4—6 Monate. Sie ist in jedem Falle von dem allgemeinen Zustand des Pat., von der Toleranz gegenüber dem eingespritzten Quantum und von der Empfindlichkeit gegen die Tuberkulineinspritzung abhängig zu machen. Von einer plötzlichen Unterbrechung der Kur hat Meyer niemals Nachteile gesehen. Allerdings muß man bei Wiederbeginn der Kur mit der Dosierung ganz besonders vorsichtig sein. Spontane Besserungen der Larynxtuberkulose hat Meyer nur bei ganz oberflächlichen Ulcerationen beobachtet.

13. Brünings (Jena): **Über eine neue Behandlungsmethode der Rekurrenslähmung.**

Bei allen einseitigen Rekurrenslähmungen mit schlaffer, schlotternder, atrophischer Stimmlippe hat Brünings die Störungen der Stimme (Schwäche, Heiserkeit, Luftverschwendung) und der Respiration (mangelhafte Wirkung der Bauchpresse und der Expektoration) auf folgende Weise beseitigt beziehungsweise stark eingeschränkt: Es wurde in die gelähmte Stimmlippe in mehreren Sitzungen Hartparaffin injiziert, bis annähernd die Form und Stellung einer phonierenden Stimmlippe erreicht war. Der Effekt war zuweilen ein glänzender (auch in bezug auf den Klang der Stimme) und immer ein befriedigender. Luftverschwendung und Respirationsstörungen verschwanden in jedem Falle. Die Paraffininjektion erfolgte auf direktem Wege durch Schraubenspritze mit langer Nadel von besonderer Form mittelst der vom Verfasser angegebenen Gegendruckautoskopie; doch bietet bei geschickter Handhabung auch die indirekte Methode Aussicht auf Erfolg.

Diskussion.

Finder (Berlin) hat in einem Falle starker phonatorischer Luftbeschwerden Erleichterung erzielt durch eine Pelotte, welche einen leichten Druck auf die gelähmte Kehlkopfhälfte ausübte. Er fragt, wie häufig wohl spontane Besserungen bei Rekurrenslähmungen vorkommen.

Digitized by Google
Original from UNIVERSITY OF CALIFORNIA
Generated on 2019-10-24 12:30 GMT / http://hdl.handle.net/2027/uc1.b3252759
Public Domain in the United States, Google-digitized / http://www.hathitrust.org/access_use#pd-us-google

Hopmann (Cöln) weist auf den Nutzen von Stimmübungen bei Rekurrenslähmung hin, auch bei lange bestehenden Lähmungen.

Killian (Freiburg) wünscht präzise Indikationsstellung für die Anwendung von Paraffin. Dieselbe soll nur das äußerste Mittel sein.

Hoffmann (München) weist auf die technische Schwierigkeit der Paraffinierung der Stimmlippe hin und ihre eventuellen Nachteile. Er macht einige andere Vorschläge zur Korrektur der Stimmbandstellung.

Neuberger (Frankfurt a. M.) ist der Ansicht Killians. Er sah spontanen Rückgang einer Rekurrenslähmung, entstanden durch eine Operationsverletzung.

Brünings (Schlußwort): Die Ausführung der Paraffininjektion stößt nicht auf wesentliche Schwierigkeiten. Sie war von günstiger Wirkung auf die Beschwerden; keine nennenswerten Ödeme. Sie eignet sich nur für alte Fälle mit starken Atrophien. Ob das Paraffin auf die Dauer ertragen wird, muß die Zeit lehren.

14. Marschik (Wien): **Über Laryngostomie.**

Marschik berichtet über weitere 11 Fälle von Larynxstenose, die nach der Methode der Laryngostomie behandelt worden sind, und demonstriert das Modell des sogenannten Flügelbolzens, wie es sich nach den neuesten Erfahrungen und Modifikationen präsentiert.

Diskussion.

Hinsberg (Breslau) sah ausgezeichnete Erfolge bei Behandlung mit der Mikuliczschen Glasröhren.

Ritter (Berlin) berichtet über einen von ihm behandelten, sehr schweren Fall von Larynxstenose.

Finder (Berlin berichtet über einen negativen Erfolg von Laryngostomie bei multiplen, rezidivierenden Papillomen bei einem Kinde.

Killian (Freiburg) empfiehlt, statt der Bolzenbehandlung, die ihm zu sehr zu reizen scheint, die Öffnung im Kehlkopf durch Gummischwamm offen zu halten. Gegen die Papillome rät er statt Laryngostomie zur Entfernung des Gröbsten, Arsen und Röntgenstrahlen von außen.

Hartmann (Heidenheim) berichtet über einen Fall von Lues, der mehrere Hg- und Jodkuren durchgemacht, bereits dreimal tracheotomiert war und in dem sich eine ausgedehnte Nekrose aus einem Teil der Ringknorpelplatte gebildet hatte, die laryngoskopisch nicht festzustellen war, Heilung; sodann empfiehlt er, bei erschwertem Dekanülement darauf zu achten, daß der obere Teil des Knorpels durch die Kanüle nach innen gedrückt werden kann. Man muß denselben solchenfalls, um freie Atmung zu haben, nach außen bringen, nach außen vernähen.

Marschik (Schlußwort): An der Klinik bestehen mit Glasröhren keine Erfahrungen. Papillome werden nicht mit Laryngostomie behandelt. Bei Perichondritis werden die versteiften Gelenke jederzeit auf Knorpelnekrose untersucht.

15. F. Pick (Prag): **Über Sklerom.**

Pick betont die großen Wandlungen, welche die Lehre vom Sklerom in den letzten Jahren durchgemacht hat. Einesteils haben die statistischen Erhebungen von Schrötter, Gerber, Jurasz u. a. gezeigt, daß diese Krankheit nicht nur als Rarität anzusehen ist, sondern in manchen Gegenden den Charakter einer Volksseuche annimmt. Andernteils hat die weitere Ausbreitung

Digitized by Google
Original from UNIVERSITY OF CALIFORNIA
Generated on 2019-10-24 12:30 GMT / http://hdl.handle.net/2027/uc1.b3252759
Public Domain in the United States, Google-digitized / http://www.hathitrust.org/access_use#pd-us-google

der endoskopischen Untersuchungsmethode gelehrt, daß die ursprünglich bekannteste, weit auffallendste Lokalisation an der äußeren Nase eigentlich nur in einem geringen Prozentsatz der Fälle vorkommt und Nasenrachenraum und Kehlkopf viel häufiger befallen sind. Besondere Bedeutung kommt den oft lange verkannten Fällen zu, bei welchen der ganze Prozeß subglottisch lokalisiert ist. Pick teilt einen solchen Fall eigener Beobachtung mit, der einen jungen Mann betrifft, der immer nur in Deutschböhmen und in Chemnitz gelebt hat. Während das Sklerom im allgemeinen immer nur als Krankheit der slawischen und jüdischen Rasse bezeichnet wird, hat eine Statistik der bisher in Böhmen beobachteten Fälle, wie sie Pick durch Fortführung der von Frankenberg durchgeführten aufgestellt hat und an einer Kartenskizze demonstriert, gelehrt, daß das Sklerom in den letzten Jahren deutlich nach Westen fortschreitet und auch bei den Bewohnern Deutschböhmens auftritt. Pick bespricht weiterhin verschiedene auffallende Punkte der trotz der Entdeckung des Frischschen Bacillus noch keineswegs klargestellten Pathogenese der Erkrankung: Geringe Kontagiosität bei leichtester Züchtbarkeit und raschestem Wachstum des Bacillus, Spärlichkeit positiver Impfversuche am Tier etc. und erwähnt, daß der von ihm angestellte Versuch, mittelst eines Sklerombacillenextraktes eine Hautreaktion nach der Art der Pirquetschen zu erzielen, negativ ausfiel. Für die Therapie kommen neben den chirurgischen Methoden (606 tötet zwar in vitro den Bacillus prompt, ist aber beim Menschen, intravenös injiziert, ohne Einfluß), namentlich die Röntgenstrahlen in Betracht, die nicht nur, wie demonstrierte Photographien zeigen, bei oberflächlicher Lokalisation, sondern auch nach Picks Beobachtung bei nur in der Luftröhre sitzendem Sklerom bei entsprechender Tiefenbestrahlung sehr erfolgreich ist. Im Hinblick auf das wenngleich langsame, so doch deutliche Fortschreiten des Skleroms gegen die Westgrenze Böhmens, betont Pick die Notwendigkeit, die praktischen Ärzte dieser Gebiete wie auch der angrenzenden Teile Sachsens und Bayerns über diese, Ihnen meistens nur vom Hörensagen bekannte Erkrankung zu orientieren.

Diskussion.

Ed. Meyer (Berlin): Nach meinen Erfahrungen wirken Röntgenstrahlen auf das Sklerom günstig ein, eine Heilung kommt dadurch kaum zustande.

A. Zwillinger (Budapest) sieht in den Röntgenstrahlen ein Mittel, womit man die Krankheit heilen kann.

Hinsberg (Breslau): Es lassen sich durch Röntgenstrahlen Dauerheilungen erzielen.

Polyak (Budapest) weist auf die Befunde von Sklerombacillen in regionären erkrankten Lymphdrüsen hin; ferner auf wesentliche Besserung von Nasensklerom durch Verwendung von Radium.

Pick (Schlußwort): Über Dauerheilung durch Röntgenstrahlen fehlt mir noch die Erfahrung. Die vereinzelten Befunde von Sklerombacillen in den regionären Lymphdrüsen sind mir bekannt, ihnen stehen sehr viele Angaben mit negativem Befund gegenüber.

16. Killian (Freiburg): **Zur Bronchoskopie bei kleinen Kindern.**

Killian hat eine Reihe von Fällen zusammengestellt, in welchen die obere Bronchoskopie bei kleinen Kindern zwar die Entfernung des Fremdkörpers ermöglichte, aber eine Schwellung im subglottischen Raum veranlaßte, welche im Verlaufe von 1—2 Tagen zur Intubation oder Tracheotomie führte.

Digitized by Google
Original from UNIVERSITY OF CALIFORNIA
Generated on 2019-10-24 12:30 GMT / http://hdl.handle.net/2027/uc1.b3252759
Public Domain in the United States, Google-digitized / http://www.hathitrust.org/access_use#pd-us-google

Es waren zumeist Kinder zwischen dem ersten und vierten Lebensjahr. Die Reizung entstand durch die etwas zu knapp gewählten Röhren, mehrfache Einführung derselben, lange Dauer der Anwendung und besondere Art der Fremdkörper. Meist handelte es sich um die mit Recht so gefürchteten quellbaren Fruchtkörner. Auch ist anzunehmen, daß in einem Teil der Fälle schon eine subglottische Schwellung vor der Bronchoskopie bestanden hat, bedingt durch den fortgesetzten Anprall des beweglichen Fremdkörpers. Für die Zukunft ergibt sich die Notwendigkeit, bei der Wahl und Einführung des bronchoskopischen Rohres besondere Sorgfalt walten zu lassen. Zu diesem Zweck wurde an einer Reihe von frischen Kinderkehlköpfen die Weite des subglottischen Raumes mittelst Metallbougies festgestellt. Es zeigte sich, daß nicht das Alter, sondern die Körpergröße in nächster Beziehung zur Größe des Kehlkopfes und namentlich der Ringknorpelweite steht. Nach der Körpergröße des Kindes ist also die Dicke des bronchoskopischen Rohres (4—7mal) zu bestimmen. Auch die Länge der Röhren steht selbstverständlich mit der Körpergröße in direkter Relation. Zu diesem Zweck wurden neue Längsbestimmungen vorgenommen.

Die Einführung des Rohres durch den kindlichen Larynx geschieht am besten unter Leitung des Auges und eines einfachen oder teilbaren Röhrenspatels. Zur Durchführung durch den subglottischen Raum bedient man sich eines vorn abgerundeten hohlen Mandrins.

Diskussion.

Mann (Dresden) bestätigt die Ausführungen Killians aus eigener Erfahrung. Er schlägt vor, daß nur der Geübte bei Kindern von einem gewissen Alter an die obere Bronchoskopie versuchen soll; der weniger Geübte soll gleich zur Tracheotomie greifen.

Pick (Prag) fragt nach der untersten Altersgrenze für die Bronchoskopie.

Ed. Meyer (Berlin) fragt, ob bei Fremdkörpern, welche längere Zeit in den Bronchien verweilt haben, nicht vielmehr die konsekutive Infektion der tieferen Luftwege Ursache für das Zustandekommen der subglottischen Schwellung sei, als die bronchoskopische Untersuchung selbst.

Marschik (Wien) spricht sich für die Behandlung der oberen Bronchoskopie unter Killianschen Kautelen aus. Ungünstige Folgen der Untersuchung sind durch zu lange Dauer derselben bedingt. Sie werden sich nicht ganz vermeiden lassen, weil man die entstehenden Schwierigkeiten nicht voraussehen kann.

Killian (Schlußwort) vermag nicht genau anzugeben, in wie vielen Fällen die obere Bronchoskopie unter einem Jahr angewendet worden ist. Die ungünstigen Fälle mahnen zur Vorsicht. Die Katarrhe verändern gewiß die Schleimhaut und machen sie vulnerabler. Wir haben im allgemeinen zu dicke Röhren gebraucht. Die Dauer der Untersuchung ist naturgemäß von dem Verhalten des Fremdkörpers abhängig.

17. Katz (Kaiserslautern): **Zur Ätiologie der glatten Zungengrundatrophie.**

Die Ätiologie der glatten Zungengrundatrophie ist immer noch Gegenstand der Kontroverse. Das kommt zum Teil auch daher, daß die verschiedenen Autoren den Begriff „Zungengrund“ verschieden weit faßten. Jedenfalls haben diejenigen Autoren, die Lues und glatte Zungengrundatrophie in Kausalkonnex

Digitized by Google
Original from UNIVERSITY OF CALIFORNIA
Generated on 2019-10-24 12:30 GMT / http://hdl.handle.net/2027/uc1.b3252759
Public Domain in the United States, Google-digitized / http://www.hathitrust.org/access_use#pd-us-google

bringen, ihre Ansicht klinisch, histologisch und auch statistisch mit besseren Argumenten gestützt als die Gegner dieser Theorie. Der Vortragende kommt nun auf Grund seiner eigenen Kasuistik zu dem Resultat, daß nicht die Lues allein, sondern eine accidentelle Entzündung in ihrem Einfluß auf den luetisch präformierten Mutterboden zur glatten Zungengrundatrophie führt. Erörterung der makroskopischen und histologischen Verhältnisse.

Diskussion.

Brieger (Breslau): Ein Zusammenhang der glatten Zungengrundatrophie mit Lues besteht nicht in allen Fällen; leider kennen wir bisher nur den abgelaufenen Zustand, die wirkliche glatte Atrophie, während wir Zwischenstadien absolut nicht kennen, die uns orientieren könnten über den Einfluß der Entzündung, die der Vortragende annimmt.

Katz (Schlußwort): Die Resultate der Forscher, welche Lues und Zungenatrophie in Beziehung bringen, sind exakter als die, welche die letztere auf andere Faktoren zurückführen wollen. Bemerkenswert ist der Umstand, daß es bei der Häufigkeit der Lues am Zungengrund doch so selten zur typischen glatten Zungenatrophie kommt.

18. Elsner (Berlin): **Über Gastroskopie.** (Mit Demonstration.)

Elsner bespricht die geschichtliche Entwicklung, welche die Gastroskopie in 3 Jahrzehnten durchgemacht hat. Als praktisch anwendbare Methode stellte die Gastroskopie noch bis vor wenigen Jahren ein völlig ungelöstes Problem dar. Elsner hat ein Gastroskop konstruiert, welches alle Voraussetzungen für seine praktische Brauchbarkeit zu erfüllen scheint. Es ist technisch und konstruktiv äußerst einfach, seine Anwendung leicht zu erlernen. Dazu kommt, daß die Methode, wie Elsner sie übt, ungefährlich und in den weitaus meisten Fällen, in denen die Spiegeluntersuchung des Magens in Betracht kommt, auch tatsächlich anwendbar ist. Daher glaubt Elsner, daß der Einführung seines Gastroskops in die Klinik nichts mehr im Wege steht.

Elsner hat mit seinem Gastroskop bisher etwa 400 Untersuchungen ausgeführt. Er verfügt schon jetzt über eine Reihe von Fällen, in denen er carcinomverdächtige Fälle nach der positiven oder negativen Seite hin mit Hilfe seines Gastroskops aufklären konnte.

Zum Schluß demonstrierte Elsner das Spiegelbild des Magens in zahlreichen normalen und pathologischen Fällen. Unter letzteren befinden sich auch Bilder von Magengeschwür und Magencarcinom.

Diskussion.

Brünings (Jena) berichtet über eigene Versuche; er bittet weiter um Aufklärung über die klinische Wertigkeit der Gastroskopie.

Mann (Dresden) hat eine Zeitlang mit dem Instrumentarium von Loening und Stieda gearbeitet und hält dasselbe für brauchbar, wenn auch nicht immer für verwendbar. Die genannten Autoren geben übrigens eine ganze Reihe von Abbildungen des Magens.

Henrici (Aachen) berichtet über eigene Untersuchungen mit verschiedenen Gastroskopen. Er erörtert ihre Vor- und Nachteile und stellt fest, daß entgegen der Behauptung von Loening und Stieda, nach der der Pylorus offen steht, derselbe geschlossen sei.

Killian (Freiburg) macht auf die Methode Jaksons aufmerksam, von deren Wirksamkeit er sich persönlich überzeugen konnte.

Generated on 2019-10-24 12:30 GMT / http://hdl.handle.net/2027/uc1.b3252759
Public Domain in the United States, Google-digitized / http://www.hathitrust.org/access_use#pd-us-google
Digitized by Google
Original from UNIVERSITY OF CALIFORNIA

Elsner (Schlußwort): Der Endzweck der gastroskopischen Bemühung ist natürlich deren Verwertung für die Klinik. Die bisher verwendeten Gastroskope einschließlich des von Brünings, haben verschiedene Nachteile, die Elsner ausführlich erörtert. Loening hat 4 farbige Bilder vom Magen publiziert, aber nicht derartige Bilder von Carcinom und Ulcus wie der Vortragende.

19. Brünings (Jena): **Über eine neue Art der Injektionsplastik.**

Es handelt sich um autoplastische Verpflanzung von Fettgewebe zu kosmetischen Zwecken, und zwar mittelst einer Injektionsspritze. Brünings fand, daß man in kleine Würfel geschnittenes Fettgewebe durch eine mit sehr weiter, kurzer Kanüle versehene Schraubenspritze, wie sie zu Paraffininjektionen verwendet werden, subcutan injizieren kann. In den bisherigen 4 Fällen (Nasenplastiken) erfolgte reaktionslose Einheilung mit vorzüglichem kosmetischen Resultat, über dessen Dauer indes noch keine ausreichenden Erfahrungen vorliegen. Die Vorteile gegenüber den bisherigen Methoden der kosmetischen Fettplastik liegen in der Vermeidung von Narben und Narkose.

Diskussion.

Mann (Dresden) erwähnt eine Publikation Holländers, der ebenfalls Fett zu kosmetischen Zwecken injizierte.

Ritter (Berlin) befürchtet, daß bei Sattelnase die gespannte Haut das injizierte Fett wieder platt drücken könne.

Brünings (Schlußwort): Man kann direkt durch Fettstückchen einen scharfen Grad erzeugen; sie wandern nicht wie Paraffin, bleiben gut stehen.

20. Avellis (Frankfurt a. M.): **Lehrreiche Beispiele von Fehldiagnosen der eigenen Praxis aus dem Gebiete der Tuberkulose der oberen Luftwege.**

Es werden Fälle aus der Praxis erzählt; unter anderen ein Fall von diagnostizierter Tuberkulose der Lunge bei einem Kinde, dessen Bruder an Tuberkulose gestorben war. Der Irrtum kam daher, daß der Hausarzt nicht selbst den Auswurf untersucht hatte, sondern einem Laboratorium glaubte, das alte Objektträger benutzt hatte und also Bacillen eines früheren Sputums fand und die fehlerhafte Diagnose mit falscher Sicherheit stellte. Ferner Fälle von Hämoptoe, die aus dem Rachen kamen, solche, die aus Varicen der Trachea kamen, Stauungen im Kreislauf als Ursache hatten. Die Trachealblutungen kamen unter anderen häufig nach dem Koitus. Ferner Fälle von Lues hereditaria tarda bei einem 27jährigen gesunden, niemals infizierten Manne, wo durch Probeexcision des ulcerierten Mandelstückchens anatomisch Tuberkulose diagnostiziert wurde, ein Irrtum, der sich erst spät durch den Heilerfolg des Jod und dann durch die Zurücknahme des Irrtums seitens des pathologischen Anatomen aufklärte. Ein anderer Fall betraf einen Granulationstumor der Oberkieferhöhle, der in den mittleren Nasengang durchgebrochen war und dessen Diagnose nach der operativen Ausräumung „kleinzelliges Sarkom“ lautete. Der Tumor bekam kein Rezidiv, später aber konnte durch Tuberkulininjektion festgestellt werden, daß es sich um Tuberkulose handelte und auch der erste Tumor ein großer, seltener, tuberkulöser Kieferhöhlentumor war. Man verlasse sich nicht zu sehr auf bloße anatomische Diagnose, bewerte die klinischen Merkmale höher.

21. v. Eicken (Gießen): **Zur Behandlung der Choanalatresie.**

Durch submuköse Septumresektion wurde der ganze Vomer entfernt, dabei ließ sich auch die knöcherne Platte der Atresie submukös frei präpa-

Digitized by Google
Original from UNIVERSITY OF CALIFORNIA
Generated on 2019-10-24 12:30 GMT / http://hdl.handle.net/2027/uc1.b3252759
Public Domain in the United States, Google-digitized / http://www.hathitrust.org/access_use#pd-us-google

rieren und mit einigen Meißelschlägen abtragen. Darauf wurde die nur noch aus Schleimhaut bestehende, die Choane abschließende Membran und mit ihr das hintere Drittel der beiderseitigen Schleimhautblätter des Nasenseptums entfernt. Die Wunde am Septum kam infolgedessen in eine so große Entfernung von der dem lateralen Teil des beseitigten Choanalverschlusses entsprechenden Wundfläche, daß die Gefahr der Wiederverwachsung der Wundränder beseitigt und, abgesehen von einer zweitägigen Tamponade der vorderen zwei Drittel der Nase, jede weitere Nachbehandlung unnötig war.

Diskussion.

Uffenorde (Göttingen) erwähnt eine eigene Behandlungsmethode.

Marschik (Wien) berichtet über die Erfahrungen der Wiener Klinik.

22. v. Eicken (Gießen): **Ein neues Verfahren zur Beseitigung von Stenosen des Tränennasenkanals.**

Nach breiter Eröffnung der Kieferhöhle in Lokalanästhesie und Anlegung einer großen Öffnung im unteren Nasengang wird zunächst die laterale knöcherne Umgrenzung des Tränennasenkanals, die in der Regel eine deutliche Vorwölbung in die Kieferhöhle zeigt, durch vorsichtige Meißelschläge abgetragen, dann ebenso die mediale, aus Knochen und Nasenschleimhaut bestehende Wand des Kanals beseitigt. Auf diese Weise kann man den ganzen Tränennasenkanal bis zu seinem Übergang in den Tränensack freilegen; zuweilen ist es nötig, noch ein Stück des Processus frontalis des Oberkiefers mit fortzumeißeln. Der nunmehr häutige Kanal läßt sich an seiner medialen oder lateralen Fläche spalten und teilweise oder ganz resezieren. Bericht über 6 Fälle, die wegen Stenosen des Tränennasenkanals ohne Erfolg mit Sondierung behandelt waren und bei denen das neue Verfahren zur Anwendung kam. In einem Falle trat keine Besserung ein, weil der Tränensack, wie die spätere Exstirpation zeigte, hochgradig geschrumpft war und kaum noch ein Lumen enthielt. In einem zweiten Falle wurden zwar die Tränenwege wieder frei, doch dauerte die Epiphora und die Neigung zur Verklebung der Lider infolge einer über 20 Jahre bestehenden Conjunctivitis und Blepharitis an. In 4 Fällen trat völlige Heilung mit freiem Abfluß der Tränen ein, was durch die Fluorescin-Kaliumprobe erwiesen wurde. Bei 2 der geheilten Fälle bestand eine Dakryocystitis, die völlig zurückging. In 3 der 6 Fälle bestand vor der Operation eine Kieferhöhleneiterung, die durch den Eingriff mit geheilt wurde. Dreimal wurde eine gesunde Kieferhöhle eröffnet, ohne daß sekundär eine Eiterung auftrat.

Das Verfahren hat gegenüber den endonasalen Methoden den Vorzug einer ausgezeichneten Übersichtlichkeit und läßt sich bei entsprechender Technik so gut wie schmerzlos ausführen.

Die physiologisch so wichtige Funktion des Tränensackes bleibt erhalten. Eine äußere sichtbare Narbe wird vermieden.

Diskussion.

Polyak (Budapest) hat in einem Falle von Dakryocystoblennorrhöe eine Sonde bis zur Stenose in den Ductus geführt, dieselbe vom mittleren Nasengang aus freigelegt und beseitigt, mit vollem Erfolg.

Rehse (Königsberg): Störungen im tränenableitenden Apparat können ihren Sitz haben in pathologischen Veränderungen im unteren Nasengang (Fremdkörper!), in der Mitte des Ductus gegenüber dem vorderen Ende der

Generated on 2019-10-24 12:30 GMT / http://hdl.handle.net/2027/uc1.b3252759
Public Domain in the United States, Google-digitized / http://www.hathitrust.org/access_use#pd-us-google
Digitized by Google
Original from UNIVERSITY OF CALIFORNIA

mittleren Muschel (Verlagerung des Ductus durch lateralwärts gedrückte mittlere Muschel etc.), endlich können entzündliche Prozesse in den vorderen Siebbeinzellen solche Störungen bedingen, was man nicht rhinoskopisch feststellen kann, worauf aber die Röntgenaufnahme einen Hinweis gibt.

Schmiedt (Leipzig-Plagwitz): Operationen am Ductus haben nur Erfolg, wenn der Tränensack nicht erweitert oder atrophisch ist. In letzteren Fällen ist die Entfernung des Saccus, eventuell der kleinen Tränendrüse notwendig.

Uffenorde (Göttingen): Stenosen des Nasenkanals liegt sehr oft eine Tuberkulose zugrunde.

Neumeyer (München) hat die Stenose des Ductus so behandelt, daß er den Tränensack in die Nase hineinpflanzte, mit zufriedenstellendem Erfolg.

v. Eicken (Schlußwort): Endonasale Eingriffe führen gelegentlich auch zum Ziel, können aber wegen Blutung und dadurch Unübersichtlichkeit im Gegensatz zu meinem Verfahren fehlschlagen. Dasselbe soll besonders für tiefsitzende und ausgedehnte Stenosen empfohlen werden. In 2 Fällen ging ausgesprochene Dakryocystitis mit Erweiterung des Tränensackes zurück. Bei der Methode Neumeyer wird der normale physiologische Funktionsmechanismus am Tränensack (Kompression und Aspiration durch die Lider) aufgehoben.

23. E. Oppikofer (Basel): **Mikroskopische Befunde von 20 Kiefercysten.**

Verfasser nahm bei 19 Zahnwurzelcysten und einer follikulären Cyste die mikroskopische Untersuchung vor. Als innere Auskleidung fand sich regelmäßig Plattenepithel, das jedoch oft auf großen Strecken fehlt. Stellenweise finden sich im Plattenepithel Gefäße; es läßt sich leicht nachweisen, daß diese Gefäße aus dem Granulationsgewebe stammen und nichts anderes darstellen als Tangentialschnitte durch ganz feine, schmale Papillen. Neben dem Plattenepithel besteht die Cystenwand aus Granulationsgewebe und Bindegewebe, die nicht selten Pigment, Cholestearinkristalle, Fremdkörperriesenzellen enthalten. Schwerere Degenerationen im Epithel oder im Bindegewebe, wie sie von einzelnen Autoren beschrieben worden sind, waren nicht nachweisbar. Was den an die Cyste angrenzenden Knochen anbelangt, so ist zu bemerken, daß sich durchwegs starke Aufbauprozesse vorfinden; die Osteoblasten sind viel zahlreicher als die Osteoklasten.

24. O. Wagener (Gießen): **Spiegelbefund bei Hypopharynxdivertikel.**

Nach den Untersuchungen Killians sind die sog. Pulsionsdivertikel des Oesophagus als Hypopharynxdivertikel zu bezeichnen.

Die Diagnose läßt sich stellen unter Berücksichtigung der charakteristischen Anamnese durch Sondierung, Röntgenuntersuchung und besonders durch direkte Oesophagoskopie.

Als typischen Befund konnte v. Eicken in mehreren Fällen Schaumbildung im Hypopharynx mit dem Kehlkopfspiegel feststellen. Dies Symptom scheint für Hypopharynxdivertikel charakteristisch zu sein.

Mitteilung eines weiteren Falles.

25. H. Marschik (Wien): **Demonstration von Instrumenten.**

Demonstriert eine neue, selbsthaltende Tonsillenfaßpinzette zur Tonsillektomie sowie eine gekrümmte Pinzette für die Keilbeinhöhlenschleimhaut und die Ausräumung der Hypophyse, die gleichzeitig als Elevatorium verwendet werden kann.

Generated on 2019-10-24 12:31 GMT / http://hdl.handle.net/2027/uc1.b3252759
Public Domain in the United States, Google-digitized / http://www.hathitrust.org/access_use#pd-us-google
Digitized by Google
Original from UNIVERSITY OF CALIFORNIA

Endlich die Photographie eines Falles von Choanalatresie mittelst des Hays-Kahlefschen Pharyngoskops (bei Leiter, Wien).

26. Boenninghaus (Breslau): **Gefährliches Stirnbein.** (Demonstration).

Demonstriert ein Stirnbein, welches dadurch bei breiter Eröffnung der Stirnhöhle verhängnisvoll werden könnte, daß die Riechgrube leistenartig in die Stirnhöhle vorspringt.

27. Manasse (Straßburg i. E.): **Über orbitale und cerebrale Komplikationen bei akuten Nebenhöhleneiterungen.**

I. Fall. 8jähriges Kind mit akuter Kieferhöhleneiterung und einen Tag bestehender Orbitalphlegmone. Operation: Aufmeißelung der Kieferhöhle, Fistel im Dach derselben, die in die Orbita führt, Erweiterung der Fistel, Entleerung und Drainage der Orbitalphlegmone durch diese Fistel. Heilung, ohne daß die Orbita von außen geöffnet wurde.

II. Fall. 21jähriges Mädchen, akute Siebbein- und Kieferhöhleneiterung links mit schweren, cerebralen Symptomen. Exitus. Autopsie, großer, intrameningealer Absceß der rechten Großhirnhemisphäre.

III. Fall. 26jähriger Mann mit akuter, linkseitiger Nebenhöhleneiterung und gleichzeitiger Orbitalphlegmone; nach der Operation zuerst gutartiger Verlauf, nach 3 Wochen Zeichen cerebraler Komplikation. Die zweite Operation deckte einen großen Stirnabsceß im Frontallappen auf. Heilung. Demonstration des Pat. und der mikroskopischen Präparate des makroskopisch intakten Knochens, der den Stirnabsceß von dem primären Herd trennte.

28. G. Ritter (Berlin): **Die Erhaltung der vorderen Stirnhöhlenwand bei der Radikaloperation.**

Ritter schildert ein eigenes Verfahren. Bei diesem wird nur die orbitale Stirnhöhlenwand fortgenommen und die Stirnhöhle von unten her ausgeräumt, nötigenfalls unter Zuhilfenahme einer schmalen Gegenöffnung in der frontalen Wand, entsprechend der höchsten Partie der Höhle. Die Vorteile gegenüber den üblichen osteoplastischen Methoden bestehen in folgendem:

1. Die vordere Stirnhöhlenwand braucht nicht aus ihrem Zusammenhang gelöst zu werden.

2. Die Orbitalbuchten werden beseitigt und verödet, die Stirnhöhle dadurch verkleinert.

3. Die Siebbeinradikaloperation wird damit von demselben Schnitt aus vereinigt.

4. Nötigenfalls kann in Lokalanästhesie sehr leicht die Killiansche Operation noch angeschlossen und die Höhle verödet werden, was sicher zur Heilung führt.

Von 12 Fällen wurde 11 auf diesem Wege geheilt, in einem Falle war die nachträgliche Resektion der vorderen Wand nötig. Das kosmetische Resultat war stets ausgezeichnet.

29. Hoerner (Leipzig): **Praktische Erfahrungen mit der Erhaltung der vorderen Stirnhöhlenwand bei der Radikaloperation chronischer Stirnhöhleneiterung.**

Demonstriert im Anschluß an den Vortrag von G. Ritter (Berlin) Gipsabgüsse, Photographien und Röntgenbilder von Patienten, bei denen vor $1^1/_2$—$2^1/_2$ Jahren die Stirnhöhlenoperation nach der Ritterschen Methode ausgeführt worden ist; die Fälle sind ausgeheilt. Der kosmetische Effekt ist sehr gut.

Digitized by Google
Original from UNIVERSITY OF CALIFORNIA
Generated on 2019-10-24 12:31 GMT / http://hdl.handle.net/2027/uc1.b3252759
Public Domain in the United States, Google-digitized / http://www.hathitrust.org/access_use#pd-us-google

30. Bouvier (Gießen): **Käsiges Kieferhöhlenempyem mit hochgradiger Verdrängung der Nasenscheidewand.**

Bei einer Pat., die an rechtseitiger Nasenverstopfung seit 2 Jahren und an doppelseitigem Fehlen der Geruchsempfindung seit einem Jahre litt, ergab die Untersuchung und Durchspülung der Kieferhöhle von einer Zahnfistel aus eine schwere Sinuisitis maxillaris caseosa. Die Kieferhöhle und rechte Nasenhälfte waren durch Schwund der lateralen Nasenwand und des mittleren Teiles der unteren und mittleren Muschel in einen gemeinsamen Hohlraum umgewandelt, der mit stark fötiden, käsigen Massen erfüllt war. Durch den Druck der Massen war eine maximale Septumdeviation nach links eingetreten, die die linke Nasenhälfte vollständig verlegte. Heilung nach einigen gründlichen Ausspülungen. Korrektur des Septums. Empyem offenbar dental, andere Ursachen unwahrscheinlich.

31. V. Guttmann (Prag): **Ein seltener chemischer Befund in einem Rhinolithen.**

Berichtet über einen Rhinolithen, dessen Kern, ein Kirschenstein, der Anamnese nach wahrscheinlich über 50 Jahre in der Nase gelegen ist. Die chemische Analyse ergab neben den gewöhnlich vorkommenden Salzen das Vorhandensein einer relativ bedeutenden Menge von Oxalsäure, und zwar 0·6%, ein Befund, welcher noch nirgends in Rhinolithen gefunden wurde.

* * *

Aus der Geschäftssitzung ist hervorzuheben, daß als Ort der nächsten Tagung Hannover bestimmt wurde.

Zum ersten Vorsitzenden wurde Professor Seifert (Würzburg), zum zweiten Dr. Hansberg (Dortmund) gewählt.

Neu in den Vorstand traten ein an Stelle der ausscheidenden Herren Prof. Jurasz (Lemberg) und Prof. Killian (Freiburg i. Br.), Geheimrat Heymann (Berlin) und Prof. Spieß (Frankfurt a. M.). Man beschließt ferner, am Grabe von Moritz Schmidt einen Kranz niederzulegen.

Referate.

I. Allgemeines.

Trachten wir, das Menthol gut zu benutzen. (Sachons employer le menthol.) Von Georges Laurens. (La Clinique, 1911, Nr. 7.)

In diesem für den praktischen Arzt geschriebenen Artikel empfiehlt Laurens die größte Vorsicht bei Verschreibung des Menthols. Infolgedessen sind alle Spezialitäten, die Menthol enthalten und deren Zubereitung unbekannt ist, strenge zu verbieten. Lösungen über 1%, namentlich in Vaselinöl, sind stets hinreichend stark und sollen nicht überschritten werden. Bei kleinen Kindern kann man von dieser Lösung 2—3 Tropfen in die Nase einträufeln, muß aber das Kind sofort auf die Seite legen. Auf diese Weise vermeidet man die gefährlichen Spasmen des Kehlkopfes nach Menthol. Das hauptsächliche Indikationsgebiet für das Menthol sind die akuten Entzündungen der

Digitized by Google
Original from UNIVERSITY OF CALIFORNIA
Generated on 2019-10-24 12:31 GMT / http://hdl.handle.net/2027/uc1.b3252759
Public Domain in the United States, Google-digitized / http://www.hathitrust.org/access_use#pd-us-google

Nase, der Nebenhöhlen der Nase und des Kehlkopfes. Will man in bequemer Art Mentholdämpfe inhalieren lassen, so benutze man folgende Formel:

Menthol 10 *g*,
Alcoholi puri q. s
ad dissolutionem.

Zweimal am Tage „parfümiert" man das Taschentuch mit dieser konzentrierten Menthollösung. Man braucht dann bloß das Taschentuch vor der Nase zu entfalten, um sozusagen „trocken" inhalieren zu können.

Lautmann.

Die Ätiologie der Aktinomykosis. (The Etiologie of Actinomycosis.) By Frederick T. Lord, M. D., Boston. (Journ. American med. Association, 8. Oktober 1910.)

Bei einer Nachforschung, welche im klinisch-pathologischen Laboratorium des Massachusetts General Hospital angestellt wurde, fand Lord, daß er Organismen, die in Morphologie und Färbungsreaktion mit Aktinomykose übereinstimmten, in Strichpräparaten (in 11 Fällen) und Serienschnitten (in 5 Fällen) von faulen Zähnen nachzuweisen sind.

Ebenso fand er dieselben Organismen in Serienschnitten von hartem oder weichem, gelblichem, von den Tonsillarkrypten gewonnenem Material.

Das intraperitoneale Inokulieren von Meerschweinchen mit dem Inhalt von faulen Zähnen (5 Fälle) und Tonsillarkrypten (10 Fälle) verursachte die Bildung von omentalen Tumoren, histologisch übereinstimmend mit aktinomykotischem Gewebe, es verursachte sogar typische, Kolben tragende Aktinomyces in 60% der Inoculationen.

Lord vermutet dann, daß der Mund, in dem er so häufig Aktinomyces bei Pat. ohne irgend ein Zeichen der Aktinomykosis gefunden hat, die Hauptquelle der Krankheit sei.

Daß die Krankheit nicht häufiger ist, kommt wahrscheinlich außer den allgemeinen Immunitätsregeln daher, daß die Eiter erregenden Organismen so viel schneller sich vermehren und den Aktinomyces keinen Ernährungsboden lassen, und weiter, daß Aktinomyces nicht auf lymphogenen Wegen (von der Tonsille etc.) befördert werden.

Gundelach.

II. Nase und Nebenhöhlen.

Voluminöse Dermoidcyste der mittleren Muschel. Von Gaudier. (Volumineux Kyste du cornet moyen.) (Revue hebdom. de laryng., 1911, Nr. 4.)

Als Besonderheit bietet der Fall nur das Alter (15 Jahre) der Pat. Ob die cystischen Geschwülste der Nasenmuscheln so selten sind, wie Gaudier meint, mag dahingestellt bleiben. Über die Entstehung dieser Cysten wissen wir tatsächlich nicht viel, aber das ist doch kein Grund, die Hypothese von Gerville anzuführen, der der Meinung ist, daß diese Cysten infolge Entzündung der mittleren Muschel entstünden, wobei der vordere geschwollene Pol

Digitized by Google
Original from UNIVERSITY OF CALIFORNIA
Generated on 2019-10-24 12:31 GMT / http://hdl.handle.net/2027/uc1.b3252759
Public Domain in the United States, Google-digitized / http://www.hathitrust.org/access_use#pd-us-google

der mittleren Muschel sich um sich selbst herumwindet, bis er zu seinem Ausgangspunkt zurückkehrt und auf diese Weise eine Höhlung bildet, in der sich dann das Sekret ansammelt. Es ist doch viel wahrscheinlicher anzunehmen, daß solche Geschwülste schon präformiert sind und dann aus einem unbekannten Grunde stärkeres Wachstum annehmen. Das mußte man namentlich annehmen für echte Dermoidcysten; der Fall Gaudier ist jedoch kein echtes Dermoid, sondern enthält nur einen Brei, wie man ihn bei Dermoiden findet.

Lautmann.

Über die Bedeutung der Nasenleiden nach Kopftraumen. Von Ziem. (Revue hebdom. de laryng., 1910, Nr. 26.)

Es ist zu bedauern, daß Ziem eine aphoristische Schreibweise bevorzugt und der Überfülle von Ideen, die alle seine Publikationen charakterisiert, keinen breiteren Ausdruck gönnt. Man kann mit Ziem übereinstimmen oder differenter Meinung sein, seine Arbeiten sind immer sehr anregend.

Ein Unteroffizier macht im Gefolge einer Basisfraktur eine Krankheit durch, die allgemein als traumatische Neurose diagnostiziert worden sein dürfte und offenbar demnach behandelt worden ist. Pat. gelangt endlich zu Ziem, der beim Pat. Kopfschmerzen, Schwindel, Arbeitsunfähigkeit, Reizbarkeit, Zittern, namentlich im rechten Arm, schreckhafte Träume konstatiert. In der Nase ist rechts die Schleimhaut geschwollen und besteht hier Anosmie und Schmerzhaftigkeit auf Druck in der Supraorbitalgegend und in der Scheitelgegend. Ziem instituiert folgende Behandlung: 1. Nasenspülungen mit den ihm eigenen Kanülen, 2. Blutegel, wiederholt auf die Nasenwurzel aufgesetzt, 3. entsprechende Nahrung, die sowohl tonisch wirken soll als auch stuhlbefördernd. In 15 Tagen ist der vorher absolut erwerbsunfähige Mensch vollkommen genesen.

Ziem hätte es für einen Fehler gehalten, hier die Nasenschleimhaut zu kauterisieren, weil offenbar durch reflektorische Blutderivation auf das Gehirn die schweren psychischen Symptome verschlimmert worden wären. Die Besserung im Zustande des Pat. ist erzielt worden durch die Waschungen, die offenbar eine Stirn- und Siebbeinentzündung zur Ausheilung gebracht haben, und durch die wiederholten Blutentziehungen mittelst Blutegel. Die schweren psychischen Störungen sind durch eine günstige Beeinflussung der lymphatischen, arteriellen und venösen Zirkulation des Gehirns behoben worden. Wie gesagt, man kann skeptisch sein über eine Einwirkung auf das Gehirn mittelst Nasenspülungen zum Beispiel, aber ist es nicht interessant zu lesen, daß man eine schwere traumatische Neurose so verhältnismäßig leicht heilen kann?

Lautmann.

Palato et jugoplastic à lambeau frontotemporal après la résection totale du maxillaire supérieur. Par L. Ledoux (Liège). (Annales des maladies de l'oreille, Juillet 1910.)

Ein langer, frontotemporaler Lappen mit der Wurzel zwischen den Augenbrauen wird zur Deckung von operativen Defekten im harten und

Digitized by Google
Original from UNIVERSITY OF CALIFORNIA
Generated on 2019-10-24 12:31 GMT / http://hdl.handle.net/2027/uc1.b3252759
Public Domain in the United States, Google-digitized / http://www.hathitrust.org/access_use#pd-us-google

weichen Gaumen verwendet. Es ist notwendig, die Originalarbeit zu lesen, um die einzelnen Phasen der Operation kennen zu lernen. Das beschriebene und abgebildete Resultat ist ausgezeichnet. Fröschels.

III. Pharynx und Mundhöhle.

Neuer Haken zum Festhalten des vorderen Gaumenbogens während des Zerstückelns der Tonsille. (Medo gancho para olejar et pilar anterior del velo durante el „Morcellement" dela amígdala.) Von Caldera. (Revista Española de laringologia, Januar-Februar 1911.)

Zweckmäßig konstruierter Haken, der die Übersicht des Operationsfeldes nicht behindert. Menier.

Über kosmetische Operation der Halsdrüsentuberkulose. Von Krüger. (Deutsche Zeitschr. f. Chir., 1910, Bd. 106, pag. 477.)

Aus der Klinik Riedel in Jena empfiehlt Krüger, den Schnitt von der Spitze des Warzenfortsatzes entlang der Haargrenze nach hinten unten, dann auf dem vorderen Rande des M. trapezius leicht bogenförmig zur Clavicula und dicht oberhalb derselben bis nahe ans Jugulum zu führen. Verf. rühmt die gute Übersicht bei rascher Durchführbarkeit der Operation ohne Gefahr der Nebenverletzungen und die guten Drainagebedingungen und beweist durch 8 Abbildungen die schönen kosmetischen Resultate, welche er erzielt hat.
H. H. Schmid.

Zwei Indikationen zur Enukleation der Gaumentonsille. (Conditions demanding Enucleation of the Faucial Tonsils.) By Josef C. Beck. M. D., Chicago. (Journ. Amer. med. Association, 29. Oktober 1910.)

In einer Vorlesung schildert Beck sanguinisch die wundervollen Resultate, welche er durch Enukleation erlangt hat.

Den besten Erfolg hat Beck in Fällen von Lymphomata colli gehabt, wo die Drüsenschwellungen infolge der Enucleation in allen Fällen gänzlich verschwunden sind.

Chronische Bronchitis bei Kindern, tuberkulöse Tonsillen, Gastroenteritis sowie auch parenchymatöse Veränderungen respektive Nephritis, Hepatitis etc., sogar Keratoconjunctivitis, Iritis, Skleritis und Ossiskleritis wurden alle dauernd durch Enucleation geheilt, wenn andere Mittel fehlten. Gundelach.

IV. Larynx.

Die gebrannte Magnesia in der Behandlung der diffusen Papillome des kindlichen Kehlkopfes. (La magnésie calcinée dans le traitement des papillomes diffus du larynx de l'enfant.) Von Claoué. (Annales des maladies de l'oreille, 1910, Nr. 12.)

In 2 Fällen von rezidivierendem Papillom des Kehlkopfes bei Kindern, von denen das eine wiederholt chirurgisch behandelt worden war, das andere bereits eine endoskopische Ausrottung der Papillome durchgemacht hatte, trat Heilung ein nach internem Gebrauch von Magnesia usta in Dosen von 2 *g* monatelang fortgesetzt. Sargnon hat einen ähnlichen Fall geheilt durch interne Verabreichung von Magnesia usta und Überpulverung der Papillome.
Lautmann.

Digitized by Google
Original from UNIVERSITY OF CALIFORNIA
Generated on 2019-10-24 12:31 GMT / http://hdl.handle.net/2027/uc1.b3252759
Public Domain in the United States, Google-digitized / http://www.hathitrust.org/access_use#pd-us-google

Diagnose und Behandlung der primären Kehlkopf- und Rachenödeme. (Alyo sobre et diagnóstico y tratamiento de los edemas primitivos de la foringe y laringe. Von Castañeda. (Revista española de laringologia, Januar-Februar 1911.)

Verfasser unterscheidet eine infektiöse und eine angioneurotische Form, welche auch vielleicht auf einer Intoxikation beruht. Anstatt des Adrenalins, dessen Anwendung von einer Gefäßerweiterung gefolgt ist, rät er, die Bindegewebsmaschen zu zerreißen mittelst Skarifikation oder durch Abtragung eines Gewebsstückes; somit erlangt das angesammelte Exsudat einen freien Abfluß.

Menier.

V. Trachea, Bronchien, Oesophagus.

Extraktion eines Fremdkörpers (Prothese) aus dem Oesophagus mittelst Oesophagoskopie. Von Labouré. (Revue hebdom. de laryng., 1911, Nr. 8.)

Vielleicht interessiert es noch jemand, eine Statistik der mittelst Oesophagoskopie entfernten Fremdkörper zu machen. Nur für diese ist die Lektüre solcher Arbeiten interessant. Es handelte sich um einen 56jährigen Pat., bei dem ein künstliches Gebiß im Schlafe an den Hypopharynx glitt und von dort am nächsten Tage unter Chloroformnarkose und Cocainpinselung mittelst Oesophagoskopie hervorgeholt worden ist. Merkwürdigerweise war das Resultat der Röntgenuntersuchung negativ, was den Fremdkörper anbelangte.

Lautmann.

Kieselstein im rechten Bronchus in der Gegend seiner ersten Bifurkation. Ausstoßung und Einkeilung in der Glottis während der behufs Bronchoskopie gemachten Tracheotomie. Extraktion nach Cricotracheotomie. Von Avelino Martin. (Revue hebdom. de laryng., 1911, Nr. 7.)

Man fragt sich manchmal, weshalb nach einem Titel von solcher Länge der Autor noch das Bedürfnis empfunden hat, den Artikel zu schreiben. Der gegenwärtige Artikel besagt noch, daß der Pat. $5^1/_2$ Jahre alt war, die Dimensionen des Steines 16×9 *mm* waren und daß derselbe 17 *g* wog. Alles übrige besagen die 5 Zeilen des Titels.

Lautmann.

Tapeziernagel im linken Bronchus (Bronchoskopie. Entfernung. Heilung). (Trachuela de tapicero alojada ou il bronquio izquierdo (Bronquioscopia. Extracción. Curación.) Von G. Tapia. (Revista española de laringologia, Januar-Februar 1911.)

Durch untere (traumatodiale, wie sie Tapia nennt) Bronchoskopie wurde der Fremdkörper entfernt, der bereits 27 Tage im linken Bronchus der vierjährigen Pat. saß.

Menier.

Digitized by Google
Original from UNIVERSITY OF CALIFORNIA
Generated on 2019-10-24 12:31 GMT / http://hdl.handle.net/2027/uc1.b3252759
Public Domain in the United States, Google-digitized / http://www.hathitrust.org/access_use#pd-us-google

Otologischer Teil.

Original-Artikel.

Über den Einfluß der Ausschaltung verschiedener Hirnabschnitte auf die vestibulären Augenreflexe.[1])

Vortrag, gehalten in der Österreichischen Otologischen Gesellschaft am 26. Juni 1911 von Dr. **Julius Bauer**, Assistent am k. k. neurologischen Institut (Vorstand: Hofrat Obersteiner), und Dr. **Rudolf Leidler**, Assistent der Ohrenabteilung der Wiener allgemeinen Poliklinik (Vorstand: Prof. G. Alexander).

So rapid die Literatur über den Vestibularapparat, insbesondere über den von ihm ausgelösten Augennystagmus in den letzten Jahren angewachsen ist, so relativ spärlich sind die Arbeiten bisher geblieben, welche sich mit der Lokalisation dieser Reflexe im Zentralnervensystem beschäftigen. Wo und wie im Zentralnervensystem dieser Reflex zustande kommt und welchen Einfluß die verschiedenen Teile des Gehirns auf denselben haben, ist noch relativ wenig bekannt.

Überblicken wir die Literatur[2]) auf diesem Gebiete, so verdienen vor allem die Arbeiten von Högyes[3]), v. Bechterew[4]) und Kubo[5]) unsere Beachtung. Högyes untersuchte den Nervenmechanismus der assoziierten Augenbewegungen bei Kaninchen und kam auf Grund seiner Durchschneidungen und Exstirpationen an verschiedenen Hirnteilen zum Schlusse, daß sich das Zentrum der während der Rotation entstehenden bilateralen Augenbewegungen in dem Teile des Mittelhirns und verlängerten Markes befinden müsse, welcher zwischen den beiden Corpora quadrigemina und den Acusticuskernen liegt, und daß man durch Verletzung dieser Teile des Gehirns bilateralen Nystagmus erhalte. Leider sind diese Beobachtungen durch den Mangel an mikroskopischer Kontrolle nicht entsprechend zu verwerten. v. Bechterew kam nach Exstirpationen von Großhirnteilen an Hunden zum Schlusse, daß das Zentrum für die rasche Kom-

[1]) Vgl. Bauer und Leidler, Vorläufige Mitteilung. Sitzung der Österreichischen Otologischen Gesellschaft, 27. Februar 1911. Monatsschr. f. Ohrenheilk., 1911, Heft 3.

[2]) Genaue Literaturangabe siehe in unserer Originalarbeit.

[3]) Högyes, Untersuchungen über den Nervenmechanismus der assoziierten Augenbewegungen. Ref. in Jahresbericht f. d. Fortschritte der Anatomie und Physiologie, Bd. 9.

[4]) v. Bechterew, Pflügers Arch. f. Physiol., Bd. 30.

[5]) Kubo, Pflügers Arch. f. Physiol., Bd. 114.

Digitized by Google
Original from UNIVERSITY OF CALIFORNIA
Generated on 2019-10-24 12:31 GMT / http://hdl.handle.net/2027/uc1.b3252759
Public Domain in the United States, Google-digitized / http://www.hathitrust.org/access_use#pd-us-google

ponente des Nystagmus seinen Sitz im Großhirn habe, während Kubo auf Grund seiner Großhirnexstirpationen zur gegenteiligen Ansicht gelangte.

Außer diesen Tierexperimenten interessieren uns hier auch noch einige Arbeiten der letzten Zeit, welche sich auf Grund von Untersuchungen von Gehirnkranken mit unserem Thema beschäftigen. Ruttin[1]) war unseres Wissens der erste, welcher bei Fällen von Kleinhirnabscessen und -Tumoren eine pathologische Übererregbarkeit des dem pathologischen Hirnprozesse homolateralen Vestibularapparates für kalorische und galvanische Reizung fand und diese Erscheinung auf den Wegfall von hypothetischen hemmenden Bahnen zurückführt, welche Kleinhirnwurm und Vestibulariskerne verbinden. Ähnliche Befunde bei Kleinhirnerkrankungen machten auch Bárány[2]), Neumann[3]) und E. Urbantschitsch[4]). Erwähnen wir noch kurz die Arbeiten von Bartels[5]), Rosenfeld[6]) und Alexander[7]), welche sich unter anderem auch mit dem Nystagmus in Narkose, im Schlafe bei Säuglingen, bei wachen Frühgeburten und in den verschiedensten Zuständen von Bewußtlosigkeit bei Erwachsenen beschäftigten und daselbst die rasche Komponente des Nystagmus fehlen sahen, so haben wir im allgemeinen die bisherige Literatur über unser Thema erschöpft.

Unsere eigenen Versuche hatten die Aufgabe, uns über folgende Fragen nach Möglichkeit Klarheit zu verschaffen:

1. Wie verhält sich die Reflexerregbarkeit des Vestibularapparates während und nach dem Drehen auf dem Drehbrett nach Exstirpation:

a) von Kleinhirnteilen;

b) nach Läsionen im Bereiche des Reflexbogens Vestibularis-Augenmuskelkerne;

c) des Groß-, Mittel- und Zwischenhirns.

2. In welchem Teile des Gehirns kommt die rasche Komponente des Nystagmus zustande?

3. Welche Teile des Gehirns können spontanen Nystagmus erzeugen?

---

[1]) Ruttin, Zur Differentialdiagnose der Erkrankungen des vestibulären Endapparates. usw. Verhandl. d. Deutschen Otolog. Gesellsch. in Basel 1909.

[2]) Bárány, Monatsschr. f. Ohrenheilk., 1906 u. 1907.

[3]) Neumann, Demonstration in der Sitzung der Österr. Otolog. Gesellsch. am 27. März 1911.

[4]) E. Urbantschitsch, Sitzung der Österr. Otolog. Gesellsch., Mai 1911.

[5]) Bartels, Martin und Ziba, Graefes Archiv für Ophthalmologie, Bd. 76.

[6]) Rosenfeld, Neurolog. Zentralbl., 1910 u. 1911, Nr. 5. Zeitschr. f. d. ges. Neurol. u. Psychiatrie, 1911, Bd. 3.

[7]) Alexander, Zeitschr. f. Sinnesphysiol., Bd. 45.

Digitized by Google
Original from UNIVERSITY OF CALIFORNIA
Generated on 2019-10-24 12:31 GMT / http://hdl.handle.net/2027/uc1.b3252759
Public Domain in the United States, Google-digitized / http://www.hathitrust.org/access_use#pd-us-google

Zu unseren Versuchen benutzten wir ausschließlich Kaninchen. Unsere experimentellen Ergebnisse kontrollierten wir stets durch genaue mikroskopische Untersuchung des Zentralnervensystems und, wo es nötig war, auch der Gehörorgane. Wir haben insgesamt 17 Tiere operiert, abgesehen von einigen Tieren, an denen wir Versuche mit Narkose machten. An 8 Tieren wurden Kleinhirnexstirpationen, an 3 Tieren Operationen innerhalb des Reflexbogens, Vestibularis-Augenmuskelkerne, und an 6 Tieren Eingriffe am Großhirn, Zwischen- und Mittelhirn vorgenommen.

Die Resultate, zu denen wir bei unseren Experimenten gelangt sind, lassen sich in folgendem zusammenfassen:

1. Exstirpiert man einem Kaninchen den Kleinhirnwurm, so stellt sich in allen Fällen eine quantitative Änderung des Nystagmus nach Drehung derart ein, daß die Zeitdauer und die Intensität des Nystagmus ganz auffallend gesteigert sind.

2. Die quantitative Veränderung (Übererregbarkeit) ist nach rein halbseitiger Läsion nur entsprechend der lädierten Seite, bei beiderseitiger Läsion aber ungleich stark, und zwar entsprechend der stärker lädierten Seite stärker vorhanden.

3. Die Übererregbarkeit verschwindet durchschnittlich nach 5 bis 10 Tagen.

4. Die Exstirpation oder Läsion bloß von Rindenpartien des Kleinhirnwurms hat diese Übererregbarkeit nicht zur Folge.

5. Die Exstirpation einer Hemisphäre allein ohne Läsion des Wurms mit seinen Kernen oder ohne Verletzung des Acusticus hat ebenfalls keine pathologischen Erscheinungen von seiten des Vestibularapparates zur Folge.

6. In vielen Fällen treten außer den quantitativen auch qualitative Veränderungen des Nachnystagmus auf. Ein normales Tier bekommt nach fünfmaliger Drehung durchschnittlich 5—7, nach zehnmaliger 10—15 typische horizontale Nystagmuszuckungen beider Augen unmittelbar nach der Drehung, nach welcher die Augen wieder in die normale Ruhelage in Mittelstellung zurückkehren, wobei die Links- und Rechtsdrehung keine wesentliche Differenz zeigt. Bei den übererregbaren Tieren dagegen findet man stets ein mehr oder weniger starkes Abweichen von der Norm. Der geringste Grad ist eine Vermehrung und Beschleunigung der Zuckungen bis zu 50 und 60, wobei aber die Richtung des Nystagmus noch deutlich erkennbar ist. Wird die Intensität des Nystagmus so groß, daß es gleichsam zu einem Delirium der Augen kommt, so können wir die Richtung der Komponenten nicht mehr erkennen und wir nennen diesen Zustand „Oscillation“. Diese Oscillation geht nun entweder allmählich in den typischen Nystagmus über oder es schiebt sich zwischen diese beide Stadien eine mehrere Sekunden dauernde, krampfartige „Einstellung der Augen im Sinne der langsamen Komponente“ ein.

Digitized by Google
Original from UNIVERSITY OF CALIFORNIA
Generated on 2019-10-24 12:31 GMT / http://hdl.handle.net/2027/uc1.b3252759
Public Domain in the United States, Google-digitized / http://www.hathitrust.org/access_use#pd-us-google

Selten ist die Erscheinung, daß zwischen Oscillation und typischem Nystagmus eine kurze Pause auftritt, während welcher die Augen sich in Mittelstellung in Ruhe befinden. Manchmal tritt gleich nach dem Drehen die krampfartige Einstellung der Augen im Sinne der langsamen Komponente ein, um dann in Oscillation oder in verstärkten Nystagmus überzugehen. Bei zwei Tieren fanden wir, vielleicht als Ausdruck der höchstgradigen Übererregbarkeit nach dem Drehen, zuerst eine „Persistenz des Drehnystagmus", so zwar, daß zum Beispiel nach dem Drehen nach rechts zuerst noch einige Zuckungen des Nystagmus horizontalis nach rechts fortbestanden, hierauf eine Pause eintrat, auf welche dann Oscillation mit Übergang in typischem Nystagmus nach links folgte. In einem einzigen Falle endlich sahen wir nach dem hochgradig verstärkten Nachnystagmus mit Oscillation einen sogenannten „Nachnachnystagmus" auftreten, das heißt, es trat wiederum ein rascher Nystagmus auf die dem Nachnystagmus entgegengesetzte Seite auf.

7. Die Übererregbarkeit verschwindet in der Narkose, um nach derselben wieder aufzutreten.

8. Nach Exstirpation von Kleinhirnteilen (sowohl des Wurms als auch der Hemisphären) tritt niemals spontaner Nystagmus auf.

* * *

Aus den Versuchen, welche die Exstirpation des Großhirns betreffen, ergab sich vollkommen einwandfrei, daß die vollständige Ausschaltung des Großhirns, die Ausschaltung des Thalamus, ja, sogar eine weitgehende Zerstörung des Mittelhirns, höchstwahrscheinlich mit Einschluß der nukleären Oculomotoriuszentren den vestibulären Nystagmus nicht zum Schwinden bringt. Mit dieser Tatsache ist auch schon die zweite Frage, welche wir uns am Beginne gestellt haben, nämlich die Frage nach dem Zentrum der raschen Komponente, teilweise gelöst. Entgegen den Ansichten der meisten Forscher, daß dieselbe vom Großhirn ausgelöst werde (Bechterew, Bartels, Rosenfeld u. a.), haben unsere Versuche erwiesen, daß dies, wenigstens beim Kaninchen, nicht der Fall sein kann, vielmehr daß höchstwahrscheinlich selbst das Mittelhirn für den Ablauf des vestibulären Nystagmus nicht notwendig sei. Für unsere Ansicht sprechen auch unsere Beobachtungen bei der Narkose. Eine wichtige Stütze für die Annahme der corticalen Genese der raschen Komponente erblicken die oben genannten Autoren einerseits in der Tatsache, daß Narkose den Nystagmus beim Säuger hemmt und andrerseits in dem eigentümlichen Verhalten der vestibulären Augenreflexe beim Neugeborenen und bei unreifen Früchten. Tatsächlich haben die bisherigen Beobachtungen bei der Narkose einschließlich der unserigen gezeigt, daß die rasche Komponente des Nystagmus in einem gewissen Stadium verschwindet (Bárány u. a.), während die

Digitized by Google
Original from UNIVERSITY OF CALIFORNIA
Generated on 2019-10-24 12:31 GMT / http://hdl.handle.net/2027/uc1.b3252759
Public Domain in the United States, Google-digitized / http://www.hathitrust.org/access_use#pd-us-google

langsame Komponente, das ist die Einstellung der Bulbi, fortbesteht, ein Verhalten, wie es ähnlich auch im Schlafe, bei unreifen Früchten (Bartels, Alexander) und bei Bewußtseinsstörungen verschiedener Genese (Rosenfeld) zu beobachten ist. Alle diese Beobachtungen beweisen aber nicht, daß die rasche Komponente des Nystagmus in der Hirnrinde zustande kommt, da wir bisher nicht darüber unterrichtet sind, was alles bei der Narkose und den ihr verwandten Zuständen außer Funktion gesetzt wird. Außer den Versuchen, die Exstirpation des Großhirns betreffend, spricht auch noch die von uns beim Kaninchen beobachtete Koinzidenz des Verschwindens der raschen Komponente mit dem des Cornealreflexes bei der Narkose gegen die Annahme der corticalen Genese.[1]) Wir wissen aber, daß die Narkoselähmung die Reflexzentren erst einige Zeit nach völliger Aufhebung der Großhirnfunktion ergreift und daß unter den Reflexen zu allerletzt der Kornealreflex erlischt.[2])

Eine weitere interessante Tatsache, welche die Experimente am Großhirn ergaben, ist folgende: Die Ausschaltung einer Großhirnhemisphäre pflegt eine allmählich vorübergehende mäßige Übererregbarkeit des gleichseitigen und Untererregbarkeit des kontralateralen Vestibularapparates zur Folge zu haben. Die gleichzeitige Entfernung beider Großhirnhemisphären hat auf die Erregbarkeit der beiden Vestibularapparate keinen Einfluß.

Wie wir uns diese Tatsachen zu erklären versuchten, darüber zu sprechen erlaubt uns der enge Rahmen dieses Vortrages nicht und wir verweisen diesbezüglich auf unsere Originalarbeit[3]), welche in Bälde erscheinen wird. Soviel wollen wir aber auch hier schon erwähnen, daß diese Übererregbarkeit nach unserer Vorstellung darauf zurückzuführen ist, daß nicht, wie bei der Übererregbarkeit der Kleinhirntiere, infolge gesteigerten Erregbarkeit des zentraten Vestibularapparates die Reize an die Augenmuskelkerne in abnormer Intensität abgegeben werden, sondern daß hier nur der abnorm empfindliche zentrale Augenmuskelapparat abnorm intensiv auf die ihm zufließenden normalen Reize reagiert.

Schließlich wenden wir uns noch der letzten Frage zu, nämlich der Frage, welche Teile des Gehirns (speziell des Kleinhirns und seiner Umgebung) spontanen Nystagmus erzeugen können. Die Untersuchungen am Kleinhirn haben uns schon die wichtige Tatsache gelehrt, daß Verletzungen oder Exstirpationen von Kleinhirnteilen, selbst im Bereiche der den Wurm mit den Vestibulariskernen verbindenden Fasern, niemals spontanen Nystagmus erzeugen.

---

[1]) Vgl. Meyer und Gottlieb, Experimentelle Pharmakologie.

[2]) Beim Menschen verschwindet nach Bárány die rasche Komponente schon vor dem Cornealreflex.

[3]) Arbeiten aus dem Neurologischen Institute (Hofrat Obersteiner), 1911, Bd. XIX, H. 2.

Digitized by Google
Original from UNIVERSITY OF CALIFORNIA
Generated on 2019-10-24 12:31 GMT / http://hdl.handle.net/2027/uc1.b3252759
Public Domain in the United States, Google-digitized / http://www.hathitrust.org/access_use#pd-us-google

Durch (teilweise zufällige) Verletzungen im Bereiche des Reflexbogens Vestibulariskerne — Augenmuskelkerne konnten wir nur bei drei Tieren einen spontanen Nystagmus beobachten, welcher uns einige interessante Aufschlüsse über das Zustandekommen dieses Reflexes gibt.

In den beiden ersten Fällen, von denen der eine eine Durchtrennung der Fasern zwischen dem kaudalen Drittel der Vestibularisendkerne und dem Fasc. longitud. poster., der zweite eine Läsion im caudalen Anteil des Deitersschen Kernes zeigte, wurde Nystagmus zur lädierten Seite beobachtet, im dritten Falle, wo neben einer Schnittverletzung des Deitersschen Kernes auch die ganze Vestibulariswurzel intramedullär durchschnitten und von ihren Kernen losgetrennt wurde, bestand dagegen Nystagmus zur gesunden Seite neben einer vertikalen Deviation der Augen. Da, wie wir wissen, jeder Vestibularapparat vorwiegend Nystagmus zu seiner Seite macht, so kann man sich ganz gut vorstellen, daß der Nystagmus in den ersten beiden Fällen als Reizsymptom, im letzten Falle hingegen als Ausfallssymptom aufzufassen ist.

Für die Klinik sind diese letzteren Tatsachen von großer Bedeutung. Wir erkennen daraus, wofern wir die Verhältnisse beim Kaninchen auf den Menschen übertragen können, daß bei Erkrankungen des Kleinhirns (Abscesse, Tumoren etc.) erst dann ein spontaner Nystagmus auftritt, wenn der zentrale Vestibularapparat direkt ergriffen wird, was entweder durch den pathologischen Prozeß selbst oder durch kollaterale Erscheinungen (Ödem, Blutungen etc.) hervorgerufen werden kann.

Antwort auf die Kritik des Herrn Sudhoff über mein Werk: „Über fremde Körper, Würmer und Insekten im menschlichen Ohr und ihre Behandlung von den ältesten Zeiten bis heute."

Von Privatdozent Dr. **Dim. Dimitriadis** (Athen).

Zu meinem Erstaunen sah ich in der Zeitschrift „Mitteilungen zur Geschichte der Medizin und der Naturwissenschaften", Bd. 10, Hft. 2, S. 220, Jahrg. 1911 eine Kritik meines oben genannten Buches. Die spottende Weise, in der ein Herr Sudhoff von oben herab mein Buch in der gehässigsten Art bespricht, und die darin enthaltenen Ungenauigkeiten zwingen mich dazu, diese Kritik nicht unbeantwortet zu lassen und die Oberflächlichkeit an den Pranger zu stellen, mit der er über meine Arbeit, die Frucht einer langjährigen Tätigkeit, spricht.

Herr Sudhoff beginnt mit dem Vorwort und setzt im Satz: „Da wir nur Schriftsteller aufführen, deren Werke wir im Urtext oder in Abschrift

Digitized by Google
Original from UNIVERSITY OF CALIFORNIA
Generated on 2019-10-24 12:31 GMT / http://hdl.handle.net/2027/uc1.b3252759
Public Domain in the United States, Google-digitized / http://www.hathitrust.org/access_use#pd-us-google

studieren konnten" hinter das Wort Abschrift ein „sic!" Soll das etwa ein Anzweifeln meiner Wahrheitsliebe bedeuten? Das wäre lächerlich! Herr Sudhoff wird dann „stutzig ob der gelehrten Akribie" — wäre hier nicht das gute deutsche Wort „Genauigkeit" eher am Platze gewesen — des Verfassers, der ein Original des Benedetto Crispo „in den Bibliotheken, die wir durchforschten für unser Werk" nicht zur Verfügung fand; sollte ich vielleicht darum diesen Schriftsteller nicht anführen oder die Unwahrheit sagen?

Derselbe Herr steht staunend vor der „Weisheit" der Ägypter, weil ich auf S. 11. meines Buches anführe, daß im Papyrus Ebers S. 87 ein Präparat für Ausspritzungen des Ohrs gegen Blindheit erwähnt wird. „Daraus geht nach unserer Meinung wahrscheinlich hervor, daß schon die Ägypter die erst einer neueren Zeit angehörig betrachteten Beziehungen der Augenkomplikationen zu den Ohrenkrankheiten beobachteten. Es entstehen oft bei den eitrigen Mittelohrentzündungen oder anderen Ohrenkrankheiten und bei dem Eindringen fremder Körper in die Ohren Beziehungen zu den Augenkomplikationen." Das ist meine Auslegung der Stelle im Papyrus, ich sprach sie als Hypothese aus und meine Herren Kollegen, die Otologen, werden ob meiner Hypothese nicht staunen, sondern in vollkommener Übereinstimmung mit mir denselben Schluß ziehen, da ja heute diese Frage, d. i. die Beziehung der Augenkomplikationen mit den Ohrenkrankheiten, durch sehr zahlreiche klinische Beobachtungen bewiesen ist.

Herr Sudhoff fällt dann nach seinem obigen Erstaunen aus allen Himmeln, wenn er „in dem Abschnitt über die Inder, d. i. in der Handschrift Bowers lesen muß, worauf zwei Reihen von Zahlen — wie er sagt — imponieren sollen, in denen nichts steht, das zu unserem Thema Bezug hat". Es werden aber in den zwei Reihen voll Zahlen, die nach dem Kritiker nur imponieren sollen, Krankheiten des Ohrs erwähnt, also ist die Stelle in Beziehung und konnte sehr wohl angeführt werden.

Ferner findet Herr Sudhoff Trost darin, daß Jollys berühmte Arbeit ohne Name, Band, Jahr und Thema als Grundriß der indoarischen Philologie von Georg Bühler, Straßburg, zitiert wird. Aber wenn ich über Medizin und speziell Otologie handle, so genügt die Anführung für den, der das Werk kennt, das, wie allbekannt, nur ein medizinisches Heft Nr. 10, Bd. 3, hat, vollständig. Daher finde ich diese Bemerkung ganz überflüssig, da Herr Sudhoff das „vortreffliche" Werk wohl nicht kennt. Das müßte er aber doch wohl, wenn er so von oben herab, als alleiniger Hort alles Wissens, und in so unfeiner Weise kritisieren will. Ferner möge der Herr S. 81 meines Buches nachlesen, dort wird er auch die Seite 115 angeführt finden, dann wird er sein Versehen erkennen und einsehen, daß er mir unverdienterweise einen Tadel angehängt hat. So muß ich denn diese Zitation als für Kollegen völlig verständlich erklären.

Digitized by Google
Original from UNIVERSITY OF CALIFORNIA
Generated on 2019-10-24 12:31 GMT / http://hdl.handle.net/2027/uc1.b3252759
Public Domain in the United States, Google-digitized / http://www.hathitrust.org/access_use#pd-us-google

Wie unfein ist ferner die Bemerkung des Kritikers über die griechische Handschrift des Abu-Dschafar in der Pariser und Florentiner Bibliothek! soll darin ein Zweifel liegen oder will er nur reden? Wenn der Satz „Gewaltig imponiert uns, daß Verfasser in der Pariser Bibliothek das handschriftliche Werk des Abu-Dschafar in einer griechischen Handschrift gelesen hat", einen Zweifel enthalten soll, so führe ich ihm hier die Handschrift in Abschrift in griechischer Sprache an, indem ich annehme, daß er so viel von der griechischen Sprache versteht, daß er den Inhalt übersetzen kann, und damit er sich von dem Vorhandensein der Handschrift überzeugt.

Abschrift der erwähnten Pariser Handschrift, die S. 85 in meinem Buche angeführt wird. Manuscript, Bibliothèque nat. de Paris. Mnr. grec. Nr. 2239. — Pyle 11. Folio 29. recto.

ΠΕΡΙ ΤΟΥ ΕΞΕΡΧΟΜΕΝΟΥ ΑΙΜΑΤΟΣ ΑΠΟ ΤΩΝ ΩΤΩΝ.

Ἐάν ἐξέρχεται ἀπό τῶν ὤτων αἷμα . . . κλπ. Pyle 12.

Θεραπεία τοῦ πίπτοντος λίθου ἢ ὕδατος, ἢ κόκκου, ἢ ἄλλο τι (ἀντί ἄλλου τινός) ἐπί τῶν ὤτων.

Ἐάν ὑπάρχῃ πόνος τοῦ ὠτός ἐξ ὧν εἰσέρχεται ἐν αὐτῷ τινός ἀπό τῶν ἑρπόντων, ἢ ἐξ ὕδατος, ἢ κόκκου, ἢ τὸ λιθῶδες καί στρογγύλον τοῦ ἄμμου χρή τιθέναι τήν ἀκοήν ἀντί χριστοῦ ἡλίου τοῦ γνῶναι τό ἔχων εἰς αὐτήν καί εἰ αἰσθάνεται πόνους ἐν τῷ ὠτίῳ· σημειωτέον ὅτι ὕδωρ συνήχθη ἐν τῷ ὠτίῳ καί χρή ἐκπιέζειν καί ἀποθλίβειν καί ἕλκειν ἀπομάσσειν τό ὕδωρ ἐκεῖνο διά τοῦ στόματος ἢ ὑποκλεῖναι τό ὠτίον καί μαλάξειν διά τῆς χειρός αὐτοῦ, ἢ λαβών γιογκάρην καί τό ἄκρον αὐτοῦ θήσει ἐντός τοῦ ὠτίου, καί τό ἄκρον τό ἐκτός ὄν, βρεξάτω ἔλαιον καί ἀνάψει αὐτό πυρί λείῳ, αὐτό γάρ ἕλκει τό ὕδωρ ἐξ αὐτοῦ μαλθακῶς, ἢ λαβών ἔριον βρέξον μετά τό ξάναι αὐτό, τιθέμενον εἰς ἔλαιον βρασθέν, καί κατάπλασσε τό ὠτίον, ἢ κατάπλασσε μετά λευκόν τοῦ ὠοῦ, καί γάλακτος γυναικείου καί στάξον, καί καθαριστήτω τό ὠτίον, καί ἀπολούσηται μετά βάμβακος προεκπιεζόμενον μετά μέρους ὀλίγου ἐλαίου θερμοῦ· εἰ δέ ὑπάρχῃ ὁ πόνος τοῦ ὠτίου ἀπό τινος τῶν ἑρπόντων καί εισιόντων ἐν αὐτῷ χρή ἐνστάζαι εἰς τό ὠτίον τό ὕδωρ τῶν φύλλων, τῶν περσίκων κ. τ. λ. Folio 29 verso: Εἰ δέ ἔπεσεν ἐν τῷ ὠτίῳ τινά ἐκ τῶν κόκκων ἢ τῶν κοχλάκων.

Χρή λαμβάνειν ὠτογλυπτήν καί εἰλήξας εἰς βάμβακα, ἢ εἰς ἔριον καί δεύσας εἰς κόλλαν ἢ εἰς ῥητίνην, τερεβινθίνην, ἢ εἰς ὀξόν. Ἐπίθες γαληνοτάτως εἰς τό ὠτίον καί τό εὑρισκόμενον ἐκεῖσε κολλᾶ καί σύν αὐτῷ ἐξέρχεται. Εἰ δέ πράξῃς τοῦτο, καί οὐ μή ἐξέλθῃ δεῖ ἐμφυσῆσαι εἰς τό ὠτίον μέρος ἀπό στρουθίου, ἢ πέπερ. Προτρέπων τόν νοσεύοντα ἵνα σφίξῃ τούς μυκτῆρας αὐτοῦ ὁσαύτως καί

Digitized by Google
Original from UNIVERSITY OF CALIFORNIA
Generated on 2019-10-24 12:31 GMT / http://hdl.handle.net/2027/uc1.b3252759
Public Domain in the United States, Google-digitized / http://www.hathitrust.org/access_use#pd-us-google

τά ὠτία αὐτοῦ, ὅπως κινηθῇ τό πνεῦμα εἰς τήν τούτου κεφαλήν, καί ἐξέρχεται τό ὑπάρχον ἐκεῖσε.

Das ist die Abschrift der Pariser Handschrift „in griechischer Sprache", von der, wie es scheint, Herr Sudhoff keine Ahnung hat. Wünscht er auch die Florentiner Handschrift kennen zu lernen? Nun, ich kann auch damit aufwarten, sie folgt: „Bibliotheca Laurenziana Florenzia. Codex grecus chartaceus Mr. in 4. majori Saeculi 15. plut. 75. Cod. 4.

ΕΑΝ ΔΕ ΓΕΝΝΗΘΩΣΙΝ ΣΚΩΛΗΚΕΣ ΕΝ ΤΟΙΣ ΩΣΙ.

Χρή ἐπιτηδεύεσθαι καννούλην κατά τό ἔσω τῆς ὀπῆς τοῦ ὠτός ἀπομάσσων διά τοῦ ἄκρου τοῦ καννουλίου καί σφοδρῶς ἕλκων, καί οἱ σκώληκες ἐξέρχονται. Εἰ δέ μή εὔθετος γείνῃ ἡ ἔξοδος αὐτῶν προτρέπομεν τοῦ σταλάξαι εἰς τό ὠτίον οἶνον ἐψηθέν εἰς αὐτόν ἀψυνθίαν, ἤ λαβών ἀψυνθίαν ζηράν τετριμμένην πρόσθες σύν αὐτοῖς ἔλαιον τῶν Περσίκων καί στάξον ἐμφύσησον εἰς τό οὖς ἤ σταλαξάτω ἔλαιον τῶν Περσίκων ἤ τῶν βερυκόκκων ἤ παλαιόν ἔλαιον. Καί αὐτός καθήσῃ ἐν ἡλίῳ, ἤ λαμβανέτω τό ὕδωρ τῆς καπάρεως καί τῶν φύλλων τῆς Περσικίας. Καί ἐνσταξάτω εἰς τό ὠτίον, ἤ σταλαξάτω τό ὕδωρ τῆς καλαμίνθης τῆς πηγαίας καί ποταμίας ἤ τόν ζωμόν τῶν ῥεφάνων, ἤ τό ἀποστράγγισμα λέγω προσφάτου ἀλώης. Καί μετά ὀλίγον ἀμυγδαλέλαιον πικρόν. Εἰ δέ ἔχει τό ὠτίον ῥύπον πολύν λαβών βέβρακα κεκαυμένον τρίψον καί πᾶσσον ἐξ αὐτοῦ εἰς τό ὠτίον. Καί μετά ταῦτα ἐπίχεε ὄξος, καί θές βαμβύκην καί ἔα ὅλην τήν νύκτα, καί τό πρωΐ ἀπόπλυνον μετ' ἐλαίου καί ὕδατος θερμοῦ.

Dreizehnte Pyle: Περί ἀλλοιώσεως κ. λ. π.

ΤΑ ΕΦΟΔΙΑ ΤΟΥ ΑΠΟΔΗΜΟΥΝΤΟΣ.

Blatt 42.

Η ΘΕΡΑΠΕΙΑ ΤΟΥ ΠΙΠΤΟΝΤΟΣ ΛΙΘΟΥ Η ΥΔΑΤΟΣ Η ΚΟΚΚΟΥ Η ΑΛΛΟ ΤΙ ΕΠΙ ΤΩΝ ΩΤΩΝ.

Ἐαν ὑπάρχῃ πόνος τοῦ ὠτός ἐξ ὧν εἰσέρχεται ἐν αὐτῷ τινός ὕδωρ ἤ σπόρος ἤ ἄμμος, χρή τιθέναι τήν ἀκοήν ἀπό τοῦ ἡλίου τοῦ γνῶναι τό ἔχον εἰς αὐτήν καί εἰ αἰσθάνεται πόνον ἐν τῷ ὠτίῳ ὡς οἷόν τι κατερχόμενον ἀπό τοῦ ἄνωθεν πρός τά κάτω σημειωτέον ὅτι ἐμίχθη ἐν τῷ ὠτίῳ. Καί χρή ἀπό ἔξω & ἀποθλίβειν & ἕλκειν & ἀποπλύνειν τό ὑδαρές διότι τά μάλα ἐνοχλεῖται τό ὠτίον & μάλιστα μετά τῆς χειρός αὐτοῦ. ἤ λαβών κλωνίον & τό ἄκρον αὐτοῦ θέσον ἐντός τοῦ ὠτός & τό ἄκρον τό ἐκτός βρέξε το & ἀναψέ το πυρί, λειώνει αὐτό & ἕλκει τό ὕδωρ ἐξ αὐτοῦ μαλακυνθέν, ἤ λάβε ἔλαιον στάξε εἰς τό ὠτίον, ἤ λάβε κ. τ. λ.

Digitized by Google
Original from UNIVERSITY OF CALIFORNIA
Generated on 2019-10-24 12:31 GMT / http://hdl.handle.net/2027/uc1.b3252759
Public Domain in the United States, Google-digitized / http://www.hathitrust.org/access_use#pd-us-google

Das sind also dieselben Worte wie in der Pariser Handschrift, es kann daher auch für den Herrn Sudhoff nicht zweifelhaft sein, daß es sich um eine Handschrift des Abu-Dschafar handelt, wenn sie

Τὰ ἐφόδια τοῦ ἀποδημοῦντος

überschrieben ist.

Dann erstaunt Herr Sudhoff darüber, daß „Paracelsus lange nach Paré und direkt vor Fabry von Hilden kommt". Meines Erachtens ist das nicht verdammenswert, wenn ich alle Autoren des 16. Jahrhunderts anführe, und zwar mit den Geburtsjahren. Dann hätte er mich, wenn er mein Buch genauer angesehen hätte, auch dafür verdammen müssen, daß ich den im Jahre 1543 geborenen Joh. Heurnius vor dem im Jahre 1530 geborenen Hieronymus Mercurialis aufführe. Ich nehme daher an, daß der Herr diese Bemerkung nur gemacht hat, um etwas zu bemerken, oder weil ihm noch einige Zeilen fehlten.

Seite 80 meines Buches zitiere ich den Susruta, Ausg. v. Dr. Frz. Hessler, Erlangen 1845, dagegen im ersten Teil Susruta Abinach Chunder Kabiratnya, eine indische Ausgabe. Herr Sudhoff sagt dazu: „Im ersten Teil (ich nehme an S. 12) nach einer indischen Ausgabe, die im Dunkeln bleibt, als Suruta — was natürlich ein übersehener Druckfehler ist — dafür wird dem guten Hessler zugeschoben, er lasse den Susruta vom — Sie lassen ja auch Druckfehler durchschlüpfen, Herr Sudhoff! — otischer Skolikiasis reden, gegen die man eine anthelminthische Methode anwende". Nein, Herr Sudhoff, hier handelt es sich um die indische Ausgabe in der Nationalbibliothek in Athen Nr. 318. Ν. Π. Ψ', in der Sie S. 78—81 wegen der chirurgischen Instrumente nachsehen lassen können. Herr Dr. Hatzidakis, der bekannte Professor der Philologie an der Athener Universität, hatte damals die große Güte, mir den indischen Text zu erklären, an ihn kann sich Herr Sudhoff um Auskunft über diese Angaben wenden, damit das Dunkel für ihn gelichtet werde. Auch die Ausdrücke „otische Skolikiasis" und „anthelminthische Methode" — erregen dann die Kritik des Herrn Sudhoff. Es handelt sich hier um Würmer im Ohr, und die dadurch erregte Krankheit heißt in der Medizin Skolikiasis von Σκώληξ der Wurm. Wenn Susruta dann eine anthelminthische Methode anrät, so meint er natürlich, man solle zu den Eintröpfelungen ins Ohr Heilmittel nehmen, wie man sie gegen die Eingeweidewürmer (ἕλμινς) innerlich anwendet. Herr Sudhoff hat also diese Stelle wohl nicht richtig verstanden, oder sollte er sich über das Wort „anthelmintisch" aufhalten? Nun, ich gebrauche dasselbe mit demselben Recht, mit dem er das Wort „Akribie" benutzt.

Herr Sudhoff führt dann zur „Charakteristik meiner Zitate" an „Galeni, Kühn, Bd. 12, S. 658" d. i. S. 18. meines Buches; er hätte nur S. 16 mit größerer Aufmerksamkeit lesen sollen, so würde er dort das ganze Zitat

Digitized by Google
Original from UNIVERSITY OF CALIFORNIA
Generated on 2019-10-24 12:31 GMT / http://hdl.handle.net/2027/uc1.b3252759
Public Domain in the United States, Google-digitized / http://www.hathitrust.org/access_use#pd-us-google

gefunden haben, wo Galenus zum ersten Mal zitiert wird. Ebenso verhält es sich mit „Articella nupera C“. (ein Druckfehler, es hätte S. heißen sollen), d. i. S. 34, er scheint auch hier S. 23 das volle Zitat übersehen zu haben. Dann kommt „Abubertus opera“, das findet sich nirgends in meinem Buche. An zwei Stellen zitiere ich den Abubertus S. 24 u. S. 84, und zwar an beiden das Zitat vollständig richtig, nur fehlt an der ersten Stelle ein Komma, das sich aber an der zweiten vorfindet. Wenn Herr Sudhoff einen Druckfehler als Fehler meinerseits anführt, so bemerke ich, daß es wohl wenige Autoren gibt, denen keine Druckfehler durchgeschlüpft sind, und es ist ja auch dem Herrn Sudhoff selbst geschehen, wie ich oben nachgewiesen habe.

Auch der Tadel, ich habe Pietro d'Argellata einmal im 15., dann im 16. Jahrhundert zitiert, muß ich zurückweisen, denn Herr Sudhoff sollte doch wohl wissen, daß die Meinungen über Geburts- und Todesjahr dieses Autors sehr auseinander gehen.

Seite 65 meines Buches zitiere ich des Giovanni Battista Morgani „de sedibus et causis morborum“, Bd. I. Ebrodun. Helvetia 1779. Epist. 14, Cap. 13, S. 229; das hat der Herr gar nicht beachtet und sagt, ich führe ihn als Helvetiae erschienen an, was erst S. 110 geschieht.

Von Friedrich Hofmann zitiere ich eine Venediger und eine Pariser, also nicht nur eine Venediger und von Antoine Portal eine Leipziger, gewiß, Herr Sudhoff, weil mir diese zur Verfügung waren.

Was soll man aber dazu sagen, daß Herr Sudhoff die Tafeln mit den antiken medizinischen Instrumenten anzweifelt, die ich meinem Werk beigegeben. Ich sage darüber S. 6, „so wird der Leser eine richtige Vorstellung von den bei den Alten gebrauchten chirurgischen und besonders otologischen Instrumenten bekommen“. Herr Sudhoff sagt: „Was schließlich als Tafeln otologischer Instrumente aus der Antike geboten wird, die dem Leser eine richtige Darstellung geben sollen...“ Wo Herr Sudhoff in meinem Text das Wort Darstellung gefunden hat, ist mir nicht klar, das hat er wohl geträumt. Außerdem behaupte ich ja nicht, daß alle Instrumente otologische sind, wie man nach seinen Auslassungen annehmen muß. Ich sage ausdrücklich chirurgische und besonders otologische, oder treibt ihn vielleicht seine Phantasie dazu, alle, wie den Ohrlöffel mit silberner Kette, für Schminkplättchen zu halten? Welches waren denn die Instrumente der Alten? Ich kenne wenigstens keine anderen Typen. Diese fand ich in den verschiedenen Museen und im Athener Zentralmuseum, das Herr Sudhoff nicht besucht hat. Trotzdem behauptet er, daß die Instrumente der Tafel 1 nur zum geringen Teil Ohrlöffel seien, er zweifelt auch die Instrumente der Tafel 2 an, — also den Haken, den Hammer, die Haarpinzetten, das Raspatorium — und erkennt die Haarpinzetten nicht an! Instrumente, die die griechischen Ärzte zur Extraktion der fremden Körper aus dem Ohr benutzten! Ein solches An-

Digitized by Google
Original from UNIVERSITY OF CALIFORNIA
Generated on 2019-10-24 12:31 GMT / http://hdl.handle.net/2027/uc1.b3252759
Public Domain in the United States, Google-digitized / http://www.hathitrust.org/access_use#pd-us-google

zweifeln sollte man nicht für möglich halten! Worauf stützt er seine Meinung, es sei z. B. der Ohrlöffel Nr. 8, Tafel 2 „ein Schminkplättchen aus hellenischer Zeit" gewesen? Wie kann er behaupten, daß dieses Instrument nicht zu medizinischen Zwecken gedient habe? Hat er irgend einen Anhalt dafür? Wenn er es einfach nur behauptet, ohne Beweis dafür zu bringen, so glaub ich es ihm noch nicht, auch wenn er der Professor Dr. Sudhoff ist. In gleicher Weise verurteilt er auch die Instrumente der Tafeln 3—6. Nun, er mag urteilen, wie er will, aber es hätte ihm doch wenigstens Nr. 11, Tafel Nr. 5 eine Art ärztliches Besteck, einen Eindruck machen müssen. Ich bin der Meinung, daß jede weitere Erörterung über die Meinung des Herrn Sudhoff überflüssig ist. Ich überlasse es den Herren Kollegen, von denen wohl keiner die Ansicht des Herrn Sudhoff teilen dürfte, darüber abzuurteilen.

Was die Ohrenspritze Nr. 14, Tafel 6 anbelangt, so verweise ich auf das „Dictionnaire des Antiquitées greques et romaines" von Daremberg, Bd. 1, Tafel 2, S. 1109, woher ich die Erklärung übernahm, also ist dieselbe nicht meiner Phantasie entsprungen, aber ich teile sie vollständig.

Seite 213 meines Buches sage ich: Wir können jedoch mit vollem Recht behaupten, daß sie der im Zentralmuseum in Athen bei weitem nachsteht, sowohl was die Fülle von Instrumenten anbelangt, als auch besonders, weil die Instrumente der Athener Sammlung verschiedenen Epochen der Medizin angehören. Wie kann Herr Sudhoff dazu sagen: „Daß die Instrumente des Museo Nationale in Neapel denen des Athener Zentralmuseum bedeutend nachstehen, ist mir neu!" Er hat ja von den Athener Instrumenten nur meine Tafeln gesehen, und ich habe nur die mir am wichtigsten scheinenden herausgesucht, sonst hätte ich eine weit größere Anzahl von Tafeln anfügen müssen.

In gleicher Weise läßt Herr Sudhoff sich auch über eine andere Arbeit von mir aus, nämlich über die Auslegung, die ich für ein gläsernes Gefäß im Zentralmuseum in Athen gefunden zu haben glaube und über das ich auf dem internationalen Ärztekongreß in Budapest sprechen konnte: „Über Inhalationen im Altertum und die mannigfachen Methoden derselben zur Heilung verschiedener Krankheiten" usw. „Monatsschrift für Ohrenheilkunde und Laryngo-Rhinologie", 43. Jahrgang, Nr. 11, Wien 1909. Diesen Vortrag hatte mein gelehrter Herr Kollege Oberarzt Dr. Schoeppler die Güte, in den „Mitteilungen zur Geschichte der Medizin und der Naturwissenschaften", Bd. 10, Hft. 1, S. 78, Jahrg. 1911 mitzuteilen. Herr Sudhoff sagt dazu: „Wieviel Phantasie Herr Dimitriadis in seinen Instrumentendeutungen spielen läßt usw. Es scheint, daß Herr Sudhoff sich durch die kleinen Abbildungen in dieser Zeitschrift zu obiger Bemerkung hat hinreißen lassen, sonst würde er es schwerlich getan haben. Ich bemerke dazu, daß das Gefäß dreimal so groß ist, als die Abbildungen in den Mitteilungen zeigen. Er möge sich dann auch

Digitized by Google
Original from UNIVERSITY OF CALIFORNIA
Generated on 2019-10-24 12:31 GMT / http://hdl.handle.net/2027/uc1.b3252759
Public Domain in the United States, Google-digitized / http://www.hathitrust.org/access_use#pd-us-google

die Mühe nehmen, die Berichte des internationalen Kongresses, Abt. f. Laryngologie, durchzulesen, dann wird er anderer Meinung werden.

Wenn ich obiges auf die Besprechung des Herrn Sudhoff antworte, so bedauere ich eigentlich die Zeit, die ich mir abstehlen mußte, und ich hoffe, der Herr wird sein Unrecht einsehen, so kurzer Hand ein Buch verurteilt zu haben, an dem ich zehn volle Jahre gearbeitet habe, ein Buch, das überall in der Welt bei den Kollegen die günstigste Beurteilung und Aufnahme gefunden hat.

Wie kommt denn aber Herr Sudhoff dazu, mein Buch zu besprechen? Ich hatte ihn nicht darum gebeten, ihm auch kein Exemplar zugesandt. Was trieb ihn denn dazu, da er ja selbst sagt, er habe es immer und immer wieder aus der Hand geworfen. Wie dem nun auch sein mag, ich erkläre hiermit, daß dies meine einzige Antwort auf seine Kritik sein wird, eventuelle weitere Auslassungen des Herrn Sudhoff werde ich unbeantwortet lassen, da ich nicht gewillt bin, weitere Zeit zu vergeuden.

Aus der Ohrenabteilung des Budapester Spitales des Ordens der Barmherzigen (Primarius: Dr. Ernst Váli).

Ein durch eine unterbundene Vena jugularis entleerter vereiterter Sinusthrombus.

Von Dr. **Alexander Rejtö**, Ohrenarzt.

In meinem Falle konnte ich den infizierten Thrombus nach Freilegung des Sinus und Unterbindung der Vena jugularis nicht entfernen; derselbe kam nach einigen Tagen im vereiterten Zustande aus der Vena jugularis zum Vorschein, worauf beim Pat. nach kurzer Zeit Genesung eintrat. Nachstehend die genaue Beschreibung des Falles:

Der 28jährige Maschinenschlosser J. M. erschien am 14. II. 1911 in der Ordination der Budapester Bezirkskrankenkassa der Arbeiterversicherung mit rechtseitigen Ohren- und Kopfschmerzen.

Er gab an, daß er seit Kindheit an rechtseitigem Ohrenfluß leide, was ihm jedoch nie Schmerzen verursacht habe; seit einigen Tagen sei indes das rechte Ohr sehr empfindlich.

Die hintere Wand des rechten äußeren Gehörganges ist geschwollen und gerötet, sehr druckempfindlich, das Trommelfell kann nicht eingestellt werden, ein Sekret ist nicht wahrnehmbar. Am Warzenfortsatz sind die Narben längst vereiterter Drüsen sichtbar; derselbe ist weder auf Druck noch auf Perkussion schmerzhaft. Wir nahmen eine Otitis externa an. Hierauf machte ich ihm einen Alkoholdunstverband und ließ nachher zu Hause Prießnitzsche Umschläge anwenden. Nach einigen Tagen gingen die Entzündungserscheinungen des ge-

Generated on 2019-10-24 12:31 GMT / http://hdl.handle.net/2027/uc1.b3252759
Public Domain in the United States, Google-digitized / http://www.hathitrust.org/access_use#pd-us-google
Digitized by Google
Original from UNIVERSITY OF CALIFORNIA

schwollenen äußeren Gehörganges zurück, es zeigte sich jedoch eine Einsenkung der hinteren oberen Wand des äußeren Gehörganges.

Bei der Sondierung gegen die Trommelfellhöhle läßt sich die Sonde nach hinten und oben gegen das Antrum ungemein hoch vorschieben. Rauher Knochen ist nicht zu fühlen, eher eine weiche Masse, vielleicht Granulationen? Patient fiebert angeblich seit einigen Tagen. Zwecks genauerer Beobachtung schickte ich den Kranken ins Spital, wo sich sein Zustand plötzlich verschlimmerte.

Am Morgen des 24. Februar ist die Temperatur 39·8° C, der Puls 100, die Zunge belegt, der Atem stark übelriechend, der äußere Gehörgang ist total verschwollen, der Processus mastoideus ist weder spontan, noch auf Druck schmerzhaft. Spontaner Nystagmus besteht nicht.

Der Kranke ist schwach, hinfällig, klagt über quälenden Durst. Nachdem der Internist die Organe der Brust- und Bauchhöhle für gesund befunden hatte, nahm ich sofort an der Abteilung des Herrn Primarius Dr. Ernst Váli — mit dessen gütiger Erlaubnis — die Operation vor.

Nach Ablösung der Weichteile bemerkte ich, daß die hintere obere Wand des knöchernen Gehörganges vollkommen fehlt und deren Stelle durch eine weiche, im Zerfall begriffene, cholesteatomartige Masse ausgefüllt ist. Die Corticalis ist grau und weich; unterhalb derselben quillt nach den ersten Meißelschlägen dünner Eiter hervor. Nach Abmeißelung der Corticalis fand ich ein Cholesteatom von der Größe einer Haselnuß, nach dessen Auslöffelung die Höhle einer vollendeten Radikaloperation vorlag. Nachdem ich die Matrix herabgezogen hatte, fand ich die Dura der mittleren Schädelgrube in linsengroßer Ausdehnung frei. Die Dura war gerötet, leicht blutend und mit Granulationen bedeckt.

Nachdem ich die Dura weiter in der Größe eines Hellerstückes freigelegt, kam ich schon überall an intakte Teile.

Zwischen Dura und Knochen quollen einige Tropfen dünnen Eiters hervor. Der laterale Bogengang war gut zu sehen und war gesund. (Nachdem ich vor demselben von der Matrix etwas weggenommen hatte, sah ich den Facialis sich bewegen. Er dürfte an einer Stelle frei gelegen sein; darum hielt ich hierorts mit dem Reinigen inne.)

An der Spitze des Warzenfortsatzes befanden sich große Zellen, welche ebenfalls mit Cholesteatommassen gefüllt waren; nach Reinigung dieser schritt ich zur Aufsuchung des Sinus.

Nachdem jedoch der Knochen ganz intakt aussah, die ganze Wunde rein war und der Puls des Pat. schwächer wurde, legte ich den Sinus nicht frei, um so weniger, da das gefundene große Cholesteatom, die umschriebene Pachymeningitis und der extradural gefundene Eiter die Symptome erklären konnten. Hierauf ließ ich die Wunde, nach Versehung mit einem Jodoformgazetampon, offen. Die Temperatur des Pat. betrug am Abend desselben Tages 39·4° C.

Digitized by Google
Original from UNIVERSITY OF CALIFORNIA
Generated on 2019-10-24 12:31 GMT / http://hdl.handle.net/2027/uc1.b3252759
Public Domain in the United States, Google-digitized / http://www.hathitrust.org/access_use#pd-us-google

An den Abenden des 25. und 26. Februar traten Schüttelfröste auf, wobei die Temperatur zwischen 37·4—38·9° schwankte. Aus dieser Ursache operierte ich den Pat. am 27. II. noch einmal, um den Sinus freizulegen. Nach Reinigung der Wundhöhle fand ich die den Sinus deckende Knochenplatte, woselbst ich vor einigen Tagen gesunden Knochen zu sehen glaubte, in einer Ausdehnung einer Linse grau verfärbt und erweicht. Nachdem ich den Sinus hier freilegte, konnte ich einen guten Einblick in den Sulcus gewinnen, wobei ich nach vorne und unten in der Tiefe im weiten Sulcus sigmoideus die zusammengefallene, graugrün verfärbte Wand des Sinus sehen konnte. Als ich den Sinus nach rückwärts freilegen wollte, lädierte ich dessen sehr weiche Wand mit der Hakensonde, wobei sich eine profuse Blutung einstellte, welche ich mit einem zwischen Knochen und Venenwand gezwängten Jodoformgazetampon stillte.

Die starke Blutung und der enge Raum sowie der schwache Puls des Pat. gestatteten eine weitere Freilegung des Sinus nicht, darum ging ich sofort an die Unterbindung der Vena jugularis.

Nach doppelter Unterbindung der stark gefüllten Vena jugularis haben wir das proximale Ende versenkt, das distale Ende jedoch mit einem langen Seidenfaden versehen, um es im Bedarfsfalle hervorziehen zu können.

Das Allgemeinbefinden des Kranken hat sich nicht gebessert, er klagt über heftige Nackenschmerzen, die allabendliche Temperatur beträgt 39° C.

Am 1. III. wollten wir gelegentlich des Verbandwechsels das distale Ende der Vena jugularis hervorziehen, der Faden war aber abgerutscht und das Gefäß hatte sich tief in die Halswunde zurückgezogen. Die Kopfwunde ist trocken; bei schwacher Lockerung des Tampons im Sinus quillt viel Blut hervor, darum lasse ich den Tampon vorläufig an seinem Flecke.

4. III. Nachdem die Abendtemperaturen immer höher werden, sich außerdem auch Schüttelfrost einstellt, wird für den nächsten Tag eine neuerliche Operation anberaumt. Das Resultat der Lumbalpunktion ist: auf mäßigen Druck sich entleerende wasserklare Flüssigkeit.

Am anderen Morgen beträgt die Temperatur 37° C, Pat. hat keine Kopfschmerzen, frühstückt mit gutem Appetit. Beim Verbinden der Halswunde entleert sich sehr viel Eiter.

Die Kopfwunde granuliert schön, die Entfernung des Tampons vom Sinus verursacht keine Blutung, nur die eitrige, graue Sinuswand ist sichtbar. Nach Versehung der Wunde enthielt ich mich vorläufig jeder weiteren Operation und verhielt mich abwartend. Das Allgemeinbefinden des Kranken besserte sich täglich; die rechte Halsseite schwillt an, aus der Halswunde entleert sich täglich viel flüssiger Eiter.

In diesem fieberfreien Zustande habe ich den Pat. auch in der otologischen Sitzung des Budapester Ärztevereines am 24. III. vorgeführt.

Digitized by Google
Original from UNIVERSITY OF CALIFORNIA
Generated on 2019-10-24 12:31 GMT / http://hdl.handle.net/2027/uc1.b3252759
Public Domain in the United States, Google-digitized / http://www.hathitrust.org/access_use#pd-us-google

Die Kräfte des Pat. nahmen rapid zu, aus der Halswunde entleert sich seit 4. III. kein Eiter mehr, selbe verheilte rasch und verschwand auch die Schwellung der Halsgegend.

Ende April verließ der Kranke das Spital und wurde mit seiner Wunde am Kopfe, welche schön granulierte, bis zum 16. V. ambulant behandelt, zu welchem Zeitpunkte sich auch diese Wunde vollkommen geschlossen hat. Der Pat. war vollkommen geheilt, nahm im Körpergewichte um 20 *kg* zu und konnte wieder seiner Arbeit nachgehen.

Es handelte sich in meinem Falle um einen infizierten Thrombus des Sinus sigmoideus, der durch eine Operation hätte entfernt werden sollen. Nachdem dies auf operativem Wege infolge der angeführten Umstände nicht gelang, mußte ich mich damit begnügen, den Organismus durch Unterbindung der Vena jugularis vor Infektion zu schützen. Wie die nach der Unterbindung aufgetretenen hohen Temperaturen und Schüttelfröste es gezeigt haben, genügt zum Schutze des Organismus die Unterbindung der Vene allein nicht, es muß auch für die Entfernung des infizierten Thrombus gesorgt werden.

Ein besonderes Glück des Kranken war es, daß der im Sinus gelassene Thrombus vereiterte und sich durch die Vena jugularis entleerte.

Sobald sich der Eiter einen Weg schaffen konnte, hörte das Fieber sofort auf und war Patient nach dem Ausfließen des vereiterten Thrombus genesen.

Vereinsberichte.

Österreichische Otologische Gesellschaft.

Sitzung vom 26. Juni 1911.

Vorsitzender: V. Urbantschitsch.
Schriftführer: G. Bondy.

I. O. Beck: **Drei weitere Fälle kompletter, einseitiger Ertaubung nach Salvarsan.**

In der letzten Sitzung habe ich mir erlaubt, zwei Fälle zu demonstrieren, bei denen nach intravenöser Injektion von Salvarsan einseitige, komplette Ertaubung aufgetreten ist, die durch abermalige intravenöse Injektion respektive Quecksilberbehandlung nicht zu beeinflussen war. Bis heute hat sich im klinischen Bild dieser Kranken nichts geändert, die Taubheit besteht unverändert weiter. Um meine schon oft vorgebrachte Behauptung zu stützen, daß wir seit Einführung von Salvarsan unvergleichlich mehr schwere Nervenläsionen im Gebiete des Gehörorganes sehen als bei mit Hg behandelter Lues, will ich Ihnen heute über drei weitere Fälle kompletter Ertaubung referieren und die Kranken vorstellen:

Fall I. 21jähriger Mann zeigte Sclerosis serosa am inneren Präputialblatt. Skleradenitis sin. Maculae incipientes am Stamm. Angina specifica. Wassermann-Reaktion positiv. Ohrenbefund normal.

16. II. 0·4 Salvarsan intravenös.

Digitized by Google
Original from UNIVERSITY OF CALIFORNIA
Generated on 2019-10-24 12:31 GMT / http://hdl.handle.net/2027/uc1.b3252759
Public Domain in the United States, Google-digitized / http://www.hathitrust.org/access_use#pd-us-google

17. II. Schüttelfrost, Brechreiz, Kopfschmerzen durch 2 Stunden. Mäßiger Herxheimer.

19. II. Sklerose epithelisiert.

24. II. 0·4 *g* Salvarsan intravenös. Wassermann positiv.

27. II. Injektion wurde reaktionslos vertragen.

7. III. Wassermann negativ.

2. IV. Pat. klagt seit einigen Tagen über Schwindelgefühl, das mehrmals täglich anfallsweise auftritt. Objektiv nichts nachzuweisen. Wassermann negativ.

22. IV. Die Schwindelanfälle sind ausgeblieben, dagegen bestehen zusammenziehende Schmerzen im rechten Ohr.

Ich fand spontanen Nystagmus nach links bei normalem Gehör und beiderseits typischer Vestibularreaktion.

Am 18. VI. klagt Pat. über 3 Wochen bestehendes Ohrensausen. An der Haut des Stammes und der Extremitäten maculae lividae orbiculares. Psoriasis palmaris et plantaris bilat. Ohrbefund: Rechts komplette Taubheit, links normales Gehör. Beide Vestibularapparate reagieren. Deshalb wurden am 20. VI. wieder 0·4 *g* Salvarsan injiziert. Die Taubheit besteht unverändert bis heute weiter.

Es stellten sich also bei diesem Pat. 5 Wochen nach der zweiten Injektion Schwindelanfälle bei negativem Wassermann ein. Der objektive Ohrbefund war negativ. Nach weiteren 3 Wochen haben die Schwindelattacken sistiert und es traten Schmerzen im Ohr auf, für die erst kein objektiver Grund klinisch zu finden war. $3^1/_2$ Monate nach der zweiten Injektion trat ein universelles Rezidivexanthem auf, außerdem komplette rechtseitige Ertaubung, die durch eine neuerliche Injektion unbeeinflußt blieb.

Fall II. 26jähriger Tapezierergehilfe, der im November 1910 Lues akquirierte und 15 halbe Salicylinjektionen erhielt. Außerdem 4 Einreibungen.

Am 17. III. wegen sekundärer Erscheinungen 0·4 *g* Salvarsan intravenös. Hörweite vollständig normal, leichter Tubenkatarrh. Am 1. IV. 0·4 *g* Salvarsan intravenös. Wassermann negativ. Am 14. V. klagt der Pat., daß er seit 8 Tagen links schlecht höre. Parästhesien über dem rechten Jochbogen. Am 11. VI. starke Kopfschmerzen und Schwerhörigkeit. Ohrenbefund: Links komplette Taubheit, rechts Ptosis des Oberlides. Spontaner Nystagmus nach rechts, Rhomberg ohne bestimmte Fallrichtung. Vestibularapparate erregbar. 3 Tage später auch rechts minimale nervöse Schwerhörigkeit. Nach weiteren 2 Tagen links Facialisparese. Deshalb wurden am 20. VI. wieder 0·4 *g* Salvarsan intravenös gegeben. Die Taubheit besteht weiter. Rechtseitige Oculomotoriusparese.

Es stellten sich also 6 Wochen nach der zweiten Injektion Kopfschmerzen und Schwerhörigkeit ein. Nach weiteren 4 Wochen ergibt die Untersuchung linkseitige Taubheit, spontanen Nystagmus nach rechts und Ptosis rechts. Die neuerliche Injektion ändert am Ohrbefund nichts.

In beiden Fällen war die antiluetische Behandlung nicht imstande, die Erscheinungen von seiten des Cochlearapparates zu beeinflussen.

Fall III. Über diese Kranke kann ich Ihnen leider nur berichten, da sie zur Demonstration nicht erschienen ist. Vor der Behandlung mit Salvarsan wurde die Pat. von mir genau otologisch untersucht. Das Mittelohr war beiderseits normal und am Cochlear- und Vestibularapparat beider Seiten bestanden vollkommen normale Verhältnisse.

Generated on 2019-10-24 12:31 GMT / http://hdl.handle.net/2027/uc1.b3252759
Public Domain in the United States, Google-digitized / http://www.hathitrust.org/access_use#pd-us-google
Digitized by Google
Original from UNIVERSITY OF CALIFORNIA

Am 27. I. 1911 wurde die 26jährige Pat. auf die Abteilung des Professors Ehrmann aufgenommen. Infektion angeblich vor $^3/_4$ Jahren.

Im März Exanthem: 15 Sublimatinjektionen und Jodkali innerlich.

Im August 15 Sublimatinjektionen.

Vor 4 Jahren ein Partus. Ein Abortus vor 2 Jahren.

Status praesens (Dr. Königstein): In Rückbildung begriffenes schuppendes Syphilid am Stamm und an den Extremitäten. Seborrhoische Papeln im Gesicht. Plantarsyphilid beiderseits, Palmarsyphilid beiderseits.

Laryngologischer Befund: Rötung beider Gaumenbögen. Luetische Ulcerationen beider Stimmbänder. Augen- und Ohrenbefund (Dr. Beck) normal.

1. II., 1 Uhr mittags, 0·3 *g* Salvarsan intravenös. Temperatursteigerung 7 Uhr früh, 38·4. Keine subjektiven Beschwerden, kein Herxheimer.

5. II., 1 Uhr mittags, 0·5 *g* Salvarsan intramuskulär (neutral). Abends normale Temperatur, mäßige Schmerzen an der Applikationsstelle.

8. II. Syphilid am Stamm bedeutend blässer, Flecken spärlicher. Palmar- und Plazentarsyphilid bis auf geringe Spuren zurückgegangen.

Die Kranke gibt an, 6 Wochen nach der Injektion am linken Ohr schlechter gehört zu haben. Da die Schwerhörigkeit konstant zunahm, suchte sie mich wieder auf.

Am 19. VI. fand ich komplette Taubheit links. Das rechte Ohr ist normal. Beide Vestibularapparate reagieren. Eine neuerliche Behandlung wurde von der Pat. verweigert. Auch in diesem Falle ging starkes Ohrensausen der Taubheit voraus.

II. O. Beck: **Linkseitige Ertaubung, rechtseitige Schwerhörigkeit nach Salvarsan mit merkwürdigem Befund nach neuerlicher Injektion.**

40jähriger Fleischhauer, der eine ungefähr 2 Monate alte Lues hat und am 7. III. sekundäre Erscheinungen zeigt. Das rechte Ohr normal, links ein leichter Tubenmittelohrkatarrh. Wassermann positiv.

13. III. 0·4 *g* Salvarsan intravenös. Herxheimer.

28. III. 0·4 *g* Salvarsan intravenös.

Am 23. IV. besteht seit 5 Tagen Ohrensausen. Andeutung von Nystagmus. Wassermann negativ. Nach 4 Tagen konnte ich beiderseitige Laesio auris int. konstatieren. Da sich das Gehör verschlechterte, bewog ich den Pat. zur Aufnahme auf die Klinik Finger. Am 18. V. fand ich: Links totale Taubheit, rechts Andeutung einer Facialisparese. Vestibularapparate reagieren.

23. V. Bei negativem Wassermann 0·4 *g* Salvarsan intravenös.

6 Tage später bestand rechts ein Gehör von $^3/_4$ *cm* Konv.-Spr., ad concham Flüsterspr., das bisher taube linke Ohr hört bis auf 15 *cm* laut geschriene Probeworte.

4 Wochen nach der zweiten Injektion ergab die Ohruntersuchung bei negativem Wassermann beiderseitige Laesio auris int. mit sehr bedeutender Reduktion des Gehörs, die links zur kompletten Taubheit führte, weshalb Pat. endlich mit einer Spitalsaufnahme einverstanden ist. Einen Monat nach Beginn der Erscheinungen wird die Injektion wiederholt. Diese neue Injektion bessert die Hörweite des rechten Ohres ($^3/_4$ *m* Konv.-Spr.) nicht, bessert links das Gehör auf 25 *cm* lauteste Konversationssprache. Ganz merkwürdig aber ist, daß dieser Kranke am linken Ohr an manchen Tagen komplett taub ist, an anderen Tagen wieder 25 *cm* weit hört. Einen technischen Fehler in der Untersuchung,

Digitized by Google
Original from UNIVERSITY OF CALIFORNIA
Generated on 2019-10-24 12:31 GMT / http://hdl.handle.net/2027/uc1.b3252759
Public Domain in the United States, Google-digitized / http://www.hathitrust.org/access_use#pd-us-google

zum Beispiel mangelhaften Ausschluß des rechten Ohres vom Hörakt, kann ich sicher ausschließen.

III. E. Ruttin: **Bulbusthrombose mit eigentümlichem Verlauf.**

K. S., 7 Jahre alt, leidet seit 3 Wochen an Ohrenschmerzen links; seit 3 Tagen Zunahme der Schmerzen, starker Kopfschmerz, seit 2 Tagen angeblich Fieber bis 40°. Befund bei der Aufnahme am 15. V.: Linkes Trommelfell gerötet, geschwollen, Details nicht sichtbar, hintere obere Gehörgangswand minimal gesenkt, mäßige Druckempfindlichkeit über dem Proc. mast. Funktionsprüfung typisch für Schalleitungshindernis. Temp. 39·2.

Paracentese. In den folgenden 4 Tagen lytischer Abfall des Fiebers, Pat. bleibt 4 Tage fieberfrei. Am 24. V. Temp. 38·5.

Am 26. V. nahm ich die Aufmeißelung vor. Proc. mast. pneumatisch, reichlich mit Eiter erfüllt. Perisinuöser und extraduraler Absceß der hinteren Schädelgrube. Sinus vom oberen bis zum unteren Knie freigelegt, mit Granulationen bedeckt, macht den Eindruck, thrombosiert zu sein. Kleine Probeincision, Blutung.

Da das Fieber in den nächsten 4 Tagen deutlich pyämischen Charakter annahm, machte ich am 30. V. die Jugularisunterbindung und Ausräumung des thrombosierten Sinus und Bulbus; von beiden Seiten Blutung.

Die Temperatur sank und es hatten daher die Kollegen während meiner Abwesenheit von Wien (in Frankfurt) keine Indikation, das periphere Jugularisende zu schlitzen und auszuräumen. Bei meiner Rückkehr am 6. VI. fand ich jedoch den Pat. hoch fiebernd (40°). Beim Verbandwechsel war das periphere Jugularisende nicht mehr zu finden. Ich machte daher am 8. VI. eine neuerliche Operation, verlängerte den Schnitt bulbuswärts und legte den Bulbus frei, wobei ich das periphere Jugularisende, das vom Accessorius gekreuzt wurde, über diesen verlagern mußte, und räumte den mit vereiterten Thromben erfüllten Bulbus aus. Innerhalb 4 Tagen p. op. war der Knabe entfiebert.

Das Interessante dieses Falles ist, daß der neuerliche Temperaturanstieg zweifellos durch die Eiterung im Bulbus hervorgerufen worden war und der Prozeß durch die Ausräumung des Bulbus zur Heilung gebracht wurde.

IV. E. Ruttin: **Labyrinthitis serosa bei beginnender akuter Otitis.**

A. S., 9 Jahre alt, aufgenommen am 30. V. 1911. Pat. war seit 2 Tagen mit Schmerzen am rechten Ohr erkrankt. In der Nacht vor der Aufnahme hatte Pat. erbrochen, am Vormittag Schwindel, taumelnden Gang, wiederholtes Erbrechen, Temp. 38·5.

Bei der Aufnahme fand sich das rechte Trommelfell gerötet, vorgewölbt, mazeriert, keine Perforation, Proc. mast. etwas druckempfindlich.

Pat. ist rechts total taub für Sprache und Stimmgabel, kalorisch unerregbar und hat maximalen spontanen Nystagmus nach links.

Die Paracentese entleert nur seröses Exsudat. Der Nystagmus und Schwindel klangen innerhalb 6 Tagen ab, am sechsten Tage besteht bei reichlicher Eiterung aus dem rechten Ohr nur mehr minimaler Nystagmus bei Blick nach links, vollständige Taubheit und kalorische Unerregbarkeit auf dem rechten Ohr.

Die Taubheit ist weiter geblieben, die Erregbarkeit spurweise zurückgekehrt.

Der Pat. hatte auch eine leichte Bronchitis und bekam später während seines Spitalsaufenthaltes eine akute Otitis auf der anderen Seite, die jedoch einen ganz normalen Verlauf nahm.

Digitized by Google
Original from UNIVERSITY OF CALIFORNIA
Generated on 2019-10-24 12:31 GMT / http://hdl.handle.net/2027/uc1.b3252759
Public Domain in the United States, Google-digitized / http://www.hathitrust.org/access_use#pd-us-google

Das Interessante des Falles liegt in dem gleichzeitigen Auftreten einer serösen Labyrinthitis und akuten Otitis, und weiters darin, daß zu einer Zeit, wo das Exsudat in der Trommelhöhle noch serös war, das klinische Bild der serösen Labyrinthitis bereits vollständig ausgebildet war.

Labyrinthsymptome im Verlaufe einer akuten Otitis wurden wohl schon von Voltolini, Politzer, Alt gesehen, nur konnten sie natürlich damals infolge der mangelhaften Funktionsprüfung nicht genügend gewürdigt werden.

Diskussion.

E. Urbantschitsch hat vor einem Jahr einen einigermaßen ähnlichen Fall gesehen. Bei einem 6jährigen, an akuter Otitis erkrankten Kind entleerte sich nach der Paracentese kein Sekret. 8 Tage nach Beginn der Entzündung traten Labyrintherscheinungen, Ausschaltung des Vestibularapparates auf. Es bestand ein Rest von Gehör. Im Laufe eines Monates gingen die Erscheinungen zurück.

O. Mayer: Ich möchte an Herrn Ruttin die Frage richten, ob es sich in diesem Falle um eine akute Bronchitis gehandelt hat?

Ruttin: Ja.

O. Mayer: Ich möchte darauf hinweisen, daß in diesem Falle, wo eine beiderseitige akute Otitis media und eine Otitis interna im Verlaufe einer akuten Bronchitis aufgetreten sind, auch noch die Möglichkeit besteht, daß hier das Labyrinth auf dem Blutwege infiziert wurde, daß es sich also um eine hämatogene Infektion gehandelt hat, wofür mir das fast gleichzeitige Auftreten von Otitis interna und media zu sprechen scheint. Ich habe im Vorjahre in dieser Gesellschaft Präparate des Gehörorganes eines Kindes demonstriert, wo ebenfalls eine Otitis interna und eine media vorhanden war und wo in den Blutgefäßen zahlreiche grampositive Kokken zu sehen waren. Da Ruttin anzunehmen scheint, daß die Otitis interna in diesem Falle vom Mittelohr aus fortgeleitet ist, möchte ich noch die Möglichkeit einer hämatogenen Infektion hervorgehoben haben.

A. Politzer hat schon lange, bevor der Terminus „seröse Labyrinthitis" bekannt war, in seinen Publikationen bei derartigen Fällen von „seröser Durchfeuchtung des Labyrinths" gesprochen; dabei werden eben die Elemente des Acusticus vorübergehend außer Funktion gesetzt. Es ist kaum anzunehmen, daß bei dieser Form der Labyrinthaffektion die Flüssigkeit im Labyrinth vermehrt wird, da sie gegen den Aquaeductus cochleae, weniger gegen den Aquaeductus vestibuli ausweichen kann. Politzer ist der Ansicht, daß die manche Formen von akuten Otitiden komplizierende seröse Labyrinthitis auf dem Wege der von ihm zuerst beschriebenen Anastomosen zwischen den Gefäßen des Mittelohrs und des Labyrinths zustande kommt. Da in dem vorgestellten Falle Taubheit zurückblieb, handelt es sich nicht um eine einfache seröse Labyrinthitis, sondern um eine bakterielle Infektion, um eine Form, die Politzer als Parotitis beschrieben hat.

Ruttin bemerkt, daß die zweite akute Otitis erst viel später entstand und die Bronchitis überhaupt sehr geringfügig war. An eine metastatische Labyrinthitis ist wohl unter diesen Umständen kaum zu denken, vielmehr müssen wir wohl unsere gewöhnliche Vorstellung von der Entstehung der serösen Labyrinthitis zur Erklärung heranziehen. Wir glauben, daß bei einer akuten Otitis das Labyrinth in die Zone der Entzündung fällt und daher durch Ödem, Hyper-

Generated on 2019-10-24 12:31 GMT / http://hdl.handle.net/2027/uc1.b3252759
Public Domain in the United States, Google-digitized / http://www.hathitrust.org/access_use#pd-us-google
Digitized by Google
Original from UNIVERSITY OF CALIFORNIA

ämie oder Exsudation betroffen sein kann. In diesem Falle bekommen wir natürlich das Bild der serösen Labyrinthitis. Von dem Grad der Entzündung und den durch diese gesetzten Veränderungen im Labyrinth dürfte es abhängen, ob die Funktion wiederkehrt oder nicht. Wir wissen wohl, daß auch ohne eitrige Entzündung totale Taubheit zurückbleiben kann.

V. Viktor Urbantschitsch: **Fall von Durchbruch eines Schläfelappenabscesses in den Hirnventrikel bei Abschluß der Einbruchstelle durch den Plexus chorioideus.**

Viktor Urbantschitsch demonstriert das Gehirn eines Falles von spontanem Durchbruch eines Schläfelappenabscesses durch das Dach des Antrum mastoideum. Die betreffende 64jährige Frau, die vor 2 Jahren eine eitrige Entzündung des rechten Mittelohres überstanden hatte, war im April 1911 am rechten Ohr von einer heftigen Mittelohrentzündung befallen worden und litt seit dieser Zeit an starken Kopfschmerzen, besonders der rechten Seite. Bei der am 29. VI. 1911 vorgenommenen Operation ergab sich eine ausgedehnte Erkrankung der Knochenwände, besonders im Tegmen tympani und Antr. mast., woselbst die Dura mater freigelegt wurde; diese fand sich verdickt und verfärbt. Am dritten Tage nach der Operation stellten sich die schon vor der Operation bestandenen Fieberbewegungen (bis 39·1°) wieder ein und so auch die unmittelbar nach der Operation gebesserten Kopfschmerzen. Eine Untersuchung des internen und des Nervenzustandes (Dr. Kühnel) ergab keinen auffälligen Befund, nur eine schwache Hyperalgesie beider unterer Extremitäten und der Bauchhaut, geringe Steigerung der Patellarreflexe. Bei dem am fünften Tage nach der Operation vorgenommenen Verbandwechsel stürzte bei Entfernung des an der Dura mater gelegenen Tampons eine reichliche Menge eines jauchigen, dünnflüssigen Sekrets aus der Schädelhöhle. Die Untersuchung ergab eine gegen 1 *cm* große, kreisrunde Lücke an der Dura über dem Tegmen antri mast., durch die man bis auf den Grund einer walnußgroßen Absceßhöhle im Schläfelappen deutlich sah. Beim Verbandwechsel am nächsten Tag trat aus der drainierten Absceßhöhle nur mehr eine geringe Menge Sekretes aus. Trotz des vollständig entleerten Abscesses trat eine weitere Steigerung des Fiebers auf 39·5° ein, es erfolgt ein komatöser Zustand mit Exitus am neunten Tage nach der Operation. Die Autopsie ergab einen vollständig entleerten Absceß des Schläfelappens von Walnußgröße. Am Absceßeingang bestand eine innige Verwachsung der Dura mater mit den Rändern der Knochenlücke.[1]) Es zeigte sich Hyperämie der Meningen mit Gehirnödem, das als Todesursache anzusehen war.

VI. H. Neumann demonstriert eine Mutter mit 13 Kindern, von denen **4 angeboren taubstumm, 3 hochgradig schwerhörig** und 6 normal sind. Eines der Kinder ist deshalb von besonderem Interesse, weil es gewissermaßen den Übergang von den taubstummen zu den schwerhörigen Geschwistern darstellt, indem dieses Mädchen auf sehr laute Schallreize noch reagiert. Die Eltern dieser Kinder sind nicht blutsverwandt.

---

[1]) Der Absceß war gegen das rechte Hinterhorn an einer kleinen Stelle durchbrochen, doch erschien die Durchbruchsstelle durch den Plexus chorioideus vollständig verlegt, so daß im Ventrikel keine Spur des Absceßinhaltes vorgefunden wurde. Es entspricht dieser Befund einer bereits von Miodowski angestellten Beobachtung so wie auch Ernst Urbantschitsch einen Fall beobachtet hat, in dem zwar eine Durchbruchsstelle in den Ventrikel (Hinterhorn) bestand, der Eiter jedoch hier durch Verwachsungen im Ventrikel abgesackt war. (Diese Monatsschrift, 1910.)

Digitized by Google
Original from UNIVERSITY OF CALIFORNIA
Generated on 2019-10-24 12:31 GMT / http://hdl.handle.net/2027/uc1.b3252759
Public Domain in the United States, Google-digitized / http://www.hathitrust.org/access_use#pd-us-google

Diskussion.

E. Urbantschitsch: Die Blutsverwandtschaft spielt als solche keine Rolle bei der Taubstummheit, sie kommt vielmehr nach meinen Untersuchungen nur dann in Betracht, wenn zwei Mitglieder einer degenerierten Familie sich vereinigen. Hier handelt es sich also darum, daß sich Degenerationsmerkmale von zwei Seiten auf die Nachkommenschaft vererben können. Die gleiche Gefahr für die Nachkommenschaft würde aber bestehen, wenn sich Mitglieder von zwei verschiedenen degenerierten Familien vereinten. Meine Untersuchungen erstrecken sich hauptsächlich auf katholische Ehen. Ich habe unter 400 Kindern bloß 2 aus Verwandtenehen stammend gefunden, und bei einem dieser 2 ist die Verwandtschaft sicher nicht die Ursache der Taubstummheit, da ein Kind der Mutter aus erster, nicht konsanguiner Ehe ebenfalls taubstumm ist. Bezüglich der Sache selbst, daß mehrere Kinder in einer Familie taubstumm sind und andere Übergänge bilden, möchte ich auf eine eigene Beobachtung hinweisen: Ich kenne eine Familie, in der Vater und Mutter sowie 2 Kinder taubstumm sind; das älteste Kind dieser Familie ist auf der einen Seite total taub (Labyrinthtaubheit), auf der anderen nur schwerhörig, so daß es mit Mühe noch in der gewöhnlichen Volksschule fortkommt, jedenfalls aber einen Übergang zur Taubstummheit darstellt, der äußerlich noch mehr zur Geltung kommt, da das Mädchen durch den fortwährenden Umgang mit Taubstummen Sprache und Geberden der Taubstummen angenommen hat.

Ruttin: Wir haben jetzt gerade auch 2 Kinder auf der Klinik, von denen das eine taubstumm ist und das andere eine hochgradige Laesio auris int. hat.

VII. Leidler und Bauer: **Über den Einfluß der Ausschaltung verschiedener Hirnabschnitte auf die vestibulären Augenreflexe.** (S. Originalartikel in diesem Heft, pag. 937.)

Diskussion.

Bárány: Für den Menschen ist es sicher nicht richtig, daß die rasche Bewegung des Nystagmus erst gelähmt wird, bis der Kornealreflex erloschen ist, sondern sie fehlt in der Narkose unmittelbar bis zum Erbrechen, wenn der Kornealreflex auch schon sehr lebhaft ist, was ich schon wiederholt mitgeteilt habe. Ich will daraus keinen Schluß auf das Tier ziehen, denn zwischen Tier und Mensch können sich Unterschiede ergeben. Ich frage, ob Leidler in den Fällen, wo spontaner Nystagmus bestand und dann Durchschneidung des Deitersschen Kernes erfolgte, die kalorische Reaktion geprüft hat.

Leidler: Nein.

Bárány: Das ist entschieden ein wesentlicher Nachteil, denn bei der Drehung werden beide Vestibularapparate gereizt. Bei der kalorischen Prüfung hätte man Reiz- oder Ausfallserscheinungen unterscheiden können. Es besteht ein lebhafter Streit darüber, ob der Deiterssche Kern Verbindungen mit den Augenmuskelkernen hat. Nach Kohnstamm sendet er seine Axone lediglich ins Rückenmark. Selbstverständlich werden bei Schnitten, die den Deitersschen Kern treffen, auch benachbarte Partien influenziert. Ob Reiz oder Ausfall besteht, kann nur durch die einseitige Reizung des V. Ap. erwiesen werden. Bezüglich des Blickzentrums habe ich schon in meiner ersten Arbeit die Hypothese ausgesprochen, daß sich in der Nähe des Abducens das supranucleäre Zentrum für die rasche Bewegung des Nystagmus befinden müsse.

Digitized by Google
Original from UNIVERSITY OF CALIFORNIA
Generated on 2019-10-24 12:33 GMT / http://hdl.handle.net/2027/uc1.b3252759
Public Domain in the United States, Google-digitized / http://www.hathitrust.org/access_use#pd-us-google

Bauer bemerkt, daß in der Narkose bei Kaninchen sogar meistens der Kornealreflex noch vor der raschen Nystagmuskomponente verschwinde. Das besage natürlich nichts für das Verhalten beim Menschen. Es können ja die Reflexzentren verschiedener Organismen gegen Narkose verschieden empfindlich sein. Von einer kalorischen Untersuchung der Tiere mußte wegen der dadurch hervorgerufenen Otitis Abstand genommen werden. Was den Einwand Báránys anlangt, daß Verbindungen zu den Augenmuskelkernen nur dem Bechterewschen, nicht aber dem Deitersschen Kern zukommen (Kohnstamm), so ist es für das vorliegende Problem völlig irrelevant, ob man vom Deitersschen oder von dem ihm benachbarten Bechterewschen Kern spricht. Überdies sind die Grenzen dieser beiden Kerne gegeneinander nicht allzu scharfe.

Bárány: Man kann beim Meerschweinchen die kalorische Reaktion auch durch das Ausspritzen des freigelegten Proc. mast. hervorrufen; dabei liegt die Gefahr einer Otitis nicht vor.

Leidler bemerkt zum letzten Vorwurf über die kalorische Reaktion, daß er diese aus den von Bauer angeführten Gründen unterlassen hat und daß auch Kubo und Bartels beobachtet haben, daß die Tiere nach einmaliger kalorischer Prüfung mit kaltem Wasser Otitis bekamen und daher eine spätere Prüfung wertlos wurde. Bei der Untersuchung der ersten 3 bis 4 Tiere kamen merkwürdige überraschende Resultate heraus und dann zeigte sich, daß die Tiere eine akute Otitis mit Eiterung hatten. Andrerseits kann man aber durch das Drehen herausbekommen, ob das eine Labyrinth noch reagiert oder nicht. Das haben er und Bauer ja an den 3 Tieren gezeigt, bei denen auf der einen Seite die Fascie longitud. post. und der Deiterssche Kern lädiert waren, und bei dem anderen, bei dem die Vestibulariswurzel intramedullär zerstört worden war. Speziell das Tier mit der Läsion des Deitersschen Kernes verlor nach 1—2 Tagen den spontanen Nystagmus, und auch schon zur Zeit, wo es ihn noch besaß, konnten Leidler und Bauer durch Drehen eine Reaktion für die Seite der lädierten Kerne finden (spontaner Nystagmus nach links). Bei Drehen nach links hörte der spontane Nystagmus nach links auf und trat spontaner Nystagmus nach rechts ein. Eines dieser Tiere verlor den spontanen Nystagmus nach 1—2 Tagen, worauf dann wieder normale Verhältnisse eintraten, und für dieses Tier erscheint es bestimmt erwiesen, daß es reagiert hat.

Das Tier mit der durchschnittenen Wurzel hatte die typischen Zeichen einer einseitigen Zerstörung des Acusticus, das heißt es bekam absolut keinen Drehnystagmus zur Seite der Läsion.

VIII. Bárány: **Experimentelle Alkoholintoxikation.**

Meine Herren! Erlauben Sie, daß ich Ihnen in Kürze über Versuche berichte, die ich mit experimenteller Alkoholintoxikation angestellt habe. Angaben über experimentelle Alkoholvergiftung liegen meines Wissens zuerst von Flourens (1825) vor, der an Tieren experimentierte. Schon er bezog die Wirkung des Alkohols auf das Kleinhirn. Seither hat man diese Wirkung sehr oft im Vergleich herangezogen, ohne daß aber genaue experimentelle Beobachtungen vorlagen, insbesondere wurden natürlich die Methoden der Funktionsprüfung des Vestibularapparates nicht angewendet. Als ich nun auf Veranlassung von Hofrat v. Wagner eine Anzahl von Kranken, die wegen chronischer Alkoholvergiftung und Delirium tremens auf der psychiatrischen Klinik sich befanden, auf ihre vestibularen Reaktionen hin prüfte, fand ich bald auffällige Störungen,

Digitized by Google
Original from UNIVERSITY OF CALIFORNIA
Generated on 2019-10-24 12:31 GMT / http://hdl.handle.net/2027/uc1.b3252759
Public Domain in the United States, Google-digitized / http://www.hathitrust.org/access_use#pd-us-google

über welche ich jedoch hier nicht berichten möchte, da meine diesbezüglichen Beobachtungen noch nicht abgeschlossen sind. Diese Beobachtungen weckten in mir den Wunsch, die akute Alkoholintoxikation genauer zu studieren. Zu diesem nicht sehr angenehmen Versuch stellten sich mir in außerordentlich liebenswürdiger Weise 4 Studenten zur Verfügung, denen ich an dieser Stelle meinen herzlichsten Dank sage. Die Versuche bestanden darin, daß ich zunächst einen genauen Status des Vestibularapparates erhob. Alle untersuchten Personen hatten normales Trommelfell und normales Gehör. Ich untersuchte nun 1. auf spontanen Nystagmus, 2. auf Nystagmus, hervorrufbar durch rasche Kopfbewegungen, 3. ich maß den Drehnystagmus, 4. die Drehempfindung, 5. ich prüfte die spontanen Zeigebewegungen, 6. den spontanen Rhomberg, 7. die Reaktionsbewegungen der oberen Extremitäten im Arm- und Handgelenk bei Hervorrufung eines horizontalen Nystagmus, 8. die Zeigereaktionen bei Neigung des Kopfes auf die Schulter nach Drehung bei aufrechtem Kopf, 9. die Zeigereaktionen bei aufrechtem Kopf nach Drehung mit auf die Schulter geneigtem Kopf, 10. Fallbewegungen nach Drehung. Die kalorische Reaktion habe ich nicht geprüft, da es zunächst nicht auf die Untersuchung eines Labyrinths ankam und ich auch den Versuchspersonen nicht zu viel zumuten wollte. Besonders wurde auch auf die beim Drehen auftretenden Übelkeiten geachtet. Beim Versuche wurden 250—300 *g* Kognak getrunken in möglichst kurzer Zeit, die sich von einer Viertelstunde bis $^3/_4$ Stunden erstreckte. Die Untersuchung fand unmittelbar nach dem Genusse statt. Der Versuch dauerte 1 bis 2 Stunden. Irgendwelche Schädigungen wurden nicht beobachtet. Die Herren waren am nächsten Tage wieder ganz frisch und hatten keinen Katzenjammer. Dies ist wohl darauf zurückzuführen, daß am Schlusse des Versuches der Kognak auf dem Wege des Erbrechens den Körper größtenteils wieder verlassen hatte. Meine Untersuchungen haben eine ganze Zahl wichtiger und interessanter Einzelbeobachtungen ergeben, auf die ich gelegentlich der ausführlichen Publikation eingehen werde. Hier möchte ich nur die Hauptpunkte hervorheben. Es trat 1. spontaner Nystagmus geringen Grades auf. 2. Es traten Nystagmusanfälle bei raschen Kopfbewegungen auf. Bei Neigung nach rechts war rotatorischer Nystagmus nach rechts, bei Neigung nach links rotatorischer Nystagmus nach links zu beobachten. Mit diesem Nystagmus war meist Schwindel geringen Grades verbunden; eine Versuchsperson fühlte nur den Nystagmus selbst, aber keinen Schwindel. 3. Die Dauer des Drehnystagmus wurde nicht verändert. 4. Die Drehempfindung wurde wesentlich in ihrer Stärke herabgesetzt, ja bei einzelnen Kopfstellungen kam es sogar zu einer Aufhebung der Drehempfindung. 5. Störungen der spontanen Zeigebewegungen wurden nicht beobachtet. 6. Es trat spontanes Schwanken auf, unabhängig von dem eventuell bestehenden spontanen Nystagmus, meist auch unabhängig von der Kopfstellung. 7. Die Reaktionsbewegungen der oberen Extremitäten wurden herabgesetzt und einzelne derselben vollkommen aufgehoben: so fehlte bei einer Versuchsperson die Zeigereaktion im Armgelenk bei Neigung des Kopfes auf die Schulter nach Drehung bei aufrechtem Kopfe, es fehlten bei mehreren Versuchspersonen die Reaktionen im Handgelenk nach einwärts. 8. Es traten abnorme Reaktionsbewegungen und abnorme Drehempfindungen auf, die nicht auf den gesetzten Reiz bezogen werden konnten. Stets gingen aber Reaktionsbewegungen und Drehempfindungen parallel.

Aus meinen Versuchen scheint mir hervorzugehen, daß der Alkohol bei der akuten Alkoholvergiftung eine lähmende Wirkung auf das Kleinhirn aus-

Digitized by Google
Original from UNIVERSITY OF CALIFORNIA
Generated on 2019-10-24 12:32 GMT / http://hdl.handle.net/2027/uc1.b3252759
Public Domain in the United States, Google-digitized / http://www.hathitrust.org/access_use#pd-us-google

übt, die man durch Prüfung der vestibularen Reaktionen objektiv konstatieren kann.

Abgesehen von diesem Befunde scheint mir noch eine weitere Reihe von Tatsachen besonders bedeutungsvoll. Es ist das das Parallelgehen von Aufhebung der Drehempfindung und Aufhebung der Reaktionsbewegungen einerseits, von Auftreten abnormer Reaktionsbewegungen und abnormer Drehempfindungen andrerseits. Dort, wo Reaktionsbewegungen auftraten, waren sie stets der Drehempfindung entgegengesetzt gerichtet. Diese Tatsachen scheinen mir dafür zu sprechen, daß Drehempfindung und Reaktionsbewegung an einer Stelle des Gehirns, nämlich in der Kleinhirnrinde, gemeinsam entstehen, daß also die Empfindung der Drehung über die Kleinhirnrinde zustande kommt. Es wäre zunächst denkbar, daß die Drehempfindung auf einer Bahn von den Vestibulariskernen direkt zur Großhirnrinde geleitet wird, aber diese Bahn ist nicht nachgewiesen. Dagegen wissen wir, daß jedenfalls Verbindungen des Nervus vestibularis zur Kleinhirnrinde bestehen, ob dieselben nun direkt von den Wurzelfasern aus verlaufen, wie Cajal annimmt, oder indirekt mit Unterbrechung in den Kernen. Von der Kleinhirnrinde aber führen die vorderen Kleinhirnstiele über den roten Kern zur Großhirnrinde einerseits, über den roten Kern und die Monakowsche Bahn zum Rückenmark andrerseits. Auf diesem Wege könnten also Drehempfindung und Reaktionsbewegung geleitet werden. Für diese Annahme sprechen noch einige andere Tatsachen: 1. Die von Mulder nachgewiesene enorme Reaktionszeit der Drehempfindung von 0·8", während die Reaktionszeit für den Nystagmus weniger als 0·06" beträgt. Es spricht dies dafür, daß vor dem Bewußtwerden der Drehempfindung, also vor ihrem Eintritt in den Cortex, eine intensive Verarbeitung in niedrigeren Zentren stattfindet. 2. Die Abhängigkeit der Drehempfindung von der Richtung des Nystagmus einerseits, der Kopfstellung andrerseits. Bondy und Neumann haben nachgewiesen, daß die Drehempfindung nicht allein vom Nystagmus abhängig ist. In der Tat ist sie auch noch von der Kopfstellung abhängig, wie bereits Breuer bekannt war. Diese Abhängigkeit der Drehempfindung stimmt vollkommen mit der Abhängigkeit der Reaktionsbewegungen überein. Stets ist die Drehempfindung genau umgekehrt gerichtet wie die Reaktionsbewegung (normale Verhältnisse vorausgesetzt). Würde man annehmen, daß eine direkte Bahn des Vestibularis ins Großhirn zieht, so müßte man auch die Annahme machen, daß eben ein solcher komplizierter Apparat, wie er für die Reaktionsbewegungen in der Kleinhirnrinde vorhanden ist, auch für die Drehempfindungen in der Großhirnrinde besteht. Diese Annahme ist naturgemäß sehr unökonomisch, während meine Annahme, daß die Drehempfindung über die Kleinhirnrinde entsteht, alle bekannten Tatsachen befriedigend erklärt.

Diskussion.

Neumann: Wenn ich Herrn Bárány richtig verstanden habe, so nimmt er an, daß die Drehempfindung und der Zeigeversuch auf denselben Bahnen dem Kleinhirn zugeleitet werden. Ich möchte mir dann nur die Anfrage gestatten, ob er sich erinnern kann, daß ich hier einen Fall demonstriert habe, bei dem im peripheren Gehörorgan nichts abnormes zu konstatieren war, indem Pat. sowohl für die Stimmgabel als auch für die Sprache ein normales Gehör aufwies, der Vestibularapparat für alle Reize prompt erregbar war und daß doch bei demselben die Drehnachempfindung bei Vorhandensein eines normalen Zeigeversuches fehlte.

Digitized by Google
Original from UNIVERSITY OF CALIFORNIA
Generated on 2019-10-24 12:32 GMT / http://hdl.handle.net/2027/uc1.b3252759
Public Domain in the United States, Google-digitized / http://www.hathitrust.org/access_use#pd-us-google

XX. Versammlung der Deutschen Otologischen Gesellschaft.

An der Stätte ihrer Geburt, in Frankfurt a. M., hielt die auf 510 Mitglieder angewachsene Deutsche Otologische Gesellschaft ihre XX., von 210 Teilnehmern besuchte Versammlung am 2. und 3. Juni 1911 ab.

Ein ausführliches Referat über die funktionelle Prüfung des statischen Apparates von Bárány (Wien) und Wittmaack (Jena) lag gedruckt vor.

Es folgten nachstehende Vorträge, Erklärungen und Aussprachen.

1. Marx (Heidelberg) berichtet über Versuche, die er über den **Zusammenhang des galvanischen Nystagmus mit dem Ohrlabyrinth** angestellt hat. Es wurden bei Meerschweinchen Plombierungen der Bogengänge, ausgedehnte Zerstörungen der Bogengänge und totale Labyrinthzerstörungen ein- und doppelseitig angenommen. Die galvanische Prüfung ergab: Auch nach vollständiger Zerstörung des Labyrinths ist die galvanische Reaktion in normaler Weise auslösbar. Anfangs ist die Reaktion auf der labyrinthlosen Seite meist leichter auslösbar als auf der intakten, später scheint stärkerer Strom zur Auslösung notwendig zu sein; eine Veränderung der Qualität der Reaktion ist nicht nachweisbar. Diese Resultate, die mit den klinischen bisherigen Erfahrungen übereinstimmen, stehen im Widerspruch zu der Annahme Brünings', nach der der Nystagmus durch eine kataphoretische Strömung im Labyrinth zustande kommt, durch welche die intakten Sinnesepithelien der Cupula erregt werden. Marx kommt zu folgenden Schlüssen:

1. Zum Vorhandensein des galvanischen Nystagmus ist normal funktionierendes Sinnesepithel nicht notwendig.

2. Aus der galvanischen Prüfung lassen sich keine sicheren Schlüsse über die Beschaffenheit des Labyrinths ziehen, speziell eine Trennung der lymphokinetischen Störungen von solchen des nervösen Ampullarapparates ist nicht möglich.

2. Hofer (Wien): **Untersuchungen über den kalorischen Nystagmus.**

Hofer spricht über die Erklärungstheorie des kalorischen, vom Ohrlabyrinth ausgelösten Nystagmus, verteidigt die physikalische Erklärungstheorie Báránys, nach welcher die Richtung des Nystagmus und seine Veränderungen durch die Kopfstellung auf Endolymphbewegungen in den häutigen Bogengängen beruhen, welche Endolymphbewegungen durch partielle Abkühlung resp. Erwärmung der Endolymphe hervorgerufen werden; er führt zur Bekräftigung der physikalischen Theorie auch die Resultate an, welche er bei seinen eigenen Untersuchungen an der Wiener Universitäts-Ohrenklinik gefunden. Hofer untersuchte bei 500 ohrgesunden und ohrkranken Individuen den kalorischen Nystagmus und dessen Verhalten bei den verschiedenen Kopfstellungen, und zwar 1. bei einfacher Neigung des Kopfes um 90° auf eine der beiden Schultern, 2. bei Vor- und Rückwärtsneigung des Kopfes um 90°, 3. bei Bauch- und Rückenlage des Untersuchten, 4. bei Horizontalstellung eines der beiden Bogengänge und dadurch hervorgerufener Ausschaltung eines Bogenganges von der Endolymphbewegung. Er schildert kurz den theoretisch berechneten Nystagmus, der bei den oben erwähnten Kopfstellungen auftreten muß und schließt aus dem tatsächlichen Auftreten dieses theoretisch auf der Basis von Endolymphbewegung berechneten Nystagmus auf die Richtigkeit der physikalischen Endolymphbewegungstheorie.

Digitized by Google
Original from UNIVERSITY OF CALIFORNIA
Generated on 2019-10-24 12:33 GMT / http://hdl.handle.net/2027/uc1.b3252759
Public Domain in the United States, Google-digitized / http://www.hathitrust.org/access_use#pd-us-google

Zum Schlusse führt er noch einen Versuch an, den er an einem radikal operierten Pat. gemacht hat; dabei wurde die ganze große ausgeheilte Radikaloperationshöhle, welche eine weite retroauriculäre Öffnung hatte, mit Ausnahme der Ampullengegend des äußeren und vorderen vertikalen Bogenganges, mit Paraffin von 40° Schmelzpunkt ausgefüllt, dann dieses zur Erstarrung gebracht; hierauf wurde der Kopf derart gestellt, daß diese Partie der Labyrinthwand den tiefsten Punkt des ganzen Labyrinths bildete; bei kalter Bespülung dieser Stelle trat nun weder Schwindel noch Nystagmus auf, während bei Aufrichtung des Kopfes sofort lebhafter rotatorischer Nystagmus nach der anderen Seite mit heftigem Schwindel auftrat, geradeso wie bei kalter Ausspritzung der Operationshöhle bei aufrechtem Kopf.

3. K. Beck (Heidelberg): **Experimentelle Untersuchungen über die Abhängigkeit der kompensatorischen Augenrollungen vom Ohrapparat.**

Experimentelle Untersuchungen über die Gegenrollungen respektive Raddrehung der Augen bei Lagewechsel hatten bisher kein sicheres Urteil erlaubt, welcher Teil des Ohrapparates der Ort der Auslösung sei. Die meisten der Autoren sprechen die Vermutung aus, daß die Otolithen die Funktion haben. Beck hat nun, da solche Untersuchungen an Säugern überhaupt selten, an Meerschweinchen solche Versuche vorgenommen. Es wurden Labyrinthteile zerstört respektive Bogengänge plombiert und aus dem Funktionsausfall die Schlüsse gezogen. Es ergab sich eine weitgehende Abhängigkeit der Gegenrollung respektive Raddrehung des Auges von den Bogengängen. Die Gegenrollung bei Drehung des ganzen Tieres um seine Längsachse, ebenso die Raddrehung bei Drehung des Kopfes um seine Querachse um 90° sind völlig von ihnen abhängig. Dagegen hat die Raddrehung bei Drehung des Kopfes um seine Querachse namentlich mit den Bogengängen nichts zu tun. Sie ist vom übrigen Labyrinth (wohl den Otolithen) abhängig.

Es werden weiter die Untersuchungsresultate, die Aufschlüsse geben über die Beziehungen der Labyrinthe zueinander, der Bogengänge unter sich und zu denen der anderen Seite mitgeteilt.

4. Wagener (Gießen): **Zwangsstellung des Kopfes bei Ohrerkrankungen.**

Individuelle Angewohnheiten, Art und Sitz des Verbandes sowie spezielle Wundverhältnisse haben Einfluß auf die Kopfhaltung bei Ohroperierten. Von besonderer Bedeutung ist Lage und Kopfhaltung bei Labyrinthkranken. Außer diesen Schonungshaltungen gibt es intrakraniell vom Kleinhirn (und Stirnhirn) ausgelöste Zwangsstellungen des Kopfes. Mitteilung eines einschlägigen Falles, bei dem es im Anschluß an eine rechtseitige Mastoiditis mit breiter Freilegung der Kleinhirndura und anschließender Sinusthrombose zu einer langdauernden Zwangsdrehung des Kopfes nach der linken Schulter zu kam. Ein nur bei Aufsetzen des Kranken auftretender, im Liegen nicht vorhandener Nystagmus war auch intrakraniell ausgelöst. Als Ursache ist eine Schädigung der Kleinhirnoberfläche durch leichte Meningitis anzunehmen. Ein Kleinhirnabsceß lag nicht vor. Derartige Zwangshaltungen sind wahrscheinlich häufiger, als bisher angenommen wird.

5. Oskar Kohnstamm: **Das Vestibulariszentrum der Augenbewegungen.**

Nach der üblichen Darstellung ist der Deiterssche Kern der vom Nervus vestibularis abhängige Kern sowohl der Augenmuskeln als der übrigen

Digitized by Google
Original from UNIVERSITY OF CALIFORNIA
Generated on 2019-10-24 12:33 GMT / http://hdl.handle.net/2027/uc1.b3252759
Public Domain in the United States, Google-digitized / http://www.hathitrust.org/access_use#pd-us-google

Körpermuskulatur. Die Vorderhornzellen der letzteren versorgt jeder Deiterssche Kern auf dem Wege des Tractus Deiterso-spinalis der gleichen Seite sowie des spinalen Fascic. longit. dorsalis beider Seiten, die Augenmuskelkerne werden auf dem Wege beider dorsalen Längsbündel des Hirnstammes versorgt. Über die Funktion des Bechterewschen Kernes oder Nuc. angularis war bis zu den Arbeiten von Kohnstamm und Quensel nichts bekannt (vgl. insbesondere Kohnstamm und Quensel: Über den Kern des hinteren Längsbündels. Neurol. Zentralbl., 1908; Studien zur physiologischen Anatomie des Hirnstammes, II, Journ. f. Psychol. u. Neurol., Bd. 16; Kohnstamm: Studien, III, ebenda, Bd. 17; Quensel: Untersuchungen über die Tektonik von Mittel- und Zwischenhirn des Kaninchens, Pflügers Arch. f. d. ges. Physiol., Bd. 139; vgl. auch Kohnstamm: Koordinationskerne des Hirnstammes etc., Monatsschr. f. Psychiatrie u. Neurol., Bd. 8, 1900).

Unter den sogenannten Vestibulariskernen zeichnet sich der großzellige oder fronto-dorsale Deiters dadurch aus, daß er keine mit der Marchi-Methode nachweisbare Vestibularisfasern aufnimmt. Diese wirken auf ihn vielleicht durch Vermittlung des M. triangularis. Die übrigen, nachweisbar Vestibularisfasern aufnehmenden Kerne sind 1. der Nu. angularis (oder Bechterewsche Kern). Er geht dorsalwärts ohne (histologische oder degenerative) Grenze in den Nu. embolo-globosus des Kleinhirns über. (Demonstration an der Tafel.) Ventralwärts schließt er sich an den Nu. rad., spinal., descend., Nerv. trigemini an durch Vermittlung unseres Nu. trigemino-angularis. Die Zellform dieser drei Kerne ist auf Präparaten, die sie alle drei erkennen lassen, nicht zu unterscheiden. Der Nu. trigemino-angularis folgt in seinen degenerativen Verhältnissen mehr dem sensiblen Trigeminuskern als dem Nu. angularis. Schon vor längerer Zeit beobachtet, aber noch nicht veröffentlicht, habe ich die höchst bemerkenswerte, inzwischen von May und Horsley (The mesemcephalis rood of the fifth nerve; Brain, Bd. 33, 1910) publizierte Tatsache, daß zahlreiche Fasern der degenerierten sensiblen Trigeminuswurzel in den Nu. angularis hinein zu verfolgen sind.

Der zweite eigentliche Vestibulariskern ist der Nu. triangularis nervi VIII; der dritte ist der ventro-kaudale Abschnitt des Nu. Deiters, welcher kaudalwärts unter Kleinerwerden seiner Zellen in den Kern der absteigenden VIII. Wurzel übergeht. Die motorischen Zellen desselben erhalten ihre Erregung wahrscheinlich von den kleineren Elementen, die weiter kaudal allein vorkommen. Die innige Nachbarschaft des Nu. triangularis zu den Vaguskernen gibt Gelegenheit zu Irradiationen, infolge deren sich mit vestibulärem Schwindel Übelkeit und Erbrechen verbinden.

Auch der intermediäre unter den zentralen Kleinhirnkernen, von uns kurz als Nu. embolo-globosus bezeichnet, kann zu den Vestibulariskernen gezählt werden, indem degenerierte Vestibularisfasern bis an eine Stelle zu verfolgen sind, welche nicht mehr dem Nu. angularis, sondern dem Nu. embolo-globosus angehört. Wenn nach Haubenverletzungen der Nu. angularis in ausgedehntem Maße degeneriert, so beteiligt sich an der Tigrolyse stets auch der Nu. embolo-globosus. Wahrscheinlich entstammen ihm die Klimoff-Wellenbergschen Bindearmfasern, welche in den Augenmuskelkernen endigen und sich damit als demselben System angehörig dartun, wie die vestibulären Elemente des dorsalen Längsbündels, von denen gleich die Rede sein wird. Die physiologisch-anatomischen Beziehungen der Vestibulariskerne sind deshalb mit der Marchi-Methode nicht ausreichend zu enthüllen, weil die Kerne bei ihren

Digitized by Google
Original from UNIVERSITY OF CALIFORNIA
Generated on 2019-10-24 12:33 GMT / http://hdl.handle.net/2027/uc1.b3252759
Public Domain in the United States, Google-digitized / http://www.hathitrust.org/access_use#pd-us-google

komplizierten Lageverhältnissen durch Läsionen nicht isoliert getroffen werden und deshalb die Abhängigkeit der Faserdegenerationen von jenen nicht eindeutig festzustellen sind. Die Nissl-Methode hingegen führte beim Kaninchen zu folgenden klaren Befunden:

Läsion der ventralen Hälfte des Halsmarkes ergab völlige Tigrolyse des großzelligen Deiters auf der Seite der Läsion und teilweise Tigrolyse des etwas kleinere motorische Zellen führenden ventrokaudalen Abschnittes des Deiters. Der Nu. angularis blieb völlig intakt.

Läsion des Tract. Deiterso-spinalis in der Oblongata mit Schonung des dorsalen Längsbündels ergab fast völlige Tigrolyse des großzelligen Deiters, während der ventro-kaudale Abschnitt und der Angularis intakt blieben.

Läsionen der Haube, speziell des dorsalen Längsbündels nach vorn vom Nu. angularis ergaben bei hinreichender Ausdehnung weitgehende Tigrolyse der Nu. angularis beider Seiten, aber vorwiegend auf der Operationsseite, mäßige Tigrolyse des ventro-kaudalen Deiters beiderseits, während der großzellige Deiters völlig intakt blieb. Die Beteiligung des Nu. embolo-globosus cerebelli ist bereits erwähnt.

Läsionen, die nach vorn von den vordersten Oculomotoriuskernen ihren Sitz haben, führen zu keinerlei Tigrolyse im Vestibularisgebiet.

Hieraus ergaben sich mir — zum Teil schon 1900 (l. c.) — folgende Schlüsse:

Der großzellige Deiters innerviert ausschließlich den Tract. Deitersospinalis der gleichen Seite.

Der ventro-kaudale Abschnitt des Deiterschen Kernes innerviert die beiderseitigen dorsalen Längsbündel des Rückenmarks und des Hirnstammes.

Der Hauptanteil ihrer Innervation wird aber den dorsalen Längsbündeln des Hirnstammes, somit den Augenmuskelkernen, von den Nu. angulares geliefert. Hierin erschöpft sich die Funktion der Nu. angulares, die somit weder cerebello-petale noch cerebro-petale Fasern entsenden.

Eine direktere Verbindung der Vestibulariskerne nach Kleinhirn- und Großhirnrinde ist bis jetzt nicht nachgewiesen und besteht wahrscheinlich überhaupt nicht.

Für die topische Diagnostik ergibt sich, daß Läsionen, die so weit vorn sitzen, daß sie von allen Vestibulariskernen nur den Nu. angularis ergreifen, die vestibuläre Beherrschung der Rumpfmuskulatur nicht beeinträchtigen werden und daß umgekehrt mehr kaudale Läsionen die Augenbewegungen nur insoweit beeinflussen können, als die verhältnismäßig unerhebliche Innervation derselben aus dem ventro-kaudalen Deiters in Betracht kommt.

Ein otiatrisches Interesse dürften ferner die Beziehungen des sensiblen Trigeminus zu Vestibulariskernen beanspruchen, welche sich im Nu. trigemino-angularis und in den Trigeminusfasern zum Nu. angularis offenbaren.

Der Nu. trigemino-angularis bildet die Brücke zwischen der ventralen Spitze des Nu. angularis und der dorsalen Zellgruppe des spinalen Trigeminuskernes. Alle drei enthalten eine gleichartige Zellform und geraten nach gewissen oraleren Haubenverletzungen in Tigrolyse. Der Trigemino-angularis erhält sicher sensible Trigeminusfasern, ob auch Vestibularisfasern, das steht noch dahin. Aber auch in den Nu. angularis sieht man nach Marchi-Behandlung geeignet operierter Tiere reichliche Fasern der degenerierten, zentral vom Ganglion Gasseri durchschnittenen Trigeminuswurzel von der Radix spinalis trigemini her einstrahlen.

Digitized by Google
Original from UNIVERSITY OF CALIFORNIA
Generated on 2019-10-24 12:33 GMT / http://hdl.handle.net/2027/uc1.b3252759
Public Domain in the United States, Google-digitized / http://www.hathitrust.org/access_use#pd-us-google

Im Hinblick auf die Diskussionen über die Natur des kalorischen Nystagmus scheint es mir des Hinweises wert, daß hier ein Weg gegeben ist, auf welchem eigentliche Sensationen des Temperatursinnes auf den Nu. angularis als das Bewegungszentrum der Augenmuskelkerne einwirken könnten. Doch wäre, wie ich mir selbst einwerfe, die Wirksamkeit dieses Mechanismus vorausgesetzt, der entgegengesetzte Effekt von Wärme- und Kältereizen nicht leicht zu verstehen, welcher allerdings auch von Bartels nicht ganz anerkannt wird. Außerdem liegt eine andere Deutung von sensiblen Trigeminusfasern zum Nu. angularis wohl noch näher: Sie könnten den äußeren Teilen und den Bedeckungen des Augapfels entstammen und dem Nu. angularis, als dem wichtigsten Reflexzentrum der Augenbewegungen, von deren Ablauf Kunde geben. Die eigentlichen Vermittler der Bewegungsempfindungen der Augen, die sensiblen Nerven der Augenmuskeln hingegen, sollen nach Sherringtons bedeutungsvollem, aber schwer zu bestehendem Befund auf den Bahnen der motorischen Augenmuskelnerven zum Gehirn gelangen.

6. Bárány (Wien): **Demonstration.**

Diskussion über die Referate und Punkt 1—6: Lautenschläger, Panse, Ruttin, Rhese, Bartels, Scheibe, Beck (Wien), Brünings, Voss, Siebenmann, E. Urbantschitsch, Ruttin, Bloch, Graupner, Marx, Hofer, Bárány, Wittmaack.

7. Wanner (München): **Funktionsprüfung bei kongenitaler Lues vor und nach Injektion mit Salvarsan.**

Wannes machte bei 4 Fällen von kongenitaler Lues vor und nach der Injektion mit Salvarsan die qualitative und quantitative Funktionsprüfung. Es handelte sich dabei um 3 Mädchen und 1 Knaben. Das Alter schwankte zwischen 10 und 16 Jahren. Die Schwerhörigkeit trat durchgehends zwischen 9. und 11. Lebensjahr ein und bestand bei 3 Kindern erst wenige Monate, bei ihnen traten gleichzeitig mit der Schwerhörigkeit schwere Rezidive der bereits im 3. Lebensjahre beobachteten Keratitis parenchymatosa auf.

Bei 2 Pat. wurde 0·2 *g* Salvarsan subcutan, bei 2 intravenös injiziert.

Bei dem schon 6 Jahre schwerhörigen 16jährigen Mädchen trat keinerlei Änderung auf; die übrigen 3 Kinder zeigten durchgehends eine teilweise sehr beträchtliche Verschlechterung der qualitativen und quantitativen Funktion; gleichzeitig ging auch eine Abnahme des Hörvermögens Hand in Hand.

Wanner betrachtet diese Verschlechterung nicht als ungünstige Wirkung des Salvarsans, sondern glaubt, daß dasselbe ebensowenig wie bisher die Schmierkur imstande sei, die unglücklichen Geschöpfe ihrem Schicksal zu entreißen.

8. Oskar Beck (Wien): **Schwindel und Gleichgewichtsstörungen bei florider Syphilis der Sekundärperiode.**

Da es für die Salvarsanfrage wichtig schien, die Erkrankungen des Ohres bei Syphilis überhaupt genau zu studieren, hat Beck 600 Fälle systematisch untersucht, und er berichtet heute nur über Erscheinungen am N. vestibularis in der Frühperiode der Syphilis. Klagen über Schwindel, Gleichgewichtsstörungen und Ohrensausen sind vor oder zur Zeit des ersten Exanthems keineswegs selten. Solche Kranke lassen sich in 3 Gruppen einteilen: 1. der otologische und neurologische Befund vermag keinen objektiven Grund hierfür zu finden, 2. eine Gruppe von Kranken zeigt Symptome, die auf Veränderungen im Gebiete der hinteren Schädelgrube hinweisen (zentraler Nystagmus, cerebellare Gleichgewichtsstörungen), die dritte Gruppe zeigt vestibulären

Digitized by Google
Original from UNIVERSITY OF CALIFORNIA
Generated on 2019-10-24 12:33 GMT / http://hdl.handle.net/2027/uc1.b3252759
Public Domain in the United States, Google-digitized / http://www.hathitrust.org/access_use#pd-us-google

spontanen Nystagmus und Differenzen in der galvanischen Erregbarkeit beider Nervi vestibulares. Beck macht hierfür irritativ entzündliche Prozesse verantwortlich, die sich bei der zweiten Gruppe seiner Pat. in der hinteren Schädelgrube, bei der dritten Gruppe im Vestibulargebiet befinden. Bei Schmierkuren und Injektionen von unlöslichen Hg-Salzen sind diese Symptome fast nie zu sehen, häufiger bei löslichen Hg-Salzen. Bei Salvarsan erreicht der entzündliche Prozeß durch die rasche Wirkung dieses Mittels sein Maximum und kann daher vorübergehende Ausschaltung des N. vestibularis bewirken, der ein feines Reagens für die Wirkung antiluetischer Präparate darstellt.

9. Nager (Zürich) berichtet über die funktionelle Prüfung bei **hereditär-luetisch erkrankten Gehörorganen** an Hand von 31 einschlägigen Beobachtungen. Aus den Resultaten dieser Untersuchungen wird die Annahme von neuem bestätigt, daß pathologisch-anatomisch dieser Schwerhörigkeit eine spezifische, mehr akut oder chronisch verlaufende Labyrinthitis spezifischer Natur zugrunde liegt. Es geht dies besonders aus der fast regelmäßigen Mitbeteiligung des Vorhofapparates hervor.

10. Grünberg (Rostock) demonstriert **mikroskopische Präparate von Spirochätenbefunden in Schnitten durch das Felsenbein** eines 7monatlichen Fötus. Die Spirochaetae pallidae fanden sich in zum Teil kolossalen Mengen im Stamm des Cochlearis und Vestibularis, im ganzen Facialis, in den Nervenstämmen des Plexus tympanicus in der Paukenhöhle, dem Plexus caroticus internus u. a., ferner in der Wand respektive der Umgebung der Gefäßverzweigungen des Mittelohrs und im Mark der Gehörknöchelchen; dagegen fanden sich keine Spirochäten im Bereiche der Gefäße und Nervenendigungen des inneren Ohres, ebensowenig in den Hohlräumen des Labyrinths.

Diskussion über 6—10: Siebenmann, Scheibe, Kander, K. Beck (Heidelberg), Herzog, Benario, Schunckert, Hinsberg, Beck, Ehrlich (Frankfurt), Wanner.

11. Rudolf Panse (Dresden-Neustadt) weist an der Hand der bisherigen Beobachtungen und an 4 Schläfenbeinen mit Knochenherden zweier Kranken, bei denen die Hörprüfung rein nervöse Schwerhörigkeit ergab, nach, daß die Diagnose der für die sogenannte **Sklerose** kennzeichnenden Knochenveränderungen im Leben nicht zu stellen, die Diagnose Otosklerose demnach aufzugeben ist.

12. Siebenmann (Basel): **Totaler knöcherner Verschluß beider Labyrinthfenster infolge progressiver Spongiosierung.**

Siebenmann berichtet über zum Teil im Leben beobachtete Fälle von Übergang von Stapesankylose in ein Krankheitsbild, welche eine Kombination der genannten Affektion mit Labyrintherkrankung darstellt. Die anatomische Untersuchung solcher Präparate ergab dem Vortragenden in Übereinstimmung mit früheren Erklärungsversuchen, daß es sich hier um eine Labyrinthitis serosa handelt, welche von der in lebhaftem Umbau befindlichen Labyrinthwand respektive von der Neospongiosa angeregt und unterhalten wird. Ein besonders gut erhaltenes, bis jetzt noch nicht beschriebenes Präparat, welches außerdem eine Reihe anderer interessanter Eigentümlichkeiten bietet, wird in einer Reihe gelungener mikroskopischer Schnitte durch das Skioptikon demonstriert.

Diskussion über 11 und 12: Scheibe, Manasse, Bloch, Ruttin, Siebenmann, Panse.

Digitized by Google
Original from UNIVERSITY OF CALIFORNIA
Generated on 2019-10-24 12:33 GMT / http://hdl.handle.net/2027/uc1.b3252759
Public Domain in the United States, Google-digitized / http://www.hathitrust.org/access_use#pd-us-google

Projektionen: Panse, Siebenmann.

13. Nuernberg (Erfurt) demonstriert Diapositive und Präparate eines Falles von Felsenbeintumor, bei dem Taubheit und Ausfall der kalorischen Reaktion infolge eines Schalleitungshindernisses (Verlegung und Verschluß der beiden Fenster durch Tumormassen) zu verzeichnen war.

14. Manasse (Straßburg) demonstriert Präparate zur Lehre von der **Otitis interna ossificans.**

15. Wittmaack (Jena): **Über sekundäre Degenerationen im inneren Ohr nach Acusticusstammverletzungen.**

Wittmaack berichtet über experimentelle Untersuchungen an Katzen mit Quetschung des Acusticusstammes kurz vor seinem Eintritt in den Porus acusticus internus. Die Operationstechnik, bei der besonderer Wert darauf gelegt wurde, größere traumatische Insulte zu vermeiden, muß im Verhandlungsbericht nachgelesen werden. Als wichtigstes Resultat dieser Untersuchungen hebt Wittmaack hervor die Aufdeckung eines regelmäßig wiederkehrenden Unterschiedes im Verhalten des Cochlear- und Vestibularteiles des Nervus acusticus bezüglich der sekundären absteigenden Degeneration. Während nämlich der Vestibularteil durchaus dem Wallerschen Gesetz entsprechend vom Ganglion vestibulare abwärts bis zu den Nervenendstellen im Vestibulum völlig intakt bleibt, degeneriert, im Cochlearteil trotz supraganglionärer Läsion, das Ganglion cochleare und der gesamte periphere Nervenapparat inklusive Sinuszellen im Cortischen Organ vollständig. Das Cortische Organ zeigt teils völlige Rückbildung, teils isolierten Sinneszellenausfall bei erhaltenem Stützapparat je nach dem Grad, den die Degeneration in den verschiedenen Windungen der Schnecke erreicht hat. Der Cochlearteil des Acusticus nimmt damit gegenüber allen übrigen sensiblen und sensorischen Nerven eine völlige Sonderstellung ein, die gleichzeitig mit seinen sonstigen anatomischen Eigentümlichkeiten (Kleinheit seiner Ganglionzellen, Bipolarität derselben, Persistenz von Markhüllen etc.), seine besondere Hinfälligkeit einer großen Reihe von Krankheitseinflüssen gegenüber erklärt.

Diskussion: Siebenmann, Biehl, Wittmaack.

16. Haymann (München): **Experimentelle Untersuchungen über akute Mittelohreiterungen.**

Vortragender berichtet über die anatomischen Befunde bei experimentell erzeugten akuten Mittelohrentzündungen. Im ganzen wurden 73 Versuche bei 14 Tieren (Meerschweinchen) gemacht. Als Infektionsmaterial wurden die verschiedensten Erreger benutzt: Staphylokokken, Streptokokken, Strept. mucos., Diplokokken, Diphtheriebacillen, Pyocyaneus und behufs bestimmter Vergleiche noch eine Reihe anderer Bakterien. Die Versuche ergaben eine Fülle bemerkenswerter Befunde, von denen Vortragender einige hervorhob und durch die entsprechenden mikroskopischen Präparate belegte.

Der entzündliche Prozeß breitete sich mitunter ungleichmäßig aus. Neben sehr schwer veränderten zeigten sich intakte oder fast nicht veränderte Schleimhautbezirke.

Das Trommelfell kann bei relativ ähnlichen, ja, fast gleichartigen Mittelohrentzündungen ein ganz verschiedenes Verhalten erkennen lassen. Es kann bei relativ geringen Mittelohrveränderungen hochgradig verändert, zum Beispiel verdickt sein und bei schweren Prozessen geringe Veränderungen aufweisen, selbst dann, wenn gleichzeitig im Labyrinth Einbruch stattfindet. Bei

Digitized by Google
Original from UNIVERSITY OF CALIFORNIA
Generated on 2019-10-24 12:33 GMT / http://hdl.handle.net/2027/uc1.b3252759
Public Domain in the United States, Google-digitized / http://www.hathitrust.org/access_use#pd-us-google

den experimentellen Medien wurden ferner das Entstehen von großen Trommelfellperforationen, die sonst nur bei bestimmten Mittelohreiterungen auftreten, und das Auftreten randständiger Perforationen beobachtet. Die Mitbeteiligung der Gehörknöchelchen bei der Erkrankung ihres Schleimhautüberzuges kam namentlich in Knochenneubildungsvorgängen zum Ausdruck, die eventuell zur Fixation derselben mit den benachbarten Knochenrändern durch neugebildete Knochenspangen führte.

Die Knocheneinschmelzung an den Zellwänden erfolgte hauptsächlich unter dem Bilde der Einschmelzung durch resorbierendes Bindegewebe. Auch bei großen Perforationen, die einen Abfluß des Eiters garantieren, war dies der Fall. Bei den durch Streptococcus mucosus bedingten waren eigentümliche Knochenabbauvorgänge zu beobachten.

In einer Anzahl von Fällen erfolgte ein Durchbruch ins Labyrinth, namentlich durch das runde, auch durch beide Fenster.

Im Labyrinth zeigten sich die verschiedensten Stadien entzündlicher Prozesse. Bilder von den ersten Anfängen bis zur vollständigen Ausfüllung des Labyrinthinnern mit Knochen und Bindegewebe kam zur Beobachtung. Bemerkenswert ist, daß sich große Differenzen in bezug auf örtliche und zeitliche Ausbreitung des entzündlichen Prozesses im Labyrinth nachweisen ließen.

Für das Übergreifen des entzündlichen Prozesses vom Labyrinth auf die Meningen kommen in Betracht: namentlich der Acusticus, dann die beiden Aquädukte. Interessant ist dabei, daß der Aquaeductus cochleae bei stärkeren eitrigen Labyrinthveränderungen öfters frei gefunden wurde, wahrscheinlich dadurch, daß an seinem Anfang bald Verklebungen entstehen.

In einem Falle kam es zu einem typischen Saccusempyem, das wegen seiner Reinheit vielleicht eine besondere Beachtung für diese ganze Frage beansprucht.

(Bemerkenswert ist ferner, daß sich — vorbehaltlich weiterer Bestätigung — auch im anatomischen Bilde der durch verschiedene Erreger hervorgerufenen Medien bestimmte Differenzen nachweisen lassen.

Diskussion: Marx, Scheibe, Brieger, Haymann.

17. Schaefer (Berlin): **Über eine neue Methode der Schwingungszahlenbestimmung.**

Das Verfahren beruht auf der Anwendung der F. F. Martensschen Doppelspiegelmembran. Auf einer über einem Schalltrichter befindlichen Membran sind 2 Spiegel einander gegenüber angebracht. Von einer starken Lichtquelle wird ein Lichtstrahl erst auf den einen, dann auf den anderen Spiegel geworfen und gelangt darauf nach Reflexion durch einen rotierenden Spiegel in eine photographische Kamera. Sobald auf die Membran ein Ton einwirkt und der Drehspiegel rotiert, wird auf der empfindlichen Platte der Kamera die Tonkurve aufgenommen. Richtet man unter Verwendung einer zweiten Martensschen Membran die Versuchsanordnung so ein, daß zwei derartige Tonkurven gleichzeitig untereinander photographisch aufgeschrieben werden und ist die Schwingungszahl der einen bekannt, so läßt sich durch einfache Auszählung der Wellen auch die Schwingungszahl der anderen bestimmen.

Diskussion: Rudolf Panse, Schäfer.

18. Lautenschläger (Charlottenburg) zeigt einen neuen, elektrisch betriebenen handlichen **Apparat, der Saugluft sowie warme und kalte Druckluft abwechselnd liefert.** Er stellt die Forderung auf, zum Katheterisieren nur filtrierte warme Luft zu verwenden, rühmt die austrocknende, epidermisierende

Digitized by Google
Original from UNIVERSITY OF CALIFORNIA
Generated on 2019-10-24 12:33 GMT / http://hdl.handle.net/2027/uc1.b3252759
Public Domain in the United States, Google-digitized / http://www.hathitrust.org/access_use#pd-us-google

Kraft des Druckluftstromes besonders bei der Nachbehandlung radikal Operierter. Außerdem dient die durch den Apparat erzeugte kalte und warme Luft zur Prüfung des kalorischen Nystagmus. Er regt aufs neue an, das Vakuum zu benutzen, um geeignete Fremdkörper aus Nase, Ohr und den tieferen Luftwegen mittelst eines eigens konstruierten Röhrchens anzusaugen und zu extrahieren.

Diskussion: Schaefer, Brieger.

(Präparate von Politzer sind ausgestellt.)

19. O. Voss (Frankfurt a. M.): **Demonstration eines Doppelotoskops zu Unterrichtszwecken.**

Der Apparat besteht aus einem Doppelmikroskop, um zwei Untersuchern die gleichzeitige Untersuchug des Trommelfells zu ermöglichen. Als Lichtquelle dient eine Brüningssche Kreuzfadenlampe, ein besonders optisches System (unter Einschaltung eines Doppelprismas) bewirkt, daß beide Untersucher ein $4^1/_2$fach vergrößertes aufrechtes Bild vom Trommelfell erhalten. Ein in den Apparat eingefügter Zeiger dient der Verständigung in betreff der Deutung des Bildes zwischen beiden Untersuchern. Die Herstellung erfolgt durch die Firma Leitz in Wetzlar, der Preis beträgt 140 M.

20. Appert (Karlsruhe): **Ein bewährtes künstliches Trommelfell.**

Appert demonstriert ein neues künstliches Trommelfell, Scheiben aus Borsäurelint, dem in der Chirurgie eingeführten Verbandstoff. Es ist ein Baumwollgewebe, das bei seiner Zubereitung mit kochendem Wasser, in welchem Borsäure gelöst und suspendiert ist, sterilisiert wird. Appert versuchte diese Borsäurelintscheiben in Anlehnung an Bezold und fand dieselben in Fällen von abgelaufener eitriger Mittelohrentzündung mit persistierendem Trommelfelldefekte hervorragend geeignet zur Gehörsverbesserung wie zur Pflege der Paukenhöhlenschleimhaut, sowohl der epithelialisierten als der nichtepithelialisierten. Diese Borsäurelinthprothesen, zentral am sterilisierten Seidenfaden angeseilt und mit erwärmter Vaseline imprägniert, werden mittelst Führungsröhrchen oder mittelst einer einfachen Pinzette vom Pat. selbst eingeführt: sie akkommodieren und tragen sich in ihrer Schmiegsamkeit leicht, verbessern im geeigneten Falle, besonders bei bloßer Störung im Schalleitungsapparat das Gehör bedeutend, werden durchschnittlich nach 3 Tagen ausgewechselt und machen nur minimale Kosten.

Appert hat Pat., welche das Borsäurelinttrommelfell seit Jahren mit bestem Erfolge tragen und gar nicht mehr entbehren könnten, ohne dienstuntauglich zu sein.

Diskussion: Bloch, Appert.

21. Hartmann (Heidenheim) demonstriert:

a) **Phantom für pharyngoskopische und bronchoskopische Untersuchungen.** Durch Achsendrehung kann das Mundteil in gerader Linie mit dem Luftröhrenteil gebracht werden. Für die Bronchoskopie wird auf das untere Ende des Luftröhrenteiles ein präparierter menschlicher Bronchialbaum aufgezogen:

b) **einen neuen Handgriff für Nasen- und Kehlkopfzangen.** Der neue Griff verhindert, daß das schneidende Ende der Zangen beim Öffnen und Schließen aus seiner Lage kommt;

c) **Inhalationsmasken.** Kleinmaschige Drahtmasken für den Gebrauch von flüssigen Medikamenten, Menthol, Tuberkulin etc. Die Maske wird mit

Digitized by Google
Original from UNIVERSITY OF CALIFORNIA
Generated on 2019-10-24 12:33 GMT / http://hdl.handle.net/2027/uc1.b3252759
Public Domain in the United States, Google-digitized / http://www.hathitrust.org/access_use#pd-us-google

Brillengestell vor Mund und befestigt. Die Mentholinhalation übt einen sehr günstigen Einfluß auf die Heilung der Bronchialkatarrhe aus;

d) **Nasenerweiterer** mit zweckmäßigerer Form als die gebräuchliche. Der Erweiterer muß jeder Nase besonders angepaßt werden. Bei Sitz der Verengerung im Bereiche der Apert. pyriformis muß der Bügel stark nach hinten abgebogen sein.

22. Bondy (Wien): **Zur Operation und Nachbehandlung der akuten Mastoiditis.**

Nach exakter Ausräumung des Warzenfortsatzes wird die Höhle locker mit Jodoformdocht gefüllt und die Wunde bis auf den unteren Wundwinkel primär vernäht. Erster Verbandwechsel nach 5 Tagen. Ergibt die bakteriologische Untersuchung des Eiters Streptococcus pyogenes und war der Wundverlauf ungestört, so wird die Wunde mit einem Deckverband versorgt und nicht mehr drainiert. Mittlere Heilungsdauer von 6 einschlägigen Fällen $14^1/_2$ Tage. Bei Verdacht auf intrakranielle Komplikationen, bei gestörtem Wundverlauf, endlich bei Anwesenheit von anderen Erregern im Eiter (Strept. mucosus, Diplococcus etc.) ist diese Art der Behandlung nicht indiziert, die Wundhöhle ist in der bisherigen Weise mit Tamponade zu behandeln.

Diskussion: Preysing, Kümmel, Piffl, Bondy.

23. Stacke (Erfurt): **Über konservative Radikaloperationen.**

Verfasser empfiehlt bei der Radikaloperation wegen chronischer Mittelohreiterung in allen den Fällen, wo das Trommelfell, das heißt dessen Pars tensa erhalten und die Paukenhöhle dadurch nach außen abgeschlossen ist, Trommelfell und Gehörknöchelchen stehen zu lassen, weil dadurch eine normale Paukenhöhle erhalten wird, welche alle die Rezidive sicher verhindert, welche sonst bei dem Fehlen des Trommelfells durch Katarrhe der Nase und des Nasenrachenraumes den Operierten jederzeit drohen. Er konnte in etwa 50%, also der Hälfte der unkomplizierten Radikaloperationen, diese Methode anwenden und dadurch nicht nur das Hörvermögen in der Regel erhalten, sondern häufig auch bedeutende Hörverbesserungen dauernd erzielen. Er hat diese Methode seit 16 Jahren erprobt und berichtet über 45 geheilte und geheilt gebliebene Fälle.

Die Operation ist durchaus gefahrlos, kann auch in lokaler Anästhesie vorgenommen werden, wo die Narkose sich aus irgendwelchen Gründen verbietet, und zwar absolut schmerzlos. Auch die Nachbehandlung ist bis auf die ersten zwei Verbände absolut schmerzlos. Die Heilung ist in allen Fällen eine sichere und dauernde.

Die Methode ist selbst da anwendbar, wo nicht alle Gehörknöchelchen intakt gefunden werden, vielmehr kann auch der als cariös befundene Amboß entfernt werden, ohne das Resultat zu gefährden. Gegenüber der bisher meist üblichen Methode, die Gehörknöchelchen bei der Radikaloperation mit dem Trommelfell zu entfernen, bietet das Verfahren große Vorzüge. Die Nachbehandlungsdauer wird im Durchschnitt auf $8^1/_2$ Wochen berechnet, doch wurden manche Fälle schon in 5—6 Wochen geheilt. Verfasser rät daher, sich in solchen Fällen nicht lange mit der nichtoperativen Behandlung aufzuhalten, sondern die Operation vorzuschlagen, sobald die Diagnose feststeht, wodurch viel Zeit erspart wird. Es wurden Hörweiten erzielt, welche der normalen annähernd gleich kamen. Gerade die schweren und prognostisch ernsteren Fälle von Eiterung und Cholesteatom des Kuppelraumes und des Antrum mastoideum

Digitized by Google
Original from UNIVERSITY OF CALIFORNIA
Generated on 2019-10-24 12:33 GMT / http://hdl.handle.net/2027/uc1.b3252759
Public Domain in the United States, Google-digitized / http://www.hathitrust.org/access_use#pd-us-google

sind für die Methode geeignet. Es bleibt nur eine kaum sichtbare Narbe hinter dem Ohr, keine Fistel oder sonstige Entstellung zurück.

Diskussion: Panse, Bárány, Wittmaack, Fr. Thies, Schmidt, Manasse, Bondy, Preysing, Vohsen, Bárány, Bondy, Stacke.

24. Ernst Urbantschitsch: **Differentialdiagnostische Untersuchungsmethoden in der Otochirurgie.**

Nach Vortragendem ist der Hämatologie bei otochirurgischen Erkrankungen eine große Bedeutung zuzumessen. Das Ergebnis seiner Untersuchungen, das auf 75 fast durchwegs zur Operation gekommenen Fällen basiert, läßt sich übersichtlich in drei großen Gruppen von Erkrankungsformen darstellen:

1. Bei eitriger Entzündung des Warzenfortsatzes ohne Otorrhöe (besonders bei der Mucosusotitis) findet sich mäßige Leukocytose mit ausgesprochener Neutrophilie und Abnahme der eosinophilen Leukocyten.

2. Bei unkomplizierten akuten und chronischen Mittelohreiterungen zeigt sich meist mäßige Leukocytose mit annähernd normalen Prozentzahlen der einzelnen Leukocytenarten.

3. Bei intrakraniellen Komplikationen ist meist eine stärker ausgesprochene Leukocytose mit hoher Neutrophilie und starker Abnahme der eosinophilen Elemente (eventuell bis 0%). Wenn letztere ganz verschwunden sind, ist die Prognose zwar nicht absolut infaust, doch mit Vorsicht zu stellen. In allen 10 (unter den untersuchten 75) Fällen mit letalem Ausgang waren die eosinophilen Elemente aus dem Blutbilde ganz verschwunden. Solange also letztere noch vorhanden sind, ist die Hoffnung auf Genesung nicht aufzugeben.

Die hämatologische Untersuchung unterliegt berücksichtigenswerten Momenten, die den Untersucher beziehungsweise die Technik wie den Untersuchten (Verdauungsleukocytose, Körpertemperatur etc.) betreffen. Zum Vergleich der gefundenen Zahlen sind nicht die normalen physiologischen Breiten, sondern deren Mittelwerte heranzuziehen. Auf die absolute Leukocytenzahl ist im allgemeinen ein geringeres Gewicht zu legen als auf die relativen Zahlen der einzelnen Leukocytenarten.

In der genauen Bestimmung der Blutgerinnungsfähigkeit in Fällen von Pyämie beziehungsweise Sepsis scheint ein wichtiges differentialdiagnostisches Moment für die Frage gelegen zu sein, ob Sinusthrombose besteht oder nicht. Verfasser untersuchte mit der Wrightschen Methode daraufhin 23 Fälle und fand in allen Fällen mit Sinusthrombose erhöhte Gerinnbarkeit des Blutes, in allen Fällen mit Sepsis ohne Thrombose verzögerte Blutgerinnung.

Diskussion: Suchstorff, Rudloff, Hoffmann (München), E. Urbantschitsch.

25. Erich Ruttin (Wien): **Über Stauungspapille bei otogenen Komplikationen nach Mittelohreiterung.**

Ruttin bespricht die Veränderungen am Augenhintergrund, die sich bei jenen Krankheiten finden, bei denen der Eiter des Mittelohrs auf das Schädelinnere übertritt. Durch 3 Jahre hat er in Gemeinschaft mit seinem Bruder, der die Augen dieser Kranken untersuchte, solche Pat. systematisch beobachtet. Stauungspapille findet sich hauptsächlich dort, wo der freie Abfluß des Blutes in den Blutleitern des Schädels behindert ist. Bei Hirnabscessen sind derartige Ereignisse nur selten. Ruttin kommt zu dem Schluß, daß man der Stauungspapille keinen so hohen Wert für die Diagnose der Hirnabscesse beizumessen hat wie bisher und daß Veränderungen des Augenhintergrundes als Grund für ein operatives Vorgehen sehr kritisch zu verwerten sind, mache

Digitized by Google
Original from UNIVERSITY OF CALIFORNIA
Generated on 2019-10-24 12:33 GMT / http://hdl.handle.net/2027/uc1.b3252759
Public Domain in the United States, Google-digitized / http://www.hathitrust.org/access_use#pd-us-google

dagegen aufmerksam, daß bei operativer Ausschaltung der großen Blutleiter häufig Stauungspapille auftritt.

Diskussion: Panse, Wagner, Ruttin.

26. Herzog (München): **Bakteriologische Blutuntersuchungen bei Sinusthrombose.**

Die Resultate vergleichender Blutuntersuchungen zur Differentialdiagnose zwischen einer Otitis und einer von einer anderen Stelle des Körpers ausgehenden Pyämie sind mit großer Vorsicht zu verwerten. Bakteriämie im Sinus transversus bei Sterilität des peripheren Venenblutes spricht nicht ohne weiteres für die Diagnose Sinusthrombose, da durch Punktion ausgestanztes Wandmaterial bei vorhandener Phlebitis wandständige Thrombose, Bakteriämie vorgetäuscht werden kann.

Diskussion: Brieger, Nuernberg, Herzog.

27. Bouvier (Gießen): **Cornu cutaneum der Ohrmuschel.**

Demonstration eines $3^1/_2$ *cm* hohen und 2 *cm* an der Basis breiten Hauthorns der rechten Ohrmuschel, das auf der Basis einer Warze entstanden war.

28. Valentin (Bern): **Zur operativen Behandlung von Schläfenbeinbrüchen.**

Während bis in neuester Zeit die operative Behandlung der Basisfrakturen, bei denen Ohr oder Nase benachteiligt waren, nur ausnahmsweise vorgenommen wurde, abhängig von bestimmten Umständen, soll nach Voss diese nun die Regel sein, um auf dies Weise die Infektion der Arachnoidea zu verhüten. An Hand der einschlägigen Sektionen der letzten 10 Jahre und der klinischen Beobachtungen der letzten 5 Jahre am Allerheiligenhospital zu Breslau sucht Valentin dem Ausspruche Voss' entgegenzutreten. Und zwar wurden 54 Fälle von Schädelbrüchen obduziert, von denen zeigten 15 das Ohr betroffen, auf diese 54 Fälle entfallen 4 Meningitiden, 3 davon von der Nase respektive den Nebenhöhlen ausgehend, in einem Falle war Ohr und Nase gleichzeitig von der Fraktur betroffen, so daß der Infektionsweg sicher nicht festgestellt werden konnte, Meningitis nach Fraktur des Felsenbeines kam nie zur Obduktion.

Die klinischen Fälle betragen 45 Basisfrakturen, und zwar haben 34 die Schläfenbeinhöhle erreicht, 5 penetrierten in Nase und Nebenhöhle, bei 7 waren Ohr und Nase gleichzeitig betroffen. 18 Fälle starben an den unmittelbaren Folgen des Unfalles und 1 Fall nur an Meningitis, und zwar hatte der Pat. vorzeitig das Krankenhaus verlassen und sein eiterndes Ohr unzweckmäßig selbst behandelt. In 8 Fällen stellten sich posttraumatische Eiterungen ein, in 3 war die Eiterung vorher vorhanden. In 6 Fällen wurde operiert, dabei 2mal bei traumatischen Sinusverletzungen.

Somit ergibt sich aus den beiden Zusammenstellungen, daß die Gefahr sekundärer Infektion des Arachnoidalraumes bei weitem nicht so groß ist, daß man regelmäßig die Präventivoperation befürworten könnte, um so mehr, als auch eine aktive Therapie nichts an dem Ausspruche Payrs ändert, daß es eine sichere Prophylaxe der Meningitis nach Basisfraktur zurzeit leider nicht gibt.

Diskussion: A. Voss, Brieger, Siebenmann, Ehrenfried, Schmuckert, Voss.

29. Wittmaack (Jena): **Über sogenannte atypische Epithelformationen im membranösen Labyrinth.**

Digitized by Google
Original from UNIVERSITY OF CALIFORNIA
Generated on 2019-10-24 12:33 GMT / http://hdl.handle.net/2027/uc1.b3252759
Public Domain in the United States, Google-digitized / http://www.hathitrust.org/access_use#pd-us-google

Anatomisch-phylogenetische Studien über bestimmte Epithelhügel im Utriculus. Die konstante Lagerung derselben in einem Bezirk, in dem bei niederen Wirbeltieren (Reptilien und Vögeln) die Macula neglecta sich findet, das auffallende konstante Auftreten derselben mit besonderer Deutlichkeit bei Föten, die völlige Identität im histologischen Aufbau mit dem Epithel der Randzonen (Raphen) der ausgebildeten Sinusendstellen haben Wittmaack zu der Überzeugung gebracht, daß es sich um eine rudimentäre Anlage der bei niederen Wirbeltieren vorhandenen, bei Säugern dagegen fehlenden Macula neglecta handeln muß.

30. Beyer (Berlin): **Bedenken zur Helmholtzschen Schalleitungstheorie.**

Beyer erhebt Bedenken gegen die Helmholtzsche Schalleitungstheorie, da vom vergleichenden anatomischen Standpunkt aus sich sehr viel Abweichungen in der Mittelohranlage der Wirbeltiere finden, die mit den Gesetzen der Leitungstheorie sicher vereinbar sind. Auch die klinischen Befunde, daß Leute ohne Schalleitungsapparat nach operativer Ausschaltung des Mittelohres, selbst der Stapesplatte, über gutes Hörvermögen verfügen, sprechen gegen die Theorie. Bei völliger Unterbrechung der Leitungskette besteht sogar eine fast der Norm gleichkommende Tonperzeption. Es kann also dem sogenannten Schalleitungsapparat nicht die Bedeutung in der Weise beim Hörakt zukommen, eher würde seine Funktion in der Regulierung des labilen Gleichgewichtes des Labyrinthinhaltes zu suchen sein.

31. W. Köhler (Frankfurt a. M.): **Physiologisch-psychologische Untersuchungen über den Tonsinn.**

An Hand dreier Tatsachen, des Sprachhörens des Normalen, des Sprachhörens bei beträchtlichem Falschhören und bei sensorischer Amusie wird gezeigt, daß die geläufige Theorie der Tonempfindungen mit den Erfahrungen des täglichen Lebens wie denen der otologischen Praxis im Widerspruch steht. Von Schallkurven ausgehend, die am lebenden menschlichen Trommelfell während des Hörens gewonnen wurden, hat der Vortragende zeigen können, daß den einfachen Tönen außer Tonhöhe und Intensität noch eine Eigenschaft zukommt, durch die Töne in gewissen Höhen wie die Vokale, die zwischenliegenden wie die Übergangsformen zwischen ihnen klingen. Es konnte weiter nachgewiesen werden, daß die Tonhöhe der „reinen Vokale" nicht von Erfahrungen (den Dialekten etc.) abhängt, sondern von verschiedenen, ja auch von Individuen ungleicher Nation übereinstimmend angegeben wurden. Diese Tatsache erfährt noch besondere Bekräftigung durch den Umstand, daß jene „reinen Vokale", die danach ausgezeichnete Punkte in der Gesamtheit der Tonempfindungen darstellen, genau um Oktaven voneinander entfernt sind. — Es gelingt nach dem Mitgeteilten leicht, die drei oben erwähnten Tatsachen zu erklären, mit denen die geläufige Lehre von den Tonempfindungen im Widerspruch steht, und damit der Otologie eine psychologische Theorie zur Verfügung zu stellen, die mit den Erfahrungen der Praxis im Einklang steht.

32. v. Eicken (Gießen): **Zur Frage der akustischen Schädigungen des Ohrlabyrinths.**

Aus den Versuchen, die an Meerschweinchen mit intaktem und defektem Schalleitungsapparat vorgenommen wurden, geht hervor, daß dieser Apparat von Bedeutung sowohl für tiefe wie für hohe Töne ist. Akustische Schädigungen machen sich zunächst an den Haarzellen bemerkbar, Veränderungen

Generated on 2019-10-24 12:33 GMT / http://hdl.handle.net/2027/uc1.b3252759
Public Domain in the United States, Google-digitized / http://www.hathitrust.org/access_use#pd-us-google
Digitized by Google
Original from UNIVERSITY OF CALIFORNIA

am Nerv und Spiralganglien folgen unter Umständen erst viel später. Die sogenannten hyalinen Kugeln sind als postmortale aufzufassen.

Diskussion zu 30—32: Boenninghaus, Mann, Nadoleczny, Köhler, Marx, Bárány, v. Eicken, Beyer, Köhler.

Rudolf Panse (Dresden), Schriftführer.

Bücherbesprechungen.

Atlas d'Anatomie chirurgicale du Labyrinthe. Contenant 29 Photographies grandeur naturelle et 29 vues stereoscopiques reproduites en Héliogravure, avec texte explicatif. Par le Dr. Louis Girard (Prépare du Dr. Henri Chatellier). Paris 1911, A. Maloine, éditeur.

Das Buch bringt auf wundervoll ausgestatteten und bis ins Detail fein ausgeführten Tafeln die Anatomie des Labyrinths nach gelungenen Präparaten des Autors.

Dem mit der Anatomie vertrauten Otologen ist wohl fast alles bereits bekannt, doch ist die Übersichtlichkeit der Darstellung immerhin dankenswert. Für denjenigen aber, der sich in der Labyrinthanatomie erst orientieren will, ist das Buch zweifellos wertvoll.

Übrigens sind die verschiedenen Durchschnittsmaße, die der Autor sorgfältig angibt, auch von allgemeinem Wert, da man, wenigstens vom wissenschaftlichen Standpunkt, gerade in der Labyrinthtopographie möglichst viele Durchschnittswerte sammeln muß, um die Verhältnisse zahlenmäßig festzustellen. Doch müssen wir bekennen, daß wir für die praktische Chirurgie diesen Zahlen nur einen sehr geringen Wert zusprechen können und einen Operateur, der die Distanzen nicht beurteilen kann, sondern erst abmessen muß, in der Otochirurgie im vorhinein für unzulänglich halten müssen.

Sind für den anatomischen Teil die Tafeln das wichtigste, so möchte ich für den chirurgischen Teil mich mehr mit dem Text befassen: Das Verhältnis zwischen horizontalem Bogengang und Facialis ist zwar sehr poetisch beschrieben, aber kaum in allen Fällen wirklich zutreffend; die Überlagerung des Facialis durch den Bogengang ist manchmal gar nicht so bedeutend und das Verhältnis zwischen überlagertem und freiem Teil des Facialis variiert sehr.

Ferner müssen wir sowohl vom anatomischen als chirurgischen Standpunkt der Ansicht (pag. 30) entgegentreten, daß die Freilegung der mittleren Schädelgrube, des Sinus und der hinteren Schädelgrube gleichsam eine conditio sine qua non für die Labyrinthoperation ist. Überhaupt ist Girard in diesem Teil des Buches unklar. Er beschreibt sehr ausführlich die Radikaloperation und schließt daran eine langweilige Präparation der Bogengänge, die mehr anatomisch interessant als praktisch verwertbar ist.

Übrigens ist bei dieser Präparation der Bogengänge der Facialis so in Gefahr, daß Girard selbst sagt: „Mais si l'on agit avec une grande sûreté de main et une précision rigoureuse, le nerf n'est pas en danger."

Die Schwierigkeiten, die bei der Labyrinthoperation in Betracht kommen, sind nach Girard folgende:

1. La procidence du sinus lateral;
2. la procidence de la fosse cérébrale moyenne:
3. l'étroitresse dans le sens transversal de la pyramide pétreuse.

Generated on 2019-10-24 12:33 GMT / http://hdl.handle.net/2027/uc1.b3252759
Public Domain in the United States, Google-digitized / http://www.hathitrust.org/access_use#pd-us-google
Digitized by Google
Original from UNIVERSITY OF CALIFORNIA

Es ist sehr dankenswert, gerade auf diese letztere Schwierigkeit aufmerksam zu machen, und den Satz des Verfassers: „Il est à noter que la providence du sinus latéral peut n'être presque pas gênante si la pyramide pétreuse est très large transversalement" können wir unterschreiben.

E. Ruttin.

Die Anatomie der Taubstummheit. Herausgegeben im Auftrage der Deutschen Otologischen Gesellschaft von Prof. Dr. Alfred Denker (Halle a. S.). VIII. Lieferung: Rudolf Panse: Ein Fall von intrauterin erworbener Taubstummheit. (Mit 9 Abbildungen auf 2 Tafeln.) Wiesbaden 1911, Verlag von J. F. Bergmann. (Preis 4 Mark.)

In gleich vornehmer Ausstattung wie die vorhergehenden Lieferungen wird dieser neue Beitrag gebracht; der Fall ist zweifellos sehr interessant, wenngleich natürlich auf einzelne histologische Details kein allzu großer Wert gelegt werden darf, da das Präparat, wie Verfasser selbst zugibt, in nicht mehr ganz frischem Zustande in seine Hände kam; in der Hauptsache läßt sich aber das Charakteristische des Falles gut erkennen.

Bei der Beschreibung hat sich leider ein anfangs etwas störender Druckfehler eingeschlichen, indem zweimal das rechte Gehörorgan beschrieben wird, doch in ganz verschiedener Weise. Zweifellos ist das zuerst genannte rechte Ohr in Wirklichkeit das linke.

Was die Diagnose „intrauterin erworben" betrifft, so ist die Richtigkeit dieser Annahme allerdings wahrscheinlich, doch dürfte sie wohl doch nicht ganz sicher sein; es wäre vielleicht nach dieser Bezeichnung ein Fragezeichen in Klammer am Platze.

Jedenfalls reiht sich aber dieser Fall würdig seinen Vorgängern an.

E. Urbantschitsch.

Referate.

I. Allgemeines.

Die Verminderung des Ohrensausens durch Sublimat. Von Dr. Alexander Ság. (Budapesti Orvosi Ujság [Fülészet], 1910, Nr. 50.)

Nach Sacher wurden täglich zwei Pillen (Hydrargyri bichl. corrosivi 0·5. Extract. Gentianae qu. s. ut fiant l. a. pill. Nr. 50) gegeben. Die Erfolge waren nicht so gut, wie dies Sacher fand, aber in zwei bis drei Fällen, besonders bei Leuten, die sich nicht behandeln lassen konnten, recht gut, in der größeren Anzahl der Versuche ohne Erfolg. Baumgarten.

Der Einfluß von Erysipel auf einen mit Mastoiditis komplizierten Fall von Otitis media. Von Dr. Edmund Pogány. (Budapesti Orvosi Ujság, 1910, Nr. 50.)

Der Fall wurde zur Operation bestimmt, mußte aber wegen Erysipel ins Infektionsspital gesendet werden. Nach 5 Tagen Erysipel geschwunden und der Fall geheilt. (In diesem Fall dürfte die Mastoiditis durch das Erysipel vorgetäuscht worden sein [Redakt.]). Baumgarten.

Generated on 2019-10-24 12:33 GMT / http://hdl.handle.net/2027/uc1.b3252759
Public Domain in the United States, Google-digitized / http://www.hathitrust.org/access_use#pd-us-google
Digitized by Google
Original from UNIVERSITY OF CALIFORNIA

Die Radiographie im Studium des Gehörorgans. Von Prof. G. Ferreri in Rom. (Bolletino delle maladie d'orrechio-naso-gola fondato e diretto dal Prof. V. Grazzi, Florenz, Februar 1909.)

Das Studium von Schnitten des Gehörorgans, seien es nun Knochenschnitte oder Schnitte von mit Celloidin präparierten Weichteilen des Gehörorgans, wie des Labyrinths etc., haben, obwohl diese Schnitte den anatomischen Verhältnissen entsprechen, den Nachteil, daß wir uns die Lage und Verhältnisse der einzelnen Teile des Labyrinths im Schädel des Menschen nicht gut vorstellen können; trotz des eifrigen Studiums einer Reihe von Sektionen können wir uns oft nicht vorstellen, warum ein Eiterungsprozeß manchmal gegen das Labyrinth vorgedrungen sei, anstatt gegen die Cellulae mastoideae, oder warum er immer in der Trommelhöhle oder im Epitympanum blieb, ohne sich gegen das Antrum zu verbreiten, oder warum bei einer verhältnismäßig geringgradigen Erkrankung des Mittelohres und der Nebenhöhlen der Eiter sich gegen den Sinus weiter verbreitet hat. Der Autor ist jedoch überzeugt, daß die Radiographie uns bei der immer mehr fortschreitenden Verbesserungsmethode bald die Geheimnisse der topographischen und pathologischen Anatomie enthüllen wird, indem sie uns mit scharfen Linien die anatomischen und pathologisch-anatomischen Einzelheiten zeigen wird, welche uns sonst entgehen; es wird der Tag nicht mehr ferne sein, an welchem die Otologie stereoskopische Bilder des Gehörorgans besitzen wird, welche die Sammlungen unserer Museen, welche Sammlungen rasch verderben, zwecklos machen werden. Mit der Radiographie des erkrankten Schläfebeines wird man nicht nur eine genaue Kenntnis der Grenzen des Krankheitsherdes am Schläfebein und die Ausdehnung, welche Caries und Nekrose erreicht haben, besitzen, sondern darüber Aufklärung finden, ob in der Umgebung ein reaktiver Prozeß, wie Osteophytenbildung, Eburneisation, auftritt.

Die Radiographie wird uns auch zeigen, und zwar vor den pathologisch-anatomischen Untersuchungen, den Grund, warum zum Beispiel in manchen Fällen die Spitze des Warzenfortsatzes allein ergriffen ist, obwohl letzterer ganz pneumatisch ist, oder warum die Erkrankung auf das Antrum beschränkt bleibt, indem eben der Warzenfortsatz in diesem Falle sklerosiert ist: oder warum der Eiter nicht nach außen sich entleert, sondern seinen Weg gegen den Sinus transversus und gegen die Gefäße des Halses durch das Foramen lacerum posterius nimmt, weil der äußere Knochen eben elfenbeinhart ist usw.; auch würde die Radiographie ermöglichen, daß bei Anlegung pathologisch-anatomischer Präparate diese in richtiger Weise aus der Leiche herausgenommen werden, weil man eben vorher gut lokalisieren und die interessanten Partien des Knochens bei der Herausnahme schonen kann, und dies besonders in Fällen von eitrig-chronischen Otitiden, bei Eiterungen des Labyrinths und bei Tumoren. Piolti-Hofer.

Digitized by Google
Original from UNIVERSITY OF CALIFORNIA
Generated on 2019-10-24 12:33 GMT / http://hdl.handle.net/2027/uc1.b3252759
Public Domain in the United States, Google-digitized / http://www.hathitrust.org/access_use#pd-us-google

II. Labyrinth und Hörnerv.

Der Wärmenystagmus bei Ohreneiterungen. Von Dr. Chanoine Davranches. Aus der Klinik des Prof. Lermoyez. (Thèse de Paris, 1909.)

Unter den zahlreichen Mitteln, die angewendet werden, um auf die halbkreisförmigen Kanäle einen Reiz auszuüben (Rotationsbewegung, galvanischer Strom, Kompression der Luft im Gehörgang, Einführen von Wasser in den äußeren Gehörgang von einer von der Körpertemperatur verschiedenen Temperatur) empfiehlt der Verfasser den kalorischen Versuch von Bárány als den praktischesten. Er übertrifft die anderen, weil er direkt bis an den Vestibularapparat herankommt, weil er jedes Ohr für sich prüft und weil er einfach und leicht auszuführen ist. Immerhin können gewisse Irrtümer unterlaufen, und es empfiehlt sich daher, die Resultate in zweifelhaften Fällen mit den durch die anderen Methoden gelieferten zu vergleichen.

Beim Wärmeversuch läßt man in den Gehörgang 25gradiges Wasser einlaufen. Nach etwa 35 Sekunden stellt sich Nystagmus rotatorius ein, wenn der Blick gegen das nicht ausgespritzte Ohr gerichtet ist. Dieser Nystagmus dauert ungefähr 100 Sekunden an: der Reflex ist bei demselben Individuum rechts und links gleich stark, ist aber bei verschiedenen Individuen größeren Schwankungen unterworfen.

Das Auftreten von reflektorischem Nystagmus beim kalorischen Versuch gestattet die sichere Behauptung, daß die funktionelle Reizbarkeit der halbkreisförmigen Kanäle erhalten ist. Das Umgekehrte ist jedoch nicht richtig, denn der Reflex fehlt auch dann, wenn ein mechanisches Hindernis vorhanden ist: auch fehlt er häufig bei akuten Eiterungen der Paukenhöhle und des Antrum.

Der kalorische Versuch hat, verglichen mit den Drehungsversuchen, den Vorzug, daß man mit seiner Hilfe verschiedene klinische Formen von Labyrinthitis zu unterscheiden vermag; verglichen mit der galvanischen Reizung den Vorzug, daß man Veränderungen der halbkreisförmigen Kanäle von einer Erkrankung des Nervus vestibularis unterscheiden kann; gegenüber den äräometrischen Versuchen erlaubt er, circumscripte und diffuse Labyrinthitiden voneinander zu unterscheiden. Verfasser schließt sich der Hypothese von Bárány für die Erklärung der Theorie des Wärmeversuches vollständig an.

Wilhelm Schlesinger.

Die Erkrankungen des nicht akustischen Anteiles des Labyrinths. Fortsetzung und Schluß von Prof. A. Torretto (Genua). (Arch. internat. de laryngol., d'otol. et de rhinol., 1909, Nr. 9. Klinisch-semiotischer Teil.)

Verfasser zählt die verschiedenen Symptome auf, welche einer funktionellen Erkrankung des Labyrinths entsprechen, und erörtert ihre Untersuchung und Pathogenese. Besonders genau beschäftigt er sich mit den dynamometrischen Untersuchungsmethoden, welche herabgesetzte Kraft auf der erkrankten Seite — am deutlichsten bei aufrechter Stellung des Pat. — aufdecken, ferner

Generated on 2019-10-24 12:33 GMT / http://hdl.handle.net/2027/uc1.b3252759
Public Domain in the United States, Google-digitized / http://www.hathitrust.org/access_use#pd-us-google
Digitized by Google
Original from UNIVERSITY OF CALIFORNIA

mit dem vestibulären Nystagmus, der sich vom optischen Nystagmus deutlich unterscheidet.

Weiterhin bespricht er den klinischen Wert dieser Symptome, wobei er sich auf zahlreiche eigene Beobachtungen stützt, die bei Pat. mit Erkrankungen des nicht akustischen Teiles des Labyrinths angestellt wurden; schließlich geht er noch auf die wichtigsten, in der Literatur niedergelegten Beobachtungen ein.

Wilhelm Schlesinger.

III. Otochirurgie.

Selten große Ausbreitung der Mastoidzellen. Von Dozent Dr. G. Krepuska. (Budapesti Orvosi Ujság [Fülészet], 1910, Nr. 50.)

Ein Kind, das hinter dem Ohre eine zweikronengroße Öffnung hatte, Residuen nach einer Operation vor einem Jahre, wurde operiert, da in der Höhle und im Mittelohre stinkende Massen waren, gleichzeitig wurde die Plastik der hinteren Öffnung gemacht. Die Ausbreitung der Höhle nach der Operation war vom Gehörgang gerechnet 8 *cm* lang, 1 *cm* tief und 2 *cm* hoch. Ein Röntgenbild illustriert den Fall.

Baumgarten.

Radikalbehandlung chronischer Otorrhöen mit Konservierung der Gehörknöchelchen. Von Ricardo Botey (Barcelona). (Arch. internat. de laryngol., d'otol. et de rhinol., 1909, Nr. 9.)

Bei gewissen Otorrhöen sind die krankhaften Veränderungen auf das Antrum und auf die Zellen des Warzenfortsatzes beschränkt, während die Paukenhöhle fast gesund ist: in diesem Falle soll man die Zellen und das Antrum trepanieren, ohne die Wand des Attic und die Gehörknöchelchen zu berühren, jedoch mit Resektion der hinteren Wand des Gehörganges.

Wenn das Gehör noch ziemlich gut ist und wenn der Amboß Stand hält, soll man — auch wenn die Paukenhöhle nicht absolut intakt ist — die Gehörknöchelchen erhalten und nach der konservativen Radikaloperation den erkrankten Attic und die Paukenhöhle vom Gehörgang aus behandeln.

Wilhelm Schlesinger.

Über zwei neue Fälle von linkseitigem Hirnabsceß nach Ohreiterung. (Sur deux nouveaux cas d'abcès du cerveau etc.) Von E. J. Moure. (Revue hebd. de laryngologie, 1911, Nr. 2 und 3.)

Eigentlich sind es zwei banale Fälle, die der geschätzte Professor aus Bordeaux veröffentlicht, und doch ist die Lektüre des Artikels zu empfehlen, weil wir hier einer so genauen Analyse der Störungen der Hirnfunktionen begegnen, wie man sie sonst selten beschrieben findet. Aphasische Störungen und slow cerebration sind als Symptome intrakranieller Ohrenkomplikationen bekannt, aber wie flüchtig geht man gewöhnlich an dem Studium dieser Symptome vorüber! Und doch ist es nicht zu leugnen, daß das Hirn als intellektuelles Zentrum des Menschen in psycho-physischer Beziehung uns noch viel

Generated on 2019-10-24 12:33 GMT / http://hdl.handle.net/2027/uc1.b3252759
Public Domain in the United States, Google-digitized / http://www.hathitrust.org/access_use#pd-us-google
Digitized by Google
Original from UNIVERSITY OF CALIFORNIA

mehr Aufschlüsse über seine eitrigen Entzündungen geben muß als wie bisher, wenn wir an eine rechtzeitige Erkennung seiner Erkrankungen gehen sollen. Die beiden von Moure veröffentlichten Fälle stellen in dieser Beziehung den Beginn einer Beobachtungsform dar, wie man demselben, wie gesagt, sonst selten begegnet. Das Studium der Schrift eines Aphasischen zum Beispiel ist doch zum mindesten so wichtig wie irgend ein anderes der sogenannten Herdsymptome, gar nicht zu sprechen von der Mimik, dem Benehmen, der Konversation etc., Symptome, die man noch wenig gewohnt ist zu berücksichtigen bei den chirurgischen Hirnleiden der Pat. und die vielleicht für die Zukunft in der Diagnosenstellung eine größere Rolle spielen dürften. Mit Recht behauptet daher Moure, daß kaum jemals ein linkseitiger Hirnabsceß existieren dürfte ohne Störung der Sprache, der Schrift etc., nur daß man eben nicht in jedem Falle sich die Mühe gibt, diese mitunter nur diskret angedeuteten psychischen Störungen zu suchen und zu analysieren. In dieser Beziehung sind ja sattsam bekannt die Klagen über die sogenannte Latenz der rechtseitigen Hirnabscesse, von denen auch Moure angibt, daß sie manchmal ganz symptomlos verlaufen. Was die spezielle Technik der Behandlung der Hirnabscesse anlangt, so ist dieselbe kurz folgende: Direkte Trepanation des Schädels. Punktion und Probeaspiration (mit der Lucschen Spritze). Incision der Dura, des Hirns. Erweiterung des Abscesses mittelst einer gewöhnlichen Ohrenpinzette, deren Branchen von selbst auseinander gehen. Einführung eines Drainrohres, um die Abscehöhle offen zu halten. Täglicher Verbandwechsel mit Entfernung des Rohres und Reinigung der Abscehöhle mit einem in Borlösung oder H_2O_2 getauchten Wattetampon. Was die Eröffnung des Abscesses anlangt, so punktiert Moure zunächst, dann aspiriert er. Stoßt er auf Eiter, so läßt er die Punktionsnadel liegen und führt eine andere Punktionsnadel ein, um so gut als möglich das Zentrum des Abscesses zu finden und den Absceß so weit als möglich zu eröffnen. Lautmann.

Mittelohrentzündung mit Meningitis, durch Operation geheilt. Von Dr. Adolf Neubauer. (Budapesti Orvosi Ujság, 1910, Nr. 57.)

Mitteilung eines Falles, bei der Incision der Dura entleerte sich Sekret.

Baumgarten.

Über die Trepanation des Labyrinths bei chronischen Labyrinthiden. Von Dr. A. Rendu. (Thèse de Paris, Dezember 1909.)

Verfasser hatte Gelegenheit, einer Anzahl Trepanationen bei chronischer Labyrinthitis an der Klinik von Prof. Lermoyez beizuwohnen und liefert eine sehr interessante Studie zur Chirurgie der Labyrintherkrankungen. Zuerst beschäftigt er sich mit der klinischen Diagnose der chronischen Labyrinthitis, die fast immer vollständig latent verläuft.

Digitized by Google
Original from UNIVERSITY OF CALIFORNIA
Generated on 2019-10-24 12:33 GMT / http://hdl.handle.net/2027/uc1.b3252759
Public Domain in the United States, Google-digitized / http://www.hathitrust.org/access_use#pd-us-google

Der Prüfung nach v. Stein und vermittelst des Goniometers sowie dem spontanen Nystagmus ist kein großer diagnostischer Wert beizumessen. Vor allem ist nach Lähmungserscheinungen des Nervus vestibulo-cochlearis systematisch zu suchen. Die Lähmung des cochlearen Astes äußert sich in absoluter Taubheit, sowohl bei Luft- als bei Knochenleitung, natürlich nur dann, wenn das gesunde Ohr völlig ausgeschaltet wird; im vestibulären Ast durch modifizierten Nystagmus beim Drehungsversuch von Bárány; ferner durch Verschwinden des Reflexes beim kalorischen Versuch und schließlich durch das Fehlen von Fistelsymptomen.

Die Diagnose soll während der Operation noch durch den Nachweis von Labyrinthläsionen vervollständigt werden; dahin gehören Fistelgänge, die zum ovalen Fenster oder zum oberen Anteil des Canalis externus führen. Die stärksten Veränderungen finden sich in der Höhe des Vorhofes: Granulationen, Eiter und Ostitis. Diese letztere kann die Infektion nach den interkraniellen Höhlen fortleiten. Dies zu verhindern, ist Zweck der Labyrinthtrepanationen.

Dann folgt die Darstellung der verschiedenen in Frankreich und im Auslande bei der Trepanation angewendeten Methoden und ihrer Technik.

Bei einigen dieser Operationsmethoden, so bei der von Jansen, Neumann, dringt man nach Resektion des ganzen Knochenblocks, der den lateralen Sinus von dem Meatus auditivus internus trennt, durch die hintere Wand des Vorhofes ein. Diese ausgezeichnete Methode hat im Falle einer eventuellen interkraniellen Komplikation den Vorzug, daß man dabei nur selten mit dem Promontorium in Berührung kommt; nun genügt die hintere Eröffnung des Vorhofes allein aber nicht, um eine vollkommene Ausräumung zu gestatten; außerdem bedingt Neumanns Methode einen fast unvermeidlichen Vorfall der Dura mater bis zum Facialiswulst, was den Eingriff und die Nachbehandlung erschwert.

Bei einer Reihe anderer Methoden, so bei der von Hinsberg, Bourget (1909) und von Botey, wird dagegen die vordere und äußere Wand des Vorhofs (Vestibulum) eröffnet, indem man einerseits die beiden Fensterchen des Promontorium vereinigt und andrerseits die Ampulle des Canalis externus oberhalb des Facialis eröffnet. Dieses Vorgehen gestattet gründliches Curettement der ganzen Vorhofshöhle, jedoch nicht das Ausräumen der tieferen Knochenteile, von welchen gerade die Gefahr einer endokraniellen Komplikation droht; zudem ist sie für den Facialis außerordentlich gefährlich.

Auch Uffenordes Methode wird als gefährlich und überflüssigerweise schwer und kompliziert verworfen, da die Aufmeißelung nach Bourgets Operationsmethode bewerkstelligt werden kann.

Dagegen empfiehlt er wärmstens folgende an der Klinik Lermoyez angewandte Technik.

Digitized by Google
Original from UNIVERSITY OF CALIFORNIA
Generated on 2019-10-24 12:33 GMT / http://hdl.handle.net/2027/uc1.b3252759
Public Domain in the United States, Google-digitized / http://www.hathitrust.org/access_use#pd-us-google

Möglichst breite Aufmeißelung mit Resektion des Facialismassives, besonders in der Höhe seines vertikalen Teiles, um die beiden Fenster bloßzulegen. Austrocknen der aufgemeißelten Höhle mit Adrenalin und genaueste Untersuchung der Wände. Das Labyrinth wird dann folgendermaßen in Angriff genommen:

Erste Phase: Eröffnung des ovalen Fensters;

zweite Phase: Vereinigen der beiden Fenster, und zwar zuerst der hinteren Kommissuren, dann der vorderen Partien; dieser letzte Meißelschlag soll in sehr schräger Richtung von vorn nach hinten geführt werden, um eine Verletzung des inneren Gehörganges zu vermeiden;

dritte Phase: Ausräumen des Vorhofes;

vierte Phase: Bloßlegen der hinteren Windung des Canalis externus, 9 *mm* hinter und im Niveau der hinteren Kommissur des ovalen Fensters;

fünfte Phase: Eröffnen des Vorhofes, indem man den tiefen Ast des Canalis externus verfolgt. So erfolgt eine zweifache Eröffnung des Vestibulum:

sechste Phase: Abtragen der erkrankten hinteren Teile des Labyrinths, wenn es nötig ist; wenn die Kanäle gesund erscheinen, so liegt kein Grund zu ihrer Entfernung vor; wenn sich Ostitis findet, so wird curettiert, bis man auf gesunden Knochen kommt.

Im Falle von endokraniellen Komplikationen verfolgt man die ostitischen Prozesse bis zur Bloßlegung der Kleinhirn- und Mittelhirngruben; auf diese Weise wird die Neumannsche Operation verwirklicht, aber ohne die Gefahr, daß durch Vorfall der Dura mater die Ausführung von Anfang an verhindert würde.

Nach den an der Klinik des Hospitals St. Antoine gesammelten und einzeln vorgeführten Beobachtungen bietet die Operation — auch für den Facialis — keine größere Gefahr als die Aufmeißelung des Warzenfortsatzes.

Wilhelm Schlesinger.

Über einige Fälle von akuter Mastoiditis, geheilt per primam intentionem. Von Dr. Federico Brunetti jun. (Rom). (Archivio Italiano di Otologia, Januar 1910.)

Diese Arbeit stützt sich auf klinische Beobachtungen, pathologisch-anatomische Untersuchungen und auf bakteriologische Untersuchungen und hat den Zweck, einen Originalbeitrag zu liefern zu der noch sehr umstrittenen Frage der primären Naht der Operationswunde nach Aufmeißelung des Processus mastoideus wegen akuter Mastoiditis. Der Autor erwähnt zuerst mehrere, von verschiedenen Operateuren vorgeschlagene Methoden, zum Beispiel die Naht mit Drainage, die Paraffinmethode Politzers, die Methode Grubers mit

Digitized by Google
Original from UNIVERSITY OF CALIFORNIA
Generated on 2019-10-24 12:34 GMT / http://hdl.handle.net/2027/uc1.b3252759
Public Domain in the United States, Google-digitized / http://www.hathitrust.org/access_use#pd-us-google

sekundärer Vereinigung, die osteoplastische Methode Küsters, die Methode der Ausfüllung der Höhle mit koaguliertem Blut nach Blake (amerikanische Methode), welche später von Sohier-Bryant modifiziert wurde, und bespricht dann die Methode der unmittelbaren Naht der Weichteile, welche seitvielen Jahren an der Klinik zu Rom geübt wird. Die Untersuchungen des Autors umfassen einen Zeitraum von zwei klinischen Jahren (1907—1909) und beziehen sich auf zirka 30 Fälle von akuter Mastoiditis. Diese Untersuchungen bezogen sich auf die Fragen: Welches sind die günstigsten Bedingungen für das Gelingen der Primärnaht? Welchen Einfluß haben die Beschaffenheit, der Grad der Entwicklung und die Dauer des Krankheitsprozesses, die Struktur des Warzenfortsatzes, der Zustand der Mittelohrräume, das Vorhandensein von Komplikationen, ferner noch das Allgemeinbefinden und das Alter des Kranken, schließlich die Beschaffenheit und Virulenz der Keime auf den Endausgang dieses Verfahrens? Von sehr großer Wichtigkeit für diese Frage ist die Struktur des Knochens, des Warzenfortsatzes: ist ein Warzenfortsatz sehr pneumatisch, hat er viele pneumatische Zellen, durch welche sich der Eiter leicht weiter ausbreiten kann, und sind auch außerhalb des Warzenfortsatzbereiches pneumatische Zellen vorhanden, zum Beispiel in der Umgebung der Tube, im Felsenbein oder in der Carotisrinne, oder sind Divertikel vorhanden, so kann der Eiter verschiedene Wege einschlagen, größere Zerstörungen des Knochens verursachen und neue Erkrankungsherde bilden, und ist deshalb in solchen Fällen von einer primären Naht abzusehen; dagegen erscheinen für die primäre Naht sklerosierte Warzenfortsätze sehr geeignet.

Von 27 Fällen des Autors heilten 13 (48%) primär, 8 (29%) mit primärer Naht und Drainage, 6 (22%) erforderten die Wiedereröffnung der Operationswunde; was die Technik anlangt, so muß man den Warzenfortsatz weit aufmeißeln und trachten, keine Rauhigkeiten oder tote Räume zurückzulassen: die Oberfläche der Operationshöhle muß glatt, regulär sein und soll allmählich nach außen sich erweitern. Vor der Naht soll man eine genaue Curettage der ganzen Höhle vornehmen und mit warmer Sublimatlösung (1‰) die Höhle auswaschen; zum Nähen verwende man nicht die Metallklammern, weil sie mit ihren kurzen und dünnen Spitzen nicht genug tief in das Gewebe eindringen nund daher nicht das Periost in die Naht mitnehmen können, was man hingege mit Seide machen kann und auch soll. Die Schlüsse, welche der Autor aus seinen Beobachtungen zieht, sind folgende:

Man kann nach einfacher Antrektomie zunähen:

1. wenn der Krankheitsprozeß akut und in seiner Ausbreitung begrenzt ist,

2. wenn der Warzenfortsatzknochen sklerosiert oder wenigstens teilweise sklerosiert ist,

Digitized by Google
Original from UNIVERSITY OF CALIFORNIA
Generated on 2019-10-24 12:33 GMT / http://hdl.handle.net/2027/uc1.b3252759
Public Domain in the United States, Google-digitized / http://www.hathitrust.org/access_use#pd-us-google

3. wenn die Paukenhöhle wenig eitert,

4. wenn keine Komplikationen der benachbarten Organe (Sinus, Meningen, Bezoldsche Mastoiditis) bestehen,

5. wenn das Allgemeinbefinden der Pat. ein gutes ist.

Piolti-Hofer.

Notizen und Personalien.

Die **83. Versammlung Deutscher Naturforscher und Ärzte** findet in Karlsruhe vom 24. bis 30. September 1911 statt.

In der Abteilung (Nr. 27) für Ohrenheilkunde werden Medizinalrat Doktor Appert (Erbprinzenstraße 4) und Dr. Schwidop (Kaiserstraße 164) als Einführende, Dr. Koellreuter (Kaiserstraße 40) und Dr. v. Voss (Kaiserstraße 185) als Schriftführer fungieren.

Bisher sind folgende Vorträge angemeldet:

1. Appert (Karlsruhe): Vorstellung von Pat. mit künstlichen Trommelfellen aus Borsäurelint.

2. Kander (Karlsruhe): *a)* Die Heilung retroauriculärer postoperativer Defekte; *b)* Zur operativen Behandlung der Labyrintheiterung.

3. Nuernberg (Erfurt): Vergleichende bakteriologische Untersuchungen bei Warzenfortsatzentzündung.

4. Siebenmann (Basel): Ein weiterer funktionell und anatomisch geprüfter Fall von hereditärer Taubstummheit (Typus Scheibe).

Mit der Versammlung ist eine Ausstellung naturwissenschaftlicher und medizinischer Gegenstände und Lehrmittel sowie chemisch-pharmazeutischer Präparate verbunden, die in erster Linie Neuheiten der letzten Jahre auf diesem Gebiete umfassen soll.

Aus dem Vergnügungsprogramm sei hervorgehoben: der Besuch von Baden-Baden, die Festvorstellung im großherzoglichen Hoftheater und ein Ausflug nach Heidelberg.

Für den wissenschaftlichen Teil verantwortlicher Redakteur: Dr. Ernst Urbantschitsch, Dr. Otto Kahler.
Herausgeber, Eigentümer und Verleger: Urban & Schwarzenberg.

Neuer Hauchschirm für Mikroskope. Zur Vermeidung der Nachteile, die durch das Anhauchen der Metallteile eines Mikroskopes entstehen (Anlaufen etc.), verfertigen die optischen Werke C. Reichert in Wien Hauchschirme, die an dem Mikroskoptubus ohne weiters durch eine Klemme befestigt werden können. Bei Bestellung ist das Stativ anzugeben. Preis 2 K 40 h.

Druck von Gottlieb Gistel & Cie., Wien, III., Münzgasse 6.

Digitized by Google
Original from UNIVERSITY OF CALIFORNIA
Generated on 2019-10-24 12:33 GMT / http://hdl.handle.net/2027/uc1.b3252759
Public Domain in the United States, Google-digitized / http://www.hathitrust.org/access_use#pd-us-google

MONATSSCHRIFT FÜR OHRENHEILKUNDE
UND
LARYNGO-RHINOLOGIE.

XLV. Jahrg. 1911. 9. Heft.

Nachdruck verboten.

Otologischer Teil.

Original-Artikel.

Musik und Geräusch.

Von Dr. **W. Schier Bryant** in New-York.

(Mit 6 Figuren.)

Die Schallempfindung ist nach Helmholtz (8) die Folge von einer durch schnelle periodische Bewegungen der tönenden Körper hervorgebrachte Gehörerregung. Treffen die Tonschwingungen das Ohr in nicht periodischen, das heißt unregelmäßigen Intervallen, so entsteht im Bewußtsein die Empfindung

Fig. 1.

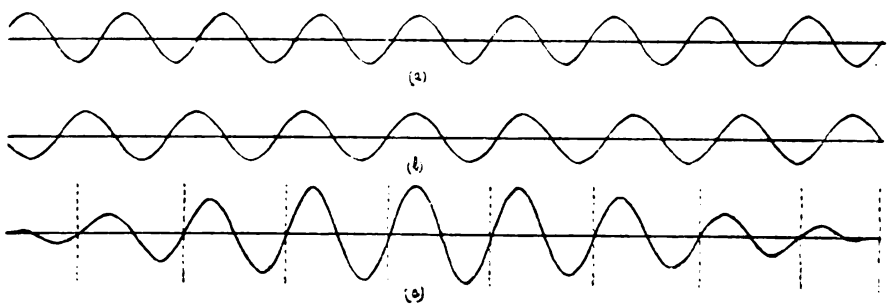

Die Periode der resultierenden Welle hält nahezu die Mitte zwischen den Perioden der ursprünglichen Komponenten. Der resultierende Ton ist daher nicht weniger angenehm als jeder der Komponenten, aber die Tonstärke steigt und fällt wegen der wechselnden Breite (Amplitude).
(a) : (b) = 9 : 8
(c) resultiert aus (a) und (b).

des Geräusches. Zur Erklärung dieser Gehöreigentümlichkeiten haben eine Anzahl von Forschern zu verschiedenen Zeiten die Theorie aufgestellt, daß Musik- und Geräuscheindrücke in verschiedenen Teilen des inneren Ohres ihren Ursprung haben. Es ist viel hin und her gestritten worden über die von Musik und Geräusch beziehentlich erregten besonderen Teile des inneren Ohres; doch bis vor kurzem galt die Annahme, daß musikalische Eindrücke durch das Cortische Organ empfunden werden, während die Empfindung des Geräusches von einem anderen Teile des inneren Ohres abhängig ist (Fig. 1).

Generated on 2019-10-24 12:34 GMT / http://hdl.handle.net/2027/uc1.b3252759
Public Domain in the United States, Google-digitized / http://www.hathitrust.org/access_use#pd-us-google
Digitized by Google
Original from UNIVERSITY OF CALIFORNIA

Die obige Erklärung für die verschiedentliche Gehörempfindung wird jedoch nicht durch die alltägliche Erfahrung bestätigt, denn bei einiger Überlegung muß man zugeben, daß viele Klänge, die das Ohr als Geräusch erreichen, aus einer Menge von musikalischen Tönen zusammengesetzt sind. Werden zum Beispiel alle Tasten eines Klaviers zu gleicher Zeit angeschlagen, so ist der hervorgebrachte Schall eine Dissonanz oder ein Mißklang, der von uns als Geräusch bezeichnet wird. Allerdings ist das, was Einigen ein Klang ist, für andere ein Geräusch. Die chinesische Musik ist zwar für occidentalische Ohren unharmonisch, lärmend oder geräuschvoll, aber dem Chinesen ist sie echte Musik. Die Tatsache, daß manche Klänge auf der Grenze zwischen Musik und Geräusch liegen und für verschiedene Individuen das eine oder das andere vorstellen, deutet darauf hin, daß die Eigentümlichkeit nicht an dem empfindenden Apparat gelegen ist, sondern einen psychologischen Unterschied an Verständnis und Bildung darstellt (7, 11, 14, 15, 16).

Diese Einheitlichkeit der Musik- und Geräuschempfindung ist von Rousseau sowohl als Spencer anerkannt worden. Ersterer sagt in seinem Dictionnaire de Musique (17): Geräusch ist nicht von anderer Natur als Musik. Dasselbe setzt sich zusammen aus vielen verschiedenen, zu gleicher Zeit angeschlagenen Tönen, deren Wellen sich gegenseitig auf irgend welche Weise behindern. Herbert Spencers Studie, „The Ethics of Kant“ (20) (Band III, pag. 197) enthält die Angabe, daß jeder musikalische Klang das Produkt von aufeinander folgenden, für sich allein unmusikalischen Tönen ist.

Daß derselbe Apparat, der die musikalischen Eindrücke bemerkt, auch Geräusch empfindet, kann außerdem auf physiologische Weise bewiesen werden. Das ist geschehen durch Tierexperimente, in welchen der Cochlearisnerv durch laute musikalische Töne und Geräusche, wie Knälle, beschädigt ward, aber nicht der Vorhofsapparat, in welchen die Geräuschempfindung verlegt worden ist. Viel Interesse in dieser Hinsicht knüpft sich an die Arbeiten von Wittmaack (22), die kürzlich an Vögeln ausgeführten Tonexperimente von Grünberg (6), die Versuche von H. Marx (12) an weißen Mäusen und Meerschweinchen und an von Eickens (2) Meerschweinchenexperimente. Siebenmann und Yoshii (18, 19) untersuchten die Wirkung von musikalischen Tönen sowohl, als Geräusch auf Meerschweinchen. (Siehe Yoshiis (23) Bericht über seine Experimente.) Betreffs lauter Knalle haben wir Friedrichs (4) klinische Beobachtungen an Marineoffizieren, deren Tonempfindung durch aus großer Nähe abgefeuerte Artilleriegeschütze geschädigt ward; und Jaehnes (9) Feststellung einer Einbuße der Tonempfindung bei Artilleristen (Fig. 2).

Nach der Meinung des Verfassers ist der einzige Grund, aus welchem diese dualistische Auffassung der musikalischen Empfindung und der Geräuschempfindung Glauben gefunden hat, in ihrer Verwandtschaft mit der von Helmholtz aufgestellten Tonempfindungstheorie zu suchen. Die Helmholtzsche

Digitized by Google
Original from UNIVERSITY OF CALIFORNIA
Generated on 2019-10-24 12:34 GMT / http://hdl.handle.net/2027/uc1.b3252759
Public Domain in the United States, Google-digitized / http://www.hathitrust.org/access_use#pd-us-google

Theorie ist im ganzen so bewundernswert, daß viele Gelehrte sie aufzugeben zögerten, trotz der mit ihr verbundenen praktischen Schwierigkeiten.

Neuerdings ist jedoch eine neue und weniger verwickelte Theorie der Gehörsempfindung aufgestellt worden! Diese neue Anschauung gründet sich auf die Annahme, daß die Tonwelle nicht im Ohr in ihre einfachen Elemente zerlegt wird, sondern daß die Erregung der resultierenden Welle als ein Ganzes im Hirn empfunden wird, so daß jeder Unterschied der Periode, Breite oder Form der Welle einen entsprechend anderen Reiz erzeugt. Meiner Theorie gemäß reagiert derselbe Gehörmechanismus auf Musik sowohl als Geräusch, und der Unterschied zwischen diesen beiden Schallarten beruht auf Grad- anstatt Artverschiedenheiten. Es ist von Interesse, diesen Unterschied weiter zu verfolgen und die bisher unklassifizierten Klänge einzustellen; solche nämlich,

Fig. 2.

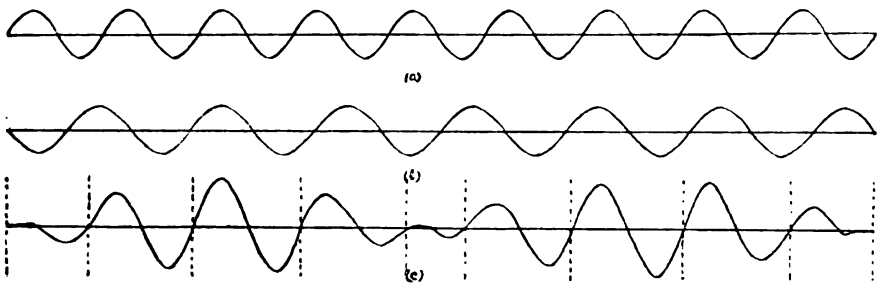

Die Periode der resultierenden Welle darf noch als Mittel zwischen den beiden andern Perioden betrachtet werden und der resultierende Ton hat noch denselben Grad des Angenehmen, mit demselben Ansteigen und Abfallen der Intensität (nur daß jetzt zwei Abschnitte anstatt eines da sind, wie in Fig. 1).

(a) : (b) = 9 : 7
(c) resultiert aus (a) und (b).

die sich auf der Grenzlinie zwischen Musik und Geräusch, zwischen den periodischen und nicht periodischen, befinden.

Es ist eine allbekannte psychologische Beobachtung, daß das Gewohnte zugleich auch das Angenehme ist (10). Gewohntes, nicht mit Schmerzerinnerungen Verknüpftes, bringt im Bewußtsein ein Gefühl des Besitzes hervor, den Eindruck des Vertrauten, Behaglichen, Unangespannten (3, 21). Gänzlich Neues verwirrt und ist unangenehm. Kinder erfreuen sich am Anblick von Gegenständen, die von ihnen erkannt werden; gänzlich Neues beunruhigt sie, und weil sie es nicht verstehen, wissen sie es nicht zu würdigen. Alle Erzieher sind sich einig über die praktische Anwendung des Auffassungsgrundsatzes; jede neue Idee muß zu des Kindes früherem Kenntnisschatz in Beziehung gebracht werden, sonst versteht das Kind das Neue nicht, sein Interesse erlahmt bald und die ganze Sache wird ihm unangenehm. Dieser anerkannte Grundsatz läßt sich ebenfalls auf die Gehörsempfindung anwenden. Wie Herbert Spencer (20)

Digitized by Google
Original from UNIVERSITY OF CALIFORNIA
Generated on 2019-10-24 12:34 GMT / http://hdl.handle.net/2027/uc1.b3252759
Public Domain in the United States, Google-digitized / http://www.hathitrust.org/access_use#pd-us-google

sagt („Origin of Music", II. Bd., pag. 400—451), wissen wir, daß das Angenehme von gleichzeitigen Klängen teilweise auf der entsprechenden Häufigkeit wiederkehrender Übereinstimmungen der ursächlichen Schwingungen beruht und teilweise auf der entsprechenden Häufigkeit von Abschnitten. Weiter heißt es („Developed Music", I. Bd., pag. 106) (20): Die Wiederholung eines (musikalischen) Satzes bringt dasselbe Wohlgefallen hervor, welches beim Erkennen eines Porträts empfunden wird (Fig. 3).

Bei einer Anwendung dieses allgemeinen psychologischen Grundsatzes auf die Erregung eines Nervs zeigt es sich, daß bei wiederholter Erregung des Nervs die Empfindung bald wohlbekannt, leicht verständlich und daher wohlgefällig oder angenehm werden muß. (Dies ist natürlich nur innerhalb gewisser Grenzen richtig, denn im Falle einer Überreizung oder bei Eintritt von

Fig. 3.

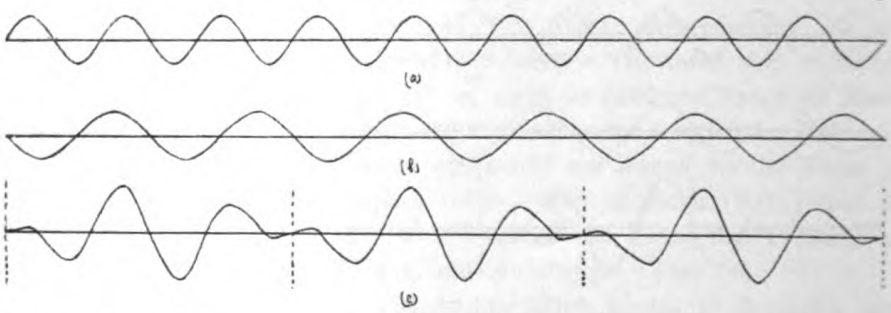

Die Periode der resultierenden Welle ist sehr verlängert und der resultierende Ton ist daher weniger angenehm als zuvor.

(a) : (b) = 9 : 6
(c) resultiert aus (a) und (b).

Ermüdung des Nervs würde die Empfindung zu einer unangenehmen werden.) Bei Erregung des Gehörsnervs durch eine Schallwelle von 256 Schwingungen in der Sekunde würde der Reiz am Ende der Sekunde ein gewohnter sein und eine angenehmere Empfindung im Bewußtsein hervorbringen als eine Schallwelle von weniger Schwingungen in der Sekunde.[1])

Hieraus muß geschlossen werden, daß, je kürzer die Schwingungsperiode einer Tonwelle, um so angenehmer die hervorgebrachte Empfindung.

Diese Anwendung der allgemeinen Regel darf nicht nur am Erwachsenen der Neuzeit geprüft werden, der dazu erzogen ist, an gewissen Klängen Wohl-

[1]) Vgl. die folgende Bemerkung von Charles S. Myers (13): Es ist unrichtig, zu sagen, daß Geräusch aus nicht periodischen Schwingungen resultiert, während Sinuswellen oder periodische Schwingungen stets Klangempfindungen erzeugen. Es ist eben erklärt worden, daß, wenn die Sinuswellen zu gering an Zahl sind, das Resultat eine Empfindung von Geräusch anstatt Klang ist.

Digitized by Google
Original from UNIVERSITY OF CALIFORNIA
Generated on 2019-10-24 12:35 GMT / http://hdl.handle.net/2027/uc1.b3252759
Public Domain in the United States, Google-digitized / http://www.hathitrust.org/access_use#pd-us-google

gefallen oder Unbehagen zu empfinden. Es ist erforderlich, Kinder zu beobachten und die Entwicklungsgeschichte der Musik zu verfolgen, um der Sache auf den Grund zu kommen. Kleine Kinder ziehen ausnahmslos die Stimme der Frau derjenigen des Mannes vor; letztere erscheint ihnen rauh und grob, höchst unmusikalisch und unangenehm. Die weibliche Stimme liegt durchschnittlich eine Oktave höher als die männliche. Von ihr gesungene Lieder haben doppelt so viele Schwingungen als dasselbe von einem Manne gesungene Lied. Des Kindes Hörnerv wird daher doppelt so oft in der Sekunde von der Frauenstimme erregt und die resultierende Empfindung ist deshalb angenehmer.

Helmholtz (8) unterscheidet drei verschiedene Prinzipien des musikalischen Stils in der Entwicklung der Musik:

1. Die homophone oder einstimmige Musik des Altertums, die in einigen Teilen der Welt noch fortbesteht.

2. Die polyphone vielstimmige, aber unvollkommen harmonische Musik des Mittelalters, die im 10. Jahrhundert ihren Ursprung nahm und bis zum 17. Jahrhundert vorherrschte.

3. Die moderne, durch das Element der Harmonie ausgezeichnete Musik.

Alle ursprüngliche Musik, deren Überreste noch heutigen Tages in Afrika, China, Indien, Arabien, Griechenland und der Türkei, auch einigen Teilen von Nordamerika zu finden sind, gehörte dem homophonen Stilprinzip an. Die Kompositionen wurden einstimmig gesungen, ohne Variationen. Ein Überbleibsel von dieser alten Musik ist der Gregorianische Gesang, der aus dem Jahre 590 A. D. stammt und noch heute in der römisch-katholischen Kirche gesungen wird. Eine entschiedene Veränderung erfuhr die Musik im Mittelalter durch die Einführung des Discantus, einer Verbindung von zwei sich unähnlichen musikalischen Kompositionen. Aus dieser Verbindung entwickelte sich das System der musikalischen Rhythmik. Während dieser Periode wurde auch der hohe Wert der Wiederholung bei der Musik entdeckt. Die Wiederholung von Sätzen erweiterte nicht nur den Umfang der Musik, indem sie lange musikalische Kompositionen ermöglichte, sondern erhöhte auch in hohem Maße das sinnlich angenehme Element in der Musik. Erst das 16. Jahrhundert brachte die Erkenntnis der Bedeutung des Akkords (Fig. 4).

Bei Durchsicht der Musikgeschichte zeigt es sich, daß nacheinander die folgenden Intervalle eingeführt wurden:

1. Die Oktave, zur Zeit der Griechen.

2. Die Quinte und Quarte, um 800 A. D.

3. Die große und kleine Terz, im 15. und 16. Jahrhundert.

Die Schwingungszahl der Töne einer Oktave verhält sich wie 2 : 1, das heißt, ein Ton, der die höhere Oktave eines anderen bildet, macht genau doppelt so viele Schwingungen in gleicher Zeit als letzterer. Die musikalische

Digitized by Google
Original from UNIVERSITY OF CALIFORNIA
Generated on 2019-10-24 12:34 GMT / http://hdl.handle.net/2027/uc1.b3252759
Public Domain in the United States, Google-digitized / http://www.hathitrust.org/access_use#pd-us-google

Quinte verhält sich wie 3 : 2, das heißt zwei Töne stehen in diesem Verhältnis zu einander, wenn die Schwingungszahl des höheren drei und die des tieferen in der gleichen Zeitperiode zwei beträgt. In der Quarte ist das Verhältnis wie 4 : 3; in der großen Terz 5 : 4 und in der kleinen Terz 6 : 5. Offenbar ist die Periode der resultierenden Welle bei der Oktave kürzer als bei allen anderen. Danach kommt die Quinte, dann der Reihe nach die Quarte und die große

Fig. 4.

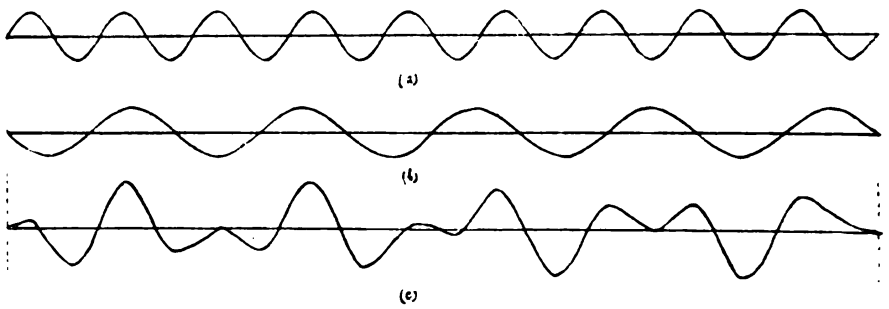

In Fig. 4 und 5 sind die Perioden der resultierenden Wellen noch mehr verlängert und die resultierenden Töne sind durchaus unangenehm.

(a) : (b) = 9 : 5
(c) ist das Resultat aus (a) und (b).

Fig. 5.

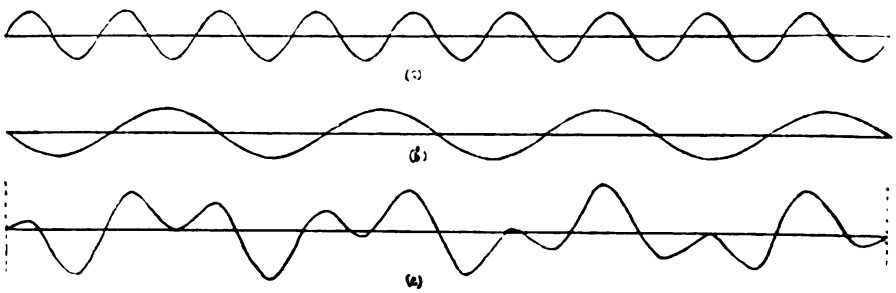

In Fig. 4 und 5 sind die Perioden der resultierenden Wellen noch mehr verlängert, und die resultierenden Töne sind durchaus unangenehm.

(a) : (b) = 9 : 4
(c) resultiert aus (a) und (b).

und kleine Terz. Diese Tatsachen unterstützen natürlicherweise meine Theorie, daß, je kürzer die Periode einer Schallwelle ist, um so angenehmer die resultierende Empfindung. Längere Perioden lernt man erst durch musikalische Bildung zu schätzen und anzuwenden (Fig. 5).

Schließlich zeigt es sich, daß selbst für den modernen Erwachsenen die kleine Sekunde eines der allerunangenehmsten Intervalle ist (ihr Verhältnis ist 16 : 15). Man sollte meinen, daß die Verbindung von zwei Tönen, deren Schwin-

Generated on 2019-10-24 12:34 GMT / http://hdl.handle.net/2027/uc1.b3252759
Public Domain in the United States, Google-digitized / http://www.hathitrust.org/access_use#pd-us-google
Digitized by Google
Original from UNIVERSITY OF CALIFORNIA

gungszahlen sich nur um eins unterscheiden, wie zum Beispiel 255 und 256, außerordentlich unangenehm sein müßte; denn die Periode würde in diesem Falle eine ganze Sekunde betragen. Jedoch zeigt ein Blick auf Fig. 1 sehr deutlich, daß das Resultat zweier Wellen, deren Schwingungszahlen nur um eins verschieden sind, eine Welle ist, die sich nur wenig von jedem ihrer Komponenten unterscheidet. Mit anderen Worten, das Resultat darf als eine einfache Sinuswelle angesehen werden, deren Schwingungszahl und Wellenlänge dieselben wie die der Komponenten sind, aber mit einem regelmäßig wiederkehrenden Ansteigen und Abfallen der Tonbreite (Amplitude). Unter diesen Umständen ist kein unangenehmer Ton zu erwarten, sondern vielmehr ein Klang von derselben Tonhöhe wie die Komponenten, dessen Stärke periodisch steigt und fällt. Die Abbildungen 2, 3, 4 und 5 zeigen die Resultate aus

Fig. 6.

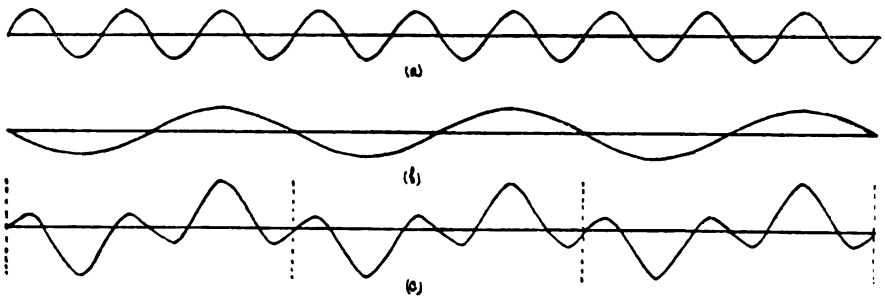

Die Periode der resultierenden Welle ist wieder verkürzt, aus dem Grunde, weil die Schwingungszahlen der Komponenten den gemeinsamen Faktor 3 besitzen und der resultierende Klang ist wieder weniger unangenehm.

(a) : (b) = 9 : 3
(c) resultiert aus (a) und (b).

Wellen, deren Schwingungszahlen um 2, 3, 4 und 5 von einander abweichen. Aufmerksames Studium dieser Resultate führt zu der Theorie, daß mit der zunehmenden Verschiedenheit der Schwingungszahlen der beiden Töne das Geräuschvolle oder Lärmartige des Klanges bis zu einem gewissen Grade zunimmt, denn die resultierende Welle weicht immer mehr von den einzelnen Komponenten ab, und schließlich ist man dazu gezwungen, die wirkliche Periode der resultierenden Welle als diejenige anzusehen, welche den Grad des Geräuschvollen in dem Klange bestimmt. Über diesen Punkt hinaus ist es unschwer ersichtlich, daß bei den gemeinsamen Faktoren der Schwingungszahlen der beiden zusammensetzenden Wellen die Periode irgend ein beliebiger Bruchteil von einer Sekunde werden kann und daher Klänge hervorbringt, die wieder angenehmer wirken (siehe Fig. 6).

Alle diese a priori-Ausführungen finden ihre Bestätigung in Angaben von Charles S. Myers (13) (Textbook of Experimental Psychology). Es er-

Generated on 2019-10-24 12:34 GMT / http://hdl.handle.net/2027/uc1.b3252759
Public Domain in the United States, Google-digitized / http://www.hathitrust.org/access_use#pd-us-google
Digitized by Google
Original from UNIVERSITY OF CALIFORNIA

klärt sich daraus die Verwendung der sogenannten gemäßigten Intervalle (das heißt solcher Intervalle, in welchen die Verhältnisse beinahe, aber nicht ganz genau den theoretischen entsprechen) in der modernen Musik. Es ist ebenfalls bedeutsam, daß die ursprünglichen Musiksysteme, zum Beispiel das der Chinesen, nur von unvollkommenen Intervallen Gebrauch machen.

Einen ferneren Beweis liefert die folgende Angabe von Goodrich (5) (Analytical Harmony): Jeder Ton der Skala wird von diesen drei Akkorden umfaßt (das heißt die Triaden — Dreiklänge — auf I, IV und V) und unzählige volkstümliche Stücke enthalten keine anderen Harmonien. Die von diesen Triaden umfaßten Intervalle sind nur solche, deren Verhältnisse durch Integren ausgedrückt werden, 3 : 2, 4 : 3, 5 : 4 usw. Das heißt: alle resultierenden Wellen haben eine sehr kurze Periode und sind daher für die meisten Leute angenehm. Nur jemand mit vorgeschrittener musikalischer Bildung kann solche Musik würdigen wie die Wagnersche; nämlich Musik, die längere Schallwellen erzeugt. Aus diesem Grunde wird so oft geklagt, daß Wagners Musik so viele unangenehme Intervalle enthalte. Allerdings ist solche Musik für ein Kind oder für jemand, der keine musikalische Bildung genossen hat, nichts als Geräusch.

Nach diesem Übergang von der sogenannten volkstümlichen Musik zu den Wagnerschen Kompositionen ist es nur einen Schritt weiter zu den Klängen, die an der Grenze liegen zwischen Musik und Geräusch. Diese Klänge werden von Wellen mit noch längerer Periode hervorgebracht. Geräusch wird schließlich erzeugt durch eine Welle, deren Konfigurationseinheit sich so selten wiederholt, deren Periode, anders ausgedrückt, so lang ist, daß die Schwingung als eine nicht periodische bezeichnet wird.

Aus der vorliegenden Analyse ist Folgendes zu entnehmen:

1. Der Unterschied zwischen Musik und Geräusch ist ein Unterschied des Grades, aber nicht der Art.

2. Der Grad des Geräuschvollen im Klange hängt von der Periode der resultierenden Welle ab.

3. Wenn Sinuswellen ein zu kurzes Schwingungsverhältnis haben, so bringen sie die Empfindung von Geräusch anstatt Klang hervor.

4. Geräusch wird ebenfalls erzeugt durch eine Welle, deren Periode so lang ist, daß die Schwingungen als nicht periodisch bezeichnet werden.

Kurz zusammengefaßt, ist es daher nur rationell zu schließen, daß derselbe Gehörsapparat, der Klänge empfindet, auch Geräusche empfinden muß.

Literatur: 1. W. Schier Bryant: Die Lehre von den schallempfindlichen Haarzellen. Arch. f. Ohrenheilk., Leipzig 1909, LXIXX, pag. 93—102. — 2. v. Eicken: Experimentelle akustische Schädigungen des Labyrinths bei normaler und defekter Gehörknöchelchenkette. Verhandl. d. deutschen Otolog. Gesellschaft, 1909, XVIII, pag. 144—150. — 3. Mary Whiton Calkins: An Introduction to Psychology. The

Digitized by Google
Original from UNIVERSITY OF CALIFORNIA
Generated on 2019-10-24 12:34 GMT / http://hdl.handle.net/2027/uc1.b3252759
Public Domain in the United States, Google-digitized / http://www.hathitrust.org/access_use#pd-us-google

Macmillan Co., New York, 1901, pag. 257. — 3a. Sigmund Exner: Zur Lehre von den Gehörsempfindungen. Pflügers Archiv f. Physiol., XIII, pag. 228—252. — 4. Friedrich: Hörstörungen nach Schalleinwirkung. Arch. f. Ohrenheilk., Leipzig 1907, LXXIV, pag. 214—233. — 5. A. J. Goodrich: Analytical Harmony. John Church Co., New York 1893. — 6. Grünberg: Untersuchungen über experimentelle Schädigung des Gehörorgans bei Vögeln. Zeitschr. f. Ohrenheilk., LXII, pag. 19. — 7. John C. Hemmeter: A review of the Work of Theodore Billroth on Psycho-Physiological Aphorismus on Music. Bull. of the John Hopkins Hospital, XI, Nr. 117, Dezember 1910, pag. 297. — 8. H. Helmholtz: Die Lehre von den Tonempfindungen als physiologische Grundlage für die Musik. Friedrich Vieweg & Sohn, Braunschweig 1863. — 9. Jaehne: Untersuchungen über Hörstörungen bei Fußartilleristen. Zeitschr. f. Ohrenheilk., XII, pag. 111. — 10. Lalo: L'Esthetique experimentale contemporaine, pag. 25. Felix Alcan, 1908. — 11. John Locke: Works of, 12. Aufl., London 1824, I, Kapitel XVIII, pag. 210, Modes of Sound. — 12. H. Marx, Untersuchungen über experimentelle Schädigung des Gehörorgans. Zeitschr. f. Ohrenheilkunde, Wiesbaden 1909, LIX, pag. 333—343. — 13. Charles S. Myers: A Text-book on Experimental Psychology, 1909, New-York, Longsmans, Green & Co., London, E. Arnold. — 14. Tom Moll: Lärobok i Fysik, IV. Akustik. Stockholm 1901, pag. 18—21. — 15. Edward L. Nichols: Outlines of Physics, 1898. Mac Millan Co., New York, pag 343, 364, 365. — 16. Ernst F. Richter: Lehrbuch der Harmonie. 25. Aufl., 1907, Breitkopf & Haertel, Leipzig. — 17. Jean Jaques Rousseau: Dictionnaire de Musique, 1785, Tome I, pag. 130—132; Tome II, pag. 224—244. — 18. Siebenmann et Yoshii: Démonstration de Lésions Expérimentales acoustiques de l'organs de l'ouie. Archives Internationales de Laryngologie, d'Otologie et de Rhinologie, XXVI, Paris 1908, pag. 517. — 19. Dieselben: Préparation de Labyrinthite Circonscrite. Archives Internationales de Laryngologie, d'Otologie et de Rhinologie, XXVI, Paris 1908, pag. 519. — 20. Herbert Spencer: Essays. D. Appleton & Co., New York 1910. — 21. Edward B. Titchener: A Text-book of Psychology. The Mac Millan Co., New York, II. Teil. pag. 408. — 22. Wittmaack: Zur Frage der Schädigung des Gehörorgans durch Schalleinwirkung. Zeitschr. f. Ohrenheilkunde, 1909, LIX, pag. 211. — 23. U. Yoshii: Experimentelle Untersuchungen über Schädigung des Gehörorgans durch Schalleinwirkung. Zeitschr. f. Ohrenheilk., 1909. LVIII, pag. 201.

Aus der k. k. Universitäts-Ohrenklinik in Wien. (Vorstand: Professor Dr. V. Urbantschitsch.)

Ein neuer scharfer Löffel zur Entfernung postoperativer Pseudomembranen im Ohre.

Von Dr. **Oscar Beck**, Assistenten der Klinik.

Die Bildung von Pseudomembranen nach Operationen, bei denen die hintere knöcherne Gehörgangswand abgetragen wurde, ist für die Heilung der Knochenwunde immer ein unangenehmes Ereignis. Denn sie beeinträchtigen die

Digitized by Google
Original from UNIVERSITY OF CALIFORNIA
Generated on 2019-10-24 12:34 GMT / http://hdl.handle.net/2027/uc1.b3252759
Public Domain in the United States, Google-digitized / http://www.hathitrust.org/access_use#pd-us-google

freie Drainage der Operationshöhle und zeigen sehr häufig nach einmaliger Entfernung die Tendenz zur Rezidive. Deshalb ist ihre gründliche Entfernung eine Hauptbedingung für eine glatte Epidermisierung der Knochenhöhle.

Die Art der Entstehung solcher Pseudomembranen ist eine verschiedene: Entweder sie gehen vom Facialiswulst aus oder von der Gegend der lateralen Attikwand, nicht selten auch von dem gesenkten oberen Plastiklappen.

Gemeinsam aber ist allen diesen Membranen, daß sie infolge ihres Wachstums von einer Stelle der Peripherie aus in ihrer Mitte die dünnste Stelle oder eine Perforation zeigen.

Um nun diese Pseudomembranen radikal zu entfernen und ein Rezidivieren nach Tunlichkeit zu verhindern, habe ich folgenden Löffel anfertigen lassen.[1])

Aus einem gewöhnlichen, doppelseitigen Tubenlöffel sind an jedem Ende zwei Sektoren ausgeschliffen, deren Ränder scharf schneiden. An dem einen

Fig. 1.

Ende des Löffels hat der schneidende Rand des ausgeschliffenen Sektors konkave Form, am anderen Ende die Gestalt eines Dreiecks.

Mit dem derart geformten Ende des Löffels geht man nach Cocainanästhesie durch die Perforation respektive die dünnste Stelle der Membran ein und führt ihn als Messer verwendend soweit nach oben oder unten, bis man zum Knochenrand gelangt.

Ein Abrutschen mit dem Instrument ist unmöglich, da ja der Löffel in der Schnittfläche fixiert ist.

Ist man zum Knochenrand gelangt, so dreht man den Löffel um 90° nach rechts oder links, umschneidet die Ansatzstelle der Pseudomembran entlang des ganzen Knochenrandes, wobei dieser wieder als Führungspunkt dient.

Wenn nun die Membran derart gründlich umschnitten ist, wobei der Löffel gleichsam als geknöpftes Messer figurierte, dann wird an die ausgiebige Curettage etwaiger Membranreste, die noch am Knochenrand haften, geschritten. Hierzu benutzt man denselben Löffel, der sich ja von dem gewöhnlich für das Curettement verwendeten nur dadurch unterscheidet, daß der freie Rand am Löffelende an zwei Stellen unterbrochen ist, was für die Verwendung beim Curettement ganz nebensächlich erscheint.

[1]) Erzeugt bei H. Reiner, Wien IX.

Generated on 2019-10-24 12:34 GMT / http://hdl.handle.net/2027/uc1.b3252759
Public Domain in the United States, Google-digitized / http://www.hathitrust.org/access_use#pd-us-google
Digitized by Google
Original from UNIVERSITY OF CALIFORNIA

Man gebraucht demnach diesen Löffel als schneidendes Instrument und als Curette, hat den Vorteil, keine Verletzungen zu setzen und rasch operieren zu können. Auch zur Entfernung von Ohrpolypen läßt sich dieses Instument auch gut benützen. Man bringt die Insertionsstelle des Polypen in den Sector des mit seinem convexen Teil gegen die Gehörgangswand gerichteten Löffel und schneidet die Ansatzstelle durch.

Seit mehr als $1^1/_2$ Jahren hat sich mir dieses Instrument so gut bewährt, daß ich es für derartige Zwecke empfehlen zu können glaube.

Statistisches aus der Universitäts-Poliklinik für Ohren-, Nasen- und Halskrankheiten zu Göttingen.

Von Prof. **K. Bürkner.**

In der Erwägung, daß so große Zahlen, wie sie mir bei der noch stetig steigenden Frequenz unserer Anstalt zur Verfügung stehen, insbesondere für die Morbiditätsstatistik einigen Wert beanspruchen dürfen, glaube ich folgende Zusammenstellung veröffentlichen zu sollen.

In der Zeit vom 1. April 1909 bis 31. März 1911 sind an 6606 neu aufgenommene Pat. mit 11.295 verschiedenen Krankheitsformen 29.011 Konsultationen erteilt worden.

Von den Kranken waren wohnhaft:

in der Stadt Göttingen	2315
im Landkreise Göttingen	912
in der übrigen Provinz Hannover	1841
mithin in der Provinz Hannover	5068
Ferner in der Provinz Brandenburg	12
Pommern	1
Schlesien	1
Sachsen	474
Schleswig-Holstein	2
Westfalen	115
Hessen-Nassau	550
Rheinprovinz	6
mithin im Königreich Preußen	6229
Ferner im Königreich Bayern	5
„ Sachsen	5
Großherzogtum Sachsen	6
„ Oldenburg	3
„ Hessen	3
Herzogtum Braunschweig	302
„ Anhalt	1

Digitized by Google
Original from UNIVERSITY OF CALIFORNIA
Generated on 2019-10-24 12:34 GMT / http://hdl.handle.net/2027/uc1.b3252759
Public Domain in the United States, Google-digitized / http://www.hathitrust.org/access_use#pd-us-google

Fürstentum	Schwarzburg-Rudolstadt . . .	2
„	Schwarzburg-Sondershausen .	9
„	Waldeck	9
„	Schaumburg-Lippe	6
„	Lippe-Detmold	10
Freie Stadt	Lübeck	1
„ „	Bremen	11
„ „	Hamburg	3
Reichsland	Lothringen	1
mithin in den anderen Bundesstaaten .	. . .	377
		6606

Es wohnten somit in der Stadt Göttingen 35%, im Landkreise Göttingen 13·9%, in der Provinz Hannover 27·8%, in der Provinz Hannover überhaupt 76·7%, in anderen preußischen Provinzen 17·6%, in anderen Bundesstaaten 5·7% der Kranken.

Im Kindesalter standen, wie aus der folgenden Tabelle hervorgeht, 40·35% der Kranken, Erwachsene waren 59·65%; dem männlichen Geschlecht gehörten 57·93%, dem weiblichen 42·07% an. Während von den Erwachsenen 62·73% männlichen, 37·27% weiblichen Geschlechts waren, fanden sich unter den Kindern 50·83% Knaben und 49·17% Mädchen.

Alter	männlich	weiblich	Summe
1 Jahr	77	77	154
1—2 Jahre	117	81	198
3—5 „	286	293	579
6—10 „	463	453	916
11—15 „	411	406	817
Kinder	1354	1310	2664
16—20 Jahre	506	420	926
21—30 „	898	423	1321
31—40 „	423	258	681
41—50 „	314	183	497
51—60 „	214	129	343
61—70 „	82	46	128
71—80 „	31	9	40
über 80 „	5	1	6
Erwachsene . . .	2473	1469	3942
Summe	3827	2779	6606

Die Verteilung der Krankheitsformen auf die einzelnen Organe geht aus folgender Zusammenstellung (siehe Tabelle pag. 997—1000) hervor.

Digitized by Google
Original from UNIVERSITY OF CALIFORNIA
Generated on 2019-10-24 12:34 GMT / http://hdl.handle.net/2027/uc1.b3252759
Public Domain in the United States, Google-digitized / http://www.hathitrust.org/access_use#pd-us-google

Erkrankte Seite r.	l.	bilat.	Summe	Krankheitsbezeichnung	Männer Erw.	Kd.	Weiber Erw.	Kd.
				I. Ohrmuschel.				
—	1	2	3	Mikrotie	—	2	—	1
4	5	5	14	Fistula auris congenita	4	4	3	3
—	2	—	2	Coloboma lobuli	1	—	1	—
7	4	—	11	Auricularanhang	2	4	3	2
1	3	—	4	Verletzung	2	1	—	1
86	62	30	178	Eczema acutum	14	90	22	52
16	22	30	68	„ chronicum	6	8	26	28
5	7	—	12	Phlegmone, Absceß	2	5	2	3
3	—	—	3	Perichondritis	—	—	2	1
—	1	1	2	Othämatom	1	—	1	—
3	1	—	4	Tumor	—	2	1	1
125	108	68	301		32	116	61	92
				II. Äußerer Gehörgang.				
—	—	1	1	Atresia congenita	—	—	—	1
3	8	1	12	Verletzung	7	1	2	2
175	204	379	758	Accumulatio ceruminis	439	89	120	110
—	—	6	6	Seborrhöe	4	—	2	—
47	49	32	128	Eczema acutum	22	55	27	24
11	11	44	66	„ chronicum	18	8	30	10
87	103	6	196	Otitis externa circumscripta	63	40	73	20
1	2	1	4	„ „ ex infectione	2	—	2	—
2	—	—	2	„ „ haemorrhagica	1	1	—	—
—	1	—	1	„ „ crouposa	—	—	1	—
7	10	8	25	„ „ desquamativa	11	5	6	3
4	2	—	6	„ „ parasitica	5	1	—	—
3	—	—	3	Tumor	2	1	—	—
2	2	4	8	Exostosen	8	—	—	—
1	—	—	1	Caries meatus ossei	—	—	1	—
28	25	4	57	Corpus alienum	24	10	9	14
371	417	486	1274		606	211	273	184
				III. Trommelfell.				
7	7	1	15	Ecchymosen und Excoriationen	2	2	6	5
5	14	1	20	Ruptur	11	7	2	—
4	—	—	4	Myringitis acuta	4	—	—	—
—	1	—	1	„ chronica	1	—	—	—
—	1	—	1	Haemangioma	1	—	—	—
16	23	2	41		19	9	8	5
				IV. Mittelohr.				
2	2	15	19	Salpingitis acuta	11	2	5	1
1	—	5	6	„ chronica	3	1	2	—
91	127	408	626	Otitis media simplex acuta	157	195	93	181
117	107	93	317	„ „ exsudativa acuta	58	119	31	109
48	110	646	804	„ „ simplex chronica	239	221	163	181
14	16	18	48	„ „ exsudativa chronica	25	10	9	4
273	362	1185	1820	Fürtrag	493	548	303	476

Generated on 2019-10-24 12:34 GMT / http://hdl.handle.net/2027/uc1.b3252759
Public Domain in the United States, Google-digitized / http://www.hathitrust.org/access_use#pd-us-google
Digitized by Google
Original from UNIVERSITY OF CALIFORNIA

Erkrankte Seite r.	l.	bilat.	Summe	Krankheitsbezeichnung	Männer Erw.	Kd.	Weiber Erw.	Kd.
273	362	1185	1820	Übertrag	493	548	303	476
18	22	79	119	Otitis media adhaesiva chronica . . .	76	13	16	14
1	3	83	87	Otosklerose (Stapesankylose)	48	1	36	2
232	196	97	525	Otitis media purul. acuta	85	210	46	184
23	28	3	54	„ „ „ „ mit Osteo-periostit. am Proc. mast.	6	20	5	23
160	164	100	424	Otitis media purul. chronica	153	92	87	92
5	7	1	13	„ „ „ „ m. Osteoperi-ostitis am Proc. mast.	6	5	—	2
98	77	32	207	Ot. med. pur. chron. m. Caries u. Nekrose	100	27	56	24
29	23	3	55	Otitis med. purul. chron. mit Polypen .	22	12	14	7
16	28	12	56	„ „ „ „ „ Cholesteat.	29	7	16	4
1	1	—	2	Carcinom und Sarkom des Felsenbeins	1	—	1	—
266	225	262	753	Residuen von Mittelohreiterungen . .	318	133	188	114
38	39	13	80	Neuralgie des Plexus tympanicus . .	16	11	29	24
1150	1175	1870	4195		1353	1079	797	966
				V. Inneres Ohr.				
3	4	1	8	Akute Nerventaubheit	6	—	2	—
8	6	12	26	Chron. Nerventaubheit nach Trauma .	24	1	1	—
1	1	7	9	„ „ bei Mittelohr-affektionen	6	—	3	—
—	—	1	1	Chron. Nerventaubheit bei Apoplexie .	1	—	—	—
—	1	—	1	„ „ nach Scharlach	1	—	—	—
—	1	—	1	„ „ „ Mumps .	—	—	1	—
—	—	3	3	„ „ „ Mening. cerebrospinalis	2	—	—	1
—	—	5	5	Chron. Nerventaubheit bei Syphilis . .	3	—	2	—
—	—	1	1	„ „ „ Hysterie . .	1	—	—	—
—	—	24	24	Senile Nerventaubheit	15	—	9	—
1	1	21	23	Professionelle Nerventaubheit . . .	22	—	1	—
19	20	97	136	Chron. Nerventaubheit ohne bekannte Ursache	96	6	33	1
9	10	—	19	Labyrintheiterung (bei der Aufnahme) .	14	1	4	—
6	7	7	20	Sausen ohne Befund	11	—	9	—
—	—	21	21	Taubstummheit (angeboren ?) . . .	—	7	3	11
2	—	3	5	Simulation	5	—	—	—
1	—	—	1	Parotitis	—	1	—	—
50	51	203	304		207	16	68	13
1712	1774	2629	6115	Ohrenkrankheiten	2217	1431	1207	1260
				VI. Nase.				
			14	Rubor, Acne	6	1	6	1
			6	Verletzung der äußeren Nase	1	2	1	2
			6	Tumor „ „ „	2	1	3	—
			6	Lupus „ „ „	1	—	5	—
			291	Eczema introitus nasi	75	62	66	88
			323	Fürtrag	85	66	81	91

Generated on 2019-10-24 12:34 GMT / http://hdl.handle.net/2027/uc1.b3252759
Public Domain in the United States, Google-digitized / http://www.hathitrust.org/access_use#pd-us-google
Digitized by Google
Original from UNIVERSITY OF CALIFORNIA

Erkrankte Seite r.	l.	bilat.	Summe	Krankheitsbezeichnung	Männer Erw.	Männer K.	Weiber Erw.	Weiber K.
			323	Übertrag	85	66	81	91
			20	Phlegmone	7	3	6	4
			105	Rhinitis acuta	49	16	25	15
			2	„ „ syphilitica	1	—	1	—
			7	„ „ diphtherica	—	3	1	3
			11	„ vasomotoria	7	2	2	—
			150	„ chronica simplex	70	26	34	20
			781	„ „ hypertrophica	304	135	218	124
			60	„ „ papillomatosa	20	5	26	9
			59	„ anterior sicca	37	7	12	3
			104	„ atrophica	37	5	50	12
			52	Sinuitis frontalis	30	3	18	1
			82	„ maxillaris	51	2	27	2
			1	Kieferhöhlencyste	1	—	—	—
			1	Kieferhöhlentumor	—	1	—	—
			14	Sinuitis sphenoidalis	8	—	6	—
			12	Ethmoiditis acuta	8	—	4	—
			203	„ hyperplastica	108	5	80	10
			53	„ purulenta	26	1	23	3
			6	Tumor ossis ethmoidei	3	1	2	—
			476	Deviatio septi narium	301	59	93	23
			5	Abscessus septi narium	3	1	1	—
			14	Lupus septi narium	2	—	12	—
			6	Ulcus septi narium	2	—	4	—
			1	Gumma septi narium	1	—	—	—
			25	Perforatio septi narium	22	—	3	—
			92	Varicositas venarum septi nar.	33	17	26	16
			7	Lupus cavi nasi	2	—	5	—
			1	Syphilis cavi nasi	1	—	—	—
			20	Synechien	12	2	3	3
			35	Neuralgia supraorbitalis	18	—	15	2
			1	Anosmia essentialis	—	—	1	—
			13	Corpus alienum cavi nasi	—	8	1	4
			2	Choanalatresie	2	—	—	—
			2744		1251	368	780	345
				VII. Mund. Rachen.				
			5	Stomatitis	3	—	2	—
			2	Glossitis	—	—	2	—
			6	Lingua nigra	2	1	3	—
			1	Abscessus linguae	1	—	—	—
			1	Carcinoma linguae	1	—	—	—
			2	Papilloma linguae	1	—	1	—
			2	Hyperplasia tonsillae lingualis	2	—	—	—
			1	Speichelstein im Ductus Stenonianus	1	—	—	—
			3	Parulis	2	—	1	—
			1	Corpus alienum oris	—	—	1	—
			9	Uvula bifida	2	4	—	3
			6	Uranoschisis	3	2	—	1
			39	Fürtrag	18	7	10	4

Generated on 2019-10-24 12:34 GMT / http://hdl.handle.net/2027/uc1.b3252759
Public Domain in the United States, Google-digitized / http://www.hathitrust.org/access_use#pd-us-google
Digitized by Google
Original from UNIVERSITY OF CALIFORNIA

Erkrankte Seite r.	l.	bilat.	Summe	Krankheitsbezeichnung	Männer Erw.	Männer K.	Weiber Erw.	Weiber K.
			39	Übertrag	18	7	10	4
			4	Vulnus palati	1	1	2	—
			3	Perforatio palati	1	—	2	—
			1	Herpes uvulae	1	—	—	—
			3	Papilloma uvulae	1	—	2	—
			12	Paresis palati	4	5	1	2
			41	Angina lacunaris	16	9	11	5
			5	„ fossularis	1	—	2	2
			2	„ diphtheritica	—	2	—	—
			12	„ syphilitica	6	1	5	—
			6	Hyperkeratosis tonsillarum	2	—	4	—
			2	Tumor tonsillaris	1	—	1	—
			12	Abscessus peritonsillaris	6	—	4	2
			73	Pharyngitis acuta	34	10	16	13
			388	„ chronica	242	39	86	21
			71	„ granulosa	32	9	16	14
			37	„ sicca	13	4	16	4
			143	„ lateralis	85	9	40	9
			2	Vulnus pharyngis	2	—	—	—
			3	Lupus pharyngis	1	—	2	—
			6	Corpus alienum pharyngis	1	—	4	1
			365	Hypertrophie der Gaumenmandeln . .	29	144	37	155
			942	„ „ Rachenmandel . . .	54	400	64	424
			2172		551	640	325	656
				VIII. Kehlkopf.				
			76	Laryngitis acuta	51	4	21	—
			108	„ chronica	75	5	24	4
			3	„ sicca	—	—	2	1
			2	„ syphilitica	1	—	1	—
			21	„ tuberculosa	12	—	9	—
			2	Lupus laryngis	—	—	1	1
			1	Jodödem	1	—	—	—
			1	Bursitis praelaryngea	—	—	1	—
			3	Pachydermie	—	—	3	—
			9	Tumor chordae vocalis	5	—	3	1
			2	Carcinoma laryngis	2	—	—	—
			10	Paresis chordae vocalis	5	—	5	—
			3	Laryngismus stridulus	—	1	—	2
			2	Larynxstenose	1	—	1	—
			1	Corpus alienum laryngis	—	—	1	—
			8	Tracheitis	3	1	4	—
			1	Trachealstenose	—	—	—	1
			1	Lupus tracheae	—	—	1	—
			2	Corpus alienum tracheae	—	1	—	1
			7	Bronchitis	4	—	3	—
			1	Asthma bronchiale	1	—	—	—
			264		161	12	80	11
			5180	Summe d. Nasen-,Rachen-,Kehlk.-Krank.	1963	1020	1185	1012
			11.295	Gesamtsumme	4180	2451	2392	2272

Digitized by Google
Original from UNIVERSITY OF CALIFORNIA
Generated on 2019-10-24 12:34 GMT / http://hdl.handle.net/2027/uc1.b3252759
Public Domain in the United States, Google-digitized / http://www.hathitrust.org/access_use#pd-us-google

Operationstabelle.

I. Operationen am Ohr.	
Excision eines Lipoms der Auricula	1
Incision von Furunkeln und Abscessen	82
Extraktion von Fremdkörpern	7
Paracentese	844
Hammer-Amboßexcision	19
Polypenextraktion	85
Typische Aufmeißelung	115
Totalaufmeißelung	123
Summe	1276
Lumbalpunktion	24
II. Operationen an Nase und Rachen.	
Incision von Furunkeln und Abscessen	6
Polypenexcision	49
Konchotomie	84
Siebbeinoperation	138
Stirnhöhlenoperation	23
Kieferhöhlenpunktion	146
Kieferhöhlenoperation	35
Septumresektion	140
Totale Naseneventeration vom Dorsum nasi aus	2
Incision von Septumabscessen	3
Choanalatresieoperation	2
Synechotomie	7
Lupuscurettement	19
Nasenplastik	2
Extraktion von Fremdkörpern	17
Incision von peritonsillären Abscessen	6
Abtragung eines Tonsillentumors	2
Tonsillotomie	302
Adenotomie	515
Abtragung von Seitensträngen	12
Abtragung von Uvulapapillomen	2
Summe	1512
Operationen im Kehlkopf	23
Tracheotomie	10
Summe	33
Gesamtzahl	2844

Von den sämtlichen Erkrankungen betrafen mithin das Gehörorgan 54·14%, Nase, Rachen und Kehlkopf 45·86%. Von den Ohrenkrankheiten waren einseitig 57%, beiderseitig 43%, und die einseitigen Erkrankungen betrafen das rechte Ohr in 49·1%, das linke in 50·9%.

Generated on 2019-10-24 12:34 GMT / http://hdl.handle.net/2027/uc1.b3252759
Public Domain in the United States, Google-digitized / http://www.hathitrust.org/access_use#pd-us-google
Digitized by Google
Original from UNIVERSITY OF CALIFORNIA

Sitz der Krankheit	Summe	männlich		weiblich		Erkrankte Seite		
		Erw.	Kinder	Erw.	Kinder	r.	l.	bil.
Äußeres Ohr 25·75% . .	1575	638	327	334	276	496	525	554
Mittelohr 69·29% . .	4236	1372	1088	805	971	1166	1198	1872
Inneres Ohr 4·96% . . .	304	207	16	68	13	50	51	203
Summe der Ohrenkrankheiten 54·14%	6115	2217	1431	1207	1260	1712	1774	2629
Nase 52·90%	2744	1251	368	780	345	—	—	—
Rachen 42·00%	2172	551	640	325	656	—	—	—
Kehlkopf 5·10%	264	161	12	80	11	—	—	—
Summe der Nasen- und Halskrankh. 45·86% .	5180	1963	1020	1185	1012	—	—	—
Gesamtsumme	11295	4180	2451	2392	2272	—	—	—

Die Erkrankungen des äußeren Ohres, 25·75% der Ohrerkrankungen überhaupt, betrafen in 61·28% das männliche, in 38·72% das weibliche Geschlecht, die Erkrankungen des Mittelohres in 51·45% das männliche, in 48·55% das weibliche Geschlecht, die Erkrankungen des inneren Ohres in 73·35% das männliche, in 26·65% das weibliche Geschlecht.

Bei den Erkrankungen des äußeren Ohres waren 54·73% Erwachsene, 45·27% Kinder, bei den Erkrankungen des Mittelohres 53·75% Erwachsene, 46·25% Kinder, bei den Erkrankungen des inneren Ohres 90·46% Erwachsene, 9·54% Kinder zu verzeichnen.

Nasen- und Halserkrankungen wurden in 60·77% beim männlichen, in 39·23% beim weiblichen Geschlecht, in 39·22% bei Erwachsenen und in 60·78% bei Kindern beobachtet.

Als Assistenzärzte waren außer Dr. Uffenorde die Herren Doktoren V. Ehrbeck und W. Albert, als Volontärärzte die Herren DDr. K. Rochow und E. Schröder beschäftigt, 3 Medizinalpraktikanten arbeiteten kürzere oder längere Zeit im Institut.

Vereinsberichte.

Niederländische Gesellschaft für Hals-, Nasen- und Ohrenheilkunde.

XIX. Versammlung in Leiden, 4. und 5. Juni 1910.

Vorsitzender: Moll.

A. Administrative Sitzung.

Anwesend die Herren: Moll, van Anrooy, Frederikse, Kan, Loopuyt, Zwaardemaker, Moerman, Delsaux, Broeckaert, Burger, Quix,

Digitized by Google
Original from UNIVERSITY OF CALIFORNIA
Generated on 2019-10-24 12:34 GMT / http://hdl.handle.net/2027/uc1.b3252759
Public Domain in the United States, Google-digitized / http://www.hathitrust.org/access_use#pd-us-google

Baèza, Struycken, Mulder, ter Kuile, Hartog, van Iterson, van der Heyde, Nelissen, Boon, Siemens. ten Cate, Polak, Peters, van Gilse, Kuipers, Sikkel, van der Hoeven Leonhard, Yserman, Henkes, Binnerts, Thomson, Cath, de Kleyn, Roosendaal, Sieburgh.

Beim Jubiläum von Dr. Gellé sen. hat der Vorsitzende die Gesellschaft vertreten.

In den Vorstand werden gewählt: Schutter, Vorsitzender; van Anrooy, Schatzmeister; Burger, Schriftführer-Bibliothekar (Amsterdam, Vondelstraat 1).

Delseaux beantragt den vorläufigen Beitritt des Vereines zur „Fédération internationale oto-rhino-laryngologique". Ein Beschluß wird noch nicht gefaßt.

Burger (Amsterdam) teilt mit, daß der laryngo-rhinologische Kongreß 1911 in Berlin abgehalten wird. Auf seinen Antrag erklärte der Vorsitzende des internationalen Komitees, Prof. Chiari, sich bereit, Vertreter aus allen Ländern, wo rhino-laryngologische Vereine bestehen, in das Komitee aufzunehmen.

B. Wissenschaftliche Sitzung.

1. H. Zwaardemaker (Utrecht): **Über transportable und klinische Camerae silentae. (?)**

Redner setzt ein Fragezeichen, weil seine Untersuchungen gezeigt haben, daß transportable Camerae silentae ohne ganz kolossale Ausgaben nicht gemacht werden können; klinische Camerae silentae bestehen hierzulande noch nicht. Eine aus Trichopièse und Torfmoos in drei Lagen (nach de Groot die besten Stoffe zur Dämpfung von Geräusch) verfertigte kleine Kammer erwies sich als ungenügend. Nur durch doppelte Wände, wodurch die Transportabilität unmöglich würde, könnte eine geräuschlose Kammer erhalten werden. Diese für sich unbrauchbare Kammer wurde in die bestehende Camera silenta auf dem Dachgeschoß des physiologischen Laboratoriums zu Utrecht gestellt und war es auf diese Weise möglich, eine wirkliche „Camera silentissima" zu erhalten, worin sich das einzige störende Geräusch aus der bestehenden Camera silenta nicht mehr bemerkbar machte. In dieser Camera silentissima, worin für genügende Ventilation, elektrisches Licht, graphische Signalapparate etc. gesorgt ist, können besonders subjektive Wahrnehmungen untersucht werden. Das Ohrensausen ist hier sehr stark. Man hört nicht nur Zirpen und leises Rauschen, sondern Tonempfindungen durch die ganze Tonreihe hindurch. In unregelmäßigen Zeiten werden ein schwaches Brummen, unbestimmte Geräusche, wie Hahnenkrähen aus der Ferne, Glockengeläute, gehört. Diese subjektiven Geräusche machen, daß die Camera silentissima durchaus nicht einen geräuschloseren Eindruck macht als die Camera silenta.

Für Camerae silentiae zu klinischen Untersuchungen stellt Redner unter anderem folgende Forderungen: Sie müssen desinfizierbar sein und doch sollen die Wände von Geräusch dämpfendem Stoff bekleidet sein, weil sonst ein kleiner Fehler durch Resonanz sich übermäßig geltend macht. Der Kontakt mit dem Erdboden soll möglichst gering sein, deshalb soll der geräuschlose Raum nie im Keller oder Souterrain sich befinden. Ferner ist eine dreifache Wand nötig, wenn die Camera silenta freistehend für sich gebaut werden soll. In Utrecht befindet sie sich im Dachgeschoß, 1. umgeben von kleinen, ziemlich stillen Räumen, 2. hat sie eine Wand aus Korkstein auf Holz, 3. eine Trichopièsewand auf porösem Stein.

Digitized by Google
Original from UNIVERSITY OF CALIFORNIA
Generated on 2019-10-24 12:34 GMT / http://hdl.handle.net/2027/uc1.b3252759
Public Domain in the United States, Google-digitized / http://www.hathitrust.org/access_use#pd-us-google

Diskussion.

Struycken fragt, wie die Ventilation beschaffen ist. Auf diesem Wege kann ja auch Geräusch durchdringen.

Quix ist nicht überzeugt, daß es nicht im Souterrain geht, wenn man auf einem tief eingelassenen Pfeiler baut.

van Iterson fragt, ob die subjektiven Geräusche nicht im Körper des Untersuchers entstehen können.

Zwaardemaker antwortet, daß die Ventilation durch Watte genügend geschieht, so daß man sich eine Stunde bequem im Raum aufhalten kann. Beim Bau am Erdboden kommt Geräusch von allen Seiten, besonders am Pfeiler entlang. Die subjektiven Geräusche sind zum Teil zu unbestimmt und regellos, um im Körper zu entstehen.

H. Th. E. ter Kuile (Haag): **Beiträge zur Physiologie der Stimmformung und Klangwahrnehmung.**

Redner untersuchte am ungeschulten Sänger (an sich selbst). Den Raum, durch Hypo- und Mesopharynx geformt, nennt Redner „Stimmkessel". Beim Ansteigen vom niedrigsten Brustton zum höchsten Falsetton wird der Stimmkessel allmählich von einem querovalen, weiten, tiefen Raum mit schlaffen Wänden zum steifwandigen, viereckigen, engen, weniger tiefen Raum. Der stimmbandtragende Teil des Kehlkopfes hängt bei niedrigen Tönen lose in einem offenen Raum, wodurch Kehlkopf, Luftröhre und Brusthöhle mitschwingen: bei den höchsten Tönen ist jener Teil fest eingeschlossen durch die Seiten- und Hinterwand des Pharynx und fühlt man die anderen Teile weniger mitschwingen. Die verschiedenen Schwingungsformen der Stimmbänder bei Brust- oder Falsettstimme spielen ferner hierbei eine Rolle.

An Stereophotogrammen wird gezeigt, wie bei höherem Ton die Gaumenmuskeln mehr gespannt sind. Alle diese Veränderungen von Meso- und Hypopharynx sind nicht charakteristisch für den Unterschied zwischen Brust- und Falsettstimme, doch hängen sie von der Höhe des Tones ab. Beim Falsetton c ist sogar der Stimmkessel wieder etwas weiter als beim Brustton c, wahrscheinlich weil beim Brustton die Anspannung und Verengerung des Stimmkessels den Stimmbändern behilflich sein muß, um die größere Schwingungszahl festzuhalten, was beim Falsett durch veränderte Schwingungsart der Stimmbänder nicht nötig ist.

Es wird so begreiflich, daß Kunstsänger mit feststehendem Kehlkopf singen können: Je mehr die Stimmbänder eine bestimmte Tonhöhe durch Übung selbständig festhalten können, desto weniger ist Unterstützung durch das Ansatzrohr nötig.

Redner sah, wenn er sich selber laryngoskopisch untersuchte, daß bei der Bruststimme das Stimmband nach oben konvex ist, bei der Falsettstimme jedoch platt, sogar konkav beim Singen desselben Tones.

Diskussion:

Zwaardemaker fragt, weshalb Redner nicht stroboskopisch untersucht hat. Dann sieht man doch deutlich, daß im Brustregister die Stimmbänder in voller Breite schwingen, im Falsett nur mit einem kleinen Rande.

Frederikse fragt, ob Zwaardemaker die vertikale Schwingung wirklich gesehen hat. Musehold beschreibt eine stroboskopisch beobachtete horizontale Schwingung. Zwaardemaker hat die vertikale Schwingung, wie sie

Generated on 2019-10-24 12:34 GMT / http://hdl.handle.net/2027/uc1.b3252759
Public Domain in the United States, Google-digitized / http://www.hathitrust.org/access_use#pd-us-google
Digitized by Google
Original from UNIVERSITY OF CALIFORNIA

Oertel beschreibt, deutlich gesehen. Die Polsterbewegung Ewalds hat er nie beobachtet.

III. A. Sikkel (Haag): *A.* **Eine Krankengeschichte von historischer Bedeutung.**

Krankengeschichte des holländischen Schriftstellers Cd. Busken Huet, des zweiten von Viktor v. Bruns endolaryngeal operierten Falles von Stimmbandpolypen. (Der Fall wurde von v. Bruns beschrieben in seinem „Nachtrag zu meiner Schrift: Die erste Ausrottung eines Polypen in der Kehlkopfhöhle", 1863, und in der „Laryngoskopie und die laryngologische Chirurgie", 1865.

B. **Postanginöse Stimmbandlähmungen.**

Erster Fall. Recurrenslähmung nach einer gewöhnlichen Angina; das Stimmband stand einige Wochen nach der Krankheit, als Redner die Pat. sah, in Kadaverstellung.

Zweiter Fall. Vago-accessoriuslähmung. Ein 40jähriger Herr entdeckte beim Aufstehen, daß seine Stimme einen nasalen Klang hatte; beim Frühstück konnte er nur mit Mühe Brot schlucken, Flüssigkeit kam durch die Nase. 4 Tage vorher hatte er plötzlich im Hals links einen Stich gefühlt.

Die Untersuchung ergab: Totale Lähmung des Gaumens links. Stimme nasal, Stimmbandbewegung durchaus normal, leichter Katarrh des Pharynx und Larynx. Am nächsten Tage fühlt sich der Pat. unwohl, Schlucken noch mehr erschwert.

3 Tage später plötzlich schnell zunehmende Heiserkeit. Das Sprechen ermüdet außerordentlich. Die Untersuchung ergibt jetzt Hyperabduktion des linken Stimmbandes und vollständige Fixation in jener Stellung. Das rechte Stimmband bewegt sich normal, kommt beim Intonieren über die Mittellinie. Bei Sondierung erweist sich die Sensibilität in beiden Larynxhälften normal. Kopfschmerz, Erbrechen, Schmerzen im Hals links nehmen zu in den nächsten Tagen. Der oberste Druckpunkt nach Bönninghaus (Eintrittsstelle des N. laryngeus sup.) ist sehr schmerzhaft.

Gleichfalls der Musculus sternocleidomastoideus und der obere Rand des Musc. cucullaris. Es treten Schmerzen auf in Nacken und Schulter, der linke Arm kann schlecht gehoben werden.

Der Katarrh wird schlimmer.

Darmfunktion war gänzlich ungestört, Temperatur nur einige Zehntelgrade erhöht, Puls normal. 17 Tage nach den ersten Erscheinungen gehen die Symptome zurück außer den Lähmungen. Gelähmt sind: weicher Gaumen, Pharynx, Stimmband links; leicht paretisch der M. sternocleidomastoideus, gelähmt der M. cucullaris.

3 Wochen nach Anfang der Krankheit beginnt das gelähmte Stimmband sich wieder etwas zu bewegen und 8 Tage später kann die Mittellinie wieder erreicht werden; Abweichung in der Spannung wurde nie beobachtet. Der Katarrh schwindet allmählich. Später heilen Gaumen und Pharynx, zuletzt der Sternocleidomastoideus und Cucullaris. Vollständige Heilung nach 5 Monaten. Die Therapie bestand anfänglich in Elektrisieren, später nur Aspirin.

Nach Grabower annehmend, daß zwischen den Vagus- und Accessoriuskerngruppen eine gewisse Entfernung besteht, stellt Redner die Frage, wo in diesem Falle gleichzeitig Vagus und Accessorius getroffen sein können. Dies muß im Foramen ovale geschehen sein. Ein Fall wie dieser unterstützt wohl besonders Grabowers Auffassung. Die Infektion wird im Pharynx begonnen haben, hat erst die Nerven für Palatum und Konstriktoren des Pharynx ge-

Generated on 2019-10-24 12:34 GMT / http://hdl.handle.net/2027/uc1.b3252759
Public Domain in the United States, Google-digitized / http://www.hathitrust.org/access_use#pd-us-google
Digitized by Google
Original from UNIVERSITY OF CALIFORNIA

troffen, ist emporgestiegen bis zu dem Punkt, wo Vagus und Accessorius zusammengetroffen sind, mit zur Folge Lähmung der Stimmbänder, Neuralgie im Gebiete des N. laryngeus sup., Lähmung der Halsmuskeln.

Ferner. scheint Redner der Fall bemerkenswert wegen der Abweichung vom Rosenbach-Semonschen Gesetz. Das Stimmband stand unbeweglich in Hyperabduktion und war in der Seitenwand verschwunden. Gelähmt waren also alle Adduktoren (nur erklärlich als Recurrenslähmung), während jedoch der Abduktor, der M. posticus nicht gelähmt war, seinen Tonus behalten hatte. Außerdem muß der M. cricothyreoideus gelähmt gewesen sein, um die Hyperabduktion erklären zu können. Lähmung aller durch den Recurrens innervierten Muskeln gibt Kadaverstellung. Nach Burgers Experimenten gibt Durchschneidung des M. cricothyreoideus nach der Recurrensdurchschneidung leichte Bewegung des Stimmbandes nach außen, über die Kadaverstellung hinaus. Exzessive Hyperabduktion, wie in Redners Fall, ist nur möglich, wenn der Abduktortonus nicht nur erhalten ist, sondern freies Spiel bekommen hat durch Ausfall des Adduktors.

Redner meint, daß sein Fall und der von Saundby 1903 beschriebene die einzigen Ausnahmen bilden vom Rosenbach-Semonschen Gesetz. Schließlich erwähnt Redner die ungestörte Sensibilität und erhaltenen Reflexe in der gelähmten Hälfte des Kehlkopfes, welche erklärt wird durch das Übergreifen des Laryngeus superior von der anderen Seite über die Medianlinie.

Diskussion.

Broeckaert macht aufmerksam auf die Schwierigkeit, zu bestimmen, wie weit ein Stimmband von der Medianlinie entfernt steht; außerdem ist auch die normale Größe der Stimmritze sehr verschieden. Er meint, daß hier eine komplette Recurrenslähmung vorlag, vielleicht mit Lähmung des N. laryngeus sup. Daß Sikkel erhaltene Sensibilität in der getroffenen Hälfte fand, spricht gegen die Annahme von Massei (Hemianästhesie bei vollständiger Recurrenslähmung), besonders da beide Kehlkopfnerven links gelähmt waren.

Burger sah bei Hunden und Katzen nur sehr geringen Einfluß der Durchschneidung der Nervi laryng. sup. auf die Weite der Stimmritze, wenn zuvor die Recurrentes durchschnitten waren. Das Ausbleiben von Sensibilitätsstörungen spricht für Intaktsein des Laryngeus sup.

Sikkel antwortet, daß totale Recurrenslähmung selbst mit Lähmung des M. cricothyr. nicht die Hyperabduktion erklärt. Dann müßte man Kadaverstellung erhalten mit geringer Abduktion. Das Verschwinden des Stimmbandes in der Seitenwand ist doch nicht zu verkennen. Der Annahme Masseis ist von verschiedenen Seiten widersprochen worden.

IV. F. H. Quix (Utrecht): **Akkommodation des Ohres und der Hensensche Versuch.**

Der von Hensen 1901 beschriebene Versuch scheint für die Annahme zu sprechen, daß der M. stapedius und der M. tensor tympani für die Akkommodation des Ohres dienen, indem beim Horchen auf einen Ton das Trommelfell in eine solche Spannung versetzt wird, daß der Eigenton mit dem wahrgenommenen Ton übereinstimmt, wodurch der Ton maximal stark gehört wird. (Wenn man, während eine Stimmgabel auf einem Resonanzkasten laut ertönt, irgend ein kurzes Geräusch macht, hört man unmittelbar nach dem Geräusch eine Verstärkung des Stimmgabeltones).

Generated on 2019-10-24 12:34 GMT / http://hdl.handle.net/2027/uc1.b3252759
Public Domain in the United States, Google-digitized / http://www.hathitrust.org/access_use#pd-us-google
Digitized by Google
Original from UNIVERSITY OF CALIFORNIA

Redner versuchte einen objektiven Beweis zu erbringen für Hensens Erklärung des genannten Versuches durch Belauschen der Schwingungen des Trommelfells einer Person, welche das Hensensche Phänomen wahrnimmt. Der Untersuchte sitzt neben der Camera silenta und hält die schwingende Stimmgabel auf dem Schädel. In beiden Ohren steckt ein Gummischlauch. Der eine führt durch ein Loch in der Wand der Camera silenta zum Untersucher; der andere durch den Boden des Zimmers in ein Trompetenrohr, vor welchem ein Metronom in Bewegung sich befindet. Untersucher und Untersuchsperson können durch elektrischen Kontakt Signale aufzeichnen auf einer sich drehenden Trommel, welche auch die Schläge des Metronoms aufzeichnet. Wenn wirklich die Verstärkung des Stimmgabeltones, welche die Untersuchsperson wahrnimmt mit jedem Schlage des Metronoms, auf Änderung in den Schwingungen der Stimmgabel beruht, muß der Untersucher dies als eine Schwebung hören. Von verschiedenen Untersuchern wurden jedoch Schwebungen nicht gehört. Auch bei einer Änderung des Experiments, indem das Metronom durch Tonstöße auf Orgelpfeifen ersetzt wurde, war das Resultat ein negatives.

Schließlich wurde statt der Stimmgabel ein Telephon genommen, welches den Ton einer elektrisch betriebenen Stimmgabel entweder dem Ohr direkt oder dem Schädel zuführt. Die Schläge eines Metronoms wurden dem nicht untersuchten Ohr der Versuchsperson zugeführt. Auch jetzt blieb der Ton des Trommelfells unbeeinflußt.

Also beruht das Hensensche Phänomen nicht auf Akkommodation durch Spannungsänderung des Trommelfells. Redner glaubt, daß eine psychische Erklärung gesucht werden muß: Ablenkung der Andacht des Wahrnehmenden im Augenblick des Metronomschlages.

Diskussion.

Struycken findet diese Versuchsanordnung nicht beweisend. Die Erscheinung tritt übrigens auch bei Personen ohne Trommelfell auf.

Frederikse stellt die Frage, ob der Versuch von Hensen nicht durch Interferenz zu erklären sei.

Quix antwortet, daß die Erscheinung gerade besonders stark ist bei Tönen, welche weit auseinander liegen.

V. H. Burger (Amsterdam): **Die Behandlung der Oberkiefercysten.**

Redner will besonders aufmerksam machen auf die Behandlung nach Partsch, welche auf einfachere und bessere Weise als andere Methoden zum Ziel führt. Man stellte vor Partsch die Forderung der gründlichen Entfernung der ganzen Wand der Cyste. Dies ist jedoch nur ausnahmsweise möglich. Meistens kommt erst nach wiederholtem Auskratzen etc. unter allmählicher Verkleinerung der Höhle nach langer Zeit die Heilung. Partsch (die Methode wurde später besonders von Anderega empfohlen) nimmt nur die äußere Wand der Cyste fort. Es erfolgt schnelle Heilung, wenn auf diese Weise die Schleimhaut des Mundes in Verbindung mit dem Epithelbelag der Cyste kommt. Redner teilt 5 Fälle mit, welche auf diese Weise mit besonders gutem Erfolge behandelt wurden. Es waren alle infizierte Fälle. Fast immer kann die Operation in lokaler Anästhesie geschehen. Bei Fällen, wo nach Fortnahme der Außenwand sich herausstellt, daß die Cyste als ein schlaffer Sack die Kieferhöhle ausfüllt und dieser Sack bequem gefaßt werden kann, kann man nach Jacques und Michel die Heilung durch Entfernung des Sackes beschleunigen. Ferner muß man der so eröffneten Kieferhöhle einen Abfuhrweg zur Nase

Digitized by Google
Original from UNIVERSITY OF CALIFORNIA
Generated on 2019-10-24 12:34 GMT / http://hdl.handle.net/2027/uc1.b3252759
Public Domain in the United States, Google-digitized / http://www.hathitrust.org/access_use#pd-us-google

schaffen durch Fortnahme des vorderen Teiles der medialen Wand der Kieferhöhle. Man schließt dann die Wunde in der Fossa canina primär. Jedoch kommen solche Fälle nur selten vor.

Diskussion.

Brat operiert bei vereiterter Kiefercyste nach Luc mit einer Gegenöffnung zur Nase.

Broeckaert findet auch für kleinere Cysten die Operation nach Partsch angemessen; sehr große operiert er nach Luc.

ten Cate operierte eine große Zyste, in welcher ein Zahn gefunden wurde, nach Luc.

VI. F. H. Quix (Utrecht): **Eine Modifikation in der Nachbehandlung der Operation der Stirnhöhle.**

Wenn irgend möglich, operiert Redner nach Ogston-Luc mit vorhergehender Resektion der mittleren Muscheln und endonasaler Öffnung des vorderen Siebbeins; die Killiansche Operation ist kosmetisch schlechter, gibt auch Rezidive und wird deshalb nur in speziellen Fällen angewandt.

Da Rezidive hauptsächlich auf ungenügender Drainage durch den Ductus nasofrontalis beruhen, führt Redner durch den offen gelassenen medialen Teil des Hautschnittes einen Vioformgazestreifen durch den Ductus zur Nase. Beim täglichen Verbandwechsel wird an den Gazestreifen ein Seidenfaden gebunden und durch den Ductus gezogen. Dann wird die Höhle mit H_2O_2 von oben her gespült und schließlich mittelst des Seidenfadens ein Gazestreifen durchgezogen und mit Vaseline besser gleitend gemacht. Bei 8 Fällen hatte Redner in 3 bis 6 Wochen Erfolg: kosmetisch war das Resultat gut und es gab kein Rezidiv.

Diskussion.

Struycken befürwortet gleichfalls konservative Therapie auf ähnliche Weise.

Burger erscheint diese Therapie durchaus ungenügend bei chronischer Eiterung. Man operiere relativ selten, doch wenn man es tut, sei man radikal.

Sikkel und Moll sind gleichfalls nicht einverstanden mit Redners Modifikation.

Broeckaert meint, daß Drainage auf diese Weise eine recht veraltete Methode ist. Das Siebbein ist in den Fällen, wo man operieren soll, krank: die gründliche Eröffnung des Siebbeins ist der große Fortschritt der Killianschen Operation.

Quix entfernt doch auch das vordere Siebbein vorher mit der mittleren Muschel. Er beruft sich auf Laurens, welcher auch mit der Ogston-Lucschen Operation bessere Resultate erhielt als mit der Killianschen, deren kosmetischer Effekt nicht tadellos ist. Tamponade von außen auf seine Weise sei seiner Ansicht nach doch etwas neues.

Burger und Moll bemerken, daß es unmöglich ist, die frontalen Siebbeinzellen endonasal gründlich auszuräumen, was Quix bestreitet.

VII. C. J. A. van Itorson (Leiden): **Behandlung von Peritonsillitis und Entzündungen der Stirnhöhle mit Saugstauung.**

18 Pat. mit Peritonsillitis wurden mit den Instrumenten nach Polyak behandelt. Vorteile sind die direkte schmerzstillende Wirkung und baldige Heilung in etwa 2 Tagen. In 2 Fällen blieb der Schmerz und mußte incidiert

Digitized by Google
Original from UNIVERSITY OF CALIFORNIA
Generated on 2019-10-24 12:35 GMT / http://hdl.handle.net/2027/uc1.b3252759
Public Domain in the United States, Google-digitized / http://www.hathitrust.org/access_use#pd-us-google

werden. Man soll nur saugen, wenn sich noch kein Absceß geformt hat. Bei akuter Stirnhöhlenentzündung wurde nach Sondermann verfahren.

Diskussion.

Sikkel macht aufmerksam, daß schon 1890 Moll das Ansaugen des Sekretes aus den Nebenhöhlen mittelst „umgekehrtem Valsalva" empfohlen hat. Er ließ den Pat. tief einatmen mit geschlossenem Munde und Nase.

VIII. A. de Kleyn (Utrecht): **3 Fälle von Affektion des Sehnerven nach Nebenhöhlenentzündung.**

Fall I. 24jähriger Bäcker. Vor 9 Jahren Neuritis optica doppelseitig mit unbekannter Ursache. Jetzt ist beiderseits Atrophia papillae, stark eingeengtes Gesichtsfeld, V. O. S. = $^{2}/_{300}$; V. O. D. = $^{6}/_{18}$ (mit + 0·75). In der Nase beiderseits verdickte Schleimhaut, besonders am Hinterende des Septums. Bei Eröffnung der hinteren Nebenhöhlen fand man rechts eine geschlossene Absceßhöhle, links nur Verdickung der Bekleidung der Höhlen. Nach der Operation Augenstatus unverändert: man kann jedoch hoffen, daß der Zustand stationär bleiben wird.

Fall II. 31jähriger Bäcker. Beide Augen waren vor 2 Jahren nacheinander erkrankt. Zentrales Skotom, anfänglich nur für Farben, später auch für weiß. Schließlich Papillitis und Atrophia papillae. V. O. D. et S. = $^{2}/_{60}$.

Rhinologisch die gleichen Veränderungen wie bei I. In allen hinteren Nebenhöhlen Granulationen und Eiter. Zweifelhaft ist, ob hier noch Heilung stattfinden wird.

Fall III. 31jährige Frau. Anfangs September 1909 kam sie in die Poliklinik mit einer Neuritis axialis O. S.; zentrales Skotom, geringe Einschränkung peripher. V. O. S. = $^{3}/_{300}$; V. O. D. = $^{6}/_{6}$.

Rhinologisch (Quix) geringe Sekretion medialwärts von der mittleren Muschel.

Bei Eröffnung der hinteren Nebenhöhlen links wurden nur wenige Granulationen im hinteren Siebbein gefunden. 2. XI. ist rechts Stauungspapille, links gleichfalls, doch weniger deutlich. In den Nebenhöhlen keine Veränderungen gefunden bei Eröffnung.

Möglich ist, daß die geringen Veränderungen links in der Nebenhöhle eine Neuritis verursacht haben und daß daneben eine Hirngeschwulst besteht oder daß letztere die einzige Ursache ist, die durch Stauung die Veränderungen im Siebbein bewirkt hat. Die Geschwulst müßte dann links zwischen Chiasma und Bulbus lokalisiert werden. Neurologisch schien eine rechtseitige Geschwulst mehr wahrscheinlich. Es wurde rechts eine Hirnpunktion gemacht, wobei Bewußtlosigkeit eintrat, welche weder bei der Trepanation noch bei der Sektion 2 Tage später erklärt werden konnte.

Man fand eine Geschwulst der Dura, welche links auf das Keilbein überging. Die Höhle war frei. Die Geschwulst umgab den Nervus opticus im Canalis Gleiche Symptome werden auftreten können bei Basisfrakturen in der vorderen Schädelgrube durch die Foramina optica hindurch, wenn durch Kallus später im Canalis opticus Verengerungen auftreten, wie Redner bei diesbezüglichen Untersuchungen schon fand.

Diskussion.

ter Kuile möchte Hirnpunktion lieber nicht durch den Schädel hindurch, sondern nach Krause nach Trepanation verrichten.

Generated on 2019-10-24 12:34 GMT / http://hdl.handle.net/2027/uc1.b3252759
Public Domain in the United States, Google-digitized / http://www.hathitrust.org/access_use#pd-us-google
Digitized by Google
Original from UNIVERSITY OF CALIFORNIA

Brat teilt 2 Fälle mit: 1. Mädchen mit beginnender Neuritis (Vergrößerung des blinden Flecks für weiß und Farben). Nach Entfernung von Polypen und mittlerer Muschel beiderseits wurde das Auge wieder normal. 2. Mann mit rasch abnehmender Gesichtsschärfe durch Neuritis optica sinistra. Die Schleimhaut der Nase war links etwas geschwollen; sonst keine Veränderungen. Nach Conchotomia media schnelle Herstellung der normalen Gesichtsschärfe. Die Erfahrung de Kleyns, wonach die Augenaffektion sich verschlimmert auf Tamponade, spricht für Redners früheren Rat, nicht zu tamponieren.

de Kleyn meint, daß doch wohl fast immer die Nebenhöhlen eröffnet werden müssen. Konchotomie allein ist nicht genügend.

Kan behandelte 2 Fälle ohne Nebenhöhlenentzündung und ohne Polypen mit nur chronischer Entzündung der Nasenschleimhaut, welche auf Eröffnung der hinteren Höhlen gebessert sind.

Quix operierte oft ohne deutliche rhinologische Veränderungen auf Wunsch des Augenarztes und fand manchmal doch bedeutende Veränderungen, wenn auch Eiterung in diesen Fällen recht selten vorkommt. Er befürwortet nicht das Fortlassen der Tamponade, wie Brat will.

Struycken ist weniger optimistisch. Er sah keine Besserung, obgleich Eiter in der Keilbeinhöhle war.

IX. P. Th. L. Kan (Leiden): *A.* **Erworbene Atresie des äußeren Gehörganges.**

Bei einem 21jährigen Pat. ist vom Gehörgang nur ein Grübchen mit Epidermis übrig geblieben. Es besteht komplette Facialisparalyse. Es soll früher, als eine Otorrhöe bestand (vom dritten Jahre ab), öfters in der Umgebung des Ohres nach Angabe der Mutter „geschnitten" sein. Seit 16 Jahren besteht die Atresie.

B. **Ein Fall, wo das Oesophagoskop zur Stellung der Diagnose im Stiche ließ.**

Ein 60jähriger Mann hatte Schluckbeschwerden. Vom Chirurgen war er sondiert worden, wobei die Sonde auf 36 *cm* stecken blieb. Das Oesophagoskop ging jedoch glatt durch bis in den Magen, kenntlich an der dunkelroten Schleimhaut; nichts Abnormes wurde gefunden. Man dachte an nervösen Kardiospasmus. Einen Monat später wurde ein Tumor in der Magengegend palpiert und etwas später aus der großen Kurvatur entfernt. Exitus. Die Sektion gab die Erklärung für die Schluckbeschwerden: wahrscheinlich drückte der Tumor gleich oberhalb der Kardia auf den Oesophagus. Die Olivensonde konnte weniger gut als das breite Rohr den Tumor wegdrücken. Demonstration des Präparates.

X. H. Burger (Amsterdam) demonstriert einen **Pat. mit Kehlkopfluftsack.**

Der 12jährige Knabe leidet schon lange an Asthma und hustet viel. Am Tage, bevor er in die Poliklinik kam, bekam er beim Husten plötzlich heftigen Schmerz linkseitig am Halse. Abends wurde beim Husten eine Schwellung am Halse bemerkt, welche gleich nachher wieder verschwand, jedoch bei jedem Hustenstoß wieder hervortrat. Der zart gebaute Pat. hat eine typische rachitische Hühnerbrust und einen großen Schädel. Beim Husten und beim Pressen erscheint die Schwellung unten am Halse hinter dem Sternocleidomastoideus, etwa von der Größe einer Mandarine. Die Adern schwellen stark an. Die Geschwulst ist gespannt, läßt sich wenig eindrücken und ist schmerzlos. Stimme und Atmung normal. Laryngoskopisch keine Abweichungen; beim Husten schließen die Taschenbänder den Luftweg gleich ganz ab. Emphysem kommt

Generated on 2019-10-24 12:34 GMT / http://hdl.handle.net/2027/uc1.b3252759
Public Domain in the United States, Google-digitized / http://www.hathitrust.org/access_use#pd-us-google
Digitized by Google
Original from UNIVERSITY OF CALIFORNIA

nicht in Frage. Zweifellos muß eine Tracho- oder Laryngokele vorliegen. Es ist perkutorisch nicht möglich, nachzuweisen, daß der Inhalt Luft ist, weil durch starke Spannung der Perkussionston gedämpft ist. Die Auskultation läßt auch im Stich. Punktion ist wohl nicht angebracht. Wahrscheinlich bestand ein angeborener Luftsack, vom rechtseitigen Ventric. Morgagni ausgehend, welcher erst durch einen heftigen Hustenstoß sich entfaltet hat und jedesmal sich füllt. Beim Pressen ist dies ohne weiteres verständlich. Beim Husten ist die Stimmritze gewöhnlich geschlossen, in diesem Falle jedoch gibt die Tatsache, daß beim Husten die Taschenbänder sich krampfhaft schließen, die Möglichkeit, daß bei nicht ganz geschlossener Stimmritze der Luftsack gefüllt wird.

Man unterscheidet zwischen inneren und äußeren Luftsäcken. Die meisten stehen in Verbindung mit dem Ventriculus Morgagni. Ätiologisch soll man Unterschied machen zwischen den angeborenen und den später entstandenen.

Nicht selten entstehen die inneren durch zufällige pathologische Verhältnisse, zum Beispiel beim Karzinom, bei Tuberkulose. Die äußeren dahingegen sind wohl fast immer angeboren; regelmäßig ist die Membrana thyreohyoidea durchbrochen. Manchmal besteht die Abweichung lange Zeit latent, um bei starkem Husten oder Pressen plötzlich hervorzutreten, ähnlich wie in diesem Falle. Ob man die Luftsäcke als Entwicklungsstörung auffassen darf, als Kiemengangsfisteln in Verbindung mit dem Morgagnischen Ventrikel, ist wohl sehr fraglich. Nach v. Kostanecki und Milecki wäre eine solche Auffassung in Widerspruch mit der Entwicklungsgeschichte des Menschen.

Man ist geneigt, die Luftsäcke mit denen bei höheren Affen zu vergleichen. Es ist wohl besser, den Namen „Atavismus“ nicht zu gebrauchen; es wäre schwer zu beweisen, daß das Verschwinden der Luftsäcke beim Menschen einen Fortschritt in der Entwicklung bedeutet. Besser betrachtet man, da bei gleichartigem Bau ein ätiologisches Band wohl anzunehmen ist, die angeborenen Luftsäcke beim Menschen als eine teromorphe Varietät.

Therapeutisch ist im besprochenen Falle nichts indiziert.

Redner demonstriert noch ein Präparat, im anatomischen Institut (Prof. Bolk) kürzlich gefunden, wobei beiderseits der Stiel eines Luftsackes die Membrana hyothyreoidea durchbrochen hat, ausgehend vom Ventriculus Morgagni.

Diskussion.

Broeckaert ist mit der Diagnose einverstanden. Er sah einen Luftsack vom zweiten Kiemengang, entstanden im Nasenrachenraum.

XI. P. Th. L. Kan (Leiden): **Beitrag zur Kenntnis der Chirurgie der Hypophysis cerebri.**

Der 35jährige Pat. klagte im September 1908 über Abnahme der Sehschärfe rechts. Beiderseits V (mit -8) $= {}^{6}/_{10}$. Venen im Fundus dunkel, Arterien dünn, Papillen blaß. Jodkali, Quecksilber, Salicyl beeinflußten die Sehschärfe nicht, welche stets abnahm. Er bekam viel Kopfschmerz, war schläfrig, litt an Polydipsie, Polyphagie und Polyurie. Dabei schnelle Gewichtszunahme (18 *kg* in $1^{1}/_{2}$ Jahren). Im Dezember 1909 fand man bitemporale Hemianopsie. Im Urin Zucker. Auf dem Röntgenogramm nichts Besonderes. Rhinologisch keine Veränderungen. Doch wurden beiderseits mittlere Muscheln entfernt und das Siebbein eröffnet, später auch die Keilbeinhöhlen. Die Schleimhaut aus letzteren war deutlich chronisch entzündet. Eine Besserung trat nicht ein. Im Januar 1910 wurde auf der inneren Abteilung die Diagnose auf „Hypophysis-

Digitized by Google
Original from UNIVERSITY OF CALIFORNIA
Generated on 2019-10-24 12:34 GMT / http://hdl.handle.net/2027/uc1.b3252759
Public Domain in the United States, Google-digitized / http://www.hathitrust.org/access_use#pd-us-google

tumor" gestellt, vielleicht jedoch Hirngeschwulst mit sekundärem Hydrocephalus, dadurch Erweiterung des dritten Ventrikels in die Sella turcica. Auf dem Röntgenogramm erschien die Sella turcica verbreitert. Es bestanden Kopfschmerz, Schwindel, Erbrechen, Hemianopsie, Fettsucht, Vergrößerung des Unterkiefers, der Finger und Zehen, Glykosurie.

Am 28. II. 1910 wurde nach Kocher operiert. Die Operation gelang ziemlich glatt, die Dura wurde incidiert, doch eine Geschwulst nicht gefunden. Heilung der Wunde ohne Zwischenfälle. Die Hirndruckerscheinungen verschwanden und sind bis jetzt (Anfang Juni) fortgeblieben. Visus unverändert.

Redner bespricht die verschiedenen Methoden zum Erreichen der Hypophyse. An der Leiche erschien ihm die Kochersche die beste. Bei der endonasalen Methode (West, Hirsch) ist der Weg unnötig lang und der Raum eng. Aufklappung der Nase macht den Zugang viel bequemer, und die geringe Entstellung spielt bei solch schwerer Krankheit, wie eine Hypophysisgeschwulst doch ist, kaum eine Rolle.

Diskussion.

Quix teilt zwei Fälle mit, welche in Utrecht durch Prof. Laméris operiert wurden, mit Aufklappen der Nase und Fortnahme des Septums. Einer starb auf dem Operationstisch, der andere kurz nachher. Man fand bei der Sektion ein Cholesteatom der Dura und im anderen Falle ein Sarkom. Man hatte den Eindruck, daß solch große Operation für Schwerkranke zu viel ist. Man kann bezweifeln, ob ein Tumor durch die kleine Öffnung, die man macht, entfernt werden kann. Jedenfalls ist der endonasale Weg viel einfacher.

XII. J. van der Hoeven Leonhard (Amsterdam): **Demonstration von Instrumenten** (erhältlich bei Hendriks & v. Steenbergen, Amsterdam).

Faßzange für die Nase; einfacher Gaumenheber; modifiziertes Eperotom; Stirnlampe, als Brille zu tragen.

XIII. C. J. A. van Iterson (Leiden): **Angio-neurotisches Ödem nach Tonsillotomie mit tödlichem Verlauf.**

Operation mit dem „Morcellateur" nach Ruault bei einem 20jährigen Manne. Kurz nachher Atemnot. Exitus, bevor die Tracheotomie gemacht werden konnte. Die Familie erzählte, daß der Pat. immer nach leichten Verwundungen starke Schwellungen bekam.

XIV. F. H. Quix (Utrecht): **Tonerscheinungen um einen Klangstab herum.**

Eine Saite oder ein Stab von dünnem Durchmesser und niedriger Schwingungszahl gibt einen sehr schwachen Ton, hauptsächlich durch die Interferenz der Tonwellen, die zu gleicher Zeit an beiden Seiten des Stabes mit entgegengesetzter Phase entstehen. Wird der Stab dicker, dann wird der Ton stärker, 1. weil die Ausgangspunkte der Tonwellen weiter auseinander kommen und 2. weil die Wellenlänge des Tones in der Luft kleiner wird bei höherem Ton. Die Tonstärke von Stimmgabeln nimmt bekanntlich zu bis in die viermal gestrichene Oktave. Dann nimmt sie wieder ab. Bei Klangstäben hat man dasselbe, verursacht: 1. durch das Abnehmen der Größe des Instrumentes und der Amplituden, 2. durch die Abnahme der Empfindlichkeit des Ohres zur oberen Tongrenze hin, 3. durch eine bis jetzt unbekannte Ursache, welche auf der eben genannten Interferenz beruht.

Es ist deutlich, daß die Tonstärke sich plötzlich ändert, wenn der Durchmesser des Stabes sich der Wellenlänge nähert oder dieselbe überschreitet.

Digitized by Google
Original from UNIVERSITY OF CALIFORNIA
Generated on 2019-10-24 12:34 GMT / http://hdl.handle.net/2027/uc1.b3252759
Public Domain in the United States, Google-digitized / http://www.hathitrust.org/access_use#pd-us-google

Wenn der Durchmesser unendlich klein ist im Verhältnis zur Wellenlänge, geht der Ton durch Interferenz verloren. Wenn der Unterschied kleiner wird durch Zunahme des Durchmessers und Abnahme der Wellenlänge, dann wird die Tonstärke größer, bis (ceteris paribus) ein Maximum erreicht ist, wenn der Durchmesser = $^1/_2$ Wellenlänge. Bei weiterer Zunahme des Durchmessers nimmt die Tonstärke wieder ab bis zum Minimum respektive 0, wenn der Durchmesser = Wellenlänge.

Ein Maximum wird wieder erreicht, wenn d (Durchmesser) = $1^1/_2\ \lambda$, $2^1/_2\ \lambda$, $3^1/_2\ \lambda$ usw.; ein Minimum bei $d = 2\ \lambda$, $3\ \lambda$, $4\ \lambda$ usw. Bei einem Klangstab ut^9 mit 16.384 Schwingungen und einem Durchmesser von 2 *cm* ist $\lambda = \frac{33200}{16384} = \pm 2$ *cm*. Die Tonwellen fallen nahezu ganz fort, der Ton ist sehr schwer hörbar. Bei ut^{10} mit gleichem Durchmesser ist $d = 2\ \lambda$. Der Ton wird nicht mehr gehört. Es fragt sich, ob dies durch die Überschreitung der oberen Grenze kommt oder durch die Interferenz.

Zur Beantwortung dieser Frage wurden Klangstäbe aus Bronzealuminium angefertigt mit einem Durchmesser von 2·4 *cm*, wodurch die Abnahme der Tonstärke der Töne ut^9—ut^{10} durch Interferenz so gering wie möglich ist. Ein Klangstab, nach Berechnung ut^{10}, wurde nicht mehr gehört. $e^7 = mi^9$, bei den Klangstäben von König die obere Grenze und kaum hörbar, ist bei diesen Klangstäben stärker, sol^9 ist manchmal noch hörbar, bei den Königschen nicht. Man sollte also bei der Anfertigung von Klangstäben hiermit rechnen, um die Intensität der Töne zu erhöhen, wodurch, wie bekannt, die obere Grenze nach oben verschoben wird. Bronzealuminium hat den Vorteil, nicht zu rosten. Wenn von den Klangstäben aus Stahl etwaiger Rost entfernt wird, verändert sich oft die Tonhöhe und bleibt der Stab nicht genau rund, wodurch Schwebungen entstehen können.

Diskussion.

Struycken hebt hervor, daß von der Art des Ausklingens von Klangstäben noch wenig bekannt ist. Ferner ist stets auch die Oktave des Grundtones da.

Quix findet das letztere ohne Bedeutung, da in der Nähe der oberen Grenze die Oktave gewiß nicht gehört wird. Der Vorteil der Klangstäbe ist besonders ihre Unveränderlichkeit.

* * *

Vor dem Schlusse spricht Burger (Amsterdam) dem zurücktretenden Vorsitzenden, Herrn Moll, den besonderen Dank der Versammlung für alles, was er für die Gesellschaft getan hat, aus. van Gilse.

Berliner Otologische Gesellschaft.

Sitzung vom 31. März 1911.

Vorsitzender: Schwabach. — Schriftführer: Herzfeld.

1. Halle: **Myalgien in der Ohrenheilkunde.**

Vortragender macht auf die Fälle aufmerksam, welche neben entsprechendem Ohrbefunde starke spontane und Druckschmerzen auf dem Warzen-

Digitized by Google
Original from UNIVERSITY OF CALIFORNIA
Generated on 2019-10-24 12:34 GMT / http://hdl.handle.net/2027/uc1.b3252759
Public Domain in the United States, Google-digitized / http://www.hathitrust.org/access_use#pd-us-google

fortsatz und im Sternocleidomastoideus zeigen, ohne daß durch den bei der Operation erhobenen Befund ein Grund für diese aufzufinden wäre. Er operierte vor 5 Jahren eine Frau, welche eine chronische Ohreiterung mit geringen Ohrsymptomen, aber starken Schmerzen auf dem Warzenfortsatz hatte. Nach der Operation, die nichts Besonderes ergeben hatte, war das Befinden sofort ausgezeichnet. Als die gleichen Schmerzen dann auf der anderen Seite nach einigen Tagen auftraten, wurde auch dieses Ohr operiert mit dem gleichen augenblicklichen Erfolge. Als jedoch nach 3 Monaten die alten Beschwerden wieder in voller Stärke bei gutem Ohrbefunde auftraten, fand Vortragender nach Konsultation mit dem Nervenarzt Dr. Peritz als Ursache außerordentlich stark schmerzempfindliche Druckpunkte, zumal im Gebiet des Sternocleidomastoideus und des Cucullaris, vorzüglich an den Ansätzen der Muskeln. Schon mäßiger Druck wirkt oft sehr stark. Für faradischen Strom besteht Hyperalgesie. Frauen stellen ein größeres Kontingent als Männer. Therapeutisch kommen neben Massage und Thermophoranwendung hauptsächlich Kochsalzeinspritzungen in die Substanz der Muskeln in Betracht. Da Rezidive häufig sind, ist oft die Behandlung langwierig.

Diskussion.

Ritter glaubt, daß hier keine Schilderung eines neuen Krankheitsbildes vorliegt, da jeder erfahrene Otologe jedes Jahr eine Reihe ähnlicher Fälle zu sehen gewohnt sei.

Clauss kann dies bestätigen und bestreitet, daß durch solche Druckschmerzen die Indikationsstellung zur Radikaloperation im einzelnen Falle eine Änderung erleidet.

Peritz (a. G.) hält den bei dieser Erkrankung auftretenden Schwindel ausgelöst durch periphere Ursachen. Fast immer besteht ein Flimmerskotom. Auch im Temporal- und den Frontalmuskeln kommen solche Myalgien vor. Jede einzelne schmerzempfindliche Stelle muß behandelt werden, und zwar injiziert Peritz folgende Lösung: NaCl 0·6, Calcium 0·075, Aq. dest. aa. 100·0. Vielleicht handelt es sich um partielle Kontrakturen in den Muskeln, die durch die Injektionen gedehnt werden.

Haenlein hat auch solche Fälle gesehen und durch die Cornelius'sche Nervenmassage günstig beeinflußt.

Brühl stellt fest, daß der Schmerz allein niemals Indikation zu einer Operation wäre, oft reagiere übrigens das gesunde Ohr auf Druck stärker als das kranke.

Grossmann hat in einem Falle von ähnlichen Schmerzen in der Stirnhöhlengegend Nutzen von der Hypnose gesehen.

Halle will nur auf schwerere Fälle dieser Erkrankung hingewiesen haben. Häufig entschließe man sich leichter zur Operation durch bestehende starke Schmerzen des Pat.

2. Wolff: **Neue Untersuchungen mit dem Monochord.**

Bei Schwerhörigen wird der Unterschied zwischen oberer Tongrenze für Luft- und Knochenleitung häufig größer wie bei Normalhörigen. Die größten Unterschiede werden bei nervöser Schwerhörigkeit beobachtet. Manchmal werden nur 8000 Doppelschwingungen durch die Luft, dagegen 16.000 durch den Knochen gehört. In einzelnen Fällen gelang es, für die Knochenleitung Toninseln festzustellen. Diese Verhältnisse konnten bei der Prüfung hoher Töne mit Pfeifen nicht zutage treten, da Pfeifentöne dem Ohr nur auf dem Luft-

Generated on 2019-10-24 12:34 GMT / http://hdl.handle.net/2027/uc1.b3252759
Public Domain in the United States, Google-digitized / http://www.hathitrust.org/access_use#pd-us-google
Digitized by Google
Original from UNIVERSITY OF CALIFORNIA

wege zugeleitet werden können. Bei Schwerhörigen mit Schalleitungshindernissen bestehen zwischen Luft- und Knochenleitung ähnliche Verhältnisse wie bei Normalen. Nur bei erheblichen Feuchtigkeitsansammlungen in der Paukenhöhle findet man die obere Tongrenze für Luftleitung herabgesetzt. Aus diesen Untersuchungen den Schluß zu ziehen, daß hohe Töne überhaupt durch den Knochen besser wie durch die Luft gehört werden, ist nicht angängig. Der Vortragende erörtert an der Hand zum Teil neuer Versuche die Übertragungsweise von Stimmgabel- und Monochordtönen auf die Kopfknochen. Um weitere Aufschlüsse zu erlangen, wurde das Struyckensche Monochord auf Transversaltöne (g^1—g^4) geaicht und in dieser neuen Form zur Untersuchung bei Schwerhörigen angewandt. Für Kranke mit Schalleitungshindernissen ergaben sich ähnliche Verhältnisse, wie sie durch den Rinneschen Versuch festgestellt sind. Bei hochgradiger nervöser Schwerhörigkeit fand sich ein deutliches Überwiegen der Luftleitung. Das Wesentliche dieser Feststellung liegt darin, daß es gelang, hohe und tiefe Töne mit dem gleichen Instrument, also unter gleichen Übertragungsbedingungen, zu prüfen. Bei nervöser Schwerhörigkeit ist die Knochenleitung demnach für tiefe, die Luftleitung für die höchsten Töne verschlechtert. Der Grund dieser Einengung liegt darin, daß für tiefe Töne die Luftleitung, für hohe die Knochenleitung das Optimum der Tonzuleitung darstellt. Rückt die Perzeptionsstelle herauf, wird die schlechtere Art der Tonzuleitung sehr geschädigt.

Sitzung vom 19. Mai 1911.

Vorsitzender: Passow; Schriftführer: Beyer.

Vor der Tagesordnung.

Levy zeigt einen Knaben, bei dem nach einer **Aufmeißelung wegen Caries bis zum Jochbogen** die Heilung äußerst langsam verlief und nach der Heilung eine außerordentlich große, retroauriculäre Öffnung zurückblieb.

Diskussion.

Passow meint, daß einfaches Zunähen in diesen Fällen nicht zum Ziele führe, am besten bilde man zwei Periostlappen von hinten und von vorn und nähe darüber zu.

Passow stellt einen Pat. vor, dem er vor 8 Jahren eine fast völlige **Verwachsung des weichen Gaumens mit der Rachenwand** nach Diphtherie mit dem geknöpften Messer **getrennt** hatte. Die Wiederverwachsung wurde durch Einlegen einer Prothese gehindert.

Graupner demonstriert zwei Mädchen mit **hereditärer Lues und eigentümlichem Trommelfellbefund.**

Eine Pat. war vor $^1/_2$ Jahre in dieser Gesellschaft mit „intralamellärem Abceß“ im Trommelfelle vorgestellt worden. Die erste Pat. zeigt bei erloschenem Gehör am Hammergriff eine rote Granulationsbildung, die zweite einen wurstartig verdickten Hammergriff. Vielleicht handelt es sich um eine Periostitis gummosa.

Tagesordnung:

Kalähne: **Untersuchungen mittelst des Struyckenschen Monochords über die Wahrnehmung höchster Töne durch Luft- und Knochenleitung.**

Nach einer historischen Übersicht über die Untersuchungen betreffs Feststellung der oberen Tongrenze berichtet Kalähne über seine eigenen Unter-

Digitized by Google
Original from UNIVERSITY OF CALIFORNIA
Generated on 2019-10-24 12:34 GMT / http://hdl.handle.net/2027/uc1.b3252759
Public Domain in the United States, Google-digitized / http://www.hathitrust.org/access_use#pd-us-google

suchungen. Mittelst Knochenleitung sind die höchsten Töne weiter hinauf wahrzunehmen als durch Luftleitung, oft liegt die Knochenleitungsgrenze weit über der Luftleitungsgrenze, nur in seltenen Fällen liegen beide dicht beinander. Auch bei Ohrkranken liegt die Knochenleitungsgrenze stets höher als die Luftleitungsgrenze. Normal wurden gehört durch Luftleitung 15.000 bis 18.000 Doppelschwingungen, durch Knochenleitung 17.000—21.000 Doppelschwingungen. Bei pathologischen Prozessen war die Knochenleitungsgrenze stets weniger erniedrigt als die Luftleitungsgrenze. Bei entzündlichen Prozessen (Tubenkatarrh, akute Mittelohrentzündung, chronische Mittelohrentzündung) war neben einer Erniedrigung der Luftleitungsgrenze mitunter auch eine solche für Knochenleitung festzustellen. Am häufigsten konnte dies bei den chronischen Eiterungen beobachtet werden. Das Herabgehen der Luft- wie der Knochenleitungsgrenze bei entzündlichen Prozessen im Mittelohr bezieht Kalähne auf Grund seiner Beobachtungen auf Mitbeteiligung des Labyrinths. Bei Otosklerose glaubt er (er verwahrt sich dagegen bereits bindende Schlüsse aus den bisherigen Untersuchungen zu ziehen) zu Beginn der Erkrankung ein Hinaufrücken der oberen Tongrenze für Knochenleitung beobachtet zu haben: die Knochenleitungsgrenze soll lange Zeit normal bleiben, wenn auch die Luftleitungsgrenze schon stark erniedrigt ist. Andrerseits glaubt er bei primärer Schädigung des Cortischen Organs neben dem Herabrücken der Luftleitungsgrenze ein frühzeitiges Herabgehen auch der Knochenleitungsgrenze feststellen zu können. Zum Schluß warnt er auf Grund seiner Beobachtungen, daß bei Mittelohrentzündungen die Luftleitungsgrenze oft erniedrigt ist und dauernd erniedrigt bleiben kann, davor, bei Unfallbegutachtungen aus einer geringen Herabsetzung der oberen Tongrenze für Luftleitung schwerwiegende Schlüsse zu ziehen.

Diskussion.

Wolff hat bei seinen Untersuchungen als höchste Grenze 23.000 Doppelschwingungen gefunden, was im Einklang steht mit den Untersuchungen von Hegener und Helmholtz. Bei chronischen Ohreiterungen besteht häufig eine Schädigung des perzipierenden Apparates, wodurch eine Herabsetzung für hohe Töne erklärlich ist. Bei reiner Stapesankylose hat er keine Herabsetzung finden können, meist tritt jedoch bald nervöse Schwerhörigkeit hinzu.

Kalähne fand bei leichtem Tubenkatarrh öfter schon eine geringe Herabsetzung der oberen Tongrenze.

Sitzung vom 23. Juni 1911.

Vorsitzender: Passow; Schriftführer: Beyer.

Vor der Tagesordnung.

1. Krumbein stellt einen Pat. vor, der sich einen **Revolverschuß in den Kopf** beigebracht hatte. Die Kugel war durch den Kopf hindurchgegangen, und zwar lag die Einschußöffnung 2 *cm* vor dem rechten Tragus, die Ausschußöffnung vor dem Tragus der anderen Seite. Während die Ohren und das Gehör zuerst nicht geschädigt waren, trat eine allmählich immer mehr zunehmende Schwerhörigkeit (Pat. hört jetzt beiderseits Flüstersprache 20 *cm*) ein, die den Charakter eines Schalleitungshindernisses trägt. Die Ursache ist eine so starke, narbige Stenosierung der Tube, daß eine Bougierung nicht möglich ist. Am Rachendach sieht man jetzt eine kreuzförmige strahlige Narbe.

Digitized by Google
Original from UNIVERSITY OF CALIFORNIA
Generated on 2019-10-24 12:34 GMT / http://hdl.handle.net/2027/uc1.b3252759
Public Domain in the United States, Google-digitized / http://www.hathitrust.org/access_use#pd-us-google

Wie das Röntgenbild zeigt, waren auch die Flügelfortsätze des Keilbeins betroffen. Eine leichte Parese des linken Facialis besteht noch.

Diskussion.

Gutzmann bemerkt, daß auch das Gaumensegel linkseitig noch paretisch ist und daß der Pat. deutlich näselt. Offenbar ist der linke Levator mitergriffen worden.

Krumbein berichtet, daß die Sprache gleich nach der Schußverletzung erheblich mehr gestört war als jetzt.

2. Herzfeld hat den **Apparat zur Prüfung der kalorischen Reaktion** mit kalter Luft, den er vor einigen Sitzungen zeigte, aus Metall anfertigen lassen, er ist bei Windler erhältlich.

Diskussion.

Lautenschläger benutzt einen allerdings komplizierten elektrischen Apparat, mit dem er festgestellt hat, daß bis zur Temperatur von 35° eine kalorische Reaktion sich auslösen läßt. Von 35—45° ist eine intermediäre Zone, über 45° tritt Nystagmus nach derselben Seite auf. Der Apparat ist sehr kräftig und kann bis zu 2 Atm. Druck arbeiten.

Herzfeld hält es für nicht richtig, mit einem so starken Druck zu untersuchen, da dann durch Kompression eventuell Fistelsymptom ausgelöst werden könne.

Lautenschläger bemerkt, daß er auch nicht mit diesem Druck untersuche, daß der Apparat nur soviel leisten könne.

3. Bernhardt stellt einen Pat. mit **einseitiger Gehörgangsstriktur nach chronischer Eiterung** vor. Die Striktur befindet sich am Anfang des häutigen Gehörgangs und hat einen Durchmesser von 2 *mm*. Sodann demonstriert er einen Pat., der von Jugend auf an rechtseitiger chronischer Eiterung litt und Anfang dieses Jahres nach luetischer Infektion vor 1 Jahre fast völlig auf beiden Ohren ertaubte. Eine von anderer Seite vorgenommene Salvarsaninjektion brachte keine Besserung. Auf eine vor 2 Wochen vorgenommene intravenöse Injektion von 0·6 trat sofort erhebliche Besserung ein. Der Vestibularapparat ist rechts unerregbar, links erregbar.

Tagesordnung.

Krumbein: **Über Otitis luetica.**

Vortragender bespricht 7 Fälle von luetischer Affektion des Ohres, von denen 4 auf Lues hereditaria, 3 auf akquirierte Lues beruhen. Von den vier Fällen hereditärer Syphilis war zweimal das statische Organ ausgeschaltet bei vollkommener Taubheit, einmal war die statische Funktion reduziert bei vorhandener Schwerhörigkeit, einmal bestand bei einseitiger labyrinthärer Schwerhörigkeit ein intaktes Vestibularorgan. Bei den 3 Fällen von erworbener Lues, bei denen die Infektion je $^3/_4$, $1^1/_2$ und $5^1/_2$ Jahre zurücklag, war die Erregbarkeit des Vestibularorgans erhalten beziehungsweise gesteigert. Es stimmt dies mit den Untersuchungen Siebenmanns überein, der den Grund dafür in der phylogenetisch älteren Anlage des Vestibularorgans sucht. 6 Fälle wurden mit Salvarsan behandelt. Von diesen zeigten 3 Besserung des Sprachgehörs, einer Besserung des Tongehörs. Ein Fall zeigte 6 Wochen nach der Injektion neben Besserung der Hörfunktion und Erweiterung der oberen und unteren

Digitized by Google
Original from UNIVERSITY OF CALIFORNIA
Generated on 2019-10-24 12:34 GMT / http://hdl.handle.net/2027/uc1.b3252759
Public Domain in the United States, Google-digitized / http://www.hathitrust.org/access_use#pd-us-google

Tongrenze einen vollkommenen Ausfall der kalorischen Reaktion und Herabsetzung der Drehreaktion beiderseits. Vielleicht ist dies als Herxheimersche Reaktion aufzufassen, vielleicht bestätigt es die Ansicht, daß der Cochlearis durch Salvarsan günstig, der Vestibularis ungünstig beeinflußt wird.

Herzfeld bestreitet, daß eine nach 6 Wochen feststellbare Reaktion als Herxheimersche aufzufassen sei, diese tritt vielmehr in den ersten Tagen auf. Nach seinen Erfahrungen hat das Salvarsan keinen schädigenden Einfluß. Man hat jetzt den Eindruck, als ob nach Einführung des Salvarsans die Gehörschädigungen sich vermehrt hätten. Bei genauer Durchsicht der Literatur sieht man jedoch, daß frühzeitige Labyrinthschädigungen nicht selten sind. Erst in letzter Zeit hat er drei derartige Störungen bei 2 mit Quecksilber behandelten Pat. gesehen und eine bei einem gänzlich unbehandelten.

Beyer fragt, wann die erste meßbare kontrollierte Hörverbesserung stattgefunden hat.

Schwabach erklärt sich mit den Herzfeldschen Äußerungen einverstanden. In den letzten Jahren sah er im Krankenhause am Urban über 25 Fälle von luetischen Hörstörungen. Viele Fälle kommen nicht zur Beobachtung, weil die Pat. zu indolent sind. Die Pat. achten mehr auf Störungen im Vestibularis- als im Cochlearisgebiet. In zwei Fällen von alleiniger Hörstörung sah er nach Salvarsan völlige Restitutio ad integrum, in 2 Fällen, wo Vestibularis und Cochlearis ergriffen war, sah er keine Besserung.

Levy trennt die Herxheimersche Reaktion streng von Erscheinungen, die 8 Tage beobachtet werden, und noch mehr von solchen, die nach 6 Wochen gesehen werden. Ihm scheint es typisch zu sein, daß Erscheinungen nach 5 bis 6 Wochen auftreten; ob es sich um ein Neurorezidiv oder um ein solches kombiniert mit Salvarsanwirkung handelt, ist ihm zweifelhaft. Der Pat., über den er vor einigen Sitzungen berichtete, ist nach weiteren 2 Salvarsandosen von je 0·2 *g* auf einem Ohre taub geblieben, auf dem anderen Ohre dagegen ist die beginnende Läsion zurückgegangen. Diese Taubheit verdankt seines Erachtens der Pat. dem Salvarsan.

Herzfeld glaubt nicht, daß eine Erscheinung, die erst nach 6 Wochen eintritt, eine Salvarsanwirkung ist. In dem Falle des Herrn Levy findet er es wunderbar, daß Salvarsan bei demselben Pat. auf einem Ohre geholfen, auf dem anderen geschadet hat.

Krumbein ergänzt, daß das Sprachgehör sich in einem Falle nach 8 Tagen, das Tongehör in einem anderen nach 4 Tagen gebessert habe. Das Hauptgewicht bei seinem Vortrage wollte er darauf legen, daß nach seinen Untersuchungen das Salvarsan die Funktion des Cochlearis bessert, die des Vestibularis verschlechtert. Diese Erscheinungen traten schon bald ein. Auch beim Opticus sind länger bestehende Reaktionen als Herxheimersche betrachtet worden.

Meyer: **Über plastischen Verschluß persistenter Öffnungen nach Kieferhöhlenoperationen.**

Beschreibung des Verfahrens, das im wesentlichen einen doppelten Verschluß in 2 Etagen vorstellt.

Diskussion.

Clauss hat dieselbe Idee gehabt, er wurde daraufgeführt durch die ähnliche Passowsche Ohrplastik.

Digitized by Google
Original from UNIVERSITY OF CALIFORNIA
Generated on 2019-10-24 12:34 GMT / http://hdl.handle.net/2027/uc1.b3252759
Public Domain in the United States, Google-digitized / http://www.hathitrust.org/access_use#pd-us-google

Lautenschläger hat das Verfahren, welches vor Monaten von ihm in der Zeitschrift für Ohrenheilkunde veröffentlicht wurde, in 22 Fällen angewandt.

Passow hat das Verfahren, ohne es beschrieben zu haben, seit Jahren angewandt.

Rumänische oto-laryngologische Gesellschaft.

Sitzung vom 11. Januar 1911.

Vorsitzender: Kugel. — Schriftführer: Mayersohn.

I. Costiniu stellt einen Bauer vor mit Perforation des harten Gaumens im Bereiche des linken Sinus maxillaris, Perforation des knorpeligen Nasenseptums und des unteren Nasenganges. Keine Lues nachzuweisen. Vor einem Jahr Schwellung der linken Wange, eitriger Ausfluß aus Nase während eines Monats. Nachher plötzlicher Ausfall der linken oberen Mahlzähne. Handelt es sich um **Lues oder Sinusitis maxillaris?**

Diskussion.

Felix meint, daß auch eventuell an trophische Störungen zu denken sei, unabhängig von Lues. Schlägt vor eine Blutuntersuchung nach Wassermann und antiluetische (Hg- und Jod-) Kur.

II. Costiniu stellt einen 33jährigen, gänzlich tauben Mann vor. Seit 9 Jahren Ohrengeräusche. In der Kindheit Ohreiterung, von Zeit zu Zeit mit Taubheit. Mit 21 Jahren luetischen Ulcus, Roseola. Hg-Behandlung. Die Taubheit, welche damals bestand, verschwand nach der Behandlung. 8 Monate später erneute Taubheit, welche trotz eingeleiteter Hg-Kur und während vier Jahren fortgesetzt, nicht verschwand. Vor 2 Jahren Abdominaltyphus mit Verlust des Gedächtnisses, welches jedoch nach Ablauf der Krankheit wieder zurückkehrte. Taubheit fortbestehend. Verheiratet, gesunde Kinder, keine Fehlgeburten bei seiner Frau.

Diskussion.

Felix hält den Fall nach eingehender Untersuchung des Pat. für Otosklerose und nicht für Lues. Er ist der Ansicht, auch das statische Labyrinth genau zu untersuchen.

III. Mayersohn: 33jährige Frau mit einem **Angiom** des vorderen Viertels **der linken Zungenseite,** welches die ganze Dicke des Muskels einnimmt. Der Tumor, nußgroß, hat im Alter von 8—9 Jahren begonnen und scheint kongenital zu sein. Zungenpapillen etwas vergrößert. Die Vena ranina vergrößert, mit einigen Blutungen in der Umgebung.

Diskussion.

Felix: Der Tumor scheint ein Angiom zu sein und sollte mit Elektrolyse behandelt werden.

IV. Seligmann demonstriert das **Passowsche Adenotom.** Nach mehreren Operationen immer von längeren Blutungen gefolgt. Der schneidende Teil ist sehr scharf und schneidet bloß die Oberfläche der Adenoiden; daher nach Ansicht des Autors die Blutung. Der Gebrauch des Instrumentes wird nicht angeraten.

Digitized by Google
Original from UNIVERSITY OF CALIFORNIA
Generated on 2019-10-24 12:34 GMT / http://hdl.handle.net/2027/uc1.b3252759
Public Domain in the United States, Google-digitized / http://www.hathitrust.org/access_use#pd-us-google

Sitzung vom 8. Februar 1911.

I. Mayersohn stellt eine 56jährige Pat. vor, die seit Oktober v. J. über Schlingbeschwerden klagt. Im November 1910 sind 2 Geschwülste wahrgenommen worden, rechts im Bereiche des Oberkiefers und links in der Gegend des Unterkiefers. Bei der Untersuchung sieht man an der rechten lateralen Pharynxwand eine $1^1/_2$ *cm* tiefe und 3 *cm* lange ulcerierende Spalte; desgleichen ist der rechte Gaumenbogen und das Zäpfchen exulceriert. Rechts ist der oben erwähnte Tumor kleinapfelgroß, links nußgroß, worüber die Haut unverändert geblieben, wohl aber die Tumoren mit ihrer Basis an den Knochen festsitzen und auch spontan schmerzhaft sind. Ausgesprochene Dysphagie. Vortragender fragt nun, was für ein Leiden vorhanden wäre.

Diskussion.

Felix will hier glauben, daß es sich um einen Fall von Sporotrichose oder Aktinomykose handelt, und rät mikroskopische Untersuchung.

Costiniu ist derselben Meinung und will auch die Wassermannsche Probe machen.

II. Ilie Constantinescu demonstriert einen 32jährigen Pat., der, nachdem er im Juli 1910 Lues akquiriert hat, im Dezember desselben Jahres einen Tumor im Halse bekam und über Atemnot und Schlingbeschwerden klagt. Man verkannte diesen Zustand als retropharyngealen Absceß. Es wird incidiert, wobei sich nach Aussage des Pat. nur Blut entleerte, ohne aber dem Pat. Erleichterung zu schaffen. 20 Tage nachher hat sich die Dysphagie in dem Maße vergrößert, daß der Kranke sich nicht mehr ernähren konnte; er magerte sehr ab.

Gegenwärtig sieht man bei dem starken, aber herabgekommenen Mann Folgendes: Zunge belegt, Schleimhaut des Mundes sehr gerötet, unveränderte Stimme, keine Schlingbeschwerden.

Zungenmandel vergrößert, an derem Rande eine 2 *cm* große Ulceration mit grauem Belag sichtbar ist; offenbar war dadurch auch das Lymphgewebe in der retropharyngealen Gegend derart vergrößert, daß dies einen Absceß vorgetäuscht hat.

Diskussion.

Felix bestätigt auch, daß es sich hier um eine luetische Affektion der Zungenmandel handelt.

Sitzung vom 8. März 1911.

I. Costiniu: 1. **Kehlkopfkrebs als wahrscheinliche Folge des Carcinoma hepatis.**

Vortragender verliest die Krankengeschichte eines Pat., der mit einem den Aditus und Kehlkopf bedeckenden harten Tumor behaftet war, wo Probeexzision mit großen Schwierigkeiten verbunden war. Die mikroskopische Untersuchung ergibt Epitheliom. Derselbe Pat. litt an Ascites mit bedeutender Hypertrophie der Leber und Milz; ohne daß ein bösartiger Tumor ausgeschlossen war, stellte Prof. Nanu Muscel die Diagnose auf hypertrophische Cirrhose der Leber. Der Kehlkopfkrebs war also nichts anderes als eine Metastase des Lebercarcinoms.

Digitized by Google
Original from UNIVERSITY OF CALIFORNIA
Generated on 2019-10-24 12:34 GMT / http://hdl.handle.net/2027/uc1.b3252759
Public Domain in the United States, Google-digitized / http://www.hathitrust.org/access_use#pd-us-google

II. **Radiumtherapie bei Kehlkopfkrebs.**

Vortragender spricht von einem 71jährigen Pat., der mit Kehlkopfkrebs behaftet war. 15 Radiumsitzungen wirken derart gut, daß der im vorgeschrittenen Stadium der Kachexie befindliche Kranke die Schlingbeschwerden gänzlich beheben und sich somit gut ernähren kann. Sich als geheilt betrachtend, kehrt Pat. in seine Heimat zurück. Als er aber nach 6wöchentlicher Besserung vom Vortragenden nach der Hauptstadt berufen wird, bekommt letzterer die Nachricht, daß der Zustand des Pat. sich derart verschlimmert hat, daß es ihm unmöglich ist, sich von seiner Heimat zu entfernen. Die wohltuende Radiumtherapie hatte in diesem Falle einen vorübergehenden Erfolg.

3. **Papillom am weichen Gaumen,** 1 *cm* weit vom Zäpfchen entfernt, wurde mittelst kalter Schlinge operiert. Sie sehen den Stumpf desselben und glaube ich, daß sich derselbe reproduziert.

II. Mayersohn: **Monochorditis tuberculosa.**

25jähriger Pat., der wegen Lungenphthise vom Militärdienst befreit worden ist. Seit einem Monat Schlingbeschwerden rechts und Fremdkörpergefühl. Laryngoskopischer Befund: Rechtes Stimmband geschwollen, unbeweglich, Ödem des gleichseitigen Aryknorpels; die übrigen Teile des Kehlkopfes sonst ganz intakt. Es handelt sich also hier um eine circumscripte tuberkulöse Affektion des Kehlkopfes.

Diskussion.

Seligmann behauptet, daß dieser Fall vom prognostischen Standpunkt aus günstig sei.

III. Oräscu demonstriert einen dem obgenannten ähnlichen Fall, wo der phthisische Prozeß nur auf beide Aryknorpel beschränkt ist. Bemerkenswert ist bei diesem Fall, daß, obgleich der Lungenprozeß sich gebessert hat, die Krankheit weiter fortschreitet, weshalb Vortragender die Aryknorpel abtragen will.

IV. Costiniu: **Sinusitis ethmoidalis et frontalis post traumam.**

Vortragender stellt einen 40jährigen Kranken vor, der, an der linken Augengegend einen Stockhieb erhaltend, ausgesprochene Chemosis, Kopfschmerzen und eitrigen Ausfluß aus der Nase hat. Es handelt sich hier um eine ethmoidale Sinuserkrankung, hervorgerufen durch Nekrose der Nasenknochen, und Sinusitis frontalis durch Propagation (Diaphanoskopie positiv).

Diskussion.

Oräscu rät Entfernung der nekrotischen Knochen durch äußerliche ektonasale Methode.

V. Costiniu: **Trauma des Ohres, eine Schädelbasisfraktur vortäuschend.**

Es handelt sich hier um einen Fuhrmann, der bewußtlos und mit rechtseitiger Otorrhagie infolge Herausfallens aus seinem Fuhrwerk ins Hospital befördert wurde. Koma und Blut aus den Ohren leiteten mich, zu denken, daß es sich hier wahrscheinlich um eine Schädelbasisfraktur handle. Trommelfell weist beinahe regelmäßigen Riß auf. Da Pat. nach Alkohol roch, dachte ich, er sei in betrunkenem Zustande aus dem Wagen gefallen und nun das angenommene Koma als Trunkenheit anzusehen. Pat. war in wenigen Stunden vom Rausch ermuntert; der Trommelfellriß heilte in 3 Tagen vollständig. Dieser Fall ist vom gerichtsärztlich-medizinischen Standpunkt aus sehr lehrreich.

Digitized by Google
Original from UNIVERSITY OF CALIFORNIA
Generated on 2019-10-24 12:34 GMT / http://hdl.handle.net/2027/uc1.b3252759
Public Domain in the United States, Google-digitized / http://www.hathitrust.org/access_use#pd-us-google

2. **Fremdkörper im Ohr.**

Ein Pat. klagt über Völle und Sausen im rechten Ohr. Bei der Untersuchung wurde am Ende des Gehörganges ein bräunlicher Gegenstand gesehen, den ich mittelst Pinzette herausholte; dieser stellte sich als Kirschenästchen dar, der in den posterio-superioren Trommelfellteil eingedrungen war. Heilung in wenigen Tagen ohne Eiterung mit weiterbestehender Perforation. Pat. erinnert sich, vor einigen Monaten von einem Kirschbaum gefallen zu sein, ohne aber nachher etwas verspürt zu haben.

VI. Kugel: 1. **Entotische kommunikative Geräusche.**

Vortragender demonstriert einen jungen Mann, der über Ohrgeräusche im linken Ohr klagt. Wirklich hört man sowohl mittelst Otoskop oder freiem Ohr ein dem Tick-tack der Uhren ähnliches Geräusch, das mit dem Puls nicht synchron ist, nicht rhythmisch ist und vom Pat. willkürlich zum Stillstand gebracht werden kann. Kugel glaubt, daß dieses Geräusch durch Shock der Gehörknöchelchen und der Sehne des Musculus stapedius bedingt ist, und empfiehlt, dieses als entotisches kommunikatives Geräusch zu bezeichnen.

2. Kugel demonstriert ein nach seinen Angaben konstruiertes und modifiziertes Hör(Sprach-)rohr. Dasselbe ist am mittleren Teil mit kleinen Löchern versehen; dadurch verliert das Rohr die gewöhnliche Resonanz gänzlich und ist brauchbarer als die übrigen. Der Apparat wird von der Firma H. Windler in Berlin hergestellt.

3. Kugel stellt eine **Sammlung von anatomischen Knochenpräparaten** vor, teilweise von ihm, teils von Prof. Politzer in Wien gearbeitet. Sie zeigen sowohl normale als auch anormale Verhältnisse zwischen Mittelohr und innerem Ohr und sind sehr lehrreich für Radikaloperationen.

Sitzung vom 5. April 1911.

I. Seligmann hält einen Vortrag über eine **neue Behandlung der Otitiden,** die er bei Dr. Ladislaus Uthy in Budapest gesehen hat. Das Verfahren Uthys ist folgendes: *a)* Bei akuter Mittelohrentzündung, wenn spontaner und ungenügend großer Durchbruch des Trommelfells nicht vorhanden ist, wird die Paracentese vollführt; sowohl Gehörgang als auch Trommelfell werden sorgfältig gereinigt; dann wird mittelst eines in Pferde- oder antidiphtherisches Serum getauchten Wattebausches das Trommelfell, insbesondere aber die Perforationsstelle sanft abgetupft und endlich wird in den äußeren Gehörgang ein steriler Gazestreifen eingeführt; letzterer wird dann nach einer Stunde entfernt, um dann das Ohr mit bei Bedarf stündlich zu wechselnden Wattetampons zu verstopfen. In dieser Weise wird 3—4 Tage gehandelt, bis Reaktion eintritt, welche durch stärkere Hyperämie des Trommelfells und gesteigerte Schmerzhaftigkeit angekündigt wird; nach dieser Erscheinung wird das Trommelfell und speziell die Perforation täglich mit Leukofermantin „Merck" betupft und in das Ohr ein steriler Gazestreifen eingeführt. *b)* Bei chronischen Mittelohrentzündungen, wenn polypöse Wucherungen vorhanden sind, werden diese geätzt oder abgetragen, dann wird täglich mittelst Pravazspritze, welche mit einer bajonettförmigen und am Ende olivenartig auslaufenden Kanüle bewaffnet ist, je 1 cm^3 Pferdeserum in das Mittelohr injiziert, bis ebenfalls Reaktion eintritt, um dann nach 3—4 Tagen Leukofermantin Merck in oben geschilderter Art einzuspritzen.

Dr. Uthy soll in dieser Weise 50 Fälle behandelt haben und erzielte bei akuten Otitiden in 9—12 Tagen, bei chronischen, wenn keine Caries vor-

Digitized by Google
Original from UNIVERSITY OF CALIFORNIA
Generated on 2019-10-24 12:34 GMT / http://hdl.handle.net/2027/uc1.b3252759
Public Domain in the United States, Google-digitized / http://www.hathitrust.org/access_use#pd-us-google

handen war, in 28—30 Tagen vollständige Heilung. Seit meiner Rückkehr aus Budapest habe ich mit Uthys Methode 7 akute Otitiden behandelt und kann nur die raschen und dauernden Heilerfolge bestätigen, während ich bei den mit obiger Behandlung angewandten chronischen Otitisfällen bis jetzt noch keine endgültigen Heilresultate habe sehen können; von diesen werde ich in nächster Sitzung referieren.

Diskussion.

Kugel meint, nachdem die Anwendung von Pferdeserum eine starke Hyperleukocytose hervorruft, daß man statt dessen, wie in der Okulistik, eine 5—10%ige Dioninlösung anwenden könnte, die einen gleichen Erfolg haben dürfte.

Felix glaubt nicht, daß das entzündete Trommelfell, wie die Conjunctiva, das Dionin resorbieren könnte.

II. Costiniu: **Behandlung des Kehlkopfkrebses durch Radiumtherapie.**

Es wird ein mit Larynxcarcinom und mit submaxillären Lymphdrüsen behafteter Pat. demonstriert, der 20 Radiumsitzungen ausgesetzt wurde. Bis jetzt hat Vortragender Verschwinden der Lymphdrüsen, geringere Dysphagie und gebesserten Allgemeinzustand bei Pat. beobachtet, weshalb der Kranke die begonnene Therapie fortsetzen wird.

Referate.

I. Allgemeines.

Serumbehandlung in der Otologie. Von H. O. Reik. (Laryngoskope, XX, pag. 860 bis 863.)

Dr. Reik gibt ein Resümee über die bis jetzt geleistete Arbeit, soweit sie in dieser Richtung vollendet ist, mit einer Schilderung von typischen Fällen. Obgleich es bis heute verfrüht ist, über dieses Thema definitiv zu sprechen, scheinen die Resultate im ganzen befriedigend, besonders mit der Furunkulose und Tuberkulose des Mittelohres.

Der Autor lenkt die Aufmerksamkeit auf die folgenden Punkte:

1. Da Infektionen des Ohres nicht selten Mischinfektionen sind, mag es nötig sein, demgemäß mit gemischtem Serum zu impfen.

2. Die Serumbehandlung kann die chirurgische Behandlung nicht ersetzen in Fällen, in welchen zum Beispiel Sequester, Cholesteatommassen oder Knochennekrose vorhanden sind.

3. Zustände im Ohr, bei welchen die Serumtherapie anwendbar ist, sind: chronisch-eitrige Otitis media; Vorbereitung für die Operation durch Hebung des opsonischen Index; postoperative Behandlung der Mastoiditis und Komplikationen, wo die Heilung verzögert ist. Gundelach.

Serumtherapie in der Otologie. Von B. A. Randall. (Laryngskope, XX, pag. 869 bis 870.)

Der Autor glaubt, daß wir noch nicht das Stadium erreicht haben, wo wir uns definitiv über diese Sache aussprechen können. Er beschränkt den

Digitized by Google
Original from UNIVERSITY OF CALIFORNIA
Generated on 2019-10-24 12:34 GMT / http://hdl.handle.net/2027/uc1.b3252759
Public Domain in the United States, Google-digitized / http://www.hathitrust.org/access_use#pd-us-google

Gebrauch der Serumbehandlung auf lokalisierte Fälle und empfiehlt ihren Gebrauch in Fällen, wo ein Verdacht vorliegt. Gundelach.

Tuberkulose des Ohres bei Kindern. Von W. Milligan. (Journ. Laryngol., XXV. pag. 506—522.)

Der Autor befaßt sich eingehend mit der Ätiologie, den Symptomen und der Behandlung der Erkrankung. Er summiert seine Bemerkungen wie folgt:

1. Ohrentuberkulose ist in der Kindheit häufiger, als man gewöhnlich annimmt.

2. Eine genaue und frühzeitige Erkennung der zugrunde liegenden Ursache für die Hervorbringung (Erzeugung) der eitrigen Otitis media ist wichtig vom therapeutischen, prognostischen und soziologischen Gesichtspunkt.

3. Kinder, welche an tuberkulöser Otitis media leiden, sollten abgesondert werden und jede Mühe sollte man sich nehmen, ihre Widerstandskraft zu heben.

4. Die Ortsbehörden sollten unterrichtet werden, welche große Gefahr dem Leben von einer Versorgung mit unreiner Milch droht, und Vorkehrungen sollten getroffen werden, um eine wirksame Überwachung der Meiereien und Rahmproduktionsanstalten zu sichern.

5. Die Bekanntgabe (Anzeige) von Tuberkulose in irgend einer Form sollte obligatorisch sein. (Anzeigepflicht für jede Form der Tuberkulose.)

Law.

La voleur du sulfocyanure de Potossium dans la salive des otopathes. Par V. Combies. (Annal. des malad. de l'oreille etc., Novembre 1910.)

Der Autor hat bei verschiedenen entzündlichen Ohraffektionen den Speichel auf seinen Gehalt an Rhodan geprüft und kommt zu dem Resultat, daß dieser Stoff bei Ohrenkrankheiten nicht fehlt, wie vor allem Jürgens und Alexander angaben. Es handelt sich bei den Fällen von scheinbarer Abwesenheit des Rhodans nur um geringere Konzentration respektive relativ reichlicheren Speichel. Dieser ist nervös bedingt. Wegen der Störungen des nervösen Mittelohrgeflechtes wird man jedoch auch nicht auf die chemische Probe zurückgreifen, sondern sich an den Nachwsis der sensiblen Störungen halten, wie ihn V. Urbantschitsch, Bezold und Maier nachgewiesen haben

Fröschels.

Betrachtungen über die tuberkulösen Otitiden und die Otitiden bei den Tuberkulösen. Von Suñé y Molist. (Revista barcelonesa de Enfermedades de Oido, März-April 1911.)

Die tuberkulöse Otitis existiert und kommt durch den äußeren, den nasopharyngealen, den lymphatischen oder den hämatogenen Weg zustande. Die vom Bacillus oder von seinen Toxinen verursachten Läsionen sind sehr gefährlich für die Gehörfunktion wie für das Leben. Man muß operieren, ausgenommen in den Fällen von kachektischer, vorgeschrittener Tuberkulose; aber in solchen Fällen soll man eingreifen, wenn der Schmerz (der durch die

Digitized by Google
Original from UNIVERSITY OF CALIFORNIA
Generated on 2019-10-24 12:34 GMT / http://hdl.handle.net/2027/uc1.b3252759
Public Domain in the United States, Google-digitized / http://www.hathitrust.org/access_use#pd-us-google

Osteitis verursacht wird) unerträglich ist. Die mit tuberkulöser Otitis oder die mit Lungentuberkulose behafteten Pat. müssen gewissen prophylaktischen Maßregeln unterworfen werden, um die Ausbreitung der krankhaften Keime zu verhüten. Menier.

Die Plasmazellen bei Ohren-, Nasen- und Kehlkopfkrankheiten. (Aus dem Institut für chirurgische Anatomie; Chef: Prof. Gaetano Parlavecchio.) Von Dr. Gaspare Alagna (Palermo). (Virchows Archiv.)

Die Arbeit bedeutet einen bemerkenswerten Beitrag zu der in den letzten Jahren anwachsenden Literatur das Wesen der Plasmazellen.

Als Untersuchungsmaterial dienten teils entzündliche Affektionen, teils neoplastische Bildungen der Nase, des Rachens, des Kehlkopfes und des Ohres.

Nach eingehender Erörterung der Technik und der Färbemethode geht Verfasser auf die genaue Beschreibung der mikroskopischen Präparate über und stellt dann seine Betrachtungen an über die Genese, die biologischen Eigenschaften und die Degenerationsprozesse der Plasmazellen.

Bezüglich ihrer Genese kann Alagna auf Grund der gefundenen Daten weder die histogene noch die hämatogene Theorie als die einzig richtige gelten lassen, kommt vielmehr zu dem Schlusse, daß alle Elemente, welche aktiven Anteil an dem Entzündungsprozesse nehmen (mit Ausnahme der die akute Periode charakterisierenden multinukleären) zu Plasmazellenbildung führen dürften, das heißt, daß die Plasmazellen nur ein funktionelles Stadium darstellen, welches verschiedenen Elementen gemeinsam ist.

Rücksichtlich der biologischen Eigenschaften dieser Zellen — nämlich Migrationsvermögen durch die Epithelien und Eindringen in die Gefäßlumina — bestätigen die zahlreichen Präparate des Verfassers die Ansichten von Schridde, Cerletti und Wallgren; allerdings ist es auch ihm nicht — wie keinem bisher — gelungen, den Nachweis zu erbringen, ob es sich um eine echte Migrationsfähigkeit handelt oder nur um einen passiven Transport, welcher durch uns unbekannte biophysikalische Gesetze bewirkt wird.

Im Schlußkapitel werden von den verschiedenartigen Entartungsprozessen der Plasmazellen die Vacuolen- und die hyaline Degeneration eingehend besprochen.

Der Arbeit sind zwei instruktive Figurentafeln beigegeben.

Lawner.

Über einige Nebenwirkungen des Salvarsans. Von Sellei (Pest). (Münchener med. Wochenschr., 58. Jahrg., Nr. 7.)

Verfasser beobachtete bei 3 Fällen nach Salvarsanbehandlung Erkrankungen des Ohres, von denen er annimmt, daß sie eher durch die Syphilis selbst verschuldet worden sind und eine Besserung später durch das Salvarsan stattfand. Sämtliche Fälle betrafen frische, floride Lues. Im 1. Fall trat nach 0·6 Salvarsan, intramuskulär injiziert, linkseitige Schwerhörigkeit auf, welche

Generated on 2019-10-24 12:34 GMT / http://hdl.handle.net/2027/uc1.b3252759
Public Domain in the United States, Google-digitized / http://www.hathitrust.org/access_use#pd-us-google
Digitized by Google
Original from UNIVERSITY OF CALIFORNIA

als Hypaesthesia acustica gedeutet wurde. Der zweite Pat. klagte nach 0·25 Salvarsan, intravenös appliziert, über Ohrensausen rechts. Die Diagnose lautete: Otitis media chronica, die wahrscheinlich auf Salvarsan exacerbierte. Der 3. Fall erhielt 0·6 Salvarsan injiziert und litt ebenfalls darauf an Ohrensausen; es handelte sich um einen katarrhalischen Prozeß des Mittelohres. Die Schädigung des N. acusticus im 1. Fall führt Sellei ebenfalls auf die Lues zurück, wenn auch das eigentliche Agens movens das Salvarsan bleibt. Reinhard.

Muskelplastik bei Facialislähmung. Von Lexer (Jena). (Münchener med. Wochenschrift, 58. Jahrg., Nr. 15.)

Lexer gelang es in einem Falle von Facialislähmung, durch Muskelplastik die Entstellung des Gesichtes zu bessern und die Funktion des Nerven zu ersetzen. Durch einen in die Nasolabialfalte fallenden Schnitt wurde der vordere Rand des Masseter geheilt und subcutan oberhalb und unterhalb des Mundwinkels befestigt. Ein ähnlicher Lappen wurde vom vorderen Rand des M. temporalis mit seiner Spitze subcutan bis unter den äußeren Augenwinkel geschoben und dort befestigt. Der Pat. hatte danach für gewöhnlich eine symmetrische Stellung beider Mundhälften und konnte beim Lächeln die Mundwinkel gleich weit verziehen. Beim Lachen allerdings und beim lauten Sprechen hatten die Gesichtsmuskeln der gesunden Seite die Überhand. Vermöge des Lappens aus dem Temporalis gelang auch der Lidschluß des gelähmten Auges bis auf 2 *mm*. Reinhard.

Noch ein Wort über die Lymphgefäße als Fortleiter der otogenen Infektion in das Schädelinnere. Von J. Mouret. (Arch. internat. de laryngol., t. XXXI, Nr. 1.)

Es handelt sich in diesem kurzen Aufsatz eigentlich nur um eine Entgegnung auf die Arbeit Tanturris, der sich mit den Ergebnissen der Untersuchungen, wie sie Mouret auf dem letzten Budapester Kongreß vorgetragen hat, nicht einverstanden erklärt. Wir benutzen nur die Gelegenheit, auf diese Arbeit Mourets hinzuweisen, deren Hauptresultat insofern interessant ist, als Mouret das Vorkommen von präformierten Lymphgefäßen im Hirne leugnet. Wie oft liest man aber, daß die Infektion das Hirn auf diesem, dem Lymphwege, ergriffen habe! Es ist aus der Arbeit Mourets nicht ersichtlich, wie er diese Fälle anders deuten kann. Lautmann.

Cycloform, ein neues Anästheticum. Von A. Rosenberg. (Revue hebdom., 1911, Nr. 14.)

Es ist erwünscht, eine Auswahl von schmerzstillenden Mitteln zur Verfügung zu haben, und ist die Empfehlung Rosenbergs gewiß genügend, dem Bayerschen Produkt Eingang in die Praxis zu verschaffen. Es scheint ungefährlich zu sein, läßt sich mit anderen ähnlich wirkenden Mitteln mischen, wodurch seine Wirkung noch erhöht werden kann. Lautmann.

Digitized by Google
Original from UNIVERSITY OF CALIFORNIA
Generated on 2019-10-24 12:34 GMT / http://hdl.handle.net/2027/uc1.b3252759
Public Domain in the United States, Google-digitized / http://www.hathitrust.org/access_use#pd-us-google

Einige akustische Untersuchungen mit Hilfe des Endophonoskops. Von Streit (Königsberg). (Münchener med. Wochenschr., 58. Jahrg., Nr. 15.)

Verfasser benutzt das Endophonoskop von Evens und Pistor in Kassel bei seinen Stimmgabeluntersuchungen zwecks Feststellung der Hörfähigkeit in folgender Weise: Er setzt die angeschlagene Stimmgabel auf die Hartgummiplatte des aufgeschraubten Metallstiftes; man hört dann den Ton durch einen der beiden Hörschläuche besonders klar und deutlich, während gleichzeitig der Pat. durch den zweiten Hörschlauch dieselbe Schallmenge erhält. Durch Heben des Fingers läßt Streit den Pat. die Zeit angeben, wenn er die Stimmgabel nicht mehr hört und an einer neben ihm liegenden Uhr vermag er dann zugleich die Differenz der Hörzeit in Sekunden genau auszudrücken, das heißt, ob und wieviel die Hörfähigkeit des zu Untersuchenden für die betreffenden Töne abnahm. Die Methode vermeidet einige Fehler, welche der alten Methode des wechselweisen Anhaltens der Stimmgabelzinken bald vor das Ohr des Pat. bald vor das eigene Ohr anhaften. Sodann gelang es ihm, mit Hilfe des Endophonoskops bei Anwendung eines Katheters mit weitem Lumen Töne direkt durch die Eustachische Röhre dem Mittelohr zuzuleiten. Dadurch konnte er unter anderem feststellen, ob die Tube offen ist oder nicht, wenn die Lufteinblasung durch den Katheter kein sicheres Resultat ergab. Zu diesem Zwecke wird einer der beiden Schläuche direkt mit dem Katheter verbunden und die Ableitungsöffnung für den zweiten Katheter möglichst mit der Hand zugehalten, da sonst eine starke Schallschwächung eintritt. Reinhard.

Über den Absehunterricht für Schwerhörige. Von Nadoleczny (München). (Münchener med. Wochenschr., 58. Jahrg., Nr. 17.)

Anlehnend an die Arbeiten Gutzmanns über das Ablesen der Schwerhörigen und Ertaubten, bespricht Nadoleczny einige Punkte, die ihm bei dem Absehunterricht für Schwerhörige wichtig erscheinen. Dazu gehört, daß dem Schüler baldmöglichst das Verständnis nicht nur der einzelnen Lautbilder, sondern ganzer Sätze beigebracht wird, die sich zweckmäßig dem Beruf und Milieu des Pat. anpassen. Als unterstützendes Lehrmittel empfiehlt er, den Schülern unsere Kursivsschrift durch eine den mimischen Bewegungen analoge Schrift zu ersetzen, wie sie Kobrak angegeben hat, während seines Erachtens die meisten in Gebrauch befindlichen Bilder und Abbildungen den Anforderungen nur unvollkommen entsprechen und er von der Anwendung des Spiegels keinen Nutzen sah. Bedeutend erleichtert wird das Erlernen der Umgangssprache dadurch, daß dieselbe sich auf einen verhältnismäßig kleinen Wortschatz beschränkt; man hat festgestellt, daß die 66 häufigsten Worte 55% aller gesprochenen Worte ausmachen. Für die Prognose wichtig ist die Tatsache, daß Frauen und Kinder leichter ablesen lernen als Männer, sowie daß die Geschicklichkeit im Ablesen zu den Hörresten in umgekehrtem Verhältnis steht. Verfasser berichtet über überraschend schnelle Erfolge einer seiner Pa-

Digitized by Google
Original from UNIVERSITY OF CALIFORNIA
Generated on 2019-10-24 12:34 GMT / http://hdl.handle.net/2027/uc1.b3252759
Public Domain in the United States, Google-digitized / http://www.hathitrust.org/access_use#pd-us-google

tientinnen; er warnt vor geistiger Überanstrengung im Beginn des Unterrichtes und empfiehlt nach dem Vorgang Passows besondere Sprechstunden für Unbemittelte, wie solche auch in München von ihm abgehalten würden. Die steigende Frequenz im Ambulatorium beweise die Notwendigkeit dieser Einrichtung.

Reinhard.

II. Äußeres Ohr und Mittelohr.

Die Pathologie der Mastoiditis, wie sie durch Röntgenstrahlen entdeckt wird. Von S. Lange. (Journ. Amer. Med. Assoc., Nr. LV, pag. 819—822.)

Der Autor teilt die pathologischen Veränderungen, welche an einem Skiagramm zu beobachten sind, ein in:

1. Leichtes Nebeligsein der Zellräume oder komplette Füllung derselben mit etwas, was dichter ist als Luft; Charakteristik der Otitis media und der milderen Formen der Mastoiditis;

2. ausgesprochene Trübung der Zellräume mit teilweisem Verlust der Zellwände; Charakteristik der schweren Mastoiditis;

3. Verlust der Struktur des Mastoidprozesses, zuzuschreiben *a)* einer lokalisierten Absceßbildung, *b)* einer Nekrose des ganzen Prozesses, wie sie in subakuten Fällen gesehen wurde;

4. zunehmende Knochendichtigkeit des Prozesses; Charakteristik der akuten Mastoiditis.

Gundelach.

Die circumscripte Knotentuberkulose des Ohrläppchens. (Aus der Klinik für Ohren-, Nasen- und Kehlkopfkranke der Universität Heidelberg [Prof. Kümmel].) Von Dr. Friedr. Th. Henrich, Volontärassistent der Klinik. (Zeitschr. f. Ohrenhk., LXII, H. 4.)

Verfasser bespricht die in der Literatur biser vorliegenden Fälle dieser Erkrankung und fügt einen selbst beobachteten und histologisch untersuchten Fall bei.

E. Urbantschitsch.

Wandern einer Getreidegranne durch die Tube in die Paukenhöhle. (Aus der Ohren- und Kehlkopfklinik in Rostock.) Von Dr. H. Federschmidt (Nürnberg). (Zeitschr. f. Ohrenhk., LXII, H. 4.)

Verfasser legt hauptsächlich auf die Eintrittspforte Wert, als die er für solche Objekte die Nase annimmt. Bei dieser Gelegenheit sei auf den ganz analogen Fall von V. Urbantschitsch (Wiener klin. Wochenschr., 1875) hingewiesen.

E. Urbantschitsch.

Über zwei extragenitale Chancres; Chancre des äußeren Gehörganges und Chancre der präepiglottischen Gegend. Von Gèzes. (Revue hebdom. de laryng., 1911, Nr. 11.)

Bei all diesen extragenitalen Fällen von Sklerose ist es immer die alte Geschichte: man erkennt sie, sobald man an dieselben denkt. So zum Beispiel stellte sich der erste Fall von Gèzes mit einer schmerzhaften Schwellung des gesamten äußeren Ohres vor. Soweit man den äußeren Gehörgang inspizieren konnte, zeigt er in der Mitte eine Schwellung, die eine helle Flüssigkeit sezer-

Generated on 2019-10-24 12:34 GMT / http://hdl.handle.net/2027/uc1.b3252759
Public Domain in the United States, Google-digitized / http://www.hathitrust.org/access_use#pd-us-google
Digitized by Google
Original from UNIVERSITY OF CALIFORNIA

nierte. Die Drüsen im Unterkieferwinkel waren geschwollen. Man stellt die Diagnose auf Perichondritis und Otitis externa und incidierte die Schwellung. Prof. Moure sieht die Pat. erst einige Tage später, denkt an die Möglichkeit eines extragenitalen Chancres und klärt damit mit einem Schlage die Diagnose. Der zweite Fall gab keine Gelegenheit zur Fehldiagnose, weil er mit einer charakteristischen Angina einherging. Die Sklerose saß am Zungengrund und an der lingualen Fläche der Epiglottis. Interessant ist, daß ein Stück von der Zungenmandel, behufs mikroskopischer Untersuchung excidiert, die Anwesenheit der Spirochaeta pallida erkennen ließ. Es dürfte das wohl der erste Fall sein, daß in einer Sklerose der oberen Luftwege der Schaudinnsche Mikrob nachgewiesen worden ist. Zweifelhaft wird nur dieses Resultat deshalb, weil gleichzeitig der Pat. noch eine Vincentsche Angina trug, die bekanntlich ebenfalls Spirillen ihre Entstehung dankt. Dieses Zusammentreffen von Syphilis und Vincentscher Angina scheint übrigens keine Seltenheit zu sein. Gèzes glaubt, daß diese Mischinfektion schuld war, daß die eingeleitete klassische Behandlung von wenig Erfolg gekrönt war. Unserer Meinung nach dürfte es an der Art der Behandlung liegen. Pat. bekam Hg und IK intern verabreicht, was bekanntlich bei Affektionen der Mundhöhle immer weniger gut vertragen wird als die subkutane Einverleibung des Quecksilbers allein. Übrigens ist die Schwierigkeit der Behandlung der Mischinfektion von Syphilis und Vincentscher Angina durch die Salvarsanbehandlung behoben. Lautmann.

III. Labyrinth und Hörnerv.

Innere Ohrkomplikationen, entstehend aus entzündlichen Erkrankungen des Mittelohrs. Von J. Holinger. (Journ. Amer. Med. Assoc., Nr. LV, pag. 1267 bis 1269.)

Der Autor beschreibt kurz die verschiedenen Formen der Labyrinthitis, indem er dieselben in 4 Klassen teilt: 1. seröse, 2. Labyrinthitis in Zusammenhang mit akuter Otitis media, 3. chronische infolge von Cholesteatom, 4. tuberkulöse. — Prognose:

1. Bei seröser Labyrinthitis gewöhnlich gut, sowohl mit Rücksicht auf das Leben des Pat. als auf sein Gehör.

2. Die zweite Form ist die gefährlichste.

3. Wenn nicht kompliziert, ist die Prognose bei der dritten Form gut. Das Endresultat hängt, was das Gehör anlangt, von der Ausdehnung der Destruktion ab. Gundelach.

Le vertige de Ménière syphilitique; labyrinthite et iritis doubles. Par G. Scherb (d'Algier). (Annal. des malad. de l'oreille etc., Septembre 1910.)

Beschreibung eines Falles von luetischer Affektion des Hörnerven, bei dem sowohl das Gehör schwer geschädigt war, als auch die kalorische Reaktion nach Bárány versagte. Genaue Besprechung der Literatur. Heilung unter gleichzeitiger Behandlung mit Quecksilber- und Pilocarpininjek-

Digitized by Google
Original from UNIVERSITY OF CALIFORNIA
Generated on 2019-10-24 12:35 GMT / http://hdl.handle.net/2027/uc1.b3252759
Public Domain in the United States, Google-digitized / http://www.hathitrust.org/access_use#pd-us-google

tionen. An dieser Stelle wäre die Arbeit von Oskar Beck über den Einfluß von Pilocarpin auf Läsionen des inneren Ohres bei positivem Wassermann zu erwähnen gewesen. Fröschels.

Trauma des Kopfes. Rechtseitige zunehmende labyrinthäre Ertaubung. Par M. André. (Annal. des malad. de l'oreille etc., 1. Liefg., 1911.)

Nouvelles méthodes d'examen des relations entre l'appareil vestibulaire, le cavelet, le cerveau et la morelle épinière. Par Robert Bárány (Vienne). (D'après une communications faite à la Section de neurologie de la British méd. Association, à Londres, 24 juillet 1910. (Annal. des malad. de l'oreille etc., Septembre 1910.)

I. Erzeugt man bei einem normalen Individuum zum Beispiel einen rotatorischen Nystagmus nach rechts, so fällt es nach links (Stellung wie beim Rhombergschen Versuch). Dreht man den Kopf des Untersuchten zum Beispiel um 90° nach links, so fällt er nach hinten. Dasselbe geschieht, wenn man den Kopf fixiert hält und den Körper um 90° nach rechts dreht. Dasselbe kann man bei Leuten mit spontanem einseitigen, vestibulärem Nystagmus beobachten. Bei Kleinhirnerkrankungen tritt atypisches Fallen auf. (Die Intensität der Gleichgewichtsstörung hängt auch bei Normalen von subjektiven Momenten ab.) Das Fallen bei links gedrehtem Kopf oder rechts gedrehtem Körper erfolgt in derselben Richtung, aber es werden andere Muskelgruppen innerviert. Der Autor sucht dies an einem von ihm konstruierten Schema zu erklären.

II. Läßt man ein Individuum mit normalem Kleinhirn bei geschlossenen Augen immer auf einen Punkt (Finger des Arztes) zeigen, so trifft es denselben. Erzeugt man einen horizontalen Nystagmus, so weicht der Arm des Untersuchten nach der der Richtung des Nystagmus entgegengesetzten Seite bei dem Zeigeversuch ab. Pat. mit Kleinhirnerkrankungen (Abscessen, Tumoren) zeigen auf den der erkrankten Kleinhirnhälfte homologen Extremitäten dieses Danebenzeigen nicht. Hingegen ist er nicht imstande, ohne Drehnystagmus richtig zu zeigen.

Die eigene Nasenspitze kann nach 10maliger Drehung auch der richtig mit dem Finger treffen, der an dem Finger des Arztes vorbeizeigt. Bárány erklärt dies dadurch, daß das Großhirn imstande ist, die Innervation des Kleinhirns zu korrigieren. Die dazu nötige Bahn verlegt er in die Bindearme.

Fröschels.

IV. Otochirurgie.

Meningitis nach eitriger Otitis. Von W. C. Philipps. (Laryngoskope, XX, pag. 884 bis 885.)

Ein Kind von 22 Monaten litt an eitriger Mittelohrentzündung mit einer Schwellung oberhalb des rechten Ohres; man konnte auch Poliomyelitis anterior bei demselben feststellen. Eine einfache Mastoidoperation wurde ausgeführt, welche eine ausgedehnte Nekrose und Eiterung zeigte. Der Fall war weiter

Digitized by Google
Original from UNIVERSITY OF CALIFORNIA
Generated on 2019-10-24 12:35 GMT / http://hdl.handle.net/2027/uc1.b3252759
Public Domain in the United States, Google-digitized / http://www.hathitrust.org/access_use#pd-us-google

kompliziert durch Masern. Als man die Dura mattrot, mit kleinen, weißlichen Flecken, anscheinend miliaren Tuberkeln, besetzt fand, wurde die Radikaloperation gemacht. In der Folge wurde Tuberkulose durch den Fund von Tuberkelbacillen in der Cerebrospinalflüssigkeit bestätigt. Das Kind verfiel allmählich und starb an Erschöpfung.

Der Autor macht auf die folgenden Punkte aufmerksam:

1. auf die ungewöhnliche Kombination von eitriger Otitis media, tuberkulöser Meningitis, Poliomyelitis anterior und Masern,

2. auf die Tatsache, daß zu keiner Zeit eine hohe Temperatur vorhanden war, ausgenommen am Beginne des Masernanfalles, wo sie 104° F. erreichte.

Gundelach.

Die Symptomatologie und Diagnose der otogenen Meningitis. Von E. B. Dench. (Journ. Amer. Med. Assoc., Nr. LV, pag. 754—756.)

Der Autor teilt die Meningitis otogenen Ursprungs ein in:

1. die circumscripte Meningitis,
2. die seröse Meningitis,
3. die eitrige Meningitis.

Die Hauptsymptome sind jene der Labyrinthmiterkrankung, Nystagmus usw., Erkrankung der Schnecke, mangelhaftes Hören, Verlust der Knochenleitung etc. Der Autor erachtet die Facialisparalyse nicht für ein charakteristisches Symptom.

Die Erkrankung kann sein:

1. von rapidem oder fulminantem Typus,
2. von langsamem oder fortschreitendem Typus.

Im ersten Falle sind sehr wenige Symptome vorhanden; im zweiten Falle finden wir schwere Kopfschmerzen und hohe Temperatur. Andere wichtige Symptome sind: lokalisierte neuro-muskuläre Symptome, Delirium in den Frühstadien, übergehend in Koma, Spannung der Cerebrospinalflüssigkeit. Letztere enthält keine Mikroorganismen und wenig oder keine Leukocyten bei der serösen Meningitis; bei eitriger Meningitis enthält sie beides. Augensymptome treten wie bei allen cerebralen Läsionen auf. Gundelach.

Indikationen für chirurgisches Einschreiten zur Besserung bei Meningitis otogenen Ursprunges. Von S. Mc Cuen Smith. (Journ. Amer. Med. Assoc., Nr. LV, pag. 756—758.)

Der Autor glaubt, daß die otogene Meningitis eine streng chirurgische Erkrankung sei und nur durch prompte operative Intervention geheilt werden kann. Der Zweck einer solchen Operation ist die Herstellung einer wirksamen Drainage entweder auf trans- oder postlabyrinthischem Wege. Bei lokalisierter Meningitis, welche eine akute Nasenerkrankung kompliziert, muß eine einfache Mastoidoperation zuerst ausgeführt werden. Bei Fällen diffuser otogener Meningitis sollte die radikale Mastoidoperation sogleich ausgeführt werden.

Gundelach.

Digitized by Google
Original from UNIVERSITY OF CALIFORNIA
Generated on 2019-10-24 12:35 GMT / http://hdl.handle.net/2027/uc1.b3252759
Public Domain in the United States, Google-digitized / http://www.hathitrust.org/access_use#pd-us-google

Die operative Behandlung der otitischen Meningitis. Von H. Mygind. (Journ. Amer. Med. Assoc., Nr. LV, pag. 759—761.)

Der Autor gibt eine Beschreibung der Technik für die Operation der otitischen Meningitis, zusammen mit einer Beschreibung von Fällen.

Gundelach.

Die Ossiculektomie. Von Luc. (Revista española de laringologia, März-April 1911.)

Verfasser sagt, daß die Ossiculektomie zu Recht bestehen muß, da sie, mit genügenden Kautelen ausgeführt, gefahrlos ist. Die Indikation ergibt sich aus einer Eiterung, welche auf die Gehörknöchelchen und die epitympanische Höhle beschränkt ist. Verfasser verwirft das grundsätzliche Auskratzen der Attikwände nach der Abtragung der Knöchelchen. Menier.

De l'évidement petro-mastoids en partial avec conservation du tympan et des osselets. Par G. Mahn. (Annal. des malad. de l'oreille etc., Septembre 1910.)

Der Verfasser nimmt zuerst zu der Frage Stellung, ob wirklich, wie Jacodes sagt, sich jede Otorrhöe konservativ heilen lasse, und verneint dieselbe.

Sodann spricht er über die Radikaloperation mit Erhaltung des Trommelfelles und der Gehörknöchelchen, erwähnt die einschlägigen Arbeiten Turners, Bondys, Báránys und Smiths und beschreibt dann die Technik, ohne von der gebräuchlichen abzuweichen.

Die Indikationsstellung für diese Operation soll eintreten: wenn kein Cholesteatom, keine Labyrinthstörungen, gute Luftleitung, positiver Rinne (!), positiver Gellé vorhanden ist. Fröschels.

Über 13 Fälle von Bezoldscher Mastoiditis. Von Botella. (Arch. internat. de laryngol., t. XXXI, Nr. 1.)

Uns wenigstens ist die Bemerkung neu, daß es keinen chronischen Ohrenausfluß gibt, ohne einige Facialisparalyse. Nach Botella sollen Wilde, Politzer, Moure auch dieser Meinung sein. Unter den 13 Fällen von Mastoiditis nach Bezold, die Botella zu beobachten Gelegenheit gehabt hat, fand sich zweimal ausgesprochene Facialisparalyse. Da Botella es nicht besonders erwähnt, sei bemerkt, daß Bezold die Möglichkeit der Facialisparalyse nicht erwogen hat. Es scheint übrigens, daß bei der gewöhnlichen Bezoldschen Mastoiditis diese Paralyse fehlt und es ist wahrscheinlich, daß ihr Auftreten die Prognose sehr trübt. Von den zwei Fällen Botellas ging der eine auch in der Tat mit dem Tode ab. Lautmann.

Digitized by Google
Original from UNIVERSITY OF CALIFORNIA
Generated on 2019-10-24 12:35 GMT / http://hdl.handle.net/2027/uc1.b3252759
Public Domain in the United States, Google-digitized / http://www.hathitrust.org/access_use#pd-us-google

Laryngo-Rhinologischer Teil.

Original-Artikel.

Ungiftige Schleimhautanästhesie.

Von Dr. **A. Ephraim** in Breslau.

Daß die Methoden der lokalen Anästhesie, die ja die Grundlage der modernen Rhino- und Laryngotherapie bildet, noch als verbesserungsbedürftig gelten, ergibt sich aus den zahlreichen Publikationen der jüngsten Zeit, welche diesen Gegenstand betreffen.

In der Tat sind wir ja bisher noch immer auf die Verwendung giftiger Substanzen angewiesen. Auch das Alypin, das von Ruprecht[1]) auf Grund sehr sorgfältiger und umfassender Versuche als Ersatz des Cocains für permucöse Applikation (Aufpinselung) empfohlen wurde, ist, obwohl dieser Autor ernstere Vergiftungen nicht beobachtet zu haben scheint, keine harmlose Substanz, besonders wenn es in der Weise appliziert wird, die er für die Wirksamkeit in der Nase für erforderlich hält. Denn die Einlage von alypingetränkten Tampons auf längere Zeit (8—10 Minuten) ist nicht nur unbequem, sondern sie widerspricht auch dem nicht allein für die Cocainanwendung wichtigen Prinzip, das die Einverleibung nicht nur in möglichster Verdünnung, sondern auch refracta dosi erfolgen soll, weil das Zentralnervensystem eine viel größere Menge des Giftstoffes ohne Schaden verarbeiten kann, wenn dieser ihm schubweise, als wenn er kontinuierlich zugeführt wird.

Aber auch das Novocain, dem eine noch viel geringere Giftigkeit innewohnt als dem Alypin, ist nicht als einwandfrei anzusehen. Es zeigt sich hier wieder die Bestätigung von Wölflers Ansicht[2]), daß die Giftigkeit der Lokalanästhetica um so größer ist, je kürzer ihr Weg zum Gehirn ist. Denn wohl nur so ist es zu erklären, daß das Novocain-Suprarenin, das an den Extremitäten ohne Schaden in großen Mengen injiziert werden kann, am Kopfe schon in viel geringerer Dosis Intoxikationserscheinungen hervorruft. Sehen wir doch überaus häufig nach der submucösen Injektion von nur wenigen Gramm einer 2%igen Novocainlösung in die Nasenscheidewand erhebliche Steigerung der Pulsfrequenz, Pupillenerweiterung, Schwindel, Blässe, Übelkeit, auch Ohnmachten. Aber auch tödliche Vergiftungen kommen vor; ich erinnere an die Publikation von Claus[3]), der den plötzlichen Tod von 2 Pat. auf dieses Medikament zurück-

[1]) Alypin und Novocain. Monatsschr. f. Ohrenheilk., 1906, Nr. 6; Haben sich in der Rhino-Laryngologie die Ersatzmittel des Cocains bewährt? Ebenda, 1911. Nr. 2.

[2]) Zitiert nach Braun, Lokalanästhesie, 2. Aufl., pag. 100.

[3]) Passows Beiträge, Bd. 4, H. 1 und 2.

Digitized by Google
Original from UNIVERSITY OF CALIFORNIA
Generated on 2019-10-24 12:35 GMT / http://hdl.handle.net/2027/uc1.b3252759
Public Domain in the United States, Google-digitized / http://www.hathitrust.org/access_use#pd-us-google

führen zu müssen glaubt, und auch ich habe einen Exitus zu beklagen, der in meiner Sprechstunde nach der Applikation einer Novocainmenge erfolgte, die ich eine Woche vorher bei demselben Pat. und auch sonst in einer großen Reihe von Fällen ohne Schaden überschritten hatte. Läßt sich auch in diesen Fällen der Tod nicht mit voller Sicherheit als Giftwirkung des Anästheticums erweisen, so muß doch die Wahrscheinlichkeit, ja die Möglichkeit eines derartigen Zusammenhanges für unser ärztliches Handeln ebenso bestimmend sein wie seine Gewißheit. Ziehen wir ferner in Betracht, daß von allen Vergiftungsfällen vermutlich nur ein verschwindender Bruchteil veröffentlicht wird, so muß die Verwendung der bisher gebräuchlichen Anästhetica immer mit einem Gefühl der Unsicherheit verbunden sein, das zum großen Teil auch dadurch erweckt wird, daß die Toleranz gegen alle diese Substanzen nicht nur bei den verschiedenen Personen, sondern auch bei einem und demselben Individuum (sowohl Mensch als Tier[1]) zu verschiedenen Zeiten ganz außerordentlich schwankt.

Daher erscheint das Bestreben gerechtfertigt, solche Mittel zu finden, die völlige Schmerzlosigkeit bewirken und doch bei jedem in beliebiger Menge ohne die geringste Besorgnis verwendet werden können, das heißt ungiftig sind. Ein solcher Wunsch erscheint auch insofern begründet, als, wie Einhorn[2]) hervorhebt, die lokalanästhesierende Fähigkeit eine sehr verbreitete Eigenschaft der organischen Verbindungen ist. Darum sollen auch die jetzt zu berichtenden und, wie ich glaube, brauchbaren Ergebnisse einer größeren Reihe von Versuchen nicht als ein Definitivum, sondern vor allem als ein Beweis dafür gelten, daß auf diesem Gebiete Fortschritte noch zu erwarten sind.

Bei der Ausschau nach neuen Mitteln konnte man zunächst an die Narkotica denken, da von pharmakologischer Seite der Satz aufgestellt worden ist, daß alle Substanzen, die allgemeine Narkose hervorrufen, auch lokalanästhesierende Eigenschaften besitzen. Gros[3]) hat vor kurzem darauf hingewiesen, daß den Narkoticis und den spezifischen Lokalanästheticis (Cocain, Alypin, Eucain, Novocain und Stovain) die allgemeine Protoplasmawirkung, die elektive Einwirkung auf das Nervensystem und die Restituierbarkeit der durch sie gestörten Funktion gemeinsam ist; er hat ferner eine größere Reihe von Narkoticis mittelst der Quaddelmethode geprüft und gefunden, daß sie sämtlich Lokalanästhesie, aber auch Injektionsschmerz hervorrufen. Ich habe diejenigen Narkotica, die flüssig oder genügend wasserlöslich sind, mittelst Einpinselung auf die Nasenschleimhaut geprüft und gefunden, daß sie für die Praxis nicht brauchbar sind, da sie nur eine geringe Hypästhesie, wenn überhaupt eine solche, erzeugen.

[1]) Vgl. Braun, l. c., pag. 94.

[2]) Münchener med. Wochenschr., 1911, Nr. 4; Münchener ärztlicher Verein vom 30. November 1910.

[3]) Archiv f. experim. Path. u. Pharmak., Bd. 62.

Digitized by Google
Original from UNIVERSITY OF CALIFORNIA
Generated on 2019-10-24 12:35 GMT / http://hdl.handle.net/2027/uc1.b3252759
Public Domain in the United States, Google-digitized / http://www.hathitrust.org/access_use#pd-us-google

Chloralhydrat rief in $33^1/_3$%iger Lösung lebhaften Schmerz, weißliche Verfärbung der Schleimhaut, aber keine erkennbare Hypästhesie hervor. In $16^2/_3$%iger Lösung bewirkte es keine Schmerzen und ebenfalls keine Hypästhesie.

Einpinselung von Urethan (Höchst) in 50%iger Lösung ist schmerzlos, ruft keine deutliche Hypästhesie hervor; Zusatz von Suprarenin bewirkt keine erkennbare Anämie.

Reines Amylenhydrat macht bei der Aufpinselung keinen Schmerz und ruft eine deutliche, aber für praktische Zwecke ungenügende Hypästhesie hervor.

Das Gleiche gilt vom Paraldehyd, dessen Aufpinselung aber eher als leicht schmerzhaft empfunden wird und dessen übler Geruch stört.

Diese Narkotica sind somit als praktisch wertlos für die Schleimhautanästhesierung anzusehen.

Auch das Anästhesin habe ich geprüft. Auf die durch Suprarenin anämisierte Nasenschleimhaut in wässeriger Suspension (1:4) aufgepinselt, bewirkt es Hypästhesie, die jedoch für operative Zwecke nicht ausreicht. In öliger Suspension tritt der gleiche Effekt in anscheinend etwas geringerem Grade ein, dagegen in höherem, wenn als Vehikel nach dem Vorgang von Baumgarten[1]) das Coryfin benutzt wird. Stellt man eine übersättigte Lösung von Anästhesin in Coryfin her (20—25%) und setzt ihr pro Kubikzentimeter 2 Tropfen Suprarenin zu, so kann man durch 2—3malige, in Pausen von einigen Minuten erfolgende Einpinselung völlige Anästhesie der Nasenschleimhaut erzielen, die sich aber nur auf die Oberfläche erstreckt, so daß zum Beispiel das Ziehen einer galvanokaustischen Furche schon als recht schmerzhaft empfunden wird. Auch die Einpinselung einer gesättigten alkoholischen Anästhesinlösung bewirkt eine deutliche, aber ebenso flüchtige als oberflächliche Hypästhesie und ist überdies deutlich schmerzhaft. Im Kehlkopf habe ich versuchsweise 20%iges Anästhesincoryfin eingepinselt; in einem Falle trat keine, in zwei anderen eine ungenügende Hypästhesie ein. Nach alledem dürfen wir uns auch von dem Anästhesin für die operative Therapie nichts versprechen.

Zu einem im ganzen gleichfalls negativen Resultat gelangte ich bei der Nachprüfung einer vor kurzem von Chavanne[2]) angegebenen Mischung, die aus Phenol, Menthol aa. 2·0, Chin. muriat. 1·5 und Adrenalin 0·005 besteht. Richtig ist es, daß die Einpinselung selbst schmerzlos ist und eine sofortige Anästhesie hervorruft. Indes ist letztere sehr schnell vorübergehend und ganz oberflächlich, so daß Berührung und leichter Druck mit der geknöpften Sonde nicht, dagegen Einstechen eines spitzen Häkchens, galvanokaustische Ätzung und überhaupt alle eigentlichen operativen Maßnahmen als recht schmerzhaft emp-

[1]) Med. Klinik, 1910, Nr. 44.

[2]) Rev. hebdomad. de laryng. etc., 1910, Nr. 37.

Digitized by Google
Original from UNIVERSITY OF CALIFORNIA
Generated on 2019-10-24 12:35 GMT / http://hdl.handle.net/2027/uc1.b3252759
Public Domain in the United States, Google-digitized / http://www.hathitrust.org/access_use#pd-us-google

funden werden. Aber auch für ganz oberflächliche Eingriffe möchte ich die Chavannesche Lösung nicht empfehlen, zunächst weil sie eine sehr starke Epithelnekrose hervorruft, weswegen ihre Anwendung im Kehlkopf oder in den tieferen Luftwegen von vornherein ganz ausgeschlossen ist, ferner weil sie sehr stark auf der Schleimhaut zerfließt und weil sie wegen des starken Phenolgehaltes doch wohl nicht als ungiftig angesehen werden kann.

Wesentlich günstiger lautet mein Bericht über Versuche mit Chinin. bimuriat. carbamidat., einem Doppelsalz von Chininharnstoff, das, im übrigen wenig benutzt, erst vor wenigen Jahren (1907) von Thibauld als Lokalanästheticum erkannt worden ist. Es ist ein weißliches, krystallinisches Salz, das sich sehr leicht in Wasser löst; die leicht gelblichen Lösungen halten sich sehr lange klar und lassen sich beliebig oft aufkochen, ohne irgendwie an Wirksamkeit einzubüßen. Es wurde 1878 von Drygine[1]) dargestellt und von Jaffé[2]) als Fiebermittel, und zwar in der Form von subcutanen Injektionen in 50%iger Lösung empfohlen. Die injizierten Mengen betrugen $1^1/_2$—3 cm^3 und wurden, abgesehen von geringer lokaler Reaktion, ohne irgend welchen Schaden ertragen. Die völlige Ungiftigkeit wurde später von Brewster[3]) bestätigt, der einem Pat. innerhalb von 6 Stunden 6·4 *g* intravenös ohne irgend welchen Schaden injizierte. Die lokalanästhesierenden Eigenschaften des Mittels wurden besonders von amerikanischen Ärzten (Brown, Hertzler, Brewster und Rogers[4]) studiert und für die Vornahme von allgemein chirurgischen und rhinotherapeutischen Eingriffen verwertet; als ganz besonders bemerkenswert wurde der schnelle Eintritt und die sehr lange, mehrere Tage betragende Dauer der Anästhesie sowie die hämostatische Wirkung der Injektionen hervorgehoben. In Europa wurde das Mittel, wie es scheint, von Gaudier[5]) zu therapeutischen Zwecken eingeführt; uns interessiert besonders die Mitteilung, daß er nach Einpinselung von 10%igen Lösungen Abtragung von hypertrophischen Muscheln und Septumoperationen schmerzlos ausgeführt habe. Dagegen gibt Chavanne (l. c.) an, mit Einpinselung von 50%igen Lösungen keine ausreichende Anästhesie der Nasenschleimhaut erwirkt zu haben. Vor kurzem war das Mittel Gegenstand der Diskussion in der American laryngolocical Association.[6])

[1]) Archiv f. Pharmazie, 1879, pag. 83.

[2]) Zentralbl. f. d. med. Wissensch., 1879, pag. 422.

[3]) Zitiert nach Gaudier, Presse méd., 1910, Nr. 53.

[4]) l. c.

[5]) Zentralbl. f. Laryngol., Juni 1911.

[6]) Daß das Suprarenin nicht nur bei Einpinselung, sondern auch bei subcutaner Infektion ungiftig ist, beweisen am besten die neuerlichen Beobachtungen bei innerlich Kranken, denen bis 12 cm^3 der käuflichen Lösung lange Zeit täglich ohne Schaden eingespritz wurden (Kirchheim, Wirkung und Dosierung des Adrenalins bei subcutaner Infektion. Münchener med. Wochenschr., 1910, Nr. 51). Auch ich habe von den vielen subkutanen Suprarenininjektionen, die ich verabreicht habe, nie irgend einen Schaden gesehen.

Digitized by Google
Original from UNIVERSITY OF CALIFORNIA
Generated on 2019-10-24 12:35 GMT / http://hdl.handle.net/2027/uc1.b3252759
Public Domain in the United States, Google-digitized / http://www.hathitrust.org/access_use#pd-us-google

Meine Versuche ergaben zunächst, daß das Chin. bim. carb., wie zu erwarten, in 50%iger Lösung stärker anästhesiert als in schwächerer, ferner daß die Wirkung größer ist, wenn es in destilliertem Wasser, als wenn es in physiologischer Kochsalzlösung gelöst ist, daß sie ferner durch den Zusatz von 1‰ Suprarenin[6]) im Verhältnis von 1:10 ganz wesentlich gesteigert wird. 50%ige wässerige Chininlösung mit Suprareninzusatz ruft auf der Nasenschleimhaut schon nach einmaliger Pinselung eine deutliche Hypästhesie, nach 2- bis 3maliger, in Pausen von 2—3 Minuten erfolgender völlige Anästhesie hervor. Zugleich tritt Anämie und Retraktion, ferner aber auch eine Weißfärbung der Schleimhaut auf, die offenbar auf Epithelnekrose beruht. Die anästhesierende Wirkung erstreckt sich nur auf die oberflächlichen Schichten. Zwar konnte ich Nasenpolypen wie den Kopf der mittleren Muschel (nach Bepinselung sowohl der medialen als der lateralen Fläche) völlig schmerzlos entfernen, andrerseits aber konnten an der voluminöseren und empfindlicheren unteren Muschel weder Resektionen noch galvanokaustische Eingriffe schmerzfrei erfolgen.

Stärker ist die anästhesierende Einwirkung des Salzes, wenn es unter die Nasenschleimhaut injiziert wird. Dann ruft es, und zwar am besten in 1%iger Lösung — die ½%ige habe ich nicht völlig ausreichend gefunden — eine gänzliche und unmittelbar eintretende Anästhesie hervor, welche die sofortige schmerzlose Vornahme auch eingreifender Operationen gestattet. Submucöse Septumresektionen verliefen einschließlich der Abmeißelung der Vomerbasis völlig schmerzlos. Auch hat sich die submucöse Injektion behufs Anästhesierung der unteren Muschel — auf deren Technik komme ich weiter unten zu sprechen — sehr zweckmäßig gezeigt; ich konnte ganz regelmäßig eine sofortige Unempfindlichkeit erzielen, welche die gänzlich schmerzlose Resektion der hypertrophischen Weichteile und mitgefaßten Knochenränder sowie auch tiefe galvanokaustische Ätzungen, mit deren Vornahme man aber am besten einige Minuten bis zur Resorption der injizierten Flüssigkeit wartet, ermöglichte. Mit Rücksicht auf die Angabe mehrerer Autoren, daß bei der subcutanen Injektion der 1%igen Lösung eine fibrinöse Ausscheidung beobachtet wurde, die den Wundverlauf stört, möchte ich besonders hervorheben, daß in allen Fällen von Resektion die Heilung ganz ungestört vor sich ging, daß ferner noch nach 2 Tagen, wenn auch keine Anästhesie, so doch eine gewisse Hypästhesie bestand, die sich dadurch dokumentierte, daß die Entfernung der Tampons deutlich viel weniger schmerzhaft war, als das nach der unter Novocain gemachten Operation die Regel ist.

Trotz aller dieser Vorzüge bin ich jedoch von der submucösen Anwendung des Chininharnstoffes abgekommen, und zwar ausschließlich deswegen, weil auch nach Zusatz von Suprarenin eine genügende Anämisierung des Gewebes nicht zu erreichen ist und die Resektionen mit störenden Blutungen verbunden waren; ein Umstand, der um so auffallender erscheint, als bei der per-

Digitized by Google
Original from UNIVERSITY OF CALIFORNIA
Generated on 2019-10-24 12:35 GMT / http://hdl.handle.net/2027/uc1.b3252759
Public Domain in the United States, Google-digitized / http://www.hathitrust.org/access_use#pd-us-google

mucösen Applikation, wie oben erwähnt, der anämisierende Effekt des zugesetzten Suprarenins zur vollen Geltung kommt.

Im Kehlkopf habe ich das Chin. bim. carb. in 50%iger Lösung unter Zusatz von Suprarenin verwendet, und zwar in Form von Einpinselung und Einspritzung. Ich möchte jedoch vor der Wiederholung dieser Versuche warnen. Denn abgesehen davon, daß in keinem Falle eine völlige Anästhesie erfolgte, trat einige Male im Laufe der nächsten 2 Tage — einmal auch nach Verwendung einer 30%igen Lösung — unter Bildung von grauen Belägen eine Entzündung der gesamten Kehlkopfschleimhaut ein, welche in einem Falle eine so starke Glottisstenose hervorrief, daß die Tracheotomie 2 Tage lang vorbereitet gehalten werden mußte. Seither habe ich von der Verwendung des Chinins im Kehlkopf Abstand genommen.

Schon vorher hatte ich es jedoch in viel stärkerer Verdünnung versuchsweise zur Anästhesierung der Trachea verwendet und gefunden, daß es hier ganz ausgezeichnete Dienste leistet. Eine Reihe weiterer Versuche hat mich dann zu dem durch eine große Reihe von Beobachtungen gesicherten Ergebnis geführt, daß das Chinin. bimuriat. carb., und zwar schon in 1%iger Lösung und unter Zusatz von Suprarenin. solut. (1 : 10) ein Mittel ist, das in ganz zuverlässiger Weise eine schnelle, völlige Anästhesie der Tracheal- und Bronchialschleimhaut ohne irgend welche schädliche Nebenwirkungen erzeugt. Für gewöhnlich habe ich die Anästhesierung in der früher von mir angegebenen Weise[1]) vorgenommen, daß ich einen abgebogenen Zerstäuber in die Glottis einführte und zirka 2 cm^3 der Lösung in die Tiefe einstäubte. Man kann dann schon nach Verlauf von etwa 1½ Minuten den bronchoskopischen Tubus nicht nur auf die Bifurkation aufsetzen, diese nicht nur beliebig stark mit der Sonde berühren oder drücken, sondern auch meist ziemlich tief in den rechten Bronchus eingehen, ohne Husten hervorzurufen; die Anästhesierung des linken Bronchus muß meistens durch Einstäubung der gleichen Lösung in diesen selbst erfolgen. Noch augenfälliger kann man sich von der Wirkung des Chinins überzeugen, wenn man nach Einführung des Tubus in die nicht anästhesierte Trachea sich durch Sondierung von der Reflexempfindlichkeit des Bifurkationssporus überzeugt und dann die 1%ige Lösung einstäubt: nach Ablauf der angegebenen Zeit oder schon früher ist die Empfindlichkeit verschwunden.

Daß hier mit einer so wenig konzentrierten Lösung Erfolge zu erzielen sind, wie sie sonst nur bei submucöser respektive subcutaner Einverleibung erreicht werden, muß wohl auf die große Zartheit des Epithels zurückgeführt werden. Schon früher (l. c.) hatte ich ja im Gegensatz zu der hie und da geäußerten Meinung, daß die Tracheobronchialschleimhaut ganz besonders stark

[1]) Zur Technik der oberen Bronchoskopie. Archiv f. Laryng., Bd. 23.

Digitized by Google
Original from UNIVERSITY OF CALIFORNIA
Generated on 2019-10-24 12:35 GMT / http://hdl.handle.net/2027/uc1.b3252759
Public Domain in the United States, Google-digitized / http://www.hathitrust.org/access_use#pd-us-google

konzentrierter Anästhetica bedürfe, darauf hingewiesen, daß, ganz im Gegenteil, hier ganz regelmäßig schon das 10%ige Novocain genügt, das an anderen Stellen nur unzureichend wirkt. Die eben angeführten Versuche zeigen, daß wir mit einem noch weit unschädlicheren, weil ungiftigen Mittel auskommen können; eine Erfahrung, die deswegen besonders beachtenswert erscheint, weil wir gerade bei der Tracheobronchoskopie oft ganz besonders ausgedehnte Flächen lange Zeit hindurch unter Anästhesie halten müssen und weil gerade hierbei wiederholt tötliche Cocainvergiftungen beobachtet werden.

Über die Dauer der Chininanästhesie im Tracheobronchialgebiete habe ich präzise Beobachtungen nicht machen können, möchte aber bestimmt glauben, daß sie erheblich größer ist als die durch Cocain und Novocain erzeugte. Wenigstens erinnere ich mich nicht, während lange dauernder bronchoskopischer Untersuchungen, Behandlungen und Demonstrationen gezwungen gewesen zu sein, in dem gleichen Gebiete eine zweite Anästhesierung vorzunehmen.

Indes möchte ich zu diesem Punkte eine einschränkende Bemerkung, und zwar nach zwei Richtungen, nicht unterlassen. Erstens nämlich habe ich nie Gelegenheit gehabt, das Mittel in schwierigen Fällen von eingeklemmtem Fremdkörper zu versuchen; hier, wo die Empfindlichkeit besonders groß zu sein scheint, müßten erst weitere Erfahrungen über seine Zulänglichkeit gesammelt werden. Indes kann diese wohl deswegen erwartet werden, weil es mir auch in mehreren Fällen von hochgradiger Bronchitis nicht versagt hat und in einem Falle die ganz reaktionslose Probeexzision eines tief im linken Bronchus sitzenden Tumors ermöglicht hat.

Zweitens: Das Chinin. bimuriat. carbamid. ist zwar nicht nur in der hier in Betracht kommenden, sondern auch in der etwa 100fachen Menge als ungiftig erwiesen; doch ist nicht zu vergessen, daß es, wie schon oben erwähnt, in starker Konzentration lokale Schädigung des Epithels hervorrufen kann. Mit dieser Möglichkeit müssen wir hier um so mehr rechnen, als wir es hier, namentlich in den kleinen Bronchen, mit einer sehr zarten und lebenswichtigen Schleimhaut zu tun haben. Daher möchte ich davor warnen, wesentlich stärkere Konzentrationen in den Bronchien anzuwenden, zumal wir mit der 1%igen Lösung, die nicht nur als gefahrlos, sondern auch als völlig inoffensiv angesehen werden darf, regelmäßig ausreichende Wirkungen erzielen.

Außer mit Chinin. bimuriat. carbamid., das, wie sich aus dem obigen ergibt, nur teilweise befriedigt, habe ich eingehende Versuche mit Antipyrin angestellt. Die anästhesierende Eigenschaft des Antipyrin ist seit langem bekannt. Zuerst wohl wurde sie in der Form von subcutanen Injektionen von 50%iger wässeriger Lösung verwertet[1]), die, wie auch ich früher wiederholt

[1]) Germain Sée, zit. nach Therap. Monatsh., 1897, pag. 313; S. Fränkel, ebenda, pag. 451; A. Wolff, ebenda, 1888, pag. 279; Hirsch, ebenda, pag. 31.

Digitized by Google
Original from UNIVERSITY OF CALIFORNIA
Generated on 2019-10-24 12:35 GMT / http://hdl.handle.net/2027/uc1.b3252759
Public Domain in the United States, Google-digitized / http://www.hathitrust.org/access_use#pd-us-google

beobachtete, die heftigsten Muskelschmerzen und Neuralgien mit geradezu verblüffender Plötzlichkeit für längere Zeit beseitigen können, nachdem der recht intensive, aber kurze Injektionsschmerz abgeklungen ist. In Form von Klysmen ist es gegen Dysmenorrhöe und Wehenschmerz empfohlen worden[1]) und in der Urologie scheint es heute noch in Gebrauch zu sein.[2]) Auch in unserer Disziplin[3]) wurde es mehrfach, teils zur Linderung entzündlicher Schmerzen, teils als Zusatz zu Cocainlösungen benutzt. Da aber damit eine sehr erhebliche Cocainersparnis nicht verbunden war, scheint sich seine Verwendung nicht eingebürgert zu haben.

Systematische Untersuchungen über die anästhesierende Eigenschaft von Antipyrin sind, soweit mir bekannt, nur von Heinze, allerdings nur in einer Richtung, nämlich bei endermatischer Injektion, angestellt worden. Heinze[4]) kommt zu dem für die Praxis negativen Ergebnis, daß die Injektionen in starken — und zwar sowohl wässerigen wie in KS-Lösungen — volle Anästhesie hervorrufen, aber sehr schmerzhaft sind, während die schwachen zwar keine Schmerzen, aber auch keine Anästhesie erzeugen.

Bevor ich über meine eigenen Beobachtungen berichte, möchte ich ganz kurz die Frage berühren, ob das Antipyrin in den für diesen Zweck in Betracht kommenden Mengen als jedenfalls ungiftig anzusehen ist. Diese Frage darf bejaht werden, da, wie sich aus dem Folgenden ergibt, bei submuköser Anwendung kaum jemals mehr als 0·15, bei permuköser mehr als 1 *g* zur Verwendung gelangt. Auch die außerordentlich seltenen Nebenwirkungen, die man nicht als Vergiftungs-, sondern als anscheinend auf anaphylaktischer Grundlage beruhende idiosynkrasische Erscheinungen[5]) anzusehen hat, sind wohl nur nach größeren Gaben beobachtet worden; ich selbst habe niemals auch nur die geringsten unangenehmen Nebenwirkungen gesehen. Man darf aus diesen Gründen wohl das Antipyrin ebenso wie das Chinin. bimuriat. carb. als ungiftig betrachten.

Aufpinselungen von 50%iger Antipyrinlösung auf die Nasenschleimhaut ließen zunächst erkennen, daß es für die anästhesierende Wirkung ohne Belang ist, ob die Lösung in Wasser oder in physiologischer Kochsalzlösung

[1]) Windelschmidt, Therap. Monatsh., 1888, pag. 386; Laget, Steinthal. Queirel, ebenda, pag. 200.

[2]) Rothschild, Lehrb. d. Urol., 1911; Schlagintweit, Münchener ärztl. Verein vom 30. XI. 1910. Deutsche med. Wochenschr., 1911, 2, pag. 96.

[3]) Gleason, Zentralbl. f. Laryngol., 1892, pag. 6; 1893, pag. 6; St. Hilaire. ebenda, 1892, pag. 6; Neumann, ebenda, 1894, pag. 63; Wroblewski, ebenda.

[4]) Virchows Archiv, Bd. 153.

[5]) C. Brack, Weitere Untersuchungen über das Wesen der Arzneiexantheme Berl. klin. Wochenschr., 1910, 42.

Digitized by Google
Original from UNIVERSITY OF CALIFORNIA
Generated on 2019-10-24 12:35 GMT / http://hdl.handle.net/2027/uc1.b3252759
Public Domain in the United States, Google-digitized / http://www.hathitrust.org/access_use#pd-us-google

geschieht, daß sie durch Zusatz von Suprarenin erhöht wird, daß ferner keine erkennbare Schädigung des Epithels erfolgt, wie dies beim Chinin. bimuriat. carb. meist beobachtet wurde.

Es ergab sich ferner, daß die wiederholte Bepinselung der medialen Fläche der unteren Muschel mit dieser Lösung (Antipyrini Aq. aa. 4·5 Superorens soluti 1·0) regelmäßig eine hochgradige Hypästhesie, meist völlige tiefgreifende Anästhesie hervorruft. Allerdings pflegt sie sehr langsam einzutreten, so daß sie, wenn 3 Pinselungen im Abstand von etwa je 3 Minuten vorgenommen werden, in voller Intensität erst 5—10 Minuten nach der letzten Pinselung nachweisbar ist.

Deshalb habe ich das Antipyrin mit dem Chinin. bimuriat. carbamid., welches oberflächlicher, aber schneller wirkt, kombiniert und in einer großen Zahl von Fällen eine Lösung angewendet, die aus gleichen Teilen Antipyrin, Chinin. bim. carb. und Wasser besteht. Sie stellt eine dickliche, gelbliche Flüssigkeit dar, die sich unbegrenzt lange klar zu halten scheint und beliebig oft aufgekocht werden kann, ohne sich zu verändern. Setzt man zu 9 Tropfen derselben unmittelbar vor der Anwendung 1 Tropfen Suprarenin unter Umrühren zu, so erhält man eine Lösung, die ich auf Grund einer großen Reihe von Beobachtungen als völlig ungiftigen und ausreichenden Ersatz des Cocain für permuköse Applikation glaube empfehlen zu können, der diesem nur insofern nachsteht, als die Wirkung manchmal ein wenig langsamer eintritt. Ich habe nach dreimaliger, innerhalb von 5 Minuten vorgenommener Pinselung und nach weiterem Zuwarten von 2—3 Minuten tiefe, galvanokaustische Ätzungen, Resektionen der mittleren Muscheln, Extraktionen von Nasenpolypen und Ausräumungen des Siebbeins vorgenommen, ohne daß auch nur der geringste Schmerz entstand. In einigen wenigen Fällen klagten die Pat. über einen leichten Schmerz; bei den meisten von diesen zeigte die nachträgliche Einpinselung von 20%iger Cocainlösung, daß auch diese keine völlige Anästhesie hervorrief, daß es sich also um besonders empfindliche Personen handelte. Der einzige Mangel, der dieser Lösung anhaftet, ist der, daß sie durch ihren hohen Chiningehalt eine Schädigung des Schleimhautepithels erzeugt. Gewiß will das für die angegebenen Fälle schon deshalb nichts besagen, weil die bestrichenen Schleimhautflächen durch die Operationen eben zerstört respektive entfernt werden sollen. Aber auch — abgesehen davon — sind diese Schädigungen nur ganz vorübergehender Natur. Durch mehrfache, ad hoc vorgenommene Einpinselungen habe ich mich davon überzeugt, daß die Schleimhaut nach 1 bis 2 Tagen wieder, wenigstens makroskopisch, ihre frühere Beschaffenheit wieder angenommen hat. Auch der Umstand, daß die so behandelte Schleimhaut des Septum gelegentlich submuköser Resektion der letzteren regelmäßig ohne die geringste Störung des Wundverlaufs angeheilt ist, beweist, daß diese vorübergehende Epithelschädigung praktisch bedeutungslos ist.

Generated on 2019-10-24 12:35 GMT / http://hdl.handle.net/2027/uc1.b3252759
Public Domain in the United States, Google-digitized / http://www.hathitrust.org/access_use#pd-us-google
Digitized by Google
Original from UNIVERSITY OF CALIFORNIA

Dieselbe Lösung (Antipyrin., Chinin. bimuriat. carbamidi, Aq. aa.) habe ich auch im Rachen angewendet und konnte nach 2—3maliger Pinselung Granula der Hinterwand sowie geschwellte Seitenstränge regelmäßig völlig schmerzlos galvanokaustisch ätzen. Ferner eignet sich diese Lösung ganz vortrefflich als schmerzstillendes Mittel bei akuter Pharyngitis und der tonsillären Angina. Eine einmalige Pinselung hat in einer größeren Zahl von Fällen die Halsschmerzen innerhalb von 1—2 Minuten ganz regelmäßig für mehrere Stunden verringert und die Beschwerden der Kranken ganz außerordentlich gemildert: und ich würde kein Bedenken tragen, das gänzlich ungiftige Mittel zu derartiger Verwendung dem Pat. in die Hand zu geben. Ob der schnelle Ablauf der Angina, den ich in allen so behandelten Fällen gesehen habe, eine Folge dieser Behandlung gewesen ist, wird sich erst an der Hand eines größeren Materials entscheiden lassen.

Ganz besonders gut verwendbar ist das Antipyrin zur submukösen Injektion, und zwar am besten in 2%iger wässeriger Lösung. Im Widerspruch zu den Beobachtungen, die Heinze über die Wirkungen der endermatischen Injektion gemacht hat, habe ich in einer sehr großen Zahl von Fällen bei der Injektion in die Nasenschleimhaut niemals irgendwelche Schmerzhaftigkeit, dagegen stets völlige und sofortige Anästhesie gesehen. Für die submuköse Resektion des Septums bin ich in 42 Fällen so vorgegangen, daß ich nach einmaliger Bepinselung des Septums mit der oben angegebenen Antipyrin-Chininmischung jederseits etwa 3 cm^3 2%iger Antipyrinlösung, der Supraren. sol. (1 : 9) zugesetzt war, und zwar zunächst an den Killianschen Nervenpunkten, dann aber auch mittelst 2 (selten 3) weiterer Einstiche so injizierte, daß das ganze Operationsterrain infiltriert wurde. In allen, auch einigen schwierigeren Fällen, wurde die Operation nicht nur völlig schmerzlos und mit sehr geringer Blutung ausgeführt, sondern auch regelmäßig von tadellosem Heilverlaufe gefolgt.

Vortrefflich bewährt hat sich ferner die submuköse Injektion der 2%igen Antipyrinlösung behufs Resektion der unteren Muscheln. Anästhesierende Injektionen in diese sind ja im allgemeinen mit Recht verpönt, weil die Möglichkeit des unmittelbaren Eindringens der Injektionsflüssigkeit in eine Vene vorliegt und die Giftigkeit der spezifischen Anästhetika bei intravenöser Applikation ganz wesentlich (nach Braun[1]) etwa 10mal) größer ist als bei submuköser respektive subcutaner. Wählen wir aber eine so völlig ungiftige Substanz wie das Antipyrin, so fällt dieses Bedenken fort. Allenfalls könnte ein solches betreffs des hinzugefügten Suprarenin vorliegen. Hat ja Kauert[2] neuerdings darauf aufmerksam gemacht, daß intravenöse Suprareninjektion

[1]) l. c. pag. 92.

[2]) Deutsches Arch. f. klin. Med., Bd. 100, pag. 387 ff.

Digitized by Google
Original from UNIVERSITY OF CALIFORNIA
Generated on 2019-10-24 12:35 GMT / http://hdl.handle.net/2027/uc1.b3252759
Public Domain in the United States, Google-digitized / http://www.hathitrust.org/access_use#pd-us-google

bei bestehender Herzaffektion sehr stürmische Herzaktion zur Folge haben kann: allerdings handelte es sich da um größere Mengen als im vorliegenden Fall in Betracht kommen. Immerhin ist es mir zweimal begegnet, daß unmittelbar, ja fast gleichzeitig mit der Injektion von Antipyrin-Suprareninlösung in eine untere Muschel die Pat. über starkes Herzklopfen klagten; dabei war der Puls durchaus nicht beschleunigt, aber sehr voll und kräftig. Bei beiden Pat., die übrigens nachher angaben, auch sonst öfter an Herzklopfen zu leiden, war die Erscheinung nach einer Minute vorüber. Will man solche, allerdings ganz harmlose Vorkommnisse mit Sicherheit vermeiden, so kann man, da die reine Antipyrinlösung gleichfalls völlige Anästhesie erzeugt, den Zusatz von Suprarenin weglassen und durch voraufgehende Aufpinselung der letzteren die wünschenswerte Anämie in völlig befriedigendem Maße erreichen.

Zur Technik der submukösen Injektion in die unteren Muscheln möchte ich folgendes bemerken. Der Einstich der Nadel in die Schleimhaut wird von manchen Pat. überhaupt nicht als Schmerz, von anderen als ein ganz leichter und kurzer empfinden. Man kann ihn durch eine vorhergehende einmalige Einpinselung, zu welcher ich die oben angegebene Antipyrin-Chinin-Suprareninmischung benutze, ausschließen und zugleich eine Abschwellung der Muschel herbeiführen, welche für die Vornahme der Injektionen angenehm ist und den blutlosen Verlauf des Eingriffs ermöglicht. Die Injektionen mache ich an der medialen Fläche der unteren Muschel; die erste etwa in deren Mitte und infiltriere von da aus die hintere Hälfte, eine zweite am Kopf, durch welche die vordere Hälfte infiltriert wird. Achtet man hierbei darauf, daß beim Einstechen oder während des Herausziehens der Nadel der Muschelkopf selbst mit infiltriert wird, so ist die Anästhesierung schon vollendet. Will man die mittlere Muschel in gleicher Weise anästhesieren, so genügt schon ein einziger Einstich in den Kopf. Die Infiltration ist an den Muscheln wegen des mangelnden Widerstandes beim Einstich und bei der Entleerung der Spritze unvergleichlich leichter als am Septum und in wenigen Sekunden vollendet; da die Anästhesie, wie gesagt, sogleich folgt, kann ihr die Operation unmittelbar folgen.

Ich habe das Verfahren in 20 Resektionen der unteren und in 3 der mittleren Muschel erprobt und regelmäßig einen ganz glatten Heilverlauf gesehen.

In ganz besonderem Maße scheint er für die submuköse Resektion der unteren Muschel geeignet, wie sie neuerdings von Zarniko[1]) angegeben worden ist. Ich habe allerdings bisher nur in 2 Fällen Gelegenheit gehabt, sie auszuführen und gefunden, daß durch die vorangehende submuköse Injektion die Lösung der Schleimhaut vom Knochen ganz wesentlich erleichtert wird. Im übrigen verlief die Operation auch in diesen beiden Fällen völlig schmerz-

[1]) Verhandl. d. Vereines deutscher Laryngol., 1910, pag. 60.

Digitized by Google
Original from UNIVERSITY OF CALIFORNIA
Generated on 2019-10-24 12:35 GMT / http://hdl.handle.net/2027/uc1.b3252759
Public Domain in the United States, Google-digitized / http://www.hathitrust.org/access_use#pd-us-google

frei und fast völlig blutlos. Auch war hier in gleicher Weise, wie bei allen anderen unter Antipyrinanästhesie vorgenommenen Resektionen die geringe Empfindlichkeit bei der Entfernung des Tampons auffallend.

Im Rachen habe ich submuköse Antipyrin-Suprarenininjektion bisher nur einmal gelegentlich einer doppelseitigen Tonsillektomie vorgenommen: die Operation verlief völlig schmerzlos und mit sehr geringer Blutung.

Aus diesen meinen Beobachtungen ergibt sich, daß das Antipyrin an anästhesierender Kraft bei submuköser Injektion dem Cocain, Alypin und Novocain völlig gleichsteht, diese Mittel jedoch durch Schnelligkeit und Dauer der Wirkung, durch völlige Ungiftigkeit, durch Haltbarkeit und Sterilisierbarkeit der Lösung sowie durch seinen geringen Preis (100 *g* der 2%igen Lösung kann man sich für etwa 10 Pfennige herstellen) übertrifft.

Auch eine Anästhesierung des Kehlkopfs durch Antipyrin ist möglich. Durch 3—4malige Einpinselung einer 50%igen Lösung (nach Zusatz von Suprarenin) konnte ich bei mehreren Personen völlige Unempfindlichkeit des Kehlkopfs herbeiführen, wie ich überhaupt zu wiederholten (6) Malen ausführliche bronchoskopische Untersuchungen ohne Verwendung von Cocain oder seiner Ersatzmittel, sondern lediglich mit Hilfe von Antipyrin, Chinin. bimuriat. carbamid. und Suprarenin vorgenommen habe. Jedoch ist zu bemerken, daß anscheinend nicht bei allen Personen der Kehlkopf durch Antipyrin völlig anästhesiert werden kann und daß das Verfahren in jedem Falle sehr langwierig ist. Die Pinselungen, von denen ich übrigens nie einen Schaden wie vom Chinin. bimur. carb. gesehen habe, dürfen nicht zu schnell hintereinander erfolgen; und die völlige Anästhesie trat immer erst sehr spät, manchmal erst 10 Minuten nach der letzten, ein. Viel prompter erfolgt sie — und zwar ebenso prompt wie bei der Verwendung von 20%iger Cocainlösung —, wenn man das Antipyrin zu gleichen Teilen nicht in Wasser, sondern in 10%iger Alypinlösung löst: wir haben dann eine Flüssigkeit, die von giftiger Substanz zwar nicht ganz frei ist, sie aber doch in ganz wesentlich geringerem Maße enthält als die übliche 20%ige Cocainlösung und dieser an anästhesierender Kraft gleichsteht. Im übrigen aber möchte ich darauf aufmerksam machen, daß Bukofzer schon vor längerer Zeit darauf hingewiesen hat[1]), daß Cocain, in Suprarenin (1 : 1000) gelöst, völlige Anästhesie des Kehlkopfs schon in 5%iger Konzentration herbeizuführen pflegt. Ich habe diese Angabe nachgeprüft und kann sie nicht nur bestätigen, sondern auch dahin ergänzen, daß ein Gleiches auch vom Alypin gilt und daß nicht einmal völlige Unverdünntheit des Suprarenins erforderlich ist.[2]) Mit einem Gemisch von 3 Teilen Suprarenin und 1 Teil

[1]) Deutsche med. Wochenschr., 1903, 41.

[2]) Vgl. hierzu die Arbeit von Esch (Arch. f. experim. Pathol. u. Pharmakol. Bd. 64), in der die Beziehungen zwischen Suprarenin und Cocain, Alypin und Novocain eingehend erörtert werden.

Digitized by Google
Original from UNIVERSITY OF CALIFORNIA
Generated on 2019-10-24 12:35 GMT / http://hdl.handle.net/2027/uc1.b3252759
Public Domain in the United States, Google-digitized / http://www.hathitrust.org/access_use#pd-us-google

20%iger Alypinlösung kann man durch 2—4malige Einpinselung eine Anästhesie des Kehlkopfs erzeugen, die nicht für die Sondierung, sondern auch für endolaryngeale Operationen völlig ausreicht; man hat dabei nicht öfter Mißerfolge als bei der Verwendung von 20%igem Cocain. Vor diesem Gemisch hat die Kombination von Antipyrin und Alypin nur dann Vorzüge, wenn eine Suprareninwirkung vermieden werden soll.

Über die anästhesierende Wirkung des Antipyrin auf die Tracheobronchialschleimhaut habe ich nur geringe Erfahrungen. Daß der 5—6%igen Lösung eine solche zukommt, scheint festzustehen; doch scheint die Wirkung nicht so schnell und so sicher einzutreten wie bei der 1%igen Lösung von Chinin. bimuriat. carbamid. Stärkere als 10%ige Lösungen haben bisweilen Husten und ein leichtes, schnell vorübergehendes Brennen im Bereich der Trachea zur Folge gehabt.

Die Zusammenfassung der vorstehenden Beobachtungen ergibt, daß es im allgemeinen möglich ist, eine völlige, für die schmerzlose Ausführung aller therapeutischen Maßnahmen ausreichende Anästhesie durch Verwendung von Substanzen herbeizuführen, die ungiftig, sterilisierbar, sehr schnell wirksam und dabei sehr billig sind. In Nase und Rachen wird dies für oberflächliche Eingriffe durch eine Lösung von Antipyrin und Chinin. bimuriat. carbamid. in Wasser, für tiefere durch die submuköse Injektion von 1%igem Chinin. bimur. carbamid. oder besser von 2%igem Antipyrin, in der Trachea und den Bronchien durch Einstäubung der 1%igen Lösung von Chinin. bimuriat. carbamid. erreicht. In allen Fällen — außer vielleicht für die submuköse Injektion in die unteren Nasenmuscheln — empfiehlt sich der Zusatz von Suprarenin im üblichen Verhältnis (1 : 9). Nur für die Anästhesierung des Kehlkopfes ist die Verwendung der bisher üblichen spezifischen, aber auch giftigen Anästhetika nicht ganz zu umgehen; jedoch kann ihre Konzentration weit unter das jetzt übliche Maß herabgesetzt werden.

Aus der Abteilung für Nasen-, Hals- und Ohrenkranke des Eppendorfer Krankenhauses (Oberarzt Dr. Thost) und aus der Privatpraxis von Dr. Thost.

Über schädliche Wirkung durch lokale Reaktion nach Salvarsanbehandlung in Fällen von Erkrankung der oberen Luftwege.

Von Dr. **Wolfgang Ehrler**, Hamburg.

Es soll in folgenden Zeilen kurz über einige ungünstige Erfahrungen berichtet werden, die auf der Nasen-, Hals- und Ohrenabteilung des Eppendorfer Krankenhauses und in der Privatpraxis von Dr. Thost (Hamburg) nach Salvarsanbehandlung zur Beobachtung gelangten.

Digitized by Google
Original from UNIVERSITY OF CALIFORNIA
Generated on 2019-10-24 12:35 GMT / http://hdl.handle.net/2027/uc1.b3252759
Public Domain in the United States, Google-digitized / http://www.hathitrust.org/access_use#pd-us-google

Nachdem die ersten unserer Fälle mit intraglutäalen Injektionen behandelt worden waren, die stets mit mehr oder minder starken Schmerzen, Schüttelfrost, Fieber und lange anhaltender Infiltration der Injektionsstelle reagierten, wandten wir mit bestem Erfolg quoad Befinden des Pat. die intravenöse Methode mit dem von Dr. Hauptmann angegebenen Apparat mit Doppelhahn an. Nur führten wir die Nadel nicht direkt durch die Haut ein, sondern legten unter Lokalanästhesie mit ca. $1^1/_2$ *cm* langem Hautschnitt eine gestaute Vene frei und infundierten direkt in diese. Der kleine Hautschnitt wurde mit zwei Michelschen Klammern geschlossen, und es trat unter Dermatol-Heftpflasterverband ausnahmslos in 2—5 Tagen glatte Heilung der Schnittwunde ein.

Die intravenösen Infusionen wurden zum größten Teil in der Sprechstunde respektive ambulant ausgeführt und Pat. mit entsprechenden Verhaltungsmaßregeln entlassen. In einigen wenigen Fällen stellte sich am gleichen Tage leichtes Fieber und geringes Unwohlsein, nur in einem Falle Fieber über 39° mit Erbrechen ein, und auch dieser letztere Pat. befand sich am folgenden Tage wieder völlig wohl. Opticus- oder Acusticuserkrankung oder für neurotrope Wirkung des Salvarsan sprechende Erscheinungen traten nicht auf. Bei einem alten Herrn war die intravenöse Infusion trotz aller Bemühungen nicht auszuführen; obwohl an drei Stellen Venen freigelegt, peinlich genau nach chirurgischer Methode die Venae sectio vorgenommen und mit stumpfer Kanüle die Infusion versucht wurde, hörte nach 10—20 cm^3 der Abfluß auf, so daß die Infusion aufgegeben werden mußte (Venenklappen?).

Es handelt sich speziell um folgende Fälle:

1. Ein 82jähriger Herr kommt mit Heiserkeit und Atemnot, die seit längerer Zeit besteht, in die Sprechstunde. Angeblich nie ernstlich krank gewesen. Infektion negiert. Nase und Rachen frei. Wassermann stark positiv.

Es besteht eine diffuse gummöse Infiltration der Epiglottis. Die ganze Kehlkopfschleimhaut hochrot und stark geschwellt. Da unter lokaler Behandlung und innerlich Jodkali der Kehlkopfbefund sich nicht wesentlich bessert und die Atemnot nicht abnimmt, bekommt Pat. 0·5 Salvarsan intravenös. Im Verlauf der nächsten Tage nimmt die Atemnot so bedrohlich zu, daß Pat. einem Krankenhaus zur eventuellen Tracheotomie überwiesen wird.

Es kam also nach der Salvarsaninjektion am Erkrankungsorte zu so starker Reaktion, daß Schwellung und Atemnot sich steigerten.

2. Ein 42jähriger Pat., 1904 wegen Stomatitis mercuriales behandelt, kommt am 17. Dezember 1910 in die Srechstunde: an der Basis der Uvula kleine Erosionen, ähnliche Erosionen auf den Gaumenmandeln. Sajodin. Lokale Behandlung. Im Verlauf der nächsten Wochen Heilung. Pat. bleibt aus der Behandlung weg.

Anfang Januar 1911 kommt er mit neuen Erosionen an der Basis der Uvula und Zunge. Wassermann stark positiv.

Digitized by Google
Original from UNIVERSITY OF CALIFORNIA
Generated on 2019-10-24 12:35 GMT / http://hdl.handle.net/2027/uc1.b3252759
Public Domain in the United States, Google-digitized / http://www.hathitrust.org/access_use#pd-us-google

26. I. Salvarsan 0·6 intraglutäal. Leichtes Fieber, wenig Schmerzen.

4 II. Die Erosionen sind abgeheilt; Pat. begibt sich zur Erholung an die Riviera.

24. II. stellt sich Pat. wieder vor: über der Basis der Uvula kleine, zackige Perforation des harten Gaumens.

An Stelle der früheren Schleimhauterkrankung kommt es nach der Salvarsaninfusion infolge lokaler Reaktion zur Perforation des harten Gaumens.

3. 15jähriger hereditärer Luetiker. Lange Zeit im Eppendorfer Krankenhaus behandelt. 1907 wegen luetischer Larynxstenose tracheotomiert. 1909 große Gummata am Schädel und am rechten Oberarmknochen. Lange Zeit mit allen antiluetischen Mitteln behandelt. Am rechten Unterschenkel markstückgroßes Geschwür, das aller Behandlung trotzt.

Mitte Oktober 1910 kommt Pat. ins Ambulatorium mit einem markstückgroßen, schmierigen, luetischen Geschwür an der hinteren Rachenwand. Das Geschwür am Unterschenkel ebenfalls markstückgroß, stark sezernierend. Wassermann stark positiv.

21. IX. 1910 0·3 Salvarsan intraglutäal. Leichtes Fieber, wenig Schmerzen, etwas Schwellung der Injektionsstelle.

25. IX. Rachenwand glatt, mit geringer strahlenförmiger Narbe abgeheilt.

27. IX. Geschwür am Unterschenkel mit fester Narbe verheilt. Entlassen.

14. I. 1911 stellt sich Pat. wieder wegen Schwellung und Schmerzen an der Nase vor: Luetische Periostitis des Nasenrückens, rechts stärker als links, Nasenschleimhaut intakt.

16. I. Pat. bekommt nochmals 0·3 Salvarsan, diesmal intravenös, um ein Weitergreifen des luetischen Prozesses nach oben und innen respektive nach der Orbita zu hintanzuhalten. Im Verlauf der nächsten 4 Wochen wird Pat. noch einer energischen Schmierkur unterworfen und dann entlassen. Die Schwellung am Nasenrücken war teilweise zurückgegangen, Rachenwand glatt, Unterschenkelgeschwür fest vernarbt, Nasenschleimhaut frei.

Nach weiteren 4 Wochen stellt sich Pat. mit einer schweren Keratitis des rechten, einer leichten des linken Auges wieder ein; die Periostitis des Nasenrückens besteht, wenn auch gebessert, weiter. Wassermann stark positiv.

Auch am 20. VI. Wassermann stark positiv. Die Keratitis soweit abgeheilt, daß Pat. enlassen werden kann. Eine leichte, nicht stark schmerzende Periostitis des rechten Nasenrückens besteht weiter.

Auch in diesem Falle kann man annehmen, daß eine durch Salvarsan hervorgerufene Reizung und Mobilisierung der Spirochäten in der Orbitalwand eine Erkrankung des benachbarten Auges hervorgerufen hat.

Generated on 2019-10-24 12:35 GMT / http://hdl.handle.net/2027/uc1.b3252759
Public Domain in the United States, Google-digitized / http://www.hathitrust.org/access_use#pd-us-google
Digitized by Google
Original from UNIVERSITY OF CALIFORNIA

4. 37jähriger Pat., 1898 Lues. 2. II. 1909 ins Eppendorfer Krankenhaus aufgenommen. Pat. sieht seit 10 Tagen links, seit vorgestern auch rechts nichts mehr. 1901 Geschwüre an den Beinen. 1906 6 Hg-Injektionen. Seit Anfang Mai 1908 ganz unregelmäßig mit monatelangen Pausen geschmiert. Zwischendurch Jodkali. Ist wegen beginnender Sattelnase anderweitig operativ behandelt.

3. II. 1909 Sehschärfe beiderseits = 0, Pupillen starr, Augen reizlos, die temporalen Hälften der Papillen leicht verfärbt. Sattelnase. Septum im knorpeligen Teil perforiert, ist angeblich operativ entfernt.

5. II. Verfärbung der temporalen Papillenhälften hat etwas zugenommen, Sehschärfe = 0 beiderseitig.

5. III. Beiderseits völlige Atrophia nervi optici. Sehschärfe = 0, Pupillen starr, weit.

15. III. entlassen.

Ende 1909 Befund: Sattelnase, Septumperforation, nach den Keilbeinhöhlen zu frische Granulationen. Schmierkur.

Dezember 1910 Wassermann stark positiv.

Das seitliche Röntgenbild zeigt in sehr schöner Weise die Keilbeinhöhle. Ihre Wände sind nicht scharf abgegrenzt, sind verwischt. An der Sella turcica ist besonders der Clivus anterior stark verwischt. Um ein Weitergreifen des luetischen Prozesses zu verhüten, wird am 16. XII. im Eppendorfer Krankenhaus intramuskulär 0·6 Salvarsan gegeben. Leichtes Fieber, sehr wenig Schmerzen, geringe Schwellung der Injektionsstelle, so daß Pat. schon nach drei Tagen entlassen werden kann.

Mitte Januar erkrankt Pat. an meningitischen Erscheinungen und erliegt am 26. I. einer ausgesprochenen Meningitis.

Es handelt sich also im vorliegenden Fall um eine schwere Erkrankung des Nasenskeletts nach einer vor 12 Jahren erfolgten Infektion.

Eine regelrecht durchgeführte antiluetische Behandlung hat in den ersten 10 Jahren nicht stattgefunden, zum Teil wurde er homöopathisch traktiert. Bei der Behandlung der Nase war nach unserer Auffassung zu wenig Rücksicht auf die Grundkrankheit genommen und die operativen Eingriffe zu energisch angepackt worden. Infolgedessen kam es zu einer tieferen Erkrankung der Keilbeinhöhle und plötzlicher rascher Erblindung beiderseits. Diese Knochenerkrankungen ließen sich im Röntgenbild mit seltener Deutlichkeit nachweisen. In der Hoffnung, den Knochenprozeß zum Stillstand respektive zur Heilung zu bringen, wird 0·6 Salvarsan injiziert. Und gerade dies wurde nach unserer Auffassung dem Pat. verhängnisvoll. Infolge der lokalen Reaktion und Mobilisierung der Spirochäten geht der Prozeß auf die Meningen weiter, und was verhütet werden sollte, tritt ein, Pat. bekommt eine Meningitis, der er erliegt.

Generated on 2019-10-24 12:35 GMT / http://hdl.handle.net/2027/uc1.b3252759
Public Domain in the United States, Google-digitized / http://www.hathitrust.org/access_use#pd-us-google
Digitized by Google
Original from UNIVERSITY OF CALIFORNIA

Aus den angeführten Fällen muß man schließen, daß bei alten luetischen Knochen- respektive Knorpelprozessen am Schädel und Kehlkopf die Anwendung von Salvarsan mit großer Vorsicht vorzunehmen ist, weil, wie unsere Fälle zu beweisen scheinen, die Reaktion des Mittels am Erkrankungsherde eine Gefährdung benachbarter lebenswichtiger Organe mit sich bringt.

Weitere Mitteilungen zur Rhinochirurgie.

Von Dr. **Ludwig Löwe**, Ohren-, Nasen- und Halsarzt in Berlin.

A. Zur Freilegung der Hypophysis.

Verfasser dieser Zeilen hat früher die Freilegung der Keilbeinhöhle und des darüber gelegenen Abschnittes der Basis cerebri in der Art vorzunehmen empfohlen (siehe Löwe, „Zur Chirurgie der Nase", I. Heft, Berlin 1905, Tafel VII; II. Heft, Berlin 1907, Tafel XVII), daß zuvörderst die knöchernen Wandungen der äußeren Nase nach außen umgelegt werden. Dann werden Muscheln und Septum entfernt. So liegt die Vorderwand der Keilbeinhöhle zutage. Dieses Verfahren ist von Schloffer mit einer kleinen Modifikation der Eröffnung zuerst in praxi erprobt und seitdem vielfach von Hochenegg, Borchardt, v. Eiselsberg, Exner, Schmiegelow u. a. geübt worden.

Ein paar Jahre später hat dann Verfasser (in dieser Monatsschrift, Jahrgang 43) ein zweites, schon viel empfehlenswerteres Verfahren publiziert. Dasselbe geht nicht von vorn von der Nase, sondern von unten von der Zungenbeingegend her ein. Und zwar mittelst der Pharyngotomia suprahyoidea. Man ist dann sofort im Nasenrachenraum, also dicht unter dem Boden der Keilbeinhöhle.

Neuerdings ist es gelungen, die Keilbeinhöhlen- respektive Hypophysisfreilegung noch viel einfacher zu gestalten. Das Verfahren besteht darin, daß zuvörderst nach Gussenbauers Vorgang der Schleimhautüberzug der harten Gaumenplatte in der Mittellinie bis auf den Knochen gespalten und dann eventuell unter Beihilfe von je 2 kleinen Seitenschnitten mitsamt dem Periost bis zum Alveolarrand zurückgeschoben wird. Dann werden mit Meißel und Hammer die Gaumenfortsätze beider Oberkiefer und die Partes horizontales der beiden Gaumenbeine entfernt. Natürlich werden dabei die Gefäße (A. palatinae majores) geschont. So liegt die Unterfläche der Schleimhautbekleidung des Nasenbodens zutage. In der Mittellinie zwischen beiden Nasen zieht die Knochenplatte des Vomer in sagittaler Richtung von vorn nach hinten.

Nun wird die Mukosatapete der Nasenscheidewand von der Mundwunde aus jederseits vom Vomer respektive von der senkrechten Platte des Siebbeins abgeschoben, was, da ja hier die Schleimhaut nur ganz locker dem Septum anliegt, leicht von statten geht. Dann wird die knöcherne Nasenscheidewand

Digitized by Google
Original from UNIVERSITY OF CALIFORNIA
Generated on 2019-10-24 12:35 GMT / http://hdl.handle.net/2027/uc1.b3252759
Public Domain in the United States, Google-digitized / http://www.hathitrust.org/access_use#pd-us-google

vom Munde aus weggenommen. Damit ist man auf der Crista und auf dem Rostrum sphenoidale angelangt und kann nun mit Leichtigkeit die Schleimhautbekleidung der Unter- und eines Teiles der Vorderfläche des Keilbeinkörpers, die hier ebenfalls sehr locker dem Knochen anliegt, zurückschieben. So liegen die Superficies inferior und ein kleiner Teil der anterior ossis sphenoidalis vor Augen. Sie können bequem abgeschlagen werden, worauf die Keilbeinhöhle übersichtlich und breit eröffnet daliegt. Dann wird das Septum intersphenoidale entfernt. So ist das Dach der Keilbeinhöhle mit der Türkensatteleinsenkung freigelegt. Die ganze Operation ist nichts weiter als eine submuköse Septumresektion. Nur mit dem Unterschiede, daß sie nicht vom Nasenloch, sondern vom Munde her nach Abtragung der harten Gaumenplatte erfolgt und daß sie sich nicht auf das knöcherne Septum beschränkt, sondern im Anschluß an dessen Wegnahme auch noch die Keilbeinhöhlenunter- und einen kleinen Teil der Vorderwand und das Septum intersphenoidale mit abträgt. Wie jede andere submuköse Septumresektion dürfte auch sie theoretisch beobachtet nach gehöriger Adrenalisierung, ohne daß eine irgend nennenswerte Blutung stattfindet, in Lokalanästhesie — ausführbar sein. Indessen wird in praxi vorläufig die Chloroformnarkose (natürlich nach dem Kuhnschen Verfahren) nicht zu umgehen sein, da der Mund bei letzterer viel weiter aufgesperrt werden kann. Erfahrungsgemäß könnten unnarkotisierte Pat. den Mund nicht lange und weit genug aufhalten, um die Operation zu vollenden: sie ermüden zu schnell.

Es gibt Fälle, in welchen eine oder die andere A. nasalis posterior septi anstatt in der Schleimhaut der Nasenscheidewand zu verlaufen, sich auf eine mehr oder weniger große Strecke in einen Halbkanal der knöchernen Nasenscheidewand einlagert. In solchen Fällen muß natürlich die betreffende Arterie beim Abtragen des Knochens abgeklemmt werden.

Es ist ferner darauf zu achten, daß bei der Abschlagung der Unterwand der Keilbeinhöhle nicht die in der Seitenwand des Sinus sphenoidalis gelegenen wichtigen Gebilde (Sinus cavernosus, die Nerven etc.) verletzt werden. Um dagegen gesichert zu sein, bedient man sich eines hierfür eigens konstruierten Schützers, der aus einem 29 *cm* langen Metallstäbchen besteht, dessen unteres Ende rechtwinklig abgebogen und zu einem Plättchen ausgehämmert ist.[1]) Letzteres wird unter die vorspringenden Ecken des Operationsfeldes geschoben und zeigt an, wo noch ein Stückchen der Unterwand der Höhle übersteht.

Es kommt vor, daß die Keilbeinhöhle sich weit nach hinten unten in die Pars basilaris des Hinterhauptbeines erstreckt. In diesem Fall ist es natürlich nötig, die Schleimhautbekleidung des Fornix pharyngis weit nach hinten bis gegen das Tuberculum pharyngeum hin abzuschieben, um den Knochen an

[1]) Erhältlich bei J. Tamm, Berlin, Karlstr. 14.

Digitized by Google
Original from UNIVERSITY OF CALIFORNIA
Generated on 2019-10-24 12:35 GMT / http://hdl.handle.net/2027/uc1.b3252759
Public Domain in the United States, Google-digitized / http://www.hathitrust.org/access_use#pd-us-google

der Superficies inferior der Pars basilaris des Os occipitale freizulegen respektive abzuhauen. Das geht von der Wunde des harten Gaumens aus manchmal nicht gut zu machen. Man gelangt von hier öfters nicht bequem genug an diese hintere Partie heran. Um diese Region zu erreichen, muß man vielmehr entweder den weichen Gaumen vom harten temporär durch einen Querschnitt abtrennen oder man inzidiert ersteren nach Gussenbauer seitlich rechts und links nach innen von der Mandelnische durch einen vom freien Rande bis zum harten Gaumen reichenden, von hinten nach vorn geführten Sagittalschnitt und klappt das Mittelteil des Velum molle samt Uvula nach vorn gegen die Zahnreihe hin um. Damit diese Schnitte blutleer ausgeführt werden können, werden die betreffenden Gewebspartien vorher nach dem bekannten Heidenhainschen Verfahren abgenäht. So ist das Rachendach bequem zugänglich gemacht. Nun wird ein Querschnitt dicht hinter den Choanen von rechts nach links durch die Schleimhaut und Fascie des Rachendaches bis auf den Knochen geführt. Dann wird auf die Mitte desselben ein Sagittalschnitt, der gleichfalls bis auf den Knochen geht, gesetzt. Er erstreckt sich in der Mittellinie des Rachendaches nach hinten bis zum Tuberculum pharyngeum. Von diesem T-Schnitt aus läßt sich der Knochen der Pars basilaris des Hinterhauptbeines entblößen, es liegt nichts im Wege, ihn abzuschlagen und eventuell nicht bloß einen etwaigen hinteren (postsellaren) Ausläufer der Keilbeinhöhle, sondern auch die darüber gelegene Partie der Dura und der Brückenregion aufzudecken.

Das eben geschilderte Verfahren basiert — abgesehen von der schon erwähnten Gussenbauerschen Resektion der harten Gaumenplatte — auf zwei Vorarbeiten. Die eine rührt von Fritz König her. (Verhandlungen der Berliner med. Gesellschaft, Bd. 31.) König nimmt ebenfalls, um an die Hypophysis heranzugelangen, die harte Gaumenplatte — allerdings nur im Gaumenbeinbezirk — und den Vomer weg. Soweit ist also sein Verfahren mit dem soeben dargelegten identisch. Dann aber schiebt König nicht, wie es hier geschildert wurde, die Schleimhaut des Choanendaches von der unteren und vorderen Fläche des Keilbeinkörpers ab und legt sich so diese knöchernen Teile, bevor er sie wegschlägt, erst frei, sondern er treibt seinen Meißel ohne weitere Vorbereitung gleich ca. 1 *cm* schräg nach hinten oben in der Richtung auf die Schädelcasis vor und sucht auf diese Weise, ohne vorher die Keilbeinhöhle eröffnet und ausgeräumt zu haben, den Boden des Türkensattels zu erreichen. Daß dieses Verfahren nicht den Anforderungen, die man an einen Eingriff in so intrikater Gegend zu stellen hat, entspricht, bedarf keiner Worte weiter. Immerhin ist ihm nachzurühmen, daß darin prinzipiell schon der einfachste und richtigste Weg zur Hypophysis gelegen war.

Die zweite Vorarbeit für das oben geschilderte Verfahren verdanken wir Oskar Hirsch (Wiener med. Wochenschrift, 1910, pag. 749).

Digitized by Google
Original from UNIVERSITY OF CALIFORNIA
Generated on 2019-10-24 12:35 GMT / http://hdl.handle.net/2027/uc1.b3252759
Public Domain in the United States, Google-digitized / http://www.hathitrust.org/access_use#pd-us-google

Hirschs Methode der Freilegung der Hypophysis ist dem Wesen nach ebenfalls eine nach hinten oben durch die Keilbeinhöhle hindurch verlängerte submuköse Septumresektion. Nur geht Hirsch nicht vom Munde, sondern von den Nasenlöchern aus ein.

Nach Abschluß der Operation wird die Wunde im harten und eventuell im weichen Gaumen durch Silberdrahtsuturen vernäht. Es braucht wohl nicht extra erwähnt zu werden, daß für bequemen Abfluß der Sekrete etc. aus der Keilbeinhöhle respektive aus dem Cavum cranii gesorgt werden muß.

B. Zur Freilegung des Nasenrachenraumes.

Im weiteren Ausbau obigen Verfahrens ist auch die Aufdeckung des Nasenrachenraumes Gegenstand der Untersuchung gewesen. Hierfür existieren bekanntlich eine Menge von Methoden (nach Hellat 55). Man kann sie in vier Gruppen einteilen (siehe die vorhin erwähnte Mitteilung des Unterzeichneten in dieser Monatsschrift, Jahrg. 43). Eine davon umfaßt die oralen Wege. Soweit Verfasser unterrichtet ist, war Manne der erste, der schon im Jahre 1717 den Mundweg beschritten hat. Er spaltete den weichen Gaumen samt Zäpfchen in der Mittellinie. Dann zog er die beiden Hälften auseinander und führte die Operation im Nasenrachenraum aus. Dieses Verfahren wurde von Maisonneuve dahin abgeändert, daß er das Zäpfchen unversehrt ließ. So entstand die die spätere Wiedervereinigung der getrennten Gaumenhälften außerordentlich erleichternde Boutonnière palatinale. Böckel zog es vor, anstatt sich den Zugang durch einen Längsschnitt zu verschaffen, den weichen vom harten Gaumen der Quere nach abzutrennen. Endlich durchschnitt Gussenbauer das Gaumensegel seitlich rechts und links, so daß es nur noch an der Basis mit dem Kopfskelett zusammenhing. Dann zog er es, soweit es ging, nach vorn gegen die Schneidezähne.

Die geschilderten Methoden beschränken sich auf den weichen Gaumen. Nélaton und Gussenbauer gingen einen Schritt weiter und zogen auch den harten in den Bereich der Resektion (siehe oben). Auf einer Durchführung dieses Prinzips beruht das Verfahren von Kuhn (Zeitschr. f. Laryngol., 1911). Der Eingriff wird bei Intubagennarkose gemacht. Der Mund wird mit einem Mundsperrer ad maximum offen gehalten. Man darf auf die Narkose nicht verzichten, weil man sonst den Mund nicht weit genug und nicht lange genug aufgesperrt halten kann. Wegen der Gefahr der Blutaspiration ist die präliminare Speiseröhren-Kehlkopftamponade nach Einbringung des Tubus in den Larynx durchaus erforderlich.

Die Operation beginnt mit der queren Ablösung des harten vom weichen Gaumen. Dann wird das Palatum molle nach hinten gezogen. Das gewährt allein schon einen guten Überblick. Genügt derselbe noch nicht, so wird die temporäre Resektion der harten Gaumenplatte hinzugefügt. Zu diesem Zweck

Digitized by Google
Original from UNIVERSITY OF CALIFORNIA
Generated on 2019-10-24 12:35 GMT / http://hdl.handle.net/2027/uc1.b3252759
Public Domain in the United States, Google-digitized / http://www.hathitrust.org/access_use#pd-us-google

wird das Palatum durum zuvörderst in ein molle umgewandelt. Jederseits seitlich wird ein Sagittalschnitt von hinten nach vorn durch die Schleimhaut und die Knochenhaut des harten Gaumens geführt. Die Schnitte beginnen an der hinteren Begrenzung des Palatum durum und enden nach vorn am ersten Prämolaren. Damit die großen Gefäße (Aa. palatinae majores) nicht verletzt werden, liegen die beiden Schnitte weit nach innen vom Foramen palatinum majus. So ist ein rechteckiger Schleimhautperiostlappen umschnitten. Derselbe wird von hinten nach vorn vom Knochen abpräpariert. Dann wird der so freigelegte Knochen des harten Gaumens weggeschlagen. So tritt die ganze hintere Partie der Unterfläche der Nasenbodenschleimhaut zutage. Jetzt wird dieser Nasenboden entsprechend den beiden Sagittalschnitten incidiert und nach vorn geklappt.

Diese Methode ist unzweifelhaft leistungsfähig. Verfasser dieser Zeilen ist zu einer etwas anderen (übrigens der Hauptsache nach schon von Gussenbauer angegebenen) Technik gelangt. Im Prinzip beruht diese Sache ebenfalls darauf, daß je nach Bedarf der harte Gaumen zuvörderst in einen weichen umgewandelt und dann temporär umgeklappt wird. Der Schnitt beginnt am Hinterrande des weichen Gaumens rechts oder links von der Insertion der Uvula und geht in schräger Richtung nach vorn zur Spina nasalis posterior inferior. Diese Incision kann ohne Blutverlust gemacht werden, wenn das Gaumensegel vorher beiderseits von dem intendierten Schnitt abgenäht ist.

Nun wird durch Auseinanderziehen der Wundränder geprüft, ob die so gewonnene Übersicht den Tumor genügend freilegt. Ist das der Fall, so wird nur noch eine Querabtrennung des weichen vom harten Gaumen, soweit als dies zur vollen Übersichtlichkeit nötig ist, hinzugefügt.

Ergibt sich aber, daß die Insertionsstelle der Geschwulst durch die Spaltung des weichen Gaumens nicht genügend sichtbar gemacht wird, weil sie weiter nach vorn zu suchen ist, oder konnte das schon vorher durch Röntgenbild oder Sondierung festgelegt werden, so empfiehlt es sich, das künstliche Palatum fissum auf der Tumorseite noch weiter nach vorn reichen zu lassen. Zu diesem Zweck wird das Involucrum palati duri in der Mittellinie bis auf den Knochen incidiert. Dann wird die Schleimhautperiostbekleidung des harten Gaumens auf der Tumorseite respektive wenn es nötig ist, beiderseits gegen die Zahnreihe zurückgeschoben. Jetzt liegt die Knochenunterlage des harten Gaumens frei zutage. Die wird soweit nötig abgetragen, dann wird der so freigelegte Nasenboden so weit incidiert, bis die Insertion des Tumors genügend zugänglich ist. Alle beschriebenen Manipulationen bluten außerordentlich wenig, sind technisch ganz einfach und völlig gefahrlos. Theoretisch steht nichts im Wege, sie unter Lokalanästhesie auszuführen. Praktisch wird aber voraussichtlich die Allgemeinnarkose (natürlich nach der Kuhnschen Art)

Digitized by Google
Original from UNIVERSITY OF CALIFORNIA
Generated on 2019-10-24 12:35 GMT / http://hdl.handle.net/2027/uc1.b3252759
Public Domain in the United States, Google-digitized / http://www.hathitrust.org/access_use#pd-us-google

nicht zu umgehen sein. Denn der Mund muß ja bei der Encheirese längere Zeit weit gesperrt offen gehalten werden. Das ertragen die Pat. nur, wenn sie chloroformiert sind.

Der umgeklappte harte und weiche Gaumen wird natürlich nach Schluß der Nasenrachenausräumung in seine ursprüngliche Lage zurückgebracht und durch Silberdrahtsuturen befestigt. Es ist anzunehmen, daß die Knochenplatte des harten Gaumens sich in kurzer Zeit regeneriert und daß somit keine Spur des stattgehabten Eingriffes zurückbleibt.

Diese Abklappung des harten und weichen Gaumens stellt, soweit sich das an der Leiche beurteilen läßt, ein einfaches und vollkommenes Verfahren der Freilegung des Nasenrachenraumes dar. Immerhin haben bekanntlich alle größeren Eingriffe vom Munde aus ihre Schattenseiten. Die Salivation und die reflektorische Erregbarkeit der Mundwände verursachen im Verein mit dem Umstande, daß durch die Zunge der Raum stark beengt wird und daß immer komplizierte Sperrvorrichtungen zum Offenhalten des Mundes nötig sind, Schwierigkeiten, die hohe Anforderungen an die Geschicklichkeit des Operateurs stellen.

Bei der Bearbeitung obiger beider Operationsmethoden hatte sich Verfasser der Beihilfe des Herrn Dr. Gustav Lennhoff zu erfreuen, dem er hiermit seinen wärmsten Dank ausspricht.

C. Zur Topographie des Pharynx.

Die obere Anheftung des Pharynx an die Basis cranii geht folgendermaßen vor sich. Hinten oben heftet er sich nach vorne von dem großen Hinterhauptsloch am Tuberculum pharyngeum an. Seine seitliche Insertion entspricht an der Unterfläche des Felsenbeins einer Linie, die vom innersten vordersten Begrenzungspunkt des Carotidenloches über die Spitze des Felsenbeines hinweg zum Hinterrand der inneren Lamelle des Flügelfortsatzes des Keilbeins führt. Die Seitenwände des Pharynx lagern sich von oben nach unten.

a) An die hinteren Ränder der inneren Lamellen der beiden Processus pterygoidei des Keilbeins.

b) An die Hinterenden der beiden Lineae mylohyoideae.

c) An das jederseitige Ligamentum stylohyoideum.

d) An die großen Hörner des Zungenbeins. Dank dieser Verbindung kann sich das Zungenbein während des Schlußaktes mit dem Pharynx heben und senken.

Der Rachen ist hinten und seitlich von Bindegewebsmassen umgeben Dieselben sind aber nur seitlich an einigen Stellen dichter gewebt. Man kann also nicht von einer eigentlichen Aponeurosis peripharyngea sprechen: dafür ist das Gefüge hinten viel zu locker. Hier bleibt zwischen der Aponeurosis praevertebralis, die die Muskeln an der Vorderfläche der Halswirbel bedeckt

Digitized by Google
Original from UNIVERSITY OF CALIFORNIA
Generated on 2019-10-24 12:35 GMT / http://hdl.handle.net/2027/uc1.b3252759
Public Domain in the United States, Google-digitized / http://www.hathitrust.org/access_use#pd-us-google

und der Hinterwand des Pharynx „der retropharyngeale Raum“ übrig, der das Hin- und Hergleiten des Pharynx gestattet und der bekanntlich nur der oberste Zipfel des sogenannten Spatium praevertebrale ist, das sich längs der ganzen Wirbelsäule hinzieht.

Es ist schon erwähnt worden, daß das peripharyngeale Bindegewebe seitlich etwas stärker gewebt ist. Hier heftet es sich an die Scheiden der großen Gefäße an, trennt somit letztere und die Halslymphdrüsen von dem prävertebralen Retropharyngealraum. In letzterem selbst verlaufen Venenplexus und kleine Arteriolae von der A. pharyngea inferior. Ungefähr 1 *cm* unter der Basis cranii stößt man in ihm auf zwei der hinteren Rachenwand anliegende Lymphdrüsen, je eine rechte und eine linke. Sie sind besonders im Kindesalter entwickelt. In sie ergießen sich Lymphgefäße:

a) aus der nasopharyngealen Schleimhaut,

b) aus der Pharynxtonsille,

c) aus der Tube,

d) aus dem Mittelohr.

Im Nasenrachenraum werden drei Durchmesser:

a) der vertikale vom Rachendach bis zum harten Gaumen,

b) der transversale von der rechten zur linken Wand,

c) der sagittale von der Wirbelsäule bis zum Hinterrande des Vomer unterschieden. Sie lassen sich wegen des wechselnden Schwellungszustandes der Schleimhaut nur an der Leiche bestimmen. Der vertikale und der transversale betragen beide im Durchschnitt am Erwachsenen 4 *cm*. Der sagittale Durchmesser ist natürlich bei den Dolicho- größer als bei den Brachycephalen. Für die vorhin geschilderte Operation ist die Lage der Carotis interna von Wichtigkeit. Nach Gillette liegt sie ca. 2 *mm* nach außen hinten von der Umbiegung der hinteren zur seitlichen Pharynxwand. Zwischen ihr und der Seitenwand des Schlundkopfes stößt man außerdem noch auf die unmittelbar vor der Carotis interna nach aufwärts zur Schädelbasis ziehende Arteria pharyngea ascendens.

Moure und Laffarelle unterscheiden drei Formen der Rachenwölbung:

a) die Spitzbogenform,

b) die Rundbogenform,

c) die abgeflachte Wölbung.

Erstere beide finden sich beim Erwachsenen, letztere beim Kinde, sie persistiert jedoch öfters durchs Leben.

Die Fascia pharyngo-basilaris setzt sich nach vorn von der Membrana atlanto-occipitalis anterior fest und straff an den Basalteil des Hinterhauptbeines an. Dann überzieht sie ebenfalls sehr fest die Unterfläche des Os petrosum von dem Vorderrand des carotischen Kanals bis zur Spitze. Hier schließt

Digitized by Google
Original from UNIVERSITY OF CALIFORNIA
Generated on 2019-10-24 12:35 GMT / http://hdl.handle.net/2027/uc1.b3252759
Public Domain in the United States, Google-digitized / http://www.hathitrust.org/access_use#pd-us-google

sie sich unmittelbar an die Fibrocartilagio basilaris an, die bekanntlich das Foramen lacerum anterius abschließt. Dann geht sie, indem sie sich stark verdünnt, in die Knochenhaut an der Unterfläche des Keilbeinkörpers über. Seitlich heftet sie sich an den Hinterrand der Innenlamelle der Flügelfortsätze des Keilbeins. Die Fascie ist von sehr wechselnder Dicke. Am dicksten ist sie in der Mittelebene des Körpers an der Stelle ihres Verlaufs, wo sie dem Basalteil des Hinterhauptbeines anliegt. Nach vorne gegen die Unterfläche des Keilbeinkörpers verdünnt sie sich sehr rasch, ebenso nach hinten unten gegen den vorderen Halbring des Atlas hin.

Bei der Schilderung des Lymphapparates des Nasenrachens sind nach Poli gesondert zu betrachten:

a) das Wurzelgebiet,
b) die abführenden Lymphbahnen und
c) das Drüsensystem.

a) Das Wurzelgebiet.

Am Rachendach, speziell in der Gegend der Rachenmandel, nehmen die Lymphgefäße blindsackartig ihren Anfang in der die Lakunen begrenzenden Gewebsschicht. Sie liegen in Form ringförmiger Netze rings um die Follikel und im interfollikulären Gewebe. Hier soll nach Suchanek unter besonderen Bedingungen eine Kommunikation der Lymphgefäße mit den perimeningealen Lymphräumen bestehen. Vom Nasenboden setzt sich das Lymphnetz in einen auf der Hinterfläche des Gaumensegels vorhandenen Plexus fort.

Das Lymphnetz der Seitenwand des Nasenrachenraumes ist in der Gegend der Tubenmündung sehr reich; hier konfluieren die Lymphbahnen der Tube, die ihrerseits mit denen der Paukenhöhle zusammenhängen (Most).

b) Die abführenden Lymphbahnen und *c)* das Drüsensystem.

An der Stelle, wo die Nase in den Nasenrachen übergeht, das heißt unmittelbar vor der Tubenmündung in der Furche zwischen dieser und dem hinteren Ende der unteren Muschel beginnen die Sammelkanäle. Sie fließen nach zwei verschiedenen Richtungen, einmal nach hinten oben zu den retropharyngealen Drüsen an der Hinterwand des Nasenrachens (postero-superiore Gruppe von Sammelkanälen nach Most), zweitens nach unten außen zu den tiefen Cervikaldrüsen (antero-inferiore Gruppe nach Most).

Vom III. internationalen Laryngo-Rhinologenkongreß.

Die dritte internationale Tagung der Laryngo-Rhinologen ist vorüber, sie hat, wie es nicht anders zu erwarten war, einen glänzenden Verlauf genommen. Ernste, wissenschaftliche Arbeit bei Tag, rauschende Feste bis spät in die Nacht, die vier Tage waren im Fluge vergangen.

Digitized by Google
Original from UNIVERSITY OF CALIFORNIA
Generated on 2019-10-24 12:35 GMT / http://hdl.handle.net/2027/uc1.b3252759
Public Domain in the United States, Google-digitized / http://www.hathitrust.org/access_use#pd-us-google

Es hat sich wieder so recht gezeigt, wie notwendig es ist, der Rhino-Laryngologie ihre Selbständigkeit zu wahren. Das überaus reiche wissenschaftliche Programm wäre ausreichend gewesen, um die Tagung zweier Spezialkongresse zu füllen, und es ist nur der glänzenden Leitung durch das Exekutivkomitee zu verdanken, daß das Programm in der festgesetzten Zeit abgewickelt werden konnte. Außer den vier bekannten Referatthemen waren 130 Vorträge angemeldet. Es ist nicht Aufgabe dieses Vorberichtes, die wissenschaftlichen Leistungen zu besprechen (der ausführliche Bericht folgt in einer der nächsten Nummern), es sollen nur dem Arrangement des Kongresses einige Worte gewidmet sein.

Besonders lobend sei die Leitung der wissenschaftlichen Verhandlungen hervorgehoben, die in den Händen des Präsidenten Geheimrats Fränkel und der beiden Vizepräsidenten Landgraf und Heymann lag. Von der Wahl von Ehrenpräsidenten war Abstand genommen worden und das, wie der Erfolg zeigte, mit vollem Recht. Nur durch die unerbittliche Strenge, mit der auf das Einhalten der Zeit bei Vorträgen und Diskussion gesehen wurde, war es möglich, die große Reihe der Vorträge zu erledigen. Unter den Ehrenpräsidenten gibt es immer milder Denkende, die auf die Einhaltung der festgesetzten Normalzeit der Redner nicht so strenge schauen, ja oft aus gewissen Rücksichten einen Redner nicht unterbrechen können; nur bei einer einheitlichen Leitung ist eine strenge Disziplin möglich.

Zur Erläuterung der beiden Referatthemata: „Experimentelle Phonetik“ und „Bronchoskopie und Oesophagoskopie“ dienten die beiden Spezialausstellungen, die dank der Bemühungen Gutzmanns und Heymanns ein ganz vollständiges Bild von der Entwicklung der Methoden gaben. Da erst 1906 zur Feier von Fränkels 70. Geburtstag in Berlin und 1908 auf dem Wiener Kongreß allgemeine, das ganze Gebiet umfassende Ausstellungen waren, hatte das Komitee beschlossen, nur diese beiden Spezialausstellungen zu veranstalten. Der Aufforderung zur Beteiligung waren viele Kollegen, auch ausländische, nachgekommen, so daß der Zweck der Ausstellung vollkommen erfüllt wurde; ein Überblick über die Entwicklung des Instrumentariums, über die Leistungen der Methoden, über die Beteiligung der einzelnen Länder war bei der übersichtlichen Anordnung rasch gewonnen. An die wissenschaftliche Ausstellung schloß sich eine industrielle, in der alle bekannten Firmen, die in unserem Spezialgebiet arbeiten, vertreten waren. Die Leitung dieser Gruppe war Herrn Direktor Alfred Hirschmann anvertraut, das Arrangement war ein überaus glückliches. Den Kongressisten wurde ein Führer durch die Ausstellung überreicht. Das Büchlein hat einen bleibenden literarischen Wert, da es reich illustrierte, wertvolle Aufsätze aus dem Gebiete der experimentellen Phonetik und der Bronchoskopie und Oesophagoskopie enthält. Im ersten Teil (experimentelle Phonetik) finden wir Aufsätze von Musehold „Allgemeine Mechanik und Akustik des menschlichen Stimmorganes, Stroboskopie und Photographie des Kehlkopfes“, von Grabower „Die Methoden der Vivisektion in Rücksicht auf die experimentelle Phonetik“, von Scheiner „Die Röntgenuntersuchung“, die Verwendung des Phonographen und Grammophons in diesem Spezialgebiete von G. Panconcelli Calzia, Hamburg, ferner noch drei Arbeiten von Gutzmann: „Die graphische Registrierung der Stimm- und Sprachbewegungen“, „Über Analyse, Synthese und Nachbildung der menschlichen Stimme“ und „Die experimentell-phonetische Therapie“.

Digitized by Google
Original from UNIVERSITY OF CALIFORNIA
Generated on 2019-10-24 12:35 GMT / http://hdl.handle.net/2027/uc1.b3252759
Public Domain in the United States, Google-digitized / http://www.hathitrust.org/access_use#pd-us-google

Der zweite Abschnitt des „Führers“ ist der Oesophagoskopie und Bronchoskopie gewidmet und enthält einen sehr interessanten historischen Artikel aus der Feder Heymanns: „Über die Entwicklung des Prinzips“. Die moderne Oesophagoskopie wird von Gottstein (Breslau), die Bronchoskopie von Mann (Dresden) besprochen. Am Schlusse des Katalogs kommt das Verzeichnis der ausstellenden Firmen, 92 an der Zahl.

Am Vorabend des Kongresses vereinigte ein Begrüßungsabend die zahlreichen Teilnehmer (die Zahl 500 wurde fast erreicht) in den fürstlichen Räumen des Herrenhauses. Die Versammlung war im wahrsten Sinne des Wortes international. Die bekanntesten Laryngologen der ganzen Welt hatten sich eingefunden und es fehlten nur wenige Fachmänner von Namen. Leider war ein Referent, Chevalier Jakson (Pittsburg), am Erscheinen verhindert, was allgemein bedauert wurde.

Der feierlichen Eröffnungssitzung in dem herrlichen, gut akustischen Saale wohnte Seine königliche Hoheit Prinz August Wilhelm von Preußen bei. An Festlichkeiten gab es fast zuviel und wir möchten vielleicht dies als einzigen Fehler des Kongresses bezeichnen. Die Gastfreundlichkeit der Berliner kannte fast keine Grenzen und manch kleinere Stadt wird es sich überlegen müssen, den Kongreß in ihre Mauern zu laden, da sie nicht imstande wäre, das zu bieten, was uns in Berlin geboten wurde. Da gab es ein großartiges Festessen in den ehrwürdigen Räumen des Berliner Rathauses und die Gemeindevertretung wetteiferte mit den Berliner Kollegen, uns den Berliner Aufenthalt so angenehm als möglich zu machen. Den Glanzpunkt des Kongresses bot der von der Berliner Laryngologischen Gesellschaft veranstaltete Ausflug nach Potsdam. Es ging per Extrazug, dann in Separatdampfern zum Wannsee, wo ein ebenfalls von der Laryngologischen Gesellschaft gegebenes Bankett die Teilnehmer in fröhlichster Stimmung lange beisammenhielt. Eine Probe des ausgezeichneten Humors der Berliner Kollegen, eine rhinologische Salomeparodie, von Ärzten und Berufsschauspielern glänzend dargestellt, erregte allgemeine Heiterkeit und nicht enden wollender Beifall lohnte Dichter und Darsteller für ihre Mühe. Am dritten Kongreßabend wurden sämtlichen Mitgliedern Freikarten für die Theater zur Verfügung gestellt. Dann gab es noch einen Bierabend bei Rheingold mit Freibüfett und heiteren Vorträgen.

Der Wiener Kongreß im Jahre 1908 hatte nach dem Urteil der meisten Kollegen einen glänzenden Verlauf genommen, jetzt sind wir, ich muß es frei heraussagen, in den Schatten gestellt, die Berliner haben uns übertrumpft. Das Exekutivkomitee, mit Altmeister Fränkel an der Spitze, den beiden stellvertretenden Vorsitzenden Landgraf und Heymann, den Schriftführern Rosenberg und Grabower, dem Schatzmeister Schötz und den anderen Berliner Kollegen, hat mit ungeheurem Aufwand von Mühe und Zeit sich für das Gelingen des Kongresses eingesetzt. Den Dank dafür, dem auch bei der Schlußsitzung Burger (Amsterdam) im Namen des verhinderten Präsidenten des internationalen Komitees Chiari in warmen Worten Ausdruck verlieh, mögen die Herren in dem Bewußtsein finden, daß allen Laryngologen die schönen Tage in Berlin unvergeßlich bleiben werden. O. K.

Digitized by Google
Original from UNIVERSITY OF CALIFORNIA
Generated on 2019-10-24 12:35 GMT / http://hdl.handle.net/2027/uc1.b3252759
Public Domain in the United States, Google-digitized / http://www.hathitrust.org/access_use#pd-us-google

Vereinsberichte.

Wiener Laryngo-rhinologische Gesellschaft.

Sitzung vom 14. Juni 1911.

Vorsitz: Prof. Réthi. Schriftführer: Dr. F. Neumann.

Der Vorsitzende begrüßt als Gäste die Herren DDr. Eltermann (Rußland), Gent (St. Paul, Amerika), Proskauer (Berlin) und Miodowski (Breslau).

1. Privatdozent Dr. Fein stellt

a) eine 18jährige Pat. vor, welche mit einer vermutlich angeborenen einseitigen **Choanalatresie** behaftet ist. In ätiologischer Beziehung kann hier auch ein Trauma in Betracht kommen, da die Kranke angibt, in ihrem 11. Lebensjahre sich durch einen Sturz auf das Gesicht schwer verletzt zu haben und nicht weiß, ob die verschlossene Nasenseite vor der Verletzung durchgängig gewesen war. Für die Annahme einer erworbenen Atresie würde auch der Umstand sprechen, daß der harte Gaumen symmetrisch geformt ist, während wir bei angeborenen einseitigen Atresien in der Regel Asymmetrie der Gaumenhälften vorfinden.

Diskussion.

Dr. Menzel: Ich möchte mir die Anfrage an den Herrn Vortragenden gestatten, wie wir uns die Möglichkeit der Entstehung einer kompletten hinteren Synechie durch ein auf das Gesicht einwirkendes Trauma vorzustellen haben. Diese Anfrage erscheint mir um so gerechtfertigter, als aus der Anamnese hervorgeht, daß Pat. nie über Verstopfung der tatsächlich komplett obstruierten linken Nasenhälfte geklagt hat, ein Symptom, welches gerade bei angeborenen Atresien häufig vorzukommen scheint. Ich weise darauf hin, daß die ganze Schule Hajek, meiner Meinung nach mit Recht, nicht nur nach Operationen an der mittleren, sondern auch nach solchen an der unteren Muschel in der Regel nicht tamponiert und an dieser Übung seit Jahrzehnten festhält, wobei natürlich zugegeben werden muß, daß ausnahmsweise einmal eine stärkere Blutung noch nachträglich die Tamponade erfordern kann. Auch ich habe in zwei Fällen Tamponade mit Vioformgaze gefunden, daß durch letztere die Sekretzersetzung nicht verhindert wird. Die Gaze hat nach zwei Tagen einen fauligen Geruch angenommen. Bezüglich der Demonstration selbst möchte ich darauf hinweisen, daß die von Dr. Weleminsky angegebene Art der Tamponade mit Paraffingaze mir sehr zweckmäßig zu sein und den demonstrierten Rhineurynter entbehrlich zu machen scheint. Es wird nämlich aus der Paraffingaze eine Art Mikuliczschen Beutels geformt und in denselben die Jodoformgaze hineingestopft. Die Entfernung der Tamponade erfolgt so, daß zunächst die Jodoformgaze aus dem Beutel herausgezogen und dann der Beutel selbst aus der Nase entfernt wird. Eine Nachblutung ist bei diesem Verfahren ausgeschlossen.

Privatdozent Dr. Fein (Schlußwort): Daß eine schwere Verletzung der Gesichtsknochen sich bis an die Choanen fortsetzen kann, darf doch nicht wundernehmen, ebenso wenig wie der Umstand, daß eine Verletzung der Choanalöffnung mit Bildung eines Diaphragmas ausheilt. In jedem Falle wäre die Annahme des kongenitalen Ursprunges bei der vorgestellten Kranken nicht einwandfrei, da ein Trauma des Gesichtes stattgefunden hat. Einen sicheren

Digitized by Google
Original from UNIVERSITY OF CALIFORNIA
Generated on 2019-10-24 12:35 GMT / http://hdl.handle.net/2027/uc1.b3252759
Public Domain in the United States, Google-digitized / http://www.hathitrust.org/access_use#pd-us-google

Aufschluß wird übrigens die histologische Untersuchung der abgetragenen Scheidewand nach der Operation geben.

b) Privatdozent Dr. Fein stellt einen 45jährigen Mann vor, der eine **Pharynxaffektion** aufweist, deren Diagnose zwischen Gumma, Carcinom und Tuberkulose schwankt. Bei Mangel irgendwelcher subjektiver Symptome zeigt das Infiltrat, welches den weichen Gaumen betrifft, Knorpelhärte und Mangel jeder Zerfallserscheinung. Drüsenschwellung unter dem rechten Unterkieferaste. Wassermann negativ. Die histologische Untersuchung eines exstirpierten Probestückchens ergibt rundzellige Infiltration mit vereinzelten Riesenzellen, welche peripher gestellte Kerne aufweisen — also ein Befund, welcher für Tuberkulose sprechen würde. Das Sputum enthält keine Tuberkelbacillen, die Lungen sind anscheinend gesund, in der Anamnese kein Anhaltspunkt für Tuberkulose oder Lues. Dauer des Leidens ungefähr ein Jahr. Vortragender beabsichtigt, bevor er sich zu einem weiteren Eingriffe entschließt, eine Tuberkulininjektion und Quecksilberbehandlung zur Sicherstellung der Diagnose zu versuchen.

Diskussion.

Dozent Dr. Emil Glas: Der Fall ist klinisch jedenfalls sehr interessant, doch glaube ich, daß die Diagnose eines tertiär luetischen Infiltrates des Gaumens mehr Wahrscheinlichkeit hat als die einer Tuberkulose. Der negative Wassermann besagt gar nichts, der histologische Befund zeigt keine Tuberkulose, sondern nur lymphoide Zellanhäufung mit Riesenzellenbildung, wie sie auch bei gummösen Prozessen zu finden sind, besonders aber scheint dem Vortragenden die völlige Schmerzlosigkeit des diffusen Infiltrates mehr für Lues zu sprechen als für Tuberkulose. Es würde jedenfalls auch von Vorteil sein, Serienschnitte des exstirpierten Gewebes auf Tuberkelbacillen zu färben, wobei ein negativer Befund freilich auch keine Beweiskraft hätte.

Dr. Marschik empfiehlt, aus der ganzen infiltrierten Partie des weichen Gaumens eine Keilexcision zu machen, um einen sicheren histologischen Überblick zu gewinnen, da die klinischen Erscheinungen zu sehr gegen die histologische Diagnose sprechen. Auf die Klinik Chiari kam vor einigen Tagen ein 65jähriger Mann mit einem etwas schmerzhaften Drüsenpaket am Halse links und einer von der linken Tonsillargegend über die Mittellinie bis zur rechten Tonsille sich erstreckenden Infiltration des weichen Gaumens von auffallender Ähnlichkeit mit dem vorgestellten Falle. Das Infiltrat war glatt, derb, starr, die Uvula in derselben Weise nach aufwärts geschlagen und kontrakt, an deren Basis ein kleines, flaches Ulcus. Die klinische Diagnose lautete, mit Rücksicht auf das Alter und den Drüsentumor, Carcinom mit dem Charakter eines Scirrhus. Die histologische Untersuchung der Probeexcision ist noch nicht abgeschlossen.

Dr. Hirsch: Es wäre zu erwägen, ob nicht ein Rhinosklerom vorliege.

Dozent Dr. Glas: Der histologische Befund (lymphoide Zellanhäufung mit Riesenzellenbildung, keine hyaline Zelldegeneration, keine Mikuliczschen Zellen) schließt Rhinosklerom jedenfalls aus, wenn auch die Derbheit des Infiltrates sowie die narbige Hinaufziehung der Uvula im ersten Momente daran denken lassen könnten.

Privatdozent Dr. Fein (Schlußwort): Selbstverständlich wurde von mir für die Diagnose auch das Sklerom in Erwägung gezogen. Dieses Leiden kommt aber meiner Ansicht nach nicht in Betracht. Zunächst kann ich die

Digitized by Google
Original from UNIVERSITY OF CALIFORNIA
Generated on 2019-10-24 12:35 GMT / http://hdl.handle.net/2027/uc1.b3252759
Public Domain in the United States, Google-digitized / http://www.hathitrust.org/access_use#pd-us-google

von Dr. Hirsch erwähnte konzentrische Einengung der rechten Choane nicht finden. Die rechte Choane ist allerdings etwas enger als die linke; es findet jedoch die Verengerung nur von unten her durch die Schwellung des Gaumens statt. Ferner sind skleromatöse Infiltrate zwar derb, aber nicht beinhart wie das Infiltrat in unserem Falle, und endlich läßt der histologische Befund die Charaktere des Skleroms vollständig vermissen. Der Anregung des Kollegen Marschik zur Ausführung einer Keilexcision soll erst nach Ausführung der probatorischen Tuberkulininjektion und entsprechend dem Ergebnisse der antiluetischen Behandlung Rechnung getragen werden.

2. Dozent Dr. Emil Glas demonstriert einen Pat. seiner Ambulanz mit **kaltem Retropharyngealabsceß.**

Der 34jährige Pat. klagt über seit etwa 8 Monate bestehende Schluckbeschwerden linkerseits, ohne sonderliche Schmerzen zu haben. Befund: Etwa walnußgroßer, den linken Anteil des Mesopharynx einnehmender, mit glatter Schleimhaut überzogener Tumor, die linke aryepiglottische Falte und den linken Aryknorpel überdachend. Keine Ulceration. Die Palpation ergibt Fluktuation in der Tiefe. Die Berührung ist nicht schmerzhaft. Nasopharynx vollkommen frei. Da keinerlei Symptome für einen akuten Retropharyngealabsceß bestehen, zudem keinerlei entzündliche Erscheinungen zu finden sind, kann der „idiopathische" Retropharyngealabsceß ausgeschlossen werden. Aber auch keinerlei Symptom für eine Spondylitis cervicalis, gute Beweglichkeit des Kopfes, keinerlei Druckschmerzhaftigkeit, röntgenologischer Befund negativ, weshalb auch Senkungsabsceß spezifischer Natur auszuschließen ist. Das Kaufmannsche Symptom sowie die anderen Momente für retropharyngeale Struma fehlend. Mit Rücksicht auf einen durchgemachten Fungus genu ist daher dieser Prozeß, der langsam einsetzte und mit Ausnahme des Schluckhindernisses keine Beschwerden hervorruft, als ein kalter, von einer linkseitigen, retropharyngealen Drüse ausgehender Absceß zu deuten. Therapeutisch käme im Gegensatze zu der „symptomatischen" Abscißbehandlung Incision von innen in Betracht, wie bei den akuten Retropharyngealabscessen mit Exstirpation eines Stückes der vorderen Wand, welcher kleine Eingriff bei allen Abscessen dieses Bereiches, wie auch bei Septumabscißbehandlung nach den Erfahrungen des Vortragenden die Heilung sehr beschleunigt.

3. Marschik demonstriert:

a) einen 54jährigen Mann mit **Carcinom der Zunge** nach **Papillomatose.**

Vor 25 Jahren Ulcus durum mit Bubo, ohne Behandlung angeblich ausgeheilt. Nie antiluetische Kur durchgemacht. Vor nahezu 2 Jahren begann an der Zungenspitze ein Bläschen sich zu zeigen, das verschwand und bald vergrößert wieder erschien. Nach und nach entwickelte sich ein veritabler, warziger Tumor und als Pat. vor ca. $1^1/_2$ Jahren zum ersten Male auf der Klinik erschien, war die vordere Zungenhälfte von einem mehr links sich erstreckenden weißlichen. weichen, hochgradige Lappung zeigenden Tumor eingenommen. Die einzelnen Partien ließen tiefe Furchen zwischen sich, die bis in das Zungenfleisch reichten; keine Ulceration, sowohl die oberflächlichen Partien als der Grund des Tumors weich, also klinisch durchaus als echte Papillome anzusprechen. Derselbe ergab die histologische Untersuchung zweier kirschgroßer excidierter Papillome. Man sah überall das typische Bild des echten Papilloms mit dem regelmäßigen Epithel und der ausgezogenen Papille mit dem zentralen Gefäß. Trotzdem die Wassermannsche Reaktion negativ war, nahm man an

Digitized by Google
Original from UNIVERSITY OF CALIFORNIA
Generated on 2019-10-24 12:35 GMT / http://hdl.handle.net/2027/uc1.b3252759
Public Domain in the United States, Google-digitized / http://www.hathitrust.org/access_use#pd-us-google

der Klinik an: Papillomatosis linguae auf der Basis einer alten Lues. Pat., der sich hin und wieder eine größere Partie des langsam sich ausbreitenden Tumors excidieren ließ, war mit dieser Behandlung vollauf zufrieden und lehnte eine antiluetische Kur ab. Vor 2 Monaten nun schlug man ihm, da die letzte Excision eine schwer zu bewältigende Nachblutung zur Folge gehabt hatte, Radiumbehandlung vor. Der Tumor wurde in fünf Sitzungen bestrahlt, so zwar aber, daß jede Partie desselben nur eine einmalige Bestrahlung erhielt. Zwei Wochen darnach stellte sich die erwartete Reaktion ein, der Tumor schwoll an, wurde sehr empfindlich, blutete häufig. Die Reaktion ging dann langsam zurück, die Neigungen zu Blutung bestehen noch. Mehr und mehr aber zeigte der Tumor, nachdem sich die oberflächlichen Papillenmassen abgestoßen hatten, ein von dem früheren, so lange Zeit stationär gebliebenes, auffallend verschiedenes Aussehen. An Stelle der multiplen, tief gelappten und gefurchten, weichen, vollständig epithelisierten Papillome ist jetzt ein einheitlicßer, grobhöckeriger, derber, auch die Basis infiltrierender, größtenteils ulcerierter Tumor getreten, der nur mehr hie und da eine Andeutung des früheren Baues erkennen läßt. Desgleichen zeigt das mikroskopische Bild eines jetzt excidierten Stückes Carcinom (Prof. Stoerk). Wir haben es also mit dem Falle der Umwandlung eines benignen Papilloms in Carcinom zu tun. Auffallend ist hier nur das zeitliche Zusammentreffen mit der Radiumbehandlung und es bleibt eine offene Frage, ob nicht das Radium, das ja zur Heilung derartiger oberflächlicher Carcinome mit dem besten Erfolge angewendet wird, in dem vorgestellten Falle den Anstoß zu dieser Metaplasie gegeben hat.

b) Eine 57jährige Frau, bei der ein **Larynxcarcinom** lange Zeit unter dem **Bilde einer einfachen Perichondritis unentdeckt geblieben war.**

Pat. steht seit Februar v. J. in Behandlung der Klinik. Damals konstatierte man Perichondritis. Wassermann war negativ; Pat. bekam Jodkali. Im August 1910 mußte sie wegen zunehmender Stenose tracheotomiert werden. Da sich der Zustand nicht besserte, wurde sie behufs Laryngostomie an die Klinik aufgenommen. Der Status war damals Perichondritis sinistra mit vollständigem Kehlkopfverschluß.

24. XI. Laryngofissur. Sie bestätigte den Kehlkopfbefund: Perichondritis sinistra, rechts leichtes Ödem, aber keine Beweglichkeitsstörung. Keinerlei auffällige Infiltration oder Ulceration sichtbar. Incision des linken Aryknorpelgelenkes; keine Sequestrierung. Laryngostomie. In der nächsten Zeit Rückgang des linkseitigen Ödems des Aryknorpels und beginnende Beweglichkeit.

22. I. 1901. Versuch der Entfernung von Bolzen und Kanüle scheitert. Oesophagoskopie (weil schon damals mangels von Anhaltspunkten für Tuberkulose und Lues an Neoplasma gedacht wurde) war negativ.

15. IV. Neuerliche Aufnahme wegen zunehmender Schluckschmerzen. Ödem an der Hinterfläche des Ringknorpels und fötide Granulationsbildung im Kehlkopf. Man nahm Ringknorpelnekrose an. Aber erst am 6. VI. ließ sich Pat. zu einer neueriichen Operation bewegen. Durch Zuwachsen der Laryngostomie von oben und unten (der Flügelbolzen konnte eeinerzeit wegen Schmerzen und Decubituserscheinungen nicht mehr eingeführt werden) war die Kanüle in die Höhe der Membrana cricothyreoidea gerückt. Um die Fistel hatte sich eine mächtige „Schwiele", wie man anfangs glaubte, gebildet.

14. VI. Laryngofissur zeigte aber, daß der ganze geschwollene Kehlkopf ein mächtiges, bis zum Jugulum reichendes Carcinom war. Da

Generated on 2019-10-24 12:35 GMT / http://hdl.handle.net/2027/uc1.b3252759
Public Domain in the United States, Google-digitized / http://www.hathitrust.org/access_use#pd-us-google
Digitized by Google
Original from UNIVERSITY OF CALIFORNIA

mit Rücksicht auf den elenden Zustand der Pat. an eine Radikaloperation nicht zu denken war, beschränkte sich Vortragender auf energische Excochleation des Neoplasmas und Einleitung stark dosierter Röntgenbestrahlung. Pat. befindet sich derzeit leidlich wohl.

Die Erklärung dieses gewiß interessanten und ungewöhnlichen Falles, daß ein Larynxcarcinom ein Jahr lang eine einfache Perichondritis vortäuschen kann, muß darin gesucht werden, daß das Carcinom entweder im Ventrikel seinen Ursprung nahm und bald das Gelenk in Mitleidenschaft zog, oder daß es von vornherein nicht an der Schleimhautoberfläche entstand, sondern im tiefen Gewebe, nahe dem Aryknorpelgelenke.

4. Dr. Menzel demonstriert das **histologische Präparat der Wand einer von ihm beobachteten Unterkiefercyste.**

Es handelte sich um einen etwa 35jährigen Mann, welcher angab, seit zwei Monaten eine Schwellung des rechten Unterkiefers zu bemerken. Es fand sich in der Tat entsprechend dem ersten unteren Molaris rechts eine taubeneigroße Geschwulst des horizontalen Unterkieferastes, welche das Zahnfleisch in großer Ausdehnung kugelig vorwölbte und deutlichste Fluktuation zeigte. Das Aussehen der Geschwulst entsprach ganz einem Periostalabscesse, um so mehr als an der betreffenden Stelle auch die durch Caries zerstörten Wurzeln des Molaris einen entzündlichen Prozeß zu verraten schienen. Allerdings war die vorgewölbte Schleimhaut ganz blaß, reaktionslos und der nahezu völlige Mangel jeglichen Schmerzes auffallend. Auch in der Anamnese suchte man so gut wie vergeblich nach Schmerzen im Zahne oder Kiefer.

Gaben schon die erwähnten Umstände gewichtige Argumente gegen die Diagnose eines periostalen Abscesses ab, so mußte letztere vollends durch das Ergebnis der Incision nach der Richtung einer Unterkiefercyste korrigiert werden. Es entleerte sich nämlich aus der Geschwulst eine ganz aklare, hellgelbe, dünne Flüssigkeit, in welcher permuiterartig glänzende Körnchen, Cholestearinkristalle herumschwammen. Vortragender eröffnete nunmehr die Höhle breit durch völlige Abtragung ihrer äußeren Wand, um so nach Partsch die Cyste zur Schrumpfung zu bringen. Es sind seither erst 14 Tage verstrichen, so daß über die Wirkung dieser Maßnahmen noch nichts ausgesagt werden kann.

Das histologische Präparat der Cystenwand zeigt innen eine dünne Lage von kleinen, kubischen Zellen, während die Wand selbst aus einem derben, fibrösen Gewebe besteht. Die äußere Wandbekleidung, die gleichfalls im Präparate zu sehen ist, zeigt das der Mundhöhlenschleimhaut charakteristische dicke, oberflächlich verhornende, geschichtete Pflasterepithel.

Was die Genese der Kiefercyste im vorliegenden Falle anlangt, so dürfte es sich hier nicht um eine follikuläre, sondern um eine Wurzelcyste (Magitot) handeln, und zwar namentlich mit Rücksicht auf die krankhafte Beschaffenheit (Caries der Wurzeln) des entsprechenden Molarzahnes und weil im übrigen kein Zahn fehlt oder abnorm entwickelt erscheint. Die Angabe, daß die Geschwulst erst zwei Monate bestand, dürfte mit Rücksicht auf die fehlenden Schmerzen auf einem Beobachtungsfehler von Seite des Kranken beruhen.

Vortragender berichtet über den Fall nicht nur wegen der großen Seltenheit der Unterkiefercysten gegenüber den weit häufigeren gleichartigen Geschwülsten des Oberkiefers, sondern auch wegen des diagnostischen Interesses des Falles. Das Hauptgewicht für die Diagnose möchte Vortragender, abgesehen von der Beschaffenheit des Cysteninhaltes und der histologischen Befunde auf den fast völligen Mangel sowohl einer äußerlich sichtbaren Schleim-

Digitized by Google
Original from UNIVERSITY OF CALIFORNIA
Generated on 2019-10-24 12:35 GMT / http://hdl.handle.net/2027/uc1.b3252759
Public Domain in the United States, Google-digitized / http://www.hathitrust.org/access_use#pd-us-google

hautreaktion als auch irgendwelcher Schmerzempfindung bei Vorhandensein einer relativ großen Geschwulst legen.

5. Privatdozent Dr. Fein demonstriert ein **Instrument,** welches die Bestimmung hat, die nach Abtragung der Rachenmandel etwa noch an einer Schleimhautbrücke hängenden Stücke leicht von der hinteren Rachenwand abtragen zu können. Es ist eine Schere, deren stumpfe Enden in einem rechten Winkel nach aufwärts gekrümmt sind und welche an den vorderen Flächen mit stumpf gezähnten Klauen zum Festhalten des abgehenden Stückchens versehen sind. Dieses Instrument trennt die Stücke leicht ab und bringt sie sicher aus dem Rachen, ohne daß sie verschluckt oder aspiriert werden könnten.

Diskussion.

Dr. Hanszel verwendet seit vielen Jahren zum Entfernen eventuell nicht vollständig abgetrennter adenoider Vegetationen eine kleine, nach seiner Angabe modifizierte Juraszsche Nasenrachenzange mit gegitterten Branchen (Firma Reiner, Wien).

Dr. Kofler: Ich zeige hier die von Cordes ursprünglich zur Abtragung hypertrophischer Seitenstränge angegebene Schere, von welcher der Vorredner soeben Erwähnung machte. Wir verwenden dieselbe öfters zum Abschneiden breit gestielter oder breit aufsitzender, an der Pharynxhinterwand festhaftender Reste von adenoidem Gewebe nach der Adenotomie.

Prof. Réthi: Ich benutze gerade aus dem Grunde, weil bei Anwendung von Curetten das abgelöste Stück häufig an einem Stiele hängen bleibt, zur Abtragung der Hauptmasse der adenoiden Wucherungen Zangen, namentlich die Zange von Schütz, welche mit ihren ineinander greifenden Branchen glatt bis zum Rachendach hinaufgeschoben werden kann. Beim Schließen der Zange bleibt das ganze Stück zwischen den Branchen; ein nochmaliges Eingehen behufs Entfernung des mit Curetten sehr oft nur teilweise abgelösten und hängen gebliebenen Stückes bei den hustenden, blutspeienden und würgenden kleinen Pat. ist dann überhaupt nicht notwendig und wird auf diese Weise stets vermieden. Nur zur eventuellen Glättung empfehle ich die Curette von Gottstein und seit vielen Jahren kommt bei mir bei der Hauptoperation prinzipiell nur die Zange zur Anwendung.

Privatdozent Dr. Fein (Schlußwort): Sowohl die von Hanszel modifizierte Zange als auch die von Kofler vorgezeigte Schere erfüllen sicherlich — abgesehen davon, daß sie mir zu voluminös scheinen — den angestrebten Zweck der Abtragung der frei hängenden Stückchen. Mein vorgezeigtes Instrument hat nicht nur den Zweck, die Stücke abzutragen, sondern gleichzeitig den Zweck, dieselben nach der Abtragung auch festzuhalten. Dieser Zweck wird eben durch die angebrachten Klauen auf das Beste erfüllt. Die Schere wird von Reiner angefertigt.

6. Dr. Hirsch: **Bericht über luetische Stirnhöhlenerkrankung.**

Diskussion.

Dr. Heindl erinnert, daß er vor $1^1/_2$—2 Jahren über einige Fälle von Lues des Stirnbeins und der Stirnhöhle in einer Sitzung dieser Gesellschaft gesprochen und die genaue Publikation sich vorbehalten hat.

7. Dr. Kofler: Ich erlaube mir, über einen Fall von **submucöser Septumresektion bei einem Hämophilen** zu berichten. Der Pat., der zur Demonstration leider nicht erschienen ist, konnte seit längerer Zeit nicht durch die Nase atmen, hatte leichte Ohrenbeschwerden links, einen Pharynx- und

Digitized by Google
Original from UNIVERSITY OF CALIFORNIA
Generated on 2019-10-24 12:35 GMT / http://hdl.handle.net/2027/uc1.b3252759
Public Domain in the United States, Google-digitized / http://www.hathitrust.org/access_use#pd-us-google

Larynxkatarrh und außerdem leichte asthmatische Beschwerden. Die Rhinoscopia anterior zeigte eine Hypertrophie der rechten unteren Muschel und eine große Deviation des Septums nach links. Ich resezierte die untere Muschel rechts, wobei es stärker als gewöhnlich blutete. Trotz Tamponade blutete es denselben und den nächsten Tag noch derart, daß ich den Tampon entfernte und einen mit Diphtherieserum getränkten starken Tampon einlegte; gleichzeitig verordnete ich dem Pat. Calcium lacticum 3 *g* täglich und ließ den Tampon 6 Tage liegen. Nach dieser Zeit entfernte ich denselben, worauf es wieder stärker blutete, jedoch hörte die Blutung im Verlaufe des Tages auf. Trotz der bereits gemachten Erfahrungen und trotzdem, daß Pat. zugab, häufig an Nasenbluten und lange anhaltendem Bluten selbst nach der kleinsten Verletzung zu leiden, also Erscheinungen, die auf ein Bestehen von Hämophilie hindeuteten, entschloß ich mich, nachdem ich dem Pat. Zeit zur Erholung gelassen hatte, dennoch zur Ausführung der submucösen Septumresektion. (Pat. bekam 4 Tage vorher 3 *g* Calcium lacticum täglich verordnet.)

Bei der Operation blutete es ziemlich heftig, trotz starker Tamponade beiderseits sickerte denselben und die nächstfolgenden Tage Blut kontinuierlich nach. Ich ließ den Tampon rechts 3 Tage, links 6 Tage liegen. Einen Tag nach der Entfernung des linken Tampons sah ich eine Vorwölbung des Septums beiderseits, welche die Nase vollständig verlegte, also einen Septumabsceß. Ich wartete mit der Incision 8 Tage, in der Überlegung, unterdessen eine Thrombose des blutenden Gefäßes eintreten zu lassen, und incidierte dann, worauf sich reichlich Eiter entleerte; Drainage; wieder blutete es ziemlich stark aus der Incisionswunde und während der Nachbehandlung bei der leichtesten Berührung der Nasenschleimhaut. Das Resultat war 3 Wochen später ein sehr günstiges, Pat. kann unbehindert durch die Nase atmen und auch seine übrigen Beschwerden haben sich gebessert.

Aus zweierlei Gründen wollte ich über diesen Fall berichten: 1. wollte ich demonstrieren, daß man dringliche Nasenoperationen auch bei Hämophilen ausführen darf, weil ich nach meiner Ansicht in einer rationell angewandten Belocqschen Tamponade ein sicheres Mittel besitze, der Blutung Herr zu werden, ohne dabei viel aufs Spiel zu setzen; 2. war es interessant zu sehen, wie die der Deviation folgende Komplikation eines Septumabscesses, dessen Auftreten ich so bestimmt erwartete, daß ich dasselbe einem Kollegen gegenüber vorhersagte, auch wirklich eintraf.

8. Dr. Hanszel demonstriert einen nach seiner Angabe (Firma Leiter, Wien) verfertigten **Ballontampon zur Blutstillung in der Nase.** Der aus Gummi bester Qualität hergestellte Ballontampon ist mit Luft oder Wasser zu füllen und besitzt ähnlich dem Trendelenburgschen einen kleinen Kontrollballon, dessen Füllungsgrad jederzeit Aufschluß gibt über das Verhalten des in der Nase liegenden Tampons. Seine Konservierung erfolgt am besten in 10%iger Karbol-Glycerinlösung. Die Vorteile dieser Ballontamponade gegenüber der gebräuchlichen Gazetamponade bestehen vor allem in der leichten Einführbarkeit, ferner in dem Umstande, daß der Ballontampon viel weniger unangenehm empfunden wird, regulierbar ist und früher leicht und schmerzlos entfernt werden kann. Näheres in einer späteren Publikation.

Diskussion.

Dozent Dr. Glas: 1. Wie geschieht die Sterilisation des Rhinorynter? 2. Kann man diesen auch als Tampon der mittleren Nasenmuschel verwenden?

Digitized by Google
Original from UNIVERSITY OF CALIFORNIA
Generated on 2019-10-24 12:35 GMT / http://hdl.handle.net/2027/uc1.b3252759
Public Domain in the United States, Google-digitized / http://www.hathitrust.org/access_use#pd-us-google

Zudem führt Dr. Glas an, daß er auch längere Zeit statt der üblichen Jodoform-Tannintamponade die Schwammtampons verwendet hat, ohne aber hiervon wesentlich befriedigt gewesen zu sein; die vorgeschlagene Tamponmethode wird jedenfalls bei stärkeren Blutungen (Durchblutung des Tampons) wesentliche Dienste zu leisten vermögen, doch glaubt Vortragender kaum, daß sie zumal bei unteren Tamponaden unsere altbewährte Methode zu verdrängen imstande sein wird.

Dr. Marschik bemerkt, daß prinzipiell an der Klinik Chiari nach Operationen an der mittleren Muschel nicht tamponiert wird.

Dozent Dr. Glas: Es ist nicht zu leugnen, daß man nach Resektion der mittleren Muschel meist ohne Tamponade auszukommen vermag. Doch gibt es auch hier nicht selten sehr starke Blutungen, welche zu eingreifenderer Tamponade nötigen. So wurde Vortragender erst vor wenigen Wochen des Nachts zu einem Pat. gerufen, welcher wegen Epiphora die Skarifikation des vorderen Endes der mittleren Muschel von anderer Seite gemacht worden war und die wegen außerordentlich starker Blutung fest tamponiert werden mußte, so daß nach längerer Zeit die Blutung stand. Zumal bei totaler Resektion größerer Partien der mittleren Muschel hat Vortragender oft sehr abundante Blutungen gesehen.

Privatdozent Dr. Fein: Die Tamponmethode von Brünings mit dem Gummischwamm kann mit der eben vorgezeigten Methode von Hanszel nicht in Vergleich gezogen werden. Der mit Luft gefüllte Gummischlauch schmiegt sich überall der Wundfläche an und bedeckt direkt die blutenden Stellen, was ja durch eine zweckmäßige Tamponade erreicht werden soll. Der Gummischwamm von Brünings erfüllt eben diese Forderung nicht und befriedigt daher nicht vollständig. Der von Glas angeführte Fall kann als Beweis für die Notwendigkeit der Tamponade bei Operationen an der mittleren Muschel nicht herangezogen werden, da wir nicht gehört haben, ob nicht vielleicht das zweckwidrige Verhalten der Pat. die starke Blutung verursacht hat. Auch ich unterlasse die Tamponade nach Eingriffen an der mittleren Muschel. Zum neuen Tamponinstrument von Hanszel möchte ich bemerken, daß ich dasselbe für sehr zweckmäßig halte, aber nur den Nachteil hervorheben muß, daß das Schlauchende vorn bei der Nase heraussteht, so daß der tamponierte Patient kaum gesellschaftsfähig erscheint, während die mit Gaze tamponierten Kranken ruhig auf die Straße gehen können.

Dr. Kofler: Ich glaube, gestützt auf zahlreiche Versuche, in der von der Gesellschaft für chemische Industrie in Basel hergestellten Vioformgaze endlich eine der Jodoform-Tanningaze ebenbürtige Gaze für Nasentamponaden gefunden zu haben. Nicht nur, daß die Packung für den Rhinologen höchst bequem ist, daß die Gaze geruchlos ist und im Gegensatze zur Jodoformgaze die Pharynxschleimhaut nicht im geringsten reizt, zersetzt sie sich, und dies ist das wichtigste Moment, scheinbar selbst nach längerer Zeit nicht, indem ich den in vielen Fällen nach 2—3 Tagen, in 5 Fällen nach 6 Tagen, in einem Falle nach 8 Tagen entfernten Tampon jedesmal ganz geruchlos fand: ich werde Gelegenheit nehmen, diesbezüglich an der Klinik weitere Versuche zu machen.

Dr. Hanszel machte vor einigen Jahren mit Vioformgaze nach Nasenoperationen keine günstige Erfahrung, indem verhältnismäßig frühzeitig Zersetzung und übler Geruch auftrat.

Dr. Marschik: Auf die Bemerkung des Vorredners, daß Hajek bei Operationen an der unteren Muschel nicht tamponiert, soll hervorgehoben wer-

Digitized by Google
Original from UNIVERSITY OF CALIFORNIA
Generated on 2019-10-24 12:36 GMT / http://hdl.handle.net/2027/uc1.b3252759
Public Domain in the United States, Google-digitized / http://www.hathitrust.org/access_use#pd-us-google

den, daß wir auf der Klinik Chiari häufig genug Gelegenheit hatten und haben, solche Pat., die auf anderen Stationen operiert worden waren, ohne nachherige Tamponade wegen Nachblutung aus der Wunde der unteren Muschel tamponieren zu müssen.

Prof. Réthi: Angesichts der Wichtigkeit des Gegenstandes möchte ich mich etwas ausführlicher über denselben verbreiten. Ich halte die Tamponade bei Muscheloperationen nicht nur nicht für überflüssig, sondern für dringend indiziert und insbesondere bei ambulatorisch vorgenommenen Operationen warne ich stets davor, die Operierten ohne Tampon zu entlassen. Die Tamponade soll nicht nur bei partieller oder totaler Abtragung der unteren, sondern auch der mittleren Muschel vorgenommen werden, obwohl letztere im allgemeinen weniger bluten. Ich tamponiere auch bei meinem liegenden Material nahezu ausnahmslos und die Operierten nehmen die unangenehmen Druckerscheinungen gern in Kauf, wenn sie nur keine starken Blutungen zu befürchten haben. In den ersten 1—2 Stunden nach der Operation, solange sich die Operierten ruhig verhalten und auch die Gefäßkontraktion durch das Cocain vorhält, sind Blutungen nicht zu fürchten; erst wenn die Pat. das Zimmer verlassen, Treppen steigen und die Wirkung des Cocains sich verflüchtigt hat, treten sie oft vehement auf; dann ist aber die Tamponade auch schon mangels einer Lokalanästhesie außerordentlich unangenehm. Was die Technik der Tamponade betrifft, so führe ich sie seit Jahren in der Weise aus, daß ich mehrere, etwa kleinfingerlange Dermatolgazestreifen — die distalen wähle ich immer etwas länger — aneinanderlege, das Ganze an einem Ende in die Zange nehme, in die Nase einführe und mit einer kräftigen Sonde hinaufschiebe. Diese Art der Tamponade hat den Vorteil, daß man dann — zumeist nach 2—3 Tagen — einen Tampon nach dem andern herausholen kann, und zwar bei der Konchotomie zum Beispiel vorerst jenen (längsten) Streifen, der dem Septum anliegt; der letzte (kürzeste) Streifen läßt sich dann leicht und zumeist ohne einen Tropfen Blut von der Wunde abheben. Bei einem einzigen dicken Tampon sind Schmerzen und Blutungen, wenn derselbe entfernt wird, nicht zu vermeiden. Das Einführen von dünnen, meterlangen Streifen ist auch zu verwerfen, sie üben keinen genügenden Druck aus und gelangen oft hinten in den Rachen und verursachen dann große Unannehmlichkeiten, Husten, Würgen und verstärkte Blutung. Die beschriebene Art von Tamponade wende ich seit vielen Jahren ausnahmslos bei den in meinen Kursen operierten Kranken als auch in der Privatpraxis an.

Dr. Hanszel (Schlußwort): Die Meinung, daß kaltes Wasser als Füllungsmittel wirksamer als Luft wäre, kann ich erfahrungsgemäß nicht bestätigen. Mit Rücksicht auf die Desinfektionsmöglichkeit teile ich mit, daß Sublimatwaschungen des Tampons sowie die sonst gebräuchlichen Desinfizientien an Gummi (Katheter etc.) anwendbar sind.

* * *

Über Antrag des Dozenten Dr. Glas wird einstimmig beschlossen, dem allseits hochgeschätzten Dozenten Dr. Roth das Mitgefühl der laryngo-rhinologischen Gesellschaft anläßlich seiner Erkrankung auszudrücken, und der Präsident, Herr Hofrat Chiari, erklärt sich bereit, dasselbe persönlich zu übermitteln.

Digitized by Google
Original from UNIVERSITY OF CALIFORNIA
Generated on 2019-10-24 12:36 GMT / http://hdl.handle.net/2027/uc1.b3252759
Public Domain in the United States, Google-digitized / http://www.hathitrust.org/access_use#pd-us-google

Bücherbesprechungen.

Pathologie und Therapie der Rachenkrankheiten. Von Prof. Albert Rosenberg. Wien und Leipzig, A. Hölder, 1910.

Das vorliegende Buch bildet eine treffliche Ergänzung des Nothnagelschen Handbuches der speziellen Pathologie und Therapie. Es soll den praktischen Bedürfnissen des Arztes und Studierenden dienen und wird seiner Aufgabe in vollem Maße gerecht. Alle in Betracht kommenden Krankheiten sind in kurzer und präziser Weise charakterisiert und die chirurgischen Eingriffe in anschaulichster Art dargestellt. Durchwegs sind die neuesten Hilfsmittel der Diagnose und der Therapie berücksichtigt und alles Polemische ausgeschaltet. Dem 105 Seiten füllenden speziellen Teil ist ein auch die Anatomie und Physiologie der Rachenorgane enthaltender allgemeiner Teil von 53 Seiten vorangestellt. Abbildungen sind nur wenige und dieselben vorwiegend im allgemeinen Teil enthalten. Der Autor hat recht getan, nicht mehr Krankheitsbilder darzustellen, die nur in farbiger Wiedergabe eine annähernd richtige Vorstellung geben können, was wohl mit dem niederen Preis des Buches (K 4·80) nicht vereinbar war. Sueß.

Atlas der Radiographie der Nase, der Nebenhöhlen und des Ohres. Von Josef C. Beck. St. Louis 1911.

Der Atlas enthält 28 photographische Kopien (Röntgenpositive) und hat mehr technische als diagnostische Bedeutung. Der Text gibt eine detaillierte Anleitung zur Anfertigung der typischen Röntgenaufnahmen, welche der Rhinologe und Otologe alltäglich auszuführen in die Lage kommt. Eingehend wird auch die Stereoskopaufnahme geschildert, deren praktische Verwertbarkeit allerdings fraglich ist. Sehr stiefmütterlich wird dagegen die Pathologie der Nebenhöhlen behandelt, soweit sie für die Röntgendiagnostik in Betracht kommt.

Was die Bilder betrifft, deren technische Ausführung nichts zu wünschen übrig läßt, so repräsentieren sie die wichtigsten normalen Typen der Ausbildung der Nebenhöhlen und die pneumatischen Räume des Warzenfortsatzes. Von Interesse sind auch die Serienaufnahmen, welche das Verhalten der Nebenhöhlen zur Zeit der Erkrankung und im Laufe der Heilung demonstrieren. Besonders hervorgehoben sei ferner ein Fall heterogener Ausbildung der Struktur der Warzenfortsätze beider Seiten ohne pathologische Veränderung. So anerkennenswert diese Sammlung instruktiver Fälle der alltäglichen Praxis auch ist, so kann doch die Bemerkung nicht unterdrückt werden, daß man auf einen Teil der Abbildungen katarrhalischer Erkrankungen der Nebenhöhlen zugunsten anderweitiger Erkrankungen (Tumoren, Hyperostosen, Fremdkörper, Varietäten) verzichten könnte. Schüller-Marschik.

Referate.

I. Nase und Nebenhöhlen.

Anatomische Studie über die Punktion der Stirnhöhle. Von Sieur und Rouvillois. (Revue hebdom. de laryng., 1911, Nr. 9.)

Man mag über die praktische Bedeutung der Anbohrung der Stirnhöhle von der Nase aus welche Meinung immer haben, vom anatomischen Standpunkt aus ist es immerhin interessant zu wissen, ob es möglich ist, mit einer

Digitized by Google
Original from UNIVERSITY OF CALIFORNIA
Generated on 2019-10-24 12:36 GMT / http://hdl.handle.net/2027/uc1.b3252759
Public Domain in the United States, Google-digitized / http://www.hathitrust.org/access_use#pd-us-google

gewissen Regelmäßigkeit diese Anbohrung auszuführen. Unsere Autoren haben dies an 24 Leichenschädeln versucht und jedesmal mit Erfolg. Allerdings als sie dann an 2 Pat. mit subakuter Stirnhöhleneiterung ihre anatomischen Erfahrungen ausnutzen wollten, da blieben sie einmal in Verlegenheit und nur einmal gelang die Eröffnung der Stirnhöhle. Unsere Autoren sind auch konsequenterweise sehr vorsichtig in der Beurteilung der Rehabilitation der Stirnhöhlenpunktion von der Nase aus. Einige amerikanische Autoren und namentlich Vacher in Frankreich sind warme Verteidiger der Methode und haben sogar ein sinnreiches Instrumentarium für diese Operation angegeben. Bevor man jedoch an die Ausführung dieser Operation geht, ist es angezeigt, die kurze anatomische Studie unserer Autoren zu lesen. Lautmann.

De L'ostéofibrome du maxillaire supérieur. Ancien du service d'oto-rhino-laryng. de l'hôpital St.-Antoine. Par Louis Gagnier. (Annales des maladies de l'oreille etc., Dezember 1910.)

Historischer Überblick über die gutartigen Tumoren des Oberkiefers. Pathologische Anatomie und Histologie. Symptome: Asymmetrie des Facialis tritt zuerst auf; allmählich wächst der Oberkiefer unter Ausfüllung der Fossa canina halbkugelförmig vor.

Häufig ist der mit der Highmorshöhle korrespondierende Teil des harten Gaumens gegen die Mundhöhle vorgedrängt. Der rhinologische Befund ist negativ. Bei Durchspülungsversuchen der Kieferhöhle findet man, daß diese nicht mehr besteht. Die bei dieser Erkrankung auftretenden Schmerzen sind auf den 2. Trigeminusast beschränkt. Man kann infolge der Benignität des Tumors mit der Operation (partiellen Resektion des Oberkiefers) lange warten. Die Diagnose der Gutartigkeit ergibt sich aus dem langsamen Wachstum, den geringen Schmerzen und dem Umstande, daß der Tumor nie auf die Nachbarschaft übergreift. Fröschels.

Ozène et rééducation régulateur nasale. (1.) Nouvel essai thérapeutique. Par R. Foy. (Annales des maladies de l'oreille etc., Dezember 1910.)

Die Ozaena ist nach der Definition Moures charakterisiert durch: Atrophie der Muscheln, der Nasenschleimhaut, eitrige Sekretion, die gern zu grünlichen oder schwärzlichen Krusten zusammenläuft und charakteristisch stinkt.

Prinzipien der Behandlung. Die Ozaeniker atmen in der Regel nicht durch die Nase, weil diese zu Beginn der Erkrankung meist verlegt ist und sich die Pat. so an die Mundatmung gewöhnen. Der Autor bemüht sich, ihnen wieder die Nasenatmung beizubringen. Er gibt einen zu diesem Zweck konstruierten Apparat an. Er berichtet über ausgezeichnete Resultate bei 11 Fällen. Fröschels.

II. Pharynx und Mundhöhle.

Über den Absceß der Zungenmandel. (Sur l'amygdalite preepiglottique phlegmoneuse.) Von Seifert. (Revue hebdom. de laryng., 1911, Nr. 1.)

Nicht so sehr wegen der Seltenheit der Fälle als wegen der Schwierigkeit der Diagnose und Behandlung verdienen die Fälle von Entzündung der

Digitized by Google
Original from UNIVERSITY OF CALIFORNIA
Generated on 2019-10-24 12:36 GMT / http://hdl.handle.net/2027/uc1.b3252759
Public Domain in the United States, Google-digitized / http://www.hathitrust.org/access_use#pd-us-google

Gegend an der Zungenbasis die Veröffentlichung. Schon die Zusammenstellung Seiferts, mit der er seinen kleinen Aufsatz einleitet, beweist, daß diese Fälle nicht selten sind, da sie sich in der letzten Zeit, wo man sie besser diagnostiziert, häufen. Trotzdem aber bleibt die Diagnose, namentlich was den genauen Sitz anlangt, und die Behandlung, ein kleines spezialistisches Kunststück.

Im Falle Seiferts handelt es sich um einen Diabetiker, der auf der Fahrt nach Kissingen sich während des Essens mit einer Fischgräte verletzt. Schon am Abend empfindet Pat. starke Schluckschmerzen, die von einem konsultierten Arzt auf Konto eines Pharynxkatarrhs gesetzt werden. Im Laufe der folgenden Tage verschlimmert sich der Zustand und als Seifert den Pat. 4 Tage später sieht, konstatiert er folgenden Zustand: Temperatur 38·5, elender Gesamtzustand. Schlucken unmöglich. Mund kaum zu öffnen. Zunge geschwollen, schwer beweglich. Zäpfchen und Gaumenbögen ödematös, linke Zungenbasis geschwollen. Kehlkopfeingang links ödematös. Spiegelung sehr schwer. Auf Palpation Fluktuation zu fühlen in der Zungenbasis. Die Stelle wird blind unter Leitung des Fingers incidiert mit einem Heryngschen Messer, worauf eine große Menge Eiter entströmt. 3 Stunden später entsteht eine starke Nachblutung, die nur auf Digitalkompression steht.

Von allen Entzündungen in dieser Gegend sind die Abscesse der Zungenmandel, und um einen solchen handelt es sich hier, die relativ einfachsten. Es wird wohl nicht immer gelingen, den Absceß so glücklich zu eröffnen, wie es Seifert gelungen ist, und die Möglichkeit eines äußeren Schnittes wird zu erwägen sein, wenn nicht der Absceß, wie es glücklicherweise nicht so selten sich ereignet, spontan sich eröffnet. Von einem persönlichen Falle wissen wir, daß die Untersuchung äußerst schwer ist und für den Pat., der immer an dem gleichzeitigen Larynxödem zu leiden hat, nicht ohne Gefahr sein kann.

Lautmann.

Über Parästhesien des Pharynx als Vorboten von Tumoren der Verdauungswege. Von Pugnat. (Des paresthésies pharyngées symptomatiques de tumeurs des voies digestives.) (Revue hebdom. de laryng., 1911, Nr. 1.)

Das Crux aller Spezialisten sind die Parästhesien und namentlich, wenn dieselben den Rachen betreffen, ist es leicht möglich, daß unter dem Trugbilde einer spezialistischen Diagnose (Pharyngitis, Vergrößerung der Zungenmandel etc.) die rechte Diagnose verkannt wird. Es ist in solchen Fällen immer angezeigt, den Gesamtstatus des Pat. aufnehmen zu lassen und, wie es Pugnat will, bei Pat. im vorgerückten Alter an die Möglichkeit eines Krebses der Verdauungswege zu denken. Die 3 Fälle, die Pugnat kurz mitteilt, lassen es gerade nicht über jeden Zweifel erhaben sein, daß die Parästhesien, über die seine Pat. klagten, tatsächlich Vorboten der später, nach Monaten, manifest gewordenen schweren Darmleiden waren, aber praktisch ist es doch angezeigt, die Aufmerksamkeit auf solche Fälle zu lenken. Boulay und Marc'Hadons

Digitized by Google
Original from UNIVERSITY OF CALIFORNIA
Generated on 2019-10-24 12:36 GMT / http://hdl.handle.net/2027/uc1.b3252759
Public Domain in the United States, Google-digitized / http://www.hathitrust.org/access_use#pd-us-google

haben schon 1908 die Möglichkeit hervorgehoben, daß auf dem Wege des Sympathicus Parästhesien des Pharynx bedingt werden können, nur haben sie in dem damaligen Referat keine Beispiele hierfür gebracht. Im ersten Falle Pugnats glaubte der Autor bei einer 62jährigen Dame ein beständiges Brennen im Halse mit der Hypertrophie der Zungenmandel in Beziehung bringen zu können. 6 Monate später erlag die Pat. einem inoperablen Darmkrebs. Ein anderer 62jähriger Pat., der gleichzeitig Tabiker war und eine schwarze Haarzunge hatte, klagte über ein Gefühl der Bitterkeit und Konstriktion im Halse. Einige Monate später erlag Pat. einem Magenkrebs. Endlich klagte der dritte Pat., ein 55jähriger Mann, Neurastheniker und starker Raucher, über bizarre Empfindungen im Rachen. Auch dieser ging später an einem Rektumcarcinom zugrunde. Die Schwierigkeiten der Diagnose sind in solchen Fällen eben deshalb große, weil manchmal auch die genaueste somatische Untersuchung keine sicheren Anhaltspunkte durch lange Zeit gewährt und es nicht möglich ist, nur auf Grund von Parästhesien im Rachen ernste Prognosen aufzustellen.

Lautmann.

Akute Nephritis infolge akuter Tonsillitis. (Acute Nephritis following acute Tonsillitis.) By Hanau W. Loeb. Am. M. D., St. Louis. (Journ. American med. Association, 12. November 1910.)

In einem Vortrag, welcher in der Anführung verschiedener genau beobachteter Fälle besteht, nimmt Loeb an:

1. daß akute Nephritis eine sehr häufige Folge der Tonsillitis ist, und
2. daß dies von den meisten Praktikern übersehen wird.

Er führt an, daß Tonsillitis nicht als eine Krankheit von minderwertiger Wichtigkeit betrachtet werden soll, sondern mit größter Sorgfalt alles in Erwägung zu ziehen sei, da sie akute Endocarditis und akute Nephritis verursachen kann.

Seine Folgerungen sind: Akute Nephritis folgt der Tonsillitis viel öfter, wie allgemein vermutet wird.

Daß die Symptome gewöhnlich nicht zum Vorschein kommen bis längere Zeit nach dem Beginn der Tonsillitis.

Daß die Nephritis die hämorrhagische Form annimmt, aber sich von der scarlatinösen unterscheiden läßt, indem Pyrexie, Ödeme und Oligurie nicht so ausgeprägt sind. Weiterhin ist sie nicht konkomitant wie in Scarlatina und Diphtheritis, sondern folgt der Angina.

Daß spontane oder idiopathische Nephritis sehr wahrscheinlich von einer nicht beobachteten oder vergessenen oder nicht als ätiologisch betrachteten Tonsillitis herstammt.

Fälle von chronischer Nephritis sind sehr leicht die Folge von akuten Anfällen tonsillären Ursprungs und verdanken häufig ihre Existenz denselben etc.

Gundelach.

Generated on 2019-10-24 12:36 GMT / http://hdl.handle.net/2027/uc1.b3252759
Public Domain in the United States, Google-digitized / http://www.hathitrust.org/access_use#pd-us-google
Digitized by Google
Original from UNIVERSITY OF CALIFORNIA

Die nichtspezifischen ulcerösen Erkrankungen der Mundrachenhöhle und Salvarsan. Von Gerber (Königsberg). (Münchener med. Wochenschr., 57. Jahrg., Nr. 9.)

Auf Grund eigener bakteriologischer Untersuchungen stellte Gerber fest, daß außer der Plaut-Vincentschen Angina auch die Gingivitis marginalis, die Stomatitis simplex und mercurialis sowie der Skorbut und vielleicht auch die Noma zu den Spirochaetenerkrankungen zu rechnen sind. In dem Salvarsan erblickt er ein Mittel, ja ein wichtiges Reagens für alle Affektionen, bei denen die Wirkung von Spirochaeten in Frage kommt. Es lag für ihn deshalb nahe, dasselbe bei den oben angeführten Krankheiten zu prüfen. Bei der Plaut-Vincentschen Angina war die Wirkung des Mittels eine positive, auch ein Fall von Skorbut wurde durch Salvarsan prompt geheilt. Alle diese Erkrankungen gehören daher nach Verfassers Ansicht zu einer Gruppe und „die Heilung durch Salvarsan beweist, daß die geheilte Krankheit eine Spirochaetenerkrankung war". Reinhard.

Speicheldrüsenerkrankung und Myopathie. Von Prof. S. Schoenborn und Dr. K. Beck. (Grenzgebiete, 1910, H. 3.)

Ein 44jähriger Mann erkrankt an Schwellung der Speicheldrüsen und Hypertrophie der Zunge und der Muskulatur der oberen Extremitäten. Probeexzisionen aus den Drüsen und Muskeln zeigen ein völlig normales Bild, so daß es sich nur um reine Hyperplasie handeln kann. Blut-, Nerven- und Röntgenbefund entspricht vollkommen der Norm.

Pat. klagt über ständige Müdigkeit und Durstgefühl, Schluckbeschwerden und kalten Händen und Füßen. Auf elektrische Bäder, Röntgenbestrahlung und innere Medikation tritt vorübergehende Besserung ein, schließlich kommt es zur fortschreitenden Kachexie. Verfasser sagt auf Grund seiner Beobachtungen: „Bei dem Mangel einer anderen Ätiologie und bei dem Bestehen einer gewissen Ähnlichkeit mit anderen Toxikosen ist an die Möglichkeit einer toxischen Entstehung (durch die erkrankten Speicheldrüsen selbst?) zu denken. Neumann.

L'hypophyse pharyngée dans la première et la deuxième enfance. Les rapports avec la muqueux pharyngée et l'hypophyse centrale. Par Citelli (Catane). (Annales des maladies de l'oreille etc., November 1910.)

In dieser sehr interessanten und ausführlichen Arbeit bringt der Verfasser vorerst eine genaue historische Darstellung der bisherigen Leistungen auf dem Gebiete der Forschung über die Pharynxhypophyse. Er bespricht die Arbeiten von Killian, Erdheim, Aroi, Civalleri, Poppi und Haberfeld und zeigt, daß seine eigenen Beobachtungen zum Teil vor dem Erscheinen der Arbeit Haberfelds gemacht wurden. Er bespricht seine Fälle in 2 Gruppen. In der ersten untersuchte er das Rachendach bis zum Türkensattel, in der zweiten, durch Haberfeld angeregt, das ganze Corpus sphenoidale, das Rachendach, das Septum und die angrenzende Partie des Velum. Es folgt eine

Digitized by Google
Original from UNIVERSITY OF CALIFORNIA
Generated on 2019-10-24 12:36 GMT / http://hdl.handle.net/2027/uc1.b3252759
Public Domain in the United States, Google-digitized / http://www.hathitrust.org/access_use#pd-us-google

genaue Beschreibung von 23 Fällen, alle Kinder in der ersten und zweiten Periode der Kindheit betreffend. Gute histologische Bilder zeigen uns die Zusammensetzung der Pharynxhypophyse. Diese ist aus Hypophysensubstanz, spärlichem Bindegewebe und Gefäßen zusammengesetzt.

Der Autor kommt zu folgenden Schlüssen:

1. Die Pharynxhypophyse ist fast immer oder vielleicht immer im Kindesalter vorhanden.

2. Sie bildet häufig einen mehr oder weniger regelmäßigen Ring, aus einem horizontalen und einem vertikalen Abschnitt bestehend.

3. Ihre Länge schwankt zwischen 2 und $5^1/_2$ *mm*.

4. Ihre Größe scheint von dem Alter nicht so innig abzuhängen, wie dies Haberfeld meint.

5. Der Autor fand die Drüse in einer größeren Anzahl an der Basis des Os sphenoidale.

6. Die Drüse läuft meist vertikal zur Schleimhaut.

7. Wenn nur ein horizontaler Abschnitt besteht, so ist dieser in seinem vorderen Abschnitt bei Kindern oberflächlicher als bei Erwachsenen.

8. Es bestehen immer deutliche Gefäßbeziehungen zwischen der Pharynxhypophyse, dem perihypophysären Bindegewebe, der Schleimhaut der Rachentonsille und dem Periost der Basis sphenoidalis bis zur zentralen Hypophyse. Diesen Anastomosen schreibt der Autor einen großen Einfluß auf die psychische Verfassung von adenoiden Kindern zu. Fröschels.

III. Larynx.

De la laryngite ulcéro-membraneux. Von Moure. (Revue hebdom. de laryng., 1911, Nr. 10.)

Ist sie so selten oder haben wir sie nur nicht bemerkt bis jetzt, keines der Handbücher erwähnt die Möglichkeit, daß die bekannte fuso-spirilläre Symbiose Vincents auch im Kehlkopf sich etablieren kann. Als Moure auf dem Budapester Kongreß kurze Mitteilung über seinen Fall machte, war außer einem von Reiche (Münchener med. Wochenschr., 1907, Nr. 17) kein Fall in der Literatur bekannt. Der Fall von Moure ist kurz resümiert folgender:

Es handelt sich um einen 22jährigen jungen Mann, der schon eine ganze Reihe von Krankheiten durchgemacht hatte, als er am 15. III. mit einer typischen Vincentschen Angina erkrankte. Moure wurde als Consiliarius herbeigezogen und konstatierte einen Belag, der die Gaumenbögen, Mandeln und Zungengrund einnahm. Unter entsprechender Behandlung schien sich die Sache zu bessern, bis der Pat. auch über heftige Schluckschmerzen zu klagen begann. Die Epiglottis und aryepiglottischen Falten waren rot und geschwollen und stellenweise mit einem grauen Belag bedeckt. Der allgemeine Zustand wurde immer schlechter; auch lokal nahmen die Kehlkopfläsionen zu und bald waren die falschen Stimmbänder und die Innenwand des Kehlkopfes mit

Digitized by Google
Original from UNIVERSITY OF CALIFORNIA
Generated on 2019-10-24 12:36 GMT / http://hdl.handle.net/2027/uc1.b3252759
Public Domain in the United States, Google-digitized / http://www.hathitrust.org/access_use#pd-us-google

einem grauen Belag bedeckt, wie wir ihn auf den Mandeln sehen. Dazu kam eine Immobilisation der Arygelenke, wodurch die Atmung sehr erschwert wurde. Infolgedessen mußte am 30. III. die Tracheotomie gemacht werden. Mitte April begann sich endlich eine Besserung zu zeigen. Leider stellten sich schon anfangs Mai die Zeichen der Stenosierung des Kehlkopfes ein, die bis zum Moment der Publikation nicht völlig behoben sind. Die Behandlung dieser Stenose wird von Moure auf das genaueste beschrieben, doch resümieren wir sie nicht. Wir wollen lieber zusammenfassend das Bild der Vincentschen Laryngitis kurz wiedergeben: Schwellung des Kehlkopfes mit Bildung von grauen, unregelmäßigen Geschwüren, die starken Geruch verbreiten. Doch ist dieser Geruch nicht so prononziert wie bei der echten Gangrän des Kehlkopfes. Die Läsionen scheinen sehr oberflächlich zu sitzen und nicht zur Destruktion des Kehlkopfgerüstes zu führen. Der Gesamtzustand ist immer sehr mitgenommen. Die bakteriologische Untersuchung weist die bekannten fuso-spirillären Mikroben auf.

Seit der Veröffentlichung Moures wurde von Arbow Smith (Amer. Gesellsch. f. Oto-Laryngol. Washington, 1910) ein neuer Fall beschrieben, der sich mit den zwei früheren Fällen fast vollständig deckt. Lautmann.

Beobachtungen der Stimmbänder in 1000 Fällen von Struma. (Observations on the vocal cords in one thousand cases of Goiter.) By Justus Matthews. M. D., Rochester, Minn. (Journ. Amer. med. Association, 3. September 1910.)

Von den 1000 beobachteten Fällen sind ungefähr 95% operiert worden, alle sind nach der Operation wieder untersucht worden.

Unter den 1000 Untersuchten wurden 17 mit einer bilateralen Paralyse, 93 mit einer rechtseitigen und 162 mit einer Lähmung des linken Stimmbandes gefunden.

Im ganzen 289 partielle oder komplette Paralysen bei 272 Pat.

Die Fälle des rechten, medialen und linken Lappens der Struma sind der Größe nach klassifiziert. Die Position der Lappen ist ebenso wichtig als die Größe, da in Fällen, wo die Kröpfe von gleicher Größe waren, Affektionen der Stimmlippen häufiger sind, wenn die Lappen nach dem Schlüsselbein oder hauptsächlich wenn sie substernal lagen.

Ausnahmen sind die Fälle, in denen große Lappen sich bis zum Nervus laryngeus superior erstrecken.

Resümee:

Fälle beobachtet	1000
Affektionen der Stimmlippen (rechts 110, links 179)	289
Eine oder beide Stimmlippen affiziert	262
Affektion bilateral	17

Digitized by Google
Original from UNIVERSITY OF CALIFORNIA
Generated on 2019-10-24 12:36 GMT / http://hdl.handle.net/2027/uc1.b3252759
Public Domain in the United States, Google-digitized / http://www.hathitrust.org/access_use#pd-us-google

	Totallähmung (Paralyse)	Unvollständige Lähmung (Parese)	Abduktor	Tensor
Rechts	18	38	50	4[1])
Links	30	62	83	4[1])

Rechtes Stimmband.

Größe des Lappens (in Zentimeter) . . .	0—2½	2·5—4	4—5	5—6	6—7·5	7·5—9	9—10	10—11·5	11·5—12·5+
Zahl der Fälle	226	159	152	141	138	85	70	21	8
Affizierte Stimmlippen . . .	12	13	14	14	17	18	15	5	2
Prozentsatz .	5·3	8·1	9·2	10	12·5	20·6	21·3	23·8	25·0
Totale Lähmung	1	0	0	3	3	2	5	2	6
Prozentsatz .	0·5	0·0	0·0	2·1	5·1	2·3	7·1	10·0	22
Abduktor . . .	6	7	8	5	7	9	5	2	0
Prozentsatz .	2·7	4·4	5·2	3·5	5·1	10·3	8·5	10·2	0·0
Ab- und Adduktion	4	5	5	6	7	6	4	1	0
Prozentsatz .	1·8	3·2	4·4	4·2	5·1	7·1	6·7	5·0	0·0

Linkes Stimmband.

Größe des Lappens (in Zentimeter) . . .	0—2·5	2·5—4	4—5	5—6	6—7·5	7·5—9	9—10	10—11·5	11·5—12·5+
Zahl der Fälle	259	155	183	146	104	65	52	21	15
Affizierte Stimmlippen . . .	28	19	27	29	26	20	15	8	7
Prozentsatz	10·8	12·2	14·7	20·0	25·0	30·7	28·8	38·0	46·6
Totale Lähmung	3	1	3	4	3	2	5	4	5
Prozentsatz .	1·0	0·6	1·6	2·7	3·0	3·1	9·6	19·0	33·3
Abduktor . . .	11	10	13	15	13	10	6	3	2
Prozentsatz .	4·2	6·0	7·1	10·0	12·5	15·3	11·5	14·3	13·3
Ab- und Adduktion	13	9	10	10	9	7	4	1	0
Prozentsatz .	5·0	5·2	6·6	6·8	8·6	11·8	7·7	5·0	0·0

Nach der Operation waren die Fälle nicht lang genug unter Beobachtung, um das endgültige Resultat zu konstatieren. Gundelach.

[1]) **Bilateral.**

Generated on 2019-10-24 12:36 GMT / http://hdl.handle.net/2027/uc1.b3252759
Public Domain in the United States, Google-digitized / http://www.hathitrust.org/access_use#pd-us-google
Digitized by Google
Original from UNIVERSITY OF CALIFORNIA

Primäre, intralaryngeale Aktinomykose. (A case of apparently primary intralaryngeal Actinomycosis.) By H. Arrowsmith, M. D., Brooklyn, New York. (Laryngoscope, Vol. XX, Nr. 10.)

Der Fall wurde bei einem Mann beobachtet, der auf dem Lande mit Pferden und Vieh zu tun hatte. Er klagte erst über geringe Heiserkeit, die bis zur Flüstersprache sich verschlimmerte. Dieses Symptom allein brachte den Pat. zum Arzt.

Er bekam hie und da einmal ein unangenehmes Stechen im Hals. Hierzu kamen geringer Husten und Atemnot bei Überanstrengungen. Thorax, Sputum, Temperatur (-Steigerung) und Urin negativ. Allgemeines Aussehen war gut, Gewicht 119. Die Nase, Pharynx und Tonsillen waren normal, die Zähne waren nicht nur gut gepflegt, sondern im besten Zustande. Epiglottis etwas verdickt und nach rechts gelagert. Auf der laryngealen Seite war ein weißer Belag. Beide Stimmlippen waren von einem schmutzigen, weißen Gewebe bedeckt, welches die Rima glottidis bis auf die Hälfte verengte. Ähnliches Gewebe kleidete die Trachea aus, so weit das Auge sehen konnte (nicht sehr weit). Antiluetische Behandlung war ohne Erfolg im ersten Monat. Nach drei Monaten wurden Probeexcisionen versucht und die Diagnose histologisch festgestellt. Steigende Dosen von Jodkali verschafften keine Besserung. Später wurden Tuberkelbacillen nachgewiesen. Der Oberlappen der rechten Lunge konsolidierte, Husten und unregelmäßige Temperatur sowie Anorexie verursachten bald Abmagerung. Bei der letzten Untersuchung fanden sich im Pharynx aktinomykotische Veränderungen. Gundelach.

Un cas de paralysie laryngée associée d'origine traumatique. Par A. Gignoux (Lyon). (Annales des maladies de l'oreille etc., Dezember 1910.)

Der Autor bespricht zuerst die verschiedenen Ansichten über die Innervation des Pharynx, Larynx und Velum und hält den Vorschlag Lermoyez' für praktisch, die bulbären Wurzeln des X. und XI. Hirnnerven in eine Gruppe zusammenzufassen. Die assoziierte Lähmung ist nicht leicht zu diagnostizieren. Beim Intonieren sinkt das Gaumensegel auf der gelähmten Seite herunter. Bei ausgebreiteter Lähmung kann der Trapezius und Sternocleido gleichzeitig befallen sein.

Bei Lähmung des Hypoglossus wird die Zunge hemiplegisch sein. Es können noch verschiedene Varianten vorkommen. Bei Vagusschädigungen kann man nach Escat auch in ihren sensiblen Anteilen Störungen finden. Doch auch über die Anästhesie des Vestibulum laryngis sind die Ansichten geteilt (Recurrens, Vagus). Die Frage, ob einseitige Nervenläsionen im Bereiche des Larynx ein- oder beiderseitige Anästhesie erzeugen, beantwortet Avellis so, daß Hemianästhesie immer nur hysterisch sei. Anders Glas und Iwanoff. Wenn auch der Vagus sicher lädiert ist, so können doch sensible Störungen fehlen (größere Resistenz der sensiblen Fasern). Escat stellt für die Vagusschädigung folgendes Schema auf: Husten, Parästhesie der Auriculares, Tachykardie.

Digitized by Google
Original from UNIVERSITY OF CALIFORNIA
Generated on 2019-10-24 12:36 GMT / http://hdl.handle.net/2027/uc1.b3252759
Public Domain in the United States, Google-digitized / http://www.hathitrust.org/access_use#pd-us-google

Die Fasern für das Velum scheinen resistenter zu sein als die der Stimmbänder. Die Prognose hängt vom Grad der Läsion ab.

Klinische Formen: 1. Symptom von d'Avellis. Hemiplegie des Velums und des Larynx, bedingt durch eine Läsion des Vagus unterhalb der Mitte des Ganglion plexiforme. 2. Symptome von Schmidt: Hemiplegia palatolaryngealis mit Lähmung des Sternocleido und Trapezius. 3. Symptom von Jackson. Gleichzeitiges Befallensein des Vagus und Hypoglossus.

Atypische Formen: 1. Nach Tapia: Hemiparalyse des Larynx und der Zunge ohne Sternocleido und Trapezius. Nach Blanluet: Hemiplegia laryngealis, lingualis, facialis und Läsion des Sympathicus. 2. Hemiparalyse des Larynx, Trapezius und Sternocleido. Einen derartigen Fall beschreibt der Autor bei einem Trauma mit Basisfraktur.

Es folgt die Besprechung der Gründe der Vaguskompression: Tuberkulose, Krebs, Osteomyelitis der Schädelbasis, Tumor der Schädelbasis oder der Parotis, des Acusticus, Aneurysma, Thrombose des Bulbus. Ferner toxische Neuritis, Allgemeinleiden (Lues). Häufig ist die Ursache unbekannt. Die assoziierte Paralyse des Larynx und Gaumens kann ferner als Nebensymptom bei verschiedenen Nervenleiden (Bulbärparalyse, Syringomyelie, Tabes etc.) beobachtet werden. Fröschels.

Le signe de l'élévation de la voix. Par E. Lombard. (Annales des maladies de l'oreille etc., 1911, 2. Lieferung.)

Der Autor hat auf Grund zweier Tatsachen Experimente angestellt: 1. daß Labyrinthtaube schreien, auch wenn die Distanz, auf welche sie sich verständlich machen wollen, gering ist, und 2. daß normale Individuen, zum Beispiel in der Eisenbahn, ebenfalls ihre Stimme stark erheben. Er bediente sich zu seinen Experimenten eines Apparates nach dem Prinzip des Lärmapparates nach Bárány, des Apparates von Voss (Reiben komprimierter Luft an den Gehörgangswänden) und des Telephons nach Neumann und Lombard

Erster Vorgang: Man läßt ein Individuum mit hoher und gedämpfter Stimme sprechen oder zählen und ab und zu einen der Apparate einwirken.

Zweiter Vorgang: Während einer wiederholt aussetzenden Konversation ändert man die Hörverhältnisse.

Dritter Vorgang: Man läßt plötzlich einen der Apparate auf ein Individuum einwirken, welches gerade eine Frage beantwortet.

Erster Versuch: Ein normal Hörender wird während des ersten Vorganges auf beiden Ohren mit Lärmapparaten versehen; momentan steigt die Stimme. Werden die Apparate entfernt, so fällt die Stimme. Dann läßt man den Apparat erst nur auf ein Ohr und erst dann auf das zweite einwirken. Nur im letzten Falle tritt eine sehr deutliche Steigerung ein, im ersten Falle nur eine mäßige.

Zweiter Versuch: Bei beiderseits Tauben ergeben die Versuche keinen Unterschied.

Generated on 2019-10-24 12:36 GMT / http://hdl.handle.net/2027/uc1.b3252759
Public Domain in the United States, Google-digitized / http://www.hathitrust.org/access_use#pd-us-google
Digitized by Google
Original from UNIVERSITY OF CALIFORNIA

Dritter Versuch: Bei einem einseitig Tauben: Beiderseitige Applikation ergibt Erhebung der Stimme; einseitige nur dann, wenn das hörende Ohr mit dem Apparat verschlossen wird.

Der Autor stellt folgende Regeln auf: Je kompletter die künstliche Ertaubung, um so deutlicher die Erhöhung der Stimme. Bei normalem Gehör erzeugt schon Lärmeinwirkung auf ein Ohr eine Stimmerhebung.

Die Erhebung der Stimme bei einseitiger Taubheit steht im verkehrten Verhältnis zur Leichtigkeit, mit der das Individuum sich selbst mit dem anderen Ohr hört. Dabei kann für das Sichselbsthören die Luft- oder Knochenleitung in Betracht kommen. Ebenso gibt es zwei Arten, durch welche das Sichselbsthören gestört werden kann: 1. durch Luftbildung bei Schädigung der Knochenleitung, 2. durch Knochenleitung, wenn das Schalleitungshindernis keine genügend gute Knochenleitung erzeugt.

Bei partieller Ertaubung kommen zwei Regeln in Betracht: *A.* Die Abhängigkeit von der Hörformel ist normal oder verkehrt. *B.* Bei partieller einseitiger Taubheit und Anbringung des Lärmapparates auf dem äußeren Ohr ist die Herabsetzung des Gehörs für die Sprache die günstigste Bedingung für das Symptom. Bei Radikaloperierten scheinen individuelle Unterschiede nach der Richtung der Stimmerhebung zu bestehen und ferner auch ein Unterschied je nach der Zeit seit der Operation.

Die Erklärung für das Erheben der Stimme bei plötzlicher Ertaubung liegt darin, daß der Betreffende sich selbst verständlich machen will.

Man kann die Methode gerichtlich-medizinisch verwerten. Der Zustand des Vestibularis, dessen Diagnose in den letzten Jahren bewunderungswürdig ausgebaut wurde, erlaubt keine sicheren Schlüsse auf das Gehör.

Der Autor bespricht besonders den Fall von einseitiger Taubheit, die ein Individuum befällt, das früher beiderseits schlecht gehört hatte. Man stellt genau die Hörschärfe (Stimme, Stimmgabel) des besseren Ohres fest, sodann wird dieses taub gemacht; spricht der Untersuchte mit gleicher Stimme weiter, so hört er entweder auf dem anderen Ohr normal oder er ist zumindest nicht taub. Das gegenseitige Resultat erlaubt den Schluß, daß das zweite Ohr sehr schwerhörig oder taub ist, wobei natürlich ein Schluß auf die Ursache dieser Schwerhörigkeit oder Taubheit aus der Probe selbst nicht gezogen werden darf.

Fröschels.

IV. Trachea, Bronchien, Oesophagus.

Statistik über die Häufigkeit der verschiedenen Erkrankungen der Speiseröhre. Von Guisez. (Bulletin d'oto-rhino-laryngologie, Bd. XIV, Januar 1911.)

In Frankreich dürfte wohl Guisez derjenige sein, der am meisten endoskopiert hat. Jedenfalls ist die Zahl von 930 Pat., die behufs ösophagoskopischer Untersuchung im Laufe von 1903—1910 Guisez überwiesen worden sind, eine recht stattliche Ziffer, die um so mehr an Bedeutung ge-

Digitized by Google
Original from UNIVERSITY OF CALIFORNIA
Generated on 2019-10-24 12:36 GMT / http://hdl.handle.net/2027/uc1.b3252759
Public Domain in the United States, Google-digitized / http://www.hathitrust.org/access_use#pd-us-google

winnt, als alle diese ösophagoskopischen Untersuchungen behufs Klarstellung von zweifelhaften Diagnosen und nicht wie vorläufig so vielfach noch exercitii causa gemacht worden sind.

In den meisten Fällen handelte es sich um schwere Stenosen und unter diesen nimmt, wie allgemein bekannt, der Krebs die erste Stelle ein. In der Statistik von Guisez findet sich der Speiseröhrenkrebs 650mal verzeichnet auf einer Gesamtzahl von 930 Fällen, was ungefähr ein Verhältnis von 3:4 ergibt. In allen diesen Fällen war der Oesophaguskrebs ein primärer, nur 4mal war er als sekundärer Krebs zu betrachten, und zwar auch nur einmal als echte Metastase eines Magenkrebses, während es sich in den 3 übrigen Fällen um Durchbruch eines Trachealkrebses handelte. Was das Alter anlangt, so war ein Pat. 28jährig, ein anderer 31jährig, so daß also die relative Jugend der Pat. kein Gegenbeweis für Krebs ist. Es ist kaum glaublich, daß die Lebensdauer der mit Speiseröhrenkrebs behafteten Pat. in den Fällen von Guisez längstens 5 Monate betrug. Nach allgemeiner Erfahrung leben solche Unglückliche länger. Therapeutisch will Guisez gute Erfolge vom Radium gesehen haben.

Von den benignen Stenosen sind die traumatischen die häufigsten. Eine eigene Form der benignen Stenose ist von Guisez namentlich beschrieben worden unter dem Namen spontane Narbe des Oesophagus, die nur die Folge entweder eines geheilten Ulcus simplex oesophagi oder, wie Guisez glaubt, einer Oesophagitis ist. Diese Oesophagitis ihrerseits ist bedingt durch wiederholte Spasmen der Oesophagusmuskulatur. Guisez hat 13 solcher Fälle beobachtet und wiederholt beschrieben.

Die spastischen Kontraktionen des Oesophagus sind praktisch ihre interessantesten und geben differentialdiagnostisch mitunter Schwierigkeiten. Wir meinen nicht die transitorischen Spasmen, die von Guisez niemals ösophagoskopiert worden sind, sondern die dauernden spastischen Kontrakturen, die alle Anzeichen des Neoplasma haben können. Diese Kontraktionen sitzen gewöhnlich in der Nähe des Oesophagusmundes, wo sie mit der Zeit zur Divertikelbildung führen, und an der Cardia, wo sie dann die Dilatation des Oesophagus verursachen, die früher als idiopathische Dilatationen bezeichnet worden sind. Von den ersteren sah Guisez 12 Fälle mit 10 Divertikeln, von den letzteren sah er 20 Fälle.

Die Infektionskrankheiten lokalisieren sich selten im Oesophagus, noch am häufigsten die Tuberkulose. Guisez hat der Tuberkulose des Oesophagus wiederholte Beschreibungen gewidmet. Hingegen ist die Lues äußerst selten im Oesophagus anzutreffen und sind die diesbezüglichen Veröffentlichungen im allgemeinen nur mit Vorsicht aufzunehmen. Was die Fremdkörper der Speiseröhre anlangt, so ist das Kapitel jetzt schon gut bekannt. Guisez hat 54mal wegen Fremdkörper der Speiseröhre zu intervenieren gehabt und ebenso oft wegen vermutlichen Fremdkörpers. Lautmann.

Digitized by Google
Original from UNIVERSITY OF CALIFORNIA
Generated on 2019-10-24 12:36 GMT / http://hdl.handle.net/2027/uc1.b3252759
Public Domain in the United States, Google-digitized / http://www.hathitrust.org/access_use#pd-us-google

Notizen und Personalien.

Internationaler Laryngo-Rhinologenkongreß. Bekanntlich wurde auf dem II. internationalen Laryngo-Rhinologenkongreß in Wien 1908 ein internationales Komitee eingesetzt, zu dessen Präsidenten O. Chiari (Wien) gewählt wurde. Dieses Komitee hatte die Aufgabe, die Vorarbeiten für die Veranstaltung des nächsten Kongresses zu erledigen. Von dem Plenum der laryngologischen Sektion des internationalen medizinischen Kongresses in Budapest (1909) wurde dieses Komitee bevollmächtigt, Ort und Zeit des nächsten Kongresses zu bestimmen. Wie bekannt wurde Berlin als nächster Kongreßort (für 1911) gewählt. Da oft Klagen einliefen, daß einzelne Länder im internationalen Komitee nicht vertreten seien und dieses die Erlaubnis erhalten hatte, die Zahl seiner Mitglieder zu vermehren, wurde das Komitee vor einem Jahr dahin erweitert, daß jede Großmacht durch drei Mitglieder und die kleineren Staaten durch je ein Mitglied vertreten sind. Dieses Komitee hielt am 29. August d. J., am Vorabend des Berliner Kongresses, eine Sitzung ab, in welcher folgende Beschlüsse gefaßt wurden:

1. Das internationale Komitee hat die bisherigen Arbeiten des Präsidenten und des Sekretärs genehmigt.

2. Das internationale Komitee soll künftighin (das heißt nach Schluß dieses Kongresses) derart zusammengesetzt sein, daß jeder Großstaat zwei Vertreter hat, alle anderen Staaten nur durch einen Vertreter repräsentiert sind. Es kommen nur jene Staaten in Betracht, in welchen laryngo-rhinologische Gesellschaften bestehen.

3. Der bisherige Präsident O. Chiari (Wien) legt seine Stelle nieder.

4. B. Fränkel (Berlin) übernimmt nach Schluß dieses Kongresses die Aufgabe, das neue Komitee zu konstituieren. Ihm steht zur Seite als Sekretär G. Finder (Berlin). Beide zusammen haben alle laryngologischen Gesellschaften aller Staaten einzuladen, die Wahl der Vertreter für das neue internationale Komitee vorzunehmen, so daß jeder Staat durch zwei (Großstaaten) oder durch einen (andere Staaten) vertreten wird. Organ des internationalen Komitees bleibt das Semonsche Zentralblatt.

5. Das Komitee empfiehlt, die Einladung der Dänischen Oto-laryngologischen Gesellschaft für 1915 nach Kopenhagen anzunehmen. Dort soll Ende August an zwei Tagen der internationale Laryngo-Rhinologenkongreß tagen, und zwar Freitag und Samstag, und hierauf Montag und Dienstag der internationale Otologenkongreß. Beide Kongresse sind vollständig unabhängig voneinander. Wenn diese Einladung vom Plenum angenommen wird, wird dieser Umstand dem Prof. Blake aus Boston, dem Präsidenten des nächsten internationalen Otologenkongresses 1912 mitgeteilt. Es ist mit größter Wahrscheinlichkeit zu erwarten, daß das Plenum des Otologenkongresses ebenfalls die Einladung nach Kopenhagen für 1915 annehmen wird. Dadurch wird es allen, die Laryngo-Rhinologie und Otologie zusammen betreiben, möglich, beide Kongresse nacheinander zu besuchen. Diese Möglichkeit wurde auf früheren Kongressen und auch sonst vielfach gewünscht.

Diese Beschlüsse wurden in der Nachmittagssitzung des III. internationalen Laryngo-Rhinologenkongresses am 30. August en bloc angenommen.

Als Nachfolger B. Fränkels wurde Killian (Freiburg) zum ordentlichen Professor und Direktor der laryngologischen Klinik in Berlin ernannt. Es ist mit großer Freude zu begrüßen, daß durch die nun erfolgte Ernennung die Selbständigkeit der Laryngologie in Berlin gewahrt bleibt.

Ernannt zum ordentlichen Professor der außerordentliche Professor Juffinger in Innsbruck.

Für den wissenschaftlichen Teil verantwortlicher Redakteur: Dr. Ernst Urbantschitsch, Dr. Otto Kahler.
Herausgeber, Eigentümer und Verleger: Urban & Schwarzenberg.

Druck von Gottlieb Gistel & Cie., Wien, III., Münzgasse 6.

Digitized by Google
Original from UNIVERSITY OF CALIFORNIA
Generated on 2019-10-24 12:36 GMT / http://hdl.handle.net/2027/uc1.b3252759
Public Domain in the United States, Google-digitized / http://www.hathitrust.org/access_use#pd-us-google

MONATSSCHRIFT FÜR OHRENHEILKUNDE
UND
LARYNGO-RHINOLOGIE.

XLV. Jahrg. 1911. 10. Heft.

Nachdruck verboten.

Laryngo-Rhinologischer Teil.

Original-Artikel.

Aus der königl. ungarischen Universitätsklinik für Nasen- und Kehlkopfkrankheiten in Budapest (Direktor: Prof. Onodi).

Der gegenwärtige Stand der Inhalationstherapie. [1])

Von Dr. **J. Safranek**, Assistenten der Klinik.

(Mit 2 Figuren.)

Die Inhalationstherapie, deren allererste Anwendung in das graue Altertum, in die Zeit des Hippokrates zurückreicht, später aber in Vergessenheit geraten ist, bis sie anfangs des 17. Jahrhunderts, hauptsächlich aber nach Entdeckung des Oxygens (1774) wieder in Gebrauch kam, nahm in der zweiten Hälfte des vorigen Jahrhunderts einen mächtigen Aufschwung, als Sales Girons im Jahre 1856 in Pierrefonds einen Inhalationssaal zur Einatmung der mittelst Luftdruckes zerstäubten schwefeligen Mineralwässer errichtete und auch einen transportablen Apparat zur Inhalation von zerstäubten medikamentösen Flüssigkeiten konstruierte.

Diese Methode der Behandlung der Krankheiten der Atmungsorgane begrüßte man damals mit großer Begeisterung, doch als den zu sanguinischen Hoffnungen, die man von dieser Methode erwartete, später Enttäuschung folgte, entstanden heftige Gegner der Inhalationstherapie, die deren Wert gänzlich herabsetzten; die Wogen des über einzelne Fragen entbrannten Streites haben sich bis heutzutage nicht gelegt und trotz der in mancher Beziehung erzielten günstigen Resultate sind noch jetzt die Meinungen über den Wert der Inhalationstherapie sehr geteilt.

In meinem Vortrage will ich den heutigen Stand der Inhalationstherapie beleuchten, indem ich die bei Erkrankungen der Atmungsorgane zur lokalen Anwendung dienenden medikamentösen und die Balneologen hauptsächlich interessierenden Mineralwässerinhalationen bespreche und sowohl die in den

[1]) Nach einem am XXI. ungarischen balneologischen Kongreß gehaltenen Vortrag.

Digitized by Google
Original from UNIVERSITY OF CALIFORNIA
Generated on 2019-10-24 12:36 GMT / http://hdl.handle.net/2027/uc1.b3252759
Public Domain in the United States, Google-digitized / http://www.hathitrust.org/access_use#pd-us-google

letzten Jahren vorgekommenen technischen Neuerungen als auch die bei Inhalationen zur Anwendung kommenden neueren Arzneimittel aufzähle. Besonders möchte ich auf Grund meiner, in mehrfachen Richtungen an lebenden Tieren vorgenommenen Versuchen sowie an Menschen vorgenommenen Untersuchungen in den viel umstrittenen Fragen der Inhalationstherapie meinen Standpunkt erörtern.

Wenn wir die physiologischen Wirkungen der Inhalationen näher betrachten, so sehen wir, daß in der Inhalationstherapie, als einer der physikalischen Heilmethoden, eine ganze Reihe von Faktoren der physikalischen Therapie zur Geltung kommt.

1. Insoferne wir gelegentlich der Inhalationen durch den Kranken tiefere und stärkere Respirationen vornehmen lassen und so auf die Lungenventilation und die Respirationsmuskeln eine Wirkung ausüben, bildet die Inhalationstherapie eine Art der Respirationstherapie, deren Wirkung sich jedoch nicht nur in der Lungengymnastik äußert, sondern auch von Einfluß ist auf die Zirkulationsverhältnisse der Atmungsorgane, insofern die Zirkulation in stärker funktionierenden Organen lebhafter wird, andrerseits aber auch auf das in den Luftwegen sich angesammelte Sekret einwirkt, welches durch jene Reibung mobiler wird, die zwischen dem Sekret und dem darüber hinsausenden Luftstrom zustande kommt und die um so stärker ist, je größer die Strömungsgeschwindigkeit des Luftstromes; damit nun durch den Luftstrom das Sekret nicht hinab, sondern durch den Mund hinaus gelenkt werde: dies können wir durch eine entsprechende Methodik der Inhalationen fördern, indem wir den Kranken tiefe, aber langsame Einatmungen, und rasche Ausatmungen vollziehen lassen. Schließlich kommt noch in Betracht die belebende Kraft tiefer Einatmungen auf das Herz. Es ist natürlich, daß in Fällen akuter Entzündungen der Brust- und der Bauchorgane, im Falle einer Hämoptoe sowie in allen jenen Fällen, wo forcierte Atmungen den krankhaften Prozeß steigern können, derartige Inhalationen kontraindiziert sind.

2. Mit Rücksicht darauf, daß wir zumeist Wasserdämpfe und Flüssigkeitsdünste inhalieren lassen, fällt in gewisser Beziehung hydrotherapeutischen Faktoren eine Rolle zu, welche darin besteht, einerseits die relative Feuchtigkeit der eingeatmeten Luft zu steigern und so die Austrocknung der Luftwege zu verhindern, andrerseits darin, daß die Wasserdämpfe in kondensiertem Zustande das Sekret der Luftwege lösen, was — wie Christen (1) in einem einschlägigen Artikel sagt — am wirksamsten in statu nascendi geschieht, das heißt, wenn die Kondensation der Dämpfe, ihr Tropfbarflüssigwerden im Momente ihrer Berührung mit den Schleimhäuten der Luftwege zustande kommt. Der tropfbarflüssig gewordene Dampf, nachdem er sich mit trockenem oder zähem Sekret vermischt hat, macht es flüssig und wird in diesem Zustande herausgehustet.

Digitized by Google
Original from UNIVERSITY OF CALIFORNIA
Generated on 2019-10-24 12:36 GMT / http://hdl.handle.net/2027/uc1.b3252759
Public Domain in the United States, Google-digitized / http://www.hathitrust.org/access_use#pd-us-google

Ich bemerke schon an dieser Stelle, daß eine reichliche Kondensation der Wasserdämpfe und hierdurch erfolgte stärkere Lösung des Sekrets bei Anwendung warmer Inhalationen erfolgt, das heißt wenn die Temperatur der eingeatmeten Luft (der Wasserdämpfe) die Körpertemperatur übersteigt oder selber nahezu gleichkommt.[1])

3. Mit Rücksicht darauf, daß die auf eine solche Art eingeatmete Luft (Wasserdampf) eine höhere Temperatur besitzt, als selbe in den Luftwegen vorhanden ist, machen wir bis zu einem gewissen Grade von der Thermotherapie Gebrauch, besonders mit den neueren, auf niederere und höhere Temperaturgrade regulierbaren Apparaten, den sogenannten Thermoregulatoren, welche bis zu 75° C steigende Einatmungen ermöglichen und mit welchen wir die Temperatur gradweise steigern können, obwohl Inhalationen von höherer Temperatur als 50° selten angewendet werden. Die Wärmewirkung verursacht bis zu einem gewissen Grade eine aktive Hyperämie der Schleimhäute, infolge dessen der lokale Stoffwechsel angeregt wird, die Funktion der Drüsen, die Bildung des Sekrets steigt, und dies fördert mechanisch die Abhebung des

---

[1]) Bei Anwendung der Inhalationen müssen wir uns die physikalischen Eigenheiten der eingeatmeten Luft vor Augen halten. Nach den physikalischen Gesetzen kondensieren die Wasserdämpfe dann, wenn sie im Zustande der Abkühlung sind, in ein kühleres Medium gelangen. Man muß sonach in Betracht ziehen die in den Luftwegen herrschende Temperatur, ferner den Umstand, daß die Luft bei einer gewissen Temperatur Wasserdampf von bestimmter Menge enthalten kann als Maximum. So kann bei der in der Trachea herrschenden Temperatur — 36·7° C — 1 m^3 Luft 45·42 g Wasser enthalten als Maximum, das heißt, dann ist die Luft mit Wasserdämpfen gesättigt. Wenn nun jetzt ein entsprechendes Quantum mit Wasserdämpfen gesättigter Luft von höherer Temperatur als 36·7° C in die Trachea gelangt, erfolgt eine reichliche Kondensation, während, wenn eine unter der bezeichneten Temperatur befindliche, mit Wasserdämpfen gesättigte Luft hineingelangt, sie in den Luftwegen zu dem physiologischen Wärmegrad erwärmt wird; hierdurch wächst ihre Wasserkapazität, und nachdem sie das Wasserdampfplus aus der Feuchtigkeit der Schleimhäute der Luftwege entnommen, wird sie, mit Wasserdampf gesättigt, wieder ausgeatmet; ein Teil des Wasserdampfes schlägt sich, nachdem er an die Wände der Luftwege angestoßen, mechanisch nieder und dient zum teilweisen Ersatz des Sättigungsdeficienten der neuerdings einströmenden Luft.

Andrerseits ist bei Einatmung der warmen Luft in Rechnung zu ziehen, daß sie auf dem zu den Alveolen führenden Wege abkühlt, wenn jedoch unterwegs die Wasserdämpfe der Luft sich kondensieren, geht diese Kondensation mit Wärmeentwicklung (es entwickelt sich Kondensationswärme), was zur teilweisen Ausgleichung der Wärmeunterschiede dient, und auf diese Art wird der gewünschte Zweck erreicht, ohne daß man allzu hochgradig warme Inhalationen anwenden müßte.

Diese physikalischen und physiologischen Prozesse sind bei therapeutischer Anwendung der Inhalationen in Betracht zu ziehen.

Digitized by Google
Original from UNIVERSITY OF CALIFORNIA
Generated on 2019-10-24 12:36 GMT / http://hdl.handle.net/2027/uc1.b3252759
Public Domain in the United States, Google-digitized / http://www.hathitrust.org/access_use#pd-us-google

pathologischen Sekrets von den Schleimhäuten, überdies schwächt die Hyperämie, wie bekannt, die Kraft der ansteckenden Keime und Toxine, beschleunigt die Aufsaugung der Entzündungsprodukte und verbessert die Geweberegeneration.

Mit den den Wärmegrad regulierbaren Inhalationsapparaten können wir wiederum durch stufenweise Abkühlung der Temperatur der eingeatmeten Luft respektive Sprays kühle, bis zu 10° C herabgehende Inhalationen vornehmen lassen, wir können sonach eine Abhärtung der Schleimhäute der oberen Luftwege bewerkstelligen, ebenso wie wir in der Hydrotherapie die Haut stufenweise an niederere Temperaturen gewöhnen. Es ist bekannt, daß verweichlichte arthritische und lymphatische Individuen, skrofulöse Kinder infolge ihrer Überempfindlichkeit gegenüber dem Temperaturwechsel zu oft sich wiederholenden Entzündungsprozessen des Halses und Kehlkopfes geneigt sind.

4. Die medikamentösen Inhalationen bedeuten eine Anwendung der Pharmakotherapie auf physikalischem Wege; die angewandten Medikamente sind teils von lokaler Wirkung, indem sie das pathologische Sekret desinfizieren, oder sie wirken auf irgend eine Art auf die Schleimhaut der Luftwege oder aus den Luftwegen resorbiert gelangen sie in den Organismus und üben eine allgemeine Wirkung aus.

Die in diese letzte Gruppe gehörenden Inhalationen fallen außerhalb des Rahmens dieser Abhandlung und in dem Nachfolgenden werden wir nur von den zur lokalen Anwendung dienenden medikamentösen Inhalationen sprechen, von denen im großen ganzen drei Arten zur Anwendung gelangen.

I. Bei der Anwendung der sogenannten einfachen Formen der medikamentösen Inhalationen mengen wir ätherische Substanzen, Gase, Dämpfe zu der einzuatmenden Luft. Das so zu der atmosphärischen Luft beigemengte Medikament gelangt ebenso in die Alveolen wie die atmosphärische Luft selbst. Es ist darauf zu achten, daß die Konzentration nicht zu stark sei, denn über einen gewissen Grad hinaus wirkt sie reizend, verursacht Husten, ja kann sogar die Luft irrespirabel machen, aber bei einer respirablen Beimischung von medikamentösen Stoffen kann auch eine gute Wirkung erzielt werden.

Bei Beurteilung der Wirkung gasförmiger Inhalationen ist auch der Umstand in Betracht zu ziehen daß diese Stoffe durch die Lungen zum Teil wieder ausgeschieden werden und besonders dann, wenn wir mit einem Geigel-Mayr-Waldenburg- oder Heyerschen pneumatischen Apparat verdichtete Luft einatmen und in verdünnte Luft ausatmen lassen, wobei, wie bekannt, der Gaswechsel der Lunge, die Ausscheidung der Kohlensäure gesteigert wird und die einzuatmende verdichtete Luft durch einen mit Dämpfen ätherischer Öle, balsamischer Stoffe gefüllten Apparat (zum Beispiel Wulffsche Flasche) hindurchführen: da heben wir nicht nur die Lungenventilation, die Blutzirkulation

Digitized by Google
Original from UNIVERSITY OF CALIFORNIA
Generated on 2019-10-24 12:36 GMT / http://hdl.handle.net/2027/uc1.b3252759
Public Domain in the United States, Google-digitized / http://www.hathitrust.org/access_use#pd-us-google

der Lunge und fördern die Expektoration des Sekrets der Schleimhäute, sondern das Medikament wird auch in solche Lungenpartien geführt, in welche es bei oberflächlicher Atmung nicht gelangt, und die Dämpfe der Medikamente, vermengt mit dem gasförmigen Inhalt der Alveolen, umkreisen das pathologische Sekret.

1. Die verschiedenen flüchtigen medikamentösen Stoffe, ätherische Öle und Balsame (Ol. therebintinae, Ol. pini, Guajacol, Menthol, Eukalyptol, Thymol, Balsam. peruvian. usw.) lassen wir in der Regel mit warmer Luft respektive mit Wasserdämpfen vermengt einatmen. Zur einfachsten Anwendung vermengen wir diese Stoffe zu der Zimmerluft; neuerer Zeit konstruierte Fränkel (Berlin) einen Apparat „Halator", welcher die genannten Stoffe, mit der Zimmerluft vermengt, deren anhaltendere Einatmung ermöglicht, ohne daß der Kranke sich anstrengen müßte oder sonst irgendwie gestört würde. Wollen wir eine energischere Wirkung erzielen, so führen wir die erwähnten Stoffe mit hierzu geeigneten Apparaten verdunstet und mit Wasserdämpfen gemengt direkt in den Respirationstractus; zu diesem Zweck wird eine ganze Reihe Apparate älteren und neueren Ursprunges benutzt, so Schreibers Apparat, Wulffs Flasche, Siemons Apparat, der zur Verdunstung der Medikamente mit einer elektrischen Lampe versehene Apparat von Kautz, Olbergs Inhalator, Sängers stark verbreiteter Inhalationsapparat usw.; in der Spitals- und Anstaltspraxis ist der Spiessche Medikamentenvernebler vorzüglich brauchbar, von welchem noch später die Rede sein wird. Wir müssen bemerken, daß alle jene Inhalationsprozeduren respektive -Apparate, mit welchen das flüchtige Medikament direkt mit warmem Wasser oder Wasserdämpfen in Berührung kommt, jenen Nachteil haben, daß anfangs Dämpfe von hoher medikamentöser Konzentration entstehen, doch, da das Medikament schnell verdunstet, nach kurzer Zeit die Wasserdämpfe sehr wenig Medikament enthalten. Aus diesem Grunde mengt man die Luft, bevor man sie erwärmt, also kalt, mit medikamentösen Dämpfen, so zum Beispiel bei dem Christenschen geschickt konstruierten, leicht zu manipulierenden kleinen Apparat. Freilich können auf diese Art nur jene Stoffe verwendet werden, welche schon bei Zimmertemperatur verflüchtigen. Zur Einatmung von schwer verflüchtigenden antiseptischen, balsamischen und anästhesierenden Medikamenten, welche erst bei einer Temperatur von 95—230° C in gasförmigen Zustand gelangen, hat Heryng einen „Thermoaccumulator" konstruiert, auf welchen wir noch zurückkommen. Ebenfalls für schwer verflüchtigende Medikamente konstruierte neuerer Zeit Balkes einen Inhalationsapparat, mit welchem diese Stoffe in gasförmigem Zustande eingeatmet werden. (Trockeninhalationsapparat, Deutsche med. Wochenschr., 1910, Nr. 47.)

Zu einer länger andauernden Einatmung der schon bei Zimmertemperatur verflüchtigenden Medikamente (Terpentinöl, Eucalyptusöl u. dgl.) werden

Generated on 2019-10-24 12:36 GMT / http://hdl.handle.net/2027/uc1.b3252759
Public Domain in the United States, Google-digitized / http://www.hathitrust.org/access_use#pd-us-google
Digitized by Google
Original from UNIVERSITY OF CALIFORNIA

verschiedene Masken, Respiratoren (Curschmann, Hausmann, Klein, Hartmann usw.) benutzt.

Von Inhalationen dieser Art benutzte man — besonders in Kurorten — zu einer Zeit sehr stark die Lignosulfitinhalationen in mit durch Reisig durchsickernden Lignosulfitdünsten saturierten Kammern. Das Lignosulfit und Turiolignin — beide Nebenprodukte der Zellulosefabrikation — enthalten schwefelsäurige Ester, Terpene. Hartmann (2) schreibt ihnen eine besondere Wirkung zu bei Tuberkulose; wie jedoch die späteren Untersuchungen, namentlich Daneggers (3) Untersuchungen dargetan haben, besitzen sie eine solche Wirkung nicht, doch beeinflussen sie entschieden günstig den begleitenden Bronchialkatarrh, vertiefen auf reflektorischem Wege die Atmung, erleichtern die Expektoration und üben auf die Lunge eine hyperämisierende Wirkung aus, vernichten die schwach virulenten Bakterien, wirken reinigend auf die geschwürigen Prozesse (Kehlkopftuberkulose), beschleunigen die Granulation und befördern die Vernarbung. Braunsfeld (4) rühmt die gute Wirkung schwacher Lösungen (10%ig) gegen Dysphagie bei Kehlkopftuberkulose. Zu diesem Zweck werden sie gegenwärtig kaum verwendet, denn es stehen neuere und bessere Methoden zur Verfügung, wie überhaupt wegen Platzergreifung von chirurgischen und anderen lokalen Behandlungsmethoden der Kehlkopftuberkulose die Inhalationstherapie in den Hintergrund gedrängt wurde, obzwar sie auch begeisterte Anhänger zählt. Lignosulfit und Turiolignin werden namentlich bei Bronchitis foetida putrida, Bronchiektasien und von einigen bei chronisch verlaufenden, mit Hämoptoe nicht einhergehenden Fällen der Lungentuberkulose angewendet (Schalenkampf [5]); Rieder (6) empfiehlt selbe gegen Pertussis.

2. Unter den Gasinhalationen werden in einigen Kurorten (Lippspringe, Inselbad) Gase der Nitrogengas erzeugenden Quellen eingeatmet in Fällen von chronischer Tuberkulose, Asthma bronch. usw.; pharmakotherapeutischen Wert haben sie jedoch nicht. In anderen Orten (Aachen, Landeck, Neundorf, Weilbach usw.) wird das Gas schwefliger Quellen (H_2S) eingeatmet gegen chronische Katarrhe der oberen Luftwege und der Bronchien; auf die Anwendung schwefliger Mineralwässer in Form von Inhalationen werden wir bei der Besprechung der zu Inhalationen angewendeten Mineralwässer zurückkommen. Die Oxygeninhalationen gehören eigentlich nicht zu den Methoden von lokaler Wirkung, insofern als der Sauerstoff, im Wege des Tractus respiratorius resorbiert, zur Verringerung des Kohlensäuregehaltes des Blutes dient. Im Falle von kruppöser Pneumonie, bei mechanischer Kompression der Luftwege (Tumoren), Stenosen, durch Katarrhe der Emphysematiker verursachter Dyspnoe leisten Oxygeninhalationen gute Dienste; es ist auch das zu berücksichtigen, daß bei Störungen der Atmungsmechanik — bei mangelhafter Ventilation der Lunge — die alveolarische Oxygenspannung bedeutend nachläßt.

Digitized by Google
Original from UNIVERSITY OF CALIFORNIA
Generated on 2019-10-24 12:36 GMT / http://hdl.handle.net/2027/uc1.b3252759
Public Domain in the United States, Google-digitized / http://www.hathitrust.org/access_use#pd-us-google

während das eingedrungene, wenige reine Oxygen genügende Spannung aufrecht hält. Ozoninhalationen fällt im großen ganzen dieselbe Rolle zu wie den Sauerstoffinhalationen, infolge ihrer bakteriziden Wirkung wurden sie auch bei Lungentuberkulose empfohlen (Clemens, Pokolow und Wassilieff); in neuester Zeit hat Pfannenstiel (7) Ozoninhalationen in Verbindung mit innerer Dosierung von Jodnatrium gegen mit oberflächlicher Geschwürsbildung einherschreitende Tuberkulose (und Lupus) der oberen Luftwege mit Erfolg angewendet.

3. Schließlich können wir zu diesen Formen der Inhalationen die sogenannten Räucherungen zählen, welche einige im Falle von Asthma bronchiale noch heute gern anwenden; so die Einatmung des Rauches der Trouseauschen Cigarettes antispasmodiques, Cigarettes d'espic, Charta nitrata, Roumiers Kerzchen und Asthmapulver (Cleary, Neumeier, Reichenhaller usw.).

Das Hauptagens aller dieser Rauchmittel ist ihr salpetersaurer Bestandteil, irgend ein Tropein und pflanzliche Alkaloide. Im Falle eines akuten Anfalles sind sie zur Kupierung des Anfalles von einigem Nutzen, insofern als die reizende Wirkung des Rauches ein stärkeres Husten verursacht, es erfolgt eine schnellere und reichere Expektoration, und bei andauernder Einatmung kommt die narkotische Wirkung einzelner Bestandteile zur Geltung.

II. Eine zweite Art der medikamentösen Inhalationen ist die trockene Einatmung fein pulverisierter Medikamente. Die Inhalation von fein zerstäubten Medikamenten bietet technisch keine Schwierigkeit. Zu diesem Zweck dienen einfache, mit Blasvorrichtung versehene Apparate; spezifisch leichte Pulver gelangen tief in die Luftwege, wofür die Pneumokoniosis eine Analogie bietet. In der Praxis hat sich diese Art der Einatmungen nicht eingebürgert, weil die in die Luftwege eingedrungenen trockenen, pulverartigen Medikamente eine mechanisch reizende und schädliche Wirkung ausüben. In neuerer Zeit wird jedoch in einigen Kurorten Deutschlands mit einem Apparat nach Körtings System feinst zerstäubte Sole trocken suspendiert in Inhalationssäle mittelst einer Zentralvorrichtung eingeführt, welche auch die Ventilation und Temperatur des Saales reguliert und Inhalationen von nach Bedarf konzentrierter Sole möglich macht und in weit feinerer Zerstäubung, als es in Form zerstäubter Flüssigkeitströpfchen möglich ist, und so ist deren Eindringen auch in die kleinsten Bronchien und Alveolen möglich (Schütze) (8).

Auf eine Beschreibung der technischen Details lasse ich mich nicht ein und bemerke bezüglich des Wesens des Vorganges, daß das im Wasser aufgelöste Medikament (Sole) mittelst Luftdruckes in mechanisch möglichst feine Teilchen zerstäubt und in diesem Zustande mit starkem Luftstrom vermengt wird, dessen relative Feuchtigkeit eine derart gradige ist, daß die Luft dem zerstäubten Medikament (den Flüssigkeitströpfchen) das Lösungswasser entzieht

Generated on 2019-10-24 12:36 GMT / http://hdl.handle.net/2027/uc1.b3252759
Public Domain in the United States, Google-digitized / http://www.hathitrust.org/access_use#pd-us-google
Digitized by Google
Original from UNIVERSITY OF CALIFORNIA

und nur trockene Teilchen gegen die früheren von bedeutend kleinerer Dimension in den Inhalationsapparat getrieben werden. Der Feuchtigkeitsgehalt der Luft wird auf experimentellem Wege ermittelt, in einem solchen Grade, daß deren Wasseraufnahmsstreben größer sei als jenes des dem Lösungswasser entzogenen Medikaments.

III. Vom praktischen und hauptsächlich balneotherapeutischen Standpunkt sehr wichtige Art ist die Inhalation zerstäubter medikamentöser Flüssigkeiten.

Wie schon erwähnt, verbreitete sich diese Art der Inhalationen nach der Erfindung von Sales Girons namentlich in den Kurorten; man konstruierte eine ganze Reihe verschiedener technischer Einrichtungen und Apparate, welche zur Inhalation von Mineralwässern und sonstigen medikamentösen Flüssigkeiten dienten, nachdem man selbe in Inhalationssälen und -Kabinen zerstäubt hat (passive Inhalationsmethode), oder mittelst der für einzelne Inhalationen dienenden stabilen und auch tragbaren Apparate (aktive Inhalationsmethode).

Alle diese können wir im großen ganzen in drei Systeme zusammenfassen:

1. Die auf dem System von Sales Girons beruhenden Einrichtungen. Bei diesem System stößt der mit Kompressionspumpe hinausgetriebene feine Flüssigkeitsstrahl mit großer Kraft auf eine fix stehende Platte und wird fein zerstäubt.

Sales Girons' Einrichtung steht wohl heutzutage nicht mehr in Gebrauch, doch sind die auf diesem Prinzip beruhenden sonstigen Einrichtungen, wie zum Beispiel die Wassmuthschen, in vielen Kurorten in Anwendung, mittelst welcher Sole und sonstige Mineralwässer und medikamentöse Flüssigkeiten zerstäubt werden und die Luft des Inhalationssaales mit medikamentösen Flüssigkeitsdünsten sättigen. Auf diesem System beruht u. a. der zu Einzelinhalationen verwendete Apparat von Lewin.

2. Die nach dem Prinzip von Matthieu konstruierten Apparate, mit welchen die herausströmende komprimierte Luft mit der medikamentösen Flüssigkeit zusammenstößt, selbe mit sich reißt und fein zerstäubt.

Auf diesem Prinzip beruhen unter den mit Handgebläse betriebenen Apparaten das sehr stark verbreitete Richardsonsche Spray, zahlreiche zur Zerstäubung öliger Materialien dienende, mit entsprechendem Nasen- und Mundstück versehene Apparate (American nebulizer, der Ritsertsche usw.): ferner der bei Krankheiten der oberen Luftwege, namentlich in Kurorten gebrauchte und mit komprimierter Luft wirkende Zerstäuber Schnitzlers sowie Göbels „Unicum", bei welchem die Flüssigkeitströpfchen, an die Wand eines Ansatzrohres stoßend, sehr feine Dünste entstehen lassen.

Unter den für Zwecke der Inhalationsanstalten dienenden Apparaten nimmt Bullings Guttafer den Vorrang ein, bei welchem die unter großem

Digitized by Google
Original from UNIVERSITY OF CALIFORNIA
Generated on 2019-10-24 12:36 GMT / http://hdl.handle.net/2027/uc1.b3252759
Public Domain in the United States, Google-digitized / http://www.hathitrust.org/access_use#pd-us-google

Druck durch eine Zerstäubungsdüse getriebenen Flüssigkeitstropfen mit gleichfalls unter großem Druck (4 Atmosphären) stehender trockener, komprimierter Luft zusammenstoßen; das Verhältnis zwischen der Flüssigkeits- und Luftmenge wird rechnerisch bestimmt mit Inbetrachtziehung des Sättigungsdefizits der in den Inhalationssaal getriebenen trockenen, verdichteten Luft, wobei die unter großem Druck frei werdende Luft die zerstäubten Flüssigkeitströpfchen in die feinsten Teilchen zerteilt, andrerseits verhindert die Trockenheit der verdichteten Luft und deren Streben, sich schnell zu sättigen, das Zusammenfließen der winzig kleinen Tröpfchen zu größeren Tropfen. Wie Emmerichs (9) Untersuchungen ergeben haben, werden mit diesen Apparaten die Flüssigkeitströpfchen in 0·001—0·0006 *mm* winzige Teilchen zerstäubt, die letzteren sind sonach 300mal kleiner als die Endabzweigungen der kleinsten Bronchiolen.

3. Jene Apparate, bei welchen auf dem Prinzip des Bergsonschen Hydrokonion das Ausheben der medikamentösen Flüssigkeit mittelst Aspiration geschieht. Hierher gehört der einer ausgebreiteten Anwendung sich erfreuende Sieglesche Apparat, welchen Örtel u. a. verbesserten.

Für Zwecke der Kabineninhalationen verwendet man an vielen Orten den Clar- und Reiffschen Aspirationsapparat, bei welchem als motorische Kraft herausströmender Wasserdampf oder komprimierte Luft dient und mit welchem eine sehr feine Zerstäubung der medikamentösen Flüssigkeit möglich ist. Das Sales Gironsche und Bergsonsche Prinzip vereinigt der Heyersche Freizerstäuber. Auf dem Bergsonschen Prinzip beruht Goebels Freizerstäuber „Imperator“, gleichfalls für Saalinhalationen.

Wie schon erwähnt, lassen wir uns auf eine technische Detaillierung der verschiedenen Systeme der Einrichtungen und Apparate nicht ein und erwähnen nur, daß ein großer Teil der Konstrukteure dahin strebte, daß eine möglichst feine Zerstäubung der medikamentösen Flüssigkeit erreicht und auf diese Art das Eindringen der mikroskopisch winzigen Teilchen in die tieferen Luftwege erreicht werde. Doch ist die Zerstäubung in nur mechanisch winzige Teilchen nicht genügend. Insofern es sich um Inhalationen im Inhalationssaal handelt, ist Rücksicht zu nehmen auf die Wasserkapazität der im Saal vorhandenen Luft, und in Berücksichtigung des Sättigungsdefizits der Luft muß die Menge der in den Saal eingeführten Luft und jene der zerstäubenden Flüssigkeit in einem rechnerisch bestimmten Verhältnis stehen.

Von Inhalatorien sprechend, bemerke ich hier, daß die gemeinschaftlichen Inhalationsräume vom hygienischen Standpunkt aus einigermaßen zu beanständen sind, namentlich wäre eine gemeinschaftliche Benutzung dieser Räume durch tuberkulöse und nichttuberkulöse Kranke nicht zu gestatten wegen der durch Flügge nachgewiesenen „Tröpfchen“-Infektion, worauf unter anderen Prof. Onodi schon längst die Aufmerksamkeit der Fachkreise gelenkt hatte.

Generated on 2019-10-24 12:36 GMT / http://hdl.handle.net/2027/uc1.b3252759
Public Domain in the United States, Google-digitized / http://www.hathitrust.org/access_use#pd-us-google
Digitized by Google
Original from UNIVERSITY OF CALIFORNIA

Wie ich schon eingangs erwähnte, muß man bei Verwendung der Inhalationen auch auf jene physikalischen und physiologischen Prozesse bedacht sein, welche sich mit der Flüssigkeitsdünste enthaltenden eingeatmeten Luft in den Luftwegen vollziehen.

Meines Erachtens war Jahr (10) der erste, welcher darauf hingewiesen hat, daß bei Inhalationen der mit Wasserdämpfen (Medikamentendünsten) gesättigten Luft von höherer Temperatur als die Körperwärme die Möglichkeit vorhanden sei, daß in den tieferen Luftwegen eine reichliche Kondensation der medikamentösen Flüssigkeit zustande komme, und dies vor Augen haltend, konstruierte Jahr seinen Inhalationsapparat und später haben auch andere solche Apparate konstruiert, in welchen die Abkühlung des Wasserdampfes verhindert wird respektive insofern komprimierte Luft als motorische Kraft benutzt wird. wird selbe früher erwärmt.

Beim Jahrschen Apparat dient Wasserdampf oder komprimierte Luft als motorische Kraft, wobei das Herausheben des Medikaments im Wege der Aspiration geschieht und die eingeatmete Luft in einem zwischen zwei Kesseln laufenden Röhrennetz vorher erwärmt und auf einem die Körperwärme übersteigenden Grad erhalten wird. Jahrs Apparat ist stark verbreitet und wird besonders in der neu umgestalteten Form (Hössles „Idealapparat") verwendet.

Bei Bullings Thermovariator wird der herausströmende Wasserdampf nach Aspiration und feiner Zerstäubung der medikamentösen Flüssigkeit durch einen Porzellanzylinder getrieben, welcher mit spaltförmigen Öffnungen versehen ist, darüber ist ein Metalltubus verschiebbar, wodurch zum Inhalationsstrom mehr oder weniger atmosphärische Luft gelangt; die Temperatur des Stromes kann vermindert oder erhöht werden und es können Inhalationen von 30 bis 70° C vorgenommen werden.

Neuerer Zeit hat Heryng verschiedenartige, regulierbare Inhalationsapparate konstruiert; beim zu Dampfinhalationen verwendeten Thermoregulator dient als motorische Kraft Wasserdampf, welcher, nachdem er die medikamentöse Flüssigkeit aspiriert hat, durch ein Ansatzrohr herausgetrieben wird; die Temperaturregulierung beruht darauf, daß durch eine mit einer drehbaren Scheibe regulierbare Öffnung mehr oder weniger atmosphärische Luft zu dem Inhalationsstrom zugelassen wird, und auf diese Weise sind Inhalationen von 35—55° C durchführbar.

Bei Inhalation schwer verflüchtigender Medikamente (ätherische Öle usw.) wird ein lyraförmiges Ansatzrohr (Thermoaccumulator) verwendet, in welchem ein Teil des Wasserdampfes kondensiert und mit den gröberen Flüssigkeitströpfchen durch die nach unten gerichtete Krümmung der Lyra mittelst eines Rohres abgeleitet wird, doch es entwickelt sich während der Kondensation Kondensationswärme, so daß der beim Mundende der Lyra austretende

Generated on 2019-10-24 12:36 GMT / http://hdl.handle.net/2027/uc1.b3252759
Public Domain in the United States, Google-digitized / http://www.hathitrust.org/access_use#pd-us-google
Digitized by Google
Original from UNIVERSITY OF CALIFORNIA

Inhalationsstrom von weit höherer Temperatur ist, und auf diese Art sind Inhalationen bis zu 75° C möglich. Heryng konstruierte nach eben demselben Prinzip größere Apparate für Kabineninhalationen; statt Wasserdampf komprimierte Luft als motorische Kraft verwendet, können auch kühle Inhalationen vorgenommen werden; die Zerstäubung geschieht unter hohem Druck sehr fein und reichlich. Mittelst des bei Krankheiten der oberen Luftwege verwendbaren, kühlen Spray liefernden, regulierbaren Apparats Heryngs — an einen Richardsonschen Zerstäuber angebrachtes verschiebbares, tulpenförmiges Ansatzrohr — kann zwischen 10—30° C regulierbarer Spray inhaliert werden.

Außer diesen hat man in den allerletzten Jahren zahlreiche Apparate zur Einatmung zerstäubter medikamentöser Flüssigkeiten konstruiert, welche übrigens bezüglich ihres Wesens — das Prinzip der Zerstäubung betreffend — auf den aufgezählten Systemen oder deren Kombination beruhen mit einigen Abänderungen; in einem Teil derselben ist die Temperatur des Inhalationsstromes regulierbar respektive kann herabgesetzt werden, wie zum Beispiel bei dem mit Kühlvorrichtungen versehenen Apparat von Alexander (Med. Klinik, 1910, Nr. 10).

Das Bestreben, kühle respektive kalte Inhalationen anzuwenden, findet seine Erklärung in der nicht ganz gerechtfertigten Besorgnis, daß durch warme Inhalationen die Schleimhaut der Luftwege noch empfindlicher wird respektive daß nach warmer Inhalation der Kranke sich leicht erkältet; doch die nötige Vorsicht vor Augen haltend, hat man sich davor nicht zu fürchten, besonders bei Benutzung regulierbarer Apparate, wo wir die Temperatur des zu inhalierenden Stromes gradweise erhöhen oder vermindern können; übrigens soll der Kranke unmittelbar nach einer warmen Inhalation nicht an die kühle Luft gehen, keine kalten Getränke trinken usw.

Daß sich über warme Inhalationen eine gewissermaßen ungünstige Meinung verbreitet hat, dessen Ursache ist hauptsächlich in den unzureichenden Handapparaten zu suchen, denn ein Teil derselben zerstäubt nicht das flüssige Medikament, sondern schießt es grob zerteilt und mit siedenden Wasserstrahlen heraus, und so sind auch Verbrennungen vorgekommen.

Hier bemerke ich, daß kalte Inhalationen irritierend, reizend auf die Schleimhaut wirken und nur in Fällen torpid chronischer Katarrhe anwendbar sind, während in akuten Fällen und bei solchen chronischen Katarrhen, wo die Reizbarkeit gesteigert ist, warme Inhalationen zu empfehlen sind.

Zur Einatmung heißer Luft statt des Wasserdampfes dient unter den neueren Apparaten jener von Boesenberg, bei welchem der Feuchtigkeitsgehalt der Luft reguliert respektive die heiße Luft mit Wasserdämpfen und Medikamentendünsten regulierbar gemacht werden kann (Med. Klinik, 1909, Nr. 37).

Digitized by Google
Original from UNIVERSITY OF CALIFORNIA
Generated on 2019-10-24 12:36 GMT / http://hdl.handle.net/2027/uc1.b3252759
Public Domain in the United States, Google-digitized / http://www.hathitrust.org/access_use#pd-us-google

Man verbindet die Inhalationsapparate auch mit Ozonisatoren, wobei zugleich mit dem Medikament Oxygen oder Ozon in bestimmbarer Menge eingeatmet werden kann.

Vorzüglich ist der gleichfalls mit Oxygen (oder komprimierter Luft) getriebener Apparat, der Spiesssche Medikamentenvernebler. Durch einen zu dem im allgemeinen Gebrauch stehenden Oxygentubus passenden Apparat wird das herausströmende Oxygen, nachdem es das aspirierte Medikament zu feinsten Dünsten zerstäubt, durch eine sinnreich konstruierte Leitung durchgetrieben und der Kranke inhaliert durch eine an das freie Ende der Leitung angebrachte Roth-Drägersche Maske; vorher können die medikamentösen Dünste mittelst einer elektrischen Lampe erwärmt werden. Flüchtige medikamentöse Stoffe (ätherische Öle usw.) und konzentriert verwendete medikamentöse Flüssigkeiten (Nebennierenpräparate, anästhesierende, narkotische Mittel) sind zur Einatmung ebenfalls zu verwenden.

* * *

Wie zahlreiche Beispiele in der Geschichte der Medizin sowohl der Vergangenheit wie der Gegenwart zeigen, ruft die eine oder andere sensationelle Erfindung oft einen wahren Taumel hervor, wo statt kalter Überlegung eine jedermann mehr oder minder beherrschende Begeisterung Platz greift. So war dies auch in der der Erfindung von Sales Girons folgenden Zeit, wo man von der Einatmung zerstäubter medikamentöser Flüssigkeiten nicht nur die Heilung der verschiedenen Krankheiten der Luftwege, sondern auch eine lokale Behandlungsweise der Lungentuberkulose gefunden zu haben wähnte. Und nachdem diese Hoffnung nicht in Erfüllung ging, zeigte sich bald das andere Extrem, von dem Wert der Inhalationstherapie sprach man mit einem absoluten Nihilismus; trotz der in vieler Beziehung günstigen Erfahrungsresultate gehen die Meinungen stark auseinander, und es zieht sich in der Geschichte der Inhalationen dieser Art gleichsam als roter Faden der Streit, welcher in zwei Punkten gipfelt:

1. ob die zerstäubten medikamentösen Flüssigkeiten in die tieferen Luftwege und Alveolen gelangen,

2. ob sie in therapeutisch wirksamer Menge dahin gelangen?

Ob die zerstäubten Flüssigkeiten nach Passage der Glottis in die kleinsten Bronchien und Alveolen gelangen, darüber sind seit langer Zeit zahlreiche Versuche angestellt worden (Demarquay, Poggiale, Tobold, Gerhard u. a.): hierorts hatte Prof. Bókay (12) schon im Jahre 1879 Versuche an Tieren vorgenommen; nach Vervollkommnung der technischen Apparate stellten namentlich Emmerich (13), Schrötter (14) und Heryng (11) u. a. experimentelle Untersuchungen an. Trotz der günstigen Ergebnisse dieser Untersuchungen

Digitized by Google
Original from UNIVERSITY OF CALIFORNIA
Generated on 2019-10-24 12:36 GMT / http://hdl.handle.net/2027/uc1.b3252759
Public Domain in the United States, Google-digitized / http://www.hathitrust.org/access_use#pd-us-google

sind die Zweifel hinsichtlich des Eindringens zerstäubter Flüssigkeiten in die tieferen Luftwege nicht behoben worden und wir stoßen in der Literatur der letzten Jahre auf solche Ansichten, denen zufolge die zerstäubten Flüssigkeiten nach der Einatmung den Kehlkopf kaum treffen, unter die Glottis nichts von ihnen gelangt. Um in dieser vom praktischen Standpunkt wichtigen Frage mir eine persönliche Überzeugung zu verschaffen, habe ich sowohl an Tieren als an Menschen zahlreiche Versuche angestellt, teils im physiologischen Institut der Universität, teils auf der Kehlkopfklinik.

Über meine Versuche hierorts nur so viel, daß ich bei meinen Tierversuchen Hunde mit aufgespreiztem Munde farbige Flüssigkeiten (1‰ Methylblau, 0·25% Gentiana Violett) durch verschiedene Apparate 1—2—10—15 Minuten lang und mit einem Inhalationsstrom von verschiedengradiger Temperatur inhalieren ließ.

Nach der Inhalation wurden die Versuchstiere mittelst Nackenstichs sofort getötet, seziert, die Lunge mit der Trachea und dem Larynx (Rachen und Zunge) herausgenommen, die Luftwege wurden geöffnet und von selben mit Lumièrs Autochrom-Platten farbige Photographieaufnahmen verfertigt.[1])

Es stellte sich heraus, daß mit den gröber zerstäubenden, transportablen Apparaten, zum Beispiel dem verbesserten Sieglеschen Apparat, nach 5 bis 6 Minuten dauernden Inhalationen die farbigen Flüssigkeitströpfchen schon im Maul und Schlund, aber auch im Larynx und der Trachea zu größeren Tröpfchen zusammenflossen und in der Trachea, zum Teil infolge ihrer Schwere herabsinkend, bis zur Bifurkation gelangten (intensive Färbung) (Fig. 1); darüber hinaus gelangte nur sehr wenig von ihnen bis zu den Luftröhrenästen dritter Ordnung, während nach den mit fein zerstäubenden Apparaten, zum Beispiel dem Heryngschen oder Bullingschen, durch einige Minuten vorgenommenen Inhalation von größerem Wärmegrad als die Körpertemperatur nicht nur die Bifurkation und die Abzweigungsstellen der größeren Luftröhrenäste, sondern auch die mit freiem Auge sichtbaren Eintrittsstellen der kleinsten Luftröhrenzweige von der zerstäubten Flüssigkeit gefärbt waren (Fig. 2), ja sogar an einer vom Lungenrand genommenen Lungenpartie war unter dem Mikroskop stellenweise blaue Färbung des die Alveolen bekleidenden Endothels sichtbar. Freilich auch bei der mit den letzteren Apparaten vorgenommenen Inhalation setzt sich ein nicht unbedeutender Teil der farbigen Flüssigkeitströpfchen schon in der Mund- und Rachenhöhle beim Anschlagen an die Wände dieser Höhlen nieder; daß aber die fein zerstäubten Flüssigkeitsteilchen, nachdem sie die Glottis überschritten haben, nicht mechanisch (im Wege des Herabsinkens), sondern mit dem Luftstrom respektive

[1]) Die Photographien wurden am Kongreß mittelst Projektionsapparates demonstriert.

Digitized by Google
Original from UNIVERSITY OF CALIFORNIA
Generated on 2019-10-24 12:36 GMT / http://hdl.handle.net/2027/uc1.b3252759
Public Domain in the United States, Google-digitized / http://www.hathitrust.org/access_use#pd-us-google

Fig. 1.

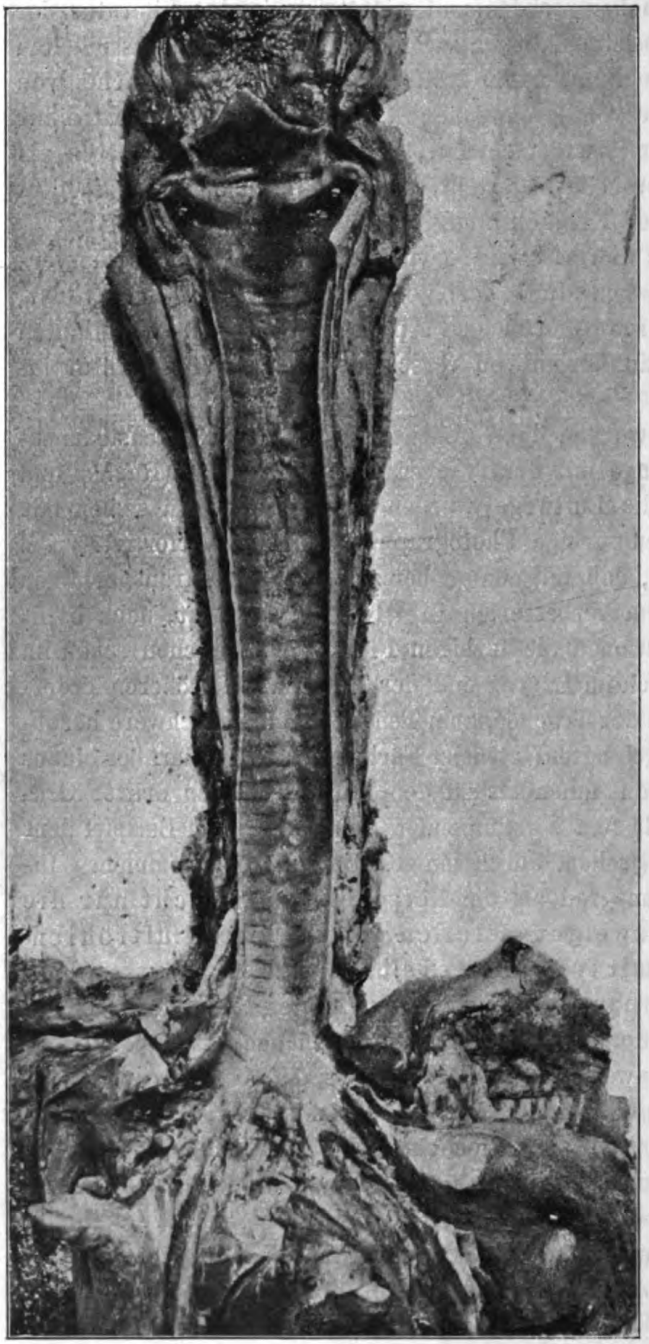

mittelst Aspiration in die kleinsten Luftröhrenäste gelangten, dies beweist der Umstand, daß die Färbung sich zumeist an den Abzweigungsstellen der Luftröhrenäste zeigte, während die zwischenliegenden Partien kaum oder gar nicht gefärbt waren.

An dieser Stelle erwähne ich, daß — wie schon Schrötter (15) hervorgehoben hatte — das Anhaften der Flüssigkeitströpfchen an der Schleimhaut der Luftwege und deren Auseinanderfließen um so schwerer ist, je kleiner die Flüssigkeitströpfchen sind und je größer deren Oberflächenspannung ist. Andrerseits wiederum, damit sie in die tieferen Luftwege gelangen, müssen die Flüssigkeitströpfchen unter einer gewissen Dimension sein, daß sie nicht schon in den oberen Luftwegen zu größeren Tropfen zusammenfließen und in diesem Zustande als Niederschlag anlegen (wie dies bei meinen Versuchen gelegentlich der Inhalation zum Beispiel mit dem Sieglеschen Apparat der Fall war). Ferner muß die Zerstäubung möglichst gleichförmig sein; doch ist es klar, daß

Digitized by Google
Original from UNIVERSITY OF CALIFORNIA
Generated on 2019-10-24 12:36 GMT / http://hdl.handle.net/2027/uc1.b3252759
Public Domain in the United States, Google-digitized / http://www.hathitrust.org/access_use#pd-us-google

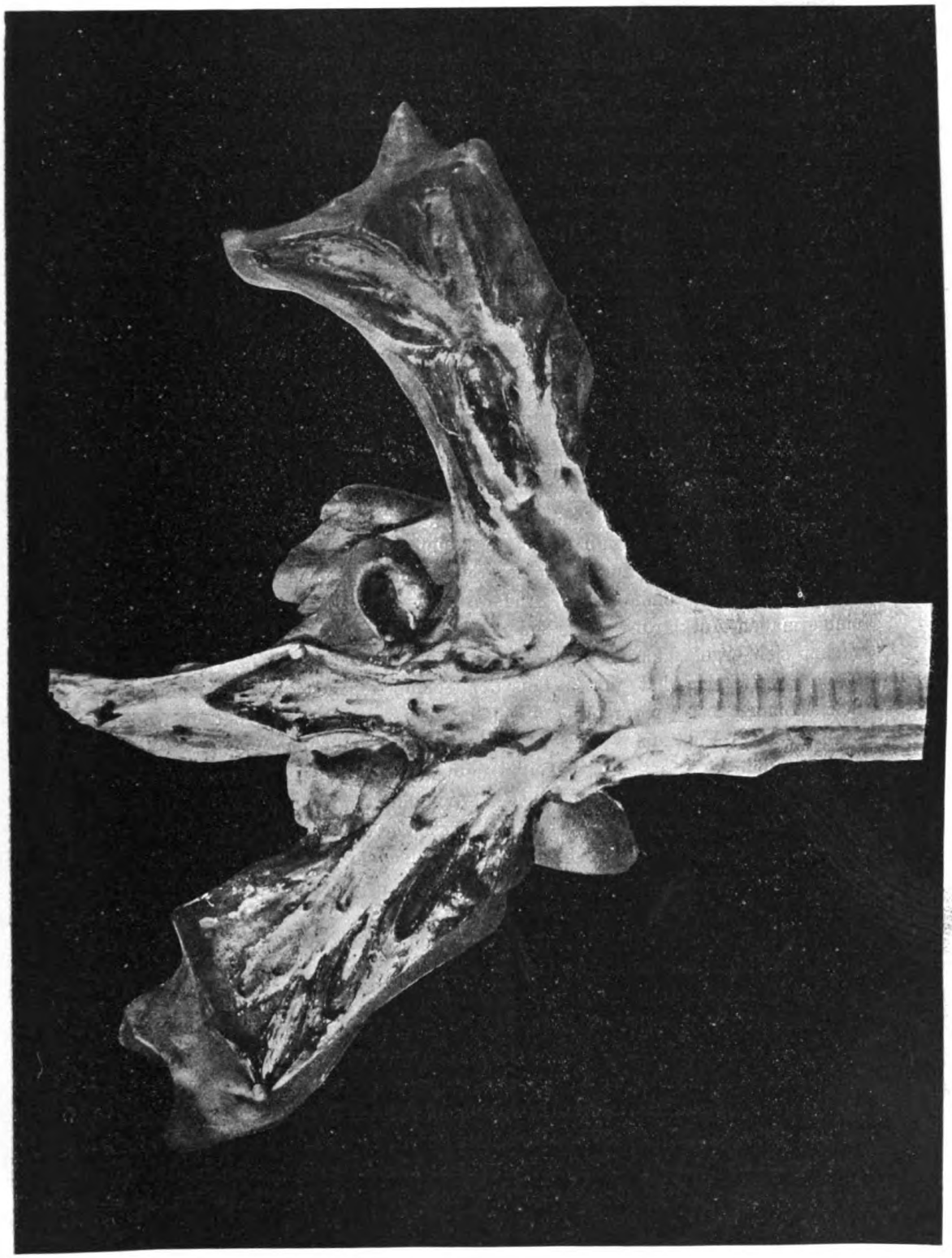

Fig. 2.

Digitized by Google
Original from UNIVERSITY OF CALIFORNIA
Generated on 2019-10-24 12:36 GMT / http://hdl.handle.net/2027/uc1.b3252759
Public Domain in the United States, Google-digitized / http://www.hathitrust.org/access_use#pd-us-google

wiederum die Feinheit der Zerstäubung (die Winzigkeit der Tröpfchen) nicht über ein gewisses Maß gehen darf, da sonst das Anhaften der Tröpfchen und deren Auseinanderfließen auf der Schleimhaut sehr erschwert wäre. Daß sonach die Inhalation beiderseitigen Anforderungen entspreche, herrscht bezüglich der Größe der Flüssigkeitströpfchen ein gewisses Optimum.

Alles dies haben auch meine Versuche bestätigt, denn die sehr fein zerstäubten Flüssigkeitströpfchen von großer Oberflächenspannung gelangten zwar in die kleinsten Bronchien und dem mikroskopischen Befund zufolge stellenweise auch in die Alveolen, aber ihr Anhaften und Zusammenfließen (lebhafte Färbung) erfolgte meistens dort, wo der Inhalationsstrom auf seinem Wege auf Hindernisse stieß, wie zum Beispiel an den Abzweigungsstellen der Luftröhrenäste, welche Stellen dem sich fortwährend erneuernden Anstoßen der Flüssigkeitströpfchen am meisten ausgesetzt waren. Doch es ergab sich auch, daß dort, wo die Feuchtigkeitsverhältnisse der Schleimhäute dem Anhaften am meisten günstig waren, sich zum Beispiel Schleim angehäuft hatte, diese Stellen von der farbigen Flüssigkeit am meisten bestrichen wurden.

Dieser Umstand erlaubt einesteils gewisse Folgerungen bezüglich des therapeutischen Nutzens der zerstäubten medikamentösen Flüssigkeiten bei jenen krankhaften Zuständen der Schleimhäute, welche mit reichlicher Schleimbildung einhergehen. Andernteils geben die aufgezählten Umstände einigermaßen Aufklärung über die bei den Wahrnehmungen einzelner Untersucher sich ergebenden Abweichungen; denn während der Eine eine intensive Färbung gefunden hat und daraus den Schluß gezogen hatte auf ein reichliches Eindringen der zerstäubten Flüssigkeit in die Luftwege, hat ein Anderer unterhalb des Kehlkopfes nur spärliche gefärbte Stellen gefunden, woraus er folgerte, daß zerstäubte Flüssigkeiten unterhalb die Glottis kaum gelangen.

Nachdem ich auf Grund meiner Versuche an Hunden zu der Überzeugung gelangt bin, daß fein zerstäubte Flüssigkeiten auf dem Wege der Inhalation in die kleinsten Luftröhrenäste und Alveolen gelangen können, stellte ich Versuche an bezüglich deren Eindringens in die menschlichen Luftwege.

Den Weg des Inhalationsstromes betreffend, sind nämlich die Verhältnisse beim Menschen und dem Hunde nicht dieselben, und so kann das Resultat der Tierversuche nicht im ganzen auf den Menschen bezogen werden. Bei normaler Kopfhaltung legt nämlich der Inhalationsstrom bei aktiver Inhalationsmethode beim Menschen im großen ganzen den Weg eines rechten Winkels zurück, daß er in die Trachea gelange, indem die Achse der Trachea und jene der Mundhöhle nahezu unter einem rechten Winkel zusammenstoßen, bei den Hunden ist dieser Winkel viel stumpfer, sonach das Gelangen der zerstäubten Flüssigkeit in die Trachea leichter. Doch können wir beim Menschen den rechten Winkel zu einem stumpfen machen, wenn wir die Inhalation mit

Digitized by Google
Original from UNIVERSITY OF CALIFORNIA
Generated on 2019-10-24 12:36 GMT / http://hdl.handle.net/2027/uc1.b3252759
Public Domain in the United States, Google-digitized / http://www.hathitrust.org/access_use#pd-us-google

nach rückwärts geneigtem Kopfe vollziehen lassen; überdies ist es zweckmäßig, die Zunge hinausstrecken zu lassen oder die Zungenwurzel mit einem Spatel herabzudrücken. Im übrigen ist das Eindringen der Flüssigkeitströpfchen in die tieferen Luftwege beim Menschen in gewisser Beziehung leichter, insofern das Lumen der Luftwege weiter ist, überdies ist die Trachea bei den Hunden sehr lang, so betrug selbe bei einem Versuchshunde 32 *cm*, sonach zirka das Dreifache der Länge der menschlichen Trachea, und so war auch der Weg der Flüssigkeitströpfchen bis zur Bifurkation länger.

Nach der erwähnten Methode und mit den bezeichneten Apparaten haben wir Menschen Inhalationen vornehmen lassen und die Erfahrung gemacht, daß, wenn der Kehldeckel nicht stark nach rückwärts geneigt war oder sonst keine anatomischen Unregelmäßigkeiten vorhanden waren, nach Inhalation einer $1^0/_{00}$igen Methylblaulösung von einigen Minuten im Kehlkopfspiegel die Kehlkopfgebilde und der sichtbare Teil der Trachea eine feine, blaßblaue Färbung zeigten, besonders wenn irgendwo auf der Schleimhaut eine Läsion war, welche das Ansetzen der Flüssigkeitströpfchen erleichterte, so Stimmbändergeschwüre, geschwüriges Infiltrat der Interarytaenoidealgegend usw. zeigten nach einer einige Minuten andauernden Inhalation gut wahrnehmbare blaue Färbung; intensiv gefärbt war auch das Sekret, was nach dem eben Gesagten leicht erklärlich ist. Mit der Killianschen Tracheoscopia indirecta superior oder der Tracheoscopia directa konnte man in geeigneten Fällen die Färbung bis zur Bifurkation verfolgen. Wenn nun mit entsprechender Methode die fein zerstäubte Flüssigkeit in die Trachea gelangt, so waltet zufolge des Gesagten kein Zweifel ob, daß — da auf dem weiteren Wege die Verhältnisse beim Menschen günstiger sind als bei den zum Experiment verwendeten Tieren — die fein zerstäubten Tröpfchen mit dem Luftstrom respektive mittelst Aspiration[1]) in die kleinsten Bronchialäste gelangen können. In einzelnen Fällen kann man sich von dem Eindringen der farbigen Flüssigkeitströpfchen auf bronchoskopischem Wege überzeugen, wie dies auch Schrötter tat; obzwar die Bronchoskopie zu diesem Zwecke nicht sehr geeignet ist, denn die nötigen

[1]) Behufs Entscheidung der Frage, wie weit die in fein zerstäubten Flüssigkeitströpfchen suspendierten Bakterien im Wege der Inhalation in die Luftwege gelangen, haben Hartl und Hermann Versuche angestellt, bei welchen sie bestrebt waren, die Aspirationswirkung auszuschließen. Ihren Versuchen zufolge gelangte nur ein sehr kleiner Teil der bakterienhaltigen Flüssigkeitströpfchen auch in die Randpartien der Lunge, aber nicht im Wege der Aspiration, sondern mit dem Luftstrom (Hartl und Hermann, Zur Inhalation zerstäubter, bakterienhaltiger Flüssigkeiten, Wiener klin. Wochenschr., 1905). Daß die zerstäubten Flüssigkeitströpfchen zum Teil mit dem Luftstrom selbst in die kleinsten Luftröhrenäste gelangen, darauf läßt die bei meinen Versuchen beschriebene eigentümliche Plazierung der Färbung schließen.

Digitized by Google
Original from UNIVERSITY OF CALIFORNIA
Generated on 2019-10-24 12:36 GMT / http://hdl.handle.net/2027/uc1.b3252759
Public Domain in the United States, Google-digitized / http://www.hathitrust.org/access_use#pd-us-google

Manipulationen während des Vorschiebens des Tubus (Anästhesieren, die Entfernung des die Einsicht verhindernden Sekrets), der meistens eintretende Husten, verändern einigermaßen die Verhältnisse, das gefärbte Sekret wird ausgeworfen usw. Selbstverständlich setzt sich wie bei den Tierversuchen so auch bei Menschen ein Teil der zerstäubten Flüssigkeitströpfchen beim Anprallen an die Wände der Mund- und Rachenhöhle an denselben nieder.

* * *

Übergehend auf die zu Inhalationen verwendeten Mineralwässer, gehören die alkalischen und kochsalzhaltigen Mineralwässer zu den Resolventien, sie verflüssigen und verdünnen den zähen Schleim der Luftwege teils dadurch, daß sie die zähen, förmigen Teile des Sekrets auflösen (mucinlösende sind), teils dadurch, daß sie die Sekretion der Speicheldrüsen anspornen, nach Clars Worten die Schleimhäute der Luftwege „durchwaschen". Mit Rücksicht darauf, daß wir meistens warme Inhalationen vollziehen lassen, sind bei der Beurteilung der Wirkung jene Umstände in Betracht zu ziehen, welche wir in der Einleitung über die Wirkung der warmen Wasserdämpfe erwähnten. Die angeführten Mineralwässer können wir mit gutem Erfolg anwenden bei chronischen Katarrhen der Luftwege, besonders in Fällen trockener, mit zähem Schleim einhergehenden Formen. Von gleicher Wirkung sind die Kochsalzlösungen (2—3%), Sole, Kal. und Natr. carbonicum und bicarbonicum (1—2%ige Lösung) usw. Hier erwähne ich noch die Verwendung von Schwefelthermen in Gestalt von Inhalationen. In Frankreich besonders verwendet man mit Vorliebe Schwefelthermen in Fällen chronischer Bronchitis, aber auch bei Rhinitiden, Pharyngitiden und Laryngitiden. Die Inhalationen und das Dunsten in Dämpfen, mit Nasenduschen, Gurgeln, äußerlich angewendeten Kehlkopfduschenmassage usw. kombiniert, haben einzelnen Schwefelquellen besitzenden französischen Kurorten zu einem speziellen Ruf verholfen.[1])

Zu dem bezeichneten Zwecke sind von den ungarischen Mineralwässern besonders geeignet die Bartfelder Ärztequelle, Bikszáder Klaraquelle, Málnáser Siculia- und Mariaquelle, Lipiker artesische Therme, welche außer $NaHCO_3$

[1]) Die bei Benutzung der Dämpfe der Schwefelwässer respektive Schwefelthermen in Form von Inhalationen erzielten Resultate erklärt Winkler (16) in interessanter Weise. Seiner Ansicht zufolge enthalten solche Inhalatorien kaum oder überhaupt kein Schwefelhydrogen, sondern die Oxydationsprodukte des Schwefels, hauptsächlich die unterschwefelige Säure, woraus im Wege chemischer Zersetzungen und Umgestaltungen Wasser, Schwefel, Schwefelsäure und Tetrathionsäure entstehen. Nachdem sich in Inhalatorien der Dampf der Schwefelwässer immer erneuert, bilden sich von neuem immer die erwähnten Oxydationsprodukte, und diesen schreibt Winkler bei chronischen Katarrhen der Luftwege, ja sogar im Anfangsstadium der Lungentuberkulose einen großen therapeutischen Wert zu.

Digitized by Google
Original from UNIVERSITY OF CALIFORNIA
Generated on 2019-10-24 12:36 GMT / http://hdl.handle.net/2027/uc1.b3252759
Public Domain in the United States, Google-digitized / http://www.hathitrust.org/access_use#pd-us-google

auch NaCl und NaJ enthält und sonach besonders geeignet ist, die Emserquelle zu ersetzen; von den kochsalzhältigen Wässern erwähnen wir Herkulesbader „Herkules", Csizer (jodhältig), Podhoraer (jodhältig), Szobránczer (schwefelhältig), Tusnáder Rudolfsquelle usw.

Hier soll erwähnt werden, daß man den Soleinhalationen nicht nur eine lokale Wirkung zuschreibt, sondern viele lenken die Aufmerksamkeit auf ihre günstige Beeinflussung des Stoffwechsels und der Blutzusammensetzung; so hat Krone (17) nach einer mehrwöchentlichen Kur ein Wachsen des Hämoglobingehaltes und eine Vermehrung der roten Blutzellen wahrgenommen. Zur Durchführung von Inhalationskuren in chronischen Fällen sind vornehmlich die Kurorte geeignet, denn in diesen wird die Wirkung auch durch die übrigen Heilfaktoren unterstützt, so durch günstige Klimaverhältnisse, Mineralwassertrinkkuren, hydrotherapeutische Prozesse usw.

Was die zu Inhalationszwecken verwendeten übrigen und besonders neueren Medikamente betrifft, so gehören diese größtenteils zu den antiseptischen, desinfizierenden Mitteln und werden bei Kehlkopf- und Lungentuberkulose, in Fällen von putriden und gangränösen Prozessen angewendet; eine energische baktericide Wirkung können wir von ihnen kaum erwarten[1]), da wir selbe nicht in der nötigen Konzentration anwenden können, doch auf die Entwicklung der Bakterien wirken sie hemmend und verhindern die Gärung. Überdies wirkt ein Teil dieser Medikamente, wie die zu den Terpenen gehörigen, in schwächeren Konzentrationen reizend auf die Schleimhaut der Luftwege (in stärkeren Konzentrationen verursachen sie Entzündung) und rufen im kleinen Blutkreise Hyperämie hervor und auf diese Art leisten sie gute Dienste besonders in chronischen Katarrhen von torpidem Charakter, in Fällen von putrider Bronchitis und Bronchiektasie. Hierher gehören die Terpene der Koniferen (Ol. therebintin, Ol. pini pumilion. und silvestr.); ein neueres Koniferenprodukt ist das Turiopin, eine schwache alkalische Lösung des Extraktes deutschländischer Fichtengattungen, welches bei chronischen Katarrhen der Luftwege als Turiopin. pur. pro inhalatione (in 2—6%iger Lösung) oder als Mentholturiopin (in 1—3%iger Lösung) und hauptsächlich in Fällen trockener (atrophischer), chronischer Katarrhe der oberen Luftwege in Form warmer Inhalationen mit gutem Erfolge anwendbar ist, indem es die Schleimhaut lockert, die Drüsentätigkeit anspornt und die Entfernung des zähen Schleimes und der Borken fördert [Falk (18)]. Das schon früher erwähnte Lignosulfit sowie das Turiolignin leisten gleichfalls bei putriden und gangränösen Prozessen gute Dienste. Der peruvian. Balsam, welcher als ein das Sekret verminderndes,

[1]) Rudolphs Wahrnehmungen, wonach durch Inhalation von Eucalyptol, Guajakol und ähnlicher Stoffe die Tuberkelbacillen abgetötet werden und der Auswurf der Kranken bacillenfrei wird, bedarf noch der Bekräftigung.

Digitized by Google
Original from UNIVERSITY OF CALIFORNIA
Generated on 2019-10-24 12:36 GMT / http://hdl.handle.net/2027/uc1.b3252759
Public Domain in the United States, Google-digitized / http://www.hathitrust.org/access_use#pd-us-google

die Granulation förderndes und desodorierendes Antisepticum neuerdings in der Wundbehandlung wieder verbreitet angewendet wird, leistet auch in Form von Inhalationen gute Dienste. Moritz Schmidt hat es gegen Kehlkopftuberkulose empfohlen (in 2 : 1 Alkohollösung). Seit Rosenberg in die Therapie der Kehlkopftuberkulose das Menthol (in 5—10%iger Öllösung) aufgenommen, fanden sich begeisterte Anhänger hierfür; so hat unlängst Fränkel (Berlin) über die guten Erfolge berichtet, welche er bei länger andauernden Mentholinhalationen — mittelst seines Halators — wahrgenommen hatte; das Menthol ist nicht nur ein baktericides Mittel, sondern auch schmerzstillend.[1]) Neuere Präparate sind Coryfin (Äthylglykolsäure-Mentholester), dessen gute Wirkung in zahlreichen Abhandlungen gerühmt wird; ferner das Salimenthol (Mentholsalicylsäureester), welches, wie die auf unserer Klinik vorgenommenen Versuche erwiesen haben, bei geschwürigen Formen der Kehlkopftuberkulose gute Dienste leistet. Die Phenolpräparate werden als desinfizierend angewendet, obzwar gegenwärtig schon seltener, so die Karbolsäure (1/2—3%) und deren Surrogate, unter denen als nicht reizend und stark desinfizierend das Kresamin (Trikresol-Methylendiamin-Mischung) für Zwecke der Inhalation gerühmt wird; diese sowie das Kreosot (1/2—1%) werden hauptsächlich in Fällen von Bronch. foet. putr. und gangraenosa angewendet, ebenso das Thymol (1—2‰ Alkohollösung); die Kreosotpräparate und das Eukalyptol werden auch in Fällen der Tuberkulose angewendet. Jungmann (20) empfiehlt bei ulcerösen Formen der Kehlkopftuberkulose und in Fällen des Spitzenprozesses das Kreosotvasogen, Bulling(21) hingegen phenylpropiolsaures Natrium (1/2—3%); von eben diesem Präparate hat Schröder nach wegen Kehlkopftuberkulose vorgenommenen operativen Eingriffe schnellere Herstellung gesehen. In tuberkulösen Fällen läßt man auch Jodoform und dessen Surrogate inhalieren, so auch Jodolmenthol (in Alkohollösung); das durch Cervello empfohlene Igazol (Formaldehyd, Trioxymethylen, Jod) hat sich wegen seiner stark reizenden Wirkung nicht bewährt. Unter den milderen desinfizierenden Mitteln erwähne ich das Borogen (Borsäureäthylester), von welchem auf den Schleimhäuten Borsäure sich absondert; sowie das Boral (Aluminium boricotartaricum), welches man in wässeriger Lösung benutzt, wirkt zugleich auch adstringierend.

Adstringierende Mittel werden infolge ihrer zusammenziehenden, trocknenden, das Sekret vermindernden Wirkung in mit reichlicher Sekretion verbundenen Fällen der Rachen-, Kehlkopf-, Luftröhrenkatarrhe in Form von Spray angewendet, so das Acid. tannic., seltener Silberpräparate,

[1]) Ich muß bemerken, daß die Anwendung von Menthol und Mentholpräparaten bei Kindern eine große Vorsicht erfordert. In neuerer Zeit schildern französische Verfasser Stimmritzenkrämpfe und schwere, tödlich verlaufende Asphyxie nach der endonasalen Anwendung der Mentholpräparate. (Mayet: Le journal méd. française, 1911; Triboulet: Journ. de méd. et de chir. prat., 1911.)

Digitized by Google
Original from UNIVERSITY OF CALIFORNIA
Generated on 2019-10-24 12:36 GMT / http://hdl.handle.net/2027/uc1.b3252759
Public Domain in the United States, Google-digitized / http://www.hathitrust.org/access_use#pd-us-google

zum Beispiel das Protargol (in ½—2%iger Lösung); sehr gut ist unter den neueren Mitteln das Alsol (Alumin. acetotartar.) als giftfreies Antisepticum und Adstringens; Falk (23) und andere loben es bei hypertrophischen Formen der chronischen Rhinitis, Pharyngitis usw. Ein großer Teil der adstringierenden Mittel wird als Stypticum in höheren Konzentrationen in Form kalten Sprays inhaliert (zum Beispiel 10% Acid. tannicum); zu diesem Zwecke sind Nebennierenpräparate gut verwendbar.

Wie bekannt, rufen Nebennierenpräparate (Adrenalin, Tonogen, Supraren, Epinephrin, Epirenan, Suprarenin usw.) bei lokaler Anwendung in den kleineren Blutgefäßen eine starke Zusammenziehung, Ischämie hervor und werden bei Blutung der Schleimhäute in Form kalten Sprays im Inhalationswege angewendet. In neuerer Zeit hat sie Segel (24), Zuelzer (25), Pick (26) und andere in Fällen von Asthma bronchiale und bei entzündlichen Prozessen der Luftwege in Form von Inhalationen mittelst des Spiessschen Medikamentenverneblers mit gutem Erfolge angewendet, die genannten Autoren haben ein rasches Aufhören der katarrhalischen Erscheinungen und eine Stillung des starken Hustenreizes wahrgenommen; von größerem spezifischen Gewichte und infolge dessen leichter zu verdunstendes Präparat ist das Glycerinan (Epirenan in 1‰ wässeriger Glyzerinlösung).

Bronchiale Asthmaanfälle kann man in einzelnen Fällen palliativ coupieren durch Atropininhalationen, das Atropin lähmt nämlich die pulmonalen Endungen des Vagus, worauf der durch reflektorische Reizung des Vagus bedingte Krampf der glatten Muskelelemente aufhört; andrerseits vermindert das Atropin die Sekretion; man läßt selbes, mit Jodpräparaten und Cocain kombiniert, inhalieren. Atropin und Cocain enthält das Tuckersche Mittel gegen Asthma; Goldschmidt (17) empfiehlt statt Atropin das viel weniger giftige Eumydrin mit Alypin kombiniert.

Anästhesierende und narkotische Mittel lassen wir zur Linderung des Schmerzes (bei tuberkulösen Kehlkopfgeschwüren, perichondritischer Larynxtuberkulose) respektive gegen heftigen Reizhusten inhalieren und zur Verminderung der reizenden Wirkung geben wir selbe zu adstringierenden, styptischen Mitteln bei. Unter den neueren anästhesierenden Mitteln ist bei vielen das als Cocain weniger giftige Alypin beliebt (in 0·20%iger Lösung): sehr gut ist auch das Anästhesin (in 3%iger Alkohollösung, Emulsion, oder das Anästhesin solubile in wässeriger Lösung). Bei Anwendung der Narkotika (Morphium hydrochl. 0·02—0·10%, Extract. belladonnae 0·01—0·05% usw.) in Form von Inhalationen muß man sehr vorsichtig sein, weil die Aufsaugung aus den Schleimhäuten der Luftwege schnell und reichlich ist.

Zum Schlusse erwähne ich, daß in der neuesten Zeit die Verwendung von Radium in Form von Inhalationen, die Einatmung der mit Emanation gesättigten Luft mittelst entsprechender Apparate, Emanatorien (Löwen-

Generated on 2019-10-24 12:36 GMT / http://hdl.handle.net/2027/uc1.b3252759
Public Domain in the United States, Google-digitized / http://www.hathitrust.org/access_use#pd-us-google
Digitized by Google
Original from UNIVERSITY OF CALIFORNIA

thal) man als die wirksamste Anwendungsform des Radium bezeichnet: die Radiumemanation gelangt im Wege der Einatmung in die Lungenkapillaren und von da in den ganzen Körper. Die Krankheiten der Atmungsorgane (Katarrhe, Tuberkulose) reiht man auch unter die Indikationen ein; aber über die Erfolge der Radiumbehandlung stehen uns befriedigende Daten noch nicht zur Verfügung.

* * *

Dem Gesagten zufolge können wir, den heutigen Stand der Inhalationstherapie vor Augen haltend, die Bedeutung dieser Heilmethode bei Krankheiten der Atmungsorgane im Nachstehenden zusammenfassen.

Bei Krankheiten der Nase, des Rachens und des Kehlkopfes ersetzt die Inhalationstherapie die lokale Behandlung dieser Organe wohl nicht, doch sie unterstützt selbe erfolgreich. Die Hauptindikation bilden die chronischen Katarrhe der genannten Organe, unter diesen besonders jene Fälle, welche mit zähem oder zu Borken eintrocknendem Sekret einhergehen, in welchen wir regelmäßig durch Inhalation der aufgezählten Mittel von resolventer Wirkung in Gestalt von zerstäubten Flüssigkeiten das Sekret verdünnen, flüssig machen, die Borken auflockern, die Sekretion der Schleimdrüsen anspornen und die Entfernung des kranken Sekretes fördern. Aber mit Erfolg können wir Inhalationen anwenden auch in Fällen der hypertrophischen und mit reichlichem Schleim einhergehenden chronischen Katarrhe, indem wir je nach Beschaffenheit des Falles außer den resolvierenden Mitteln die aufgezählten adstringierenden, desinfizierenden und anästhesierenden Mittel in verschiedenen Kombinationen inhalieren lassen.

In vielen Fällen hat die nach vorhergehender Inhalation angewendete sonstige lokale Behandlung (Pinseln, Massage, Insufflation, Instillation usw.) eine erhöhte Wirkung.

Bei Krankheiten der unteren Luftwege ist die Inhalationstherapie die einzige in der allgemeinen Praxis anwendbare lokale Behandlungsmethode. Unter den Krankheiten der Bronchien bilden wiederum die verschiedenen Formen der Katarrhe die größte Indikation für Inhalationen, mit welchen wir vor allem imstande sind, auf die das Krankheitsbild dominierenden Sekretionsstörungen energisch zu wirken. Das Wesen der Wirkung liegt darin, daß die Inhalationen das Sekret der Bronchien lösen, flüssig machen, die Expektoration erleichtern, die Schwellung der Schleimhäute beseitigen und die Aufspeicherung der Sekretmassen verhindern. Dieser Effekt ist außer dem medikamentösen Faktor oder Faktoren, je nach den einzelnen Arten der Einatmungen aus den aufgezählten Wirkungen der thermo- und hydrotherapeutischen Faktoren sowie der Inhalationsheilmethode als einer Respirationstherapie vermöge ihrer auf die Lungengymnastik und die Blutzirkulation in dem kleinen

Digitized by Google
Original from UNIVERSITY OF CALIFORNIA
Generated on 2019-10-24 12:36 GMT / http://hdl.handle.net/2027/uc1.b3252759
Public Domain in the United States, Google-digitized / http://www.hathitrust.org/access_use#pd-us-google

Blutkreise ausgeübten belebenden Wirkung zusammengesetzt; die Wirkung der Respirationstherapie kommt besonders bei einzelnen Anwendungsmethoden, namentlich im Wege der pneumatischen Apparate gelegentlich der Einatmung der mit medikamentösen Dämpfen vermengten, verdichteten Luft und Ausatmung in verdünnte Luft zur Geltung.

Doch nicht nur bei chronischen, sondern auch bei akuten Katarrhen leistet die Inhalationstherapie gute Dienste und in neuerer Zeit sahen wir von der Anwendung der Nebennierenpräparate in Form von Einatmungen einen guten Erfolg. Außer bei Katarrhen werden Nebennierenpräparate bei der symptomatischen Behandlung des Asthma bronchiale mit gutem Erfolge angewendet. Unter Hinweis auf das bei Krankheiten der Atmungsorgane in Gebrauch stehenden Medikamente und Mineralwässer Gesagte bemerken wir hierorts, daß Bronchiektasien, putride und gangränöse Prozesse eine weitere Indikation der Inhalationstherapie bilden, Einige sind Anhänger der Inhalationsbehandlung bei Tuberkulose, namentlich bei Kehlkopftuberkulose. Meiner Ansicht nach können wir in diesem Falle nur eine günstige Beeinflussung der die Tuberkulose begleitenden katarrhalischen Erscheinungen erreichen; einigen Präparaten fällt die Rolle als Anästhetika zu, durch Inhalation baktericid wirkender Präparate können wir hingegen die Entwicklung der Bakterien hemmen.

Was die Erkrankung des Lungengewebes selbst betrifft, so ist eine direkte Einwirkung im Wege der Inhalation unwahrscheinlich, doch in Betracht gezogen, daß infolge der auf das Sekret der Bronchien ausgeübten Wirkung die Kommunikation mit der Atmosphäre hergestellt und ein Anhäufen des Sekretes verhindert wird, kann die Inhalationstherapie in Fällen der chronisch verlaufenden Tuberkulose gute Dienste leisten, besonders wenn wir berücksichtigen, daß durch Einatmung gewisser Mittel wir mit Erfolg gegen eine sekundäre Infektion ankämpfen können, und Heryng (28) zufolge können wir mittelst Inhalation antiseptischer Mittel durch ihre Resorption die Kraft der Tuberkelbacillen und der eitererregenden Kokken abstumpfen.

Es ist selbstverständlich, daß in Fällen von Tuberkulose die Inhalationsbehandlung im Rahmen der hygienisch-diätetischen Behandlung, eventuell kombiniert mit sonstigen physikalischen und medikamentösen Heilmethoden, im erwähnten Sinne erfolgreich sein kann, und zwar in erster Reihe in den hierfür eingerichteten Sanatorien.

Bei sonstigen Krankheitszuständen der Atmungsorgane, und zwar in chronischen Fällen, sind zur Vollziehung von Inhalationskuren die entsprechend eingerichteten Kurorte besonders geeignet.

Bei der Wahl der Inhalationsart sind einesteils die äußeren Umstände der Krankheit in Betracht zu ziehen, namentlich ob die Behandlung im Heime des Kranken, in einer Anstalt oder in einem Kurorte erfolgen soll, an-

Generated on 2019-10-24 12:36 GMT / http://hdl.handle.net/2027/uc1.b3252759
Public Domain in the United States, Google-digitized / http://www.hathitrust.org/access_use#pd-us-google
Digitized by Google
Original from UNIVERSITY OF CALIFORNIA

dernteils bestimmen wir die Methode der Einatmung je nach dem Sitze der Krankheit, ihrer Beschaffenheit und dem mit der Inhalation zu erreichenden Zwecke.

Bei den aufgezählten Krankheitszuständen der oberen Luftwege lassen wir zumeist zerstäubte medikamentöse Flüssigkeiten inhalieren mit für Einzelinhalationen dienenden Apparaten; dem bezeichneten Zwecke entsprechen bei Erkrankungen der obersten Partien der Luftwege auch die gröber zerstäubenden Apparate, besonders wenn sie unter großem Drucke funktionieren (wie zum Beispiel der in Inhalatorien sehr stark verbreitete, mit Luftdruck wirkende Apparat von Schnitzler); dabei kommt auch die mechanische Wirkung der mit großer Kraft herausströmenden Flüssigkeitströpfchen zur Geltung, insoferne sie mit einer gewissen Intensität an die Wände der Luftwege anprallen und das Abheben des krankhaften Sekretes mechanisch fördern. Für die Verwendung im Domizil des Kranken entsprechen einige transportable Apparate, unter welchen besonders die zu empfehlen sind, welche regulierbar, auf verschiedene Temperaturen einstellbar sind (so Heryngs Thermoregulator, Bullings Thermovariator usw.), mit welchen wir die Temperatur des zu inhalierenden Stromes auf beliebige Grade abgeändert anwenden und so auch die thermale Wirkung zur Geltung bringen können.

Im allgemeinen lassen wir bei mit zähem, eintrocknendem Sekret oder mit Borkenbildung einhergehenden (atrophischen) Katarrhen warme Inhalationen, hingegen bei Katarrhen von hypertrophischem Charakter Einatmungen von niederer Temperatur vollziehen.

Die aktive Inhalationsmethode mit zur Einatmung zerstäubter medikamentöser Flüssigkeiten dienenden Apparaten wenden wir auch an bei Krankheiten der Luftröhre und der Bronchien, und zwar bei Krankheiten der Trachea und der größeren Bronchien verwenden wir die fein zerstäubenden Apparate für Einzelinhalationen, während bei Krankheiten der kleinen Luftröhrenäste wir lieber die Inhalation der im geschlossenen Raume fein zerstäubten Flüssigkeiten vornehmen lassen (passive Inhalationsmethode) in Inhalationskabinen.

Meine Versuche und Untersuchungen, welche ich über die viel umstrittene Frage, wie tief die zerstäubten Flüssigkeiten in die Luftwege gelangen, angestellt habe, bestätigen das Resultat der namentlich durch Emmerich und Schrötter in dieser Richtung gemachten Untersuchungen in dem Sinne, daß auf eine über alle Zweifel stehende Weise dargetan wurde, daß mittelst entsprechender technischer Einrichtung und Methode die fein zerstäubten Flüssigkeiten im Wege der Inhalation mit dem Luftstrome respektive durch Aspiration in die kleinsten Bronchien und Alveole gelangen können, obzwar ein und nicht unbedeutender Teil

Digitized by Google
Original from UNIVERSITY OF CALIFORNIA
Generated on 2019-10-24 12:36 GMT / http://hdl.handle.net/2027/uc1.b3252759
Public Domain in the United States, Google-digitized / http://www.hathitrust.org/access_use#pd-us-google

der Flüssigkeitströpfchen schon im oberen Teile des Respirationstraktes sich niederschlägt.

Obzwar wir auf Grund der in dieser Beziehung angestellten Untersuchungen sowohl durch andere als mich annehmen können, daß ein Teil der fein zerstäubten Flüssigkeitströpfchen mit dem Luftstrome selbst in die kleinsten Bronchien und ihre Endabzweigungen gelangen kann, unterliegt es keinem Zweifel, daß der Aspirationskraft der Lunge eine wesentliche Rolle zufällt, doch eine krankhafte Lunge hat nicht immer die nötige Aspirationskraft.

Es ist selbstverständlich, daß in die mit Sekret verstopften Bronchien und Bronchiolen die zerstäubte Flüssigkeit nicht gelangt, sondern es entwickeln — wie Robinson (29) sagt — in diesem Falle die Inhalationen ihre Wirkung an der Grenze zwischen dem gesunden und kranken Gebiete, indem sie die entzündete bronchiale Schleimhaut abschwellen, das Sekret lösen, flüssig machen, seine Entfernung fördern und auf diese Weise schrittweise tiefer gelangen. Wie meine Versuche zeigten, kommt im Falle eines starken Sekrets eine reichliche Adhäsion und Imbibition der fein zerstäubten Flüssigkeitströpfchen an das schleimige Sekret zustande.

Technisch zeigen einen entschiedenen Fortschritt die neueren auf regulierbarem Temperaturgrad einstellbaren, eine gleichförmige, feine Zerstäubung liefernden Inhalationsapparate und Einrichtungen (Heryng, Bulling, Heyer, der verbesserte Jahrsche Apparat usw.).

In einzelnen Fällen leistet auch gute Dienste die trockene Inhalierung der mittelst Körtingschem Apparate feinst zerstäubten Sole.

Doch wie wir sahen, sind — besonders zur Behandlung im Heime der Kranken — in einzelnen Fällen gut zu gebrauchen die Inhalationen von einfacher Form, das Einatmenlassen der mit der atmosphärischen Luft vermengten, verflüchtigenden Medikamentendämpfe; sei es vermengt mit der Zimmerluft (zum Beispiel mittelst des Fränkelschen „Halators"), sei es durch direkte Leitung in den Respirationstraktus mit den hierzu geeigneten Apparaten, unter denen besonders hervorzuheben ist der neuere „Medikamentenvernebler" von Spiess, welcher gleichzeitig zur Einatmung solcher medikamentösen Flüssigkeiten in Dunstform geeignet ist, welche wir in konzentrierterer und dementsprechend geringerer Menge einatmen zu lassen wünschen (Nebennierenpräparate, Anästhetika).

Zur Inhalation schwer verflüchtigender balsamischer und antiseptischer Stoffe (Ol. pini, Menthol, Guajakol, Eucalyptol, Thymol) in Form von gasförmiger Mischung ist gut zu verwenden der mit einem lyraförmigen Rohr versehene Heryngsche Thermoakkumulator, mit welchem wir auch eine thermotherapeutische Wirkung ausüben können und mit welchem wir bei Einatmung der mit Wasserdämpfen und Medikamentendünsten von höherer als

Digitized by Google
Original from UNIVERSITY OF CALIFORNIA
Generated on 2019-10-24 12:36 GMT / http://hdl.handle.net/2027/uc1.b3252759
Public Domain in the United States, Google-digitized / http://www.hathitrust.org/access_use#pd-us-google

der Körpertemperatur vermengten Luft, deren reichliche Kondensation in den Luftwegen erreichen können.

Bei Einatmung der mit der atmosphärischen Luft vermengten Medikamentendämpfe, gasförmiger Stoffe gelangen diese ebenso in die Alveolen wie die atmosphärische Luft selbst, und deshalb sind sie im erwähnten Sinne von Bedeutung bei Erkrankungen des Lungengewebes.

Auf Grund alles dessen können wir sonach festsetzen, daß die Inhalationstherapie bei Krankheiten der Atmungsorgane, namentlich der Luftwege, eine wertvolle lokale Behandlungsart ist, insoferne sie besonders durch günstige Beeinflussung einzelner Symptome als adjuvantes Verfahren sehr gute Dienste leistet.

Literatur: 1. Cristen: Über Inhalationstherapie. Münchener med. Wochenschrift, 1910. — 2. Hartmann: Über die Anwendung und Heilerfolge von Lignosulfitinhalationen. München 1896. — 3. Danegger: Experimentelle Untersuchungen des Lignosulfit. Deutsches Arch. f. klin. Med., LXVIII Bd., 3. Heft. — 4. Braunsfeld: Über die Verwendbarkeit des Lignosulfit. Deutsche med. Wochenschr., 1897. — 5. Schalenkampf: Die Inhalation gasförmiger Luftgemenge aus der Gruppe der schwefelsauren Verbindungen. Zeitschr. f. Tuberkul. u. Heilstättewesen, 1905, VII. Bd., 5. Heft. — 6. Rieder: Physikalische Therapie der Krankheiten der Respirationsorgane. Stuttgart 1908. — 7. Pfannenstiel: Fälle von Tuberkulosis und Lupus der oberen Luftwege, mit Jodnatrium und Ozon behandelt. Hygiea, 1910. — 8. Schütze, Die Trockeninhalationen nach dem Körtingschen System. Med. Klinik, 1908. — 9. Emmerich: Vergleichende Untersuchungen über die Leistung verschiedener Inhalationssysteme. Münchener med. Wochenschr., 1901. — 10. Jahr: Ein neuer Inhalationsapparat. Deutsche med. Wochenschr., 1888. — 11. Heryng: Über neue Inhalationsmethoden und neue Inhalationsapparate. Berliner klin. Wochenschr., 1906. — 12. Bókay Árpád: Eljutnak-e porlasztott folyadékok belélegzés útján a tüdök légürcseibe. Orvosi Hetilap, 1879. — 13. Emmerich: Kann in Inhalatorieu bei richtigem Betrieb eine größere Menge der zerstäubten Flüssigkeit in die Lunge gelangen? Münchener med. Wochenschr., 1902. — 14. v. Schrötter: Ein neues Inhalationsverfahren. Internat. med. Kongreß, Madrid 1903. — 15. H. v. Schrötter und Kapralik: Erfahrungen über die Wirkung der Einführung von Tuberkulin im Wege des Respirationsapparates. Wiener klin. Wochenschr., 1904. — 16. Winkler: Über Gasbäder und Gasinhalationen aus Schwefelwässern. Arch. f. Balneotherapie u. Hydrotherapie, 1900. — 17. Krone: Über Inhalationstherapie mit besonderer Berücksichtigung der Solinhalationen. Med. Klinik, 1910. — 18. Falk: Therapie der chronischen Pharyngitis. Med. Klinik, 1910. — 19. B. Fränkel: Ein Halator. Deutsche med. Wochenschr., 1908. — 20. Jungmann: Über Inhalationstherapie. Med. Klinik, 1906. — 21. Bulling: Inhalationen von phenylpropiolsaurem Natrium gegen Kehlkopf- und Lungentuberkulose. Münchener med. Wochenschr., 1904. — 22. Schröder: Über die Behandlung der Larynxtuberkulose. Deutsche med. Wochenschrift, 1910. — 23. Falk: Die Verwendung des Alsols als Inhalationsmittel. Med. Klinik, 1807. — 24. Segel: Ein Beitrag zur Therapie des Asthma bronchiale. Zen-

Generated on 2019-10-24 12:36 GMT / http://hdl.handle.net/2027/uc1.b3252759
Public Domain in the United States, Google-digitized / http://www.hathitrust.org/access_use#pd-us-google
Digitized by Google
Original from UNIVERSITY OF CALIFORNIA

tralblatt f. innere Med., 1910. — 25. Zuelzer: Die Behandlung akuter Katarrhe der oberen Luftwege durch Inhalation von Nebennierenpräparaten. Berliner klin. Wochenschr., 1911. — 26. Pick: Über die Wirkung von Nebennierenpräparaten bei Asthma bronchiale. Med. Klinik, 1911. — 27. Goldschmidt: Zur medikamentösen Behandlung des Asthma bronchiale. Münchener med. Wochenschr., 1910. — 28. Heryng: Über Inhalationstherapie. Verhandlungen d. I. internat. Laryng.-Rhinol. Kongresses, Wien 1909. — 29. Robinson: Die inhalatorische Behandlung des chronischen Bronchialkatarrhs. Verhandlungen deutscher Naturforscher u. Ärzte, Hamburg 1902.

Über die respiratorische Konträraktion der Stimmlippen bei psychogenen Neurosen.[1])

Von Dr. **Eugen Pollak** in Graz.

Meine Herren! Ich möchte Sie bitten, Ihre Aufmerksamkeit der Betrachtung einer Bewegungsanomalie der Stimmlippen zuzuwenden, welche darin besteht, daß diese nicht wie in der Norm eine inspiratorische Erweiterung und eine exspiratorische Verengerung der Stimmritze herbeiführen, sondern im Gegenteil sich inspiratorisch einander nähern und exspiratorisch voneinander entfernen, also Bewegungen in Richtungen vollführen, die den normalen Bewegungsrichtungen entgegengesetzt sind, Bewegungen, die ich daher als respiratorische Konträrbewegungen der Stimmlippen bezeichne. Wie schon lange bekannt, kommen solche konträre Bewegungen bei der laryngoskopischen Untersuchung ängstlicher, nervöser oder hysterischer Personen vorübergehend vor. Besondere Bedeutung kommt diesen abnormen Bewegungen in den Fällen zu, in welchen sie den Ausdruck einer länger andauernden krankhaften Veränderung der Innervation der Kehlkopfmuskulatur bilden. Als solche finden wir sie sowohl bei organischen als auch bei funktionellen Erkrankungen des Nervensystems.

Im Folgenden soll ausschließlich von den respiratorischen Konträrbewegungen der Stimmlippen bei funktionellen Neurosen die Rede sein. Sie treten da in Zuständen auf, wobei sie nicht etwa anfallsweise oder rasch vorübergehend, sondern durch mehr oder weniger längere Zeit, durch Tage, Wochen, Monate oder Jahre zugegen sind. Einen derartigen Zustand der Stimmlippen, in dem respiratorische Konträrbewegungen derselben habituell vorhanden sind, bezeichne ich als respiratorische Konträraktion der Stimmlippen

---

[1]) Vortrag, gehalten in der Sitzung vom 30. VIII. 1911 des III. internationalen Laryngo-Rhinologenkongresses in Berlin.

Digitized by Google
Original from UNIVERSITY OF CALIFORNIA
Generated on 2019-10-24 12:36 GMT / http://hdl.handle.net/2027/uc1.b3252759
Public Domain in the United States, Google-digitized / http://www.hathitrust.org/access_use#pd-us-google

und betone, daß innerhalb des Rahmens dieses Zustandes durch Steigerung der Krankheitserscheinungen auch dem Krampf der Glottisschließer ähnliche Zustände vorübergehender Art häufiger oder seltener auftreten, aber auch ganz fehlen können.

Die respiratorische Konträraktion der Stimmlippen äußert sich in verschiedenen Erscheinungsformen, verschiedenen Typen.

Der erste Typus wurde von B. Fraenkel im Jahre 1878 unter der Bezeichnung der perversen Aktion der Glottismuskulatur beschrieben. Bei der Untersuchung des an Atemnot und pfeifender Inspiration leidenden Kranken zeigte sich, daß während jeder Exspiration sich die Glottis bis auf das Maximum erweiterte, wobei die Basis des Glottisdreieckes mehr als 1 *cm* betrug, daß hingegen während jeder Inspiration die Processus vocales zusammenklappten, die Stimmlippen sich dicht aneinander legten und durch den Inspirationsstrom nach unten gezogen wurden.

Am häufigsten tritt die Erkrankung in der als Typus II zu beschreibenden Form auf. Hierbei ist die Glottis bedeutend verengt, die Stimmlippen sind entweder ganz aneinander gelagert in der sogenannten Medianstellung oder sie sind in der als Kadaverstellung bezeichneten Position oder in einer Mittelstellung zwischen beiden. Sie sind demnach einander stark genähert, so daß in verschiedenen Fällen die rückwärtige Basis der schmalen, länglichen, dreieckigen Atemspalte bald 1—2, bald mehr, bis zu 5—6 *mm*, mißt. Im Falle stärkerer Verengerung liegt also das Bild der organisch bedingten doppelseitigen Posticuslähmung vor. Aus dieser dem exspiratorischen Stadium entsprechenden Stellung treten nun die Stimmlippen bei jeder Inspiration noch näher aneinander heran und lassen hierbei je nach der vorher angegebenen exspiratorischen Glottisweite entweder noch eine 1—2 *mm* breite oder eine nur eben noch sichtbare feinste Ritze zwischen sich übrig oder legen sich im Bereich der vorderen Hälfte oder der vorderen zwei Drittel oder in der ganzen Ausdehnung der Glottis samt den Aryknorpelflächen aneinander. Beim nächsten Exspirium gehen sie jedesmal wieder ungefähr auf die frühere Entfernung auseinander. Mit einer derartigen Verengerung der Glottis ist naturgemäß eine bedeutende subjektive Atemnot und eine starke Behinderung der Luftzufuhr zur Lunge verbunden, die sich in geräuschvoller, stridulöser Inspiration, in respiratorischer ab- und aufsteigender Exkursion des Kehlkopfes, in deutlicher Aktion der auxiliaren Atemmuskeln, in Hebung der Schultern und des Brustkorbes, in Einziehung des Jugulums, der Supraclaviculargruben, der Interkostalräume und des Epigastriums in der Phase der Inspiration, in angstvollem Ausdruck und Cyanose des Gesichts, in Vermehrung der Atemfrequenz und häufiger Unterbrechung der Sprache durch Atemzüge äußert. Besonders bei diesem Typus kommen anfallsweise Steigerungen des Krankheitsbildes mit vollständigem inspiratorischen Glottisverschluß und höchstgradiger Atemnot vor.

Generated on 2019-10-24 12:36 GMT / http://hdl.handle.net/2027/uc1.b3252759
Public Domain in the United States, Google-digitized / http://www.hathitrust.org/access_use#pd-us-google
Digitized by Google
Original from UNIVERSITY OF CALIFORNIA

Der Typus III, der sich weniger häufig vorfindet, unterscheidet sich von dem vorigen darin, daß die Verengerung der Stimmritze sich vorwiegend auf die Glottis ligamentosa beschränkt, während die Glottis respiratoria in Form eines Dreieckes offen bleibt, dessen Spitze von den Processus vocales und dessen Basis von der hinteren Larynxwand gebildet wird. Während der Inspiration schließt sich meist die ligamentöse Glottis völlig, das intercartilaginöse Dreieck bleibt aber geöffnet bestehen, so daß man in der inspiratorischen Phase das Bild der Transversuslähmung bei Phonationsstellung der Stimmlippen vor sich hat. Das äußere Bild der Kranken ist jenem beim Typus II durchaus ähnlich, wenn auch die stenotischen Erscheinungen hier nicht so häufig denselben hohen Grad erreichen. Bei Steigerung des Krankheitsbildes kommt es auch zu zeitweisem Verschluß der Glottis cartilaginea.

Die Beschreibung des IV. und V. Typus, die nur einzelnen Fällen entsprechen, übergehe ich und verweise auf eine demnächst erscheinende ausführliche Publikation über das vorliegende Thema.

Die als Typus II und III beschriebenen, in praktischer Hinsicht wichtigsten Erscheinungsformen der respiratorischen Konträraktion weisen folgende Eigentümlichkeiten auf. Wie zuerst Pieniaczek beschrieb, kommen beträchtliche Schwankungen in der Glottisbreite sowohl im Inspirium als auch, und noch häufiger, beim Exspirium vor. Gelegentlich erweitert sich die Glottis bis zum Maximum der Erweiterungsmöglichkeit. Ferner kommen zwischen den respiratorischen Konträrbewegungen mitunter auch ganz normale, freie Inspirationen vor. Es gelingt ferner, wie zuerst Semon zeigte, durch möglichste Verlängerung der Phonation eine wenn auch nur momentane beträchtliche Erweiterung der Stimmritze in einer Reihe von Fällen herbeizuführen; das gleiche Resultat läßt sich hie und da durch forcierte Einatmung, durch Anhalten der Atmung, durch forcierte Ausatmung erzielen. Bei längerer Laryngoskopie, bei Aufforderung tief ein- oder auszuatmen, kommt es oft zu völligem Glottisschluß. In manchen Fällen erfolgt durch Zuspruch, Drohung, Schreck, Ablenkung der Aufmerksamkeit, überhaupt durch psychische Einwirkungen bedeutende Besserung oder vollständiges Verschwinden der stenotischen Erscheinungen. Auch in tiefem und nicht durch aufgeregte Träume erfüllten Schlafe oder in tiefer Narkose kommt es durch Schwinden der Stenose zu lautloser und unbehinderter Atmung.

Die respiratorische Konträraktion der Stimmlippen wurde von einer Reihe von Autoren mit Recht als eine Krankheit sui generis unter der Bezeichnung als perverse Aktion der Glottismuskulatur, als Chorea laryngis inspiratoria, als inspiratorischer funktioneller Stimmritzenkrampf oder als konträre Aktion der Stimmlippen beschrieben. Von anderen wurde sie mit dem Laryngospasmus oder dem Adduktorenkrampf zusammengeworfen, offenbar wegen der vorhin

Generated on 2019-10-24 12:36 GMT / http://hdl.handle.net/2027/uc1.b3252759
Public Domain in the United States, Google-digitized / http://www.hathitrust.org/access_use#pd-us-google
Digitized by Google
Original from UNIVERSITY OF CALIFORNIA

erwähnten krampfähnlichen Steigerungen des Krankheitsbildes. Die Auffassung als Adduktorenkrampf muß jedoch als unrichtig abgelehnt werden, da es sich bei diesem stets um rasch vorübergehende, anfallsweise auftretende Zustände des Glottisverschlusses durch übermäßige Innervation aller Glottisschließer und Stimmlippenspanner handelt, zwischen welchen freie Zeiten vorhanden sind, in denen die Stimmritze vollkommen normale Weite und die Stimmlippen die normalen Bewegungsrichtungen aufweisen. Findet sich aber in den anfallsfreien Zeiten nicht unbehinderte Atmung, sondern verengte Glottis und respiratorische Konträrbewegungen vor, dann handelt es sich nicht um einen Adduktorenkrampf im üblichen Sinne, sondern um die respiratorische Konträraktion der Stimmlippen. Die Diagnose eines etwa tonischen Adduktorenkrampfes wird aber ganz hinfällig, wenn entweder spontan oder auf verlängerte Phonation, forcierte Einatmung oder Anhalten der Atmung deutliche, wenn auch nur blitzartig rasche und momentane Erweiterungen der Stimmritze eintreten. Desgleichen geht es nicht an, von einem tonischen Adduktorenkrampf zu sprechen, wenn einzelne Glottisschließer dabei vollkommen schlaff bleiben, also nicht kontrahiert sind, wie es beim Typus III der respiratorischen Konträraktion der Fall ist, bei dem der Musculus transversus im Gegensatz zu den übrigen Glottisschließern nicht kontrahiert ist. Beim Adduktorenkrampf hingegen müßten sämtliche Verengerer der Stimmritze und die Stimmlippenspanner im Zustande stark erhöhter Kontraktion sich befinden. Auch Killian findet die Auffassung dieser respiratorischen krampfartigen Zustände als tonische Krämpfe für nicht zulässig, da die Stimmlippen in vielen Fällen nach einer Reihe von Atemzügen deutlich und manchmal ad maximum auseinander gehen, da ferner diese Zustände durch psychische Einwirkungen, durch Ablenkung der Aufmerksamkeit sowie im Schlafe verschwinden. Nach Killians Ansicht beweist die Möglichkeit, einen einzigen Muskel der Schließergruppe zu erschlaffen, während alle anderen sich im Zustande der Kontraktion befinden, zur Genüge, daß es sich bei diesem Vorgang nicht um einen Krampf im gewöhnlichen Sinne des Wortes handeln könne. Eine solch feine Abstufung in der Bewegung der Glottisschließer müsse ein willkürlicher Akt sein.

Eine dritte Gruppe von Autoren wurde durch den Gegensatz des Krankheitsbildes zu dem des gewöhnlichen Stimmritzenkrampfes, also durch die längere Dauer der Glottisverengerung durch Tage und Wochen, durch das Fortbestehen der stridulösen Atmung und der Glottisstenose auch außerhalb der eigentlichen Paroxysmen, durch das Fehlen freier Zeiten gegenüber dem anfallsweisen Auftreten und der kurzen Dauer des Adduktorenkrampfes und dem regelmäßigen Vorhandensein anfallsfreier Zeiten mit normaler und unbehinderter Atmung zur Deutung des Krankheitsprozesses als funktionelle, meist hysterische, doppelseitige Lähmung der Musculi crico-arytaenoidei postici bewogen. Gegen diese Auffassung spricht aber der Wechsel der Glottisweite, die spontanen

Digitized by Google
Original from UNIVERSITY OF CALIFORNIA
Generated on 2019-10-24 12:36 GMT / http://hdl.handle.net/2027/uc1.b3252759
Public Domain in the United States, Google-digitized / http://www.hathitrust.org/access_use#pd-us-google

oder durch Erhöhung des Atembedürfnisses oder auf psychische Einwirkungen eintretenden Erweiterungen der Stimmritze über die Kadaverstellung hinaus, das plötzliche Entstehen und plötzliche Vergehen des Krankheitszustandes. Killian bezeichnet diese Diagnose direkt als groben Fehler. Ich bestreite vollends, daß es eine hysterische doppelseitige Posticuslähmung gibt.

Endlich sei noch einer von Grossmann geäußerten, gleichfalls unhaltbaren Anschauung Erwähnung getan, daß es sich bei dem als Typus III beschriebenen Krankheitsbild, das er in drei Fällen zu beobachten Gelegenheit hatte, um beiderseitige Lähmung der Musculi crico-thyreoidei handle.

Nach dem Gesagten erscheint es gerechtfertigt, alle ungefähr 80 Fälle, die unter den früher erwähnten verschiedenen Diagnosen beschrieben wurden, als Fälle von identischem Krankheitsbild und identischer Genese als solche respiratorischer Konträraktion der Stimmlippen zusammenzufassen. Infolge der Kürze der mir zur Verfügung stehenden Zeit muß ich es mir versagen, auf die übrigen Details des Symptomenkomplexes, auf die weitere Differentialdiagnose, Prognose und Therapie einzugehen.

Nur mit dem Wesen und der Pathogenese der Affektion will ich mich kurz beschäftigen. Die Erscheinungen der respiratorischen Konträraktion sind, wie schon B. Fraenkel erkannt hat, leicht zu simulieren, und wie Treupel und Killian, Kronenberg und Heymann hervorgehoben haben, von gesunden Menschen bei geringer Übung nachzuahmen. Unter den Kranken finden sich in der Mehrzahl jüngere, hysterische Personen, vorwiegend weiblichen Geschlechtes. Auch die traumatische Neurose und insbesonders die von Kraepelin näher umschriebene Erwartungsneurose, in die sich auch Grünwalds Aufmerksamkeitsneurose einfügen läßt, spielt in der Ätiologie eine Rolle. In der letztgenannten Gruppe entwickeln sich die Störungen auf Grund ängstlicher Erwartung bei nicht hysterischen, wohl aber psychopathisch meist hereditär veranlagten Personen, bei denen nicht selten ein körperliches Leiden den Ausgangspunkt ihrer Erkrankung bildet, wobei die hingelenkte Aufmerksamkeit eine bedeutende Rolle spielt. Die Störung betrifft hier in der Regel von vornherein ein einziges Gebiet von Vorgängen und bleibt auf dasselbe dauernd beschränkt im Gegensatz zur Hysterie, wo die Störungen vielfach wechseln und von einem Gebiet zum andern überspringen. Dabei sind sich die Erwartungsneurotiker des ängstlichen Ursprungs ihrer Beschwerden gar nicht bewußt.

Auf der Basis dieser psychogenen Neurosen, also der Hysterie, der traumatischen Neurose und der Erwartungsneurose respektive Aufmerksamkeitsneurose entstehen die Krankheitserscheinungen, die sich als Koordinationsstörungen der Kehlkopfbewegungen darstellen. Es besteht hierbei einmal eine Störung der normalen automatischen Verteilung der Innervationsenergien auf die einzelnen Muskeln und Muskelgruppen des Kehlkopfes, es besteht ferner

Digitized by Google
Original from UNIVERSITY OF CALIFORNIA
Generated on 2019-10-24 12:36 GMT / http://hdl.handle.net/2027/uc1.b3252759
Public Domain in the United States, Google-digitized / http://www.hathitrust.org/access_use#pd-us-google

eine Störung der reflektorischen koordinatorischen Beziehungen zwischen Lungen- und Brustkorbbewegungen und den Stimmlippenbewegungen und endlich, allerdings nur sehr selten, eine solche in dem Sinne, daß die Bewegungen der Stimmlippen nicht bilateralsynergisch, sondern einseitig in ungeordneter Weise erfolgen.

Der Sitz der ursprünglichen Störung befindet sich im Großhirn, indem sich bei bestehender psychopathischer Veranlagung infolge verschiedenartigster Veranlassungen krankhafte Vorstellungen über körperliche Zustände des Kehlkopfes einstellen, die zur Zuwendung erhöhter Aufmerksamkeit zu diesem führen und Veranlassung geben zur Absendung von Impulsen vom Großhirn zu den bulbären respiratorischen Zentren, wodurch in den Automatismus der respiratorischen Koordination störend eingegriffen wird. Da das Großhirn auf die Innervation der Glottiserweiterer nur einen geringen Einfluß ausübt, so wird sich die Störung im Bereich der Kehlkopfinnervation, wie schon Grünwald bemerkt, vorwiegend in der veränderten Innervierung der Glottisschließer äußern, die in den Zustand erhöhten und mit jeder Inspiration rythmisch anschwellenden Tonus gebracht werden.

Der Anschauung Killians, daß es sich bei den unrichtigen Stimmlippenstellungen und -Bewegungen um willkürliche Akte handle, zu deren Zustandekommen volles Bewußtsein gehöre und zu denen abnorme psychische Vorgänge den Anlaß geben, pflichte ich mit der Ergänzung bei, daß die Kranken in der vollen Herrschaft über ihren Willen durch unrichtige Vorstellungen gehemmt sind. Sie vermögen wohl nur mit Willen und bei Bewußtsein die abnormen Stimmlippeneinstellungen herbeizuführen, sind jedoch nur durch psychische Beeinflussung, woher und wodurch diese auch erfolge, imstande, sich von den falschen Vorstellungen zu befreien und so den störenden Einfluß des Großhirns auf die automatische Tätigkeit des bulbären Atemzentrums auszuschalten.

Der psychopathischen Entstehung des Leidens entspricht eine durchaus psychische Behandlung, wobei man das volle Vertrauen der Kranken sich zu erwerben, ihnen selbst den Glauben an die Harmlosigkeit und Heilbarkeit ihres Leidens sowie die nötige Ruhe des Denkens beizubringen und insbesondere trachten muß, ihre in hohem Maße dem Leiden zugewandte Aufmerksamkeit von der krankhaft veränderten Atmung abzulenken. Daher wird ein Zuviel in der lokalen Behandlung häufig schaden, hingegen eine zweckbewußte, dem Kranken offensichtliche und dabei doch unbetonte Geringachtung der krankhaften Erscheinungen von Seite des Arztes oft günstige Wirkung erzielen.

Generated on 2019-10-24 12:37 GMT / http://hdl.handle.net/2027/uc1.b3252759
Public Domain in the United States, Google-digitized / http://www.hathitrust.org/access_use#pd-us-google
Digitized by Google
Original from UNIVERSITY OF CALIFORNIA

Aus der Universitätsklinik für Kehlkopf- und Nasenkrankheiten in Wien
(Vorstand: Hofrat Prof. Dr. O. Chiari).

Zur endolaryngealen und endobronchialen Operation.

Von Dr. **Friedrich Neumann**, Assistenten der Klinik.

(Mit 2 Figuren.)

Die Entfernung von Papillomen aus dem kindlichen Kehlkopf wird gewöhnlich so durchgeführt, daß der Patient narkotisiert wird, dann wird der „Brüningssche Spatel zur direkten Laryngoskopie" eingeführt und nun mit dem scharfen Löffel und Pinzette möglichst viel vom Papillom rasch entfernt, um die Narkose, die, während der Spatel eingeführt ist, nicht fortgesetzt wer-

Fig. 1.

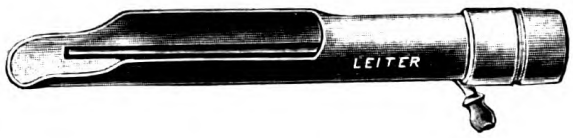

Fig. 2.



den kann, gut auszunutzen, dabei wacht das Kind auf, beginnt zu pressen und die dadurch bedingte stärkere Blutung verhindert jeden weiteren Eingriff — der Spatel muß wieder entfernt werden, der Narkosekorb wird wieder vorgehalten, bis die Narkose wieder genügend tief ist, um die Operation fortsetzen zu können.

Haben wir es mit einem üppigen Papillom zu tun, so muß dieses Spiel oft 2—3mal wiederholt werden, um das Papillom radikal entfernen zu können. Abgesehen von der langen Dauer und der Umständlichkeit dieses Verfahrens, ist es für Kinder, welche seit längerer Zeit an Atemnot leiden, nicht gleichgültig, innerhalb einer Stunde 3—4mal in tiefe Narkose versetzt zu werden. Um diesen Unannehmlichkeiten aus dem Wege zu gehen, habe ich für diesen Zweck den bewährten Brüningsschen Spatel so modifizieren lassen, daß er seitlich einen kleinen Kanal in seiner Wand trägt, der 2 *cm* von der Spatelspitze in das Lumen des Spatels mündet. Diese Mündung ist so angebracht, daß Chloroformdämpfe, wenn der Spatel in situ und besprochener Kanal mit einem Junkerschen Narkoseapparat in Verbindung ist, direkt in das Larynxlumen einströmen. Dieser Narkosespatel (Fig. 1) wurde an obiger Klinik be-

Generated on 2019-10-24 12:37 GMT / http://hdl.handle.net/2027/uc1.b3252759
Public Domain in the United States, Google-digitized / http://www.hathitrust.org/access_use#pd-us-google
Digitized by Google
Original from UNIVERSITY OF CALIFORNIA

reits in mehreren Fällen erprobt und vereinfacht die Operation bedeutend, Dieselbe gestaltet sich jetzt folgendermaßen: Das Kind wird mittelst Korbes narkotisiert, bis man ohne Schwierigkeit den Spatel in den Larynx einführen kann; nun wird der Junkersche Apparat in Tätigkeit gesetzt und die dünne Bohrung in der Spatelwandung genügt vollkommen, um den Pat. in der Narkose zu erhalten und dadurch dem Operateur ein ungestörtes Arbeiten zu gestatten. Von der Firma Leiter[1]), welche die Ausführung des Spatels übernahm, wurden auch Bronchoskopieröhren mit Narkosebohrung hergestellt, welche sich für länger dauernde endobronchiale Eingriffe, wie zum Beispiel verkeilte Fremdkörper, bei Kindern sehr gut eignen dürften. Andrerseits dürfte aber der endobronchiale Eingriff durch das ruhige Fortdauern der Narkose und das dadurch gestattete, ungestörte Arbeiten bedeutend abgekürzt werden und so die Gefahr einer postoperativen subglottischen Schwellung um vieles herabgemindert sein. Letztgenannte Rohre sind an obgenannter Klinik noch nicht erprobt worden.

Berichtigung.

In Nr. 7 dieses Jahrganges ist eine Wiedergabe meines Vortrags über Fehldiagnosen bei Tuberculose der oberen Luftwege erschienen, die eine nachträgliche wichtige Korrektur notwendig macht. Bei der Aufzählung der verschiedenen Fälle hat der Fall mit tuberkulösem Tumor der Oberkieferhöhle auszuscheiden, da ich mich nachträglich durch Herrn Prof. Fischer, den Direktor des Senckenbergschen path.-anat. Instituts, habe überzeugen lassen, daß die vom Senckerbergischen Institut gestellte Diagnose Riesenzellensarkom richtig ist und aus Irrtum von mir kleinzelliges Sarkom geschrieben und dem entsprechend irrig verwertet wurde. Bei einem Riesenzellensarkom ist die verhältnismäßige Benignitat und das Ausheilen auf Auskratzung nicht außergewöhnlich und der Verlauf auch in dem erwähnten Falle der wissenschaftlichen Regel entsprechend. Daß nachher noch das Bild durch Tuberkulose verwirrt wurde, war also kein Grund, den Kiefertumor auch für tuberkulös zu halten. Die Zukunft wird den Ausgang des merkwürdigen Falles vielleicht noch weiter aufklären. Avellis.

Leopold Lichtwitz †.

Am 24. Juli d. J. verschied in Graz ein geschätzter Kollege, der, solange er im Vollbesitz seiner Gesundheit war, eine eifrige wissenschaftliche und praktische Tätigkeit entfaltete und zu den bekanntesten Fachärzten Frankreichs zählte.

---

[1]) Leiter, Wien, IX., Mariannengasse 11.

Digitized by Google
Original from UNIVERSITY OF CALIFORNIA
Generated on 2019-10-24 12:37 GMT / http://hdl.handle.net/2027/uc1.b3252759
Public Domain in the United States, Google-digitized / http://www.hathitrust.org/access_use#pd-us-google

Lichtwitz — im Jahre 1858 nächst Troppau in Österr.-Schlesien geboren — bildete sich nach seiner im Jahre 1883 an der Wiener Universität erfolgten Promotion zum Doctor med. univ. unter der Leitung der Wiener Professoren Schrötter, Störck und Chiari im Gebiete der Laryngo-Rhinologie und an den Schulen Politzers und Urbantschitsch' in der Ohrenheilkunde aus. Hierauf wandte er sich nach Bordeaux, trat hier zunächst in die Klinik des Prof. Pitres ein und erlangte im Jahre 1887 das französische Doktorat mit dem Prix Godard. Im Jahre 1888 begann er seine selbständige ärztliche Tätigkeit und wußte trotz vielfacher Hindernisse sich bald Namen und Ansehen in ärztlichen Kreisen zu verschaffen. An seiner Privatklinik erhielt eine Reihe von französischen Fachärzten ihre Ausbildung. Durch eine immer mehr in den Vordergrund tretende Erkrankung ward er im Jahre 1902 genötigt, seine ärztliche Tätigkeit einzustellen und übersiedelte im darauffolgenden Jahr nach Graz. Doch auch hier bezeugte er noch stets ein außerordentlich lebhaftes Interesse an den Fortschritten unserer Fachwissenschaft.

Lichtwitz entwickelte auch eine rege literarische Tätigkeit, wovon die Liste seiner Arbeiten ein beredtes Zeugnis ablegt; unter ihnen sind von besonderem Wert die Abhandlungen, welche das Gebiet der Nebenhöhlenciterungen betreffen. Mit der Einführung der Probeausspülung der Kieferhöhle durch die im unteren Nasengang angelegte Punktionsöffnung (1890) hat sich Lichtwitz ein bleibendes Andenken in der Rhinologie gesichert.

Lichtwitz war eine durch und durch vornehme Natur von geradem, offenem Charakter und warmem Herzen für alles Gute, ein Mann von allgemeiner Bildung und zuvorkommendem Wesen, der auch während seiner Leidensperiode in Graz sich Freunde erwarb, die ihm ein dauerndes Andenken bewahren werden.

Liste seiner Arbeiten.

1. Des zones hystérogènes observées sur la muqeuse des voies aériennes supérieures et des organes des sens. Revue mens. de Lar., 1886.
2. Des troubles de la voix articulée (parole) etc. Ibidem, 1886.
3. Les anesthésies hystériques des muqeuses et des organes des sens et les zones hystérogènes des muqeuses. Recherches cliniques, Paris 1887.
4. De la créoline en général. Bulletin méd., 1888.
5. Über die Anwendung des neuen Edisonschen Phonographen als allgemeinen Hörmesser. Verhandl. d. Kongresses f. Otologie u. Laryngologie in Paris 1889 und Prager med. Wochenschr., 1889.
6. Contribution à l'étude des neuroses reflexes d'origine nasale et pharyngée. Verhandlungen d. Kongresses f. Otologie u. Laryngologie in Paris 1889 und Annales des mal. de l'oreille etc., 1889.
7. Bericht über den Internationalen Kongreß für Otologie und Laryngologie in Paris 1889; Archiv f. Ohrenheilk., 1899.
8. Du diagnostic de l'empyème „latent" de l'autre d'Highmore par la lavage explorateur. Bulletin médical, 1890.

Digitized by Google
Original from UNIVERSITY OF CALIFORNIA
Generated on 2019-10-24 12:37 GMT / http://hdl.handle.net/2027/uc1.b3252759
Public Domain in the United States, Google-digitized / http://www.hathitrust.org/access_use#pd-us-google

9. Carcinome de la corde vocale gauche. Laryngofissur. Mort etc. Annales des mal. de l'oreille etc., 1891.
10. Entfernung der multiplen Papillome des Kehlkopfes beim Kinde auf natürlichem Wege mit Hilfe einer neuen Methode: Intubation mit gefensterter Tube. Deutsche med. Wochenschr., 1892.
11. Instrumente für die Entfernung der Kehlkopfneubildungen des Kindes mittels, der Methode der Intubation mit gefensterter Tube. Annales des mal. d'oreille, 1892 und Deutsche med. Wochenschr., 1893.
12. Über die Häufigkeit des doppelseitigen latenten Empyems der Highmorshöhle und über die Notwendigkeit der methodischen Probespülung dieser Höhle in Fällen von Nasenblennorrhöe. Prager med. Wochenschr.. 1892 und Annales des mal. de l'oreille, 1892.
13. Beitrag zum Studium der Hydrorrhoea nasalis. Archives cliniques de Bordeaux, 1892 und Prager med. Wochenschr., 1893.
14. Über das auf natürlichem Wege diagnostizierte und behandelte „latente" Empyem des Sinus frontalis. Annales des mal. de l'oreille etc., 1893 und Therapeutische Monatshefte, 1893.
15. Un cas d'empyème latent du sinus frontalis etc. Annales des mal. de l'oreille, 1893.
16. Adhérence complète du voile du palais à la paroi postérieure du pharynx Intervention. Ibidem, 1893.
17. Über die Anwendung der Akkumulatoren in der Medizin etc. Prager med. Wochenschrift, 1893 und Journ. of Laryng., 1893.
18. Über die Erkrankungen des Sinus oder Nebenhöhlen der Nase. Bulletin méd., 1893 und Prager med. Wochenschr., 1894.
19. Lichtwitz und Sabrazès, Du Cholestéatome de l'oreille. Bulletin méd., 1894 und Rivista di Pat. e Ter. d. Mal. d. Gola etc., 1894.
20. Über die Abtragung der hypertrophischen Tonsillen mittelst der elektrischen Glühschlinge. Archiv f. Laryng., Bd. II, H. 3, 1895 und Paris 1895, Masson.
21. Die Eiterungen der Nebenhöhlen der Nase und ihre Folgezustände in anderen Körperteilen. Bresgens Sammlung zwangloser Abhandlungen, 1895.
22. Angiome du pharynx. Gaz. hebd. des sc. méd. de Bordeaux, 1895 und Monatsschrift f. Ohrenheilk., 1895.
23. Halskiemenfistel, durch Elektrolyse geheilt. Monatsschr. f. Ohrenheilk., 1895 und Arch. d'électr. méd., 1895.
24. Division longitudinale traumatique de la corde vocale droite etc. Annales des mal. de l'oreille, 1896.
25. Présence fréquente du bacille de Lœffler sur la plate opératoire après l'ablation de l'amygdale avec l'anse électrothermique etc. Gaz. hebd. d. sc. méd. de Bordeaux, 1896.
26. Kyste séromuqueux du cou, de la base de la langue et du larynx etc. Ibidem und Archives internat. de Laryngologie, 1896.
27. Ein Fall von Bezoldscher Mastoiditis. Arch. int. de Lar., 1896 und Zeitschr. f. Ohrenheilk., Bd. 30.

Digitized by Google
Original from UNIVERSITY OF CALIFORNIA
Generated on 2019-10-24 12:37 GMT / http://hdl.handle.net/2027/uc1.b3252759
Public Domain in the United States, Google-digitized / http://www.hathitrust.org/access_use#pd-us-google

28. Complications des empyèmes des cavités accessoires du nez. Annales des mal. de l'oreille, 1896.
29. Akute Osteomyelitis des Oberkiefers, ein sogenanntes „klassisches" Empyem der Highmorshöhle simulierend. Annales des mal. de l'oreille, 1896 und Archiv für Laryng., Bd. 7, H. 3, 1898.
30. Abus et dangers de la douche nasale. Semaine méd., 1897.
31. Exostose de la voûte pharyngée etc. Arch. int. de Lar., 1897.
32. L'orthoforme comme anesthésique dans les dysphagies etc. Bull. méd., 1897.
33. Lichtwitz et Sabrazès, Goitre plongeant, Guérison etc. Paris 1897, Masson.
34. Die Beleuchtung mit Acetylengas in der Laryngologie, Rhinologie und Otologie. Münchener med. Wochenschr., 1897 und Annales des mal. de l'oreille, 1897.
35. L'orthoforme dans la rhinite vasomotrice. Bull. d. Soc. de Lar. de Paris, 1898 und Arch. intern. de Lar., 1898.
36. Un cas de sarcome pédiculé de la langue etc. Ibidem, 1898.
37. Un cas de prolapsus double du ventricule de Morgagni etc. Ibidem, 1898.
38. De l'exstirpation rapide des pseudopolypes nasopharyngiens. Ibidem, 1898.
39. De choix des appareils d'éclairage à l'acétylène en Laryngologie, Rhinologie et Otologie. Arch. intern. de lar., 1899.
40. Bacilles fusiformes de Vincent dans un cas d'amygdalite ulcereuse et dans des cas de suppuration péribuccale. Ibidem, 1899.
41. Séquestre dévellopé au pourtour du canal opératoire dans l'ouverture du sinus maxillaire par l'apophyse alvéolaire. Ibidem, 1899.
42. Disproportion entre la fréquence des empyèmes des cavités accessoires du nez sur le vivant et sur le cadavre. Annales des mal. de l'oreille, 1899.
43. Bacilles ou pseudobacilles diphtériques sur la plaie opératoire après l'ablation des amygdales. Arch. intern. de lar., 1900.
44. Cancer épithélial primitiv du sinus maxillaire. Ibidem, 1900.
45. Lichtwitz und Sabrazès, Blutbefund (hämatologische Formel) bei mit adenoiden Vegetationen behafteten Kindern und dessen Veränderung nach der Operation. Arch. f. Laryng., Bd. 10, H. 2, 1900 und Arch. intern. de Laryng., 1899 und 1900, ferner bei Masson, Paris 1900.
46. Appareil propulseur de l'air pour le traitement aérothermique des fosses nasales. Arch. intern. de lar., 1901.
47. De quelques affections nasales justiciables du traitement aérothermique. Ibidem, 1901.
48. Du traitement aérothermique dans quelques affections nasales. Annales des mal. de l'oreille, 1901.
49. Élargissement de la racine du nez occasionné par des polypes des fosses nasales. Arch. intern. de lar., 1901.
50. Du traitement du lupus de l'oreille et du nez par l'air chaud.
51. Französische Übersetzung von H. Schlesingers Werk: Die Indikationen chirurgischer Eingriffe bei den inneren Krankheiten. Gemeinsam mit Sabrazès, 1905.

Dr. Eugen Pollak (Graz).

Digitized by Google
Original from UNIVERSITY OF CALIFORNIA
Generated on 2019-10-24 12:37 GMT / http://hdl.handle.net/2027/uc1.b3252759
Public Domain in the United States, Google-digitized / http://www.hathitrust.org/access_use#pd-us-google

Referate.

I. Allgemeines.

Die Behandlung des Kropfes mit Arsonvalschen Strömen. Von Dr. S. S. Preobraschensky (Moskau). (Arch. f. Laryng., Bd. 22, H. 1.)

Verfasser berichtet über Verkleinerung der Struma und dadurch bewirktes Schwinden der Beschwerden unter dem Einflusse Arsonvalscher Ströme von hoher Spannung. R. Hoffmann.

Beiträge zur Histologie der oberen Luftwege. Von Dr. P. Zenker (Königsberg). (Arch. f. Laryng., Bd. 22, H. 1.)

Kasuistische Mitteilung der an der Gerberschen Klinik im letzten Jahre gewonnenen histologischen Untersuchungsresultate. Als Seltenheit sei erwähnt die kolloide Epitheldegeneration (Görke), die zweimal im Larynx beobachtet wurde. R. Hoffmann.

Über das Vorkommen des Tuberkelbacillus im strömenden Blute der Tuberkulösen. (Aus der Spezialklinik für Lungentuberkulose der medizinischen Akademie zu Osaka.) Von Dr. Teiji Kurashige. (Zeitschr. f. Tuberkulose, XVII, 4.)

Das Vorhandensein von Tuberkelbacillen im Phthisikerblut ist bereits (abgesehen von Miliartuberkulose) wiederholt nachgewiesen worden, jedoch nur bei einzelnen Fällen und auch dann nur spärlich. Neuerdings aber gelang der Nachweis in weit größerem Maße, und Kurashige konnte bei Anwendung des modifizierten Schnitterschen Verfahrens sehr häufig oder vielmehr bei allen von ihm untersuchten 155 Fällen von Tuberkulose das Kreisen von Tuberkelbacillen in der Blutbahn nachweisen". Die Zahl war vielfach schwankend, in einem Falle war 1 cm^3 Blut mit Hunderten der Bacillen überschwemmt. Gleichwohl bestand keine Miliartuberkulose, außer der Menge der kreisenden Tuberkelbacillen müssen also noch andere Momente bei der Entstehung der Krankheit mitwirken. Interessant ist der Nachweis Kurashiges, daß die Tuberkelbacillen schon im allerfrühesten Stadium der Tuberkulose im Blute zirkulieren, selbst bei scheinbar Gesunden: bei 34 anscheinend völlig gesunden Menschen, Kollegen und Pflegerinnen der Anstalt, konnten in 20 Fällen Tuberkelbacillen im Blute konstatiert werden; von diesen erkrankten 3 an tuberkulöser Pleuritis und bei 2 trat Initialhämoptoe ein, bei 4 anderen fiel die Verimpfung des Blutsediments auf Meerschweinchen positiv aus. Nach Kurashige treten die Tuberkelbacillen viel frühzeitiger ins Blut ein, als man bisher annahm, und zwar nicht vorübergehend, sondern dauernd. Der Autor neigt der Auffassung zu, daß das Wesen der tuberkulösen Erkrankung auf einer primären Bacillämie beruhe und daß die lokalen Herde, zum Beispiel in den Lungen, lediglich sekundäre Veränderungen an einem Locus minoris resistentiae darstellen; selbstverständlich hält er weitere Untersuchungen für geboten. Keller.

Digitized by Google
Original from UNIVERSITY OF CALIFORNIA
Generated on 2019-10-24 12:37 GMT / http://hdl.handle.net/2027/uc1.b3252759
Public Domain in the United States, Google-digitized / http://www.hathitrust.org/access_use#pd-us-google

Über eine ungewöhnliche Form des Diphtheriebacillus. Von John Dirle. (Zentralblatt f. Bakteriol. etc., 1910, Bd. 56, Orig., pag. 401.)

Beschreibt atypische Formen des Diphtheriebacillus, die gelegentlich einer Epidemie (11 Personen) im Hamburger hygienischen Institut zur Untersuchung kamen. Die Atypie äußert sich in einem mannigfaltigen Wechsel der Gestalt, besonders aber in mächtiger Entwicklung der Polkörperchen, die fast den ganzen Körper des Bakteriums einnehmen können. Überdies bestand sehr geringe Wachstumsneigung selbst auf Löfflers Blutserum, jedoch verhielt sich diese Form in bezug auf Säurebildung in Traubenzuckerbouillon und Pathogenität für Meerschweinchen wie typische Diphtheriebacillen.

K. I. Schopper.

Vergleichende Untersuchungen mit der Antiformin-Ligroin- und Ellermann-Erlandschen Methode zum Nachweis von Tuberkelbacillen im Sputum. Von E. Herzfeld. (Zeitschr. f. Hyg. u. Infektionskrankh., 1910, Bd. 66, pag. 336.)

Aus vergleichenden Untersuchungen obiger Methoden, deren Ausführung angegeben wird, ergibt sich die Überlegenheit der Ellermann-Erlandschen Doppelmethode besonders über die Ligroinmethode, welch erstere deshalb vorwiegend Kliniken und Untersuchungsstationen empfohlen wird, während der ärztliche Praktiker infolge des Wegfalles jeglicher Apparate (Brutschrank, Zentrifuge) die Antiforminmethode vorziehen wird. K. I. Schopper.

Untersuchung mit Antimeristem behandelter Krebsfälle. Von N. Beresnegowsky. (Zeitschr. f. Krebsforsch., 1910, pag. 373.)

Verfasser konnte einen Fall von Carcinom der Mamma mit Metastasenbildung sowie ein Carcinom des Kehlkopfes beobachten, welche beide mit Antimeristem behandelt wurden und zur Obduktion kamen. Der klinische Verlauf sowie die histologische Untersuchung der Tumoren berechtigen zu der Annahme, daß das von O. Schmidt vorgeschlagene Mittel „Antimeristem“ sich nicht als ein spezielles Mittel gegen Carcinom erwiesen hat.

K. I. Schopper.

Günstige Beeinflussung eines Kehlkopfkrebses durch Anwendung von Antimeristem. Von Ed. Aronsohn. (Zeitschr. f. Krebsforsch., 1910, pag. 367.)

Berichtet über ein klinisches diagnostiziertes Carcinom der rechten Kehlkopfhälfte mit Verdickung der Epiglottis und Fixation des rechten Aryknorpels bei einem 74jährigen Pat., das in fünfwöchentlicher Behandlung mit „Antimeristem“ (O. Schmidt) bei lokaler und allgemeiner Reaktion in dem Sinne günstig beeinflußt wurde, als die Rötung und Schwellung der Kehlkopfschleimhaut zurückging, der Kehldeckel beweglich wurde und allgemeines Wohlbefinden auftrat. (Histologische Untersuchung sowie Dauerbeobachtung des Falles scheint nicht vorzuliegen.) Ein zweiter Fall blieb mehr oder weniger unbeeinflußt. Schließlich werden noch die bisher beschriebenen, mit „Antimeristem“ günstig beeinflußten Fälle zitiert. K. I. Schopper.

Generated on 2019-10-24 12:37 GMT / http://hdl.handle.net/2027/uc1.b3252759
Public Domain in the United States, Google-digitized / http://www.hathitrust.org/access_use#pd-us-google
Digitized by Google
Original from UNIVERSITY OF CALIFORNIA

Beitrag zur Differenzierung von Diphtherie- und Pseudodiphtheriebacillen. Von Mandelbaum. (Zentralbl. f. Bakteriol. etc., 1910, Bd. 53, Orig., pag. 356.)

Bei Verimpfung von Diphtherie- beziehungsweise Pseudodiphtherie- und Xerosebacillen auf eine nach der angegebenen Vorschrift bereitete Blutagarplatte läßt sich eine scharfe Unterscheidung zwischen den ersteren und beiden letzteren treffen. Nach 24 bis zweimal 24 Stunden tritt um die weißen Kolonien des Diphtheriebacillus Säurebildung auf, die sich durch Bildung eines braungelben Hofes kennzeichnet; dieselbe kann wohl gelegentlich auch bei Pseudodiphtherie auftreten, jedoch findet sich jedesmal eine rote Verfärbung der Kulturen des Pseudodiphtherie- und Xerosebacillus, die sich mikroskopisch als radiär gestreifte, rotviolette Bänder am Rande jeder Kolonie darstellen. Es handelt sich hierbei jedenfalls um eine Reduktion des Blutes zu Hämoglobin innerhalb der Kultur. Diese rote Farbe bleibt selbst bei Säurebildung bestehen.

K. I. Schopper.

Über den Wert verschiedener Homogenisierungs- und Sedimentierungsmethoden behufs des Nachweises von Tuberkelbacillen im Sputum. Von G. Jörgensen. (Zeitschr. f. Hyg. u. Infektionskrankh., 1910, Bd. 66, pag. 315.)

Zahlreiche exakte, vergleichende Untersuchungen zeigten, daß die verschiedenen Modifikationen der Kohlensäurewasserstoffmethode bei den meisten Versuchen eine direkte Verringerung der Bacillenzahl des homogenisierten Expektorates ergaben (unbedeutende Anreicherung bei sekundär auf dem Objektträger vorgenommener Verdampfungskonzentrierung), während die Autodigestion eine etwa 10fache und die Ellermann-Erlandsche Doppelmethode nicht weniger als eine 20—60fache Anreicherung der Bacillenzahl des Expektorates gibt. Die Antiforminmethode, ausgeführt nach der Modifikation des Verfassers, und die Kohlenwasserstoffmethode lassen sich dahin bringen, daß sie mindestens gleich gute Resultate ergeben wie die Autodigestionsmethode. Alle überragt jedoch in bezug auf Konzentrierungsfähigkeit die Ellermann-Erlandsche Methode.

K. I. Schopper.

Über den prophylaktischen Nutzen des Gurgelns. Von W. Hallwachs. (Zeitschr. f. Hyg. u. Infektionskrankh., 1910, Bd. 67, pag. 373.)

Bei Kontrolle der Versuche von Kantorowicz, besonders aber Sänger, ergab sich aus verschiedenen Versuchsreihen, darunter auch Einbringung von Prodigiosuskeimen an die Rachengebilde, daß das Gurgelwasser bei der gewöhnlichen Art des Gurgelns niemals mit der hinteren Rachenwand, noch mit den Tonsillen, dem Mundboden, dem Zahnfleisch des Unterkiefers und der Schleimhaut der Wangentaschen in Berührung kommt mit Ausnahme einzelner seltener Fälle, wobei durch unvollkommene Schluck- und Würgebewegungen eine Bespülung auch der hinteren Rachenwand erfolgt. Es kommen sohin mit Ausnahme der komplizierten Verfahren (Mosler, Swain u. a.) die gewöhnlichen Gurgelungen lediglich Mundspülungen gleich. Hingegen ergibt sich aus

Digitized by Google
Original from UNIVERSITY OF CALIFORNIA
Generated on 2019-10-24 12:37 GMT / http://hdl.handle.net/2027/uc1.b3252759
Public Domain in the United States, Google-digitized / http://www.hathitrust.org/access_use#pd-us-google

den Resultaten der Verimpfung von Prodigiosuskeimen an die Mundgebilde, daß das Einnehmen von Mahlzeiten — Verfasser empfiehlt dem Pflegepersonale bei Diphtherie- und Genickstarre das häufige Verzehren kleiner Brotmengen — offenbar viel mehr leistet als die gewöhnlichen Gurgelungen. Schließlich kontrolliert Verfasser die desinfizierende Kraft einiger gebräuchlicher Flüssigkeiten, wie Sublimat 1:5000, Borsäure 3:100, Kali permang. 1:1000, Kali chlor. 4:100, Hydrogen. peroxyd. 1:100 (letzteres nach vorhergehender Spülung mit Ammon. carb. 5:100 (Näther) auf eingebrachte Prodigiosuskeime und kommt in Übereinstimmung mit Röse zu dem Resultat, daß gegenüber Kontrollversuchen mit physiologischer Kochsalzlösung eine deutliche Verminderung der wieder ausgespülten Prodigiosuskeime bei Anwendung der angeführten Desinfizientien nicht nachweisbar war. K. I. Schopper.

Erfahrungen mit Endotoxin (Tuberculinum purum). Von Dr. B. H. Vos, dirigierender Arzt der Volksheilstätte Hellendoorn (Holland). (Zeitschr. f. Tuberkulose, XVII, 4.)

Bekanntlich wird von einigen Seiten dem Endotin nachgerühmt, daß bei seinem Gebrauche alle auf die Beimischung von Albumosen zu beziehenden toxischen Reaktionen in Wegfall kommen, außerdem aber schnelle Entgiftung und Hebung des Allgemeinbefindens eintrete. In oben genannter Volksheilstätte für Lungenkranke wurde das Mittel bei 36 teils schwer, teils leicht erkrankten Pat. angewandt; die Erfolge waren keinesfalls auffallend gute; trotz genauester Befolgung der Behandlungsvorschriften verliefen die Einspritzungen nur in 8 Fällen ohne jede Reaktion, bei den übrigen 28 wurden die gewöhnlichen Reaktionserscheinungen beobachtet, teilweise so stark, daß die weitere Behandlung mit dem Mittel ausgesetzt werden mußte. Keller.

Note sur l'origine endonasale du lupus de la face. Par E. Pistre (Grenoble). (Annales des maladies de l'oreille etc., 1911, 2. Lieferung.)

Der Verfasser erinnert Herrn M. Dresch an eine Reihe von einschlägigen Publikationen, welche dieser in seiner Publikation im Oktoberheft der Annalen nicht erwähnt hat.

Die Formeln: 1. Der Lupus des Gesichts ist immer sekundär in bezug auf den Lupus der Nasenschleimhaut; 2. der Lupus der Conjunctival-Mund-Pharynxschleimhaut ist sekundär in bezug auf den Lupus der Nasenschleimhaut, welche Escat aufgestellt hat, beweisen genügend, wo die Primärinfektion erfolgen kann. Häufig besteht gleichzeitig eine Lungenaffektion. Die Bakterizidie der Nasenschleimhaut wurde von vielen Autoren angezweifelt; es scheint dies um so wahrscheinlicher, als sie ja das traurige Vorrecht der „Avidität" für Lupus hat. Die beste Schutzkraft sind zahlreiche Lymphbahnen (Phagocytose). Der Einbruch der Tuberkulose durch die Nase scheint häufig zu sein.
Fröschels.

Digitized by Google
Original from UNIVERSITY OF CALIFORNIA
Generated on 2019-10-24 12:37 GMT / http://hdl.handle.net/2027/uc1.b3252759
Public Domain in the United States, Google-digitized / http://www.hathitrust.org/access_use#pd-us-google

II. Nase und Nebenhöhlen.

Neuralgie nasale. Par J. Broeckaert. (Annales des maladies de l'oreille etc., 1911, 1. Lieferung.)

Verfasser spricht über die chirurgische Behandlung der nasalen Neuralgien. Beschreibung der Anatomie der Nasennerven. Man unterscheidet einen Nasalis externus und internus. Ersterer versorgt das Nasenskelett, letzterer die Nasenflügelgegend. Beschreibung der Operationsmethode; es ist notwendig, den zentralen Stumpf herauszureißen. Krankengeschichten. Fröschels.

Nasendiphtherie. Von D. Roy. (Journ. Amer. Med. Assoc., Nr. LV, pag. 468—473.)

Dr. Roy beschreibt einen Fall von gangränöser Nasendiphtherie, kompliziert mit schwerer Epistaxis und tödlichem Ausgang. Die Intubation wurde ausgeführt, aber die Tube wurde durch die Blutung verstopft. Der Autor empfiehlt die Tracheotomie in Fällen, wo eine solche Komplikation vermutlich entsteht.

Er beschreibt weiter einen Fall von chronischer Nasendiphtherie, welche wahre Pharynxdiphtherie bei einem anderen Pat. erzeugte. Die Erscheinungen in solchen Fällen sind gewöhnlich Nasenverstopfung, Vergrößerung der submaxillaren Drüsen und häufiges Nasenbluten.

Krustenbildung in der Nase. Von W. Peyre Porcher. (Journ. Amer. Med. Assoc., Nr. LV, pag. 589—590.)

Der Autor findet heraus, daß die Ätiologie zweifelhaft ist, indem sie verschiedenen Ursachen zugeschrieben wurde. Die beste Behandlung scheint Jodkali in allmählich zunehmenden Dosen zu sein. Der Autor beschreibt einen Fall, bei welchem dies mit gutem Erfolg angewendet wurde.

Wassermannsche Komplementbindungsmethode und Ozaena. Von Dr. Wilhelm Sobernheim (Berlin). (Arch. f. Laryng., Bd. 22, H. 1.)

In allen untersuchten 17 Fällen von typischer Ozaena sui generis fiel die Seroreaktion negativ aus. Als metasyphilitische Erkrankung kann die Ozaena nicht angesehen werden. R. Hoffmann.

Zur pathologischen Anatomie und Histologie der Keilbeinhöhle. Von Doktor Gretjes (München). (Arch. f. Laryng., Bd. 22, H. 1.)

Bei reichlich 100 Keilbeinhöhlensektionen wurde eine so hochgradig ödematöse Schleimhautveränderung, wie sie von anderen geschildert wird, nicht beobachtet; die Verdickung betrug nie mehr als 1—2 *mm*. Im Epithel schließt sich der übermäßigen Becherzellenbildung und Schleimabsonderung häufig eine Desquamation des Epithels an. Metaplasie wurde nicht gesehen. Das Epithel läßt eine Unterscheidung in akute und chronische Fälle nicht zu. Am Bindegewebe zeigt sich in Fällen akuter Entzündung: starke Rundzelleninfiltration (Lymphocyten), daneben eosinophile Zellen, weniger polynucleäre Leukocyten

Digitized by Google
Original from UNIVERSITY OF CALIFORNIA
Generated on 2019-10-24 12:37 GMT / http://hdl.handle.net/2027/uc1.b3252759
Public Domain in the United States, Google-digitized / http://www.hathitrust.org/access_use#pd-us-google

und Plasmazellen, vereinzelt globulifere Phagocyten. Die Gefäße waren bis in die kleinsten Kapillaren stark mit Blut erfüllt. In den chronischen Fällen fand sich Sklerosierung des Bindegewebes und Ödem zwischen den Fibrillen. Drüsen waren wenig vorhanden; verhältnismäßig häufig fanden sich von ihnen ausgehende Retentionscysten. Die Schilderung einer ständig vorkommenden Basalmembran ist nach Gretjes Befunden nicht richtig. Das häufige Vorkommen pathologischer Veränderungen stützt die Auffassung, daß es sich dabei um akute terminale Leiden handelt. R. Hoffmann.

Beitrag zur nasalen Epilepsie. Von Dr. Oswald Levinstein (Berlin). (Arch. f. Laryng., Bd. 22, H. 1.)

Bei einem nervös veranlagten 24jährigen Manne trat unmittelbar nach Entfernung von Nasenpolypen unter Cocainanästhesie ein typischer epileptischer Anfall von $1^1/_2$—2 Minuten Dauer auf. Levinstein warnt vor weiteren operativen Maßnahmen in der Nase bei solchen Fällen. R. Hoffmann.

Gewöhnliche Benutzung der Unterbindung bei Tonsillarblutung mit Beschreibung der Technik. Von L. Cohen. (Laryngoscope, XX, pag. 893—902.)

Der Autor befürwortet den Gebrauch der Unterbindung nach Tonsillektomie als einen gewöhnlichen Vorgang. Er betont, daß die Beherrschung der Technik nur Übungssache ist und, wenn auf alle passenden Fälle angewendet, selbst der gewöhnlich kleinen Anzahl von Hämorrhagien vorbeugen würde.

Methode: Nur Catgut wird angewendet. Es mag notwendig sein, eine Unterbindung auszuführen, bevor die Tonsille vollständig entfernt wird, aber es ist gewöhnlich möglich, die Blutung durch Druck zeitweise zu stillen. Nachher werden 3 oder 4 kleine Schwämme eingelegt und durch die Entfernung eines nach dem andern können blutende Stellen leicht lokalisiert werden. Ein breiter Hämostat wird dann gebraucht, indem nur ein Teil des Endes in Verwendung kommt, so daß, wenn die Catgutschlinge entlang dem Mittelstück vorwärts geschoben wird, sie leicht in die richtige Lage schlüpfen kann.

III. Pharynx und Mundhöhle.

Eine Methode für vollständige Enukleation der Gaumenmandel. Von Dr. J. M. West (Baltimore, U. S. A.). (Arch. f. Laryng., Bd. 22, H. 1.)

Die Methode des Verfassers beginnt mit der Abtrennung am hinteren Gaumenbogen. Sie bietet den Vorteil der sicheren Erkennung der Grenze des hinteren Gaumenbogens und schützt ihn dadurch vor Nebenverletzungen. Das vom Verfasser gebrauchte Instrumentarium, drei Messer und Arterienklemmen für blutende Flächen an der hinteren und lateralen Fläche des Sinus tonsillaris, wird geschildert. R. Hoffmann.

Generated on 2019-10-24 12:37 GMT / http://hdl.handle.net/2027/uc1.b3252759
Public Domain in the United States, Google-digitized / http://www.hathitrust.org/access_use#pd-us-google
Digitized by Google
Original from UNIVERSITY OF CALIFORNIA

Auf welchen histologischen Vorgängen beruht die Hyperplasie sowie die Atrophie der menschlichen Gaumenmandel? Von Dr. Oswald Levinstein (Berlin). (Arch. f. Laryng., Bd. 22, H. 1.)

Bei der Atrophie der Gaumenmandel erscheint das Kleinzentrum der Follikel im Vergleich zu der dunklen Peripherie weniger ausgesprochen hell, auch seine Größe nimmt ab. Beide Erscheinungen beruhen auf Abnahme der Kleinzentrumzellen. Die Mitosenbildung in den Keimzentren hört auf. Bei fortschreitender Atrophie werden die Keimzentren in den Follikeln ganz vermißt. Später ändert sich die Struktur der Follikel, in denen Lücken sichtbar werden, und schließlich fehlen die Follikel im adenoiden Gewebe vollständig; dieses tritt gegenüber dem Bindegewebe in den Hintergrund.

Auch die Hypertrophie der Gaumentonsille ist durch das Verhalten der Follikel gekennzeichnet. Das Keimzentrum, das „lebende" Element der Follikel, nimmt an Größe im Follikel zu, auch die Follikel im ganzen werden größer und zahlreicher. Die Durchwanderung des Oberflächen- und Fossulaepithels ist stärker ausgeprägt als im normalen Zustande. Die Involution der hyperplastischen Mandel entspricht der Atrophie der normalen. R. Hoffmann.

Gaumenbögennäher und Mandelquetscher. Zwei neue Instrumente. Von Dr. Georg Avellis (Frankfurt a. M.). (Arch. f. Laryng., Bd. 22, H. 1.)

Das beschriebene Nahtinstrument ermöglicht die Anlage von Klammernähten an den Gaumenbögen und dem weichen Gaumen. Der Mandelquetscher zeigt die Form eines Korbes mit durchbrochenen Wandungen.

R. Hoffmann.

IV. Larynx.

Über Larynxkondylome. Von Dr. A. Aronson (St. Petersburg). (Arch. f. Laryng., Bd. 22, H. 1.)

Der von Aronson geschilderte Fall aus der Gerberschen Klinik in Königsberg ist durch das auffallend späte Vorkommen der Larynxkondylome, ca. 9 Jahre nach dem Primäraffekt, ausgezeichnet. Er zeugt die Unmöglichkeit, in der Praxis die strikte Unterscheidung von sekundären und tertiären Erscheinungen der Larynxsyphilis durchzuführen. R. Hoffmann.

Ein verbessertes Modell meines Hinterwandspiegels. Von Dr. Th. Em. ter Kuile (Enschede, Holland). (Arch. f. Laryng., Bd. 22, H. 1.)

Am vertikalen Stielteil des Instrumentes ist eine frontal gestellte Metallplatte angebracht, die bestimmt ist, die Epiglottis nach vorn zu halten.

R. Hoffmann.

✓ **Zur Kenntnis der Kehlkopfverletzungen und deren Behandlung.** Von Rudolf Steiner (Prag). (Prager med. Wochenschr., 1911, XXXVI, Nr. 20.)

Verfasser weist auf die Seltenheit der durch Unfälle hervorgerufenen Verletzungen des Kehlkopfes hin (Infraktionen, Frakturen, Luxationen usw.) und erörtert im allgemeinen unter gleichzeitiger Mitteilung der Krankengeschichte eines diesbezüglichen, im laryngologischen Institut der deutschen Uni-

Digitized by Google
Original from UNIVERSITY OF CALIFORNIA
Generated on 2019-10-24 12:37 GMT / http://hdl.handle.net/2027/uc1.b3252759
Public Domain in the United States, Google-digitized / http://www.hathitrust.org/access_use#pd-us-google

versität in Prag beobachteten Falles von schwerer Unfallverletzung des Kehlkopfes die therapeutischen und prognostischen Gesichtspunkte bei Larynxverletzungen.

Nach Aufzählung der zunächst bei Unfallverletzungen des Kehlkopfes zutreffenden therapeutischen Maßnahmen werden die verschiedenen Heilmethoden der chronischen, aus Traumen sich entwickelnden Laryngo- und Trachealstenosen narbiger Natur einer ausführlichen kritischen Besprechung unterworfen, und zwar sowohl die operativ als auch die dilatatorischen. Das letztere Verfahren bewährte sich auch mit dem besten Erfolge in dem vom Autor im Ärzteverein vorgestellten Fall, bei dem es im Laufe mehrerer Monate zu einer hochgradigen Larynxstenose mit einer der sehr seltenen, einseitigen Ankylose des Arytaenoidgelenks unter Fixation der zum größten Teil narbig verschrumpften Kehlkopfhälfte gekommen war. Mit Hilfe des durch mehrere Monate systematisch fortgesetzten Verfahrens der methodischen Dilatation durch Einführung von Röhren (Intubation) und Schrötterschen Zinnbolzen gelang es, die früher fast komplette Stenose des Larynx zu beseitigen. Eine vollständige Heilung des Mannes konnte allerdings nicht erzielt werden, weil die hier außerordentlich schwere Kehlkopfverletzung (wuchtiger Stoß mit einer eisernen Brechstange gegen die linke Halsseite) eine Restitutio ad integrum nicht eintreten ließ, indem die durch Narbenheilung entstandenen Narbenkontrakturen die einseitige Ankylose des Arytaenoidgelenkes mit Fixation des linken Stimmbandes zur Folge hatte, wodurch ungeachtet des glänzenden Resultates, das die Behandlung der Narbenstenose ergab, der Kranke auch nach seinem Dekanülement seinem bisherigen schweren Berufe verloren bleibt, so daß dieser Ausgang bei Bemessung seines Anspruches auf die ihm zukommende Invalidenrente bei Abgabe eines Unfallgutachtens die gebührende Berücksichtigung finden müßte.

Verfasser berichtet weiter an der Hand eines reichen Literaturmaterials über die Beteiligung der verschiedenen Knorpel des Kehlkopfgerüstes bei Larynxverletzungen und warnt vor der bis jetzt allgemein geteilten optimistischen Auffassung der Prognose der Kehlkopfkontusionen, indem er den dubiosen Charakter der Vorhersage durch die wenigen bekannt gewordenen Fälle von Kahler, Finder, Hurwitz zu beweisen sucht, bei welchen eine Restitutio ad integrum ebenfalls nicht eingetreten ist. Im Gegensatz dazu kann die Prognose quoad vitam in den meisten Fällen von Kehlkopfverletzungen eine gute genannt werden, da selbst die hochgradigsten, im Verlauf von Larynxläsionen auftretenden Stenosen durch die heute auf das höchste entwickelten technischen Behandlungsmethoden heilbar sind und auch bei hochgradigsten Fällen von Verengerungen des Kehlkopfes die Atmung durch Tracheotomie hergestellt und damit die Lebensgefahr wieder beseitigt werden kann.

Digitized by Google
Original from UNIVERSITY OF CALIFORNIA
Generated on 2019-10-24 12:37 GMT / http://hdl.handle.net/2027/uc1.b3252759
Public Domain in the United States, Google-digitized / http://www.hathitrust.org/access_use#pd-us-google

Von den operativen Methoden für Fälle, bei welchen die Dilatationsbehandlung mit den Schrötterschen Zinnbolzen das definitive Dekanülement nicht beseitigt, kommt als beste die Laryngostomie in Betracht, die in den letzten Jahren als die souveräne Methode der Behandlung bei schweren, bis jetzt unheilbaren laryngealen und laryngotrachealen Narbenstenosen mit vorzüglichem Erfolge angewendet wird.

Historisch-kritische Darlegung der Arbeiten über die Versorgung des Kehlkopfs, der Trachea und der Bronchien mit vasomotorischen und sensiblen Nerven nebst eigenen Versuchen über Gefäßnerven der oberen Luftwege. Von Schultze. (Arch. f. Laryng., Bd. 22, H. 1.)

Verfasser gibt über die vorhandene einschlägige Literatur eine sehr sorgsam ausgearbeitete kritische Übersicht. Seine eigenen Versuche waren der Frage nach der Herkunft der Gefäßnerven des Kehlkopfes und der Luftröhre gewidmet. Er experimentierte an 12 Hunden in der Weise, daß er die Anastomosen zwischen Gangl. cervicale sup. und N. laryngeus sup. isolierte und durchschnitt. Er kommt zu den Schlußfolgerungen, daß die Vasodilatatoren für die Kehlkopfschleimhaut dem N. laryng. sup. durch den Vagus zugeführt werden und nicht durch den Sympathicus. Was die Trachealschleimhaut betrifft, so sind ihre Vasokonstriktoren im unteren Halsteil des Vagosympathicus enthalten und gehen in den Recurrens über. Dieser gibt sie alsbald an den Ramus trachealis ab, in dem auch die Vasodilatatoren gefunden werden. Die Gefäßerweiterer der Trachealschleimhaut werden, wenigstens in deren oberem und mittlerem Abschnitt auf dem Wege der oberen Kehlkopfnerven herabgeführt.

R. Hoffmann.

La Magnésie calcinée dans le traitement des papillomes diffus du larynx de l'enfant. Par R. Claoué (Bordeaux). (Annales des maladies de l'oreille etc., 1911, 1. Lieferung.)

Durch innerliche Verabreichung von Magnesium (5 *g* pro die) hat der Autor das allmähliche Verschwinden von diffusen Larynxpapillomen beobachtet. M. Sargnon verwendete die Kombination zwischen innerlicher Verabreichung und Aufstauben von Magnesium auf das Papillom. Fröschels.

V. Trachea, Bronchien, Oesophagus.

Primärer Cancer trachea, nebst Mitteilung eines durch Resectio tracheae geheilten Falles. Von Prof. Dr. E. Schmiegelow (Kopenhagen). (Arch. f. Laryng., Bd. 22, H. 1.)

Der Fall betrifft eine 54jährige Frau. Nach vergeblichem Versuch, den Tumor, dessen Natur noch nicht feststand, durch Excision zu beseitigen, $1^1/_4$ Jahr später zirkuläre Resektion der Trachea in einer Ausdehnung von $5^1/_2$ *cm* und des größten Teils der Cart. cricoidea. Die Verheilung der Stümpfe durch Anlegung von Seidennähten gelang nur unvollkommen, daher permanente Trachealkanüle. Pat. ist 6 Jahre nach der Operation rezidivfrei und wohl.

R. Hoffmann.

Digitized by Google
Original from UNIVERSITY OF CALIFORNIA
Generated on 2019-10-24 12:37 GMT / http://hdl.handle.net/2027/uc1.b3252759
Public Domain in the United States, Google-digitized / http://www.hathitrust.org/access_use#pd-us-google

Über Tracheopathia osteoplastica. (Multiple Osteome in der Schleimhaut der Trachea. Von Brückmann. (Virchows Archiv, 1910, Bd. 200, pag. 433.)

Verfasser gibt eine Kritik der bisher in der Literatur veröffentlichten Fälle multipler Osteombildung in der Trachea und beschreibt sodann unter Beigabe von Abbildungen drei hierher gehörige Fälle, die im Freiburger pathologischen Universitätsinstitut obduziert wurden. Die beiden ersten Fälle, in denen sich chronische Tuberkulose beider Lungen und tuberkulöse Geschwüre auf beiden Stimmbändern beziehungsweise tuberkulöse Coxitis und Peritonitis mit ausgeheilter Lungentuberkulose fanden, zeigen annähernd gleiches Verhalten: die Trachea erscheint besonders an der vorderen Wand vom unteren Rande des Ringknorpels bis etwa 2 Querfinger oberhalb der Bifurkation mit feinen Erhebungen besetzt, so daß sie ein reibeisenähnliches Aussehen gewinnt. Im mittleren Abschnitt erreichen diese gelegentlich konfluierenden Höckerchen die Größe eines Hirsekorns und liegen teils über, teils zwischen den Knorpelringen, greifen jedoch hie und da auch über mehrere Knorpelringe hinüber. Die Schleimhaut zieht über die prominenten bis kalkharten Höcker mehr weniger intakt hinweg und zeigt nur kleine, Drüsenmündungen entsprechende Öffnungen. Der dritte Fall (exstirpiertes Hautcarcinom der Stirne und Orbita, eitrige Meningitis, zeigt kleinere Prominenzen im mittleren Abschnitt der Tracheavorderwand zumeist zwischen je zwei Knorpeln, aber auch konfluierende, über mehrere Knorpelringe übergreifende Höckerchen, die von intakter Schleimhaut überzogen sind und ziemlich derbe Konsistenz aufweisen.

Auf Grund der einheitlichen histologischen Befunde kommt Verfasser zu folgenden Schlußfolgerungen: Bei den multiplen Osteochondromen der Trachea handelt es sich meistens um knöcherne, weniger um knorpelige Einlagerungen in die Schleimhaut der Trachea, und zwar um echtes Knochengewebe mit teilweiser Markraumbildung. Die Tumoren hängen mit dem Trachealknorpel nicht primär zusammen, sondern treten erst sekundär zu ihm in Beziehung und sie entstehen an solchen Stellen der Trachea, welche normalerweise elastische Fasern besitzen. Sie sind aufzufassen als das Produkt einer Entwicklungsstörung, einer Anomalie in der Anlage der elastischen Fasern. Klinisch treten die Tumoren fast nie in die Erscheinung und bilden zumeist zufällige Sektionsbefunde. Das Geschlecht scheint keine entscheidende Rolle zu spielen, jedoch überwiegt in den bisher beobachteten Fällen das weibliche Geschlecht. In Übereinstimmung mit Aschoff benennt Verfasser die auf eine Entwicklungsanomalie zurückzuführende Veränderung der Trachea „Tracheopathia osteoplastica". K. I. Schopper.

De la physiologie de l'œsophage. Par Guisez et Abroud. (Annales des maladies de l'oreille, September 1910.)

Das Studium der Physiologie des Oesophagus wurde durch die Oesophagoskopie wesentlich gefördert. Wir unterscheiden den Mund, die kardiale

Digitized by Google
Original from UNIVERSITY OF CALIFORNIA
Generated on 2019-10-24 12:37 GMT / http://hdl.handle.net/2027/uc1.b3252759
Public Domain in the United States, Google-digitized / http://www.hathitrust.org/access_use#pd-us-google

und die zwischen diesen liegende Partie der Speiseröhre. Der Mund beginnt direkt am Hypopharynx. Die kardiale Portion öffnet sich, wie man mit einem Instrument in die Nähe kommt. Das scheint reflektorisch vor sich zu gehen; die passive Dehnung ist sehr schwer. Der Schluckakt zerfällt in drei Zeiten: 1. Der Bolus wird mit Zungenbewegung in den Pharynx getrieben, welcher luftleer wird. Der Larynx schließt sich und durch Kontraktion der Hypoglossi scheint der Bissen in den Magen zu schießen. Die deutschen Couleurstudenten können den Oesophagusmund willkürlich offen halten, so daß sie ohne Schluckbewegung das Bier hinunterschütten. 2. Der Bissen wandert unter Bewegungen der Oesophagusmuskulatur durch die eigentliche Speiseröhre. 3. Die Kardia scheint zweierlei Nerven zu besitzen: dilatatorische (Vagus, Plexus aorticus, splanchnicus) und konstriktorische (Sympathicus). Eine mechanische Einwirkung ist für die peristaltischen Bewegungen der Speiseröhre ungenügend, es muß ein Schluckakt erfolgen, weshalb wir, wenn ein Bissen im Oesophagus stecken bleibt, wiederholt schlucken. Flüssigkeiten scheinen in der Regel direkt durch die Speiseröhre zu fallen. Antiperistaltische Bewegungen kommen nach Brünings nie spontan vor. Der Oesophagus enthält immer gewisse Mengen von Gas. Der Druck ändert sich je nach den Verhältnissen im Oesophagus selbst oder in der Umgebung (Husten). Die Rolle der Kardia ist noch nicht aufgeklärt. Es scheint sowohl ein Sphinkter- als ein Klappenverschluß zu bestehen Die Öffnung erfolgt, wie gesagt, reflektorisch. Fröschels.

Direkte Laryngo-Tracheo-Bronchoskopie und Oesophagoskopie. Von L. J. Goldbach. (Laryngoscope, XX, pag. 890—892.)

Der Autor betont die Vorteile der direkten Methode und erklärt, daß eine Narkose selten nötig ist. Er beschreibt 4 Fälle, bei welchen die Methode mit befriedigendem Erfolg angewendet wurde.

Notizen und Personalien.

Privatdozent Dr. Marx, I. Assistent der Universitäts-Ohrenklinik in Heidelberg (Vorstand: Prof. Kümmel), wurde für das Wintersemester 1911/12 mit der Vertretung des Lehrstuhles für Laryngo-Rhinologie und der Leitung der Universitätsklinik für Nasen- und Kehlkopfkrankheiten in Freiburg betraut.

Privatdozent Dr. Walter Albrecht, Assistent an der Ohrenklinik in Tübingen (Vorstand: Prof. Wagenhäuser), wird mit Beginn des Wintersemesters 1911/12 als Oberarzt bei Prof. Killian an die laryngologische Klinik der Charité nach Berlin übersiedeln.

Generated on 2019-10-24 12:37 GMT / http://hdl.handle.net/2027/uc1.b3252759
Public Domain in the United States, Google-digitized / http://www.hathitrust.org/access_use#pd-us-google
Digitized by Google
Original from UNIVERSITY OF CALIFORNIA

Otologischer Teil.

Original-Artikel.

Aus der Ohrenabteilung der allgemeinen Poliklinik in Wien (Vorstand: Professor Dr. G. Alexander).

Zur Therapie der arteriosklerotischen Ohrerkrankungen.

Von Dr. **Conrad Stein**, Assistenten der Abteilung und Dr. **Bruno Fellner** jun. in Franzensbad.

(Mit 7 Figuren.)

Den Sitz der arteriosklerotischen Ohrerkrankungen bildet, wie anatomische Untersuchungen (Alexander[1]), Brühl[2]), Manasse[3]), Politzer[4]), Wittmaack[5]) und klinische Studien (Bönninghaus[6]), Escat[7]), Genta[8]), Kyle[9]), Stein[10]), Wittmaack[11]) übereinstimmend klargestellt haben, das

[1]) Alexander, Zur pathologischen Histologie des Ohrlabyrinths mit besonderer Berücksichtigung des Cortischen Organs. Archiv f. Ohrenheilk., 1902, LVI, pag. 1. — Klinik und Anatomie des inneren Ohres bei Erkrankungen des Blutgefäßsystems. Verhandl. d. Deutschen Otol. Gesellsch. in Homburg 1905, XIV, pag. 158. — Zur Frage der progressiven Schwerhörigkeit durch Atrophie des Cortischen Organes. Archiv f. Ohrenheilk., 1907, LXIX, pag. 95.

[2]) Brühl, Beiträge zur pathologischen Anatomie des Gehörorganes. Zeitschr. f. Ohrenheilk., 1906, LII, pag. 232.

[3]) Manasse, Über chronische progressive, labyrinthäre Taubheit. Zeitschr. f Ohrenheilk., 1906, LII, pag. 1.

[4]) Politzer, Lehrb. d. Ohrenheilk., 1908, 5. Aufl.

[5]) Wittmaack, Weitere Beiträge zur Kenntnis der degenerativen Neuritis und Atrophie der Hörnerven. Zeitschr. f. Ohrenheilk., 1907, XIII, pag. 1.

[6]) Bönninghaus, Lehrb. d. Ohrenheilk., 1908.

[7]) Escat, Annales des maladies des oreilles, XXXII, zit. nach A. Müller, Das „Sérum antiscléreux Malherbe". Monatsschr. f. Ohrenheilk., 1909, Bd. 43.

[8]) Genta, Über die durch erhöhte arterielle Spannung bedingten Ohrgeräusche. Annali di laringologia et otologia, 1902, II. H.; ref. Zeitschr. f. Ohrenheilk., XLI, pag. 96.

[9]) Kyle, 13. Versamml. d. Americ. laryngol. and otol. society, 1907; ref. Zentralblatt f. Ohrenheilk., I. Bd., VI. H., pag. 81.

[10]) Stein, Über die Beziehungen der Erkrankungen des Zirkulationsapparates zu den Erkrankungen des Gehörorganes. Zeitschr. f. Ohrenheilk., Bd. 50, pag. 390. — Zur Ätiologie plötzlich auftretender Störungen im Hörnervenapparat. Monatsschrift für Ohrenheilk., XL, 1906, pag. 39. — Beitrag zur klinischen Pathologie des Vestibularapparates. Med. Klinik, 1911, Nr. 10.

[11]) Wittmaack, Über Schwindel und Gleichgewichtsstörungen bei nicht durch eitrige Entzündung bedingten Erkrankungen des inneren Ohres und ihre differentialdiagnostische Bedeutung. Zeitschr. f. Ohrenheilk., Bd. 50, pag. 127.

Digitized by Google
Original from UNIVERSITY OF CALIFORNIA
Generated on 2019-10-24 12:37 GMT / http://hdl.handle.net/2027/uc1.b3252759
Public Domain in the United States, Google-digitized / http://www.hathitrust.org/access_use#pd-us-google

innere Ohr.[1]) Die Funktionsstörungen seines cochlearen Anteiles bestehen vor allem in progressiver Abnahme des Hörvermögens und in dem Auftreten von subjektiven Hörempfindungen, die Schädigung des für die statische Funktion bestimmten Labyrinthanteiles findet ihren Ausdruck in einer vom normalen Verhalten verschiedenen Erregbarkeit desselben, sowie in Schwindel und Gleichgewichtsstörungen.[2])

Genauere klinische Beobachtungen zeigten, daß solche Krankheitssymptome nicht immer erst bei ausgebreitetem arteriosklerotischen Krankheitsprozesse und schweren Organveränderungen auftreten, sondern nicht selten auch schon während jener Periode wahrnehmbar werden, die wir als Präsklerose bezeichnen.

Die Ohrsymptome können den Krankheitserscheinungen von Seite anderer Organe zeitlich vorangehen, und oft erbringt erst die lange Zeit hindurch fortgesetzte Kontrolle solcher Patienten den Nachweis, daß die Funktionsstörungen im Ohr von den sklerotischen Gefäßveränderungen abhängen.

Unter den wenigen objektiven Krankheitserscheinungen, die wir im Stadium der Präsklerose beobachten können, spielt die Erhöhung des Blutdruckes als ein, wenn auch nicht konstant, so doch häufig festzustellendes Symptom eine nicht zu unterschätzende Rolle, und zahlreiche Autoren messen ihr eine wesentliche diagnostische Bedeutung bei.

Es ist nun bemerkenswert, daß die Funktionsstörungen von Seite des Gehörorgans insbesondere in jenen Fällen beobachtet werden können, in welchen gleichzeitig eine Erhöhung des Blutdruckes konstatiert werden kann.

Genta[3]) betont die bei erhöhter arterieller Spannung auftretenden, zunächst intermittierenden, später kontinuierlichen Ohrgeräusche, eine Reihe französischer Autoren (Bonnier und Lévi[4]), Lafite-Dupont[5]), Maupetit-

---

[1]) Die später zitierten französischen Autoren behaupten, daß sklerotische Prozesse im Ohr auf Arteriosklerose zurückzuführen sind, machen jedoch keine genaueren Angaben darüber, ob der Sitz dieser Sklerosen im Mittelohr oder im inneren Ohr zu suchen sei.

[2]) Es handelt sich hier selbstverständlich nur um eine beiläufige Skizzierung jener Krankheitserscheinungen, die in der überwiegenden Zahl der ohrenkranken Arteriosklerotiker zur Beobachtung gelangen. Eine die einzelnen Symptomenbilder eingehender behandelnde Arbeit mit kasuistischen Belegen wird demnächst von Stein veröffentlicht.

[3]) Genta, l. c.

[4]) Bonnier et Lévi, Réactions immédiates de l'appareil de l'ouïe sous l'influence des injections inorganiques. Soc. de Biol., 1901; zitiert nach Artur Müller. Das „Sérum antiscléreux Malherbe", Monatsschr. f. Ohrenheilk., Bd. 43, 1909. pag. 610.

[5]) Lafite-Dupont, Otologenkongreß, Bordeaux 1904.

Digitized by Google
Original from UNIVERSITY OF CALIFORNIA
Generated on 2019-10-24 12:37 GMT / http://hdl.handle.net/2027/uc1.b3252759
Public Domain in the United States, Google-digitized / http://www.hathitrust.org/access_use#pd-us-google

Potain[1]), Malherbe[2]) erkennt der mit arteriellen Gefäßveränderungen zusammenhängenden Blutdrucksteigerung eine ursächliche Bedeutung für das Auftreten verschiedener Ohrsymptome zu, und mit besonderem Nachdruck hat einer von uns (Stein[3]) hervorgehoben, daß der Koinzidenz hartnäckigen Ohrensausens und einer Steigerung des arteriellen Blutdruckes eine wesentliche Bedeutung für die Frühdiagnose der Arteriosklerose beizumessen sei.

Von der Annahme ausgehend, daß bei der Arteriosklerose erhöhter Blutdruck selbst, sowie die durch denselben bedingten Folgezustände oder Begleitumstände (wie Änderungen der Gefäßdurchströmung, erhöhter Tonus des Vasomotorenzentrums etc). in ursächlichem Zusammenhange mit den oben erwähnten Ohrsymptomen stehen könnten, gingen wir an den praktischen Versuch, das Verhalten dieser Symptome durch Beeinflussung der Hypertension zu studieren. Damit konnte einerseits der Zusammenhang beider Faktoren festgestellt werden und andrerseits ein weiterer Beitrag zu der neuerdings von interner Seite versuchten Behandlung der Arteriosklerose mit druckherabsetzenden Mitteln geliefert werden.

Therapeutische Versuche, den Blutdruck herabzusetzen und auf diese Weise die aus demselben resultierenden Störungen von Seite des Gehörorganes — Ohrensausen, Schwerhörigkeit und Schwindel — erfolgreich zu bekämpfen, liegen von französischen Otiatern vor. Sie beziehen sich auf die Anwendung des Trunečekschen Serums, beziehungsweise des von Malherbe angegebenen, durch Zusatz von Pilocarpinnitrat zum Trunečekschen Serum gewonnenenen „Sérum antiscléreux".

Bonnier und Lévi[4]) konnten bei einer Reihe von Arteriosklerotikern mit erhöhtem Blutdruck nach Zufuhr von organischen Salzen, insbesondere des konzentrierten Trunečekschen Serums, eine Modifikation der Hörschärfe und zwar in der Mehrzahl der Fälle in günstigem Sinne beobachten. Malherbe[5]) gibt an, es werde durch das von ihm angegebene Serum der Blutdruck herabgesetzt und infolge der sekretionsbefördernden Wirkung des Pilocarpins, das seinerseits ebenfalls druckmindernd wirke, eine Depletion des Kreislaufes und dadurch eine Resorption von extravasierten Produkten erzielt.

Die exakten und sorgfältigen Nachprüfungen Artur Müllers[6]) haben ergeben, daß das „Sérum antiscléreux Malherbe" kein durchaus zuverlässiges

[1]) Maupetit, La sclérose de l'oreille; ses rapports avec la pression artérielle. Thèse de Bordeaux, 1905; zitiert nach A. Müller.

[2]) Malherbe, Sérothérapie des scléroses auriculaires. Bulletin médical, 1906; zitiert nach A. Müller.

[3]) Stein, Über die Beziehungen der Erkrankungen des Zirkulationsapparates zu den Erkrankungen des Gehörorganes. Zeitschr. f. Ohrenheilk., Bd. 59, S. 399.

[4]) Bonnier und Lévi, l. c.

[5]) Malherbe, l. c.

[6]) Art. Müller, Das „Sérum antiscléreux Malherbe". Monatsschr. f. Ohrenheilkunde, 1909, Bd. 43, pag. 610.

Generated on 2019-10-24 12:37 GMT / http://hdl.handle.net/2027/uc1.b3252759
Public Domain in the United States, Google-digitized / http://www.hathitrust.org/access_use#pd-us-google
Digitized by Google
Original from UNIVERSITY OF CALIFORNIA

Mittel gegen Schwerhörigkeit ist, gleichgültig, welcher Natur ihre Ätiologie sei. Wenn ein Erfolg zu verzeichnen ist, so ist er mäßig und hält nicht lange an. Das wirksame Prinzip des Serums ist nach Müller zweifellos das Pilocarpin, das schon 1880 von Politzer[1]) bei Labyrinthsyphilis empfohlen wurde und in der Therapie der Labyrinthaffektionen vielfach angewendet wird. Die Salzlösung wirkt höchstens unterstützend und beeinflußt die subjektiven Symptome günstig.

Maupetit[2]), der die Otosklerose in Zusammenhang mit Arteriosklerose bringt und in allen Fällen von typischer Otosklerose eine Blutdruckerhöhung nachweisen konnte, sucht die bei Otosklerose vorhandenen Beschwerden durch Herbeiführung einer arteriellen Druckverminderung, und zwar durch Lumbalpunktion und Gebrauch von Jodkali gegen die bestehende Arteriosklerose, zu bekämpfen.

In jüngster Zeit wurde von Fellner[3]) nach den tierexperimentellen Erfahrungen Franz Müllers[4]) das Vasotonin in die Praxis eingeführt. Nach den Ergebnissen der bisherigen Beobachtungen soll dieses Mittel (Yohimbinum nitricum plus Urethan) den Blutdruck herabsetzen, die Gefäße, insbesondere jene der Extremitäten und des Gehirns, erweitern und vasomotorische Krämpfe lösen. Die klinischen Erfahrungen (Fellner[5]), Staehelin[6]), Grabi[7]) lassen das Mittel sowohl bei allen Stadien der Arteriosklerose, ob mit oder ohne erhöhten Blutdruck, wie in allen Fällen von Blutdrucksteigerung ohne nachweisbare Arteriosklerose, sofern entsprechende Beschwerden vorhanden sind, indiziert erscheinen. Weniger günstig sprechen sich Rosendorff[8]) und Bennecke[9]) über das Präparat aus. Sehr günstig urteilen M. Jakobsohn an der Kraussschen Poliklinik zu Berlin[10]), Lommel[11]) und Schatten-

[1]) Politzer, Lehrb. d. Ohrenheilk., 5. Aufl., 1908.

[2]) Maupetit, l. c.

[3]) Br. Fellner jun., Klinische Erfahrungen über Vasotonin. XXVII. Kongreß f. innere Medizin, Wiesbaden 1910; Fr. Müller und Br. Fellner jun., Über Vasotonin, ein neues druckherabsetzendes Gefäßmittel. Therap. Monatsh., Juni 1910.

[4]) Fr. Müller, Über Vasotonin. Therap. Monatsh., Oktober 1910.

[5]) Fellner, l. c.

[6]) Staehelin, Erfahrungen mit Vasotonin. Therap. Monatsh., September und Oktober 1910.

[7]) Grabi, Halbmonatsschr. f. soz. Hyg. u. prakt. Med., 1911, Nr. 1.

[8]) Rosendorff, Über Erfahrungen mit Vasotonin. Therapeut. Monatsschrift, März 1911.

[9]) Bennecke, Über unsere bisherigen Erfahrungen mit Vasotonin. Med. Klinik, 1911, Nr. 31.

[10]) M. Jakobsohn, Über die Behandlung einiger Fälle von Asthma bronch. mit Vasotonin. Dissert., Berlin 1911.

[11]) Lommel, Münchener med. Wochenschr., 1911.

Generated on 2019-10-24 12:37 GMT / http://hdl.handle.net/2027/uc1.b3252759
Public Domain in the United States, Google-digitized / http://www.hathitrust.org/access_use#pd-us-google
Digitized by Google
Original from UNIVERSITY OF CALIFORNIA

stein.[1]) Von besonderem Interesse und zum Verständnis der im nachfolgenden mitgeteilten Versuchsergebnisse dienend, sind die Mitteilungen von Hirschfeld[2]) über die Wirkung des Vasotonins bei cerebraler Arteriosklerose. Hirschfeld berichtet unter anderem auch von einem Mann mit Schädeldefekt, bei welchem er die deutliche, bleibende Erweiterung der Hirngefäße in vermehrter Durchströmung des Gehirns mit Blut nachweisen konnte.[3])

Wir berichten im nachfolgenden über die an 16 mit Vasotonin behandelten und klinisch genau beobachteten Patienten erzielten Resultate. Die Einspritzungen wurden in Einzeldosen von je 1 cm^3 Vasotonin (einer 0·01 Yohimbin-Nitrat und 0·05 Uretan enthaltenden Lösung) bei den in ambulatorischer Behandlung[4]) stehenden Patienten vorgenommen. Die Wirkung der subcutanen Injektionen, welche jeden zweiten, manchmal am dritten Tage vorgenommen wurden, wurde durch Messungen des Blutdruckes mit dem Apparat von Riva-Rocci fortlaufend kontrolliert.

1. J. Sp., 64jähriger Beamter i. P., leidet seit mehreren Jahren an im ganzen Kopf fühlbarem rhythmischem, pulsatorischem Sausen. Keine dem Pat. auffallende Hörstörung. Häufiges Flimmern vor den Augen. Zeitweise auftretendes, in der letzten Zeit sich öfters wiederholendes Schwindelgefühl (wie wenn sich die Erde unter den Füßen bewegen würde).

Klinischer Befund: Hypertrophie und Erweiterung des linken Herzens. Akzentuation des zweiten Aortentones. Zeitweise Arhytmie. Intermittierende cerebrale Störungen (Silbenstolpern, mangelndes Zahlengedächtnis). Blutdruck 185—190 *mm* Hg.

Beide Trommelfelle getrübt, in annähernd normaler Stellung. Flüstersprache rechts $4^1/_2$—5 *m*, links 4 *m*, laute Sprache beiderseits 8—10 *m*, Uhr (normal 75 *cm*) rechts 4 *cm*, links 5 *cm* weit gehört.

Stimmgabelprüfung: Weber unbestimmt, Rinne positiv, Schwabach beiderseits mäßig[5]) verkürzt.

Luftleitung r. u. l.: C schwach vk., c und c_1 mäßig vk., c_4 stark vk.

Kein spontaner Nystagmus.

Bei 10maliger Drehung nach r. 36″ lang, bei 10maliger Drehung nach l. 38″ lang andauernder starker Nachnystagmus mit sehr heftigem Schwindel.

---

[1]) Schattenstein, Zur Lehre von der Wirkng des Vasotonins. Deutsche med. Wochenschr., 1911, Nr. 15.

[2]) Hirschfeld, Psych. Monatsh., 1911, Nr. 1.

[3]) Das Vasotonin wurde uns in sterilen Ampullen, von welchen jede 1, 2 cm^3 Flüssigkeit enthält, von der Firma T. Teichgräber, Berlin, freundlichst zur Verfügung gestellt.

[4]) In zwei Fällen, in denen sich bei ambulatorischer Behandlung Nebenwirkungen einstellten, wurden die Injektionen später im Hause des Patienten vorgenommen.

[5]) Es seien zur raschen Orientierung an Stelle der gefundenen Zahlen als Abstufungen des Grades der Verkürzung die Bezeichnungen: „schwach, mäßig, stark verkürzt“ angeführt.

Generated on 2019-10-24 12:37 GMT / http://hdl.handle.net/2027/uc1.b3252759
Public Domain in the United States, Google-digitized / http://www.hathitrust.org/access_use#pd-us-google
Digitized by Google
Original from UNIVERSITY OF CALIFORNIA

Beim Ausspritzen der Ohren mit kaltem Wasser beiderseits schon nach kurzdauerndem Einfließen des Wassers stark rotatorischer Nystagmus und heftiger Schwindel.

Galvanische Prüfung: R. Anode 8 MA., Kathode 5 MA.; L. Anode 8 MA., Kathode 6 MA.

Gang normal, bei geschlossenen Augen unsicher. Beim Stehen mit geschlossenen Beinen leichtes Schwanken.

Die anfänglich zwischen 185 und 190 *mm* Hg schwankenden Blutdruckwerte wurden durch die Vasotonininjektionen allmählich auf 160 *mm* Hg herabgemindert.

Nach 10 Injektionen fühlt sich der Pat. entschieden wohler. Er empfindet statt des pulsatorischen Geräusches im Kopfe, das gänzlich geschwunden ist, nur ein wie aus der Ferne kommendes Sausen in beiden Ohren — rechts stärker als links. Das Flimmern vor den Augen sowie die Schwindelgefühle treten nach der zehnten Injektion nicht mehr auf.

Eine Untersuchung auf dem Drehstuhl wollte Pat. zu dieser Zeit, in Erinnerung an den heftigen Schwindel bei der ersten Untersuchung, nicht zugeben.

Nach 22 Injektionen sehr günstiges Allgemeinbefinden. Das Sausen im Kopf verschwunden, nur noch andeutungsweise im rechten Ohr.

Die nunmehr gestattete Untersuchung auf dem Drehstuhl ergibt eine deutliche Herabsetzung der Reflexerregbarkeit des Vestibularapparates auf Drehung. Bei Drehung nach rechts zeigt sich ein 22″, bei Drehung nach links ein 25″ lang andauernder rotatorischer Nachnystagmus mit mäßigem Schwindel.

Ca. vier Monate nach Abschluß der Vasotoninbehandlung teilte Pat. auf eine Anfrage bezüglich seines Befindens mit, daß es ihm anhaltend sehr gut gehe, daß das für gewöhnlich nur sehr geringe Ohrensausen sich nur nach psychischen Erregungen oder nach Alkoholgenuß in heftigerem Grade einstelle und daß der Schwindel, wie das Flimmern vor den Augen dauernd verschwunden seien.

2. A. K., 48jähriger Reisender, leidet seit 3½ Jahren an Anfällen von Drehschwindel, die sich anfangs in Abständen von mehreren Monaten, später nach einigen Wochen, in der letzten Zeit täglich mehrmals wiederholten. Mit der zunehmenden Häufigkeit steigerte sich auch die Intensität der Anfälle, die im Anschluß an eine antiluetische Kur (Hg und Jod) eine ganz besondere Heftigkeit erreichten.

Die Verstärkung der Schwindelanfälle führte zu Angst- und Beklemmungszuständen, die den Pat. in der letzten Zeit nicht mehr verlassen und ihn jeder beruflichen Betätigung vollständig entziehen.

Klinischer Befund: Periphere Arterien etwas geschlängelt, leicht verdickt. Herz in normalen Grenzen, keine Akzentuation des zweiten Aortentones. Blutdruck konstant erhöht (145—160 *mm* Hg). Schwere Neurasthenie mit Phobien auf sexueller Grundlage. Wassermann stark positiv.

Beide Trommelfelle normal. Fl.-Spr. r. 4 *m*, l. 5 *m*; Uhr r. 10 *cm*, l. 15 *cm*.

Weber unbestimmt, Rinne positiv, Schwabach beiderseits schwach vk.

Luftleitung r. u. l.: C nicht vk., c und c_1 schwach, c_4 mäßig vk.

Spontaner Nystagmus nach links, in geringerem Grade nach rechts. Nach 7 Drehungen (nach rechts) 40″ anhaltender starker rotatorischer Nachnystagmus mit intensivstem Schwindel und starkem Brechreiz. Die Drehung nach der linken Seite läßt der Kranke unter keinen Umständen zu.

Digitized by Google
Original from UNIVERSITY OF CALIFORNIA
Generated on 2019-10-24 12:37 GMT / http://hdl.handle.net/2027/uc1.b3252759
Public Domain in the United States, Google-digitized / http://www.hathitrust.org/access_use#pd-us-google

Kalorische Prüfung: Schon einige Sekunden nach Einfließen kalten Wassers tritt heftigster Schwindel mit stärkstem Angstgefühl ein. Dabei starker rotatorischer Nystagmus nach links. Die Prüfung des anderen Ohres wird nicht zugegeben.

Galvanische Prüfung: R. Anode 4 MA., Kathode 4 MA.; L. Anode 4 MA., Kathode 3 MA.

Beim Stehen und Gehen mit geschlossenen Augen deutliche Unsicherheit.

Die beiliegende Tabelle zeigt das Verhalten des Blutdruckes[1]) im Verlaufe der Behandlung. Dem anfänglichen Anstieg der Blutdruckkurve ging eine Steigerung der Beschwerden des Pat. parallel. Während der ersten 10 Injektionen zeigte sich weder im subjektiven noch im objektiven Krankheitsbild eine wesentliche Änderung. Nach der zehnten Einspritzung erfolgte eine Besserung des Zustandes und Verringerung der Schwindelanfälle. Die Anfälle blieben zunächst am Tage nach der Injektion aus, verringerten sich später graduell und ihrer Zahl nach auch an den anderen Tagen und traten schließlich nur noch im Anschluß an psychische Erregungen auf. Der am Ende der Kurve ersichtliche Anstieg des Blutdruckes wurde an jenem Tage beobachtet, an welchem zur Kontrolle des Effekts der Injektionen eine neuerliche Untersuchung auf dem Drehstuhl vorgenommen worden war. Im weiteren Verlaufe blieben die Schwindelanfälle durch zirka 8 Wochen gänzlich aus, so daß der Kranke, dessen Angstgefühle und Beklemmungszustände konform den Schwindelanfällen allmählich verschwunden waren, seinem Beruf als Reisender mühelos nachgehen konnte. Nach seiner Rückkehr stellten sich wieder mehrmals Schwindelgefühle verschiedener Intensität ein (bei gleichzeitigen Blutdruckerhöhungen zwischen 135 und 140 *mm* Hg), die jedoch die frühere Heftigkeit nicht erreichten und auch die Berufstätigkeit des Pat. nicht tangierten. Bemerkenswert ist, daß auch in diesem Falle als objektives Zeichen des Effektes der Injektionen eine Verminderung der Reflexerregbarkeit des Vestibularapparates auf Drehung am Ende der Behandlung nachweisbar war.

Drei Monate nach der Behandlung erreichten die Schwindelanfälle wieder ihre frühere Intensität. Die zu dieser Zeit vorgenommene Messungen des Blutdruckes ergaben wieder Werte von 140—150 *mm* Hg.

3. J. T., 49jähriger Schneider, klagt über Stirnkopfschmerzen, die seit 10 Jahren bestehen, anfangs 2—3mal im Monat auftraten, seit 2 Jahren jeden zweiten oder dritten Tag wiederkehren. In den letzten Jahren häufige Anfälle von Drehschwindel, seit 6 Jahren Rauschen und Sausen von zunehmender Intensität, seit einem halben Jahre von unerträglicher Heftigkeit. Zur Zeit der Kopfschmerzen pulsatorisches Klopfen in beiden Ohren. Bald nach Beginn des Sausens Abnahme des Gehörs, anfangs allmählich, seit einem Jahr rasch fortschreitend.

Klinischer Befund: Hypertrophie des linken Ventrikels, Akzentuation des zweiten Aortentones, rigide und geschlängelte Arterien. Blutdruck 130 bis 135 *mm* Hg.

Trommelfelle trüb, eingezogen, Ohrtrompete beiderseits durchgängig, normal weit.

---

[1]) Die Blutdruckmessung wurde stets vor der Injektion vorgenommen.

Digitized by Google
Original from UNIVERSITY OF CALIFORNIA
Generated on 2019-10-24 12:37 GMT / http://hdl.handle.net/2027/uc1.b3252759
Public Domain in the United States, Google-digitized / http://www.hathitrust.org/access_use#pd-us-google

Fl.-Spr. r. 10—15 *cm*, l. 10—15 *cm*; L. Spr. r. $^5/_4$ *m*, l. 1—$^5/_4$ *m*; Uhr r. 0, l. 0.
Weber im Kopf, Rinne positiv, Schwabach stark vk.
Luftleitung: r. u. l. C mäßig vk., c und c_1 mäßig vk., c_4 stark vk.

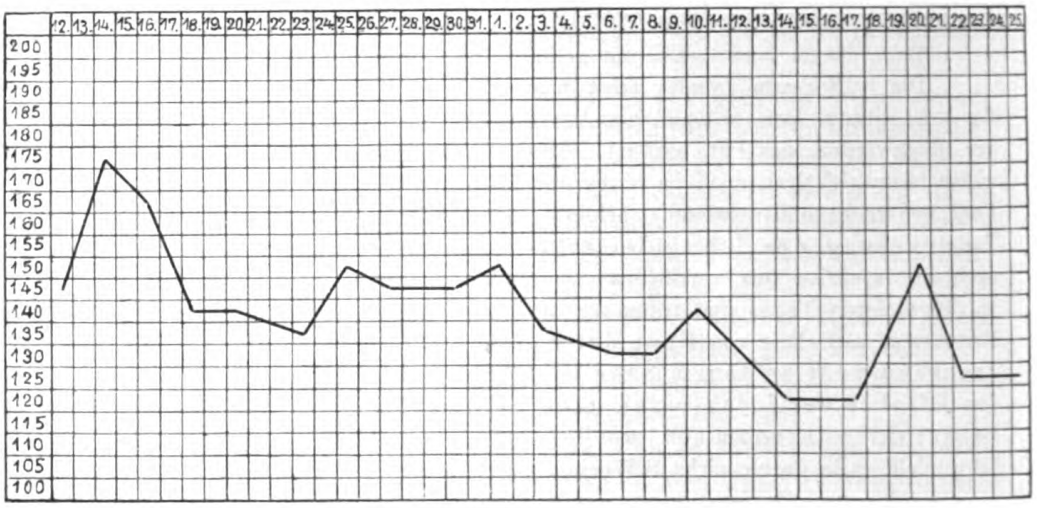

Fig. 1. Blutdruckkurve von Fall II.

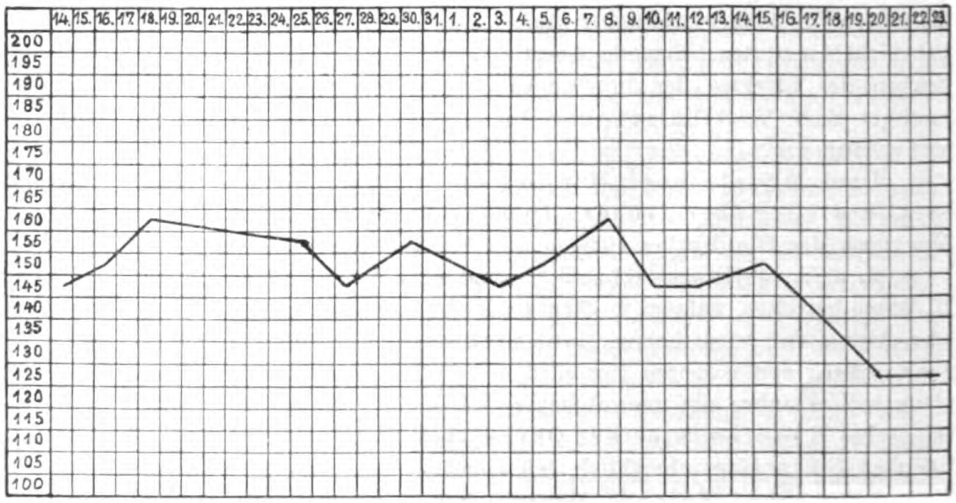

Fig. 2. Blutdruckkurve von Fall IV.

Kein spontaner Nystagmus. Rotatorischer Nystagmus rechts (nach 10 Drehungen) 5" ohne Schwindel, links 4" ohne Schwindel. Kalorischer Nystagmus beiderseits erst nach längerer Berieselung des Gehörganges mit kaltem Wasser schwach und mit sehr geringem Schwindelgefühl.

Generated on 2019-10-24 12:37 GMT / http://hdl.handle.net/2027/uc1.b3252759
Public Domain in the United States, Google-digitized / http://www.hathitrust.org/access_use#pd-us-google
Digitized by Google
Original from UNIVERSITY OF CALIFORNIA

Die ursprünglichen Blutdruckwerte erfahren im Laufe der Behandlung (20 Injektionen) eine geringgradige Herabsetzung (120—130 *mm* Hg). Nach Beendigung der Behandlung ergab die Untersuchung des Pat. den gleichen Befund wie vorher. Die subjektiven Hörempfindungen waren quantitativ und qualitativ dieselben. Kopfschmerzen und Schwindel ließen nach, womit eine leichte Besserung des Allgemeinbefindens Hand in Hand ging.

4. E. G., 48jähriger Krawattennäher. Seit 10 Jahren verschiedene Zeichen schwerer Neurasthenie: Aufregungszustände, zeitweise Schlafstörungen, Druckgefühl und Eingenommensein des Kopfes, sexuelle Störungen: Pollutionen, mangelhafte Erektionen. Seit 4 Wochen Ohrbeschwerden. Pat. verspürte beim Bücken plötzlich ein heftiges schmerzhaftes Gefühl in der linken Kopfseite und sofort darauf ein dumpfes Summen, das seither andauert und sich beim Niederlegen zu heftigem, oft rhythmisch verstärktem Sausen steigert. Zeitweise Anwandlungen von Schwindelgefühl.

Klinischer Befund: Leicht rigide Arterien, Akzentuation des zweiten Aortentones. Dauernde Blutdrucksteigerung: 145—160 *mm* Hg.

Trommelfelle von annähernd normalem Aussehen.

Fl.-Spr. r. und l. 5—6 *m*; Uhr r. 25 *cm*, l. 35 *cm*.

Weber unbestimmt, Rinne positiv, Schwabach beiderseits mäßig vk.

Luftleitung: r. u. l. C nicht vk., c und c_1 nicht vk., c_4 schwach vk.

Kein spontaner Nystagmus. Rotatorischer Nystagmus rechts (nach 10 Drehungen) 25″ mit starkem Schwindel, links 35″ mit sehr heftigem Schwindel. Kalorischer Nystagmus: rechts mäßige, links starke Reaktion.

Die Blutdruckwerte schwankten während der Dauer der Behandlung zwischen 130 und 160 *mm* Hg. Fast übereinstimmend mit den nachzuweisenden Blutdruckwerten variierte das subjektive Befinden des Pat. In der zweiten Hälfte der Behandlung zeigte sich eine quantitative Herabsetzung der subjektiven Hörempfindungen. Das Summen verstummte tagsüber gänzlich und wurde an einzelnen Abenden nur in geringem Grade wahrnehmbar. Nach psychischen Erregungen war jedesmal eine Wiederkehr der früheren Stärke des Ohrensausens zu beobachten. Gegen Ende der Behandlung erreichte der Blutdruck normale Werte. Während dieser Zeit verringerten sich die Ohrgeräusche wesentlich. Das Gefühl des Kopfdruckes, bezw. des eingenommenen Kopfes besserte sich schon nach den ersten Injektionen, der Schwindel sistierte gänzlich. Nachdem sich der Pat. durch ungefähr 4 Wochen wesentlich besser befunden hatte, traten die früheren Beschwerden — mit gleichzeitiger erneuter Blutdrucksteigerung — in ähnlicher Weise wie bisher, jedoch in quantitativ geringerem Grade wieder auf.

Zwei Monate nach der Behandlung teilte der Kranke auf eine Anfrage bezüglich seines Befindens mit, daß sowohl das Ohrensausen, wie die übrigen Beschwerden wieder in ursprünglicher Heftigkeit fühlbar geworden seien.

5. E. H., 33jähriger Geschäftsführer. Seit einem Jahre Sausen im linken Ohre, seit einigen Tagen auch rechts. In der letzten Zeit infolge der intensiven Steigerung des Sausens im linken Ohre Schlaflosigkeit. Im linken Ohre besteht ein beständiges Gefühl der Kälte, das manchmal so stark wird, daß es dem Pat. eine im Ohre selbst fühlbare und über die Schläfe in die Stirngegend ausstrahlende schmerzhafte Empfindung verursacht.

Generated on 2019-10-24 12:37 GMT / http://hdl.handle.net/2027/uc1.b3252759
Public Domain in the United States, Google-digitized / http://www.hathitrust.org/access_use#pd-us-google
Digitized by Google
Original from UNIVERSITY OF CALIFORNIA

Klinischer Befund: Leichte Schlängelung der peripheren Arterien, Akzentuation des zweiten Aortentones, systolisches Geräusch am Herzen.

Trommelfell rechts leicht getrübt, links annähernd normal.

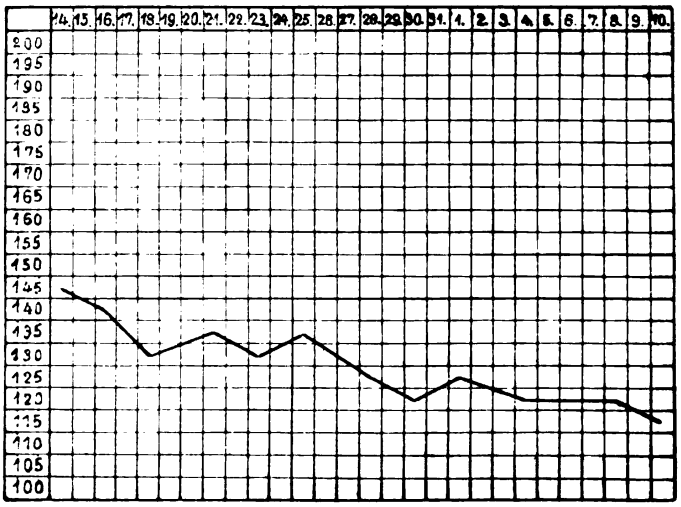

Fig. 3. Blutdruckkurve von Fall V.

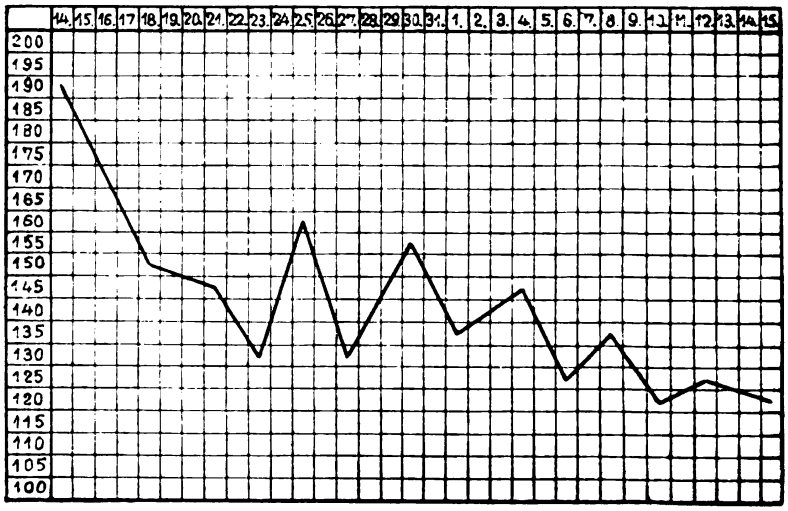

Fig. 4. Blutdruckkurve von Fall VI.

Fl.-Spr. r. 10 *m*, l. 8 *m*; Uhr r. 70 *cm*, l. 50 *cm*.

Weber nach rechts, Rinne positiv, Schwabach beiderseits schwach vk.

Luftleitung: C, c und c_1 nicht vk., c_4 rechts schwach, links mäßig vk.

Digitized by Google
Original from UNIVERSITY OF CALIFORNIA
Generated on 2019-10-24 12:37 GMT / http://hdl.handle.net/2027/uc1.b3252759
Public Domain in the United States, Google-digitized / http://www.hathitrust.org/access_use#pd-us-google

Kein spontaner Nystagmus. Rotatorischer Nystagmus rechts (nach 10 Drekungen) 15" mit leichtem Schwindel, links 5" ohne Schwindel.

Kalorische Prüfung: Rechts ziemlich starke, links schwache Reaktion.

Nach 12 Injektionen vollständiges Verschwinden des Sausens im rechten Ohre, wesentliche Verminderung links. Das Kältegefühl im rechten Ohre zeigt im Verlaufe der Injektionsbehandlung einen allmählichen Rückgang und verschwindet nach der zwölften Injektion gänzlich. Der Blutdruck, dessen Messungen in der ersten Zeit 135—145 *mm* Hg ergaben, hielt sich nach der siebenten Injektion auf der Höhe von durchschnittlich 120 *mm* Hg.

6. K. D., 72jährige Agentenswitwe, verspürt seit vielen Jahren, in verstärktem Maße seit $1^1/_2$ Jahren, Rauschen in beiden Ohren. Seit mehreren Monaten Druckgefühl in beiden Ohren, Schwere im Kopf, die sich häufig zu ausgesprochenen, sehr heftigen, namentlich in der Scheitel- und Stirngegend fühlbaren Kopfschmerzen steigert. Wiederholte Schwindelanfälle, Kreuzschmerzen, gestörter Schlaf, Schwächegefühl, Abnahme des Gedächtnisses. In den letzten Monaten auffällige Verringerung des Hörvermögens.

Klinischer Befund: Systolisches Geräusch am Herzen, Hypertrophie des linken Ventrikels, starke Akzentuation des zweiten Aortentones, stark geschlängelte und rigide Arterien.

Trommelfell beiderseits getrübt, mäßig retrahiert.

Fl.-Spr. r. 5 *m*, l. $5^1/_3$ *m*; Uhr r. 1 *cm*, l. ad concham.

Weber unbestimmt, Rinne positiv, Schwabach stark vk.

Luftleitung: r. u. l. C, c und c_1 mäßig vk., c_4 stark vk.

Kein spontaner Nystagmus. Rotatorischer Nystagmus (nach 10 Drehungen) rechts 38" mit sehr heftigem Schwindel, links 32" mit heftigem Schwindel.

Kalorische Prüfung: Rechts sehr starke, links starke Reaktion.

Nach den ersten Injektionen rapider Abfall des Blutdruckes von 190 auf 130 *mm* Hg, dann schwankendes Verhalten der Blutdruckwerte bei allmählicher Verringerung, schließlich Verbleiben des Blutdruckes auf 120—125 *mm* Hg. Gleichzeitig mit der anfänglichen raschen Herabsetzung des Blutdruckes gestaltet sich das subjektive Befinden der Pat. ungünstiger. Sie fühlt sich matt, klagt über häufige Erregungszustände, schlechten Schlaf, starke Kopfschmerzen und quälendes Ohrensausen.

Im Anschluß an die Injektion tritt jedesmal starke, nervöse Unruhe ein, die mehrere Stunden anhält.

In der zweiten Hälfte der Behandlung bessert sich das Allgemeinbefinden der Pat., Ohrensausen und Kopfschmerzen bleiben jedoch in früherer Intonsität bestehen. Einige Wochen nach Abschluß der Behandlung zeigt der Blutdruck wieder höhere Werte. Zu dieser Zeit fühlt sich die Kranke trotz anhaltenden Druckgefühls im Kopf und Ohrensausen wieder subjektiv wohler und kräftiger.

7. R. S., 56jähriger Hilfsarbeiter. Links Gehörsverlust seit mehreren Jahren, rechts Gehörsabnahme in mäßigem Grade seit 2 Monaten. In den letzten Monaten häufig wiederkehrendes Gefühl der Unsicherheit mit leichten Schwindelanwandlungen. Seit 3 Wochen wiederholte heftige Schwindelanfälle. Sausen in beiden Ohren, links seit vielen Jahren, rechts seit mehreren Monaten. Häufiges

Digitized by Google
Original from UNIVERSITY OF CALIFORNIA
Generated on 2019-10-24 12:37 GMT / http://hdl.handle.net/2027/uc1.b3252759
Public Domain in the United States, Google-digitized / http://www.hathitrust.org/access_use#pd-us-google

Druckgefühl im Hinterkopf, Intoleranz gegen Alkohol, bei körperlichen Anstrengungen Atemnot, Herzklopfen, Beklemmungsgefühl.

Klinischer Befund: Hypertrophie und Dilatation des linken Ventrikels, Akzentuation des zweiten Aortentones, systolisches Geräusch am Herzen, stark rigide, geschlängelte Arterien. Im Harn geringe Mengen von Albumen.

Trommelfelle glanzlos, in normaler Stellung.

Fl.-Spr. r. 2 *m*, l. 0; laute Sprache r. 8 *m*, l. 1 *m*; Uhr r. 10 *cm*, l. 0.

Weber nach rechts, Rinne rechts positiv, Schwabach rechts stark vk., links 0.

Luftleitung: Rechts C schwach, c_4 stark verkürzt, links a_1 nicht gehört, Hörschlauch: Konv.-Spr. und Fl.-Spr. mit Fehlern.

Beim Gehen mit geschlossenen Augen leichte Unsicherheit.

Kein Spontannystagmus. Rotatorischer Nachnystagmus (nach 10 Drehungen) rechts 35", links 12".

Kalorische Reaktion rechts mäßig stark, links von sehr geringer Stärke.

Der anfänglich zwischen 160 und 170 *mm* Hg betragende Blutdruck erfuhr nach den ersten Injektionen einen geringen Rückgang auf 150 *mm* Hg und blieb mit unwesentlichen Schwankungen während der ganzen Dauer der Vasotoninbehandlung auf dieser Höhe.

Kopfschmerzen und Schwindel verminderten sich in geringem Grade, das Ohrensausen und die übrigen Beschwerden blieben unbeeinflußt.

8. M. L., 64jährige Private. Die Pat., die schon mehrere Jahre lang Sausen und Rauschen (in erträglichem Grade) in beiden Ohren empfand, suchte die Ohrenabteilung der Poliklinik wegen intensiver Zunahme der subjektiven Hörempfindungen im linken Ohre, die sich seit kurzem zu lautem Glockenläuten, Hämmern und pulsierendem Rauschen gesteigert hatten, auf. Auf dem rechten Ohre Schwerhörigkeit seit Kindheit (im Anschluß an chronische Ohreiterung). Seit mehreren Monaten bestehen oft wiederkehrende Kopfschmerzen in der Scheitelgegend, sehr häufig Schwindelgefühle (mit Neigung, nach rechts zu fallen). Bei körperlichen Anstrengungen mit Herzklopfen verbundene Beklemmungszustände.

Klinischer Befund: Hypertrophie des linken Ventrikels, Dilatation des Herzens, Akzentuation des zweiten Aortentones, rigide und stark pulsierende, periphere Arterien, Spuren von Albumen im Harn.

Rechts: Residuen nach abgelaufener chronischer Mittelohreiterung. Links: Getrübtes, leicht retrahiertes Trommelfell.

Fl.-Spr. r. 10 *cm*, l. 2 *m*; Konv.-Spr. r. 2 *m*, l. 4—5 *m*; Uhr r. 0, l. 5 *cm*.

Weber nach rechts, Rinne rechts negativ, links positiv, Schwabach rechts schwach vk., links stark vk.

Luftleitung: Rechts: C stark vk., c und c_1 mäßig vk., c_4 stark vk.; links: C, c_1 schwach vk., c_4 mäßig vk.

Kein spontaner Nystagmus. Rotatorischer Nachnystagmus rechts (10 Drehungen) 8" mit heftigem Schwindel, links 42" mit sehr heftigem Schwindel.

Kalorische Reaktion links prompt nach $^1/_2$ Ballon.

Galvanische Prüfung: R. Anode 10 MA., Kathode 8 MA.; L. Anode 6 MA., Kathode 5 MA.

Digitized by Google
Original from UNIVERSITY OF CALIFORNIA
Generated on 2019-10-24 12:37 GMT / http://hdl.handle.net/2027/uc1.b3252759
Public Domain in the United States, Google-digitized / http://www.hathitrust.org/access_use#pd-us-google

Keine auffallenden Gleichgewichtsstörungen.

Der bei den ersten Messungen zwischen 200 und 210 *mm* Hg schwankende Blutdruck betrug im Verlaufe der Vasotoninbehandlung zwischen 185 und 190.

Das subjektive Befinden besserte sich in geringem Grade; der Schwindel verminderte sich, die Kopfschmerzen nahmen ab und Pat. gab an, sich „freier und leichter" zu fühlen. Die subjektiven Hörempfindungen blieben in früherer Stärke fortbestehen; das objektive Krankheitsbild wies nach keiner Richtung eine Veränderung auf.

9. 32jähriger Beamter fühlt seit $2^1/_2$ Jahren eine Abnahme seiner geistigen und körperlichen Leistungsfähigkeit, die er auf unruhigen, vielfach unterbrochenen Schlaf und Appetitmangel zurückführt. Seit einem Jahr leidet Pat. an häufigen Kopf-

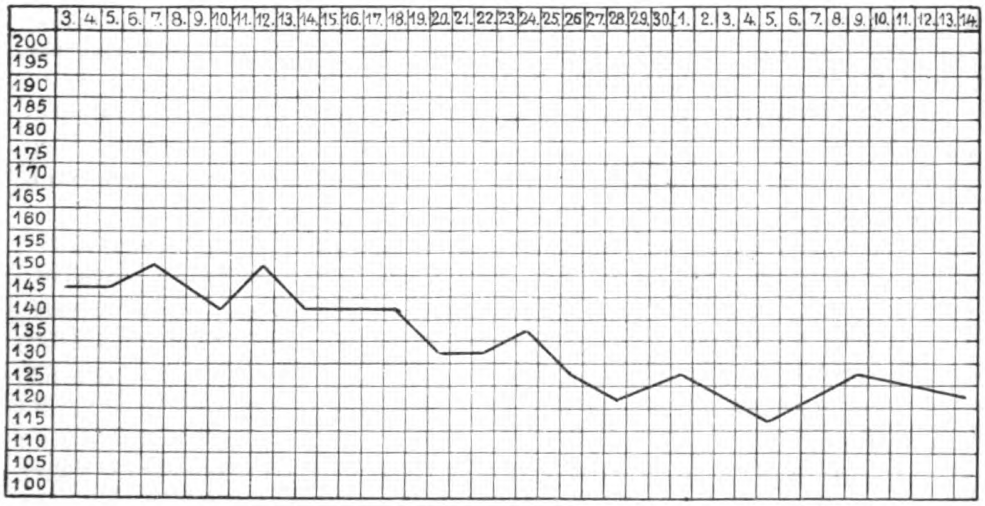

Fig. 5. Blutdruckkurve von Fall IX.

schmerzen und leisem Summen oder Brummen im linken Ohre, das anfangs für Wochen oder Tage aussetzte, in der letzten Zeit aber (seit zirka 4 Wochen) kontinuierlich fortbesteht. Die subjektiven Hörempfindungen werden durch körperliche und geistige Anstrengungen wesentlich verstärkt. Seit 14 Tagen stellt sich auch im rechten Ohre wiederholt ein leises Klingen oder Pfeifen ein. Das Gehör soll keine Einschränkung erfahren haben.

Klinischer Befund: Systolisches Geräusch am Herzen, etwas akzentuierter zweiter Aortenton. Blutdruck 145—150 *mm* Hg.

Beide Trommelfelle von normalem Aussehen, in normaler Stellung.

Fl.-Spr. r. 10 *m*, l. 8—10 *m*; Uhr r. 75 *cm*, l. 30 *cm*.

Weber unbestimmt, Rinne positiv, Schwabach rechts minimal, links schwach vk.

Luftleitung: Rechts: C unverkürzt, c_4 normal; links: C unverkürzt, c schwach vk.

Digitized by Google
Original from UNIVERSITY OF CALIFORNIA
Generated on 2019-10-24 12:38 GMT / http://hdl.handle.net/2027/uc1.b3252759
Public Domain in the United States, Google-digitized / http://www.hathitrust.org/access_use#pd-us-google

Kein spontaner Nystagmus. Rotatorischer Nachnystagmus rechts (10 Drehungen 26", links 28").

Kalorische Reaktion beiderseits von mäßiger Intensität.

Keine Gleichgewichtsstörungen.

Während der ersten Zeit der Vasotoninbehandlung erfahren die Beschwerden des Pat. — bei gleichzeitiger Verschlechterung des Allgemeinbefindens — eine Steigerung. Nach den ersten Injektionen, die ambulatorisch vorgenommen werden, fühlt sich der Kranke matt, unruhig, beklommen, das Sausen erfährt eine Zunahme und ist von dem Gefühl schweren, dumpfen Kopfes begleitet. Von der dritten Woche ab (siebente Injektion) werden die Einspritzungen im Hause des Pat. vorgenommen und ihm nach der Behandlung mehrstündige Ruhe angeordnet. Von da ab bessert sich das Befinden rapid. Der Blutdruck zeigt eine deutliche Abnahme, und entsprechend derselben empfindet der Pat. ein Nachlassen der Kopfschmerzen und des Ohrensausens. Nach der 14. Injektion sind die Beschwerden vollständig beseitigt, und unter Besserung des Schlafes und Appetits erfolgt allmähliche Hebung des körperlichen und geistigen Befindens.

Eine drei Monate später vorgenommene Untersuchung ergab Blutdruckwerte von 125—130 *mm* Hg. Das Allgemeinbefinden war seit der Behandlung ein gutes geblieben. Ohrensausen und Kopfschmerzen hatten sich nicht wieder eingestellt.

10. Fl. Gr., 47jähriger Arbeiter. Seit einigen Jahren Schwerhörigkeit auf dem rechten Ohre mit allmählicher, in den letzten Monaten rapider Zunahme. Gleichzeitig mit Beginn des Ohrenleidens Summen und Brummen in dem kranken Ohre, seit einigen Wochen tiefes, pulsierendes Sausen. In letzter Zeit Schlaflosigkeit, Gedächtnisabnahme, Unlustgefühle, einige Male Kongestionen mit leichten Schwindelanfällen, seit 8 Tagen fast konstant anhaltendes Gefühl der Trunkenheit, Unsicherheit beim Gehen, Denkunfähigkeit.

Klinischer Befund: Starke Hypertrophie des linken Herzens, Akzentuation des zweiten Aortentones, starke Schlängelung und Rigidität der peripheren Arterien. Blutdruck zwischen 150 und 170 *mm* Hg.

Rechtes Trommelfell trüb, leicht retrahiert, linkes Trommelfell trüb, mit kleiner Verkalkung h. o.

Fl.-Spr. r. ad conch., l. 6 *m*; Konv.-Spr. r. 1 *m*, l. 12 *m*; Uhr r. 0, l. 25 *cm*.

Weber nach links, Rinne beiderseits positiv, Schwabach rechts stark vk., links mäßig vk.

Luftleitung: Rechts: C, c, c_4 stark vk.; links: C unverkürzt, c_4 mäßig vk.

Kein spontaner Nystagmus. Rotatorischer Nachnystagmus (nach 10 Drehungen) rechts 5", links 18", kein Schwindel.

Kalorische Reaktion rechts minimal, links mittelstark.

Beim Stehen mit geschlossenen Beinen Schwanken.

Der Blutdruck wird im Verlaufe der Behandlung nicht wesentlich beeinflußt und zeigt bei fortgesetzten Messungen Schwankungen zwischen 150 und 160 *mm* Hg. Die subjektiven und objektiven Krankheitserscheinungen bleiben unverändert. Die Vasotoninbehandlung, die im übrigen gut vertragen wird, wird nach 15 Injektionen beendet.

Digitized by Google
Original from UNIVERSITY OF CALIFORNIA
Generated on 2019-10-24 12:38 GMT / http://hdl.handle.net/2027/uc1.b3252759
Public Domain in the United States, Google-digitized / http://www.hathitrust.org/access_use#pd-us-google

11. St. W., 62jähriger Gasthausgehilfe, leidet seit 2—3 Monaten an Ohrensausen in beiden Ohren, anfallsweise auftretenden starken Kopfschmerzen, in letzter Zeit häufig an Schwindelanfällen und Unsicherheit beim Gehen. Gehör beiderseits verringert.

Klinischer Befund: Hypertrophie des linken Ventrikels, systolisches Geräusch am Herzen, Akzentuation des zweiten Aortentones, rigide, stark geschlängelte periphere Arterien, im Harn Albumen, vereinzelte hyaline Zylinder. Blutdruck 160 bis 180 *mm* Hg.

Beide Trommelfelle ohne wesentliche Abnormitäten.

Fl.-Spr. r. $3^1/_2$—4 *m*, l. 2 *m*; Konv.-Spr. r. 8—10 *m*, l. 5—6 *m*; Uhr r. 15 *cm*, l. 3 *cm*.

Weber unbestimmt, Rinne positiv, Schwabach beiderseits mäßig vk.

Luftleitung: Rechts: C schwach vk, c_4 stark vk.; links: C mäßig vk., c_4 stark vk.

Kein Spontannystagmus. Rotatorischer Nachnystagmus (10 Drehungen) rechts 25″ mit mäßigem Schwindel, links 18″ mit mäßigem Schwindel.

Kalorische Prüfung: Beiderseits mittelstarke Reaktion.

Bei Augenschluß unsicherer, schwankender Gang, ziemlich sicheres Stehen.

Der Blutdruck zeigt nach den ersten Vasotonininjektionen einen Rückgang, steigt jedoch später wieder an und bleibt, von unwesentlichen Schwankungen abgesehen, auf ziemlicher Höhe.

Kopfschmerzen und Schwindelanfälle verringern sich in der ersten Hälfte der Behandlung, treten jedoch später wieder in verstärktem Maße auf. Das Sausen erfährt anfangs eine 4—6 Stunden nach der Einspritzung andauernde, vorübergehende Erleichterung. In der zweiten Hälfte der Behandlung bleiben die subjektiven Ohrgeräusche unverändert. Im objektiven Krankheitsbilde keine Änderung.

12. S. Sch., 60jähriger Techniker, bemerkte vor $2^1/_2$ Jahren zum erstenmal eine Unsicherheit beim Gehen, die sich nach einiger Zeit zu deutlichem Schwindel steigerte. Derselbe trat anfangs nur in kurzdauernden Attacken auf und sistierte nach mehrwöchentlichem Bestande $^3/_4$ Jahre hindurch, stellte sich aber vor einem Jahre neuerdings und diesmal in verstärktem Maße ein. Zu dieser Zeit wurde Pat. jeden Morgen beim Aufrichten im Bette von einem Schwächegefühl ergriffen, dem beim Aufstehen ein Schwindelanfall mit der Neigung zum Sturz nach vorn folgte. Von da ab bemerkte Pat. auch eine rasche Abnahme seines Gehörs, die er mit dem seit gleicher Zeit bestehenden starken Ohrensausen in Zusammenhang brachte.

Eine einmonatliche Behandlung mit Katheterismus und Elektrizität bewirkte für ein Jahr eine wesentliche Verringerung der Schwindelanfälle und des Ohrensausens. Seit einem Monat bestehen wieder sehr heftige Schwindelanfälle, die täglich morgens auftreten, von allgemeinem Schwächegefühl und heftigem Ohrensausen eingeleitet werden und mit Erbrechen endigen. Nach dem Erbrechen Kopfschmerzen, Mattigkeit, Unsicherheit beim Gehen.

Klinischer Befund: Hypertrophie des linken Ventrikels, akzentuierter zweiter Aortenton.

Trommelfell beiderseits normal.

Fl.-Spr. r. 10 *m*, l. 0; Konv.-Spr. r. 12 *m*, l. ad conch.; Uhr r. 10 *cm*, l. 0.

Weber nach rechts, Rinne rechts positiv, Schwabach rechts mäßig vk.

Digitized by Google
Original from UNIVERSITY OF CALIFORNIA
Generated on 2019-10-24 12:38 GMT / http://hdl.handle.net/2027/uc1.b3252759
Public Domain in the United States, Google-digitized / http://www.hathitrust.org/access_use#pd-us-google

Luftleitung: Rechts: C unverkürzt, c_1 schwach vk., c_4 mäßig vk.; links Hörschlauch (Konv.-Spr. mit Fehlern).

Kein spontaner Nystagmus. Rotatorischer Nachnystagmus (10 Drehungen) rechts 15", links 18" mit geringem Schwindel.

Kalorische Prüfung: Beiderseits geringe Reaktion.

Bei geschlossenen Augen unsicheres Stehen und schwankendes Gehen.

Pat. fühlt sich am Tage der Vasotonineinspritzung schläfrig und matt, am Tage nachher vollkommen wohl. Nach der dritten Injektion zeigen die Anfälle eine Abnahme ihrer Intensität, nach der fünften Injektion besteht des Morgens nur noch leichtes Schwindelgefühl, nach der siebenten Einspritzung verschwindet auch dieses gänzlich. Das Ohrensausen zeigt

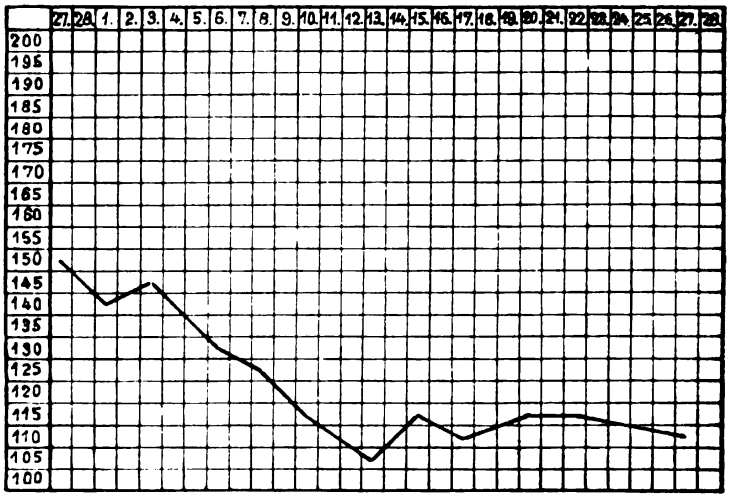

Fig. 6. Blutdruckkurve von Fall XII.

anfangs keine Verringerung, nimmt aber von der zweiten Behandlungswoche an Intensität allmählich und immer merklicher ab. Nach Abschluß der Injektionskur ist das Sausen nur noch bei ruhiger Umgebung hörbar. Der anfangs 140—145 *mm* Hg betragende Blutdruck zeigt im Verlaufe der Behandlung einen Rückgang auf 110—115 *mm* Hg.

13. H. R., 30jähriger Lehrer, klagt über konstantes, seit zirka 6 Wochen bestehendes, in der Ruhe stark, im Lärm schwach hörbares, tiefes Brummen in beiden Ohren von rhythmischem, pulsierendem Charakter. Luftduschen, die dagegen versucht worden waren, hatten die Intensität des Ohrgeräusches gesteigert, eine faradische Behandlung hatte temporäre (2—6 Stunden andauernde) Besserung erzielt.

Klinischer Befund: Radialarterien verdickt. Herz in normalen Grenzen. Herztöne rein. Blutdruck konstant erhöht (145—155 *mm* Hg).

Fl.-Spr. beiderseits 10 *m*; Uhr r. 70 *cm*, links 75 *cm*.

Weber im Kopf, Rinne beiderseits positiv, Schwabach beiderseits schwach vk.

Luftleitung für C, c_1 normal, für c_4 beiderseits schwach vk.

Digitized by Google
Original from UNIVERSITY OF CALIFORNIA
Generated on 2019-10-24 12:38 GMT / http://hdl.handle.net/2027/uc1.b3252759
Public Domain in the United States, Google-digitized / http://www.hathitrust.org/access_use#pd-us-google

Kein spontaner Nystagmus. Rotatorischer Nachnystagmus (10 Drehungen) rechts 25", links 28" mit starkem Schwindel.

Kalorische Prüfung: Beiderseits ziemlich starke Reaktion.

Keine Gleichgewichtsstörungen.

Schon nach der fünften Injektion nimmt der Kranke eine Verringerung der subjektiven Hörempfindungen wahr. Von da ab tritt unter gleichzeitiger Verminderung des Blutdruckes eine eklatante Besserung zutage und nach der achten Injektion ist das Brummen in den Ohren vollständig verschwunden.

Drei Monate nach Abschluß der Behandlung teilte Patient auf diesbezügliche Erkundigung mit, daß sein Befinden ein unverändert günstiges sei, die subjektiven Hörempfindungen nicht wiedergekehrt wären.

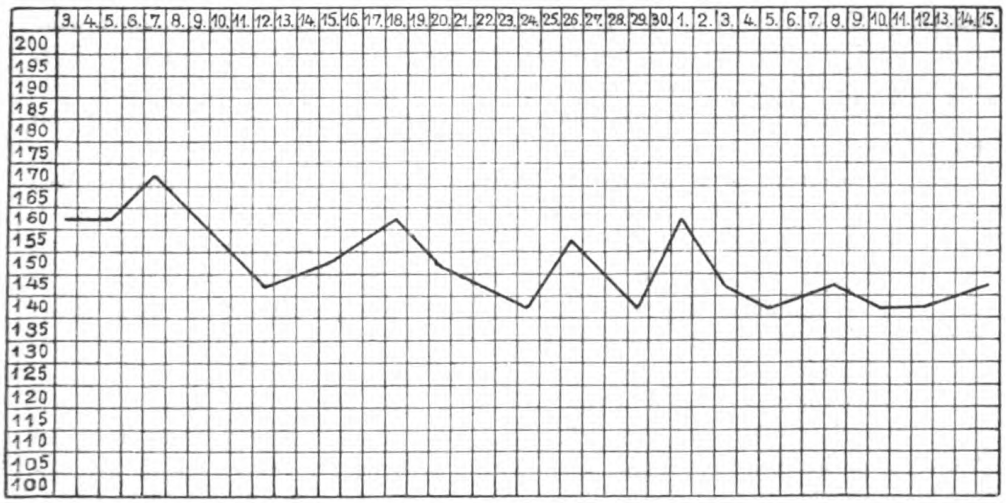

Fig. 7. Blutdruckkurve von Fall XIV.

14. V. K., 51jährige Private. Seit zirka einem Jahr zunehmende Schwerhörigkeit. Rechts mäßiges Sausen, links lästiges, mit häufigem Pfeifen oder Zischen verbundenes Sausen. Häufig Kopfschmerzen, öfters Schwindel, schlechter Schlaf, Gedächtnisabnahme.

Klinischer Befund: Hypertrophie und Dilatation des linken Ventrikels, Akzentuation des zweiten Aortentones. Albuminurie. Blutdruck 160—170 *mm* Hg.

Trommelfelle getrübt, retrahiert. Tuben leicht verengt. Nach Katheterismus und Bougierung subjektive Erleichterung, objektiv keine Besserung feststellbar.

Fl.-Spr. r. $^1/_2$ *m*, l. 2 *m*; Konv.-Spr. r. 5 *m*, l. 10 *m*; Uhr r. 4 *cm*, l. 6 *cm*.

Weber unbestimmt, Rinne beiderseits positiv, Schwabach rechts stark vk., links mäßig vk.

Luftleitung: Rechts und links: C, c_1, c_4 stark vk.

Kein spontaner Nystagmus. Rotatorischer Nachnystagmus (10 Drehungen) rechts 5", links 5" ohne Schwindel.

Kalorische Prüfung: Beiderseits minimale Reaktion.

Keine Gleichgewichtsstörung.

Digitized by Google
Original from UNIVERSITY OF CALIFORNIA
Generated on 2019-10-24 12:38 GMT / http://hdl.handle.net/2027/uc1.b3252759
Public Domain in the United States, Google-digitized / http://www.hathitrust.org/access_use#pd-us-google

Nach den ersten Injektionen deutliche Abnahme des Blutdruckes, welcher entsprechend die subjektiven Beschwerden an Intensität nachlassen. Im weiteren Verlaufe der Behandlung zeigt sich eine beträchtliche Labilität des Blutdruckes, mit welcher das Befinden der Pat. übereinstimmt. An Tagen, an denen die Blutdruckkurve eine Erhöhung aufweist, bestehen auch subjektive Hörempfindungen und Schwindel in stärkerem Grade. Am Ende der Behandlung fühlt sich Pat. wesentlich wohler und frei von Kopfschmerzen und glaubt, auch besser zu hören, was sie auf die Verringerung der Ohrgeräusche zurückführt. Die Hörprüfung ergibt eine nicht nennenswerte Besserung des Gehörs für Uhr und Flüstersprache.

15. F. L., 34jähriger Geschäftsführer, verspürt seit 8 Wochen ununterbrochenes, seit einigen Tagen besonders heftiges Rauschen im linken Ohre. Eine lokale Behandlung des Ohres erwies sich als nutzlos und auch interne Medikation blieb ohne Einfluß auf die Ohrgeräusche. Zeitweise leichter Schwindel und mäßige Kopfschmerzen. Gehör nicht wesentlich verändert.

Klinischer Befund: Rigide Arterien, Herzbefund normal, Blutdruck 140 bis 150 *mm* Hg.

Trommelfelle leicht getrübt, ohne wesentliche pathologische Veränderungen.

Fl.-Spr. r. und l. 6—8 *m*; Uhr r. 40 *cm*, l. 30 *cm*.

Weber unbestimmt, Rinne positiv, Schwabach beiderseits schwach vk.

Luftleitung: Rechts und links: C unverkürzt, c_4 schwach vk.

Kein spontaner Nystagmus. Rotatorischer Nachnystagmus (10 Drehungen) rechts 8″, links 10″ mit leichtem Schwindel.

Kalorische Prüfung: Rechts mäßige, links schwache Reaktion.

Keine Gleichgewichtsstörungen.

Die Blutdruckverhältnisse zeigen nach der zehnten Injektion eine deutliche Veränderung in günstigem Sinne und weisen dieselbe im weiteren Verlaufe der Behandlung gleichmäßig auf (120—125 *mm* Hg). Kopfschmerzen und Schwindel erfahren eine wesentliche Besserung und sind gegen Ende der Behandlung nahezu gänzlich verschwunden. Das Ohrensausen mildert sich wohl, jedoch nicht in sehr erheblichem Grade. Bemerkenswert ist, daß der Vestibularapparat, dessen erste Prüfung eine Verminderung der Erregbarkeit auf Drehung gezeigt hatte, bei späteren Prüfungen besser erregbar erschien (Drehnystagmus 12″ und 15″ gegen 8″ und 10″ bei der ersten Prüfung).

Gelegentlich der zwei Monate später vorgenommenen Blutdruckmessungen ergaben sich Werte von 125—135 *mm* Hg. Das Befinden des Patienten war ein anhaltend günstiges, nur das Ohrensausen hatte in nahezu gleicher Intensität fortbestanden.

16. J. H., 51jähriger Kaufmann, leidet seit $1^1/_2$ Jahren an kontinuierlichem Sausen in beiden Ohren, das bisher allen versuchten therapeutischen Maßnahmen trotzte. Das Hörvermögen ist ein wechselndes, hat jedoch im ganzen seit Bestand des Ohrensausens deutlich abgenommen. Kopfschmerzen traten früher zeitweise auf, werden aber in der letzten Zeit nur selten fühlbar.

Klinischer Befund: Herz in normalen Grenzen, Andeutung einer Akzentuation des zweiten Aortentones. Blutdruck konstant erhöht (140—150 *mm* Hg).

Digitized by Google
Original from UNIVERSITY OF CALIFORNIA
Generated on 2019-10-24 12:38 GMT / http://hdl.handle.net/2027/uc1.b3252759
Public Domain in the United States, Google-digitized / http://www.hathitrust.org/access_use#pd-us-google

Trommelfelle ohne Besonderheiten.

Fl.-Spr. r. 4 *m*, l. 5 *m*; Uhr r. 10 *cm*, l. 15 *cm*,

Weber im Kopf, Rinne beiderseits positiv, Schwabach rechts und links schwach vk.

Luftleitung beiderseits: C schwach vk., c_1 schwach vk., c_4 mäßig vk.

Kein spontaner Nystagmus. Rotatorischer Nachnystagmus (10 Drehungen) rechts 25", links 22", beiderseits mit ziemlich starkem Schwindel.

Kalorische Prüfung: Beiderseits mäßig starke Reaktion.

Galvanische Prüfung: Rechts: Anode 6 MA., Kathode 8 MA.; links: Anode 6 MA., Kathode 7 MA.

Keine Gleichgewichtsstörung.

Nach den ersten ambulatorisch vorgenommenen Injektionen Gefühl von Mattigkeit, Schweißausbruch und Zittern. Die später im Hause des Pat. vorgenommenen Einspritzungen, nach denen kurzdauernde Ruhe beobachtet wird, werden besser vertragen. Der Blutdruck geht nach der zehnten Einspritzung auf 125 *mm* Hg herunter und bleibt (zwischen 125 und 130 *mm* Hg schwankend) bis zum Schluß der Behandlung (17 Injektionen) vermindert. Das Ohrensausen erscheint in der zweiten Hälfte der Behandlung an einzelnen Tagen um ein Geringes schwächer, verliert jedoch im ganzen kaum von seiner Intensität.

Die hier verzeichneten Krankheitsfälle charakterisieren sich durch die erhobenen Ohrbefunde (positiver Rinne, verkürzte Kopfknochenleitung, annähernd normale Hördauer für tiefe, verringerte Hördauer für hohe Töne auf dem Wege der Luftleitung) als Erkrankungen des inneren Ohres. Durch die Ergebnisse der otoskopischen Untersuchung, die Prüfung der Durchgängigkeit der Tube und die Wirkungslosigkeit von Lufteinblasungen erfuhr die Diagnose einer reinen Affektion des Schallperzeptionsapparates für alle erwähnten Fälle eine volle Bestätigung.

Die interne Untersuchung bot in fast allen Fällen unzweifelhafte Kennzeichen eines arteriosklerotischen Prozesses, bei 4 Pat. in der konstanten Blutdruckerhöhung einen einigermaßen verläßlichen Anhaltspunkt für die Annahme eines präsklerotischen Stadiums.

Die von uns zur Behandlung herangezogenen Pat. waren zum Teil solche, bei denen andere therapeutische Maßnahmen nicht imstande gewesen waren, die bestehenden Ohrsymptome wirkungsvoll zu bekämpfen, zum Teil solche, die noch keiner lokalen Therapie unterzogen worden waren.

Während der Durchführung der Vasotoninbehandlung wurden lokaltherapeutische Eingriffe und interne Medikamente vollständig vermieden. Die Lebensweise der Pat. wurde, um ein möglichst sicheres Kriterium für den Grad des erzielten therapeutischen Erfolges zu gewinnen, abgesehen von der empfohlenen Einschränkung des Alkohol- und Nikotingenusses, nicht geändert.

Die folgende Tabelle gibt eine übersichtliche Darstellung der durch die Vasotoninbehandlung erzielten Resultate.

Digitized by Google
Original from UNIVERSITY OF CALIFORNIA
Generated on 2019-10-24 12:38 GMT / http://hdl.handle.net/2027/uc1.b3252759
Public Domain in the United States, Google-digitized / http://www.hathitrust.org/access_use#pd-us-google

Fall Nr.	Alter	Interner Befund	Ohrbefund	Zahl der Vasotoninjektionen	Wirkung der	
					Blutdruck	subjektive Gehörsempfindungen
1	64 J.	Arteriosklerose höheren Grades, Schrumpfniere	beiderseitige Erkrankung d. inneren Ohres mäßigen Grades	22	von 190 *mm* Hg herabgesetzt auf 160 *mm* Hg	wesentlich vermindert
2	48 J.	Präsklerose	beiderseitige Erkrankung d. inneren Ohres leichten Grades	20	Blutdruck herabgesetzt, zeigt jedoch während und nach der Behandlung starke Labilität	—
3	49 J.	vorgeschrittene Arteriosklerose	beiderseitige Erkrankung d. inneren Ohres in höherem Grade	20	in geringem Grade herabgesetzt	unverändert
4	48 J.	Arteriosklerose geringen Grades	beiderseitige Erkrankung d. inneren Ohres geringen Grades	16	anfänglich unbeeinflußt, gegen Ende der Behandlung verringert	vermindert
5	33 J.	Arteriosklerose leichten Grades	beiderseitige Erkrankung d. inneren Ohres leichten Grades	12	deutlich herabgesetzt	in einem Ohre geschwunden, in dem anderen verringert
6	72 J.	Arteriosklerose hohen Grades	beiderseitige Erkrankung d. inneren Ohres mäßigen Grades	15	anfangs rasche Verminderung, dann allmählicher Rückgang zur normalen Höhe	unverändert
7	56 J.	Arteriosklerose höheren Grades	links: Taubheit, rechts: Erkrankung des inneren Ohres in beträchtlichem Grade	20	unverändert	unverändert

Generated on 2019-10-24 12:38 GMT / http://hdl.handle.net/2027/uc1.b3252759
Public Domain in the United States, Google-digitized / http://www.hathitrust.org/access_use#pd-us-google
Digitized by Google
Original from UNIVERSITY OF CALIFORNIA

Vasotonininjektionen auf			Nebenerscheinungen	Anmerkungen
Schwindel	Kopfschmerzen	Allgemeinbefinden		
gänzlich beseitigt	—	sehr günstig beeinflußt	—	Am Ende der Behandlung Herabsetzung der Reflexerregbarkeit des Vestibularapparates auf Drehung
verschwindet im Laufe der Behandlung, tritt jedoch bei Blutdrucksteigerungen wieder auf	—	zur Zeit der Blutdruckverminderung und des Nachlassens des Schwindels sehr günstig	Verringerung der Libido sexualis	Am Ende der Behandlung Herabsetzung der Reflexerregbarkeit des Vestibularapparates auf Drehung
vermindert	vermindert	in geringem Grade gebessert	—	—
geschwunden	gebessert	—	—	—
—	—	—	—	—
unverändert	unverändert	während der ganzen Zeit der Behandlung, besonders in ihrem Beginne ungünstig	nervöse Unruhe am Tage der Behandlung	Nach Beendigung der Vasotoninbehandlung wieder mäßiger Anstieg des Blutdruckes mit leichter Besserung des subjektiven Befindens
in geringem Grade verringert	in sehr geringem Grade gebessert	—	—	—

Digitized by Google
Original from UNIVERSITY OF CALIFORNIA
Generated on 2019-10-24 12:38 GMT / http://hdl.handle.net/2027/uc1.b3252759
Public Domain in the United States, Google-digitized / http://www.hathitrust.org/access_use#pd-us-google

Fall Nr.	Alter	Interner Befund	Ohrbefund	Zahl der Vasotoninjektionen	Wirkung der	
					Blutdruck	subjektive Gehörsempfindungen
8	64 J.	höhergradige Arteriosklerose mit Schrumpfniere	beiderseitige Erkrankung d. inneren Ohres in höherem Grade	16	in geringem Maße vermindert	unverändert
9	32 J.	Arteriosklerose geringen Grades	rechts: normal, links: geringgradige Erkrankung des inneren Ohres	18	allmähliche Verringerung und Rückgang zur normalen Höhe	zunächst verringert, dann gänzlich geschwunden
10	47 J.	Arteriosklerose hohen Grades mit Schrumpfniere	rechts: hochgradige, links: geringgradige Erkrankung des inneren Ohres	15	unverändert	unverändert
11	62 J.	Arteriosklerose mäßigen Grades	links: Erkrankung des inneren Ohres beträchtlichen, rechts mäßigen Grades	18	unverändert	vorübergehend verringert
12	60 J.	Arteriosklerose mäßigen Grades	links: Taubheit, rechts: Erkrankung des inneren Ohres in geringem Grade	12	deutlicher Rückgang	allmähliche Besserung
13	30 J.	Präsklerose	annähernd normaler Gehörapparat	12	Rückgang zur normalen Höhe	gänzlich beseitigt
14	51 J.	Arteriosklerose höheren Grades mit Schrumpfniere	beiderseitige Erkrankung d. inneren Ohres in höherem Grade	19	Abnahme des Blutdruckes, jedoch anhaltende, beträchtliche Labilität	wechselndes Verhalten, bei vermindertem Blutdruck verringert
15	34 J.	Präsklerose	beiderseitige Erkrankung d. inneren Ohres leichten Grades	18	vermindert	in geringem Grade gemildert
16	51 J.	Präsklerose	beiderseitige Erkrankung d. inneren Ohres mäßigen Grades	17	vermindert	unverändert

Generated on 2019-10-24 12:38 GMT / http://hdl.handle.net/2027/uc1.b3252759
Public Domain in the United States, Google-digitized / http://www.hathitrust.org/access_use#pd-us-google
Digitized by Google
Original from UNIVERSITY OF CALIFORNIA

Vasotoninjektionen auf			Nebenerscheinungen	Anmerkungen
Schwindel	Kopfschmerzen	Allgemeinbefinden		
verringert	verringert	gebessert	nach der Injektion Schweißausbruch und leichte Müdigkeit	—
—	gänzlich beseitigt	—	bei ambulatorischer Behandlung Mattigkeit, Unruhe, Beklemmung, bei Beobachtung körperlicher Ruhe nach der Behandlung keine Beschwerden	—
unverändert	unverändert	unverändert	am Tage der Behandlung Müdigkeit, nach der Injektion Schweißausbruch	—
in geringem Grade gebessert		—	—	—
gänzlich beseitigt	—	wesentliche Besserung	am Tage der Behandlung Müdigkeit und Schläfrigkeit	—
—	—	—	—	—
bei verringertem Blutdruck gebessert, gegen Ende der Behandlung wesentlich verringert		—	—	—
wesentlich gebessert	gebessert	—	—	Vor der Behandlung geringe Erregbarkeit des Vestibularapparates auf Drehung, nach Herabsetzung des Blutdruckes stärkere Reaktion
—	—	—	bei ambulatorischer Behandlung Schweißausbruch und Mattigkeit	—

Generated on 2019-10-24 12:38 GMT / http://hdl.handle.net/2027/uc1.b3252759
Public Domain in the United States, Google-digitized / http://www.hathitrust.org/access_use#pd-us-google
Digitized by Google
Original from UNIVERSITY OF CALIFORNIA

Eine Herabsetzung des Blutdruckes war in 11 (von 16 Fällen) festzustellen. 9 Pat. zeigten dieselbe auch nach Abschluß der Vasotoninbehandlung, während bei 2 Fällen wohl eine temporäre Druckverminderung zu beobachten war, während und nach der Behandlung jedoch eine beträchtliche Labilität des Blutdruckes bestand.

Die höchsten Blutdruckwerte waren in den Fällen 1, 6, 8 und 11 (Schrumpfniere) nachweisbar. Im Falle 1 wurde ein Rückgang des Blutdruckes von 190 *mm* Hg auf 160 erzielt, im Falle 6 fiel der Blutdruck von 190 schon nach den ersten Injektionen auf 145 und ging dann unter mäßigen Schwankungen zur Norm herunter. Bei Fall 8 erfuhren die anfänglich hohen Blutdruckzahlen von 200—210 eine geringe Herabsetzung auf 185—190, bei dem Patienten 11 hielten sich die ursprünglichen Blutdruckwerte von 160—180 auf gleicher Höhe. Eine nur unwesentliche Blutdrucksteigerung zeigte der unter Prot. 3 verzeichnete Pat. Diese geringgradige Hypertension konnte durch die Vasotonininjektionen nur wenig vermindert werden.

Die Krankheitsfälle 4, 5, 9, 12, 13, 15 und 16 zeigten im Laufe der Behandlung einen allmählichen Rückgang des Blutdruckes zur normalen Höhe.

3 Fälle (7, 10, 11) blieben gänzlich unbeeinflußt.

Bezüglich der Wirkung des Vasotonins auf die einzelnen Krankheitssymptome konnten wir unseren Beobachtungen folgendes entnehmen:

Die subjektiven Hörempfindungen wurden bei 2 (von 15) Pat. behoben, in 7 Fällen gemildert, in 6 Fällen nicht gebessert. Für den therapeutischen Erfolg des Vasotonins scheint in dieser Richtung vor allem der Grad der Ohrerkrankung maßgebend zu sein. Die von Vasotonin nicht beeinflußten subjektiven Hörempfindungen betreffen Fälle mit mehr oder weniger bedeutend verminderter Funktionstüchtigkeit des inneren Ohres, die günstig reagierenden Pat. waren solche mit annähernd normaler oder nur wenig herabgesetzter Leistungsfähigkeit des schallperzipierenden Apparates.

Der Schwindel (an dem 12 Pat. litten) wurde bei 4 Kranken zum Verschwinden gebracht, in 2 Fällen in wesentlichem Grade gebessert, in 2 Fällen in geringem Grade vermindert, bei einem Pat. zeitweise gemildert und bei 2 Kranken nicht beeinflußt.

Die Kopfschmerzen (die in 9 Fällen bestanden) schwanden gänzlich in 2 Fällen, erfuhren eine Milderung in 5 Fällen und blieben unverändert bei 2 Patienten.

	Zahl der daran leidenden Fälle	geschwunden	gebessert	unverändert
Subjektive Hörempfindungen . .	15	2	7	6
Schwindel	12	4	6	2
Kopfschmerzen	9	2	5	2

Digitized by Google
Original from UNIVERSITY OF CALIFORNIA
Generated on 2019-10-24 12:38 GMT / http://hdl.handle.net/2027/uc1.b3252759
Public Domain in the United States, Google-digitized / http://www.hathitrust.org/access_use#pd-us-google

Das Allgemeinbefinden besserte sich bei jenen Pat., deren Krankheitssymptome im Laufe der Behandlung eine Besserung erfuhren. Mit dem Nachlassen der Kopfschmerzen, des Schwindels und der Abnahme der Ohrgeräusche fühlten sich die Kranken freier und wohler. Am auffälligsten war dies in jenen Fällen, bei denen das Ohrensausen nachließ oder verschwand.

Bei einer 72jährigen Pat. (Fall 6) erfolgte schon nach den ersten Vasotonininjektionen ein rascher Abfall des Blutdruckes von 190 auf 145 *mm* Hg und von da zu normalen Werten. Trotzdem hielten die ursprünglichen Beschwerden der Pat. unvermindert an und das Allgemeinbefinden wurde ungünstiger, als es zu Beginn der Behandlung gewesen war. Mehrere Wochen nach Aussetzen der Therapie stieg der Blutdruck wieder in mäßigem Grade (140 bis 150) an, und gleichzeitig damit besserte sich das subjektive Befinden der Kranken. Hier mag es zweifellos die rapide Blutdrucksenkung gewesen sein, welche das Allgemeinbefinden in unvorteilhafter Weise beeinflußt hatte.

Zwei unserer Pat., bei denen die subjektiven Ohrgeräusche in wesentlichem Maße abgenommen hatten, gaben an, sie hätten das deutliche Gefühl, seit Verringerung des Ohrensausens besser zu hören. Die Hörprüfung ergab für Uhr, Flüstersprache und Konversationssprache keine auffällige Besserung gegenüber dem vor Beginn der Behandlung erhobenen Befunde.

Auch in den übrigen Fällen war keine Änderung der akustischen Funktionen des inneren Ohres festzustellen.

Der Vestibularapparat zeigte in 2 Fällen, welche an Schwindel gelitten hatten, während und am Ende der Behandlung bei gleichzeitiger Herabsetzung des Blutdruckes und Nachlassen des Schwindelgefühles eine Verminderung der Erregbarkeit bei Drehung. Dieser Befund erscheint besonders bemerkenswert, da er einen objektiv zu erhebenden Effekt der Vasotoninbehandlung darstellt.

In einem Falle fand sich vor der Behandlung eine Untererregbarkeit und nach Herabsetzung des Blutdruckes eine stärkere Reaktion des statischen Labyrinths.

In denjenigen Fällen, in welchen die Blutdruckverhältnisse durch die Vasotoninbehandlung nicht in günstigem Sinne beeinflußt wurden, zeigten die einzelnen Krankheitserscheinungen keine oder eine nur unwesentliche Besserung. In jenen Krankheitsfällen, in welchen eine Blutdrucksenkung eintrat, erfolgte zumeist zugleich mit dieser eine Verringerung oder das Verschwinden der subjektiven Beschwerden. Daß aber auch trotz eklatanter Blutdruckherabsetzung das Krankheitsbild vollkommen unverändert bleiben kann, zeigt der schon vorher erwähnte Fall 6.

Die refraktär gebliebenen Fälle waren in der überwiegenden Mehrheit solche mit schweren arteriosklerotischen Veränderungen.

Generated on 2019-10-24 12:38 GMT / http://hdl.handle.net/2027/uc1.b3252759
Public Domain in the United States, Google-digitized / http://www.hathitrust.org/access_use#pd-us-google
Digitized by Google
Original from UNIVERSITY OF CALIFORNIA

Von Nebenwirkungen wären zu erwähnen: Klagen über Hitzegefühl, Schweißausbruch, Zittern, allgemeine Unruhe, Mattigkeit, Schläfrigkeit, in einem Falle Verminderung der Libido sexualis. Die Nebenwirkungen bestanden ausnahmslos am Tage der Injektion und hielten nur einige Stunden an. In zwei Fällen konnte durch Beobachtung mehrstündiger Ruhe nach der Behandlung eine wesentliche Milderung der Nebenerscheinungen erzielt werden.

Störungen schwererer Art (Kollaps etc.) wurden niemals beobachtet. Allerdings wurde die Vorsichtsmaßregel gebraucht, die ambulatorisch behandelten Pat. erst zu entlassen, wenn die Palpation des Pulses zu keiner Beunruhigung Anlaß gab.

Wiewohl die ambulatorische Behandlung bei Beobachtung entsprechender Vorsicht als absolut ungefährlich zu bezeichnen ist, so wäre, wo dies durchführbar erscheint, eine Behandlung im Hause des Pat. im Interesse einer sichereren und günstigeren Wirkung vorzuziehen.

Wir glauben ganz besonders betonen zu müssen, daß unsere Versuchsfälle zur Zeit der Behandlung mitten im Berufe standen und daß somit physische und psychische Erregungen — blutdrucksteigernde Faktoren — bei ihnen nicht ausgeschaltet waren.

Ein entsprechendes hygienisch-diätetisches Heilverfahren mit günstiger Beeinflussung des somatischen und psychischen Befindens wird die Vasotoninbehandlung zweifellos in intensiver Weise zu unterstützen vermögen.

Bezüglich der Dauer des Vasotonineffektes läßt sich bei der Kürze der seit der Beendigung der Behandlung der einzelnen Fälle verstrichenen Zeit nichts Bestimmtes sagen.

In den Fällen 1, 9, 13 und 15 dauerte die günstige Wirkung auch noch längere Zeit nach der Behandlung an. Im Falle 9, in welchem der Blutdruck drei Monate nach Abschluß der Injektionen wieder kontrolliert wurde, fanden sich zu dieser Zeit bei wiederholten Messungen normale Werte.

Im Falle 2 hielt der günstige Effekt des Vasotonins zwei Monate, im Falle 4 vier Wochen lang an. Nach Ablauf dieser Zeit traten die Krankheitserscheinungen neuerlich auf und steigerten sich allmählich wieder zur früheren Intensität.

In den erfolgreich beeinflußten Fällen 5 und 12 blieben die eingezogenen Erkundigungen resultatlos.

* * *

Unter Hinweis auf die an unseren Versuchsfällen erzielten therapeutischen Resultate glauben wir in dem Vasotonin ein bei arteriosklerotischen Ohrerkrankungen unter gewissen Voraussetzungen zweifellos wirksames Mittel empfehlen zu dürfen.

Digitized by Google
Original from UNIVERSITY OF CALIFORNIA
Generated on 2019-10-24 12:38 GMT / http://hdl.handle.net/2027/uc1.b3252759
Public Domain in the United States, Google-digitized / http://www.hathitrust.org/access_use#pd-us-google

Eine günstige Beeinflussung der Krankheitssymptome kann man vor allem im Frühstadium des Leidens erwarten. In vorgeschrittenen Fällen von Arteriosklerose wirkt das Vasotonin wohl unsicher und versagt mitunter auch, doch ist es selbst hier eines Versuches wert.

Ein solcher Versuch wird, selbst wenn wir uns die Möglichkeit einer nur geringen subjektiven Erleichterung oder vorübergehenden Milderung der Beschwerden vor Augen halten, bei der geringen Zahl der für die Behandlung solcher Fälle in Betracht kommenden Mittel uud bei der Unzuverlässigkeit ihrer Wirkung gewiß gerechtfertigt erscheinen.

Unsere Beobachtungen zeigten, daß das Vasotonin einerseits in Fällen, die nach den Ergebnissen der internen Untersuchung als höhergradige Arteriosklerosen anzusehen sind, einen günstigen Effekt äußern kann, daß dagegen andererseits Patienten mit anscheinend geringgradiger Gefäßerkrankung gar nicht oder nur wenig reagieren.

Der therapeutische Effekt des Vasotonins basiert, wie schon hervorgehoben wurde, nicht allein auf der Herabsetzung des Blutdruckes, sondern auch auf der Erweiterung der peripheren Gefäße, speziell jener des Gehirns. Die Besserung der uns hier interessierenden Krankheitsbilder wird somit nicht nur von dem Rückgang der Hypertension, sondern auch von dem Grade der Erweiterungsfähigkeit der cerebralen Gefäße abhängig sein.

Weitere Untersuchungen an einem größeren Material werden darüber Aufschluß geben, ob das Eintreten oder Ausbleiben der Vasotoninwirkung auf die Symptome der cerebralen Arteriosklerose nicht vielleicht als diagnostischer Anhaltspunkt für den Grad der Gefäßerkrankung, beziehungsweise für den Grad der Erweiterungsfähigkeit der cerebralen Gefäße angesehen werden kann. Allerdings ist hierbei in Erwägung zu ziehen, daß der N. acusticus den klinischen Erfahrungen zufolge eine außerordentliche Vulnerabilität besitzt und schon auf kurzdauernde verringerte Blutzufuhr mit therapeutisch verhältnismäßig schwer zu beeinflussenden Reiz- oder Ausfallserscheinungen reagiert.

Darauf ist es zurückzuführen, daß subjektive Hörempfindungen und Gehörstörungen schon bei kurzem Bestande von Erkrankungen des inneren Ohres lokalen und allgemeinen therapeutischen Maßnahmen gegenüber nur wenig zugänglich sind. Ein wesentlicher therapeutischer Erfolg des Vasotonins bei subjektiven Hörempfindungen, Schwindel und Kopfschmerzen spricht aber unseren Erfahrungen nach mit Bestimmtheit dafür, daß der vorliegende Krankheitsfall diagnostisch und prognostisch in günstigem Sinne zu beurteilen ist.

Generated on 2019-10-24 12:38 GMT / http://hdl.handle.net/2027/uc1.b3252759
Public Domain in the United States, Google-digitized / http://www.hathitrust.org/access_use#pd-us-google
Digitized by Google
Original from UNIVERSITY OF CALIFORNIA

Aus der königl. Universitäts-Poliklinik für Ohren-, Nasen- und

Die komplizierten Fälle von Mittelohreiterung der sonders interessanter Einzelheiten.

Von Privatdozent Dr. **W. Uffenorde**

Mastoid-

Nr.	Name	Alter in Jahren	Diagnose
			A. Typische Aufmeißelungen
1	Baake Emilie, Münden	26	Otit. med. pur. ac. sin. c. Osteoperiostitis
2	Hartung Heinrich, Münden	46	Otit. med. ac. exs. sin.
3	Köpps Maria, Wollbrechtshausen	9	Otit. med. pur. ac. sin. traumatica cum Osteoperiostitis. Durchbruch auf Planum
4	Wiebrecht Frieda, Lenglern	4	Otit. med. supp. ac. sin. Osteoperiostitis u. subperiostaler Absceß. Durchbruch auf Planum
5	Scheide Frieda, Geismar	8	Otit. med. supp. ac. dextr.
6	Halve Georg, Bovenden	6 W.	Otit. med. supp. ac. sin. m. Osteoperiostitis. Subperiostaler Absceß. Otit. ext. acuta Durchbruch auf Planum
7	Pflugmacher Albert, Edesheim	11	Otit. med. pur. ac. sin. cum Osteoperiostitis. Durchbruch über Spina
8	Kaufhold Barbara, Freienhagen	63	Otit. med. supp. ac. dextr.
9	Bremer August, Solingen	17	Otit. med. supp. ac. dextr. m. Osteoperiostitis. Subperiostaler Absceß
10	Scheide Frieda, Geismar	8	Otit. med. supp. ac. sin.
11	Reuter Willi, Hohenstedt	6	Otit. med. supp. ac. dextr. cum Osteoperiostitis
12	Hopf Hedwig, Worbis	4	Otit. med. supp. ac. sin. c. Osteoperiostitis
13	Müller Erich, Alfeld	12	Otit. med. supp. ac. d. cum Osteoperiostitis

[1]) T. = Tage, W. = Wochen, M. = Monate.

Digitized by Google
Original from UNIVERSITY OF CALIFORNIA
Generated on 2019-10-24 12:38 GMT / http://hdl.handle.net/2027/uc1.b3252759
Public Domain in the United States, Google-digitized / http://www.hathitrust.org/access_use#pd-us-google

Halskranke in Göttingen (Direktor: Geheimrat Prof. Dr. Bürkner).

letzten zwei Jahre (1909—1911) mit Besprechung be- — 1 Fall von Trommelfelltumor.

in Göttingen, Assistent.

Operationen.

Dauer der Behandlung[1])		Resultat	Gehör	Bemerkungen
klinisch	überhaupt			
nach Schwartze.				
3 W.	6 W.	geheilt	—	14 Tage post partum operiert
1 M.	1 M.	Pauke trocken	5 *cm* Uhr	Wegen Herzfehler in Lokalanästhesie operiert
3 W.	3 W.	geheilt	—	—
1 M.	1 M.	„	—	—
—	1 M.	„	25 *cm*	Scharlach. Im Hause operiert. Keine retroauriculäre Schwellung trotz bestehender Fistel
4 T.	7 W.	„	—	Vom behandelnden Arzt weiter behandelt
2 W.	nicht bek.	„	—	Auf Wunsch entlassen. Nephritis
2 W.	—	„	—	—
$2^1/_2$ W.	$2^1/_2$ W.	„	—	Durchbruch auf Planum
—	6 W.	retroauriculär geschlossen, Pauke trocken	3—4 *cm* Uhr	Scharlach. Im Hause operiert
2 W.	—	Pauke trocken	30 *cm* Uhr	Scharlach. Durchbruch auf Planum
1 W.	—	„ „	—	Auf Wunsch dem Hausarzt zur Behandlung überlassen
5 W.	5 W.	geheilt	—	Perisinuöse Eiterung. Sekundäre Osteomyelitis und Thrombose des Transversus

Digitized by Google
Original from UNIVERSITY OF CALIFORNIA
Generated on 2019-10-24 12:38 GMT / http://hdl.handle.net/2027/uc1.b3252759
Public Domain in the United States, Google-digitized / http://www.hathitrust.org/access_use#pd-us-google

Nr.	Name	Alter in Jahren	Diagnose
14	Bruns Marta, Göttingen	16	Drüsenabsceß am Halse, unterhalb der Spitze des Warzenfortsatzes
15	Spangenberg Hanna, Einbeck	4	Retroaurikulärer Absceß auf dem Warzenfortsatz
16	Reuter Willi, Hohenstedt	6	Otit. med. supp. ac. sin. c. Osteoperiostitis. Durchbruch auf Planum
17	Teicher Lina, Eschwege	43	Otit. med. supp. ac. sin. m. Sinusthrombose
18	Bertram Helene, Kl.-Schneen	2	Otit. med. supp. ac. sin. Osteoperiostitis. Subperiostaler Absceß
19	Kabus Lieschen, Alfeld	1½	Otit. med. supp. ac. sin. m. Osteoperiostitis. Subperiostaler Absceß. Durchbruch auf Planum
20	Ahrbecker Auguste, Göttingen	59	Otit. med. supp. ac. d. Osteoperiostitis
21	Böker Ferdinand	2	Otit. med. supp. ac. d. cum Osteoperiostitis. Subperiostaler Absceß
22	Rotkegel Emma, Alfeld	6	Supraauriculärer Absceß
23	Fickert August	6	Otit. med. supp. ac. mit Osteoperiostitis sin.
24	Störmer August, Scharzfeld	39	Otit. med. supp. ac. d. m. Osteoperiostitis (externa)
25	Schäfer Anna, Ammensen	20	Otit. med. supp. ac. dextr. m. Osteoperiostitis
26	Düring Hans, Herzberg	12	Otit. med. supp. ac. d. cum Osteoperiostitis
27	Heine Hildegard, Freiheit	2	Otit. med. supp. ac. dextr. mit Osteoperiostitis
28	Gimmel Elfriede, Hannover	7	Otit. med. supp. ac. d. m. Osteoperiostitis. Durchbruch hinter Processus mast.
29	Mete Willi, Geismar	9 M.	Otit. med. supp. ac. sin. mit Osteoperiostitis. Durchbruch auf Planum

Generated on 2019-10-24 12:38 GMT / http://hdl.handle.net/2027/uc1.b3252759
Public Domain in the United States, Google-digitized / http://www.hathitrust.org/access_use#pd-us-google
Digitized by Google
Original from UNIVERSITY OF CALIFORNIA

Dauer der Behandlung		Resultat	Gehör	Bemerkungen
klinisch	überhaupt			
8 T.	2 W.	geheilt	normal	—
2 T.	10 T.	„	„	—
2 W.	—	Pauke trocken	35 *cm* Uhr	Scharlach.
7 W.	7 W.	geheilt	12 *cm*	Jugularisunterbindung. Sinusoperation. Rückläufiges Fortschreiten der Thrombose. 2 Nachoperationen. Cystitis (s. Uffenorde, Zeitschrift für Ohrenheilkunde, 60, pag. 115).
8 T.	3 W.	„	gut	Scharlach. Durchbruch über Spina
10 T.	—	—	—	Auf Wunsch dem dortigen Arzte zur weiteren Behandlung überlassen
3 W.	5 W.	geheilt	5 *cm* Uhr	Perisinuöser Abscess
3 W.	6 W.	Pauke trocken kleine retroauriculäre Fistel	—	Plastik vorbehalten. 2 Fisteln auf Planum
1 M.	1 M.	geheilt	—	Abscess unter Jochbogen. Arrosion des Jochbogens
2 W.	3½ W.	„	—	(Med. Baracke) Scharlach
5 W.	6 W.	„	ad conch. Uhr	—
1 W.	3 W.	Pauke trocken retroauriculäre Wundhöhle fest geschlossen	—	Durchbruch auf Planum. Extraduralabscess der mittleren Schädelgrube und perisinuöser Abscess
3 W.	1 M.	geheilt	normal + 100 *cm*	Bezoldsche Mastoiditis. Perisinuöser Abscess
3 W.	3 W.	„	—	Thrombose des Sinus. (Kompressionsthrombose)
3 W.	1 M.	„	—	Durchbruch auf Planum, bereits auswärts inzidiert Perisinuöser Abscess
1 W.	5 W.	„	—	—

Digitized by Google
Original from UNIVERSITY OF CALIFORNIA
Generated on 2019-10-24 12:38 GMT / http://hdl.handle.net/2027/uc1.b3252759
Public Domain in the United States, Google-digitized / http://www.hathitrust.org/access_use#pd-us-google

Nr.	Name	Alter in Jahren	Diagnose
30	Clüver Karl, Weende	5	Otit. med. supp. ac. dextr. mit Osteoperiostitis
31	Kopp Mina, Northeim	3	Otit. med. pur. acut. dextr. cum Osteoperiostitis. Durchbruch auf Planum
32	Macke Frieda, Dankershausen	19	Otit. med. supp. ac. sin.
33	Clahn Mathilde, Reinhausen	8	Otit. med. supp. ac. sin. c. Osteoperiostitis. Subperiostaler Absceß
34	Schindewolf Lieschen, Frankershausen	5	Otit. med. supp. ac. dextr. mit Osteoperiostitis
35	Wille Robert, Holtensen	17	Otit. med. supp. ac. sin. c. Osteoperiostitis
36	Mete Willi, Geismar	9 M.	Otit. med. supp. ac. mit Osteoperiostitis dextr.
37	Frau N. N., Gandersheim	36	Otit. med. supp. ac. d. m. Bezoldscher Mastoiditis
38	Täubrich Paul, Osterode	25	Otit. med. supp. ac. d. m. Osteoperiostitis
39	Kurre Berta, Angerstein	5	Otit. med. supp. ac. d. cum Mastoiditis. Durchbruch auf Planum
40	Großhans Oskar, Nörten	69	Otit. med. exs. ac. d. m. Osteoperiostitis
41	Henne Elisabeth, Göttingen	31	Otit. med. pur. ac. dextr. cum Osteoperiostitis
42	Rosenbach Rudolf, Bleicherode	26	Otit. med. pur. ac. d. cum extern. m. subauriculärem Absceß
43	Lehmann Marta, Edesheim	7 M.	Otit. med. pur. ac. sin. mit Osteoperiostitis
44	Bartholomä Lischen, Frankershausen	1	Otit. med. supp. ac. dextr. Retroauriculär-subperiostaler Absceß. Durchbruch auf Planum
45	Neise Louis, Göttingen	9 M.	Otit. med. supp. ac. sin. mit subperiostalem Absceß. Durchbruch auf Planum
46	Lintrop Dorette, Alfeld	33	Sehr tiefer Absceß vor der Ohrmuschel
47	Reuter Willi, Hohenstedt	7	Gehirnabsceß im linken Schläfenlappen. Amaurose. Beiderseits Gehirnabsceß. Meningitis

Generated on 2019-10-24 12:38 GMT / http://hdl.handle.net/2027/uc1.b3252759
Public Domain in the United States, Google-digitized / http://www.hathitrust.org/access_use#pd-us-google
Digitized by Google
Original from UNIVERSITY OF CALIFORNIA

Dauer der Behandlung		Resultat	Gehör	Bemerkungen
klinisch	überhaupt			
2 W.	3½ W.	geheilt	—	Scharlach. 2 Fisteln auf Planum
8 T.	3 W.	„	—	Perisinuöser Absceß
4 W.	4 W.	„	—	Erysipel
2 W.	3 W.	„	—	Durchbruch auf Planum
4½ W.	—	„	—	—
1 W.	3 W.	retroauriculär geheilt	—	—
5 T.	3 W.	geheilt	—	—
6 W.	6 W.	„	80 *cm*	Perisinuöser Absceß
4½ W.	4½ W.	kleine retroauriculäre Fistel geblieben	17 *cm*	Plastik empfohlen
3 W.	4 W.	geheilt, Pauke trocken	—	Scharlach (Mediz. Baracke)
2 W.	5 W.	geheilt	5 *cm*	Wegen Herzfehlers in Lokalanästhesie operiert
1 W.	1 M.	„	—	Rezidiv. Geheilt
5 W.	5 W.	nicht trocken	15 *cm*	Geringe schleimige Sekretion aus Pauke. Später Totaloperation. Proc. mast. ohne jede Pneumatizität
4 T.	4 W.	geheilt	—	Durchbruch auf Planum
1 W.	—	„	—	Dem Arzt auf Wunsch zur weiteren Behandlung überlassen
—	12 T.	gestorben	—	Exitus angeblich an Pneumonie. Von uns nicht weiter behandelt. Im Lumbalpunktat: Grampositive Stäbchen
8 T.	2 W.	geheilt	—	Amaurose gebessert. Lumbalpunktion: Getrübter Liquor.
4 W.	5 W.	„	25 *cm*	S. Albert, Arch. f. Ohrenheilk., 86.

Digitized by Google
Original from UNIVERSITY OF CALIFORNIA
Generated on 2019-10-24 12:38 GMT / http://hdl.handle.net/2027/uc1.b3252759
Public Domain in the United States, Google-digitized / http://www.hathitrust.org/access_use#pd-us-google

Nr.	Name	Alter in Jahren	Diagnose
48	Pfifferling Käthe, Datterode	10	Otit. med. supp. ac. sin. mit subperiostalem Absceß
49	Hille Minna, Gladebeck	52	Otit. med. supp. ac. sin. mit Osteoperiostitis
50	Linne Erich, Reifenhausen	1	Otit. med. supp. ac. d. mit subperiostaler Absceß
51	Büschen Christel, Niedernjesa	1¼	Otit. med. exs. ac. sin. m. subperiostalem Absceß
52	Breising Luise, Münden	11	Supraauriculärer Absceß
53	Brandt Adolf, Northeim	32	Otit. med. pur. ac. mit Osteoperiost. dextr.
54	Riechard Friedrich, Hildesheim	19	Otit. med. pur. ac. sin. m. Osteoperiostitis. Subperiostaler Absceß
55	Lieberty Robert, Obernjesa	20	Otit. med. supp. ac. dextr. m. Osteoperiostitis. Bezoldsche Mastoiditis. Durchbruch (externa)
56	Beinhorn Karl, Grone	7 M.	Otit. med. supp. ac. sin. mit subperiostalem Absceß
57	Wöstefeld Rudolf, Sieber	14	Otit. med. supp. ac. sin. c. Osteoperiostitis. Bezoldsche Mastoiditis
58	Grote Harry, Göttingen	3	Drüsenabsceß im Nacken
59	N. N., Gelsenkirchen	3	Otit. med. supp. ac. dextra
60	N. N., Gelsenkirchen	3	Otit. med. supp. ac. sin.
61	Cassel Marta, Herzberg	7	Otit. med. supp. ac. sin. cum Osteoperiostitis
62	Mühlhaus Josef, Gernrode	35	Otit. med. supp. ac. dextr. cum Osteoperiostitis. Durchbruch auf Planum
63	Witthuhn Gertrud, Göttingen	8 M.	Otit. med. purul. ac. dextr. mit subperiostalem Absceß
64	Graul Willi	9	Retroauriculärer Drüsenabsceß auf dem Warzenfortsatz
65	Ehbrecht Irmgard, Göttingen	1¾	Otit. med. supp. ac. sin. cum Osteoperiostitis. Retroauriculär-subperiostaler Absceß
66	Rüppel Paul, Ebergötzen	4	Otit. med. pur. ac. dextr. mit osteoperiostalem Absceß. Perisinuöser Absceß

Digitized by Google
Original from UNIVERSITY OF CALIFORNIA
Generated on 2019-10-24 12:38 GMT / http://hdl.handle.net/2027/uc1.b3252759
Public Domain in the United States, Google-digitized / http://www.hathitrust.org/access_use#pd-us-google

Dauer der Behandlung		Resultat	Gehör	Bemerkungen
klinisch	überhaupt			
3 W.	3 W.	geheilt	+ 100 *cm*	Fistel auf Planum
1 M.	1 M.	„	—	—
10 T.	3 W.	retroauriculär geheilt	—	Durchbruch auf Planum. 2 Sequester
3½ W.	4 W.	geheilt	—	Durchbruch auf Planum
3 W.	3 W.	„	+ 100 *cm*	Ostitis des Jochbogens
5 W.	5 W.	„	5 *cm* Uhr	Bronchitis, beiders. Nephritis. Cystitis. Stauungsleber
12 T.	12 T.	gestorben	—	Lobär-Pneumonie. Fistel nicht nachweisbar
3 W.	3 W.	geheilt	76 *cm*	Periphlebitis
—	3 W.	Pauke trocken retroauriculär fast geschlossen	—	Durchbruch auf Planum
1 M.	1 M.	geheilt	50 *cm* Uhr	Scharlach (Mediz. Baracke)
—	10 T.	„	—	—
3 W.	3 W.	„	gut	—
3 W.	3 W.	„	„	—
1 M.	1 M.	„	50 *cm*	—
4 W.	6 W.	„	—	Nervenschwerhörigkeit beiderseits Perisinuöser Absceß. Pachymeningitis ext.
—	3 W.	Pauke trocken retroauriculär geschlossen	—	Keine Fistel nachweisbar
—	2 W.	geheilt	—	—
—	3 W.	„	—	Durchbruch auf Planum
3 W.	3 W.	Pauke trocken retroauriculär geschlossen	mäßig	Scharlach. (Mediz. Baracke.) Später wieder vorübergehende Eiterung in der Pauke

Digitized by Google
Original from UNIVERSITY OF CALIFORNIA
Generated on 2019-10-24 12:38 GMT / http://hdl.handle.net/2027/uc1.b3252759
Public Domain in the United States, Google-digitized / http://www.hathitrust.org/access_use#pd-us-google

Nr.	Name	Alter in Jahren	Diagnose
66	Rüppel Paul	4	Otit. med. pur. ac. sin. m. osteoperiostaler Absceß
67	Mönnich Karl	1½	Retroauriculärer Drüsenabsceß auf dem Warzenfortsatz
68	Endorf Frieda, Reckershausen	16	Otit. med. supp. ac. sin. cum Osteoperiostitis
69	Fischer Karl, Echte	52	Otit. med. supp. ac. dextr. cum Osteoperiostitis. Perisinuöser Absceß
70	Hübenthal Friedrich, Wellingerode	70	Otit. med. supp. ac. sin. mit subperiostalem Absceß.
71	Kappmeier Heinrich, Algesdorf	40	Otit. med. supp. ac. sin. cum Osteoperiostitis
72	Grosse Elisabeth, Göttingen	14	Otit. med. supp. ac. sin. c. Osteoperiostitis
73	Schrader Lieschen, Alfeld	3	Otit. med. supp. ac. sin. m. subperiostalem Absceß.
74	Lebmann Emil, Göttingen	2½	Otit. med. supp. ac. dextr. c. Osteoperiostitis. Subperiostaler Absceß
75	Tappe August, Kreiensen	70	Otit. med. ac. pur. dextr. c. Osteoperiostitis
76	Wedekind Wilhelm, Braunschweig	13	Otit. med. ac. pur. sin. cum Osteoperiostitis
77	Salomon Sophie, Northeim	2	Retroauriculärer Drüsenabsceß auf dem Warzenfortsatz
78	Assmann Wilhelm, Driburg	22	Otit. med. pur. acuta sin. c. Osteoperiostitis
79	Klöffler Otto, Kreiensen	1¾	Otit. med. ac. pur. sin. cum Osteoperiostitis
80	Becker Hermann, Göttingen	5	Otit. med. supp. ac. dextr. c. Osteoperiostitis. Subperiostaler Absceß
81	Gebhardt Auguste, Wernrode	12	Otit. med. pur. ac. dextr. cum Osteoperiostitis
82	Staude Emma, Weißenborn	1	Otit. med. pur. ac. sin. cum Osteoperiostitis
83	Levi Magda, Basel	34	Otit. med. pur. ac. dextr. c. Mastoiditis
84	Wechsler Karolina, Lauterberg	55	Otit. med. pur. subac. sin. cum Osteoperiostitis

Generated on 2019-10-24 12:38 GMT / http://hdl.handle.net/2027/uc1.b3252759
Public Domain in the United States, Google-digitized / http://www.hathitrust.org/access_use#pd-us-google
Digitized by Google
Original from UNIVERSITY OF CALIFORNIA

Dauer der Behandlung		Resultat	Gehör	Bemerkungen
klinisch	überhaupt			
3 W.	3 W.	geheilt	gut	Scharlach. (Mediz. Baracke.) Später wieder Eiterung in Pauke. Durchbruch auf Planum. Extraduralabsceß
—	2 W.	„	—	—
1 M.	5½ W.	„	+ 100 *cm* Uhr	—
5 W.	—	„	50 *cm* Uhr	—
1 M.	5 W.	„	20 *cm* Uhr	Extraduraler Absceß
1 M.	6 W.	„	—	Perisinuöser peribulbärer Absceß
2 W.	4 W.	„	70 *cm* Uhr	Scharlach. Nephritis
2 W.	3 W.	„	gut	Durchbruch auf Planum
3 W.	3½ W.	„	—	Scharlach. (Mediz. Baracke.) Durchbruch auf Planum
3 W.	3 W.	„	5 *cm*	Presbyakusie. Fistel in der Incisur
10 T.	3 W.	„	60 *cm* Uhr	Primäre Näht bis auf den untersten Winkel
8 T.	2 W.	„	—	—
2½ W.	2½ W.	„	40 *cm* Uhr	—
3 W.	8 W.	Pauke trocken	—	Retroauriculär, trockene Fistel geblieben. Plastik vorbehalten. Durchbruch auf Planum
—	4 W.	geheilt	gut	Scharlach. Eiter entlang der Gehörgangswand fortgeleitet
12 T.	12 T.	„	70 *cm* Uhr	5 linsengroße Fisteln auf Planum. Periphlebitis
12 T.	—	Pauke trocken	—	Kind wird zur Behandlung des Hausarztes entlassen. Durchbruch auf Planum
1 M.	—	geheilt	60 *cm*	Heilung verzögert durch auswärts angewandte feste Tamponade
2 W.	3 W.	„	—	Fistel über Spina

Generated on 2019-10-24 12:38 GMT / http://hdl.handle.net/2027/uc1.b3252759
Public Domain in the United States, Google-digitized / http://www.hathitrust.org/access_use#pd-us-google
Digitized by Google
Original from UNIVERSITY OF CALIFORNIA

Nr.	Name	Alter in Jahren	Diagnose
85	Leydecker Gertrud, Weende	4	Otit. med. supp. ac. sin. cum Osteoperiostitis. Durchbruch auf Planum
86	Stock Jakob, Asbach	34	Otit. med. supp. ac. dextr. c. Osteoperiostitis
87	Heinemann H., Göttingen	1½	Otit. med. supp. ac. sin. Durchbruch auf Planum
88	Seebode Luise, Göttingen	4	Otit. med. pur. ac. sin. cum Osteoperiostitis. Durchbruch auf Planum
89	Seebode August, Göttingen	6	Otit. med. pur. ac. sin. c. Osteoperiostitis
90	N. N., Göttingen	12	Otit. med. supp. ac. d. c. Osteoperiostitis. Durchbruch auf Squama temp.
91	Fischer Wilhelm, Niederhone	26	Otit. med. supp. ac. sin. c. Osteoperiostitis
92	Hauhn Karl, Gr.-Freeden	1½	Otit. med. supp. ac. sin. c. Pyaemie ex otit.
93	Albrecht Lina, Elliehausen	28	Otit. med. supp. ac. cum Mastoiditis dextr.
94	Sippel Lina, Göttingen	35	Otit. med. pur. ac. dextr. c. Osteoperiostitis
95	Hillebrecht Friederike, Göttingen	62	Otit. med. pur. ac. sin. cum Osteoperiostitis
96	Steinbach Otto, Frankershausen	1¼	Otit. med. pur. ac. dextr. cum Osteoperiostitis
97	Beuermann Elise, Gertenbach	11	Otit. med. pur. ac. dextr. cum Osteoperiostitis. Durchbruch auf Planum
98	Reiter Erna, Bovenden	4	Otit. med. pur. ac. dextr. cum Osteoperiostitis. Durchbruch auf Planum
99	Klapproth Lina, Mackenrode	17	Otit. med. pur. ac. d. c. Osteoperiostitis
100	Binnewies Minna, Brüggen	51	Otit. med. pur. ac. sin. mit Osteoperiostitis
101	Hahn Heinrich, Göttingen	30	Otit. med. pur. ac. sin. c. Osteoperiostitis
102	Laumann Luise, Alfeld	52	Otit. med. pur. ac. dextr. cum Osteoperiostitis
103	Laudemann Anna, Nendershausen	11	Otit. med. pur. ac. dextr.

Digitized by Google
Original from UNIVERSITY OF CALIFORNIA
Generated on 2019-10-24 12:38 GMT / http://hdl.handle.net/2027/uc1.b3252759
Public Domain in the United States, Google-digitized / http://www.hathitrust.org/access_use#pd-us-google

Dauer der Behandlung		Resultat	Gehör	Bemerkungen
klinisch	überhaupt			
—	—	nicht geheilt, kleine retroauriculäre Fistel	—	Scharlach, nur ambulant behandelt
4 W.	6 W.	nicht ganz geheilt	—	Extraduralabsceß am Kleinhirn
—	3 W.	geheilt	—	—
4 T.	1 M.	„	—	—
4 W.	1 M.	„	—	Scharlach (Med. Baracke)
3 W.	5 W.	„	60 *cm* Uhr 12 *m* Fl.-Spr.	Scharlach
10 T.	4 W.	„	100 *cm*	—
1 M.	1 M.	„	—	—
2 W.	9 W.	„	—	—
12 T.	10 W.	„	4 *cm* Uhr	—
1 M.	10 W.	„	10 *cm* Uhr	Erysipel. Knochenleitung ausgesprochen positiv
8 T.	—	Pauke trocken	—	Auf Wunsch dem Hausarzt zur Behandlung überwiesen
3 W.	—	geheilt	—	Auf Wunsch fast geheilt entlassen. (Retroauriculär, nicht epidermisiert.) Mehrere Fisteln
7 T.	1 M.	„	gut	—
1 M.	1 M.	„	40 *cm* Uhr	Bezoldsche Mastoiditis. Periphlebitis
1 M.	1 M.	„	20 *cm* Uhr	—
$2^1/_2$ W.	5 W.	„	10 *cm* Uhr	Bezoldsche Mastoiditis. Perisinuöser Absceß
$5^1/_2$ W.	$5^1/_2$ W.	„	2 *cm* Uhr	—
6 W.	6 W.	Pauke trocken	60 *cm*	Nephritis acuta

Generated on 2019-10-24 12:38 GMT / http://hdl.handle.net/2027/uc1.b3252759
Public Domain in the United States, Google-digitized / http://www.hathitrust.org/access_use#pd-us-google
Digitized by Google
Original from UNIVERSITY OF CALIFORNIA

Nr.	Name	Alter in Jahren	Diagnose
104	Laudemann Anna, Nendershausen	11	Otit. med. pur. ac. sin. m. perisinuösem Absceß
105	Pape Karl, Münden	36	Otit. med. pur. ac. dextr. c. Osteoperiostitis
106	Wulfes Hedwig, Alfeld	2	Otit. med. pur. ac. sin. c. Osteoperiostitis. Durchbruch auf Squama temp.
107	Burhenne Maria, Oberrieden	2	Otit. med. pur. ac. dextr. c. Osteoperiostitis. Durchbruch auf Planum
108	Berke Willi	—	Retroauriculärer Drüsenabsceß auf dem Warzenfortsatz
109	Hesse Berta, Bovenden	51	Otit. med. supp. ac. sin. Septikämie. Saprämie
110	Heinemann Anna, Göttingen	4	Retroauriculärer Absceß auf dem Warzenfortsatz
111	N. N., Witzenhausen	42	Otit. med. supp. ac. d. Leptomeningitis
112	N. N., Gottsbühren	47	Otit. med. pur. ac. dextr. Otogene Sepsis
113	Grupe Heinrich, Holzen	¾	Otit. med. supp. ac. dextr. Durchbruch d. d. Spitze
114	Baake Emilie, Münden	26	Otit. med. supp. ac. dextr. c. Osteoperiostitis
115	Herr N. N., Erfurt	45	Otit. med. supp. ac. sin.

B. Totalauf-

1	Gremmes Auguste, Geismar	12	Otit. med. supp. ac. sin.
2	Herbold Theo, Reckershausen	16	Otit. med. supp. chron. sin. (Cholesteatom)
3	Krieg Paul, Langensalza	18	Otit. med. supp. chron. sin. (Cholesteatom)
4	Mock Frieda, Eschwege	14	Otit. med. supp. chron.
5	Bielefeld Willi, Göttingen	18	Otit. med. supp. chron. sin. (Cholesteatom)

Generated on 2019-10-24 12:38 GMT / http://hdl.handle.net/2027/uc1.b3252759
Public Domain in the United States, Google-digitized / http://www.hathitrust.org/access_use#pd-us-google
Digitized by Google
Original from UNIVERSITY OF CALIFORNIA

Dauer der Behandlung		Resultat	Gehör	Bemerkungen
klinisch	überhaupt			
3 W.	3 W.	geheilt	50 *cm*	Perisinuöser Absceß
3 W.	1 M.	„	50 *cm* Uhr	—
2 W.	3 W.	„	—	Masern
3 W.	3 W.	„	—	Masern. Vom Hausarzt schon inzidiert
1 W.	12 T.	„	10 *cm* Uhr	—
10 W.	11 W.	mit retroaurikulärer Mulde	—	Beiders. Lungenmetastase. L. Pleuritis. Nierenmetastasen. Enteritis, Meteorismus. Ellenbogengelenkmetast. r. Sternoclaviculargelenkmetastase links. Bursitis calcanea beiders. Bursitis olecrani l. Decubitalabsceß auf Sacralbein
7 T.	2 W.	„	—	—
5 T.	5 T.	gestorben	—	—
4 T.	4 T.	„	—	Streptococcus mucosus- und Staphylokokkensepsis. Nachoperation. Jugularisunterbindung. Sinuseröffnung
9 T.	—	Pauke trocken	—	Auf Wunsch dem Hausarzt zur Behandlung überlassen
3 W.	5 W.	noch in Behandlung	—	Extraduraler Absceß der mittleren Schädelgrube
3½ W.	3½ W.	gestorben	—	Meningitis. Später Totalaufmeißelung. Labyrinthoperation

meißelungen.

—	7 W.	trocken	8 *cm* Uhr	Schwere Reizerscheinungen seitens des Vestibulum. Scharlach. Später öfter vorübergehende Eiterung
5 W.	5 W.	geheilt	10 *cm* Uhr 4 *m* Fl.-Spr.	Früher Ossiculektomie gemacht
5 W.	8 W.	trocken	—	Perisinuöse Eiterung
4½ W.	4½ W.	geheilt	ad conch.	—
8 T.	1 M.	„	„ „	

Digitized by Google
Original from UNIVERSITY OF CALIFORNIA
Generated on 2019-10-24 12:38 GMT / http://hdl.handle.net/2027/uc1.b3252759
Public Domain in the United States, Google-digitized / http://www.hathitrust.org/access_use#pd-us-google

Nr.	Name	Alter in Jahren	Diagnose
6	Brandt Theodor, Einbeck	41	Otit. med. supp. chron. sin. (Cholesteatom)
7	Gleim Karl, Eschwege	17	Otit. med. supp. chron. dextr. c. Labyrinthitis
8	Rojahn Ida, Einbeck	4	Otit. med. supp. chron. sin.
9	Schmidt Hermann, Alfeld	19	Otit. med. supp. chron. dextr. (Cholesteatom)
10	Rochholz Maria, Ottbergen	17	Otit. med. supp. chron. dextr.
11	Baumgarten Herm., Hilmese	31	Otit. med. supp. chron. sin. (Cholesteatom)
12	Zies Anna	24	Otit. med. supp. chron. dextr. (Cholesteatom)
13	Zies Anna	24	Otit. med. supp. chron. sin. (Cholesteatom)
14	Messerschmidt Auguste, Göttingen	41	Otit. med. supp. chron. dextr. (Cholesteatom)
15	Messerschmidt Auguste, Göttingen	41	Otit. med. supp. chron. sin. (Cholesteatom)
16 17	Notdurft Auguste, Gandersheim	18	Otit. med. supp. chron. bil. cum (Cholesteatom) Mastoiditis
18	Fischer Max, Arnstein	19	Otit. med. supp. chron. sin. c. Osteoperiostitis
19	Stallmann Marta, Sachsa	19	Otit. med. supp. chron. dextr. c. (Cholesteatom)
20	Weinrich Alfons, Heiligenstadt	23	Otit. med. supp. chron. sin. cum carie (Cholesteatom)
21	Ernst Dorette, Elliehausen	70	Otit. med. supp. chron. c. (Cholesteatom) dextr. m. Kiefergelenkeiterung
22	Hartleb Benno, Buttstedt	11	Otit. med. supp. chron. d. c. Cholesteatom
23	Hauthal Luise, Göttingen	35	Otit. med. supp. chron. dextr.
24	Hasenbein Georg, Eschershausen	16	Otit. med. supp. chron. d. c. polypo (Cholesteatom)
25	Eikhoff Ludwig, Wöllmarshausen	35	Otit. med. supp. chron. d. c. (Cholesteatom)

Generated on 2019-10-24 12:38 GMT / http://hdl.handle.net/2027/uc1.b3252759
Public Domain in the United States, Google-digitized / http://www.hathitrust.org/access_use#pd-us-google
Digitized by Google
Original from UNIVERSITY OF CALIFORNIA

Dauer der Behandlung		Resultat	Gehör	Bemerkungen
klinisch	überhaupt			
1 M.	1 M.	geheilt	—	—
1 M.	5½ W.	„	—	Taubheit. Schwere Reizerscheinungen. Labyrinthoperation nach Uffenorde
7 W.	7 W.	gestorben	—	Perisinuöse Eiterung. Akquirierte dann Rachen- und Nasendiphtherie. Exitus letalis. Vor der Tube tiefgehender Absceß mit Knocheneinschmelzung
10 W.	10 W.	geheilt	12 *cm* Uhr	—
1 M.	1 M.	„	20 *cm* Uhr	—
4 W.	7 W.	„	12 *cm*	—
9 W.	9 W.	„	40 *cm*	—
4½ W.	4½ W.	„	ad conch.	—
7 W.	13 W.	retroauriculäre Öffnung persistiert	—	Erysipel. Nervenschwerhörigkeit. Perichondritis. Entstellung der Ohrmuschel
2 W.	12 W.	retroauriculäre Öffnung persistiert	—	Nervenschwerhörigkeit (Idiotin)
5 M.	—	—	—	Erysipel r. Perisinuöser Absceß
7 W.	7 W.	geheilt	5 *cm* Uhr 2 Fuß Flüstersprache	
1 M.	1 M.	„	14 *cm* Uhr	
7 W.	7 W.	„	—	Taubheit, l. Facialis liegt frei. Rinnenförmige Fistel auf lateralem Bogengang. Interessantes Phänomen beim Einhaken in die Fistel an den Bulbi
1 W.	4 W.	„	—	
5 W.	6 W.	„	1 *cm*	
—	3½ M.	„	—	
19 W.	20 W.	trocken	—	
8 T.	5 W.	geheilt	5 *cm* Uhr	

Generated on 2019-10-24 12:39 GMT / http://hdl.handle.net/2027/uc1.b3252759
Public Domain in the United States, Google-digitized / http://www.hathitrust.org/access_use#pd-us-google
Digitized by Google
Original from UNIVERSITY OF CALIFORNIA

Nr.	Name	Alter in Jahren	Diagnose
26	Erb Friederike, Göttingen	48	Otit. med. supp. chron. dextr. c. Labyrinthitis. Meningitis. Cholesteatom
27	Teipel Karl, Göttingen	21	Otit. med. pur. chron. dextr. Pyämie
28	N. N., Göttingen	18	Otit. med. supp. chron. sin. c. (Cholesteatom)
29	Mackensen Hermann, Osterode	19	Otit. med. supp. chron. dextr. c. (Cholesteatom)
30	Mackensen Herm., Osterode	19	Ot. med. supp. chron. sin. c. (Cholesteatom)
31	Müller Minna, Düderode	14	Otit. med. supp. chron. sin. c. Osteoperiostitis. Subperiostaler Abscess. Cholesteatom. Extraduraler perisinuöser Abscess
32	Nolte Heinrich, Einbeck	43	Otit. med. supp. chron. dextr. c. (Cholesteatom)
33	N. N., Köln	16	Otit. med. supp. chron. sin. c. (Cholesteatom)
34	Willige Richard, Sachsa	23	Otit. med. supp. chron. sin. mit Sinusthrombose. Cholesteatom
35	Hildebrand Ernst, Volkerode	10	Otit. med. supp. chron. dextr. c. (Cholesteatom)
36	Pfifferling Käthe, Datterode	10	Otit. med. supp. chron. dextr.
37	Rappe Maria, Eichenberg	7	Otit. med. supp. chron. sin.
38	Danne Rosa, Nesselröden	23	Ot. med. supp. chron. dextr. (Cholesteatom)
39 40	Emme Karl, Gelliehausen	23	Otit. med. supp. chron. bil. (Cholesteatom beiderseits)
41	Kues Walter, Einbeck	9	Otit. med. supp. chron. dextr. c. (Cholesteatom) Sinusthrombose
42	Niehoff Heinrich, Herstelle	8	Otit. med. supp. chron. sin. c. Caries
43	Strohmeyer Paul	25	Otit. med. supp. chron. sin. c. Labyrinthitis (Cholesteatom)

Generated on 2019-10-24 12:39 GMT / http://hdl.handle.net/2027/uc1.b3252759
Public Domain in the United States, Google-digitized / http://www.hathitrust.org/access_use#pd-us-google
Digitized by Google
Original from UNIVERSITY OF CALIFORNIA

Dauer der Behandlung		Resultat	Gehör	Bemerkungen
klinisch	überhaupt			
5 W.	—	geheilt	—	Labyrinthoperation nach Uffenorde. 4 Tage Coma. Kleinhirnabsceß. Leptomeningitis purul.
1 W.	1 W.	gestorben	—	Jugularisunterbindung. Sinusoperation. Rippenresektion. Thrombose retrograd fortgepflanzt
6 T.	5 W.	geheilt	—	Nervenschwerhörigkeit, bereits früher anderweitig erfolglos operiert
10 W.	12 W.	trocken	—	2 Tage nach der Operation Erysipel
10 W.	12 W.	„	—	—
3 W.	6 W.	geheilt	—	Extraduraler der mittleren Schädelgrube und perisinuöser Absceß
—	—	gestorben	—	Cochlea intakt. Labyrinthoperation nach Uffenorde. Kleinhirnabsceß. Saccusabsceß. (S. Verhandl. d. D. Otol-Ges., Dresden 1910, pag. 132. Fistel auf Tuber. Bewegung der Bulbi.
1 W.	9 W.	geheilt	Uhr ad c.	War schon 2mal auswärts operiert
6 W.	6 W.	„	—	Unterbindung des Jugularis. Sinus-Bulbusoperation nach Grunert. Fistel im Tuber amp. Bewegung der Bulbi
7 W.	7 W.	„	15 *cm* Uhr	Retroauriculäre Fistel. Fistel im Tuber amp.
1 M.	1 M.	„	25 *cm* Uhr	Durchbruch an der Spitze
3 W.	1 M.	„	ad conch.	—
7 W.	7 W.	trocken	15 *cm* Uhr	Später wieder vorübergehende Eiterung
5 W.	6 W.	geheilt	—	—
8 W.	2 M.	„	6 *cm*	Jugularisunterbindung. Sinus-Bulbusoperation nach Grunert. Subperiostaler Eiter. Keine makroskopisch sichtbare Fistel
4 W.	—	ungeheilt	—	Pat. ist aus der Behandlung weggeblieben. Fistel auf Planum
5 W.	5 W.	geheilt	—	Taubheit. Unerregbarkeit des Vestibulum. Reizerscheinungen. Labyrinthoperation nach Uffenorde. Pachymeningitis ext. Breite Fistel auf Tuber. Keine Bewegung der Bulbi.

Generated on 2019-10-24 12:39 GMT / http://hdl.handle.net/2027/uc1.b3252759
Public Domain in the United States, Google-digitized / http://www.hathitrust.org/access_use#pd-us-google
Digitized by Google
Original from UNIVERSITY OF CALIFORNIA

Nr.	Name	Alter in Jahren	Diagnose
44	Wendt Heinrich, Elbese	70	Otit. med. supp. chron. sin. c. (Cholesteatom)
45	Kliebisch Heinrich, Groß-Burschla	32	Otit. med. supp. chron. sin. c. (Cholesteatom) Sinusthrombose. Labyrinthitis. Facialislähmung
46	Gellhaus Johann, Driburg	17	Otit. med. supp. chron. sin. c. (Cholesteatom)
47	Hey Therese, Kreuzeber	7	Otit. med. supp. chron. sin. c. (Cholesteatom)
48	Liebelt Karl, Langensalza	19	Otit. med. pur. chron. dextr. c. (Cholesteatom)
49	Rittmeyer Johannes, Nesselröden	21	Otit. med. supp. chron. dextr. c. (Osteoperiostitis
50	Backhaus August, Mollenfelde	23	Otit. med. pur. chron. sin. c. (Cholesteatom) Subperiostaler Abscеß. Bezoldsche Mastoiditis. Sinusthrombose. Jugularisunterbindung
51	Görtz Karl, Cassel	24	Otit. med. pur. chron. sin. (Cholesteatom)
52	Wieland Karl, Gimbde	8	Otit. med. pur. chron. dextr. c. Osteoperiostitis
53	Nolte Maria, Göttingen	30	Otit. med. pur. chron. dextr. Labyrinthitis. Leptomeningitis purul. (Cholesteatom)
54	Scharf Willi, Allendorf	20	Otit. med. pur. chron. sin. Cholesteatomtumor
55	Rink August, Seulingen	21	Otit. med. pur. chron. sin.
56	Bößmann Georg, Einbeck	54	Otit. med. pur. chron. dextr. c. (Cholesteatom) Parese des Facialis
57	Reinhard Anna, Münden	19	Otit. med. pur. chron. sin. c. Osteoperiostitis
58	Ohm Hermann, Lauenförde	15	Otit. med. pur. chron. sin. c. Caries

Generated on 2019-10-24 12:39 GMT / http://hdl.handle.net/2027/uc1.b3252759
Public Domain in the United States, Google-digitized / http://www.hathitrust.org/access_use#pd-us-google
Digitized by Google
Original from UNIVERSITY OF CALIFORNIA

Dauer der Behandlung		Resultat	Gehör	Bemerkungen
klinisch	überhaupt			
3 W.	5 W.	geheilt	—	—
$3^1/_2$ M.	—	„	—	Labyrinthoperation nach Uffenorde. Sinus-Bulbusoperation nach Grunert. Jugularisunterbindung. Subduraler Absceß. Eine Nachoperation am Sinus
$5^1/_2$ W.	$5^1/_2$ W.	„	—	Labyrinthtaubheit. Fistel am lateralen Bogengang. Neben Fistel Hyperostose, ganz dissoziierte Bewegung der Bulbi beim Einhaken
1 M.	1 M.	trocken	12 *cm* Uhr	—
6 T.	6 T.	gestorben	—	Zunächst Totalaufmeißelung. Dann sofort Aufflackern der Labyrintheiterung. Labyrinthoperation nach Uffenorde. Leptomeningitis purul. Abspringen des Tuber bei der Totalaufmeißelung
2 W.	6 W.	geheilt	ad conch.	Periphlebitis
7 W.	7 W.	trocken	—	Sinusoperation. Durchbruch auf Planum. Fistel in Tuber ampullare. Bulbusphänomen beim Einhaken. Hyperostose, ringsum Fistel
5 W.	5 W.	geheilt	—	Nachoperation. Labyrinthoperation nach Neumann. Fistel am Tuber amp. Bulbusphänomen beim Einhaken
3 W.	1 M.	trocken	ad conch.	Perisinuöser Absceß. Fistel auf Tuber. Dissoziierte Bewegung der Bulbi.
4 T.	4 T.	gestorben	—	Labyrinthoperation nach Uffenorde. Fistelsymptom positiv. Tuber amp. intakt. Kleinhirn punktiert. Lumbalpunkt. Liquor getrübt
7 W.	7 W.	geheilt	—	Nerventaubheit l. Perisinuöser Absceß. Fistel auf Tuber amp. Bulbusphänomen beim Einhaken
3 W.	—	„	ad conch.	—
7 W.	7 W.	„	—	Facialis frei präpariert, wieder funktionstüchtig geworden
5 W.	3 M.	„	ad conch.	Sepsis. Sinusoperation. Jugularisunterbindung. Nachoperation
1 M.	5 W.	„	12 *cm* Uhr	—

Generated on 2019-10-24 12:39 GMT / http://hdl.handle.net/2027/uc1.b3252759
Public Domain in the United States, Google-digitized / http://www.hathitrust.org/access_use#pd-us-google
Digitized by Google
Original from UNIVERSITY OF CALIFORNIA

Nr.	Name	Alter in Jahren	Diagnose
59	Henne August, Einbeck	15	Otit. med. pur. chron. dextr. c. Cholesteatom. Sinusthrombose. Labyrinthitis
60	Franz Johann, Breslau	21	Otit. med. pur. chron. bil.
61			
62	Ludewig Minna, Rosdorf	28	Otit. med. pur. chron. sin. c. (Cholesteatom)
63	Wernecke Maria, Sachsa	10	Otit. med. supp. chron. sin. c. (Cholesteatom)
64	Wand Klara, Kirchworbis	10	Otit. med. pur. chron. dextr. c. Caries
65	Wand Klara, Kirchworbis	10	Otit. med. pur. chron. sin.
66	Rosenbach Rudolf, Bleicherode	27	Otit. med. pur. chron. dextr. c. (Cholesteatom)
67	Thiele Lina, Hardenberg	14	Otit. med. pur. chron. sin. c. (Cholesteatom) Labyrinthitis. Leptomeningitis purulenta
68	Engelmann Heinrich, Düderode	27	Otit. med. pur. chron. dextr.
69	Hesse August, Wulften	16	Otit. med. pur. chron. sin.
70	Schöse Friedrich, Höhnebach	31	Otit. externa pur. dextr. c. (Cholesteatom) Kongestionsabsceß (subtubar nach Retropharynx und submeatral)
71	Borchert Walter, Goslar	19	Otit. med. pur. chron. dextr.
72	Ranke Willi, Gandersheim	19	Otit. med. pur. chron. sin. c. (Cholesteatom)
73	Wolf Auguste, Düderode	20	Otit. med. pur. chron. dextr.
74	Brückmann Hedwig, Glesse	20	Otit. med. pur. chron. d. c. Osteoperiostitis
75	Lüdecke Heinrich, Geismar	32	Otit. med. pur. chron. dextr. c. (Cholesteatomtumor)
76	Vogt Wilhelm, Bielefeld	22	Angioma. Membr. tympani et Otitis med. chron.

Generated on 2019-10-24 12:39 GMT / http://hdl.handle.net/2027/uc1.b3252759
Public Domain in the United States, Google-digitized / http://www.hathitrust.org/access_use#pd-us-google
Digitized by Google
Original from UNIVERSITY OF CALIFORNIA

Dauer der Behandlung		Resultat	Gehör	Bemerkungen
klinisch	überhaupt			
3 W.	3 W.	gestorben	—	Jugularisunterbindung. Sinusoperation. Labyrinthoperation nach Uffenorde. Große Fistel auf Tuber. Kein Bulbusphänomen. Extraduralabsceß. Nachoperation. Kleinhirnabsceß. Stauungspapille. Lumbalpunkt.
6 W.	6 W.	trocken	r. Fl.-Spr. ad conch. l. Fl.-Spr. 40 *cm*	Später laut Brief wieder Eiterung
2 W.	—	geheilt	—	Positiv. Fistelsymptom. Tuber amp. frei!
5 W.	—		—	—
9 W.	9 W.	trocken	ad conch.	—
9 W.	10 W.	„	„ „	—
4 W.	15 W.	geheilt	15 *cm* Uhr 4 *m* Fl.-Spr.	—
2 M.	$2^1/_2$ M.	„	—	Labyrinthoperation nach Uffenorde. Lumbalpunktion. Hirnpunktionen. Fistel am Tuber. Bulbusphänomen beim Einhaken
6 W.	6 W.	„	—	—
5 W.	5 W.	„	2 *cm* Uhr	Nachoperation. Aufmeißelung vom Gehörgang aus in Lokalanästhesie erfolglos (nash Thies)
4 W.	7 W.	„	10 *cm* Uhr	—
1 M.	7 W.	„	8 *m* Fl.-Spr.	—
6 W.	6 W.	„	—	Subauriculärer Absceß. Senkung entlang dem Gehörgang
1 M.	1 M.	„	2 *m* Fl.-Spr.	—
6 W.	6 W.	„	16 *cm*	—
10 T.	1 M.	„	ad c. Uhr	Fistel auf Tuber mit zackig unterminierten Rändern
5 W.	5 W.	trocken	ad conch.	Nervenschwerhörigkeit. Histologische Untersuchung der fortwährend blutenden Schwellung des Trommelfells ergibt Angiom des Trommelfells

Generated on 2019-10-24 12:39 GMT / http://hdl.handle.net/2027/uc1.b3252759
Public Domain in the United States, Google-digitized / http://www.hathitrust.org/access_use#pd-us-google
Digitized by Google
Original from UNIVERSITY OF CALIFORNIA

Nr.	Name	Alter in Jahren	Diagnose
77	Ellies Amalie, Grone	22	Otit. med. pur. chron. dextr. Labyrinthfistel (Cholesteatom)
78	Treu Therese, Lindau	25	Otit. med. pur. chron. sin. c. (Cholesteatom) Fistula subauricularis
79	Sackmann August, Düderode	20	Otit. med. pur. chron. d.
80 81	Hesse Therese, Birkungen	42	Otit. med. pur. chron. bil.
82	Albrecht Albert, Northeim	11	Otit. med. supp. chron. dextr. c. (Cholesteatom)
83	Jehnichen Adalbert, Elberfeld	7	Otit. med. pur. chron. dextr. (Cholesteatom)
84 85	Brecht Karl, Gadenstedt	22	Otit. med. pur. chron. bil. (Cholesteatom)
86 87	Dietrich Auguste, Dassel	26	Otit. med. pur. chron. bilat. (Cholesteatom l.)
88	Müller Karl, Wanfried	32	Otit. med. pur. chron. sin. c. (Cholesteatom) Labyrinthbeteiligung
89	Müller Karl, Wanfried	32	Otit. med. pur. chron. dextr. c. polypo (Cholesteatom)
90	Glienecke Charlotte, Paderborn	18	Otit. med. pur. chron. sin. (Cholesteatom)
91	Merten Maria, Katzenstein	9	Otit. med. supp. chron. d. c. Thrombophlebitis. Abscessus cerebri
92	Salomon Mina, Mühlhausen	45	Otit. med. pur. chron. d. c. (Cholesteatom) Facialisparalyse. Parotitis. Carcinoma ossis petrosi

Digitized by Google
Original from UNIVERSITY OF CALIFORNIA
Generated on 2019-10-24 12:39 GMT / http://hdl.handle.net/2027/uc1.b3252759
Public Domain in the United States, Google-digitized / http://www.hathitrust.org/access_use#pd-us-google

Dauer der Behandlung		Resultat	Gehör	Bemerkungen
klinisch	überhaupt			
10 T.	6 W.	trocken	—	Fistelsymptom. Bulbusphänomen
6 W.	6 W.	gestorben	—	Taubheit. Labyrintheiterung. Fistelsymptom. Labyrinthoperation. Leptomeningitis pur. Stauungspapille beiderseits. Fistel auf dem lateralen Bogengang, in die sich Cholesteatommatrix drängt, die auch im Vestibulum nachgewiesen wird. Ganz acut auftretende Stauungspapille nach Sistieren der Liquorabsonderung wird durch erneute Drainage sofort beseitigt
5 W.	5 W.	geheilt	ad conch.	Flache Rinne auf Tuber amp. Kein Bulbusphänomen
5 W.	7 W.	trocken	—	—
1 W.	1 M.	geheilt	4 *cm* Uhr	—
4 W.	5 W.	„	gut	—
2 M.	2 M.	„	r. 15 *cm* Uhr l. 18 *cm*	—
9 W.	9 W.	„	r. 10 *cm* Uhr	—
6 W.	6 W.	„	10—30 *cm* Flüsterspr.	Fistel auf Tuber amp. Kein Bulbusphänomen
7 W.	7 W.	ungeheilt	—	Pat. wurde auf Wunsch entlassen
6 W.	6 W.	geheilt	3 *cm* Uhr	—
3 W.	3 W.	gestorben	—	Labyrinthoperation und Gehirnabsceß als Nachoperation. Labyrintheiterung. Fistel im oberen Bogengang. Schläfelappenabsceß. Labyrinthoperation nach Uffenorde. Großer Hirnprolaps. Jugularisunterbindung
1 W.	—	ungeheilt	—	Pat. wird auf Wunsch der Behandlung des dortigen Arztes überwiesen. Der Tumor dringt vom Mittelohr breit unter Zerstörung des Facialis ins Labyrinth. Alle regionären Drüsen ringsum beteiligt

Generated on 2019-10-24 12:39 GMT / http://hdl.handle.net/2027/uc1.b3252759
Public Domain in the United States, Google-digitized / http://www.hathitrust.org/access_use#pd-us-google
Digitized by Google
Original from UNIVERSITY OF CALIFORNIA

Nr.	Name	Alter in Jahren	Diagnose
93	Henkelmann Berta, Göttingen	22	Otit. med. supp. chron. d. c. (Cholesteatom)
94	Eberth Franziska, Mühlhausen	17	Otit. med. supp. chron. sin. (Cholesteatom)
95	Jäger Karl, Weende	17	Otit. med. pur. chron. sin. c. (Cholesteatom) Durchbruch auf Planum
96	Meyer Anton, Meppen	45	Otit. med. pur. chron. d. c. (Cholesteatom) Labyrinthitis. Tuberculosis
97	Meyer Anton, Meppen	45	Otit. med. pur. chron. sin. c. (Cholesteatom)
98	Bargen Harro, Neustadt	3½	Tuberkulosis ossis temporal. sin. et Durae matris
99	Schuchardt Christina, Heiligenstadt	38	Otit. med. pur. chron. d.
100	Schönefeld Karl, Gandersheim	25	Otit. med. pur. chron. d.
101	Herr N. N., Erfurt	45	Otit. med. pur. ac. sin. Labyrinthitis. Meningitis serosa et purul.
102	Herr N. N., Göttingen	57	Otit. med. supp. ac. dextr. Meningitis pur. acuta
103	Weidner Artur, Arenstein	17	Otit. med. pur. chron. sin. c. (Cholesteatom) Labyrinthitis
104	Kabus Elise, Gr.-Freeden	38	Otit. med. pur. chron. bilat. c. (Cholesteatom dextr.)
105			
106	Wöhlecke Elsbeth, Carlshafen	31	Otit. med. pur. chron. c. dextr. (Cholesteatom)
107	Rohrig Johanna, Höckelheim	20	Otit. med. pur. chron. sin. (Cholesteatom)
108	Schulze Minna, Nörten	18	Otit. med. pur. chron. sin. c. (Cholesteatom)

Generated on 2019-10-24 12:39 GMT / http://hdl.handle.net/2027/uc1.b3252759
Public Domain in the United States, Google-digitized / http://www.hathitrust.org/access_use#pd-us-google
Digitized by Google
Original from UNIVERSITY OF CALIFORNIA

Dauer der Behandlung		Resultat	Gehör	Bemerkungen
klinisch	überhaupt			
8 T.	1 M.	geheilt	ad c. Uhr	—
7 W.	7 W.	„	10 *cm* Uhr 5 *m* Fl.-Spr.	—
8 T.	6 W.	„	4 *cm* Uhr	—
4 M.	4 M.	„	—	Taubheit beiderseits. Tuberkulose des Felsenbeins. (Histologische Untersuchung.) N. facialis ganz zernagt. Labyrinthoperation; ganze laterale Labyrinthkapsel einschl. durchbrochen und von Granulationen erfüllt. Labyrinth unerregbar. Blutung aus Bulbus
3 M.	3 M.	„	—	Taubheit
$3^1/_2$ M.	$3^1/_2$ M.	„	mäßig gut	Squama total zerfressen. Dura mater oft nicht vom Periost zu trennen. Vollkommene Resektion der tuberkulös veränderten Teile. Tuberkulinjekt. Nach $^3/_4$ Jahr noch frei
1 M.	1 M.	„	8 *cm* Uhr	Später neue Eiterung nach Furunkelbildung
1 M.	5 W.	„	10 *cm* Uhr	Pneumonie et Pleuritis purul. Mannsches Phänomen
12 T.	12 T.	gestorben	—	Lumbalpunktion. Gehirnpunktion. Labyrinthoperation nach Uffenorde
1 T.	1 T.	„	—	Wird benommen eingeliefert
7 W.	7 W.	geheilt	—	Taubheit. Vestibulum reaktionslos. Meningitis serosa. Labyrinthoperation nach Uffenorde. Fistel auf Tuber. Kein Bulbusphänomen
2 M.	10 W.	„	ad conch.	—
2 M.	2 M.	trocken	—	Fistel im lateralen Bogengang. Tuber ampullare stößt sich bei Nachbehandlung ganz ab
9 W.	—	geheilt	—	Sklerose. Rinnenförmige Fistel auf Tuber. Kein Bulbusphänomen
4 W.	—	bisweilen geringe Tubensekretion	5 *cm*	—

Generated on 2019-10-24 12:39 GMT / http://hdl.handle.net/2027/uc1.b3252759
Public Domain in the United States, Google-digitized / http://www.hathitrust.org/access_use#pd-us-google
Digitized by Google
Original from UNIVERSITY OF CALIFORNIA

Nr.	Name	Alter in Jahren	Diagnose
109	Schneppe Christ., Berntrode	24	Otit. med. pur. chron. dextr.
110	Thormann Andreas, Mühlhausen	41	Otit. med. pur. chron. sin. c. Labyrinthitis. Cholesteatom
111	Rosenthal Peter, Worbis	40	Otit. med. pur. chron. dextr. (Cholesteatom)
112	Fischer Henny, Fürstenberg	35	Otit. med. pur. chron. dextr.
113	Blum Elise, Meklar	22	Otit. med. pur. chron. sin. c. Cholesteatom)
114	Zilch Heinrich, Ronshausen	22	Otit. med. supp. chron. dextr. c. Fistula (Cholesteatom)
115	Müller Karl, Ellershausen	6	Otit. med. pur. chron. dextr.
116	N. N., Witzenhausen	—	Otit. med. supp. acuta. Leptomeningitis acuta
117	Ilse August, Offensen	47	Otit. med. pur. chron. sin. c. (Cholesteatom)
118	Müller Karl, Hofgeismar	22	Otit. med. pur. chron. dextr. (Cholesteatom)
119	Scharf Karl, Heiligenstadt	15	Otit. med. pur. chron. dextr. (Cholesteatom)
120	Aurin Otto, Mackenrode	27	Otit. med. pur. chron. sin. (Cholesteatomtumor)
121	Großkopf Veronika, Göttingen	18	Otit. med. pur. chron. sin. c. (Cholesteatom)
122	Vogel Heinrich, Rittierode	42	Otit. med. pur. chron. dextr. c. (Cholesteatom)
123	Rink Elisabeth, Linden	14	Otit. med. pur. chron. sin.

(Fortsetzung

Generated on 2019-10-24 12:39 GMT / http://hdl.handle.net/2027/uc1.b3252759
Public Domain in the United States, Google-digitized / http://www.hathitrust.org/access_use#pd-us-google
Digitized by Google
Original from UNIVERSITY OF CALIFORNIA

Dauer der Behandlung		Resultat	Gehör	Bemerkungen
klinisch	überhaupt			
3 W.	—	geheilt	—	—
6 W.	6 W.	„	—	Meningitis. Taubheit. Labyrinthoperation nach Uffenorde. Pachymeningitis ext. der mittleren Schädelgrube. Fistel auf Tuber. Kein Bulbusphänomen
5 W.	5 W.	„	1 Fuß Fl.-Spr.	—
3 W.	6½ W.	„	—	Nervenschwerhörigkeit beiderseits
3½ W.	3½ W.	„	12 *cm* Uhr	—
4½ W.	4½ W.	„	Laute Sprache ½ *m*	Nervenschwerhörigkeit
8 W.	—	trocken	—	Mit Drüsenabsceß
3 T.	—	gestorben	—	Benommen eingeliefert. Leptomeningitis purul. Diabetes mellitus. Nachoperation. Lumbalpunktion. Labyrinthoperation
5½ W.	7½ W.	geheilt	3 *cm* Uhr	Hirnpunktion
7½ W.	—	„	3 *m* Fl.-Spr.	—
7 W.	—	trocken	1 *m* Fl.-Spr. 1 *cm* Uhr	—
5 W.	6½ W.	geheilt	Taubheit	Absceß im Schläfelappen. Labyrintheiterung. Neumannsche Labyrinthoperation. Fistel im Tuber amp. Bulbusphänomen beim Einhaken. Tiefer Krater n. h. Bogengang. Extraduraler Absceß in der Tiefe der mittleren Schädelgrube. Gehirnincision
10 T.	7½ W.	„	7 *cm*	Periphlebitis
2 W.	7½ W.	„	ad conch.	—
8 W.	8 W.	Trocken. Plastik geheilt	1 *m* Fl.-Spr.	Ganz ungenügende Ausfüllung der retroauriculären Wundhöhle. Secernierende Fistel in der Tiefe. Gehörgangsstenose. Totalaufmeißelung mit Plastik auf Tubenostium

folgt

Digitized by Google
Original from UNIVERSITY OF CALIFORNIA
Generated on 2019-10-24 12:39 GMT / http://hdl.handle.net/2027/uc1.b3252759
Public Domain in the United States, Google-digitized / http://www.hathitrust.org/access_use#pd-us-google

Das Adrenalin in der Nachbehandlung der Totalaufmeißelung der Mittelohrräume.

Von Dr. **I. David** in Galatz.

Die Knochenoperationshöhle der Totalaufmeißelung wird als geheilt betrachtet werden können, wenn sie ganz überhäutet sein wird. Die Epidermisierung aber der Operationswunde ist eben die Schattenseite der Nachbehandlung. Diese ist dem Kranken lästig, dem Arzte langwierig, in jedem Falle zeitraubend für beide. Das war auch der Grund, daß vom ersten Augenblick der Einbürgerung der Radikaloperation in der Otochirurgie nach Mitteln gesucht worden ist, um nach Möglichkeit die Nachbehandlung zu verkürzen. Diesen Endzweck, das heißt, die Knochenwunde schnell zu überhäuten, glauben die einen durch das rationelle Drainieren mittelst medikulöser Tamponade zu erreichen, die anderen suchen nebst Drainage durch Herrichtung verschiedener Hautlappen, eventuell durch die Transplantation nach Thiersch, einen großen Teil der Höhle zu decken und die Epidermisierung zu beschleunigen. Endlich wollen wiederum andere nebst Tamponade und Plastik verschiedener Form ein Mittel benutzen, welches das Epithelwachstum der schon in der Höhle vorhandenen Haut befördere. Hieran reihen sich, soweit uns bekannt ist: der Verband mit Vaselinum liquidum nach Roy (1), die Behandlung mit Scharlachrotsalbe nach Stein (2), der Seifenverband nach Bourlon (3); wir möchten hier noch das Adrenalin zufügen.

Kein Zweifel, daß die Geschicklichkeit und Erfahrung in der Nachbehandlung der Radikaloperation zu jeder Zeit mehr als die bestgelungene Plastik samt bewährtesten keratoplastischen Mitteln leisten werden, dennoch ist es nicht außer acht zu lassen, daß es uns, indem wir die drei Faktoren kombinieren und ausnutzen, eher gelingen wird, die Operationswunde zu überhäuten.

Wir wissen nicht, ob jemand dem Adrenalin die Eigenschaft, das Epithelwachstum zu steigern, anerkannt hat. Wir hatten schon 2 Monate vom Adrenalin in der Nachbehandlung der Radikaloperation Gebrauch gemacht, als ein Aufsatz von Meirowsky (4), der über den ausübenden Einfluß der Nebennieren auf den Pigmentstoffwechsel der Haut hinwies, erschien. Das, zum Zweck der Hämostase bei einer blutenden Granulationsfläche, einer Brandwunde, die wir für Thierschsche Läppchen reinigten, angewendete Adrenalin schien uns als ein eklatantes Epidermisierungsmittel sich bewährt zu haben; das erinnerte uns sofort an die Hauterscheinung, die die lädierten Nebennieren bei Morbus Addissoni hervorrufen, und so wurden wir zu einem Versuch des Adrenalins bei der Nachbehandlung der Totalaufmeißelung angeregt.

Den Erfolg, den wir bei der Überhäutung der Radikaloperation erzielten, bestärkte uns in der Annahme, daß das Nebennierenpräparat einen wohltuen-

Digitized by Google
Original from UNIVERSITY OF CALIFORNIA
Generated on 2019-10-24 12:39 GMT / http://hdl.handle.net/2027/uc1.b3252759
Public Domain in the United States, Google-digitized / http://www.hathitrust.org/access_use#pd-us-google

den Einfluß auf die Epidermisierung hat; wir muteten den Nebennieren zu, daß sie eine wirksame Rolle beim Übergang der unteren Hautschicht zur vollendeten Epithelisierung spielen, und gelangten zum Schluß, daß die Integrität des Hautorganes bis zu einem gewissen Punkt von der normalen Funktion der Nebennieren abhängt.

Seit Ende Februar d. J. gebrauchen wir zum Verband der Radikaloperation der Mittelohrräume das Adrenalin und wir würden es schon schwer vermissen.

Unser Modus faciendi ist folgender: Nachdem wir die Totalaufmeißelung vollendet, die Höhle mit Hydrogenium hyperoxydatum (12 Vol.) desinfiziert und die Hautlappen der Plastik zurechtgelegt haben, füllen wir die Operationswunde mit Vioformgaze aus. Nach 5—6 Tagen Verbandwechsel, von da an tamponieren wir täglich die Höhle samt Gehörgang mit adrenalisierten, umsäumten Gazestreifen aus und geben auf die Ohrmuschel eine Schichte trockener Gaze und Watte.

Wir bedienten uns nur der 1‰igen Takamine-Adrenalinlösung der Firma Parke Davis & Co. und wissen nichts über die Wirkung similärer Präparate zu sagen. Wir befeuchten den Gazestreifen, ohne ihn naß zu machen, indem wir mit einer sterilisierten Tropfpipette von der Originalflasche das nötige Quantum herausnehmen. Wir führen nie in die Flasche den Gazestreifen oder die Verbandpinzette ein, um nicht die Originallösung zu kontaminieren. Späterhin richten wir es uns so ein, daß der Adrenalinstreifen nur noch etwas mehr als die Granulationsfläche bedeckt; wo schon Epithel da ist, kommen bloß trockene Gazestreifen.

Unter diesem Verband wird das Wundsekret bedeutend herabgesetzt, die Operationshöhle ist beim Wechsel des Verbandes fast trocken, das Emporschießen der Granulationen ist vermindert und die Epithelisierung geht schnell vor sich. Wir wollen damit nicht sagen, daß wir uns um die Granulationen nicht kümmern, sondern daß wir beim Einhalten gewöhnlicher Kautelen zur Bekämpfung der exuberanten Granulation eine schnelle und solide Überhäutung bekommen, wie wir sie bisnun bei unseren Totalaufmeißelungen nicht hatten. Wir wurden bei diesem Adrenalinverband von großen, weißen, auf den Granulationen hinziehendem, dem Höllenstein ähnlich ätzenden Epithelflecken, die im Laufe von 24 Stunden aufgetreten sind, überrascht. An anderen Stellen konnten wir eine ungewöhnliche Dicke der Überhäutung wahrnehmen, als hätten wir vor uns einen wahren hypertrophischen Prozeß des Epithels. Im ganzen bekommen wir schnell eine feste Epithelschichte, die durch ihre weißglänzende Farbe von der roten Granulationsfläche scharf absticht und die das feine Häutchen der langsamen und zarten Epidermisation der Totalaufmeißelung weit übertrifft. Hatten wir doch im Mai d. J. in der Sitzung der hiesigen

Generated on 2019-10-24 12:39 GMT / http://hdl.handle.net/2027/uc1.b3252759
Public Domain in the United States, Google-digitized / http://www.hathitrust.org/access_use#pd-us-google
Digitized by Google
Original from UNIVERSITY OF CALIFORNIA

medizinischen Gesellschaft die Gelegenheit, eine Totalaufmeißelung wegen Cholesteatom vorzustellen, deren sehr große Operationshöhle in 32 Tagen ganz epidermisiert war. Unter der gewöhnlichen Nachbehandlung hätten wir 2 bis $2^1/_2$ Monate für die Überhäutung benötigt.

Die Zahl der von uns bisnun mit Adrenalin nachbehandelten Totalaufmeißelungen ist sehr gering, so daß wir von einem statistischen Nachweis der durchschnittlich für die Überhäutung der Operationshöhle nötigen Zeit nicht sprechen können. Übrigens sagt auch eine große Statistik nicht viel, wenn wir nicht die Größe der Operationshöhle in Betracht ziehen, denn die Dauer der Nachbehandlung hängt, ceteris paribus, doch von der Ausdehnung der Knochenhöhle ab. Uns hat sich das Adrenalin als ein bedeutendes Verkürzungsmittel der Nachbehandlung der Radikaloperation bewährt. Wir wünschten sehr, daß Nachprüfungen anderer uns kontrollieren sollen, denn sollte die rapidere Heilung unserer letzten Operierten bloß das Spiel eines glücklichen Zufalls gewesen sein, so spricht die Art der Epidermisierung und die Eigenschaft des hervorgerufenen Epithels gegen etwaige Suggestion und mahnt uns daran, daß wir es im Adrenalin mit einem Hautwachstum erregenden Faktor zu tun haben

Was die Nebenerscheinungen dieser Adrenalinbehandlung anbetrifft, sind solche Null. Das Nebennierenpräparat reizt die Wunde und deren Umgebung gar nicht. Wenn Josué, um etwa das Atherom zu vermeiden, das Adrenalin nur in kurzen Zeiträumen angewendet sehen will, so hat das mit der Art und Weise unserer lokalen Anwendung nichts zu tun.

Wenn wir noch hinzufügen, daß die von uns benutzten totalen Dosen zur Überhäutung der Totalaufmeißelung nicht 40 *g* überschritten haben, wenn wir dem die Dosis von 300 *g*, die Kirchheim (5) bei Herzschwäche infektiöser Krankheiten im Laufe von ein paar Tagen angewendet und anempfohlen hat, gegenüberstellen, so glauben wir, daß man von Nebenwirkungen bei unserer Dosis nicht sprechen kann.

* * *

Zum Schlusse möchten wir noch die Resultate, die wir mit dem Adrenalin bei anderen Ohraffektionen erzielt haben, angeben. Vom Gedanken geleitet, daß das Adrenalin eine wohltuende Wirkung auf das Hautorgan ausübt, haben wir es beim nässenden Ekzem des Ohres benutzt. Wir führen täglich einen adrenalinisierten Gazestreifen ein und, wo nötig, umhüllen wir auch die Ohrmuschel mit adrenalinisierter Gaze. Wir erhielten so ein schnelles Erweitern des Gehörganges, ein Abschwellen der Ohrmuschel; der Juckreiz nahm rapid ab und der ganze Krankheitsverlauf gestaltet sich viel besser als mit der gewöhnlich gebrauchten Therapie. Wir werden später noch auf den günstigen Einfluß des Adrenalins bei Trommelfellperforation und granulierenden Mittelohreiterungen zurückkommen.

Digitized by Google
Original from UNIVERSITY OF CALIFORNIA
Generated on 2019-10-24 12:39 GMT / http://hdl.handle.net/2027/uc1.b3252759
Public Domain in the United States, Google-digitized / http://www.hathitrust.org/access_use#pd-us-google

Literatur: 1. Roy, Ann. des maladies de l'oreille et du larynx, 1907. — 2. Stein, Monatsschr. f. Ohrenheilk., 1910, pag. 214. — 3. Bourlon, Ann. des maladies de l'oreille et du larynx, 1910. — 4. Meirowsky, Münchener med. Wochenschrift, 1911, Nr. 19. — 5. Kirchheim, Münchener med. Wochenschr., 1910, Nr. 51.

Vereinsberichte.

Verhandlungen der Dänischen oto-laryngologischen Gesellschaft.

74. Sitzung vom 5. April 1911.

Vorsitzender: Dr. Gottlieb Kiär; Schriftführer: Dr. Willaume-Jantzen.

I. Jörgen Möller: **Fall zur Diagnose.**

Ein 4jähriger Knabe, der am 16. IX. 1911 ins Frederiksberg Hospital aufgenommen wurde, hatte im Anschluß an eine Angina Ohrschmerzen und Fieber gehabt. Bei der Aufnahme war die linke Warzengegend lebhaft rot, empfindlich, leicht geschwollen; Tonsillen etwas gerötet und geschwollen; Temperatur 39; übrigens nicht Abnormes. Trommelfellbild völlig natürlich. Die Erscheinungen gingen zurück, am 19. IX. aber wiederum abends Temperatur 40 und am folgenden Tage Röte und Empfindlichkeit der Warzengegend; Trommelfell noch immer normal. Die Erscheinungen gingen abermals schnell zurück, aber schon am 24. IX. wieder Temperatur 39·4, Röte, Empfindlichkeit und leichte Schwellung.

Trotz des normalen Trommelfellbildes entschloß ich mich, den Warzenfortsatz zu eröffnen, indem ich dachte, daß doch im Knochen irgend ein Prozeß vorhanden sein mußte, der die erwähnten Erscheinungen verursachte, vielleicht eine primäre Osteomyelitis. Alles wurde aber absolut normal befunden, sowohl die Weichteile als der Knochen, ebenso wie Dura und Sinus, welche beide auf einer kleinen Strecke entblößt wurden. Ich ließ alsdann die Höhle sich mit Blut füllen und vernähte die Wunde primär. Bei dem ersten Verbandwechsel jedoch war in dem unteren Wundwinkel ein bischen Eiter vorhanden, weshalb die Wunde teilweise wieder eröffnet wurde. Schon am 4. X. war alles wieder heil und der Junge befand sich völlig wohl; nach der bei seinem Arzte erhaltenen Auskunft blieb er auch später gesund.

Es ist mir unmöglich, in dem vorliegenden Falle eine Diagnose zu stellen; ein angioneurotisches Leiden wäre kaum ausschließlich an die linke Warzengegend beschränkt gewesen und es würde wohl auch nicht von Temperatursteigerung begleitet sein. Eine lokale Streptokokkeninfektion wäre vielleicht am natürlichsten anzunehmen, jedoch liegen gar keine Anhaltspunkte für eine solche vor.

Diskussion.

P. Tetens Hald meinte, es könne sich möglicherweise um eine kleine Osteitis oder Osteomyelitis handeln, die makroskopisch nicht zu erkennen wäre; er hatte selbst einen ähnlichen Fall beobachtet, wo er eine solche Ursache vermutete.

Digitized by Google
Original from UNIVERSITY OF CALIFORNIA
Generated on 2019-10-24 12:39 GMT / http://hdl.handle.net/2027/uc1.b3252759
Public Domain in the United States, Google-digitized / http://www.hathitrust.org/access_use#pd-us-google

Möller war nicht geneigt, eine Osteomyelitis anzunehmen; das Knochengewebe war von so absolut nomalem Aussehen, ohne jede Injektion und gar nicht brüchig, daß er sich gar nicht denken konnte, daß er der Sitz einer noch so geringfügigen Entzündung sein konnte.

II. Willaume-Jantzen: **Ein Fall von Oesophagusdivertikel.**

Ein 78jähriger Mann hatte seit 2 Tagen gar nichts schlucken können: es waren keine Schluckschmerzen vorhanden, er konnte aber nicht einmal Flüssiges hinunterbringen; es sei die Krankheit nach dem Essen einer Frikandelle entstanden. Es ergab sich bei genauerer Nachfrage, daß während der letzten paar Jahre nach dem Essen von festen Speisen häufig ein bischen derselben wieder herauf kam, während Flüssiges anstandslos passierte. Am Tag vorher hatte sein Hausarzt einen Detrusor ohne Schwierigkeit durch die ganze Speiseröhre geführt und Pat. verweigerte jetzt weitere Untersuchung; er willigte doch darin ein, etwas Wasser zu trinken; die Schluckbewegung ging natürlich von statten, fast unmittelbar nachher aber kam fast die ganze Wassermenge unter gurgelndem Geräusch wieder in den Mund hinauf. An der rechten Seite der Trachea fand man einen walnußgroßen, festen Tumor, der früher nicht vorhanden gewesen sein sollte. Hospitalsaufnahme wurde verweigert. Zwei Tage später kam plötzlich ein walnußgroßes Frikandellenstück auf, wonach das Schlucken wieder frei wurde. Es mag wohl kaum zweifelhaft sein, daß es sich hier um ein Oesophagusdivertikel gehandelt hat.

Diskussion.

Schmiegelow bezweifelt die Richtigkeit der Diagnose; er hat fünf Fälle von Oesophagusdivertikeln beobachtet und das klinische Bild war ein ganz anderes; die Schlingbeschwerden nehmen durch 10—20 Jahre allmählich zu, so daß die Pat. schließlich nur Flüssiges zu genießen imstande sind; das Essen regurgitiert unverdaut nach Stunden oder Tagen; Sondierung ist fast niemals möglich, indem die Sonde in den Divertikel hinein gleitet. Schmiegelow glaubt eher, daß es sich um einen Fall von beginnender Stenose handle, vielleicht einen Cancer, wo alsdann ein Fleischbissen sich eingekeilt hatte.

P. Tetens Hald meinte auch, daß es sich wahrscheinlich um eine Striktur mit obturierendem Fremdkörper gehandelt habe; der Fremdkörper braucht nicht besonders groß zu sein; er demonstrierte ein Stück Succade von 4 *mm* Durchschnitt, das in einem Fall von Narbenstriktur völlige Obturation verursacht hatte; sonst passiert in diesem Falle eine Sonde Nr. 36 Charrière ohne Schwierigkeit.

Schousboe hatte einen ähnlichen Fall wie den von Jantzen mitgeteilten bei einem 80jährigen Manne erlebt; die Oesophagoskopie ergab ein festsitzendes Fleischstück, aber keine Striktur; er meint, daß es sich hier vielleicht um einen Spasmus gehandelt habe.

III. Schousboe: **Zwei Fälle von Fremdkörpern in der Speiseröhre.**

1. Eine 57jährige Frau verschluckte ein Stück ihrer Zahnprothese: mit der Sonde fühlte man es in dem oberen Teil der Speiseröhre festsitzen, Entfernung mittelst Zange gelang aber nicht. Der Fremdkörper wurde alsdann durch eine Pharyngotomia subhyoidea entfernt. Es entwickelte sich eine Sepsis, die innerhalb 5 Tage Exitus herbeiführte.

Generated on 2019-10-24 12:39 GMT / http://hdl.handle.net/2027/uc1.b3252759
Public Domain in the United States, Google-digitized / http://www.hathitrust.org/access_use#pd-us-google
Digitized by Google
Original from UNIVERSITY OF CALIFORNIA

6. Eine 42jährige Pflegerin verschluckte vor 3 Monaten ohne ihr Wissen ein Stück der Gaumenplatte ihrer Zahnprothese; sie hatte später Heiserkeit, Husten und ausgesprochene Schlingbeschwerden. Durch Oesophagoskopie wurde der Fremdkörper entdeckt und mittelst einer Brüningschen Zange entfernt. Als fortwährend einige Beschwerden beim Schlucken vorwiegend flüssiger Nahrung bestanden, wobei auch Husten entstand, wurde 9 Tage später wiederum Oesophagoskopie vorgenommen, wodurch in der Vorderwand der Speiseröhre eine in die Trachea hinein führende Fistel nachgewiesen wurde; die Perforation war kirschkerngroß, 20 *cm* von der Zahnreihe entfernt. Es wurde jetzt eine Operation vorgenommen, die Trachealwand gespalten, die hintere Trachealwand incidiert und losdisseziert, wonach erst die Speisesöhrenwand, dann die hintere Trachealwand vernäht und schließlich auch die vordere Wand teilweise vernäht, während in den unteren Wundwinkel eine Kanüle hineingelegt wurde.

IV. N. Rh. Blegvad: **Eine Nasentamponade.**

Blegvad verwendet ein Fingerhütchen, das mit Jodoformgazestreifen gefüllt und dann mit Vaseline bestrichen wird; die ganze Tamponade wird unter Führung eines Freerschen Retraktors eingelegt. Das Fingerhütchen wird durch Kochen sterilisiert und behufs der Drainage werden in derselben kleine Löcher geschnitten. Die Entfernung der Tamponade nach 24—48 Stunden ist sehr leicht und es entstehen weder Schmerzen noch Blutung. Es ist diese Tamponade weit leichter bei der submukösen Septumresektion anzulegen als die schichtweise Tamponade von Freer-Ruprecht, ist aber auch für andere Fälle sehr verwendbar.

Diskussion.

Klein verwendet auch ein Fingerhütchen, führt es jedoch leer hinein und füllt es nachher mit Gaze; hat übrigens bei Septumresektion gute Resultate auch ohne Tamponade erzielt.

Buhl hält auch die Tamponade für überflüssig.

Möller meint, die Heilung werde ohne Tamponade doch vielleicht nicht so gut ,indem die beiden Schleimhautblätter nicht so gut aneinander liegen.

Hald verwendet Streifen von Guttaperchapapier.

Klein hat Celluloidplatten versucht, mit Guttaperchapapier bekleidet.

Kiär verwendet bei Septumresektion bald Tamponade, bald nicht und findet keinen Unterschied im Wundverlauf.

Blegvad hat auch versucht, die Tamponade fortzulassen, findet aber, daß sie eben bei der Septumresektion doch notwendig sei; es entsteht sonst leicht eine ziemlich starke Blutung, es kann sich ein Hämatom bilden, die großen Schleimhautlappen haben große Neigung, bei der Respiration zu flottieren, endlich hat die Scheidewand auch nach der Operation eine gewisse Neigung, ihre angewohnte schiefe Stellung einzunehmen.

V. N. R. Blegvad: **Beiträge zur Klinik der Mittelohrtuberkulose.**

Die Mittelohrtuberkulose ist nach den späteren Untersuchungen bei weitem nicht so selten, wie früher angenommen wurde, jedoch ist keine einzige Seite dieser Krankheit bis jetzt völlig aufgeklärt. Nur über eine Form hat

Generated on 2019-10-24 12:39 GMT / http://hdl.handle.net/2027/uc1.b3252759
Public Domain in the United States, Google-digitized / http://www.hathitrust.org/access_use#pd-us-google
Digitized by Google
Original from UNIVERSITY OF CALIFORNIA

man ziemliche Klarheit erreicht, diejenige, die bei Phthisikern auftritt, und zwar am häufigsten sub finem. Dagegen sind unsere Kenntnisse sehr lückenhaft denjenigen Fällen gegenüber, die bei jüngeren, anscheinend gesunden Individuen und vor allem bei Kindern auftreten. Was die Pathogenese betrifft, ist es zwar allgemein angenommen, daß die Mittelohrtuberkulose fast in allen Fällen sekundär ist, man ist aber nicht darüber einig, ob die Infektion vom Nasenrachen aus durch die Tube geschieht oder ob sie auf hämatogenem Wege entsteht. Das klinische Bild ist noch gar nicht scharf gezeichnet, in den meisten Fällen von Henrici zum Beispiel hat sich das Leiden erst bei der mikroskopischen Untersuchung als eine Tuberkulose entpuppt. Gewöhnlich gibt die Tuberkulose erst dann Symptome, wenn sie nach außen durchbricht, und der Zutritt ist aldann allen möglichen Entzündungserregern geöffnet; bei der manifesten Mittelohrtuberkulose liege deshalb nach Körner immer eine Mischinfektion vor. Trotzdem liegt unzweifelhaft die Möglichkeit vor, durch sorgfältige Untersuchung gewisse Züge aufzufinden, die dieser Krankheit immer eigentümlich seien, auch wenn das Bild schon durch das Hinzukommen anderer Mikroorganismen verwischt sei. Henrici meint, die Heilung der Mastoidalwunde nehme bei der Tuberkulose mehr Zeit in Anspruch als bei der gewöhnlichen Entzündung; das ist doch wohl wahrscheinlich eher durch die ganze Konstitution der Kranken als durch die Spezifizität des Leidens zu erklären. Brieger behauptet, es sei für die Tuberkulose charakteristisch, daß die Wunde anscheinend gut heilt, aber nur bis zu einem gewissen Punkt, dann besteht zuletzt noch eine in das Antrum führende Fistel, die für Lufteintreibung durch die Tuba permeabel ist. Es berühren aber diese Kennzeichen nur Verhältnisse, die man bei oder nach der Mastoidaloperation findet. Um Haltpunkte für eine frühere Diagnose zu gewinnen, mußte man den Weg gehen, daß man in Fällen, welche notorisch tuberkulös sind, nach solchen Eigentümlichkeiten fahndet, wodurch sie sich von den gewöhnlichen Entzündungen unterscheiden. Ein solcher abweichender Verlauf wurde in 2 Fällen gefunden, die in der Ohrenklinik des Kommunehospitals behandelt wurden.

1. E. P. P., 20 Monate alt, war seit 6. VIII. 1909 in der medizinischen Abteilung wegen Lungentuberkulose behandelt worden und wurde am 12. III. 1910 in die Ohrenklinik verlegt. 9. VIII. Aur. sin.: Trommelfell etwas gerötet, keine Zeichen von Exsudat im Mittelohr. Pirquet positiv. Fortdauerndes Fieber, nur in kurzen Perioden Temperatur normal. 4. I. Ohrenfluß links, die Tiefe des Gehörgangs durch blasse, polypöse Granulationen aufgefüllt; sie enthalten mikroskopisch typische Tuberkeln. 11. II. Gehörgang wieder mit Granulationen gefüllt, die entfernt wurden, ebenfalls 18. II. und 5. III. Als die Granulationen am 12. III. sich wieder reproduziert hatten, wurde er in die Ohrenklinik aufgenommen. Warzenfortsatz natürlich, keine Hirnerscheinungen. Kalorische Reaktion rechts schwach, links fehlend, rotatorischer Nystagmus rechts 15", links 20". Fistelprobe negativ. Es wurde Aufmeißelung vorgenommen; Antrum erweitert, mit Granulationen und fettigen Massen gefüllt, der umgebende Knochen morsch, hyperämisch; mikroskopisch zeigt der Knochen typische Elementärtuberkeln. Die Wunde granulierte gut, dagegen wurden wiederum neue Granulationsmassen in der Paukenhöhle gebildet. Am 30. IV. Wunde geheilt, fortwährend Ohrenfluß, Trommelfell rot, geschwollen, mit kleinen Granulationen.

2. G. M. N., 7 Jahre alt, am 2. V. 1910 aufgenommen. Vor $^1/_2$ Jahre Schmerzen im linken Ohre, kein Ausfluß, aber häufiges Erbrechen; später ab

Digitized by Google
Original from UNIVERSITY OF CALIFORNIA
Generated on 2019-10-24 12:39 GMT / http://hdl.handle.net/2027/uc1.b3252759
Public Domain in the United States, Google-digitized / http://www.hathitrust.org/access_use#pd-us-google

und zu spärliche Sekretion. Anfang April wurde im linken Ohre stinkender Eiter gefunden, ferner große, ödematöse Granulationen, die entfernt wurden und zahlreiche Elementärtuberkeln enthielten. 10 Tage später Gehörgang wieder mit Granulationen gefüllt; geringe Infiltration und einige Empfindlichkeit des Warzenfortsatzes. Hörvermögen für Flüsterstimme links 10 *cm* (mit Báránys Lärmapparat rechts). Am 3. V. Totalaufmeißelung mit retroaurikulärer Öffnung. Warzenfortsatz gänzlich mit kaseösen Massen gefüllt, enthält größere und kleinere Knochensequester, die mikroskopisch säurefeste Stäbchen enthalten. Während der folgenden Zeit machte die Epidermisierung gute Fortschritte, Anfang Juli aber bekam sie Scarlatina und wurde in einem Krankenhaus aufgenommen; während des Aufenthalts hier trat rechtseitige Ohreiterung auf. 23. VIII. Hinter dem linken Ohre eine haselnußgroße Vertiefung, die fast überall mit Epidermis bekleidet ist: kleine Granulationsmassen aus der Tiefe der Höhle enthalten mikroskopisch keine Tuberkeln.

In diesen beiden Fällen entsteht ohne besondere Schmerzen oder andere subjektive Beschwerden eine akute Mittelohreiterung, die sehr schnell zur Bildung großer, blasser Granulationsmassen führt; es werden diese entfernt, sie reproduzieren sich aber sehr schnell. Die tuberkulöse Natur des Leidens wurde durch mikroskopische Untersuchung sowohl der Granulationen als auch später des Knochens festgestellt; in dem zweiten Falle war der Knochen auch von der kaseösen Beschaffenheit, die gerade für die tuberkulösen Knochenleiden eigentümlich ist; eine Impfung vom Eiter in diesem Falle ergab kein Wachstum, es hat sich also hier um eine tuberkulöse Otitis ohne Mischinfektion gehandelt.

Man ersieht aus diesen Fällen, daß eine akute Otitis, die sehr schnell zu rezidivierender Granulationsbildung führt, der Tuberkulose sehr verdächtig ist.

Es ist eine große Frage, ob man bei tuberkulösen Ohrenleiden bei Kindern mehr radikal oder mehr konservativ vorgehen soll. Da die Einschmelzung des Knochens oftmals symptomlos und sehr schnell vor sich geht, kann man wohl kaum daran zweifeln, daß man immer operieren muß, sobald die tuberkulöse Natur des Leidens festgestellt ist, selbst wenn keine Zeichen einer Mastoiditis vorliegen. Die Frage ist nur, ob man Totalaufmeißelung vornehmen oder sich mit der einfachen Aufmeißelung begnügen soll. Die einfache Aufmeißelung hat oftmals gute Resultate ergeben und auch in anderen Bereichen der Chirurgie huldigt man ja am meisten den konservativen Methoden. Für die Totalaufmeißelung spricht, daß die Paukenhöhle in solchen Fällen auch der Sitz eines tuberkulösen Leidens ist und deshalb in möglichst weiter Ausdehnung einer radikalen Behandlung zugänglich gemacht werden muß; ferner ist die tuberkulöse Otitis ein gefährliches Leiden, das oft endokranielle Komplikationen veranlaßt; endlich zeigt der eine der hier mitgeteilten Fälle, daß die Epidermisierung einer großen Höhle bei einer tuberkulösen Otitis ebenso schnell und gut von statten gehen kann als bei einer gewöhnlichen Eiterung. In Fällen wie die hier erwähnten mag jedenfalls die Totalaufmeißelung vorzuziehen sein.

Diskussion.

Gottlieb Kiär: Radikaloperation bei tuberkulöser Otitis darf nur als Ausnahme verwendet werden; eine konservative lokale Behandlung in Ver-

Generated on 2019-10-24 12:39 GMT / http://hdl.handle.net/2027/uc1.b3252759
Public Domain in the United States, Google-digitized / http://www.hathitrust.org/access_use#pd-us-google
Digitized by Google
Original from UNIVERSITY OF CALIFORNIA

bindung mit einer allgemein kräftigenden Behandlung muß die Hauptregel sein.

VI. P. Tetens Hald: Kasuistik.

1. Mitteilung über den späteren Verlauf eines Falles von Fibroma lymphangiectaticum oesophagi. (Mit Demonstration des Präparates.)

Das entfernte Fibrom wurde am 14. X. 1908 demonstriert; Hald vermutete damals das Vorhandensein einer bösartigen Neubildung bei der Cardia, obschon wiederholte Probeexcisionen aus dem unteren Teil des Oesophagus normale Schleimhaut ergaben. Nach ein paar Monaten kehrten denn auch die Schluckschmerzen wieder und es stellte sich allmählich eine Stenose der Cardia ein, die Oesophagusschleimhaut aber war fortwährend normal. Am 15. VII. 1909 wurde er in die Ohrenklinik des Kommunehospitals aufgenommen und es war jetzt fast vollständige Stenose vorhanden. Die klinische Diagnose war Cancer cardiae intraventricularis, was auch durch seinen Tod am 2. VIII. bei der Sektion bestätigt wurde. Der Verlauf beweist, wie berechtigt es war, seinerzeit die Inkongruenz zwischen den Symptomen und der Größe des entfernten Tumors hervorzuheben.

2. Fall von idiopathischer diffuser Dilatation der Speiseröhre.

Eine 29jährige Frau merkte vor ein paar Jahren, daß das Essen in der Gegend des Jugulums stecken blieb und Respirationsbeschwerden verursachte und erst nach gewissen Bewegungen weiter passierte. Niemals äußere Schwellung. Erst während der letzten 3 Wochen vor der Aufnahme Erbrechen und bis 10 Tage vor der Aufnahme wie in dem vorigen Falle, konnte sie noch feste Speisen genießen. Die dünnste Bougie blieb 40 *cm* von der Zahnreihe stehen; oesophagoskopisch fand man eine kolossale Dilatation der Speiseröhre. Es wurde ein Cancer cardiae intraventricularis vermutet, bei der Sektion aber fand man keine Stenose, nur die riesige Dilatation und die Bildung eines culde-sac neben der Cardia.

3. Fall von Cancer oesophagi, auf die Trachea übergreifend.

Eine 60jährige Frau kam August 1910 wegen Schluckschmerzen zur Behandlung; eine schwere Bougie passierte damals ohne Schwierigkeit bis in den Magen. Mitte September ein Erstickungsanfall. Laryngoskopisch nichts Besonderes, Hypopharyngoskopie dagegen zeigte einen ulcerierten Cancer an der Hinterfläche des Ringknorpels. Am 24. IX. ein schwerer Erstickungsanfall: sie wurde in die Ohrenklinik des Kommunehospitals aufgenommen. Es wurde sofort ohne vorherige Cocainisierung Tracheoskopie vorgenommen und ein großer, obturierender Tumor gefunden; es wurde vorläufig ein dickwandiger Kautschukschlauch durch das Tracheoskop eingeführt, so daß sie wieder atmen konnte, und dann Tracheotomie mit teilweiser Entfernung des Tumors vorgenommen. Exitus am 21. XI. Sektion: Ausgedehnter Cancer oesophagi, in die Trachea hineinragend; große Perforation zwischen Speise- und Luftröhre. Es wäre vielleicht auch in anderen Fällen von Trachealstenosen praktisch, in der hier erwähnten Weise vorzugehen; die Einführung eines Schlauchs durch die Glottis wird meistens keine besonderen Schwierigkeiten bieten und man kann dann nachher in aller Ruhe seine Tracheotomie vornehmen. Eigentümlich ist, daß Pat. trotz der großen Kommunikation recht wohl essen konnte, ohne sich eine Schluckpneumonie zuzuziehen.

Generated on 2019-10-24 12:39 GMT / http://hdl.handle.net/2027/uc1.b3252759
Public Domain in the United States, Google-digitized / http://www.hathitrust.org/access_use#pd-us-google
Digitized by Google
Original from UNIVERSITY OF CALIFORNIA

4. Corpus alienum bronchi sin. (große Stecknadel).

Ein 12jähriges Mädchen stand mit einer Nadel zwischen den Lippen, als eine Überraschung eine plötzliche Aspiration herbeiführte; nachher Schmerzen beim Schlucken. Oesophagoskopie ergab nichts Abnormes, bei der Röntgenaufnahme aber wurde die Nadel nachgewiesen, wahrscheinlich im rechten Bronchus sitzend; bei der Tracheoscopia superior sah man auch richtig die Nadelspitze bei der Carina. Es wurde Tracheotomie vorgenommen und dann Tracheoscopia inferior mit Entfernung der Nadel, die aber jetzt im linken Bronchus saß; wahrscheinlich war sie seit der Röntgenaufnahme aus dem rechten Bronchus aufgehustet und dann in den linken aspiriert worden.

Jörgen Möller.

Laryngo-rhino-otologische Gesellschaft in Rumänien.

Sitzung vom 7. Juni 1911.

Vorsitzender: Kugel; Schriftführer: Mayersohn.

1. Seligmann demonstriert einen 51jährigen Pat., mit einem **Tumor der linken Larynxhälfte** behaftet, den er wegen Heiserkeit vor 2 Jahren zum ersten Male gesehen hat; damals hat Vortragender ein unbegrenztes kleines, rötliches Knötchen auf dem linken Stimmbande gesehen. Bald darauf wurde von einem anderen Kollegen die antiluetische Kur eingeleitet. Vor acht Tagen wurde Pat. wieder gesehen. Ich fand bei dem Pat. die linke Larynxhälfte nußgroß infiltriert, bei Phonation völlig unbeweglich; Schmerzen im linken Ohre selten und gering. Schlingbeschwerden sind nicht, wohl aber Heiserkeit und Dyspnoe vorhanden; letztere während des Schlafes mit drohendem Charakter. Wegen bedeutender Glottisenge wurde von einer Probeexcision abgesehen, weshalb die Diagnose nicht bestimmt auf Carcinom festgestellt werden konnte und man an luetisches Gummageschwür hätte denken können.

Diskussion.

Felix glaubt hier doch die Diagnose auf malignen Tumor zu stellen, da die vorhandenen retromaxillaren Drüsen schmerzhaft sind, und da, wenn obiger Tumor auf luetischer Basis gewesen wäre, er in so langer Zeit sicher zerfallen wäre. Er empfiehlt die Hemilaryngektomie.

2. Costiniu meldet über einen Offizier, der seit 4 Monaten an **Otorrhöe** leidet. Der Beginn der Krankheit ähnelte einer Influenzaotitis; der Ohrenfluß kam aber trotz Behandlung nicht zum Stillstande und wurde übelriechend; in der vorhandenen, im unteren hinteren Quadranten des Trommelfells bestehenden Perforation sind weißlich glänzende Kristalle sichtbar, die auf Cholesteatom deuten.

3. Mayersohn liest die Krankengerchichte einer 67jährigen Pat. vor, zu welcher er wegen Schlingbeschwerden gerufen worden ist. Diese Schmerzen — von Fieber begleitet — sind vor 6 Tagen entstanden. Pharynx sehr gerötet und geschwollen, von gläserigem Aussehen; Submaxillardrüsen geschwollen und schmerzhaft. Im linken Ohre Völligkeitsgefühl, Schwerhörigkeit und geringe Sekretion. Linker Gehörgang derart geschwollen, daß kein Speculum eingeführt werden kann; am eingeführten Tamponwatteträger wird wenig Blut entfernt, Ohrmuschel, Nacken, Kopfhaut, Oberlippe und Kinn stark

Digitized by Google
Original from UNIVERSITY OF CALIFORNIA
Generated on 2019-10-24 12:39 GMT / http://hdl.handle.net/2027/uc1.b3252759
Public Domain in the United States, Google-digitized / http://www.hathitrust.org/access_use#pd-us-google

geschwollen, gerötet und schmerzhaft. Temperatur dauernd zwischen 38—39°. Therapie: 2 Tage lang Kompressen mit 1‰ Sublimatlösung, nachher mit Infus. flor. Sambucci, worauf nach einigen Tagen vollständige Heilung eintritt. Es handelte sich in diesem Falle ohne Zweifel um ein **Erysipel**, das nicht, wie gewöhnlich in der Nase entstanden und auf das Gesicht übergegangen ist, sondern von Pharynx und Eustachischer Tube aus das Trommelfell, den Gehörgang, die Ohrmuschel und zuletzt das Gesicht und das Ohr ergriffen und sich auf den ganzen Kopf verbreitet hat. Costiniu.

Bücherbesprechungen.

Leitfaden der Akustik für Ohrenärzte. Von Prof. Dr. M. Th. Edelmann. Berlin 1911, S. Karger.

Edelmann hat sich in seinem sehr gut ausgestatteten Buch der dankenswerten Aufgabe unterzogen, eine genaue Beschreibung, Gebrauchsanweisung und Theorie der für Ohrenärzte wichtigen akustischen Untersuchungsinstrumente zu gegen. Vorausgeschickt werden vier klar geschriebene Kapitel über die Grundlagen der Akustik, und zwar das erste Kapitel über transversale und longitudinale, fortschreitende und stehende Schwingungen, das zweite über die bildliche Darstellung von Schwingungen, das dritte über die Tonhöhe, Tonstärke und das Intervall zweier Töne, das vierte über die Erscheinungen beim gleichzeitigen Erklingen zweier Töne, über Interferenz. Es folgt sodann die Stimmgabel und ihre Theorie, um die sich ja Edelmann sowohl in praktischer als auch in theoretischer Beziehung so große Verdienste erworben hat. Dann wird die Galtonpfeife und die Art ihrer Eichung genauestens dargestellt. Nun schließt sich ein Kapitel über die Meldeschen Stimmplatten, eines über Königsche Klangstäbe, eines über das Monochord für longitudinale Schwingungen von Saiten und eines über eine kontinuierliche Tonreihe aus Resonatoren mit Resonanzböden an, alles Instrumente, über die Edelmann die denkbar größte Erfahrung hat, da sie ja alle in der von ihm und seinem Sohne geleiteten Werkstatt erzeugt werden. Hierauf folgt ein Abdruck der bekannten, ausgezeichneten Arbeit Edelmanns aus der Zeitschrift für Ohrenheilkunde über das rationelle objektive Messen der Tonstärke und Hörfähigkeit. Im Anhang an diese eigene Arbeit bespricht er die früheren akustischen Versuche zur Messung des Hörvermögens. Den Schluß des Buches bildet der Abdruck einer von Edelmann in Gemeinschaft mit Bezold verfaßten, in Passows Beiträgen zuerst publizierten Arbeit „Ein bewegliches Modell des Schalleitungsapparates zur Demonstration seiner Mechanik." Bárány.

Referate.

I. Allgemeines.

Entwicklung des Schläfenbeines. Von G. W. Boot. (Journ. Amer. Med. Assoc., Nr. LV, pag. 563—565.)

Der Autor vergleicht den Zustand (Beschaffenheit) des Os temporale beim Kinde mit jenem beim Erwachsenen.

Digitized by Google
Original from UNIVERSITY OF CALIFORNIA
Generated on 2019-10-24 12:39 GMT / http://hdl.handle.net/2027/uc1.b3252759
Public Domain in the United States, Google-digitized / http://www.hathitrust.org/access_use#pd-us-google

Annulus tympanicus. Dieser ist ein bloßer Ring beim 9monatlichen Fötus, der mit der Pars petrosa zusammenschmilzt durch Wachstum der letzteren. Der Ring weitet sich und wächst, beides nach der Öffnung zu und zugleich horizontal nach außen. Die vorderen und hinteren Knoten (Knollen, Warzen) verschmelzen in 3 Jahren.

Pars mastoidea. Das Mastoid erscheint als eine Ausbauchung im 15. Lebensmonat.

Nähte des Os temporale. Im Verlaufe der Zeit obliterieren alle Nähte, wenngleich ein Teil der Sutura petro-tympanica beim Erwachsenen vorhanden sein kann.

Antrum tympanicum. Beim neugeborenen Kinde erstreckt sich das Antrum tympanicum nur halb über das Tympanum und direkt nach oben von der Mitte aus. Es nähert sich schrittweise der Lage beim Erwachsenen.

Gundelach.

Bedenkliche Nebenerscheinungen bei mit Salvarsan behandelten Patienten. Von Prof. Finger (Wien). (Berl. klin. Wochenschrift Nr. 18. 1911.)

Finger bespricht eingangs die Häufung von Neurorezidiven in einer auffällig frühen Zeit der Lues nach Salvarsanbehandlung. Man könnte an die Möglichkeit eines direkten Zusammenhanges dieser Erscheinungen mit dem Arsenobenzol denken; ferner auch die Möglichkeit einer kombinierten Wirkung des Arsenobenzols mit der Lues in Betracht ziehen, und zwar in dem Sinne, daß ersteres loci minoris resistentiae schafft, in denen sich die Lues lokalisiert. Nun zitiert Finger eine Anzahl von Autoren, die die Häufigkeit von Neurorezidiven bei Salvarsanfällen bestätigen, und erwähnt, daß die Zahl dieser Autoren ist im Zunehmen begriffen ist. Unter anderem bringt Finger die Krankengeschichte einer Patientin, bei der wegen 9 Wochen alter Lues eine Salvarsaninjektion gemacht wurde. Zwei Monate später Neuritis optica links, totale Oculomotoriuslähmung, Facialisparese rechts; nach abermaliger Injektion entwickelt sich links eine Stauungspapillae, rechts kommt eine Neuritis optica dazu.

In einem zweiten ähnlichen Falle führt der Harn noch 9 Monate nach einer einmaligen Injektion noch deutlich Arsen.

Merkwürdig sind die ganz wesentlichen Schwankungen im Verlaufe respektive im subjektiven Befinden derartiger Nervenpatienten, bei unverändertem objektiven Befunde. Es macht daher den Eindruck, als ob eine Noxe intermittierend einwirken und den sich erholenden Nerven neuerdings schädigen würde. Dies zeigt für den N. octavus ein von O. Beck mitgeteilter Fall, bei dem sich beiderseits eine bis zur völligen Taubheit steigende Schwerhörigkeit und beiderseitige Vestibularausschaltung entwickelte. Becks Pat. (Chauffeur) erhielt im August eine einzige Injektion und Ende Februar war im Harn noch Arsen nachweisbar. Ferner sei betont, daß die als Neurorezidive gedeuteten Erscheinungen hauptsächlich den Acusticus und Facialis betreffen. In

Digitized by Google
Original from UNIVERSITY OF CALIFORNIA
Generated on 2019-10-24 12:40 GMT / http://hdl.handle.net/2027/uc1.b3252759
Public Domain in the United States, Google-digitized / http://www.hathitrust.org/access_use#pd-us-google

einem Teile der Fälle soll es sich nach Finger nicht nur um Neurorezidive handeln, sondern um Arsenintoxikation ebenso wie bei den sich nicht selten unmittelbar an die Injektion anschließenden Erscheinungen von Kopfschmerz, Schwindel, Ohrensausen, Erbrechen usw., die alle in der akuten Intoxikation mit Arsenverbindungen ihr Analogon finden. Finger hält die Methode der subkutanen und intramuskulären Injektion für gefährlich, da es sich ja um eine Depottherapie handelt. Allerdings können auch nach intravenösen Injektionen Nebenerscheinungen beobachtet werden. Berlstein.

Fibrolysin in der Ohrenheilkunde. Von M. Yearsley. (Journ. Laryng., XXVI, pag. 225—244.)

Der Verfasser gibt eine Übersicht über die Resultate der Fibrolysinbehandlung mehrerer Autoren bei Ohrerkrankungen. Ihre Ansichten sind widersprechend sowohl betreffs der toxischen Natur dieses Mittels als auch betreffs der wirksamsten Art der Anwendung. In einigen Fällen scheint eine Kombination mit mechanischer Behandlung ratsam.

Yearsley selbst fand keine befriedigenden Resultate, nur 3 von 20 Fällen wurden durch die Behandlung gebessert und auch bei diesen kann der Erfolg nicht mit Sicherheit auf die Anwendung des Fibrolysins zurückgeführt werden.

Law.

Le diagnostic de la surdité simulée. (Annal. des malad. de l'oreille, 1911, 3. Lieferung.)

Ein Brief von Dr. Donald J. Schaarer, in welchem er behauptet, Bárány die Methode der Diagnostik der Taubheit durch die Stimmhöhe mitgeteilt zu haben, als er aus Paris kam. Schaarer habe dort die Methode auf der Klinik Sebileaus gesehen. Bárány dürfte an diesen Bericht vergessen haben. Fröschels.

Über Spirochaetenbefunde im Felsenbein eines luetischen Fötus. Aus dem Laboratorium der Universitäts-Ohren- und Kehlkopfklinik zu Rostock. Von Privatdozent Dr. Karl Grünberg (Rostock). (Zeitschr. f. Ohrenheilk., LXIII, H. 3.)

Verfasser untersuchte die Felsenbeine eines luetischen, 7—8monatlichen Fötus und beschreibt die Lokalisation der Spirochaeten in den verschiedenen Regionen des Felsenbeines (Dura der mittleren und hinteren Schädelgrube, inneres Ohr, Mittelohr, Canalis facialis, Canalis caroticus).

Bemerkenswert ist das auffallende Mißverhältnis zwischen der Menge der vorhandenen Spirochaeten und der Schwere der Gewebsveränderungen.

E. Urbantschitsch.

Die physiologische Bedeutung der Hammer-Amboßverbindung. Von Privatdozent Dr. Hugo Frey (Wien). (Arch. f. d. ges. Physiol., Bd. 139.)

Die Ausführungen des Verfassers fußen auf eingehenden, vergleichend anatomischen Untersuchungen über die Hammer-Amboßverbindung, die in Kürze bereits 1909 auf dem internationalen Kongreß in Budapest vorgetragen, dem-

Digitized by Google
Original from UNIVERSITY OF CALIFORNIA
Generated on 2019-10-24 12:40 GMT / http://hdl.handle.net/2027/uc1.b3252759
Public Domain in the United States, Google-digitized / http://www.hathitrust.org/access_use#pd-us-google

nächst in den anatomischen Heften ausführlich zur Publikation gelangen. Verfasser konnte bei einer Reihe von Tieren zwischen Hammer und Amboß regelmäßig eine feste, teils knöcherne, teils knorpelige Ankylose feststellen, bei einer Reihe anderer Tiere fand sich eine feste, bindegewebige Verwachsung, ein eigentliches Gelenk fand sich nirgends. Da zunächst in den Fällen von sicherer Ankylose der beiden Knöchelchen eine Bewegung zwischen diesen auszuschließen ist, der übereinstimmende Bauplan des Mittelohrapparates der meisten Säuger aber einen gleichartigen Ablauf des Höraktes in allen Fällen höchst wahrscheinlich macht, so folgert Frey, daß eine gegenseitige Verschiebung der beiden Knöchelchen bei der physiologischen Schalleitung nicht in Betracht kommt.

Dadurch wird die Annahme eines Sperrzahngelenkes zwischen beiden gegenstandslos; andrerseits entspricht dem auch die Konfiguration der Teile nicht, selbst wenn diese noch als frei beweglich angesehen werden könnten. Bei einem echten Sperrgelenk ist die richtige Funktion nämlich nur dann möglich, wenn die Achse durch den Mittelpunkt des Gelenkes geht. Aus den Darlegungen des Verfassers ergibt sich jedoch, daß die Drehungsachse unterhalb der Zahnstücke verläuft.

Der Schutz des Leitungsapparates endlich, den die gegenseitige Beweglichkeit der Gehörknöchelchen plötzlichen Druckschwankungen gegenüber gewährleisten soll, läßt sich auch durch andere Apparate genügend erklären.

Bondy.

Ein Fall von Gradenigoschem Symptomenkomplex. Von Martin. (Revista barcelonesa de Enfermedades de oido, 30. Juni 1911.)

Das Eigentümliche des Falles besteht darin, daß seit drei Monaten kein Eiter, weder in der Paukenhöhle, noch in dem Warzenfortsatz, noch in der Umgebung des Ohres existierte und daß die Keime in dem Schädelinnern entweder durch die Lymphbahnen oder die Venen, oder durch die Knochenkanälchen eingedrungen waren und eine lokalisierte und wenig eitrige Meningitis verursacht hatten, da die Virulenz dieser Keime sehr bedeutend vermindert war.

Menier.

Epidermisierende Wirkung des „Scharlachrot" in einem Falle von Radikaloperation. (Acción epidermizante del „Scharlach rot" en un caso de operación radical. Von Dr. J. Oller (Barcelona).

Das Scharlachrot in Salbenform zu 5% bewirkte eine rasche Überhäutung in einem Falle, wo dieser Prozeß durch folgende Umstände erschwert war: 1. Größe der operierten Höhle. 2. Struktur des Knochens, welcher diploetisch und verifiziert war. 3. Ozaena des Pat., die durch den Tubenweg die operierte Gegend beständig infizierte. Nach zehn Applikationen der Salbe (das heißt nach 30 Tagen) erfolgte die Epidermisierung, welche vor dem Gebrauch der Salbe sich nicht im geringsten gezeigt hatte, obgleich Pat. schon seit drei Monaten operiert worden war

Menier.

Digitized by Google
Original from UNIVERSITY OF CALIFORNIA
Generated on 2019-10-24 12:40 GMT / http://hdl.handle.net/2027/uc1.b3252759
Public Domain in the United States, Google-digitized / http://www.hathitrust.org/access_use#pd-us-google

Aseptik in der Ohren- und Nasenchirurgie. Von Dr. G. Heermann (Kiel). (Arch. f. klin. Chir.)

Nach einer kurzen Rückschau auf die antiseptische Zeit, die für die Ohren- und Nasenchirurgie keine brauchbaren Resultate lieferte, kommt Heermann auf das von ihm geübte aseptische Verfahren zu sprechen, das bei größeren Operationen den allgemein gültigen Grundsätzen der Chirurgie entspricht und eigentlich nichts Neues bringt.

Bezüglich der Anwendung des aseptischen Verfahrens in der kleinen Oto- und Rhinochirurgie hat sich ihm die Teilung des Ordinationszimmers durch eine Querwand in zwei Räume bewährt, wobei er in dem einen alle Untersuchungen und solche Encheiresen vornimmt, bei denen die Aseptik nicht unerläßliche Vorbedingung ist, während er in dem zweiten Raume nur ausgesprochen septische oder darauf verdächtige Fälle behandelt; alle blutigen Eingriffe dagegen, bei denen es auf Aseptik ankommt, führt er ausschließlich im Krankenhause durch.

Statt der Bürsten, die schwer zu behandeln sind und die Hände aufscheuern und sie dadurch zur Aufnahme von Schmutz noch empfänglicher machen, empfiehlt er seine Rethseife, eine reine Kali- und Natronseife, welche von einem Gewirr von Rethfäden durchsetzt ist. (Fabrik von Sievers & Brandt in Kiel.)

Bei der ambulatorischen Behandlung der akuten Otitis media spricht er sich für einen aseptischen Verband aus, weil nur auf diese Weise die Sekundärinfektionen vermieden werden können. Lawner.

Über die Häufigkeit und die Bedeutung der Ohrenkrankheiten bei Kindern und über die Aufgabe des Ohrenarztes in der Schule. (O czestości i znaczenni chorab usznych udzieci i o zadanni lekarza uszuego w skole.) Von Spira (Krakau). (Lwowski Tygodnik Lekarski, 1910, Nr. 42, 43.)

Die verhängnisvollen Folgen der Vernachlässigung der ärztlichen Aufsicht in der Schule werden besprochen. Die Bedeutung und die Notwendigkeit einer speziellen Beaufsichtigung des Gehörorganes und der angrenzenden oberen Luftwege bei der Schuljugend nachdrücklichst hervorgehoben und die Aufgabe und das angezeigte Verfahren seitens des Ohrenarztes in der Schule auseinandergesetzt. Zum Schlusse appelliert Verfasser an die maßgebenden Faktoren, den gegenwärtigen mißlichen Zuständen nicht länger müßig zuzuschauen, sondern durch tatkräftiges Eingreifen und Förderung des Wohles der Menschheit sich den Dank und den Beifall ihrer Mitbürger zu erwerben. Spira (Krakau).

Über die gegenseitigen physiologischen und pathologischen Beziehungen zwischen dem Gesichtsnerven und dem Gehörorgan. (O stosunkach fiziologii i patologii między nervem twarzowym u narządem słuchowym. Von Spira (Krakau). (Lwowski Tygodnik Lekarski, 1910, Nr. 31—33.)

Auf Grund der auseinandergesetzten anatomischen, physiologischen und pathologischen Wechselbeziehungen beider Organe beleuchtet Spira die Be-

Digitized by Google
Original from UNIVERSITY OF CALIFORNIA
Generated on 2019-10-24 12:40 GMT / http://hdl.handle.net/2027/uc1.b3252759
Public Domain in the United States, Google-digitized / http://www.hathitrust.org/access_use#pd-us-google

deutung einer Facialisaffektion und deren Lokalisation für die Diagnose und Prognose von Ohrenkrankheiten und deren Komplikationen. So bedeutungsvoll auch das Auftreten einer Facialislähmung im Verlaufe einer chronischen Mittelohreiterung ist, wo sie eine drohende, ernste Komplikation ankündigt und die schleunige Ausführung eines operativen Eingriffes behufs Eliminierung des Krankheitsherdes indiziert, so gibt diese Komplikation doch im Beginne einer akuten Media zu keiner ernsten Besorgnis Anlaß, da die Facialislähmung hier schon durch eine bloße Hyperämie respektive durch Kompression seitens des Exsudates in der Paukenhöhle hervorgerufen werden kann und bei entsprechender Behandlung zumeist rasch zurücktritt. (Zur möglichst raschen Entlastung der Paukenhöhle empfiehlt sich neben ausgiebiger Spaltung des Trommelfells Aspiration vom äußeren Gehörgang aus.) Spira.

Über einige neuere Tuberkelbacillenfärbemethoden. Von Johannes Adam. Inaugural-Dissertation, Leipzig 1910.

Das Antiformin ist ein wertvolles Hilfsmittel zur Untersuchung tierischer Sekrete und Exkrete sowie weicheren tuberkulösen Organmaterials. Die Pikrinmethode von Spengler ist in bezug auf Sichtbarmachung der Tuberkelbacillen der Ziehlmethode mindestens gleichwertig. Sie übertrifft sie sogar in den Fällen, in denen bei letzterer Methylenblau als Gegenfarbe angewandt wird. Die Hermannsche Methode, insbesondere mit der Modifikation nach Berka, ist als Ersatz der Ziehlfärbung sehr zu empfehlen. Mit den Grammethoden von Much wird eine besondere Form des Tuberkelbacillus dargestellt, die mit der Ziehlmethode nicht sichtbar gemacht werden kann. Die Muchschen Methoden allein sind jedoch nicht ausreichend, die Diagnose „Tuberkulose" zu sichern. Die Methode von Knoll bringt sehr deutlich die sogenannte Muchsche und Ziehlsche Form des Tuberkelbacillus nebeneinander zur Darstellung. Sie eignet sich jedoch nur zum Studium der feineren Struktur des Tuberkelbacillus. Die Methode von Gasis ist zur Unterscheidung von Tuberkelbacillen und anderen säurefesten Stäbchen brauchbar, auch zu Strukturstudien geeignet. Ein Ersatz der Ziehlmethode ist sie jedoch nicht. Keine der untersuchten Färbemethoden bietet eine ausreichende Handhabe, die Unterscheidung der Tuberkelbacillen nach Typen durchzuführen.

Fritz Loeb (München).

Über Störungen des musikalischen Gehörs. Von Dr. Oskar Haenlein (Berlin). (Passow und Schäfer, Beiträge etc., Bd. IV, H. 1 und 2.)

Verfasser gibt zunächst eine Übersicht der vorliegenden Literatur und beleuchtet die mannigfachen Schwierigkeiten der Untersuchung. Von den zwei Fällen eigener Beobachtung betraf der eine Doppelhören für Luftleitung nach einseitiger Mittelohrentzündung, der zweite Falschhören für Luft- und Knochenleitung bei einer Affektion des schallperzipierenden Organes, als deren Grundlage Verfasser Lues verantwortlich macht. Bondy.

Generated on 2019-10-24 12:40 GMT / http://hdl.handle.net/2027/uc1.b3252759
Public Domain in the United States, Google-digitized / http://www.hathitrust.org/access_use#pd-us-google
Digitized by Google
Original from UNIVERSITY OF CALIFORNIA

II. Äußeres Ohr und Mittelohr.

Zur Behandlung der Gehörgangsfurunkel. Von Dr. R. Imhofer (Prag). (Therapeutische Monatshefte, H. 6.)

Nach Schilderung der Ätiologie und pathologischen Anatomie des Gehörgangsfurunkels bespricht Imhofer vorerst die bisher geübten Behandlungsmethoden von Laman (Drucktampon) und Urbantschitsch, Eitelberg (Drainrohr), mit welchen er jedoch keine guten Erfahrungen gemacht hat. Er läßt vielmehr — wie viele Otologen — den Furunkel ruhig seinen Entwicklungsgang bis zur Demarkation und eitrigen Einschmelzung durchmachen und unterstützt diesen Prozeß, durch Einlegen von mit verdünnter essigsaurer Tonerde getränkten Gazestreifen und Applikation warmer Kataplasmen.

Das Hauptgewicht der Behandlung legt Ihmhofer jedoch auf die Art der Entfernung des Furunkels, da durch das gewöhnlich geübte Abtupfen des Eiters mit Watte die benachbarten Haarbälge infiziert werden, worin die Ursache der häufigen Rezidiven gelegen sei. Diesen Übelstand vermeidet er nun durch die Anwendung eines eigenen Saugapparates. Die Saugbehandlung ist einfach und leicht durchführbar, besonders für messerscheue Pat. empfehlenswert, und verhüte wie keine andere Methode die häufigen Rezidiven.

Trotz dieser einleuchtenden Vorteile scheint diese Behandlungsart von der Methode Gatschers[1]) (Ohrenklinik Prof. Dr. Urbantschitsch) bereits überholt zu sein, welche durch heiße Berieselung nicht nur Kontaktfurunkel verhütet und die Heilung ohne chirurgischen Eingriff ermöglicht, sondern auch die Pat. von den oft exorbitanten Schmerzen befreit. Lawner.

Die Pathologie der Mastoiditis im Lichte der Röntgenstrahlen. Von Dr. Sidney Lange (Cincinnati). Übersetzt von Dr. W. Lehmann. (Fortschritte auf dem Gebiete der Röntgenstrahlen, Bd. XVII.)

Die Untersuchungen des Processus mastoideus mit Röntgenstrahlen haben seit 3 Jahren einen solchen Fortschritt erfahren, daß diese Methode heute bereits die Pathologie des Warzenfortsatzes intra vitam zu studieren gestattet. Vorbedingungen sind eine exakte röntgenologische Technik und technisch tadellose Platten.

Verfasser bespricht die pathologischen Veränderungen, die sich auf den Röntgenplatten nachweisen lassen und würdigt die Mastoiditis chronica. die schwere, die leichte, akute Mastoiditis und die akute Otitis media an der Hand entsprchender kasuistischer Fälle einer eingehenderen Betrachtung.

Die bisherigen Resultate lassen erhoffen, daß künftighin in jedem Falle eine Röntgenuntersuchung als wertvoll und angezeigt erscheinen werde; ausgedehntere werden — so hofft der Verfasser — sogar noch manche Probleme in der Pathologie der Otitis media zur Klärung bringen. Lawner.

[1]) Monatsschr. f. Ohrenhk., 1911, H. 5.

Digitized by Google
Original from UNIVERSITY OF CALIFORNIA
Generated on 2019-10-24 12:40 GMT / http://hdl.handle.net/2027/uc1.b3252759
Public Domain in the United States, Google-digitized / http://www.hathitrust.org/access_use#pd-us-google

L'otitite ozéneuse. Par M. le Lannois et Jacod (Lyon). (Annales des maladies de l'oreille, Oktober 1910.)

Die Autoren beschreiben eine bei Ozaena nicht selten auftretende Form der Otitis, welche sie für eine zur Ozaena gehörige Erkrankung halten. Sie tritt schleichend und schmerzlos auf und kommt dem Pat. erst durch den Ausfluß zu Bewußtsein. Das otoskopische Bild zeigt eine Menge Krusten, deren Entfernung oft mehrere Sitzungen beansprucht. Darunter findet man dann schwere Veränderungen in der Paukenhöhle. Meist ist die Schleimhaut atrophisch. Treten Polypen auf, so sind sie derb. Die Nase zeigt die Veränderungen der Ozaena. Die mikrobische Untersuchung führte in Anbetracht der zahlreichen Bakterienarten zu keinem Resultat. Therapie: Einträufeln einer 20%igen Mischung von Birkenöl und Vaselinöl. Fröschels.

Beiderseitige angeborene Gehörgangsatresie und angeborenes Colobom der Augenlider. Von Dr. R. Imhofer (Prag). (Passow und Schäfer, Beiträge etc., Bd. IV, H. 1 und 2.)

Kasuistische Mitteilung. Verfasser bringt die beiden Mißbildungen in Korrelation, da beide links stärker ausgesprochen sind als rechts. Die Ursachen derselben sind unbekannt. Bondy.

Zur knöchernen Stapesankylose oder Otosklerose. Von Gustav Brühl (Berlin). (Passow und Schäfer, Beiträge etc., Bd. IV, H. 1 und 2.)

Zusammenfassung von 8 histologisch untersuchten, zum Teil bereits publizierten Gehörorganen, die zu Lebzeiten genau funktionell untersucht wurden. In denselben sind fast alle bisher beschriebenen Typen vertreten: Knochenalterationen, die bei dem klinischen Bild der Mittelohrschwerhörigkeit (der Otosklerose) zur Stapesankylose geführt haben, und solche, die bei klinisch nervöser Schwerhörigkeit neben Labyrinthatrophie, also ohne Stapesankylose und ohne Otosklerose, vorhanden sind. Nach dem Sitz der Knochenveränderungen unterscheidet er folgende vier Gruppen. Sie liegen:

1. in unmittelbarer Nähe des Steigbügels, ohne zur Ankylose geführt zu haben;
2. auf das Vorhoffenster und die Steigbügelgegend beschränkt, mit Ankylose des Steigbügels;
3. multipel mit Ankylose des Steigbügels;
4. weit ab vom Steigbügel und ohne Ankylose.

Mit großer Lebhaftigkeit wendet sich Verfasser gegen die in neuerer Zeit von verschiedenen Seiten gemachten Vorschläge, die Diagnose Otosklerose aufzugeben. „Allein die zur Stapesankylose führenden Hyperostosen im Vorhoffenster bilden das anatomische Substrat der Mittelohrschwerhörigkeit, die in ihrem klinischen Verlaufe als „Otosklerose“ treffend unterschieden wird von der progressiven, nervösen Schwerhörigkeit.“ Nach den bisherigen Befunden sind zu unterscheiden:

Digitized by Google
Original from UNIVERSITY OF CALIFORNIA
Generated on 2019-10-24 12:40 GMT / http://hdl.handle.net/2027/uc1.b3252759
Public Domain in the United States, Google-digitized / http://www.hathitrust.org/access_use#pd-us-google

1. labyrinthäre Atrophie ohne Knochenalterationen, die klinisch als nervöse Schwerhörigkeit auftritt;

2. labyrinthäre Atrophie mit Spongiosierung ohne Stapesankylose, die als nervöse Schwerhörigkeit verläuft;

3. isolierte Stapesankylose (durch Hyperostosen im Vorhoffenster), die als Mittelohrschwerhörigkeit verläuft, ohne nervöse Schwerhörigkeit (typische Otosklerose);

4. Stapesankylose durch Hyperostosen im Vorhoffenster (isolierte oder multiple Herde) mit labyrinthärer Atrophie, die unter den kombinierten Symptomen des Schalleitungshindernisses und der nervösen Schwerhörigkeit verläuft. Bondy.

III. Labyrinth und Hörnerv.

Symptome und Diagnose der Infektion des Labyrinths, resultierend aus einer eitrigen Otitis media. Von J. R. Fletcher. (Journ. Amer. Med. Assoc., Nr. LV, pag. 1270—1272.)

Dr. Fletcher teilt diese Infektionen ein 1. in circumscripte, 2. in diffuse und 3. in die Perilabyrinthitis und erörtert deren Symptome und die Diagnose.

Doppelseitige Taubheit infolge von Syphilis, 6 Monate nach der Infektion. Von Kownatzki (Straßburg i. E.). (Münchener med. Wochenschrift, 58. Jahrg., Nr. 25.)

Kasuistische Mitteilung. Bei dem betreffenden Pat. stellte sich $^1/_2$ Jahr nach der Infektion doppelseitiges Ohrensausen, dann Kopfschmerzen und Schwindel ein, sowie Abnahme der Hörfähigkeit. Einige Tage darauf bestand völlige Taubheit, als deren Ursache eine syphilitische Erkrankung des inneren Ohres festgestellt wurde. Unter erneuter Hg-Behandlung verschwanden Ohrensausen, Kopfschmerzen und Schwindel, die beiderseitige Taubheit blieb bestehen, so daß der Kranke — ein Soldat — als dienstunbrauchbar entlassen wurde. Reinhard.

Die Prüfung des Vestibularis. Von Panse (Dresden). (Münchener med. Wochenschrift, 58. Jahrg., Nr. 23.)

Besprechung des Fistelsymptoms, des dreh-, kalorischen und galvanischen Nystagmus und ihre diagnostische Bedeutung anläßlich der XXIV. Sitzung der Gesellschaft für Natur- und Heilkunde zu Dresden am 25. März 1911, ebendaselbst erörtert. Reinhard.

Labyrinthsyphilis im Frühstadium der Sekundärperiode. Von Hintze (Bangkok). (Münchener med. Wochenschrift, 58. Jahrg., Nr. 22.)

Bei einem nervös veranlagten 35jähr. Pat. traten ca. $^3/_4$ Jahre nach dem Primäraffekt trotz energischer Hg. Salizyl-Kur und Sublimatinjektionen, nachdem Fazialis und Augenmuskellähmungen voraus- und wieder zurückgegangen waren, Schwindel, Ohrensausen und Erbrechen auf, Erscheinungen, welche Verf. auf das Labyrinth bezieht und die nach Bettruhe sowie nach Jodkali-, Sublimat- und Pilokarpininjektionen sich allmählich verloren, so daß der Kranke

Generated on 2019-10-24 12:40 GMT / http://hdl.handle.net/2027/uc1.b3252759
Public Domain in the United States, Google-digitized / http://www.hathitrust.org/access_use#pd-us-google
Digitized by Google
Original from UNIVERSITY OF CALIFORNIA

nach ca. 4wöchentlicher Krankenhausbehandlung entlassen werden konnte, nur das Ohrensausen war noch ziemlich stark; er geht allein auf der Straße und besorgt seine Geschäfte wieder. Hintze rechnet auf Grund seiner großen Erfahrungen in allen 5 Weltteilen die Laryrinthsyphilis im Frühstadium zu den Seltenheiten, da er nie einen 2. Fall sah. Reinhard.

Studien über 5 Fälle eitriger Labyrinthitis. Von P. D. Kersison. Laryngoscope, XXI, pag. 161—168.)

Der Verfasser beschreibt einige Fälle von eitriger Labyrinthitis, bei welchen die kalorische Reaktion fehlte. Am interessantesten ist aber Folgendes:

Fall 1. Der 21jährige Pat. akquirierte eine eitrige Mittelohrentzündung am rechten Ohre im Anschluß an Masern. Die Aufmeißelung wurde ausgeführt. Hernach stellte sich Schwindel und rotatorischer Nystagmus nach links ein. Nach Öffnung der Wundhöhle besserte sich der Zustand des Pat., aber das rechte Ohr war ertaubt. Da auch keine kalorische Reaktion auslösbar war, wurde die Labyrinthoperation ausgeführt. Dabei fand man weder Hammer noch Amboß noch Steigbügel. Die Operationshöhle heilte aus, einseitige Taubheit besteht weiter.

Fall 2. Bei einem 14jährigen Mädchen trat nach der Radikaloperation, die wegen chronischer Mittelohreiterung vorgenommen wurde, Muskelparese, heftiger Kopfschmerz und Erbrechen auf. Keine kalorische Reaktion. Deshalb Labyrinthoperation, die zeigte, daß der Stapes fehlte und das ovale Fenster mit Granulationen ausgefüllt war. Heilung.

Fall 3. 60jähriger Arbeiter mit chronischer Eiterung seit Kindheit. Schmerzen im rechten Warzenfortsatz. Keine kalorische Reaktion. Bei der Radikaloperation fanden sich keine Veränderungen an der Labyrinthwand. Später wurde eine zweite Operation ausgeführt, der Pat. starb bald danach. Es wurde ein Kleinhirnabsceß gefunden und das Labyrinth war mit Eiter erfüllt. Law.

Über eine vereinfachte Methode zur Prüfung der Horschärfe vermittelst Interferenz. Von Dr. E. Waetzmann, Privatdozent für Physik in Breslau. (Zeitschrift f. Ohrenheilk., 1911, LXIII, H. 1—2.)

Beschreibung eines Apparates und einer Methode: ist im Original nachzulesen. E. Urbantschitsch.

Hörstörung nach Schalleinwirkung. Ein Kommentar zu der Arbeit „Untersuchungen über Hörstörungen bei Fußartilleristen“ von Jaehne, Zeitschrift für Ohrenheilk., LXII, pag. 111—134. Von Prof. Dr. E. Paul Friedrich in Kiel. (Zeitschrift für Ohrenheilk., 1911, LXIII, H. 1—2.)

Verfasser zeigt, daß Jaehne zu denselben Resultaten gekommen ist wie er selbst (s. „Hörstörungen nach Schalleinwirkung“, Arch. f. Ohrenheilk., LXXIV, pag. 214—233). Dessen Beweisführung über die Schwerhörigkeit bei Fußartille-

Digitized by Google
Original from UNIVERSITY OF CALIFORNIA
Generated on 2019-10-24 12:40 GMT / http://hdl.handle.net/2027/uc1.b3252759
Public Domain in the United States, Google-digitized / http://www.hathitrust.org/access_use#pd-us-google

risten deckt sich mit der des Verfassers über die bei Seeoffizieren vollständig. Jaehnes Schlußsätze entsprechen Friedrichs Ausführungen.

E. Urbantschitsch.

Über den galvanischen Nystagmus. Aus der Universitätsklinik für Ohren-, Nasen- und Kehlkopfkranke in Heidelberg (Direktor: Prof. Dr. W. Kümmel). Von Privatdozent Dr. H. Marx, I. Assistent der Klinik. (Zeitschr. f. Ohrenheilk., LXIII, H. 3.)

Brünings hatte die neue Theorie aufgestellt, daß der galvanische Nystagmus durch Bewegungen der Cupula, die auf die kataphorische Wirkung des Stromes zurückzuführen sei, verursacht werde. Voraussetzung hierfür ist also die Funktionsfähigkeit der ampullaren Sinnesnerven. Brünings glaubt, daß die galvanische Prüfung im Vergleich mit der kalorischen eine Unterscheidung zwischen Störungen, die auf mechanischen („lymphokinetischen") Strömungshindernissen von nervösen Störungen der ampullaren Nervenendigungen gestatte. Er diagnostiziert demgemäß eine „Störung im lymphokinetischen Apparat", wenn der kalorische Nystagmus erloschen, der galvanische erhalten ist und eine „nervöse Störung des Bogengangapparates", wenn auch der galvanische Nystagmus erloschen ist.

Um die Richtigkeit dieser Behauptung nachzuprüfen, untersuchte Marx auf experimentellem Wege die Beeinflussung des galvanischen Nystagmus durch Labyrinthschädigungen und kommt auf Grund seiner Versuche zu folgenden Resultaten:

Sowohl nach Plombierung wie nach ausgedehnter Zerstörung der Bogengänge, desgleichen nach vollständiger Zerstörung des Labyrinthes ist die galvanische Reaktion in normaler Weise auslösbar.

Man kann also weder aus der galvanischen Untersuchung Schlüsse auf die Beschaffenheit des Labyrinthes ziehen, noch ist es mit unseren heutigen Untersuchungsmethoden möglich, Erkrankungen des physikalischen Übertragungsapparates und des physiologischen Nervenapparates des Vestibularisorgans differentialdiagnostisch zu trennen.

E. Urbantschitsch.

IV. Otochirurgie.

Ostéites et périostites isolées du temporal. Par P. Jaques (Nancy) et F. Gault (Lyon). (Annal. des malad. de l'oreille etc., Septembre 1910.)

Haupteinteilung: Primäre und sekundäre Osteoperiostitiden des Schläfenbeins. Die erste Gruppe zerfällt wieder in solche externen Ursprungs (Traumen) und hämatogenen Ursprungs (Tuberkulose, Lues etc.).

I. Die primären Osteoperiostitiden externen Ursprungs: Die Literatur ist arm an derartigen Krankengeschichten traumatischen Ursprungs. Einige Fälle von Aktinomykose werden erwähnt. Der jüngste, von E. Urbantschitsch beschriebene ist dem Autor entgangen.

II. Primäre Osteoperiostitiden internen Ursprungs: Am häufigsten ist die tuberkulöse Form. Henrici (1905) erwähnt in einer Arbeit über dieses Thema,

Generated on 2019-10-24 12:40 GMT / http://hdl.handle.net/2027/uc1.b3252759
Public Domain in the United States, Google-digitized / http://www.hathitrust.org/access_use#pd-us-google
Digitized by Google
Original from UNIVERSITY OF CALIFORNIA

daß die primäre Tuberkulose des Knochens häufiger sei als die im Anschluß an eine Tympanitis. Dufay berichtet über einen derartigen Fall bei einem 5jährigen Kinde. Auch ein aus der Klinik von Nancy publizierter Fall gehört hierher. Die Tuberkulose kann sich nach des Autors Erfahrung äußern entweder als Osteoperiostitis, die in dic Tiefe geht, ohne das Mittelohr zu befallen. Die zweite Form ist nach dem Typus des Dufaysschen Falles. Charakteristisch ist für die Tuberkulose der schleichende, schmerzlose Beginn. Die Prognose ist, was den lokalen Prozeß betrifft, gut, wenn der Herd energisch ausgeräumt wird. Rezidiven sind natürlich möglich.

In zweiter Linie kommt die Syphilis in Betracht. Nach einem historischen Überblick bespricht der Autor die Diagnostik: kein Fieber. Andere Zeichen von Syphilis. Der Sitz der Schwellung, welche mit dem Antrum nicht korrespondieren kann. Das Aussehen der eventuell vorhandenen Ulcerationen und Fistel. Der Effekt einer spezifischen Behandlung.

Manchmal kann eine Koexistenz mit einer Otitis die Diagnose sehr erschweren. Zur Differentialdiagnose mit Tuberkulose wird der übrige somatische Befund herangezogen werden müssen. Prognose gut.

II. Kapitel: Isolierte Entzündung des Schläfenbeines und des Periostes.

Vor 10 Jahren hielt man diese Erkrankung für sehr häufig. Heute, wo wir uns durch den operativen Befund zu überzeugen gewöhnt sind, sind wir ganz anderer Ansicht.

§ 1. Isolierte primäre Ostitis. Der Autor versteht darunter nur die Formen, bei denen keinerlei Mittelohrentzündungen vorangegangen sind. Historischer Überblick.

§ 2. Isolierte Periostitis. Nach Anführung einiger Krankengeschichten zitiert der Autor die Worte Politzers:

„Die primäre Periostitis des Warzenfortsatzes ist selten und bei Erwachsenen häufiger als bei Kindern. Sie allein indiziert den Wildeschen Schnitt."

Die Autoren besprechen in einem nächsten Kapitel die Anatomie des kindlichen Schläfenbeins, welche es erklärt, daß zwischen Periostitis und Mittelohr keine strenge Scheidung vorzukommen pflegt, und andrerseits es erklärt, daß wir bei kleinen Kindern durch eine einfache Incision auch eine Heilung erzielen. Die Periostitis squamosa der Erwachsenen tritt im Anschluß an akute Katarrhe des Rhinopharynx auf. Eine einfache Inzision führt zur Heilung. Dabei ist die Spitzenregion meist schmerzlos. Besprechung der Pathologie. Zum Schlusse dieser erschöpfenden Arbeit steht eine kurze Zusammenfassung.

Fröschels.

Fünf Fälle von operativ behandelter Facialisparalyse. Von J. Galdiz. (Archives internat. de laryngol., t. XXI, Nr. 1.)

Es handelt sich natürlich nur um Facialisparalyse infolge von Ohreiterung. Leider hat sich der Autor nicht recht die Mühe gegeben, der jedes-

Generated on 2019-10-24 12:40 GMT / http://hdl.handle.net/2027/uc1.b3252759
Public Domain in the United States, Google-digitized / http://www.hathitrust.org/access_use#pd-us-google
Digitized by Google
Original from UNIVERSITY OF CALIFORNIA

maligen Läsion des Facialis genau nachzugehen. Nichtsdestoweniger sind vier der von ihm operierten Fälle geheilt und nur im fünften Falle kam es zum Exitus, wahrscheinlich infolge eines Extraduralabscesses, der auch auf dem Wege der Spontanheilung war. Immerhin interessant ist es, zu wissen, daß man in jedem Falle von Facialisparalyse bei Otorrhöe die Prognose nicht ernst zu stellen braucht. Lautmann.

Pseudomeningitis otogenen Ursprungs. Ein Fall von Aktinobacillosis beim Menschen. Von G. Laurens. (Arch. internat. de laryngol., t. XXXI, Nr. 1.)

Ein Kuriosum ganz merkwürdiger Art ist der Fall, den Laurens in einer der Sitzungen der Pariser Oto-laryngologischen Gesellschaft besprochen hat. Es handelte sich um einen Knaben, der plötzlich, eine Woche nach stattgehabter Aufmeißelung des Warzenfortsatzes, mitten im besten Wohlbefinden allmählich folgendes Symptomenbild entwickelte: Kopfschmerzen, Erbrechen, Koma, Nackensteifigkeit, kahnförmige Einziehung des Abdomens. Eine Lumbalpunktion schafft klare Flüssigkeit zutage, die mononucleare an Lymphocyten und einige polynucleäre Zellen enthält. Hierbei blieben aber Puls und Temperatur normal. Laurens schloß jede Möglichkeit einer otogenen Ursache der Meningitis aus und tatsächlich zeigte die serologische und bakteriologische Untersuchung des Punktates, daß es sich um einen bisher noch nicht beschriebenen Fall von Aktinobacillosis handelte, eine Krankheit, die bisher nur bei den Bovideen beobachtet worden ist. Es sei noch bemerkt, daß das Kind nach den ersten, auf alle Fälle empfohlenen Quecksilberinunktionen und nach einer neuerlichen Lumbalpunktion genas. Handelte es sich wirklich um Actinobacillosis, wie es Laurens glaubt, oder um Syphilis, der Ausgang in vollständige Heilung gibt dieser postoperativen (?) Meningitis ihr Interesse.

Lautmann.

Über einen Absceß des linken Schläfenlappens. Von Ary dos Santos. (Revue hebdom., 1911, Nr. 13.)

Was dem Autor in seinem Falle besonders aufgefallen ist, ist die Latenz aller Symptome, die auf die schwere Komplikation einer subakuten Otitis hinwiesen, so daß die Eröffnung des Abscesses im Laufe der Aufmeißelung des Warzenfortsatzes sozusagen automatisch erfolgte. Es ist über latente Hirnabscesse schon wiederholt, auch von seiten solcher Ärzte geschrieben worden, denen man eine sorgsame Beobachtung ihrer Pat. zutrauen dürfte, doch ist immerhin nicht zu vergessen, daß der Begriff Latenz eigentlich nur ein relativer ist. Wenn, wie in vorliegender Beobachtung, die starken Schmerzen, über die der Pat. klagte, nach vollständig abgelaufener Otitis, nicht die besondere Aufmerksamkeit des Chirurgen erregten, wenn von einer Prüfung der Funktionen des Schläfenlappens in der Krankengeschichte kein Wort erwähnt ist, wenn, wie es scheint, die Nachforschungen nach Einbuße der Intelligenzsphäre beim Pat. nicht angestellt worden sind und einfach der Mangel grober, auf

Digitized by Google
Original from UNIVERSITY OF CALIFORNIA
Generated on 2019-10-24 12:40 GMT / http://hdl.handle.net/2027/uc1.b3252759
Public Domain in the United States, Google-digitized / http://www.hathitrust.org/access_use#pd-us-google

den ersten Blick auffallender Nervenläsionen als Latenz von Hirnabsceßphänomenen bezeichnet wird, so mag der Fall unseres Autors als bemerkenswert erscheinen. Übrigens sei bemerkt, daß der Pat. nach Eröffnung des Abscesses prompt genesen ist, was praktisch allerdings das wichtigste ist.

Lautmann.

Über die Radikaloperation des Ohres. Von Herschel (Halle a. d. S.). (Münchener med. Wochenschr., 58. Jahrg., Nr. 17.)

Herschel würdigt ausführlich die Verdienste von Stacke, Küster und Zaufal um die Entwicklung der Radikaloperation, von denen die beiden ersten bekanntlich die Operation nach dem Vorgehen Schwartzes von außen begannen, letzterer von innen, vom Gehörgang, aus. Es folgt eine genaue Beschreibung der Stackeschen Methode, deren Vorzüge Verfasser darin erblickt, daß 1. ein Auffinden des Antrums leichter möglich ist und 2. eine Verletzung des im Aditus befindlichen horizontalen Bogengangs und des Facialis mit Hilfe des Stackeschen Schützers leichter vermieden wird. Als Indikationen für die Totalaufmeißelung erkennt er die von Stacke aufgestellten an, der radikal operiert, sobald die Diagnose der chronischen, sonst unheilbaren Eiterung eines der drei Räume, des Kuppelraums, des Aditus oder des Antrums, feststeht, sei es, daß es sich um Caries, granulöse Ostitis, Cholesteatom oder Nekrose handelt. Alle Versuche, diese Erkrankungsherde vom Gehörgang aus operativ zur Heilung zu briegen, verwirft er mit Recht auf das Entschiedenste; eine exakte Beseitigung alles Erkrankten gewährleistet ihm nur die Radikaloperation. Er bespricht des weiteren die verschiedenen Arten der Plastik, die zum Teil eine persistente, retroaurikuläre Öffnung bezwecken und von denen er der Stackeschen den Vorzug gibt. Besonderen Wert legt er auf den völligen Verschluß der Hautwunde durch Klammernähte, und zwar erblickt er den Hauptwert dieser primären Naht in dem tadellosen kosmetischen Resultat. Als Einschränkung derselben läßt er nur die Fälle gelten, wo mit dem Cholesteatom, der Eiterung und der Nekrose bereits die schwersten Komplikationen verbunden sind; dahin gehören die Sinusthrombose, der Hirnabsceß und die Labyrintheiterung. Bei der Nachbehandlung spielt die tägliche aseptische Tamponade mit kleinen Gazeläppchen und die Ätzung mit Lapisperlen bei Herschel eine große Rolle, während er von der tamponlosen Nachbehandlung nichts hält. Die Heildauer verkürzte sich durch den primären Verschluß wesentlich und auch mit den Erfolgen quoad Hörfunktion war er recht zufrieden.

Reinhard.

Chirurgische Eingriffe in chronischen Erkrankungen der zerebralen-spinalen Meningen. (Zabiegi chirurgiezne w przewielsłych cierpiemach opon mózgu rdzenia.) Von Higier. (Medycyna i Kronika Lekarska, 1910, Nr. 41.)

Zu den chronischen, von den Meningen ausgehenden Erkrankungen, in denen chirurgische Intervention sich sehr nützlich erweisen kann, nennt Verf. Pachymeningitis haemorrhagica s. Haematoma durae; Pachymeningitis hyper-

Digitized by Google
Original from UNIVERSITY OF CALIFORNIA
Generated on 2019-10-24 12:40 GMT / http://hdl.handle.net/2027/uc1.b3252759
Public Domain in the United States, Google-digitized / http://www.hathitrust.org/access_use#pd-us-google

trophica spinalis super. et infer.; Meningitis cerebralis, cerebellaris, spinalis chron. circumscripta s. arachnitis adhaesiva cystica s. Hydromeninx congenita, Meningitis serosa chron. s. Hydrocephalus idiopathicus, sog. Pseudotumoren, Tumoren des Acusticus, der Hypophysis und der Epiphysis. Spira.

1 Fall von operiertem Akustikustumor. Von Mainzer (Nürnberg). Kasuistische Mitteilung im ärztlichen Verein zu Nürnberg am 16. Februar 1911 laut Protokoll der Münchener med. Wochenschrift, 58. Jahrg., Nr. 21.

Es bestanden angeblich Taubheit links und Ohrensausen rechts, das durch leichten Druck auf die Carotis communis zu unterdrücken war. Daneben Nystagmus, Stauungspapille sowie ein objektiv wahrnehmbares Gefäßgeräusch im Schädel, hörbar an der rechten Schläfe und im Gehörgang, ebenfalls durch Kompression der Carotis unterdrückbar. Es fand sich ein Fibrom in der Felsenbeinpyramide eingelagert. Pat. genaß bis auf das Sehvermögen. Reinhard.

Über einen Fall von otogener Pachymeningitis interna purulenta. Von Dr. E. Rimini (Triest). (Zeitschr. f. Ohrenheilk., LXIII, H. 3.)

Beschreibung des Krankheitsverlaufes bei einem 26jährigen Pat., bei dem im Anschluß an eine linkseitige eitrige Mittelohrentzündung zuerst pyämische Symptome aufgetreten waren, denen Reizung des linken Vestibularapparates folgte, worauf Lähmung der linken oberen und unteren Extremität sowie des linken Facialis eintrat. Gelegentlich der Obduktion stellte sich bei der genauen anatomischen Untersuchung des Gehirns heraus, daß sowohl eine Pachymeningitis purulenta interna wie Corticalmeningitis ausschließlich die rechte Hemisphäre betraf, während die linke, die mit dem eitrigen Herde im Schläfenbein in direktem Kontakt war, vollständig unversehrt blieb.

Dieses Verhalten führt Verfasser auf retrogrades Eindringen einzelner in dem zentralen Ende des Sinus zurückgebliebener Thrombenstücke (nach Operation) in die kleinen Venen der Dura an der rechten Seite zurück.

E. Urbantschitsch.

Notizen und Personalien.

Habilitiert: Dr. Rugani in Siena für Oto-Laryngologie.

Gestorben: Generalstabsarzt Dr. Chimani, der sich in früheren Jahren durch rege otiatrische Tätigkeit einen guten Ruf erworben hatte.

Corrigendum. In Heft 9, pag. 985, lies als Autor der Arbeit „Über Musik und Geräusch“ statt Schier Bryant richtig: Sohier Bryant.

Für den wissenschaftlichen Teil verantwortlicher Redakteur: Dr. Ernst Urbantschitsch, Dr. Otto Kahler.
Herausgeber, Eigentümer und Verleger: Urban & Schwarzenberg.

Druck von Gottlieb Gistel & Cie., Wien, III., Münzgasse 6.

Digitized by Google
Original from UNIVERSITY OF CALIFORNIA
Generated on 2019-10-24 12:40 GMT / http://hdl.handle.net/2027/uc1.b3252759
Public Domain in the United States, Google-digitized / http://www.hathitrust.org/access_use#pd-us-google

MONATSSCHRIFT FÜR OHRENHEILKUNDE
UND
LARYNGO-RHINOLOGIE.

XLV. Jahrg. 1911. 11. Heft.

Nachdruck verboten.

Bernhard Fraenkel †.

Vor wenigen Tagen wurde die ganze medizinische Welt in aufrichtige Trauer versetzt durch das Ableben des ältesten unter den deutschen Laryngologen. Bernhard Fraenkel erlag mitten in der Arbeit einem tückischen Leiden. Wer den Verstorbenen persönlich gekannt hat und weiß, wie er trotz jahrelangem, schwerem Siechtum allen seinen Pflichten als Leiter der ersten laryngologischen Klinik des Deutschen Reiches, als hervorragender Organisator des Kampfes gegen die Tuberkulose, als Gründer und Herausgeber des Archivs für Laryngologie und als langjähriger Präsident der Berliner Laryngologischen Gesellschaft gewissenhaft erfüllte und daneben noch Zeit fand, eine ausgedehnte Praxis zu versehen, wird gewiß gestehen, daß dieser Mann von dem Gefühl strengster Pflichterfüllung geleitet war. Sein ganzes Leben war der Arbeit zur Förderung der Wissenschaft und zum Heile der leidenden Menschheit gewidmet.

Er wurde am 17. November 1836 als Sohn eines Arztes in Elberfeld geboren, studierte an den Universitäten Würzburg und Berlin und wurde 1860 zum Doktor promoviert. Bei dem großen Interesse, welches der strebsame junge Mann allen neuen Erscheinungen auf dem Gebiete der Medizin zuwendete, ist es zweifellos, daß er auch von der Erfindung der Laryngoskopie frühzeitig Kenntnis erhielt. Wie bekannt, war Czermak im Jahre 1859 nach Berlin gekommen und hatte dort einer Reihe von hervorragenden Professoren und Ärzten die Technik der Spiegeluntersuchung von Kehlkopf und Nase persönlich demonstriert. Jedenfalls beschäftigte sich Fraenkel schon frühzeitig mit unserer Spezialität und habilitierte sich im Jahre 1872 als Privatdozent an der Universität Berlin. Seine erste größere Arbeit behandelte die Skrofulose und Tuberkulose und erschien in Gerhardts Handbuch der Kinderkrankheiten. Für das Ziemssensche Handbuch der speziellen Pathologie und Therapie bearbeitete er die allgemeine Diagnostik und Therapie der Krankheiten der Nase, des Nasenrachenraumes, des Rachens und des Kehlkopfes und die Krankheiten der Nase im Jahre 1879. Von ihm rührt auch ein noch jetzt vielfach verwendetes Nasenspeculum her.

Digitized by Google
Original from UNIVERSITY OF CALIFORNIA
Generated on 2019-10-24 12:40 GMT / http://hdl.handle.net/2027/uc1.b3252759
Public Domain in the United States, Google-digitized / http://www.hathitrust.org/access_use#pd-us-google

Auf Grund dieser größeren und zahlreicher kleinerer Arbeiten, sowie auf Grund seiner eifrigen Tätigkeit als Lehrer wurde er im Jahre 1884 zum Professor und 1887 zum Direktor der Universitäts-Poliklinik für Hals- und Nasenkrankheiten ernannt. Im Jahre 1889 erschien seine durch strenge Kritik und volle Beherrschung der klinischen und anatomischen Methoden ausgezeichnete Arbeit über den Kehlkopfkrebs, in welcher er namentlich die Differentialdiagnose zwischen Pachydermie und Krebs in exakter Weise präzisierte. Man wird wohl nicht fehlgehen, wenn man dieser Arbeit einen wesentlichen Einfluß auf seine Ernennung zum ordentlichen Honorarprofessor im Jahre 1890 zuschreibt. 1891 erschien seine Arbeit über die Gefrierdurchschnitte zur Anatomie der Nasenhöhle, welche viel Licht in den komplizierten Bau dieses Organes brachte.

Neben dieser angestrengten und erfolgreichen Tätigkeit sowohl als Lehrer als auch als Forscher und als beliebter praktischer Arzt und Consilarius fand er aber noch Zeit, eine Lieblingsidee nach und nach zu verwirklichen. Dank seiner hervorragenden Stellung und seines großen Einflusses setzte er den Bau einer Klinik für Hals- und Nasenkrankheiten in der königl. Charité durch; 1893 wurde er zum Direktor dieser Klinik ernannt und leitete dieselbe in musterhafter Weise bis 1911. Ein großes Verdienst um unsere Spezialität erwarb er sich durch die Begründung des Archivs für Laryngologie und Rhinologie im Jahre 1894. Dieses Archiv ist seitdem das wichtigste Organ der deutschen Laryngologen und Rhinologen. Fraenkel selbst eröffnete darin die Reihe der Publikationen mit seinen Studien zur feineren Anatomie des Kehlkopfes. Wie bekannt, beschrieb er hier zuerst die eigentümliche Anordnung der Papillen der Stimmlippen in der Form von Leisten, welche parallel dem freien Rande verlaufen. Diese schöne anatomische Entdeckung wird immer seinem Namen zur Ehre gereichen.

Bei allen seinen tüchtigen Leistungen als Spezialist vergaß er nie die wichtige Aufgabe jedes Arztes und Lehrers, auch bei der Pflege eines Spezialgebietes auf den Zusammenhang der lokalen Erkrankungen mit dem gesamten Organismus hinzuweisen. Die Unmöglichkeit, die Tuberkulose in Nase, Rachen und Kehlkopf bloß lokal zu behandeln, hatte er oft betont. Es kann uns daher nicht Wunder nehmen, daß er daran ging, sich der Bekämpfung der Tuberkulose im allgemeinen zu widmen. In der internationalen Vereinigung gegen die Tuberkulose war er langjähriger Präsident der Verwaltungskommission und übte dadurch einen großen Einfluß auf die segensreiche Tätigkeit dieser Vereinigung aus; besonders verdienstlich wirkte er als Herausgeber der Zeitschrift für Tuberkulose. Fraenkel war auch Präsident der Berliner laryngologischen Gesellschaft, die Wiener laryngo-rhinologische Gesellschaft zählte ihn zu ihren Ehrenmitgliedern.

Trotz dieser ausgedehnten Tätigkeit war er immer der liebenswürdigste Weltmann und interessierte sich für jede neue Erscheinung auf dem Gebiete der Kunst und Wissenschaft. Hauptsächlich aber scheute er keine Mühe, um

Generated on 2019-10-24 12:40 GMT / http://hdl.handle.net/2027/uc1.b3252759
Public Domain in the United States, Google-digitized / http://www.hathitrust.org/access_use#pd-us-google
Digitized by Google
Original from UNIVERSITY OF CALIFORNIA

in Verbindung mit den Fachgenossen der ganzen Welt zu bleiben. Ich selbst hatte Gelegenheit, ihn auf den verschiedensten internationalen medizinischen Kongressen zu treffen. Als im Jahre 1905 eine große Anzahl von Laryngo-Rhinologen der ganzen Welt sich in London versammelte, um den 100. Geburtstag Manuel Garcias zu feiern, war Fraenkel vom Deutschen Kaiser beauftragt worden, dem Jubilar die große goldene Medaille für Kunst und Wissenschaft zu überreichen. Eine geistreiche, vielfach bewunderte Rede ging diesem Akt voraus.

Damals fand ich auch Gelegenheit, Fraenkel für meinen Plan zu interessieren, das 50jährige Jubiläum der Laryngologie im Jahre 1908 zusammen mit den Andenken an Türck und Czermak in Wien zu feiern. Er war ganz begeistert von dieser Idee und trug nicht wenig dazu bei, unsere Arbeiten in dieser Hinsicht zu fördern. Es gereichte uns denn auch zur größten Freude, ihn im Jahre 1908 in Wien als Vertreter der deutschen Regierung bei unserem internationalen Laryngo-Rhinologenkongreß begrüßen zu können. Große Befriedigung bereitete ihm die Wahl Berlins als Ort des nächsten internationalen Laryngo-Rhinologenkongresses. Wie ja allgemein bekannt, wußte er als Präsident des Berliner Exekutivkomitees den Kongreß in der sorgfältigsten Weise vorzubereiten und zeigte sich während der Verhandlungen allen schwierigen Aufgaben der Leitung des Kongresses trotz seiner Kränklichkeit in vollstem Maße gewachsen. Es war diese Zeit des so schön und erfolgreich verlaufenen Berliner Kongresses für ihn die schönste Belohnung für seine langjährige und mühevolle Tätigkeit, wie er mir selbst wiederholt versicherte. Leider sollte er sich dieses Erfolges nicht lange erfreuen; nach wenig mehr als 2 Monaten wurde er uns für immer entrissen.

Verzeichnis der Arbeiten B. Fraenkels seit 1884.

1. Über die Färbung des Kochschen Bacillus und seine semiotische Bedeutung für die Krankheiten der Respirationsorgane. Vortrag in der Berliner med. Gesellsch. (Berliner klin. Wochenschr., 1884, Nr. 13 u. 14.)
2. Von der Nase aus geheilter Facialiskrampf. (Berliner klin. Wochenschr., 1884, Nr. 24, pag. 442.)
3. Über adenoide Vegetationen. (Deutsche med. Wochenschr., 1884, Nr. 41 u. ff.)
4. Lanolin als Salbengrundlage für die Schleimhäute. (Berliner klin. Wochenschr., 1886, Nr. 5, pag. 82.)
5. Knochenleiste auf dem Septum narium. (Berliner klin. Wochenschr., 1886, Nr. 24, pag. 396.)
6. Angina lacunaris und diphtherica. (Berliner klin. Wochenschr., 1886, Nr. 17 u. 18.)
7. Erste Heilung eines Larynxcancroids vermittelst Ausrottung per vias naturales. (v. Langenbecks Archiv, Bd. XXXIV, H. 2, 1886.)
8. Über die Beschäftigungsschwäche der Stimme, „Mogiphonie". (Deutsche med. Wochenschrift, 1887, Nr. 7, pag. 121.)
9. Über das Empyem der Oberkieferhöhle. (Berliner klin. Wochenschr., 1887, Nr. 16, pag. 273.)

Digitized by Google
Original from UNIVERSITY OF CALIFORNIA
Generated on 2019-10-24 12:40 GMT / http://hdl.handle.net/2027/uc1.b3252759
Public Domain in the United States, Google-digitized / http://www.hathitrust.org/access_use#pd-us-google

10. Demonstration eines Präparates von Larynxödem bei Nierenschrumpfung. (Berliner klin. Wochenschr., 1887, Nr. 22, pag. 401.)
11. Eröffnungsrede in der königl. Universitäts-Poliklinik für Hals- und Nasenkranke. (Deutsche med. Wochenschr., 1887, Nr. 23, pag. 503.)
12. Fall von Struma mit Pulsbeschleunigung, in welchem die Struma sich nach galvanokaustischer Ätzung der Nasenmuscheln verkleinerte. (Berliner klin. Wochenschrift, 1888, Nr. 6, pag. 111.)
13. Bemerkungen zu Remaks Fall von traumatischer Sympathicus-, Hypoglossus- und Accessorius- etc. -Paralyse. (Berliner klin. Wochenschr., 1888, Nr. 7, pag. 120.)
14. Die Behandlung der Pharyngitis chronica. (Therap. Monatsh., 1888, Nr. 11.)
15. Pharynxkrankheiten. (Separatabdruck aus der Realencyclopädie der gesamten Heilkunde, 2. Aufl.)
16. Zur Anatomie der Stimmbänder. (Berliner klin. Wochenschr., 1888, Nr. 43, pag. 874.)
17. Ein Fall von Morbus Basedowii. (Berliner med. Gesellsch., 18. I. 1888.)
18. Der Kehlkopfkrebs, seine Diagnose und Behandlung. (Deutsche med. Wochenschrift, 1889, Nr. 1—6.)
19. B. Fraenkel und J. Gad (Berlin), Versuche über die Ausfallserscheinungen der Stimmbandbewegung bei Abkühlung des Nervus recurrens. (Zentralbl. f. Physiol., 11. V. 1889.)
20. Die rhino-laryngologischen Operationen in der Ära des Cocains. (Deutsche med. Wochenschr., 1889, Nr. 51.)
21. Zur Histologie der Stimmbänder. Erwiderung auf den Aufsatz des Herrn Kanthack. (Virchows Archiv, Bd. 117, pag. 531.)
22. Replik auf eine Erwiderung des Herrn Kanthack. (Virchows Archiv, 1889, Bd. 118, 2.)
23. Die Laryngologie seit dem letzten internationalen Kongreß 1887. Einleitender Vortrag zur ersten Sitzung der laryngologischen Sektion des X. internat. med. Kongresses Berlin, 4. bis 9. VIII. 1889.
24. Über Erkrankungen der oberen Luftwege im Gefolge der Influenza. (Deutsche med. Wochenschr., 1890, Nr. 28.)
25. Über die Anwendung des Kochschen Mittels bei Tuberkulose. Vortrag, gehalten in der Berliner med. Gesellsch., 17. XII. 1890. Diskussion über denselben. (Berliner klin. Wochenschr., 1890, Nr. 54, 1891, Nr. 1—8; Deutsche med. Wochenschrift, 1890, Nr. 52, 1891, Nr. 1—8.)
26. Gefrierdurchschnitte zur Anatomie der Nasenhöhle. (Berlin 1891, August Hirschwald.)
27. P. Heymann, B. Fraenkel, Landgraf, W. Lublinski, Berichte und Demonstrationen zu Liebreichs Vortrag. (Berliner klin. Wochenschr., 1891, Nr. 9 und 10.)
28. Der Unterricht in der Universitäts-Poliklinik für Hals- und Nasenkranke zu Berlin. (Klinisches Jahrbuch, 1892.)
29. Studien zur feineren Anatomie des Kehlkopfes: 1. Das Stimmband, seine Leisten und Drüsen. (Archiv f. Laryngol. u. Rhinol., 1893, I, H. 1.)
30. Studien zur feineren Anatomie des Kehlkopfes: 2. Der Ventriculus Morgagni. (Archiv f. Laryngol. u. Rhinol., 1893, I, H. 2.)

Digitized by Google
Original from UNIVERSITY OF CALIFORNIA
Generated on 2019-10-24 12:40 GMT / http://hdl.handle.net/2027/uc1.b3252759
Public Domain in the United States, Google-digitized / http://www.hathitrust.org/access_use#pd-us-google

31. Demonstration einer exstirpierten Epiglottis. (Berliner klin. Wochenschr., 1893. Nr. 13.)
32. Die Demonstration des laryngoskopischen Bildes. Therapeut. Monatsh., Dezember 1893.)
33. Der Prolapsus des Ventriculus Morgagni. (Berliner klin. Wochenschr., 1894, Nr. 26.)
34. Der sogenannte Prolapsus des Morgagnischen Ventrikels. (Archiv f. Laryngol. u. Rhinol., I, H. 3.)
35. Aphonie, bedingt durch einen nach Tracheotomie zurückgebliebenen Spalt zwischen den Schildknorpelplatten und im Ringknorpel. (Berliner klin. Wochenschr., 1894, Nr. 37.)
36. Die keilförmigen Knorpel des Kehlkopfes sind nicht von Wrisberg entdeckt worden und können deshalb nicht nach ihm benannt werden. Eine posthume Prioritätsreklamation. (Archiv f. Laryngol. u. Rhinol., 1894, Bd. II, H. 2; New York Med. Record, 27. IV. 1895.)
37. Pachydermia laryngis, ihre Geschichte, pathologische Anatomie und Pathologie. (Archiv f. Laryngol. u. Rhinol., 1894, Bd. II, H. 1, pag. 106.)
38. Die anatomische Nomenklatur. (Archiv f. Laryngol. u. Rhinol., Bd. III, H. 1 u. 2.)
39. Aseptischer Brenner für Galvanokaustik. (Archiv f. Laryngol. u. Rhinol., 1895, Bd. II, H. 3.)
40. Der Eisenbahnschnupfen. (Archiv f. Laryngol. u. Rhinol., 1895, Bd. III, H. 3.)
41. Die infektiöse Natur der Tonsillitis lacunaris. (Archiv f. Laryngol. u. Rhinol., 1896, Bd. IV, H. 1; New-York Med. Record., 29. II. 1896.)
42. Maligner Tumor, welcher sämtliche Wandungen der rechten Highmorshöhle befallen hat. (Berliner klin. Wochenschr., 1896, Nr. 25.)
43. Carcinom der vorderen Pharynxwand. (Berliner klin. Wochenschr., 1896, Nr. 22.)
44. Tamponträger für den Nasenrachen. (Archiv f. Laryngol. u. Rhinol., 1896, Bd. IV, H. 3.)
45. Die intralaryngeale Behandlung des Kehlkopfkrebses. (Archiv f. Laryngol. und Rhinol., 1897, Bd. VI, H. 2.)
46. Erwiderung auf den Aufsatz des Herrn Privatdozenten Dr. Michael Grossmann: Experimentelle Beiträge zur Posticuslähmung. (Fraenkels Archiv f. Laryngol. u. Rhinol., 1897, Bd. VI, H. 6, pag. 598.)
47. Beantwortung einer von Herrn Grossmann an mich gerichteten Frage. (Archiv f. Laryngol. u. Rhinol., Bd. VII, H. 2 u. 3.)
48. Über die Bezeichnungen Autoskopie, Lämoskopie und Vorschlag des Namens Isthmia für obere Luftwege. (Archiv f. Laryngol. u. Rhinol., 1897, Bd. VI, H. 3.)
49. Zur Prophylaxe der Tuberkulose. (Berliner klin. Wochenschr., 1899, Nr. 2.)
50. Offener Mund und kurze Oberlippe infolge Straffheit des Frenulum labii superioris. (Archiv f. Laryngol. u. Rhinol., 1899, Bd. IX, H. 3, pag. 491.)
51. Bemerkungen über den üblen Geruch aus dem Munde. (Archiv f. Laryngol. und Rhinol., 1900, Bd. X.)
52. Der XIV. internationale medizinische Kongreß zu Madrid im Jahre 1903 und die Laryngologie. (Internat. Zentralbl. f. Laryngol., Rhinol. etc., 1901, Nr. 10.)
53. Zur Hyperästhesie der Nasenschleimhaut. (Berliner klin. Wochenschr., 1901, Nr. 15.)

Generated on 2019-10-24 12:40 GMT / http://hdl.handle.net/2027/uc1.b3252759
Public Domain in the United States, Google-digitized / http://www.hathitrust.org/access_use#pd-us-google
Digitized by Google
Original from UNIVERSITY OF CALIFORNIA

54. Die Universitätsklinik und Poliklinik für Hals- und Nasenkranke im Charité-Krankenhause zu Berlin. (Archiv f. Laryngol. u. Rhinol., Bd. XII, H. 2.) Rede bei der Eröffnungsvorlesung der Hals- und Nasenklinik am 2. V. 1911. (Ebenda.)
55. Pachydermie und Carcinom, nebst Bemerkungen über die Entwicklung und die mikroskopische Diagnose des Carcinoms. (Archiv f. Laryngol. u. Rhinol., 1902, Bd. XIII, H. 1.)
56. Schulter-, Gaumen-, Kehlkopflähmung. (Berliner klin. Wochenschr., 1903, Nr. 21.)
57. Doppelseitige Posticuslähmung. (Berliner klin. Wochenschr., 1903, Nr. 21.)
58. Ein leichter Reflektor. (Archiv f. Laryngol. u. Rhinol., Bd. XIV, H. 3.)
59. Demonstration eines Chondroms des Larynx. (Berliner klin. Wochenschr., 1904, Nr. 15, Vereinsbeilage.)
60. Krankenvorstellung (Hyperostosis des Oberkiefers). (Berliner klin. Wochenschr., 1906, Nr. 9, Vereinsbeilage.)
61. Die Entwicklung der Lehre von der Ozaena. (Berliner klin. Wochenschr., 1906, Nr. 52.)
62. Plica triangularis und Pathologie. (Berliner klin. Wochenschr., 1907, Nr. 30.)
63. Laryngologie und Otologie. Keine Vereinigung, sondern Trennung. (Archiv für Laryngol. u. Rhinol., 1908, Bd. XXI.)
64. Demonstrationen für die Röntgendurchleuchtung der Nebenhöhlen und der oberen Respirationsorgane. (Berliner klin. Wochenschr., 1908, Nr. 29.)
65. Ein Halator. (Deutsche med. Wochenschr., 1908, Nr. 49.)
66. Weitere Mitteilungen zur Abnahme der Tuberkulosesterblichkeit. (Berliner klin. Wochenschr., 1909, Nr. 45.) O. Chiari.

Otologischer Teil.

Original-Artikel.

Aus der oto-laryngologischen Abteilung des St. Josefs-Hospitals
(Prof. Dr. E. Schmiegelow).

Kasuistischer Beitrag zur Pathologie und Klinik der otogenen, aseptischen Sinusthrombose.

Von Dr. **L. Mahler** in Kopenhagen.

Das klinische Bild, das die otogene Sinusthrombose uns zeigt, kann sehr verschieden sein. Am bekanntesten ist das durch die pyämischen Fälle — Kopfschmerzen, Schüttelfröste, die hohen Temperaturen mit dem typischen Fallen, der Milztumor und die Metastasen — gebildete. Die Übergänge von diesen Fällen zu dem ohne klinisch sichtbare Symptome verlaufenden sind äußerst mannigfaltig und wechselnd. Während die typischen Fälle so oft beschrieben sind und die otologische Literatur auf diesem Gebiete recht umfang-

Digitized by Google
Original from UNIVERSITY OF CALIFORNIA
Generated on 2019-10-24 12:40 GMT / http://hdl.handle.net/2027/uc1.b3252759
Public Domain in the United States, Google-digitized / http://www.hathitrust.org/access_use#pd-us-google

reich ist, ist die Zahl der symptomfrei verlaufenen Fälle viel geringer, und es liegen, soweit mir bekannt, der Öffentlichkeit nur 9 Fälle vor, nämlich von Alexander (1), Schröder (2), Uffenorde (3), Blau (4), Bondy (5) und E. Urbantschitsch (17).

Blau wirft im Anschluß an den von ihm beschriebenen Fall die Frage auf, ob solche symptomfrei verlaufenen otogenen Sinusthrombosen nicht häufiger auftreten, als man bisher angenommen habe, und ob überhaupt das pyämische Fieber ein absolutes Symptom bei der Sinusthrombose sei. Es finden sich ja auch verschiedene Fälle in der Literatur, wo durch die Sektion organisierte Thromben im Sinus transversus bei Patienten nachgewiesen wurden, die nie irgend welche Symptome von Sinusleiden gehabt hatten (Politzer (6), und kürzlich berichtet Herzfeld (7) von einem Fall, wo er bei der Operation wegen einer alten chronischen Mittelohrsuppuration feststellen konnte, daß der Sinus vollständig obliteriert und die Sinuswandungen verwachsen waren. Seiner Meinung nach muß dieser Fall, wenn sich auch im Krankenbericht nicht der geringste Anhaltspunkt dafür fand, daß der Pat. an otogener Sinusthrombose gelitten habe, zu den spontan geheilten Sinusthrombosen gerechnet werden. Ähnliche bei der Operation festgestellte Fälle von obliterierten Sinus transversus werden von Hoffmann (8), Warnecke (9), Uchermann (10) und Grunert und Dallmann (11) mitgeteilt. Stenger (12) stellt, allerdings ohne die Quellen anzugeben, die Behauptung auf, daß es eine Tatsache sei, daß bei akuten sowohl wie bei chronischen Mittelohreiterungen Thrombosen gefunden wurden, die nach Entleerung des Processus mastoideus ohne weitere Symptome organisiert worden seien.

Es liegen also genügende Beweise vor, daß die otogene Sinusthrombose verlaufen kann, ohne sich durch klinische Zeichen zu erkennen zu geben. Wir haben hier aber zwischen purulenten und nicht purulenten Thrombosen zu unterscheiden.

In 6 von den 9 erwähnten Fällen wurde die Thrombose bakteriologisch untersucht. In Alexanders (1) Fall fand man grampositive Diplokokken, in Schröders (2) Staphylokokken, während sich der Eiter in Uffenordes (3) Fall sowohl kulturell wie mikroskopisch steril zeigte.

In dem von Blau (4) und in den beiden von Bondy (5) mitgeteilten Fällen war keine bakteriologische Untersuchung vorgenommen, in dem einen von Bondys Fällen war jedoch der Thrombus vollständig solid und ohne Spur von Zerfall. Dieser müßte deshalb vielleicht richtiger zu dessen zwei anderen Fällen gerechnet werden, wo sich die solide Thrombose kulturell wie mikroskopisch steril und ohne Zeichen von Zerfall zeigte.

Daß die purulenten Sinusthrombosen ohne Symptome fieberfrei verlaufen, dürfte wohl darin seine Erklärung finden, daß es sich hier um wenig virulente Bakterien gehandelt hat, wozu noch kommt, daß die Thromben in sämtlichen

Generated on 2019-10-24 12:40 GMT / http://hdl.handle.net/2027/uc1.b3252759
Public Domain in the United States, Google-digitized / http://www.hathitrust.org/access_use#pd-us-google
Digitized by Google
Original from UNIVERSITY OF CALIFORNIA

6 Fällen nur zentral purulent zerfallen waren, während sie solide Enden hatten, so daß keine Aussaat des Infektionsstoffes in den Kreislauf stattfinden konnte. Schon leichter ist der fieberfreie, symptomlose Verlauf zu verstehen, wenn die Thrombe vollständig solide und ohne Spur von Zerfall ist und sich mikroskopisch und kulturell steril zeigt. Der sterile Thrombus kann natürlich keine Fiebererscheinungen bewirken, und sind sie trotzdem vorhanden, so müssen sie auf eventuelle andere otogene Komplikationen zurückgeführt werden.

In der Literatur habe ich drei solcher Fälle von sterilen Sinusthrombosen [Bondy (5), E. Urbantschitsch (17)] veröffentlicht gefunden, denen ich einen hinzufügen möchte, der von meinem Chef, Prof. Dr. Schmiegelow, beobachtet und operiert wurde und dem ich auch Dank schulde für die Erlaubnis, ihn zu veröffentlichen.

H. H.[1]), ein 67jähriger Mann. Aufgenommen am 17. IV. 1911, gestorben am 22. IV. 1911.

Otitis med. sup. ch. d., Thrombosis sinus transversus d., Meningitis purulenta. Behandlung: Paracentesis, Resectio processus mastoid. d., Punctio lumbalis, Craniotomia.

Früher nie Ohrleiden. Er erkältete sich vor 2 Monaten und bekam im Anschluß daran Schmerzen im rechten Ohre, die von purulentem Ausfluß begleitet waren. Er wurde nach zirka einmonatlicher poliklinischer Behandlung ins Krankenhaus aufgenommen. Hier lag er 8 Tage zu Bett und wurde konservativ behandelt. Vor 14 Tagen entlassen, hat er sich bis vor 4 Tagen wohlbefunden, als sich die Schmerzen und der Ausfluß wieder einstellten. In den letzten 2 Tagen war kein Ausfluß mehr. Er klagt jetzt über Kopfschmerzen und Schmerzen an der rechten Seite des Kopfes, dagegen hat er keinen Schwindel. Geringe Empfindlichkeit des Proc. mast., der sonst natürlich ist. Die Otoskopie zeigt, daß die hintere obere Gehörgangswand etwas vorgetrieben ist. Keine deutliche Perforation des Trommelfells. Eiter im Grunde des Gehörganges.

Die kalorischen Nystagmusverhältnisse waren natürlich. Lateralisation nach dem rechten kranken Ohre. Flüsterstimme ad aurem. a^1 hört er durch Luftleitung 15 Sek., durch Knochenleitung 15 Sek. weit.

Temperatur normal.

13. II. Mit der Paracentesenadel wird die Perforation im Trommelfell dilatiert. Als er aber in den folgenden Tagen immer noch über rechtseitige Kopfschmerzen klagt, wird in der Äthermorphinnarkose Resectio proc. mast. dext. vorgenommen. Die Cellulae mastoideae zeigten sich mit Eiter und Granulationen angefüllt. Bei der Öffnung des Antrum strömt dicker Eiter aus.

[1]) Der Krankenbericht ist in der am 3. Mai 1911 abgehaltenen Sitzung des Dänischen Oto-laryngologischen Vereins mitgeteilt.

Digitized by Google
Original from UNIVERSITY OF CALIFORNIA
Generated on 2019-10-24 12:40 GMT / http://hdl.handle.net/2027/uc1.b3252759
Public Domain in the United States, Google-digitized / http://www.hathitrust.org/access_use#pd-us-google

16. IV. $\frac{37{\cdot}2}{37}$, 17. IV. $\frac{37{\cdot}8}{37{\cdot}4}$, 18. IV. $\frac{38{\cdot}5}{38}$, 19. IV. $\frac{37{\cdot}8}{37{\cdot}3}$, 20. IV. $\frac{37{\cdot}4}{36{\cdot}8}$, 21. IV. $\frac{37{\cdot}2}{36{\cdot}8}$.

Ist jetzt auf und befindet sich ganz wohl.

22. IV. $\frac{40{\cdot}5}{38}$, Puls 120. Ist seit gestern Mittag unklar, liegt unruhig und jammert. Weder Erbrechen noch Krämpfe. Er läßt unfreiwillig Wasser, ist gegen Morgen fast vollständig unklar. Kein Nystagmus. Die gleich großen und kontrahierten Pupillen reagieren auf Licht. Auf meine Frage, ob er Kopfschmerzen habe, antwortet er verneinend, beim Versuche aber, den Kopf zu drehen, jammert er. Reflexe vermehrt. + Kernig, + Nackensteifigkeit.

Bei der Lumbalpunktion entleert sich unter starkem Druck ungefähr 10 cm^3 trüber Flüssigkeit. Auf dem rechten Ohre kann kalorischer Nystagmus ausgelöst werden und es ist auch Gehörvermögen vorhanden. Antwortet auf Fragen. Um 4 Uhr nachmittags, als der Zustand unverändert ist und als die mikroskopische Untersuchung der Cerebrospinalflüssigkeit ergibt, daß diese zahlreiche polynucleäre Leukocyten und einige grampositive Kokken in kleinen Haufen enthalten, wird beschlossen, in der Äthernarkose die Kraniotomie vorzunehmen.

Zuerst wird die Fossa cranii media bloßgelegt, wo sich die Dura bei dem Tegmen tympani außerordentlich verdickt zeigt. Beim Durchschneiden kommt viel Flüssigkeit. Trotz Punktur in verschiedenen Richtungen findet sich kein Eiter. Das Gehirn dringt unter starkem Druck durch die Incisionsöffnung hervor. Darauf Kraniotomie der Fossa cranii posterior. Der Sinus transversus erscheint überall bedeckt mit einer dicken, epiduralen Granulationsschicht, die entfernt wird. Beim Öffnen des Sinus stößt man auf eine feste, blaßrote, scheinbar organisierte Thrombe, die keinen Eiter zu enthalten scheint. Dieser wird nach hinten entleert, bis venöse Blutung kommt, und nach vorn bis zum Bulbus, in einer Strecke von ca. 6 *cm*. Darauf Spaltung der Dura über dem Cerebellum, wobei sich eine Menge Cerebrospinalflüssigkeit entleert. Bei der Punktur der Cerebellumhemisphären findet sich kein Eiter. Der Pat. war nach der Operation sehr unruhig, lag ohne Bewußtsein, hatte keine Krämpfe. Starb abends.

Die Sektion des Schädels ergab: Purulente Leptomeningitis, namentlich auf der Konvexität, kein Hirnabsceß. Thrombosierung des Sinus transversus. Der Thrombus reichte nach hinten bis zur Torcular Herophili. Die übrigen Sinus waren gesund.

Die mikroskopische Untersuchung des Sinusthrombus zeigte: Auf dem Schnitt des bei der Operation entfernten Thrombenstückes sieht man eine recht vorgeschrittene Organisation; die ursprünglichen Thrombenmassen sind zum großen Teil durch Granulationsgewebe ersetzt, dessen Eindringen von der Sinuswand man auf einigen Schnitten sehen kann. Dieses Granulationsge-

Digitized by Google
Original from UNIVERSITY OF CALIFORNIA
Generated on 2019-10-24 12:40 GMT / http://hdl.handle.net/2027/uc1.b3252759
Public Domain in the United States, Google-digitized / http://www.hathitrust.org/access_use#pd-us-google

webe ist an einigen Stellen recht fibrös, namentlich dort, wo es von der Wand ausgeht. Es findet sich kein purulenter Zerfall. Bakterien waren nicht zu finden. Auf dem mitfolgenden Stück Sinuswand sieht man ein festsitzendes Stück organisierten Thrombus — sonst nichts Abnormes. Etwas Infiltration der Wand, aber keine Bakterien.

Die Mikroskopie der epiduralen Granulationen auf dem Sinus transversus zeigt ein zellen- und gefäßreiches Granulationsgewebe, das an mehreren Stellen mehr fibrös ist. Es sind nicht besonders zahlreiche Leukocyten vorhanden und darin finden sich keine Bakterien. Zeichen von chronischer produktiver Pachymeningitis. Das Gewebe vom Cerebrum ist typisches Gehirngewebe. Kein Eiter. Die Impfung von der Thrombose gibt kein Wachstum.

Epikrise.

Es handelt sich im vorliegenden Fall um eine etwa 2 Monate alte rechtseitige Mittelohrsuppuration, die außer Schmerzen an der rechten Seite des Kopfes und Ausfluß keine besonderen krankhaften Symptome aufweist. Die Temperatur ist, wie es scheint, während des ganzen Verlaufes normal gewesen und es finden sich im Krankenbericht keine Angaben, die auf das Vorhandensein einer Sinusthrombose schließen lassen. Auch sah man während seines Aufenthaltes im St. Josefs-Hospital keine klinischen Zeichen, die sie vermuten ließen. Er befindet sich so wohl, daß er schon 6 Tage nach der Operation aufstehen kann, aber 2 Tage später, also im ganzen 8 Tage nach der Aufmeißelung, stellen sich plötzlich die meningitischen Zeichen ein und die Operation legt die Thrombose des Sinus transversus offen. Es ist ein solider, nicht purulent zerfallener Thrombus, der sich kulturell und mikroskopisch steril zeigt. Die Sinuswand erscheint infiltriert, aber ohne Bakterien. Der Thrombus ist in beginnender Organisation und muß nach dem Vorliegenden auf toxischen Ursprung zurückgeführt werden. Der Tod ist der purulenten Meningitis zuzuschreiben, dessen Ursprung jedenfalls nicht translabyrinthär war, da man unmittelbar vor seinem Tode typisch vestibuläre Reaktionen hervorrufen konnte. Während die Infektion an irgend einer Stelle direkt in den subarachnoidalen Raum eingedrungen ist und eine purulente Meningitis bewirkt hat, hat der Sinus transversus durch den Thrombus einen Damm gegen das Eindringen der Infektion in den Kreislauf gebildet.

Wäre die Meningitis nicht gekommen, so wäre die Organisation des Thrombus wahrscheinlich weiter geschritten und es hätte sich dann vielleicht eine Obliteration des obturierten Sinus transversus eingestellt.

Im Hinblick auf diesen Fall von toxischer, nicht bakterieller Sinusthrombose möchte ich kurz mitteilen, waß die experimentellen Untersuchungen, die zum Studium der Ätiologie und Pathogenese der Venenthrombose angestellt wurden, uns lehren können.

Digitized by Google
Original from UNIVERSITY OF CALIFORNIA
Generated on 2019-10-24 12:40 GMT / http://hdl.handle.net/2027/uc1.b3252759
Public Domain in the United States, Google-digitized / http://www.hathitrust.org/access_use#pd-us-google

Talke (13) hat die ersten grundlegenden Versuche vorgenommen und dabei gewöhnliche Venen benutzt. Er brachte die Bakterien auf den frei liegenden gesunden Gefäßen an und fand nach 9, 16 und 18 Stunden obturierende Thromben. Es zeigten sich weder in der Gefäßwand noch im Thrombus Bakterien. Die Lage des Thrombus entsprach einer Stelle am äußeren Gefäß, wo sich besonders viele Kokken befanden. Nach 20—23 Stunden war der Thrombus mit Bakterien durchsetzt. Der Thrombus war also ursprünglich steril und die bakterielle Einwanderung war sekundär. Es scheint der Venenthrombus also dadurch entstanden zu sein, daß die toxischen Produkte, die von den Bakterien erzeugt werden, durch Wechselwirkung zwischen diesen und den Gewebszellen, das Blut zum Gerinnen bringt, wenn sie in die Lichtung des Gefäßes kommen, während die Leukocyten gleichzeitig durch die Gefäßwandungen wandern. Das Endothel der Intima war teils sehr verändert, teils fehlte es ganz.

Streit (14) vergleicht den von Talke beschriebenen Prozeß mit einer Pachymeningitis interna ohne direkte Bakterieneinwanderung. Besonders bedeutungsvoll ist die Veränderung der Intima, die Wanderung der Leukocyten durch die Gefäßwände und der Fibrinniederschlag an der inneren Wand.

Durch Talkes Versuche veranlaßt, hat Stenger (15) Sinusuntersuchungen bei Hunden angestellt, um sich über die Entstehung der otogenen Sinusthrombose Klarheit zu verschaffen. Er kommt zu dem Ergebnis, daß die Thrombosen nicht durch die im Blute vorhandenen Bakterien direkt bewirkt werden, sondern ihre Ursache in einer Veränderung des Blutes selbst hat und daß also die Infektion sekundär ist. Durch Injektion von Bakterienkulturen in den Sinus oder durch Einlegen eines mit Streptokokkenkulturen durchtränkten Tampons in den Sinus oder außen auf den gesunden Sinus wurde keine Thrombose hervorgerufen, dagegen bildete sich eine infektiöse Thrombe, wenn man einen infizierten Tampon auf eine Sinuswand legte, die auf der Außenseite mit der Spitze eines Messers geschrabt war.

Der Unterschied zwischen Stengers und Talkes Versuchen findet seine Erklärung in den verschiedenen anatomischen Umständen. Dieser bediente sich freiliegender Venen, die von dem umliegenden Bindegewebe reichlich mit Vasa nutritia versehen werden, wodurch der Entzündungsprozeß — der Phlebitis — in das Gefäß geleitet wird. Jener gebraucht den in der Dura liegenden Sinus, der diese Gefäße nicht hat. Erst nachdem durch Verletzung der Wand bessere Bedingungen für das Entstehen der Phlebitiden gegeben waren, zeigte sich eine ausgebreitete zerfallene Thrombenbildung mit Sepsis. Der Sinus war also bei Stengers Versuch besonders widerstandsfähig gegen die Infektion, ein Umstand, der die Tatsache erklärt, daß man so oft perisinuöse Abscesse findet, bei denen der Sinus vollständig gesund ist. Die Gefäßwand selbst muß des-

Digitized by Google
Original from UNIVERSITY OF CALIFORNIA
Generated on 2019-10-24 12:40 GMT / http://hdl.handle.net/2027/uc1.b3252759
Public Domain in the United States, Google-digitized / http://www.hathitrust.org/access_use#pd-us-google

halb als eine gute Schutzwehr gegen die infektiöse Thrombenbildung angesehen werden.

Stenger hat durch seine Versuche bewiesen, daß die Thrombenbildung vor sich geht, bevor die Bakterien in die Blutbahn gelangen; daß die Infektion des Thrombus also sekundär ist.

Endlich hat Haymann (16) an 20 Hunden und 6 Affen experimentelle Untersuchungen über die infektiöse Sinusthrombose angestellt. Seiner Meinung nach entsteht der Thrombus als Niederschlag an der Wand. Der Thrombus kann erst gutartig sein und sekundär infiziert werden. Auffallend, sagt er, war bei den experimentellen Sinusthrombosen ihre Neigung zur spontanen Heilung, die sich schon früh mehr oder minder ausgeprägt zeigte.

Auf Grund der experimentellen Untersuchungen dieser drei Forscher kann man sich die verschiedenen Formen erklären, unter denen die Thrombose auftreten kann. Die erste Anlage des Thrombus kann steril sein. Von der Virulenz der Bakterien hängt es nun ab, ob der Thrombus infiziert werden wird. Handelt es sich um wenig virulente Bakterien und ist zum Beispiel keine Retention vorhanden oder wird das zugrunde liegende Leiden durch Operation geheilt, so läßt sich sehr wohl denken, daß der Thrombus steril bleibt und die Organisation ermöglicht.

Wir haben es dann mit Fällen zu tun, wie Bondys Fall und wie dem hier mitgeteilten. In dem Fall von E. Urbantschitsch erklärt sich vielleicht die Sterilität des Thrombus daraus, daß dieser nicht durch Infektion, sondern durch Hemmung der Blutzirkulation zustande kam.

Tritt indessen selbst bei nicht besonders virulenten Bakterien Infektion des Thrombus auf, so ist dieser in der Regel zentral infiziert, während die Enden normal bleiben können. Die Sinusthrombose kann also vollständig symptomlos verlaufen, wie es von Alexander, Schröder, Uffenorde, Blau und Bondy mitgeteilt wird.

In diesem Stadium als symptomfreier Thrombus wird sie selten erkannt werden, selbst wenn das Hauptleiden behandelt wird, und ihre Entstehung ist daher vielleicht nicht so selten, wie wir angenommen haben.

Im Gegensatz zu diesen Fällen kann der Thrombus durch sehr virulente Bakterien schnell, ja, sogar bevor sie die Lichtung des Sinus angefüllt hat, infiziert werden und gleich das typische Bild einer von einer otogenen, infektiösen Sinusthrombose ausgegangenen Pyämie darbieten (Bondy).

Literatur: 1. Alexander: Arch. f. Ohrenheilk., 1905, Bd. 64, pag. 84. — 2. Schröder: Zeitschr. f. Ohrenheilk., 1906, pag. 357. — 3. Uffenorde: Monatsschrift f. Ohrenheilk., 1907, pag. 661. — 4. Blau: Arch. f. Ohrenheilk., 1907, Bd. 74, pag. 200. — 5. Bondy: Monatsschr. f. Ohrenheilk., 1909, pag. 641. — 6. Politzer: Lehrbuch der Ohrenheilk., 1908, pag. 523, 5. Aufl. — 7. Herzfeld: Passows Beiträge, 1909, Bd. 2, pag. 141. — 8. Hoffmann: Arch. f. Ohrenheilk., 1900, Bd. 50.

Generated on 2019-10-24 12:40 GMT / http://hdl.handle.net/2027/uc1.b3252759
Public Domain in the United States, Google-digitized / http://www.hathitrust.org/access_use#pd-us-google
Digitized by Google
Original from UNIVERSITY OF CALIFORNIA

9. Warnecke: Arch. f. Ohrenheilk., 1900, Bd. 48. — 10. Uchermann: Zeitschr. f. Ohrenheilk., 1904, Bd. 46. — 11. Grunert e Dallmann: Arch. f. Ohrenheilk., 1905, Bd. 65. — 12. Stenger: Passows Beiträge, 1910, pag. 103. — 13. Talke: Beiträge zur klin. Chirurgie, Bd. 36, H. 2. — 14. Streit: Arch. f. Ohrenheilkunde, 1910, Bd. 83, pag. 202. — 15. Stenger: Verhandl. d. Deutschen Otolog. Gesellschaft, 1904, pag. 109. — 16. Haymann: Internat. Zentralbl. f. Ohrenheilk., 1909, pag. 579. — 17. E. Urbantschitsch: Monatsschr. f. Ohrenheilk., 1910, pag. 233.

Aus der königl. Universitäts-Poliklinik für Ohren-, Nasen- und Halskranke in Göttingen (Direktor: Geheimrat Prof. Dr. Bürkner).

Die komplizierten Fälle von Mittelohreiterung der letzten zwei Jahre (1909—1911) mit Besprechung besonders interessanter Einzelheiten. — 1 Fall von Trommelfelltumor.

Von Privatdozent Dr. **W. Uffenorde** in Göttingen, Assistent.

(Mit 1 Figur.)

(Fortsetzung und Schluß.)

INHALT.

1. Fälle von Labyrintheiterung, pag. 1221.
2. Otogene Allgemeininfektion, pag. 1222.
3. Fälle von extraduralem Absceß und Gehirnabsceß, pag. 1234.
4. Ein Fall von Bulbusblutung nach Paracentese. — Eine Verblutung aus dem Ohr nach Arrosion des Bulbus bei Mittelohreiterung, pag. 1239.
5. Fall von Tumor des Trommelfells, pag. 1244.
6. Todesfälle der beiden Etatsjahre (1. April 1909 bis 1. April 1911), pag. 1245.
7. Technisches. Neues Plastikverfahren bei Totalaufmeißelung des Mittelohres, pag. 1253.

Fälle von Labyrintheiterung.

Bezüglich der besonders interessanten operativen Fälle, die in dem letzten Lustrum bei uns zur Behandlung kamen, ist in erster Linie auf die behandelten Fälle von Labyrintheiterung hinzuweisen. Diese Fälle — es handelt sich um 17 Fälle von Labyrinthoperation — mögen ja auf den ersten Blick etwas zahlreich im Vergleich zur Gesamtzahl erscheinen. Es handelt sich aber immer um schwere Erscheinungen seitens des Labyrinths, die nicht mehr gegen Symptome seitens des Gehirns abzugrenzen waren. Man muß dabei in Rechnung ziehen, daß wir hier überhaupt über ein Material mit relativ vielen und sehr schweren vernachlässigten Fällen verfügen. Über die Gesichtspunkte, die uns bei der Indikationsstellung zur Labyrinthoperation leiten, habe ich ausführlich in Dresden berichtet. (Uffenorde, Verhandl. d. D. Otol. Gesellsch., Dresden

Digitized by Google
Original from UNIVERSITY OF CALIFORNIA
Generated on 2019-10-24 12:40 GMT / http://hdl.handle.net/2027/uc1.b3252759
Public Domain in the United States, Google-digitized / http://www.hathitrust.org/access_use#pd-us-google

1910, pag. 124.) Bei den 17 Fällen, wo wir nach meiner Methode das Labyrinth mehr weniger ausgedehnt eröffnet haben, bestand allein 5mal gleichzeitig ein konsekutiver Gehirnabsceß, 3mal konsekutiver Extraduralabsceß, 2mal Saccusempyem; 7mal war eine Meningitis die Veranlassung zur Eröffnung des Labyrinths. In einem Falle war das Cholesteatom der Mittelohrräume in das Labyrinth eingedrungen, 1mal war der Facialis und die laterale Labyrinthkapsel vollkommen destruiert. Es handelte sich hier um Tuberkulose. Daraus ergibt sich wohl schon ohne weiteres, daß fast immer eine absolute Indikation zur Operation vorlag.

Ich möchte hier nicht ausführlicher auf die zum Teil sehr interessanten Fälle eingehen, da sie zusammenfassend Gegenstand genauerer Erörterung werden sollen. In 24 Fällen war unter den hier in Frage kommenden 116 Fällen von Totalaufmeißelung eine sichere Fistel am Tuber ampullare nachweisbar. Dabei sind die inkompletten Fistelbildungen, die öfter beobachtet wurden, nicht berücksichtigt. Entscheidend für die Fistelannahme war immer, ob bei vorsichtiger Berührung der defekten Stelle mit der Hakensonde Bewegungen am Bulbus auftraten. Über die oft ganz unregelmäßigen Bewegungen der Bulbi, die in mehreren Fällen dissoziiert waren, komme ich später zurück.

Ich möchte hier nochmals darauf hinweisen, daß man bei Verdacht auf Fistelsymptom zunächst nur den Tragus gegen den Gehörgang drücken soll. In einer größeren Reihe von solchen Fällen konnte ich so leicht den typischen Nystagmus auslösen, ohne starke Kompression anwenden zu brauchen.

Otogene Allgemeininfektion.

Die Fälle von otogener Allgemeininfektion, die in den letzten zwei Jahren von uns beobachtet wurden, habe ich zum kleinen Teile bereits zusammenhängend behandelt. (Uffenorde, Beiträge zur otogenen Allgemeininfektion. Zeitschrift f. Ohrenheilk., 60, pag. 107.) Es handelt sich um weitere 15 Fälle. 1mal wurde eine Kompressionsthrombose beobachtet. In 10 Fällen wurde die Jugularis interna nach dem Vorgange von Kümmel (Mitteil. a. d. Grenzgeb. d. Med. u. Chir., 1907, III. Suppl.-Bd.) unterbunden.

Meine mitgeteilten Untersuchungsresultate über die Thrombusformen u. a. haben auch durch die weiteren Fälle vollkommen ihre Bestätigung gefunden. Nach den gewonnenen Anschauungen überwiegt zum Beispiel die parietale Form bei weitem.

Heymann (Arch. f. Ohrenheilk., Bd. 83) hat meine Bedenken gegen zu weitgehende Bewertung der beim Tierexperiment erhobenen Befunde nach seinen Untersuchungsresultaten als unberechtigt zurückweisen zu können geglaubt. So beachtenswert und schön die mühevollen Untersuchungen auch sind, so geht auch Heymann in seinen Schlußfolgerungen doch zu weit.

Digitized by Google
Original from UNIVERSITY OF CALIFORNIA
Generated on 2019-10-24 12:40 GMT / http://hdl.handle.net/2027/uc1.b3252759
Public Domain in the United States, Google-digitized / http://www.hathitrust.org/access_use#pd-us-google

Meine Bedenken, die beim Tierexperiment erhobenen Befunde ohne weiteres auf die Pathologie am Menschen zu übertragen, werden billigerweise wegen der verschiedenen Pathogenitätsverhältnisse beim Menschen und Tier kaum je aus der Welt zu bringen sein. Ich brauche auch nur auf die höchst auffallende Tatsache hinzuweisen, daß gerade die charakteristische pathognostische Erscheinung bei der thrombophlebitischen Form der Pyämie, die Metastasierung, beim Tierexperiment überhaupt noch nicht beobachtet wurde.

Andererseits möchte ich Heymann entgegenhalten, daß es nicht ganz richtig ist, aus seinen experimentell gewonnenen Erfahrungen heraus seine Anschauungen über die Pathogenese der Thrombose zu formulieren und die gewonnenen Befunde am Menschen als Bestätigung heranzuziehen, vielmehr wäre das Umgekehrte das Richtigere. Heymann hat nichts bei seinen Untersuchungen gefunden, was nicht schon bei den verschiedenen Untersuchungen am Menschen vorher gefunden worden wäre. Wir müssen trotz allem daran festhalten, und das ist das, was ich formuliert habe: am eindeutigsten ist und bleibt wahrscheinlich für uns die durch die klinischen Untersuchungen, die Blutuntersuchungen, die mikroskopische Untersuchung der veränderten Wandungen u. a. gewonnenen Resultate, beziehungsweise deren innige Verschmelzung.

Vorläufig scheint es mir, als ob diese Resultate unsere Auffassungen am besten in bezug auf die Klinik befruchtet hat, und darauf muß es für uns ankommen.

Damit ist keineswegs gesagt, daß sich die experimentellen Untersuchungen am Tier erübrigen. Im Gegenteil, es ist nur zu begrüßen, wenn diese zu Hilfe genommen werden, sie werden viele interessante Gesichtspunkte bringen und viele Lücken ergänzen und ausfüllen können. Nur Mangel an Zeit hat mich bislang davon abgehalten, in größerem Umfange solche Untersuchungen vorzunehmen.

Andrerseits muß ich auch gegenüber Heymann an meiner Mitteilung festhalten, daß Brieger die Dignität der parietalen Thromboseform mit den meisten Autoren überhaupt unterschätzt hat. (Brieger, Über die Abhängigkeit otogener Allgemeininfektionen von Veränderungen der Hirnblutleiter. Schwartze-Festschrift, pag. 258.) Brieger scheint neuerdings seine diesbezügliche Auffassung geändert zu haben. Die Talkeschen und Stengerschen Untersuchungsresultate sind eben ganz andere als unsere am Menschen, wie sie meine histologischen Untersuchungen ergeben haben. Die von Heymann erhobenen experimentellen Befunde sind vielseitiger und verschiedenartiger als die früherer Autoren, sie ähneln vielmehr den klinisch zu machenden Erfahrungen.

Es ist wichtig, zu konstatieren, daß die Erfahrungen von Uchermann (Arch. f. Ohrenheilk., Bd. 85, pag. 174) und Stenger (Passow-Schäfers Beiträge, IV, pag. 94), bei akuten Eiterungsfällen komme es immer zu totalen

Digitized by Google
Original from UNIVERSITY OF CALIFORNIA
Generated on 2019-10-24 12:40 GMT / http://hdl.handle.net/2027/uc1.b3252759
Public Domain in the United States, Google-digitized / http://www.hathitrust.org/access_use#pd-us-google

Gerinnungen in dem benachbarten Sinusabschnitte, unserer und anderer Erfahrung durchaus widerspricht.

Nicht sezierte Fälle von tötlich verlaufender Pyämie kann man aber nicht gut wissenschaftlich verwerten, wie Uchermann es tut.

Ich darf hier vielleicht daran anschließend auch hinzufügen, daß man nach unseren Erfahrungen und Untersuchungsresultaten mit Rücksicht auf die Frage der Pathogenese der otogenen Allgemeininfektion unmöglich nach Stengerschem Vorbilde die Indikation der Jugularisunterbindung bei den akuten und chronischen Eiterungen ohneweiters verschieden beurteilen kann. (Stenger. Die Indikation zur Unterbindung der Vena jugul. bei akuten und chronischen Ohreiterungen. Passow-Schäfers Beitr., IV, pag. 94.)

Ich möchte nur entgegenhalten, daß in den meisten unserer Pyämiefälle auch bei ganz akuter Mittelohreiterung schwere Metastasierungen auch in den Lungen beobachtet wurden.

Der Ausgangspunkt wurde in den meisten Fällen von diesen in einer parietalen Thrombose der benachbarten Sinus sigmoideus-Wand gefunden. Ich brauche nur auf meine Fälle (Uffenorde, Zeitschr. f. Ohrenheilk., Bd. 60) zu verweisen und könnte leicht eine größere Reihe einschlägiger Fälle hinzufügen.

Man kann wohl kaum beredtere Zeugen für die Gefahr, die von hier aus dem Organismus droht, aufweisen, als meine Bakterienbilder, um die Jugularisunterbindung zu postulieren. Wenn die Jugularisunterbindung überhaupt etwas leistet, und das muß ich mit anderen Autoren auch nach unseren Erfahrungen durchaus annehmen, dann ist sie hier am Platze. Auch die von Uchermann etwas schematisierend aufgestellten Leitsätze bei der Behandlung der otogenen Pyämie sind uns ganz unverständlich geblieben. Allerdings gibt es eine Thrombosierung bei akuten Infektionen, wo der dem Eiterherd benachbarte Sinusteil in toto thrombosiert. Diese Form würde einer von uns formulierten Pathogenitätsart bei der Entstehung der Allgemeininfektionen, wie der beim Tierexperiment beobachteten entsprechen (siehe unseren Fall Seeboth zum Beispiel). Diese Fälle sind aber nicht häufig, sie machen einen Bruchteil der Gesamtzahl der akuten Fälle aus. Ich pflichte Stenger hierin durchaus bei, wenn man hier auf die Jugularisunterbindung verzichtet. Daß übrigens auch in diesen Fällen Metastasierungen vorkommen können, dafür spricht ein Fall von Brieger (Schwartze-Festschrift). Dieser pathogenetische Modus tritt nun auch keineswegs bei heftigen Infektionen immer ein.

Also kann man meines Erachtens nicht mit Stenger generell zwischen akuten und chronischen Eiterungen unterscheiden, sondern man muß von den akuten einmal die Form, wo infolge chemotoxischer Veränderung des Blutes die Blutsäule in dem dem Eiterherde benachbarten Sinus in toto gerinnt, trennen. In diesen Fällen wird, wie ich erlebt habe, unter Umständen der ganze Blutpfropf

Generated on 2019-10-24 12:40 GMT / http://hdl.handle.net/2027/uc1.b3252759
Public Domain in the United States, Google-digitized / http://www.hathitrust.org/access_use#pd-us-google
Digitized by Google
Original from UNIVERSITY OF CALIFORNIA

nach bloßer Schlitzung und Lüftung der Sinuswand herausgeschleudert. Andrerseits sind auch die akuten Fälle von Bakteriämie von der Jugularisunterbindung auszuschließen. Außerdem kommen noch die Fälle von Osteophlebitis in Frage. Daß man bei dem Angreifen der von Passow gewürdigten Kompressionsthrombosen nicht ohne weiteres die Jugularis unterbinden wird, versteht sich von selbst, soweit nicht auch von hier aus wahre Thrombosierungen auftreten und für den Gesamtorganismus Gefahr heraufbeschworen wird.

Auf der anderen Seite kann ich weitere Belege für die Möglichkeit der Bakteriämie bringen, ohne daß eine Thrombophlebitis am Sinus gefunden wurde. Die Einwände, die Leutert durch Marum (Jahresbericht über die Tätigkeit der Großherzogl. Poliklinik, 1908. Arch. f. Ohrenheilk., Bd. 85, pag. 33) gegen meine Auffassungen hat bringen lassen, sind m. E. hinfällig. Leutert ist offenbar in dieser Hinsicht kaum zu überzeugen. Ich hatte bereits in Köln Gelegenheit gehabt, seine Einwände zu entkräften, ich habe dasselbe in meiner Arbeit in der Zeitschr. f. Ohrenheilk., Bd. 60, getan und immer wieder kommen dieselben Einwände.

Marum diskutiert auch über unseren Fall Apel. Ich muß dagegen konstatieren, daß weder irgend welche Veränderungen am Sinus noch eine seröse Meningitis von vornherein bestanden hat. Dieser ist als ganz terminaler Zustand, wie er bei der Sepsis oft gezeitigt werden kann, zu deuten. Das, was durch exakteste histologische und bakteriologische Untersuchung sichergestellt ist, ignoriert oder diskreditiert Leutert auf Grund einer vorgefaßten Meinung. Die makroskopische und mikroskopische Untersuchung der Sinuswand hat auch im zweiten Falle jene Thrombose vermissen lassen. Ich halte trotzdem an der einwandfreien Beweisführung des Falles Apels fest. Ich glaube durchaus genügend Kritik angewandt zu haben.

Wenn man mehrere Wochen nach Einsetzen einer schweren Allgemeininfektion ein ganz steriles Lumbalpunktat ohne corpusculäre Beimengungen erzielt, so kann man billigerweise die Affektion nicht als Meningitis deuten.

Übrigens möchte ich noch die Ansicht von Marum als irrtümlich korrigieren und damit die Korrektur meiner Auffassung paralysieren, daß die Sinuswand halb so dick wäre als die Durawand. Mathematisch genau geteilt in die beiden Sinusblätter ist die Dura keineswegs. Die Dicken differieren meistens nicht wesentlich. Ich habe die Dura des Kleinhirns, das Tentorium cerebelli, mit den dreiseitigen Sinuswänden in ein paar Fällen geschnitten. Die Durawanddicken differieren wohl zum Teil die Sinuswanddicken ebenso wie untereinander, diese sind zum Teil sogar dicker als jene.

Auf diese beiden interessanten Fälle komme ich an anderer Stelle noch besonders zurück.

Die folgenden beiden Fälle möchte ich als Bakteriämie deuten.

Digitized by Google
Original from UNIVERSITY OF CALIFORNIA
Generated on 2019-10-24 12:40 GMT / http://hdl.handle.net/2027/uc1.b3252759
Public Domain in the United States, Google-digitized / http://www.hathitrust.org/access_use#pd-us-google

Auf die Widerlegung seitens Marums, daß in unseren Fällen die Sinusveränderung durch die Freilegung an sich entstanden sei, ist Bondy (Arch. f. Ohrenheilk., Bd. 85, pag. 216) bereits eingegangen. Ich könnte leicht einige Fälle anführen, wo bei perakuten Fällen in wenigen Tagen ausgedehnte thrombophlebitische Veränderungen hinzukamen.

Entgegen der Kritik von Marum halte ich an unserer Auffassung fest. Sicherlich kann man auf der anderen Seite behaupten, daß die Sinuswand sehr resistent ist. Wir haben dies erst kürzlich an einem Falle wieder erfahren, wo nach Totaloperation mit Freilegung des gesunden Sinus eine sehr schwere Streptokokkenphlegmone hinzutrat. Der freigelegte Sinus war wohl äußerlich sehr verändert, die Intima blieb frei. Ich weiß auch andererseits aus unangenehmer eigener Erfahrung, daß man sich in der Beurteilung der freigelegten Sinuswand täuschen kann. Sie kann normal aussehen und trägt innen einen Thrombus. Zum Beispiel war in einem jüngst beobachteten Falle, wo wegen Labyrintherscheinungen ohne Temperatursteigerung totaloperiert wurde, der zufällig freigelegte Sinus äußerlich nicht verändert. Ein paar Wochen nach der Totalaufmeißelung kam es zu pyämischen, schweren Erscheinungen. Die ausgedehnteste Ausschaltung des ganzen Sinus lateralis konnte den Prozeß nicht mehr aufhalten. Schon bald wurde die Cavernosusthrombose deutlich. Wir erfuhren hinterher, daß der Pat. 8 Wochen vorher eine schwere, fieberhafte Erkrankung, vom Arzt nicht zu erklären, durchgemacht hatte, mit Nackensteifigkeit. Das war offenbar der Anfang der Thrombosebildung, die, ohne diagnostiziert zu sein, fast $^1/_4$ Jahr bestanden hatte, bei freier äußerer Wand.

I. Fall von Bakteriämie.

Frau N. N., 47 Jahre, Gottsbühren.

Anamnese: Früher Mittelohrkatarrh rechts angeblich gehabt, nie geeitert. Von Dr. K. vor kurzem behandelt, vor etwa 14 Tagen r. paracentesiert. Vor 8 Tagen plötzlich stärkere Ohrschmerzen. Auftreten von Übelkeit und Würgen; eingenommenes Gefühl auf der rechten Kopfseite. Mattigkeit. 2mal angeblich. Schüttelfrost gehabt. Will früher immer, wie auch ihre Mutter und Schwester, starke Blähungen, Aufstoßen, Magenbeschwerden gehabt haben. Vor 6 Jahren Gelenkrheumatismus mit Herzbeschwerden gehabt.

Diagnose: Otit. med. purul. acut. dextra. Otogene Sepsis. Mitralinsuffizienz.

Therapie: Totalaufmeißelung rechts 3. IV. 1911.

Jugularisunterbindung, Sinusoperation 5. IV. 1911.

Ausgang: Exitus letalis 7. IV. 1911.

R. Ohr o. B. Ohne Schwellung, ohne Druckempfindlichkeit.

L. Ohr o. B.

R. Trommelfell und Mittelohr: Eiter im Gehörgang v. o. in der Shrapnellmembran. Perforation, aus der ein Polyp hervorguckt. Lebhafte Pulsation oberhalb des Polypen.

Digitized by Google
Original from UNIVERSITY OF CALIFORNIA
Generated on 2019-10-24 12:40 GMT / http://hdl.handle.net/2027/uc1.b3252759
Public Domain in the United States, Google-digitized / http://www.hathitrust.org/access_use#pd-us-google

L. o. B.

Funktionsprüfung: L. Perzeptionsdauer 9". Knochenleitung +.

L. Knochenleitung negativ. Weber nach links lateralisiert. Ohr ad concham nicht gehört. Perzeptionsdauer 5" statt 12". Bei Bárány links mittlere Sprache gehört. Hohe Töne c^3 3^1, c4 nur 2—3 Sekunden bei kräftigem Anschlag gehört. Nystagmus spontan nicht vorhanden. Nystagmus kalorisch auslösbar mittleren Grades, nur nach mittellanger Latenz. Kein Fistelsymptom.

Nase und Rachen o. B.

Kehlkopf und Lungen gesund. Leichte Verbreiterung (1 *cm*) nach rechts, ebenso nach links. Lautes Geräusch an der Spitze.

2. P. T. akzentuiert. Nieren frei. Abdomen ohne Resistenz. Reflexe erhalten. Hirnnerven frei. Augenhintergrund frei. Motilität, Sensibilität o. B.

2. IV. 1911. Zunächst leidliches Wohlbefinden. Temp. 37·8. Die vorgeschlagene Operation wird daher zunächst vom Ehemann abgelehnt. 1 Stunde nach Abreise des Mannes Schüttelfrost bei einer Temperatur von 39·9. Nach Erledigung der erforderlichen Umfragen kann die Operation deshalb erst am folgenden Morgen vorgenommen werden.

3. IV. Operation (s. Operationsbericht). Temp. morgens 39·2, dann Abfall bis 37·2 und Anstieg bis 40·6. Sensorium frei. Appetit sehr gut. Puls leicht labil. 3mal 15 Tropfen Digalen.

4. IV. Die Temperatur hält sich heute ständig zwischen 40—41·2. Sensorium frei. Pat. fühlt sich subjektiv sehr gut. Appetit unverändert gut. Entnahme einer Blutprobe, deren bakteriologische Untersuchung ergibt: Streptococcus mucosus überwiegend und Staphylococcus aureus. Im bei der Operation aus dem Antrum entnommenen Eiter wurde Steptococcus mucosus in Reinkultur gefunden. 3mal täglich 0·5 *g* Digitalis, 3mal täglich Chininzäpfchen à 0·5 *g*.

5. IV. früh Temp. 38·8. Zwischen 1 und 2 Uhr mittags Schüttelfrost 40·2. Darauf 2 Stunden später Jugularisunterbindung und Sinusoperation. Puls sehr labil, 4mal 1 Spritze Kampfer.

6. IV. Temp. 38·8—40·5. Sensorium vollkommen frei. Appetit noch immer zufriedenstellend.

7. IV. Puls schlecht, Sensorium frei. Um 12 Uhr mittags steigt die Temperatur auf 41·2. Exitus letalis.

Sektion nicht gestattet.

Operationsbericht: Chloroformnarkose.

Äußere Weichteile ohne Besonderheit. Corticalis intakt. Knochen sehr blutreich. Die oberflächlichen Zellen sind von sulzig geschwollener Schleimhaut erfüllt. In der Tiefe kommt man auf freiem Eiter. Antrum und Pauke sehr eng, enthalten Eiter und dicke Schleimhautschwellung. Gehörknöchelchen nicht kariös. An der Spitze des Warzenfortsatzes ziehen sich in die Tiefe mit Eiter

Digitized by Google
Original from UNIVERSITY OF CALIFORNIA
Generated on 2019-10-24 12:40 GMT / http://hdl.handle.net/2027/uc1.b3252759
Public Domain in the United States, Google-digitized / http://www.hathitrust.org/access_use#pd-us-google

erfüllte terminale Zellen. Abtragung der Spitze des Processus und ausgedehnte Freilegung des Sinus bulbärwärts. Sinuswand vollkommen normal, Zeichnung erhalten. Uffenordesche Plastik. Drainage des unteren Wundwinkels. Michelsche Klammernaht.

Epikrise: Da die Anamnese bei der durch die überstandene Influenza sehr geschwächten Frau nicht ganz eindeutig war, habe ich auf alle Fälle die Totalaufmeißelung gemacht. Der seltenere Befund, daß bei einer ganz akuten Mittelohreiterung ein Durchbruch durch die Shrapnellsche Membran vorlag, wobei auch noch lebhafte Pulsation in dieser Fistel zu beobachten war, erschwerte die Deutung weiter. Durch die trügerische vorübergehende Erholung wurde von der Pat. und dem Ehemann der Zustand zu günstig beurteilt und meiner Indikationsstellung nicht Raum gegeben, Der bald einsetzende Schüttelfrost ließ an der Diagnose: septische Allgemeininfektion, keinen Zweifel mehr zu.

Der ausgedehnt aufgedeckte Sinus zeigte vollkommen normalen Befund. Die Zeichnung, Vasa vasorum völlig unverändert. Nirgends reichten Eiterherde bis in die Nähe des Sinus. Der Sulcus war makroskopisch intakt.

Der bakteriologische Befund des Blutes zeigte eine Mischinfektion von Streptococcus mucosus in großer Menge und in geringer Menge von Staphylococcus aureus. Aus dem Eiter im Processus wurde nur Streptococcus mucosus gezüchtet. Die Temperatur war rein septisch.

Metastasen waren nicht nachweisbar, allerdings ist auch die ziemlich kurze Dauer von 4 Tagen zu berücksichtigen.

Warum aber wurde trotz der Auffassung des Falles als reine Bakteriämie die Jugularis interna noch unterbunden und der Sinus angegriffen?

Die später auftretenden Schüttelfröste waren gewiß unschwer als Ausflüsse von Depots aus zu deuten, da bei den ersten Aussaaten von Bakterien in die Blutbahn in Milz, Leber etc. gebildet waren. Ich bin jetzt auch fest davon überzeugt, daß die Annahme zutrifft. Bei dem damaligen Verlauf war die Entscheidung aber schwer und ich zog bei dem erneuten Auftreten von Schüttelfrösten es vor, den Sinus auszuschalten, und unterband auch die Jugularis. Der Sinus erwies sich als frei.

Eine histologische Untersuchung bestätigte dieses

Neben der schweren Infektion kam die relative Verlegung des Eiterabflusses in Frage. Besonders waren die terminalen Zellen voll Eiter. Zweifellos handelt es sich um eine ganz akute Eiterung, die nach der Influenza aufgetreten war.

Komplizierend kam das Vitium cordis hinzu.

II. Fall von Bakteriämie(-osteophlebitis?).

Berta Hesse, 51 Jahre, Zigarrenarbeitersfrau, Bovenden.

Anamnese: Hat 10 Kinder geboren. Im vorigen Jahre wegen Blinddarm- und Bauchfellentzündung in der Mediz. Klinik behandelt. Pat. kam am 6. III. in die Poliklinik mit der Klage über seit einiger Zeit bestehende rechtseitige

Digitized by Google
Original from UNIVERSITY OF CALIFORNIA
Generated on 2019-10-24 12:40 GMT / http://hdl.handle.net/2027/uc1.b3252759
Public Domain in the United States, Google-digitized / http://www.hathitrust.org/access_use#pd-us-google

Schwerhörigkeit, zeitweise Schmerzen, keine Eiterung. L. Ohr sei gesund. Es fand sich beiderseits ein desquamativer Prozeß. L. gelang es nicht, durch Spritzen das Trommelfell sichtbar zu machen. Am folgenden Tage bekam Pat. angeblich heftige Schmerzen im l. Ohr. Da sie keine Luft durch die Nase bekam, hatte sie Wasser aufgeschnupft. Am 8. III. Schüttelfrost und in der Nacht vom 10. auf 11. III. bildete sich am linken Brustbein und Schlüsselbeingelenk eine Schwellung. Bereits vorher hatte sich eine Rötung und Schwellung am rechten Ellenbogen gebildet. Am 8. III. begann das l. Ohr zu eitern.

Diagnose: Otit. med. pur. ac. sin., Septicopyämie, Metastasen, Bursitis olecrani sin. Periarthritis abscedens sternoclavicularis. Arthritis. Ausscheidungsabscesse der Nieren. Meteorismus. Enteritis. Rhinitis atrophica (Ozaena). Bursitis calcanei bilateralis.

Therapie: Typische Aufmeißelung links.

Ausgedehnte Freilegung des Sinus transversus.

Rechtes Ohr:	Linkes Ohr:
äußeres Ohr und Umgebung.	Gehörgang
o. B.	o. B.
Trommelfell und Mittelohr.	
Trommelfell getrübt.	Profuse Eiterung, Trommelfellbild nicht klar.

Vestibularis rechts prompt auf kalorische Reize reagierend. Kein spontaner Reizzustand.

Nase und Rachen: Nase weit, mit fötide riechenden Borken austapeziert. Ozaena. Herpes labialis et nasi externi. Rachen o. B. Lunge zeigt r. in der Mitte deutlich Dämpfung. Einmal etwas Knistern gehört. Kein Katarrh. Kein Husten.

Kehlkopf gesund, ebenfalls Herz. Milzvergrößerung perkutorisch nicht festzustellen. Im l. Sternoclaviculargelenke Schwellung und Rötung. Talergroß am rechten Ellenbogen, Bewegung des Gelenkes möglich, aber schmerzhaft. Axillardrüsen frei, am Ober- und Unterarm sich fortsetzende dicke Schwellung, mäßig empfindlich, teigige Konsistenz. Sensorium frei.

Funktionsprüfung ergibt l. nur mäßige Leitungsstörung; r. starke, aber einfache Leitungsstörung.

Am l. Olecranon Rötung, leichte Schwellung, etwas empfindlich geschwollen. Bursa deutlich fühlbar, an Hacken beiderseits ebenso Bursitis mit Schwellung der Umgebung. Im übrigen Gelenke frei.

Urin getrübt, enthält Bakterien, Zylinder weniger, viel kubische Epithelzellen. Kristalle. Zylinderepithelien und Plattenepithel, auch Eiterzellen. Menge nicht vermindert, keine Ödeme. Milz nicht vergrößert. R. Schnürlappen der Leber, seitlich Enteroptosis. Bauch stark aufgetrieben, nicht schmerzhaft. Darmbewegung sichtbar. Kein Ascites. Keine besondere Resistenz. Leber nicht ver-

Generated on 2019-10-24 12:40 GMT / http://hdl.handle.net/2027/uc1.b3252759
Public Domain in the United States, Google-digitized / http://www.hathitrust.org/access_use#pd-us-google
Digitized by Google
Original from UNIVERSITY OF CALIFORNIA

größert. Augenhintergrund ohne Besonderheit. Keine Mobilitäts- oder Sensibilitätsstörung. Hirnnerven insbesondere frei. Reflexe erhalten. Kein Babinski. Kein Kernig.

17. III. Typische Aufmeißelung links mit breiter Freilegung des Sinus transversus.

18. III. Bereits in der letzten Nacht haben Durchfälle, die schon früher bestanden haben, wieder eingesetzt. Puls gut. Temp. 40·1°. Blutentnahme zur bakteriologischen Untersuchung. Feuchter Umschlag um beide Ellenbogengelenke. Collargolsalbe auf Brust und Metastase im Sternoclaviculargelenke. Prießnitz auf Lunge und vordere untere Partie. Befund des Hygienischen Instituts: Streptokokken, die stark hämolysieren, mit Fäulnisbakterien.

14. III. Weitere Durchfälle. Abdomen aufgetrieben. Temperatur 39·5°. 15 Tropfen Opium. Diät. 3mal 0·5 *g* Chinin. muriat., 2 Glas Portwein.

20. III. Erster Verbandwechsel. Wunde sieht gut aus. Keine Blutung. Temperaturabfall auf 36·2°. Durchfall. Stühle schwarz gefärbt, stinkend. Tannalbin. Auf der Blutagarplatte sind 50 Kolonien gewachsen.

21. III. Pat. läßt einmal unter sich, ohne es zu wissen, ist apathisch, antwortet aber auf Fragen klar. Temp. 39·2°. Im Urin noch Spuren E. Kein Erbrechen wieder.

22. III. Verbandwechsel. Wunde sieht gut aus. Sinuswand dünn, wird bei tiefer Inspiration sehr deutlich eingezogen. Keinerlei Resistenzvermehrung, pulsiert.

Pauke trocken, vorn unten kleine Perforation. Der Abscеß auf Sternoclaviculargelenk wird incidiert, enthält dieselben Erreger wie das Mittelohr und Blut (Hygienisches Institut). Der r. Arm schwillt ab. Keine teigige Schwellung des subcutanen Gewebes mehr. Achselhöhlendrüsen frei. Alkoholverband des ganzen Armes. Hochlagerung. Kataplasma auf Abdomen, der etwas weniger aufgetrieben ist. Durchfälle etwas besser. Schleimsuppen. Puls gut. Collargolsalbe.

24. III. Wieder mehr Durchfälle. Ist etwas verfallen. Sehr matt. Puls 108, kleiner. R. Lunge Dämpfung, Knisterrasseln bis über Spina scapula. 3mal 15 Tr. Digalen. Prießnitz. Abdomen zeigt keinen Meteorismus mehr. Rp. Bismutum subnitric. Tannalbin aa. 1·0 3mal täglich. Zunge noch immer sehr trocken, rissig. Cor etwas dilatiert. Fol. Digit. 0·1. Collargolsalbe. Fol. Digit. 0·05 3mal täglich.

25. III. Der Arm rechts ist wesentlich abgeschwollen, fast frei. R. Lunge löst sich links. Pat. fühlt sich etwas wohler. Sensorium frei. Kein Husten, kein Durchfall. Darmausspülung mit Kochsalzlösung. Zunge sehr trocken. Pat. hat das Gefühl, als ob Nadeln auf der Zunge säßen.

28. III. In der letzten Nacht wieder Temperaturaufstieg bis 38·0°. Seit gestern reichlich schleimig-eitrig geballter Auswurf. Keine Durchfälle mehr

Digitized by Google
Original from UNIVERSITY OF CALIFORNIA
Generated on 2019-10-24 12:40 GMT / http://hdl.handle.net/2027/uc1.b3252759
Public Domain in the United States, Google-digitized / http://www.hathitrust.org/access_use#pd-us-google

Schwellung im rechten Ellbogengelenk wieder etwas stärker, ebenfalls Druckempfindlichkeit. Patientin ist sehr euphorisch, glaubt, sie könne morgen aufstehen.

30. III. Gestern und heute Aufhellung der Dämpfung rechts hinten unten, man hört lautes Atmungsgeräusch von bronchialem Charakter mit vielem Rasseln. Temp. 38·6. Puls gut gespannt, regelmäßig.

31. III. Am rechten Ellenbogengelenk zeigt die Schwellung heute Fluktuation, doch ergibt die tiefe Incision keinen Eiter.

3. IV. Die Dämpfung rechts hinten unten hat sich weiter aufgehellt.

6. IV. Nur noch wenig Auswurf. Appetit gut. Puls gut gespannt 90; täglich 0·05 Digitalis. Rechtes Ellenbogengelenk stark geschwollen und schmerzhaft.

7. IV. Keine Durchfälle mehr. Appetit sehr gut. Pat. ist fieberfrei. Um das rechte Ellenbogengelenk Alkoholumschläge und Stauungsbinde um den Oberarm während 22 Stunden. Ruhigstellung durch eine Schiene. 3mal täglich 0·5 *g* Chinin.

10. IV. Temperaturaufstieg auf 38·3°. Keine neuen Metastasen nachweisbar.

12. IV. Lunge fast frei, nur r. hinten unten besteht perkutorisch noch eine unbedeutende Schallverkürzung. R. Ellenbogengelenk unverändert. Täglich Alkoholverband. 22 Stunden täglich Stauung.

13. IV. Heute Abend Temperaturaufstieg bis 39·3°.

14. IV. Spaltung eines etwa handtellergroßen Decubitalabscesses auf dem Os sacrale. Der entleerte Eiter riecht äußerst fötide. Knochen liegt nicht frei. Unter Ruhigstellung und Alkoholverbänden ist die Schwellung des r. Ellenbogengelenkes fast zurückgegangen.

21. IV. Heute Mittag plötzlich reichliche Hämoptoe. 3mal täglich 0·02 *g* Codein. Phosphor. Kalte Milch. Im Laufe des Nachmittags läßt der blutschleimige Auswurf nach. Puls gut.

23. IV. Gestern und heute noch sehr wenig blutig-schleimiger Auswurf.

24. IV. Seit gestern Abend kein Blut mehr im Auswurf. Heute Früh 0·01 M.+, dann $^3/_4$ Stunden später Verbandwechsel. Incisionsöffnung am Sternoclaviculargelenk verheilt.

29. IV. L. unter der Fußwölbung Epidermis in fast Handtellergröße abgehoben. Bei der Incision entleert sich reichlich serös-eitrige Flüssigkeit. Abtragung der abgehobenen Epidermis. Verband.

8. V. Wunde am l. Fuß abgeheilt. R. Ellenbogengelenk noch geschwollen und schmerzhaft. Feuchter Verband. Kein Auswurf mehr. Pat. steht täglich einige Stunden auf. Das Decubitalgeschwür granuliert jetzt gut.

15. V. Befund wie am 8. V. Das Allgemeinbefinden hat sich so weit gebessert, daß Pat. mit Unterstützung ins Operationszimmer gehen kann. Die retroauriculäre Operationswunde verkleinert sich sehr langsam.

Generated on 2019-10-24 12:40 GMT / http://hdl.handle.net/2027/uc1.b3252759
Public Domain in the United States, Google-digitized / http://www.hathitrust.org/access_use#pd-us-google
Digitized by Google
Original from UNIVERSITY OF CALIFORNIA

17. V. Schwellung am r. Ellenbogengelenk stärker als seither, deutliches Fluktuationsgefühl. Incision (Dr. Creite) entleert reichlich Blut und Eiter. Einführung eines Gummidrains.

19. VI. Retroauriculär mit einer ziemlich tiefen Mulde geheilt. Ohne Sekretion. Trommelfell o. B., vorn unten kleine Narbe. Ellenbogengelenk noch Schwellung zeigend, aber ohne Empfindlichkeit. Beweglichkeit sehr behindert: zur chirurgischen Klinik empfohlen. Die Wunde auf dem Kreuzbein verkleinert, aber noch fünfmarkstückgroß, granuliert gut. Das Allgemeinbefinden ist ein gutes, die Pat. hat sich sehr erholt.

Hört Uhr 10 *cm*.

Epikrise: Ein sehr schwerer Fall von Sepsis. In diesem Falle ist die Deutung jedenfalls schwerer als in dem vorigen. Die Entstehung und der Verlauf der ganzen Affektion ist kurz folgender.

Die Pat. kam mit Cerumenansammlung und desquamativem Prozeß in der Tiefe des Gehörgangs beiderseits zu uns in die Poliklinik. Eiterung hat sie nie gehabt, eine Angabe, die auch durch den Befund unwahrscheinlich war. Die Entfernung des Pfropfes aus dem linken Gehörgang bereitete einige Schwierigkeit, trotz Hydrogenium peroxydatum-Instillationen gelang die vollständige Beseitigung nicht gleich. Das Trommelfell war nicht übersichtlich geworden. Bald darauf setzten heftige Schmerzen bei der Pat. im linken Ohre ein, schon am nächsten Tage traten langdauernde, heftige Schüttelfröste ein, nachdem in der Nacht das Ohr angefangen hatte, zu eitern. Tags darauf trat eine Anschwellung und Rötung über dem rechten Ellenbogengelenk auf und wiederum einen Tag später eine Metastase im linken Claviculosternalgelenk. Daß es sich um eine ganz akute Mittelohreiterung hierbei gehandelt hat und nicht etwa um einen alten Prozeß mit Cholesteatom im Mittelohr, konnte durch die weitere Beobachtung sichergestellt werden. Einmal war die kleine Perforation vorn unten nach eingetretener Suppuration sofort deulich, die Befunde am Trommelfell, welches sonst nicht perforiert war, wiesen deutlich akuten Charakter auf. Daß es aber auch nicht etwa nur eine akute Exacerbation einer chronischen Eiterung war, ist dadurch so gut wie sichergestellt, daß post operationem die Pauke schon nach wenigen Tagen vollkommen ausheilte und die Perforation sich schloß.

Ob nun unser Ausspritzen ein Trauma gesetzt hat, wodurch die Perforation und konsekutive Eiterung entstanden ist, oder durch Aufschnaufen von Wasser in die Nase zur Behebung der Beschwerden seitens der gleichzeitig bestehenden Ozaena, ist nicht mit Sicherheit zu entscheiden; das letztere scheint mir wahrscheinlicher.

Da sofort nach Auftreten der sehr virulenten Infektion — bekanntlich sind gerade solche traumatische Infektionen oft sehr foudroyant — Schüttelfröste auftraten und nach 2—3 Tagen auch schon Metastasen manifest waren, verzichtete ich auf die Unterbindung der Jugularis und Angriff des Sinus, um so

Generated on 2019-10-24 12:40 GMT / http://hdl.handle.net/2027/uc1.b3252759
Public Domain in the United States, Google-digitized / http://www.hathitrust.org/access_use#pd-us-google
Digitized by Google
Original from UNIVERSITY OF CALIFORNIA

mehr, als der Sinus nach ausgedehnter Freilegung jede Veränderung vermissen ließ. Die Zeichnung war vollkommen normal.

Auch dieser Fall kann nur als Bakteriämie zu deuten sein. Zu einer Thrombosierung im Sinus konnte es kaum gekommen sein. Eine totale Gerinnung, wie sie in akuten Fällen bisweilen geschieht, ist auszuschließen, weil der Sinus immer vollkommen weich, ohne jede Resistenzvermehrung war; wiederholt beobachteten wir das Mann sche Phänomen, daß die äußere Sinuswand bei tiefen Inspirationen einsank. Es bleibt die Möglichkeit einer parietalen Bulbusthrombose, eine obturierende ist aus dem eben namhaft gemachten Grunde auszuschließen. Für jene Annahme spricht aber weder der Befund noch der weitere Verlauf. Noch unwahrscheinlicher ist die Lokalisation der die Infektion vermittelnden Thrombose in einem der anderen in Frage kommenden Sinus. Der Blutbefund war positiv.

Auf den angesetzten Blutagarmischplatten, wo nur $2^1/_2$ cm^3 Blut zu jeder Platte verwandt waren, konnten über 50 stark hämolysierende Streptokokkenkolonien mit immer daneben liegenden Saprophytenkolonien nachgewiesen werden. Dieselben Bakterien wurden aus dem Antrumeiter und aus 2 Metastasenabscessen gezüchtet. Bezüglich des Vorkommens von Saprophyten bei den akuten Eiterungen habe ich mich öfter verbreitet (s. auch Albert, Beiträge zur Bakteriologie der Otit. med. acuta purul. Arch. f. Ohrenheilk., Bd. 86).

Nicht ohne weiteres in Einklang zu bringen mit dem gewöhnlichen Verlauf der Sepsis ist die vielseitige Metastasierung, die auch die Lungen beteiligt hat. Doch ist ja von mehreren Autoren darauf hingewiesen, daß offenbar auch durch einfache Bakterienembolien solche Metastasen gesetzt werden können. Man kann hier auch an Osteophlebitis denken.

Es bestanden Metastasen im Ellenbogengelenk rechts, im Sternoclaviculargelenk links. Bursitis links am Ellenbogengelenk, Dermatomyositis am Fuß beiderseits, Nierenmetastasen (Ausscheidungsabscesse?). Pyelitis, Cystitis, schwere Enteritis mit hochgradigem Meteorismus, Pneumonie links mit Pleuritis, rechts Katarrh. Schließlich kam noch trotz aller Vorsicht und allen Schutzes ein großer Decubitalabsceß auf dem Os sacrum hinzu, wobei besonders die lange anhaltenden Diarrhöen begünstigend gewirkt hatten.

Der Lungenprozeß äußerte sich in etwas ungewöhnlicher Weise. Die Pat., die bereits 9 Tage mit der schweren Allgemeininfektion zu Hause gelegen hatte, wies zur Zeit der Aufnahme überall voll entwickelte metastatische Herde auf, dagegen konnten wir auf der rechten Lunge anfangs nur umschriebene Dämpfung über der Mitte nachweisen, Katarrh war zurzeit nicht hörbar. Es bestand keinerlei Husten. Eine Woche später kam in der rechten unteren Lunge deutliche Dämpfung mit Knisterrasseln hinzu. Nach weiteren 3 Tagen warf die Pat. reichlich schleimig-eitrig geballtes Sputum aus. Elastische Fasern konnten nicht nachgewiesen werden. Ganz allmählich hat sich dann die Lunge gereinigt

Digitized by Google
Original from UNIVERSITY OF CALIFORNIA
Generated on 2019-10-24 12:40 GMT / http://hdl.handle.net/2027/uc1.b3252759
Public Domain in the United States, Google-digitized / http://www.hathitrust.org/access_use#pd-us-google

und ging auch das Pleuraexsudat zurück. Oberarzt Lichtwitz (Leiter der kgl. mediz. Poliklinik) hat in freundlicher Weise den Lungen- und Darmprozeß mit überwacht. Fast 7 Wochen nach Beginn der ganzen Allgemeininfektion trat plötzlich eine unangenehme Hämoptoe (600—700 cm^3 Blut) auf. In den nächsten Tagen war noch blutig-schleimiger Auswurf zu konstatieren.

Die Infektion im rechten Ellbogengelenk spielte in wechselnder Intensität Schwellung und Empfindlichkeit periarticulär zeitigend, immer weiter, bis nach 9 Wochen, nachdem der Arm immer in Schiene und Alkoholverbänden gelegen hatte, auch bisweilen gestaut war, eine Suppuration nach außen vordrang, die incidiert wurde. Herr Oberarzt Creite (Kgl. chirurg. Klinik) kontrollierte in freundlicher Weise den ganzen Armprozeß.

Wenn man den ganzen schweren Prozeß zum Schlusse übersieht, so kann man ja an der Hand der klinischen Beobachtung gewiß nicht mit aller Sicherheit sich für einen bestimmten Infektionsmodus entscheiden. Ich glaube aber bestimmt, daß hier keine Thrombose in den Sinus bestanden hat. Dagegen spricht, daß bei dem foudroyant heftigen Beginn der akuten Ohrinfektion gleich darauf schwere Schüttelfröste ausgelöst wurden und, nachdem kaum die Inkubationszeit verstrichen, sich auch schon Metastasenherde nachweisen ließen. Weder war am Sinus irgend eine noch so leichte Wandveränderung nachweisbar, noch zeigte sich daran später eine Beteiligung, die Sinuswand blieb immer von gleicher Resistenz und das Sinusrohr blieb immer frei durchgängig, auch noch ein paar Wochen nach Beginn der Affektion. Ich weiß sehr wohl, daß auch bei Thrombose im Inneren die Sinuswand äußerlich normal sein kann, daß bei ausgedehnter parietaler Thrombose ein Mannsches Phänomen möglich ist. Aber sehr unwahrscheinlich ist es bei alledem, daß, falls es trotz der oben angeführten Gegengründe schon zur Thrombose und Metastasierung gekommen sein sollte, diese sang- und klanglos nach der typischen Aufmeißelung ausheilen sollte, nachdem sie 8 Tage bestanden hatte. Außerdem müßte man bei Supponierung einer Thrombose eine totale Gerinnung annehmen, diese ist aber sicher auszuschließen.

Fälle von extraduralem Absceß und Gehirnabsceß.

In 28 der eben tabellarisch zusammengestellten Fälle wurde ein extraduraler Absceß der mittleren Schädelgrube oder eine perisinuöse Eiterung nachgewiesen.

3mal haben wir auch einen deutlich abgegrenzten subduralen Absceß beobachtet.

Ein Gehirnabsceß wurde 5mal gefunden, in einem Falle (Fall Nolte, siehe Uffenorde, Verhandl. d. D. Otol. Gesellsch., Dresden 1910, pag. 124) konnte der Kleinhirnabsceß erst bei der Sektion nachgewiesen werden.

Digitized by Google
Original from UNIVERSITY OF CALIFORNIA
Generated on 2019-10-24 12:40 GMT / http://hdl.handle.net/2027/uc1.b3252759
Public Domain in the United States, Google-digitized / http://www.hathitrust.org/access_use#pd-us-google

Von den 6 Fällen sind 5 als konsekutive Erkrankung nach Labyrintheiterung aufzufassen.

Der 6. Fall soll ausführlich mitgeteilt werden, die übrigen labyrinthogenen werden später zusammenhängend behandelt werden.

Von den 5 operierten Fällen sind 3 geheilt, 1 Kleinhirnabsceß und 2 Großhirnabscesse.

Reuter Willi (A. 11. 16. 47), 7 Jahre, Hohenstedt.

Ist wegen Scharlacheiterung beiderseits mit Osteoperiostitis und Durchbruch auf Planum am 22. V. rechts und am 29. V. links typisch aufgemeißelt. Am 7. VI. ist der Junge beiderseits geheilt entlassen.

Am 10. XII. wurde uns der Junge von der Kgl. Augenklinik wieder zugeschickt. Der Vater gab an, daß der Junge einige Tage nach der Entlassung Mitte Juni wiederholt erbrochen habe und oft über Kopfschmerzen geklagt. Er sei damals einmal von $^1/_2$9—$^1/_2$3 Uhr bewußtlos gewesen, habe Krämpfe gehabt. Während 8 Wochen etwa habe er schlechten Magen gehabt, 4 bis 6 Wochen habe er zu Bette gelegen, sei dann wieder aufgestanden, habe allgemeine Besserung gezeigt, wieder Appetit gehabt. Plötzlich seien wieder während 2 Stunden Krämpfe aufgetreten, dann wieder 14 Tage Wohlbefinden, dem wieder Tage mit Kopfschmerzen und öfterem Erbrechen folgten. Allmählich habe Pat. über Sehstörungen klagte.

Nach der Untersuchung der kgl. Augenklinik besteht beiderseits schwere Stauungspapille, links Amaurose, rechts Lichtscheu.

Status praesens: Puls beschleunigt 90—130. Herz auskultatorisch und perkutorisch ohne Besonderheit. Lungen frei. Abdomen ohne besondere Resistenz. Urin frei von krankhaften Beimengungen. Das Sensorium wenig getrübt. (Der Junge war sehr störrisch und verzogen.)

Pupillen beiderseits weit und starr.

Hirnnerven frei. Im übrigen keinerlei Sensibilitätsstörung nachweisbar.

Keine Aphasie, benennt alles durch das taktile Empfinden wahrnehmbare prompt.

Geruch beiderseits erhalten. Patellarreflexe lebhaft.

Kein Babinski. Kein Kernig. Kremaster- und Bauchdeckenreflexe erhalten.

11. XII. Hat im Laufe des Tages zwei Attacken mit Krämpfen, lautem Schreien, gestörtem Sensorium, sehr unangenehmen Kopfschmerzen. Erbrechen. Läßt unter sich. Mäßige Nackensteifigkeit. Schwinden der Patellarreflexe. Klagt wechselnd, aber besonders über die linke Seite.

Operation links:

Typische Aufmeißelung mit Freilegung der mittleren und hinteren Schädelgrube. Hirnabsceß.

Digitized by Google
Original from UNIVERSITY OF CALIFORNIA
Generated on 2019-10-24 12:40 GMT / http://hdl.handle.net/2027/uc1.b3252759
Public Domain in the United States, Google-digitized / http://www.hathitrust.org/access_use#pd-us-google

L. typisch retroauriculärer Schnitt. In Höhe des Transversus Verlaufs-T-Schnitt nach hinten. In einer Zelle schleimiges Sekret.

Antrum: zum Teil auch Zellen in einer von Schleimhaut umkleideten Höhle. Zum großen Teil deutlicher Ersatz der alten Wundhöhle durch Knochen. Sinus liegt in dieser Höhle frei. Wand teilweise am Granulationspolster adhärent, sonst sehr dünn blau verfärbt. Freilegen der mittleren Schädelgrube durch Entfernung des Tegmen antri (nach hinten und oben zur Scheitelbeingegend). Dura straff gespannt, sonst ohne Besonderheiten. Mehrmaliges Punktieren mit weiter Kanüle einer Rekordspritze nach allen Richtungen ergibt negativen Befund.

Beim Versuch, die hintere Schädelgrube hinter dem Sinus freizulegen. entsteht eine Sinusblutung (Emissarium), die durch Drucktamponade sistiert wird. Weiters Vorgehen vom Tegmen antri nach hinten und oben; oberhalb der mutmaßlichen Lage des Sinus petr. superior wird nach vorn in den Schläfenlappen mehrfach punktiert. Plötzlich füllt sich die Spritze mit einem getrübten Punktat, mit gelben Flocken schwach hämorrhagisch tinguiert; um den mutmaßlichen Absceß von der Schläfe her zur besseren Drainage aufzudecken, Verlängerung des Schnittes nach vorn parallel dem Jochbogenverlauf bis auf den Knochen. Resektion der hier sehr dünnen Schläfenbeinschuppe. Trotz mehrfacher Punktion mit dem Messer infolge Dilatation mit Peans in der Richtung nach dem Punkte, der durch Abschätzung der Länge und Richtung der Punktionsnadel (nach der ersten Punktion) bestimmt wurde, erscheint es unmöglich, die Absceßhöhle zu erreichen. Der Encephalon ist sehr weich, matschig, quillt aus der gesetzten Duraincision reichlich hervor, ist sehr blutreich. Es wird ein Glasdrain in der vermutlichen Richtung eingeführt. Verband.

12. XII. Lumbalpunktion. Es wird ein unter ziemlich hohem Druck stehender leicht, aber ausgesprochen getrübter Liquor entnommen. Liquor steht unter hohem Druck.

Lumbalpunktion ergibt getrübten Liquor cerebrospinalis, der mäßig zahlreiche Eiterkörperchen und Staphylococcus albus enthält. (Kgl. hygienisches Institut.)

13. XII. Verbandwechsel. Neue Punktion des Schläfenlappens negativ. Nackensteifigkeit, 38·4°. Läßt unter sich. Amaurose. Sensorium wie früher. Kein Patellarreflex auslösbar. Kein Herdsymptom nachweisbar. Großer Hirnprolaps. Das Encephalon sehr weich, matschig.

14. XII. Neue Lumbalpunktion, noch hoher Druck, getrübt. Die bakteriologische Untersuchung ergibt kurze, plumpe, gramnegative Stäbchen. Glasdrainage. 36·8—38·2°.

17. XII. Befinden besser. Lumbalpunktion ergibt noch getrübten Liquor. der unter Druck steht. Pat. ißt, schläft viel. Er meldet Bedürfnisse wieder an.

Digitized by Google
Original from UNIVERSITY OF CALIFORNIA
Generated on 2019-10-24 12:40 GMT / http://hdl.handle.net/2027/uc1.b3252759
Public Domain in the United States, Google-digitized / http://www.hathitrust.org/access_use#pd-us-google

spielte, 36·6—36·9°. Kein Herdsymptom. An den Augen Status idem. Keine Nackensteifigkeit mehr. Kein Kopfschmerz.

20. XII. Wieder 38° gehabt. Lumbalpunktion ergibt kaum noch getrübten Liquor, der aber noch Staphylococcus albus enthält. (Kgl. Hygienisches Institut.) Wunde sieht gut aus. Die Stauungspapille ist zurückgegangen, aber es ist Atrophie nachweisbar. Papille beiderseits blaß, weißlich (Prof. Schieck).

24. XII. Pupillen beiderseits gleich, sind enger geworden, reagieren. Kremasterreflexe vorhanden. Kein Babinski. Patellarreflexe nicht auslösbar (sehr schwer zu prüfen wegen Widerstand). Abends Erbrechen, schreit. Ißt nicht. $^1/_2$ Spritze Morphium. Erbrechen steigert sich, sehr unruhig. Krampfartiges Strecken der Glieder in Attacken. Deviation conjugée.

Die Lumbalpunktion ergibt wasserklaren Liquor, der keine Bakterien mehr enthält. Der Druck ist nur noch wenig gesteigert.

27. XII. Besseres Befinden. Ißt. Seit 8 Tagen keine Temperatursteigerung mehr. Lungen frei, leichter Schnupfen und Pharyngitis. Hirnwunde fast geschlossen und fest epidermisiert.

6. I. Pat. entlassen. Augen kaum verändert. Appetit. Wohlbefinden. Wunde vollkommen vernarbt. Hört ziemlich gut.

3. V. Pat. hat kein Erbrechen, Krämpfe oder dergleichen Störungen wieder gehabt. Sehvermögen soll nach Angabe des Vaters viel besser sein. Pat. läuft allein im Dorfe herum. Er besieht sich zum Beispiel Fahrradkataloge u. dgl. und erkennt Einzelheiten und Gegenstände. Hört gut.

Epikrise: Der Fall ist meines Wissens der einzige in der Literatur mitgeteilte Großhirnabsceß, bei dem totale Amaurose beiderseits bestand. Gleichzeitig war eine Leptomeningitis purulenta anzunehmen. Nach komplizierter Scharlacheiterung beiderseits hat sich zunächst ganz latent, ohne daß bei der Operation ein besonderer Befund erhoben wäre, links ein Absceß im Schläfenparietallappen entwickelt. Die Lokalisation war sehr erschwert, da jedes Herdsymptom fehlte, auch keine Sprachstörung trotz des erhöhten Hirndrucks nachweisbar war. Um so eindeutiger wies die hochgradige Stauungspapille beiderseits auf die cerebrale Komplikation hin. Nach den äußerst interessanten und plausiblen Untersuchungen von Prof. Schieck, Oberarzt der Kgl. Augenklinik in Göttingen (Beiträge zur Kenntnis der Genese der Stauungspapille. v. Graefes Arch. f. Ophthalm., LXXVIII, pag. 1, und Experimentelle Studien zur Genese der Stauungspapille, Bericht über die XXXVI. Versamml. d. Ophthalmol. Gesellschaft, 1910, pag. 179) kann es meines Erachtens überhaupt kaum noch einem Zweifel unterliegen, daß die Opticusveränderung lediglich Druckwirkung, nicht aber toxische Wirkung ist. Neben den schönen und exakten histologischen und experimentellen Untersuchungen des Autors sind für mich auch die klinischen Beobachtungen überzeugend, die ich zusammen mit Schieck an unseren Pat. machen konnte.

Digitized by Google
Original from UNIVERSITY OF CALIFORNIA
Generated on 2019-10-24 12:40 GMT / http://hdl.handle.net/2027/uc1.b3252759
Public Domain in the United States, Google-digitized / http://www.hathitrust.org/access_use#pd-us-google

Unter anderen kommt besonders ein Fall von labyrinthogener Meningitis in Betracht, der 5—6 Wochen fortwährend Temperaturen von 38—40·3° hatte. Ich hatte hier nach meiner Methode den inneren Gehörgang eröffnet, der Liquorabfluß war kolossal. Zeitweise sistierte die Harnabsonderung fast ganz, was ich in diesen Fällen öfter beobachtet und als kompensierende Erscheinung aufgefaßt habe. Die Leptomeningitis (Streptokokken) war durch Lumbalpunktion sichergestellt. Der Augenhintergrund war andauernd normal. Plötzlich versiegte infolge Verlegung im inneren Gehörgang der Liquorabfluß, sofort trat das schwere Krankheitsbild der Leptomeningitis in Erscheinung, Bewußtlosigkeit, Deviation conjugée, Nackensteifigkeit usw. Gleichzeitig war eine ausgesprochene Stauungspapille nachweisbar (Prof. Schieck), die schon bei eintretender Lethargie auftrat, mehrere apoplektische Blutungen waren an der Papille sichtbar. Durch Erweiterung der Öffnung zum Fundus des inneren Gehörgangs gelang es mir, den Liquorabfluß wieder in Gang zu bringen. Schon wenige Stunden darauf sah die Pat. gut und Schieck konnte einen fast vollkommenen Rückgang der Opticuserscheinungen feststellen, die auch weiter anhielten. Dabei bestanden die Temperatursteigerungen in gleicher Weise fort. Hier konnte nur der Druck als solcher für die Augenhintergrundsveränderungen verantwortlich gemacht werden. Die schwere Infektion der Meningen bestand nach wie vor, ohne diese gezeitigt zu haben. Auf die Einzelheiten kann ich hier nicht eingehen. Ich wollte nur diesen experimentartig ausgelösten Vorgang hier namhaft machen und auf die schönen Schieckschen Studien hingewiesen haben. Ich komme auf die Fälle in einer Arbeit über die Labyrintheiterungen zurück.

In vielen Fällen ist uns der Nachweis der Augenhintergrundsveränderungen von größerem Werte gewesen, er kann nicht früh genug erbracht werden.

Bemerkenswert ist in diesem Falle von Gehirnabsceß auch das bakteriologische Untersuchungsresultat von den verschiedenen Punktaten. 6mal wurde bei Drucksymptomen seitens des Gehirns der Spinalduralsack punktiert, bis der Liquor klar und bakteriell steril war. Zunächst wurde Staphylococcus albus, bei einer Untersuchung des zweiten Punktates gramnegative Bakterien, dann beim vierten wieder Staphylococcus albus nachgewiesen. Auf diesen Wechsel der bakteriologischen Befunde verschiedener nacheinander gewonnener Punktate habe ich schon an anderer Stelle hingewiesen.

Man muß annehmen, wie das ja auch aus diesen Befunden hervorgeht, daß die Infektion durch wenig virulente Erreger geschah, sonst wäre der Junge kaum mit dem Leben davon gekommen. Man muß dabei berücksichtigen, wie lange Zeit, 6 Monate, sich schwere, manifeste Symptome seitens des Cerebrum gezeigt haben, ehe der Junge einer Behandlung zugeführt wurde.

Auf die linke Seite sind wir nur deshalb eingegangen, weil der Pat. vorwiegend links die Schmerzen lokalisierte. Daß dieses trügerisch sein konnte, war

Digitized by Google
Original from UNIVERSITY OF CALIFORNIA
Generated on 2019-10-24 12:40 GMT / http://hdl.handle.net/2027/uc1.b3252759
Public Domain in the United States, Google-digitized / http://www.hathitrust.org/access_use#pd-us-google

mir dabei sehr wohl klar, aber es hieß: Handeln, auch wenn kein Herdsymptom als Wegweiser uns dabei behilflich war. Zu dem Vorgehen links ermunterte uns auch noch der Umstand, daß bei der typischen Operation viele eitererfüllte Zellen, hinten oben hoch hinaufreichend über die Linea temporalis aufgedeckt wurden. Erwähnenswert ist noch, daß auch bei der ersten typischen Operation links aus dem Antrumeiter nur Staphylococcus albus gezüchtet wurde, der sich auch im Lumbalpunktat 6 Monate später fand.

Der Erfolg, der uns anfangs nur als sehr bedingter erschien, ist dadurch wesentlich verbessert, daß sich das Sehvermögen gesteigert hat und der Pat. sich genügend in der Außenwelt allein orientieren kann.

Ein Fall von Bulbusblutung nach Paracentese. — Eine Verblutung aus dem Ohr nach Arrosion des Bulbus bei Mittelohreiterung.

Bernhard Messerschmidt, 3 Jahre, Vater Schriftsetzer, Göttingen, kam am 28. IX. 1908 in die Poliklinik mit der Klage, seit gestern starke Schmerzen im rechten Ohr gehabt zu haben. Soll in der letzten Nacht Fieber gehabt haben. Das Ohr hat früher noch nie gelaufen. Eine besondere Erkrankung ist angeblich nicht vorausgegangen.

Rechts ist das Trommelfell stark konvex, rot, die Umgebung des Ohres und der Gehörgang ohne Besonderheit.

Links ist das Trommelfell leicht angezogen, etwas gerötet, Glanz abgemattet. Es wird rechts Paracentese gemacht.

Am 1. X. ist auch das Trommelfell links konvex. Schmerzen links. Es wird Paracentese links gemacht, sofort tritt eine profuse Blutung aus dem linken Ohr ein. Erst als wiederholt fest tamponiert ist in den Gehörgang, steht die Blutung.

Das Kind schluckt lebhaft Blut, es treten dann Würgbewegungen auf, ohne daß es zu Erbrechen kommt. Temperatur 40·2—39·9°. Trommelfell rechts offen, klaffende Perforation.

3. X. Links Tampon entfernt, Blut mit wenig Eiter abgesondert. Rechts Eiter, Tupfer.

5. X. Beiderseits Eiter. Gaze. Alsol. Temp. 39·6—40·0°, die von der seit 3 Tagen bestehenden Pneumonie zum Teil herrührt, die von anderer Seite behandelt wird.

30. XI. Beiderseits inzwischen noch wechselnde Sekretion, jetzt beiderseits mittelgroße Perforation. Trocken. Pneumonie geheilt.

Die folgende Krankengeschichte stammt aus der königl. medizinischen Klinik, für ihre Überlassung bin ich Herrn Prof. Hirsch sehr dankbar.

Heinrich Ballige, 11 Monate, Pflegekind, Göttingen, aufgenommen am 18. VI. 1910, gestorben am 25. VI. 1910 in der königl. medizinischen Klinik.

Generated on 2019-10-24 12:40 GMT / http://hdl.handle.net/2027/uc1.b3252759
Public Domain in the United States, Google-digitized / http://www.hathitrust.org/access_use#pd-us-google
Digitized by Google
Original from UNIVERSITY OF CALIFORNIA

Diagnose: Nasen- und Rachendiphtherie, Pneumonie des linken Unterlappens, Otitis med. purulenta duplex, Rachitis, Arrosion des Bulbus der Vena jugularis und Verblutung.

Anamnese: Vor 3 Wochen Bronchitis. Seit zirka 2 Wochen eitrige Mittelohrentzündung. Wird von der Kinderklinik wegen Verdacht auf Diphtherie zugesandt.

Status praesens: Kräftig entwickelter 11 Monate alter Knabe. Blasse Gesichtsfarbe. In beiden Nasenlöchern gelbgrünliche Eitermassen. Tonsillen nicht geschwollen, nicht gerötet. Auf den Tonsillen etwas schmieriger Belag (Eiter?). An der hinteren Rachenwand ebenfalls Eiterstraßen. Rosenkranz am Thorax. Dicke Epiphysen. Temp. 36·8°. Lungen: keine Dämpfung, anscheinend normales Atmen (schreit fortgesetzt). Herz ohne Besonderheit. Abdomen weich, etwas vorgewölbt. Diphtheriebazillen +.

19. VI. Infiltration des linken Unterlappens. Husten, Dyspnoe, Cyanose.

21. VI. Sehr unruhig. Greift oft nach dem linken Ohr. Stöhnt fast fortgesetzt. Geringer Appetit.

23. VI. nachmittags schwerer Kollaps. Auf mechanische Reize und Kampfer allmählich Erholung.

24. VI. Morgens, während der Visite, schießt dem Kind plötzlich, nachdem es nach der Untersuchung zurückgelegt wird, Blut aus dem Ohr. Auch im Rachen Blut. Auf Tamponade steht die Blutung. Abends wird das Kind blutüberströmt gefunden. Der Wattetampon ist herausgespült. Mund, Nase, Ohr mit Blut bedeckt. Haut extrem blaß, weite Pupillen, angstvoller Gesichtsausdruck, Dyspnoe. Kochsalzinfusion von zirka 200 cm^3. Nachts Exitus.

Bericht des königl. pathologischen Instituts: Pathologisch-anatomische Diagnose: Ulceröse Rachendiphtherie. Lobäre Pleuropneumonie des linken und rechten Unterlappens. Jauchig-eitrige linkseitige Mittelohrentzündung mit Zerstörung des linken Trommelfells und der Nase, des Bulbus der linken Vena jugularis. Thrombus des linken Sinus transversus. Blut in Magen und Darm. Hochgradige Anämie sämtlicher Organe.

Epikrise: Diese beiden Fälle habe ich deshalb zusammengestellt, weil bei beiden dieselbe Bildungsanomalie als ein die Blutung begünstigendes Moment vorlag, nur waren die Anlässe zur Blutung ganz verschieden. Im ersten Falle wurde bei der Paracentese des Trommelfells der Bulbus der Vena jugularis perforiert und so die profuse Blutung heraufbeschworen, im zweiten Falle dagegen wurde durch eine schwere Eiterung bei Diphtherie der frei in die Pauke ragende Bulbus ulceriert, und so kam spontan die Blutung zustande.

Der erste Fall ging in Heilung über. Die Überraschung war um so unangenehmer, als sie dem Kollegen bei einem poliklinischen Stadtbesuch passierte. Man muß in solchen Fällen sehr kräftig tamponieren, um die Blutung zu beherrschen. Die Gefahr der sekundären Infektion, der Bulbusthrombose, ist in

Digitized by Google
Original from UNIVERSITY OF CALIFORNIA
Generated on 2019-10-24 12:40 GMT / http://hdl.handle.net/2027/uc1.b3252759
Public Domain in the United States, Google-digitized / http://www.hathitrust.org/access_use#pd-us-google

diesen Fällen, wo eine Mittelohreiterung vorliegt, natürlich sehr naheliegend. Ähnliche Fälle sind, allerdings sehr selten, bereits beobachtet (Hildebrandt, Archiv f. Ohrenheilk., 30, pag. 183, Gruber, Lehrb. d. Ohrenheilk., 2. Aufl., pag. 461, Brieger, Zur Pathologie und Therapie der Sinusthrombose. Inaug.-Dissert., Würzburg 1892; Gomperz, Wiener med. Wochenschr., 1895, 2; Ludewig, Archiv f. Ohrenheilk., 29, pag. 234; Dench, Zeitschr. f. Ohrenheilkunde, 34, pag. 83; Seeligmann, Verhandl. d. Deutschen Otolog. Gesellsch.; Max, Österr. Otolog. Gesellsch., März 1904, ref. Zeitschr. f. Ohrenheilk., 50, pag. 194).

Während aber in sämtlichen obigen Fällen die Verletzung des in die Paukenhöhle frei durch eine Dehiscenz hineinragenden Bulbus immer auf der rechten Seite geschah, trat dieses Mißgeschick in unserem Falle links ein. Wir wissen ja, daß im allgemeinen der Sinus transversus und so auch der Bulbus der Vena jugularis, das heißt die Schleifenbildung des Blutleiters, rechts stärker ausgebildet zu sein pflegt als links.

Nach meinen Beobachtungen am Präparat ist sowohl die Dehiscenz am Paukenhöhlenboden und mehr noch das hohe Hineinragen des Bulbus durch die Dehiscenz ziemlich selten. Bekannt ist ja, daß das blaue Durchscheinen durch das untere Segment des Trommelfells, was wir auch in einigen Fällen beobachtet haben, nicht ohne weiteres die Deutung des Hochstandes des Bulbus zuläßt, sondern trügerisch sein kann. Dagegen ist nach meiner Erfahrung der Hochstand des Bulbus im vestibularen Teil des Felsenbeines keineswegs selten. Ich konnte gelegentlich der Besprechung meiner Labyrinthoperationsmethode in Dresden 1910 ein Präparat demonstrieren, wo der Bulbus hoch ins Labyrinth hineinragte. Ich wies damals darauf hin, daß in solchen die Neumannsche Operationsmethode kaum genügend ausführbar sein werde. Kurze Zeit darauf habe ich noch an zwei anderen Präparaten noch ausgesprochenere derartige Anomalien beobachtet. Ich möchte hier auch darauf hinweisen, daß bei Ausführungen der sogenannten inneren Angriffsmethode des Bulbus der Vena jugularis bei ausgedehnter Thrombophlebitis diese nicht seltene Anomalie verhängnisvoll werden kann.

Der zweite Fall ist beachtenswert wegen der Ulceration der Blutleiterwand am Boden der Paukenhöhle. Auch hier lag eine Dehiscenz und ein Hochstand des Bulbus vor. Leider ist das interessante Präparat im pathologischen Institut verlegt. Es war für mich zur histologischen Untersuchung herausgenommen. Immerhin sind die Verhältnisse auch ohne den histologischen Beleg eindeutig: Der Bulbus war breit durchbrochen, das Kind hatte Rachendiphtherie. Durch die vielen komitierenden Erkrankungen war die Übersicht erschwert. Als ich zu dem Kinde gerufen wurde, war die zuerst auftretende spontane Blutung bereits durch Tamponade gestillt. Spät am Abend hat sich dann plötzlich die Blutung in so reichlichem

Digitized by Google
Original from UNIVERSITY OF CALIFORNIA
Generated on 2019-10-24 12:40 GMT / http://hdl.handle.net/2027/uc1.b3252759
Public Domain in the United States, Google-digitized / http://www.hathitrust.org/access_use#pd-us-google

Maße erneuert, daß das Kind bald darauf verschied. Es wurde blutüberströmt und fast ausgeblutet angetroffen, so plötzlich hatte sich der Vorgang abgespielt. Die Kochsalzinfusion, die der Kollege rasch machte, konnte die vernichtende Wirkung, zumal auch die anderen Prozesse mitspielten, nicht paralysieren. Das Kind war schon vor der Blutung so elend, daß man, selbst wenn die Blutung in geringerem Maße aufgetreten wäre, kaum hätte etwas operativ unternehmen können.

Derartige Blutungen sind in einigen Fällen bereits in der Literatur mitgeteilt. Daß mit ihnen zu rechnen ist, ergibt sich aus den anatomischen Verhältnissen von selbst. Auffallend erscheinen muß es, daß man die Vorgänge nicht öfter beobachtet, sie zählen doch tatsächlich zu den seltensten Erlebnissen. Ebenso ist es noch auffallender, daß es nicht häufiger zur Thrombophlebitis der Bulbuswand kommt. Solche Fälle sind ja von Holst, Bürkner. Jacobson, Jansen, Edg. Meier (zitiert von Körner) beobachtet worden: aber die Zahl ist doch gering. Die auffallend häufige Beobachtung von primärer Thrombose des Bulbus venae jugularis von Mc Kernon (Transact. Amer. Otolog. Soc., 1905, pag. 69), die vom Boden der Paukenhöhle aus gesetzt ist. scheint mir nicht weiter von anderen Autoren gemacht worden zu sein. Ich kann mir nicht denken, daß heute, wo der Bulbus der Vena jugularis doch meistens berücksichtigt wird, selbst wenn klinisch die gerade bei Kindern erschwerte Diagnose nicht gestellt worden ist, diese bei der Autopsie übersehen werden sollte. Wir haben nie solche Fälle gesehen.

Ganz etwas anderes ist es natürlich bei Fällen vorliegender Art, wo für die Progredienz der Entzündung so günstige Momente vorliegen. Diese Fälle sind gewiß nur deshalb selten, weil die begünstigende Anomalie selten ist. Allerdings sind kleine Dehiscenzen am Paukenhöhlenboden nicht so selten. Körner fand 30mal solche Lücken unter 449 Schädeln.

Derartig spontane Blutungen aus dem Ohr sind häufiger nach Arrosion oder Verletzung der Carotis interna als nach Arrosion des Bulbus und der Vena jugularis beobachtet worden. Über Fälle von spontanen Sinusblutungen berichten v. Tröltsch, Anatomie des Ohres, 1860, pag. 50, Hôppe, Archiv f. Ohrenheilk., 2, pag. 181, Wreden, Monatsschr. f. Ohrenheilk., 3, 10. Syme. zitiert bei Gidon, Thèse de Paris, 1877, Rapp, zitiert bei Gidon, Courtin. zitiert bei Marcé, De l'ulcération de la carotide interne dans la carie du rocher, Paris 1874, Huguier, zitiert bei Marcé, Kuhn, Archiv f. Ohrenheilkunde, 22, pag. 162 (Blutung aus dem Sinus petrosus sup.), Ledermann, ref. Zeitschr. f. Ohrenheilk., 30, 78, Fall 3, Bloch, Verhandl. d. Deutschen Otolog. Gesellsch., 1896 (Sinus caroticus), M. H. Garten (Lincoln), Western Medical Review, 1907, pag. 358, R. J. Lewis (New York), Annals of Otology, Rhinology and Laryngology, März 1910, ref. Zentralbl. f. Otol., 8, pag. 469.

Digitized by Google
Original from UNIVERSITY OF CALIFORNIA
Generated on 2019-10-24 12:40 GMT / http://hdl.handle.net/2027/uc1.b3252759
Public Domain in the United States, Google-digitized / http://www.hathitrust.org/access_use#pd-us-google

Von weiteren Fällen berichten: Eulenstein, Zeitschr. f. Ohrenheilkunde, 43. pag. 29. und Lebram, Zeitschr. f. Ohrenheilk., 50, pag. 77, Suckstorff-Henrici, Zeitschr. f. Ohrenheilk., 44, pag. 149, Fall 58 (Mitteilung). In einzelnen sehr seltenen Fällen ist aber nur die spontane Blutung aus dem Gehörgang aus dem arrodierten Bulbus der Vena jugularis beobachtet worden, so von Böke, Archiv f. Ohrenheilk., 20, 47, von Beck, Beiträge z. klin. Chir. von Bruns, XII, Fall 9, v. Uchermann, Norsk. mag. f. läg., 1907, pag. 1425, ref. Zentralbl. f. Otol., 6, pag. 217, Halasz, Archiv f. Ohrenheilk., 76, pag. 78 (keine Sektion).

Während in vielen Fällen die Scharlachinfektion ätiologisch in Frage kam, handelt es sich in unserem Falle um Diphtherieinfektion.

In vielen Fällen handelt es sich um kleine Kinder (siehe auch Fall von Uchermann).

Hier könnte man auch die jüngst von Bouvier (Thrombose der Vena jugularis interna und des Sinus transversus nach Angina und Drüsenabsceß, Passow-Schäfers Beitr. z. Anat., Physiol. etc., IV, pag. 26) gesammelten Fälle von Blutungen aus der Vena jugularis nach Arrosion durch Drüsenabsceß hinzurechnen. Rein venöse Blutungen solcher Art sind von Uchermann, Archiv f. Ohrenheilk., 74, Schwartze, Festschr., pag. 83 (Ein Fall von tödlicher venöser Blutung aus dem Gehörgang bei einem Säugling) und von Griffiths und Riddel (Two cases of rupture of the vessels of the neck into the pharynx in scarlet fewer, Glasgow med. Journ., Januar 1910, ref. nach Zentralbl. f. Chir., 1910, Nr. 22) beobachtet worden.

Außerdem ist von Lange noch ein Fall von lebensgefährlicher Blutung aus dem Ohr infolge Arrosion der Carotis interna und der Vena jugularis interna nach peritonsillärem Absceß mitgeteilt worden (Lange, Charité-Annalen, 32. Jahrg.).

Die seltene isolierte Infektion der Vena jugularis int. von einer abscedierenden Halsdrüse (Gl. cervicalis profunda) aus, ist übrigens auch von mir beobachtet worden, was Bouvier entgangen ist, und über den Fall Brauns im Jahresbericht der Klinik von 1907—1908 ausführlich berichtet worden (Bürkner-Uffenorde, Bericht über die in den beiden Etatsjahren 1907 bis 1908 etc., Arch. f. Ohrenheilk., 80, pag. 272). Auch dieser gleicht dem Fall von Bouvier und Miodowski (Zur Pathologie der Sinusthrombose, Schwartze-Festschrift, Arch. f. Ohrenheilk., 74, pag. 345) in vieler Hinsicht.

Wie es ja überhaupt bei Scharlachinfektion leicht zu ganz unberechenbaren Drüsenabscedierungen kommen kann, war auch in unserem Falle eine solche kleine Cervicaldrüse an der Gefäßscheide abscediert und hat die Jugularis verändert, ohne daß klinisch wegen der gleichzeitig bestehenden übrigen Infektion zu entscheiden war und die Dignität der kleinen Schwellung am Halse zu bewerten war.

Digitized by Google
Original from UNIVERSITY OF CALIFORNIA
Generated on 2019-10-24 12:40 GMT / http://hdl.handle.net/2027/uc1.b3252759
Public Domain in the United States, Google-digitized / http://www.hathitrust.org/access_use#pd-us-google

Die Sektion klärte auch hier den Fall auf. Im Herzblut wurden wie auch im Thrombus der V. jugularis nur Streptokokken gefunden, während im Mittelohreiter Staphylokokken und Pneumokokken nachweisbar waren.

Fall von Tumor des Trommelfells.

Einen sehr seltenen Befund zeigt der folgende Fall, den ich hier kurz mitteilen möchte:

Wilhelm Vogt, 22 Jahre, Handlungsgehilfe, Bielefeld, ist seit Kindheit auf beiden Ohren sehr schwerhörig und sehr oft, besonders in der letzten Zeit, behandelt. Rechts hat er nie Eiterungen gehabt, dagegen links. Vor längerer Zeit wurde wieder auf dem linken Ohr Paracentese des Trommelfells gemacht, ohne daß ausgesprochene Eiterungen aufgetreten wären. Vielmehr ist momentan dunkle, blutige Flüssigkeit abgeflossen und das Ohr bald wieder trocken gewesen. Besondere Beschwerden, Schmerzen, Schwindelgefühl u. a. hat der Pat., abgesehen von seiner Schwerhörigkeit, nicht gehabt.

Seit 20. VII. 1910 wurde der Pat. ambulant in unserer Poliklinik behandelt.

Das Trommelfell rechts war eingezogen, reizlos. Links war das Trommelfell meist konvex und dunkelbraunrot verfärbt.

Beim Katheterismus wurde im wesentlichen trockenes Blasegeräusch konstatiert. Zweimal machten wir, da eine Beseitigung durch Katheterismus nicht möglich war, Paracentese. Es lief jedesmal braunrote, dünne Flüssigkeit in geringer Menge ab. Als dann das Trommelfell zitzenförmig sich vorstülpte, gelang es mir, mit der kalten Schlinge ein gutes Stück abzuschnüren, welches im königl. pathologischen Institut untersucht wurde.

Die Diagnose lautete: Haemangioma membranae tympani. Der Pat. unterzog sich dann am 16. VIII. links einer Totalaufmeißelung.

Hierbei zeigte sich, daß Antrum und Atticus frei waren. Die Paukenschleimhaut zeigte eine geringe, ganz gleichmäßige Schwellung und Rötung. Das Trommelfell aber war ganz umschrieben, um das Vielfache seiner gewöhnlichen Dicke geschwollen, und zwar war diese Schwellung sehr blutreich und mittelkonsistent. Keinerlei Sekret in der Pauke.

Am 10. IX. ist Pat. mit trockener Aufmeißelungshöhle entlassen. Wie der Pat. mir mitteilte, soll es später wieder etwas genäßt haben.

Es handelt sich also in diesem Falle um die sehr seltene Geschwulstbildung am Trommelfell, und zwar um eine Blutgeschwulst. Wir haben hier auf jeden Fall die Totalaufmeißelung der Mittelohrräume gemacht, weil wir nicht wissen konnten, wie ausgedehnt der Tumor war. Andrerseits hofften wir eine Hörverbesserung zu erreichen, was sich leider nur in sehr geringem Maße verwirklichte. Solche Gefäßgeschwülste sind nach Urbantschitsch (Lehrbuch der Ohrenheilkunde, Berlin-Wien 1910), wo man derartige Zitate am

Digitized by Google
Original from UNIVERSITY OF CALIFORNIA
Generated on 2019-10-24 12:40 GMT / http://hdl.handle.net/2027/uc1.b3252759
Public Domain in the United States, Google-digitized / http://www.hathitrust.org/access_use#pd-us-google

besten zu finden pflegt, erst dreimal beobachtet, und zwar von Todd (Amer. Journ. of Otol., 4, 187), von Róosa (1885, 300) und von Buck (Archiv für Ohrenheilk., 18, 219). Von dem letzten Falle fand ich nach dem zitierten Referat in diesem Archiv, daß es sich um einen ganz kleinen, weichen, wenig empfindlichen, beweglichen, von normalem Gewebe umgebenen schwarzen Körper nach Art einer Warze handelte, der im hinteren oberen Quadranten saß. Durch die histologische Untersuchung wurde in unserem Falle das klinische Bild ohne weiteres geklärt. Das konvexe, dunkelbraunrote Trommelfell, der negative Ausfall des Katheterismus, das Abfließen von eigenartig rotbraun gefärbter Flüssigkeit bei der Paracentese, alles das ist bei dieser Diagnose leicht verständlich. Ätiologisch kommen wohl früher überstandene Entzündungen der Paukenhöhle und so auch des Trommelfells in Betracht.

Schmerzen hat der Tumor des Trommelfells in diesem Falle nicht ausgelöst.

Die beigefügte Abbildung zeigt, daß die Epidermis intakt ist. Der Tumor ist von der Mucosa des Trommelfells ausgegangen. Reichliches Kapillarnetz, blutreich, ziemlich viel Bindegewebszüge, reichliche Pigmentablagerung beherrschen das histologische Bild. Wenn auch entzündliche Reizungen ätiologisch für die Tumorbildung in Frage kommen mögen, so ist trotzdem eine wahre Tumorbildung anzunehmen. Einen zweiten ähnlichen Fall, der vor kurzem im königl. pathologischen Institut hier untersucht wurde, wird auf meine Bitte hin Herr Kollege Fischer, Privatdozent am kgl. Patholog. Institut, beschreiben.

Allerdings muß man zugeben, daß eine ganz sichere Entscheidung, ob es sich um Tumor oder entzündliche Neubildung handelt, nicht zu geben ist. Die eigenartigen, unregelmäßigen, schlitzförmigen Hohlräume, die Cholesterin- und Riesenzellen enthalten, sind sicher auf einen entzündlichen Ursprung zurückzuführen. Man muß aber berücksichtigen, daß entzündliche Reizungen hier fortwährend bestanden haben. Da so häufig Katheterismus, Paracentesen gemacht sind, so kann auch der am Ohr so häufig zu erhebende Befund von Fremdkörperriesenzellen nicht verwundern. Es wird Tumor und Entzündung gleichzeitig vorliegen.

Todesfälle der beiden Etatsjahre (1. April 1909 bis 1. April 1911).

19 Fälle von unseren Pat. sind in den letzten 2 Jahren ad exitum gekommen.

1. Paula Wippich, 19 Jahre, Dienstmädchen, Göttingen.

Abscessus cerebri post Ethmoiditis suppurativa c. Phlegmon. orbitae. Rezidiv. Durchbruch in den III. Ventrikel. Akute eitrige Meningitis (siehe Uffenorde, Zeitschr. f. Laryngol. u. Rhinol., III, 6, pag. 597).

2. Louis Neise, $^3/_4$ Jahre, Göttingen.

Digitized by Google
Original from UNIVERSITY OF CALIFORNIA
Generated on 2019-10-24 12:40 GMT / http://hdl.handle.net/2027/uc1.b3252759
Public Domain in the United States, Google-digitized / http://www.hathitrust.org/access_use#pd-us-google

Otitis med. suppur. acuta mit subperiostalem Absceß links. 6 Tage nach der Operation treten plötzlich hohe Temperaturen auf ohne nachweisbaren Grund. 3 Tage später wurde das wegen Platzmangel ambulant behandelte Kind wieder aufgenommen. Mittlere Schädelgrube und Sinus werden freigelegt, ohne Befund erheben zu können. Lumbalpunktion ergiebt keinen Befund. Weitere 3 Tage später Exitus letalis durch die inzwischen manifest gewordene Pneumonie mit Herzschwäche. Keine Sektion.

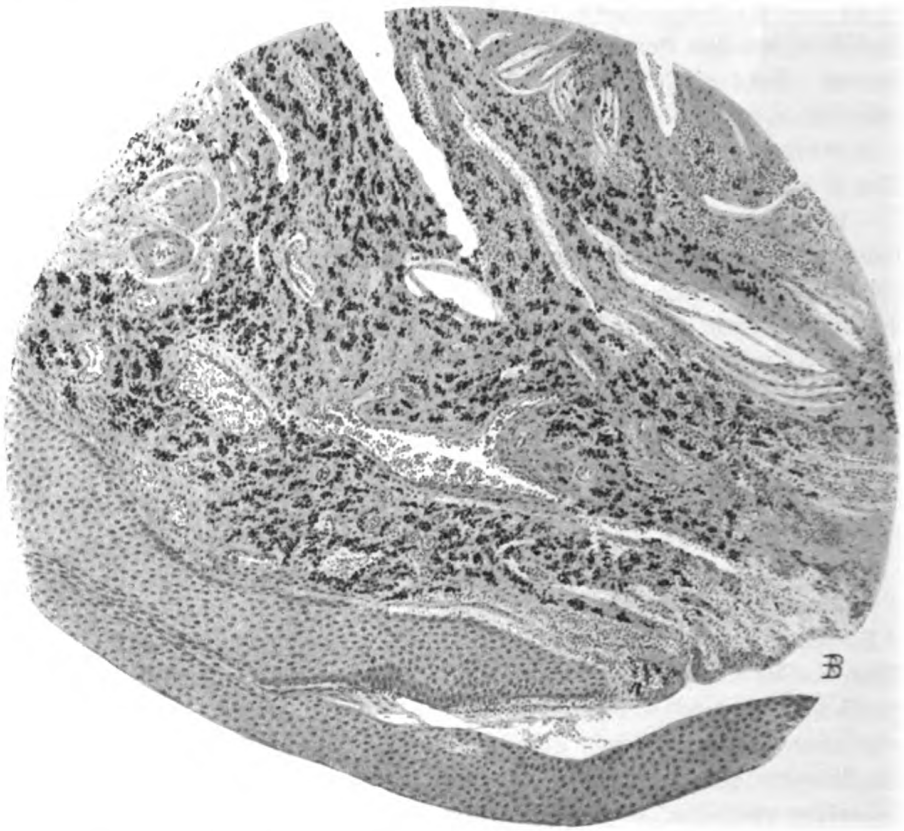

3. Ida Rojahn, 4 Jahre, Einbeck.

Bekommt während der Nachbehandlung der Totalaufmeißelungshöhle Diphtheria faucium et laryngis. Verlegung zur medizinischen und von dort zwecks Tracheotomie zur chirurgischen Klinik. Exitus letalis.

4. Heinrich Nolte, Arbeiter, 43 Jahre, Einbeck.

Chronische Mittelohreiterung, umschriebene Labyrintheiterung links, Saccusempyem, Kleinhirnabsceß. Leptomeningitis. Exitus letalis. (Siehe Uffenorde, Verhandl. d. Deutschen Otolog. Gesellsch., Dresden 1910, pag. 132.)

Digitized by Google
Original from UNIVERSITY OF CALIFORNIA
Generated on 2019-10-24 12:40 GMT / http://hdl.handle.net/2027/uc1.b3252759
Public Domain in the United States, Google-digitized / http://www.hathitrust.org/access_use#pd-us-google

5. Karl Liebelt, Langensalza, 19 Jahre.

Pathologisch-anatomische Diagnose. Status nach Totalaufmeißelung rechts. Labyrinthoperation nach Uffenorde. Eröffnung der hinteren Schädelgrube. Frische, eitrige Basalmeningitis.

Der Fall wird im Zusammenhang mit den übrigen Fällen von Labyrintheiterung später veröffentlicht werden.

6. Friedrich Riechard, 20 Jahre, Göttingen.

Klinische Diagnose: Pneumonia crouposa, Bronchitis, Nephritis parenchymatosa, Myocarditis, Stauungsleber.

Pathologisch-anatomische Diagnose: Status post operationem: Lobärpneumonie des ganzen rechten Unterlappens. Bronchitis bilat. Nephritis parenchymatosa. Cystitis haemorrhagica. Geringes, allgemeines Hirnödem. Stauungsleber.

Der Pat. kam mit den Erscheinungen der komplizierten akuten Otitis media suppurativa links in unsere Behandlung. Die hohe Temperatur wurde auf das Ohr mangels deutlich nachweisbarer sonstiger Veränderungen bezogen.

Nach 2 Tagen schon zeigte sich eine diffuse Entzündung unten rechts. Der Puls wurde sofort asthenisch. Mit schweren Reizmitteln gelang es, den Pat. noch 7 Tage hinzuhalten, bei hoher Temperatur und wechselndem Puls. Das Sensorium war bald getrübt, es trat Albuminurie auf. Dann trat plötzlich Kollaps auf, Temp. 35·4°. Puls nicht deutlich fühlbar. Trotz Kampfer, Digalen und Coffein Exitus letalis.

7. Auguste Samsen, 12 Jahre, Eschershausen.

Litt an schwerer Tuberkulose des Larynx. Es wird Laryngotomie gemacht. Wenige Tage darauf setzt eine foudroyante Miliartuberkulose ein. Exitus letalis. Keine Sektion.

8. Frieda Nolte, 30 Jahre, Schaffnersfrau, Göttingen.

Klinische Diagnose: Status nach Totalaufmeißelung der Mittelohrräume. Labyrinthoperation nach Uffenorde. Leptomeningitis nach Labyrinth- und Mittelohreiterung rechts. Incision der Dura mater cerebelli. Mehrere Cerebellarpunktionen. Lumbalpunktion. Freilegung des Sinus sigmoideus und der mittleren Schädelgrube. Frühgeburt.

Pathologisch-anatomische Diagnose: Leptomeningitis purulenta acuta. Status post Totalaufmeißelung rechts. Uterus puerperalis. Verkalkte Bronchialdrüsen.

Der Fall wird näher an anderer Stelle beschrieben werden.

9. August Henne, 15 Jahre, Vogelbeck.

Klinische Diagnose: Thrombophlebitis sinus lateralis dextri. Labyrinthitis purulenta chron. dextr. Abscessus cerebelli. Leptomeningitis purulenta acuta. Encephalitis progressiva.

Pathologisch-anatomische Diagnose: Status nach Totalaufmeißelung des rechten Labyrinths. Thrombose des rechten Sinus transversus und sigmoideus

Generated on 2019-10-24 12:40 GMT / http://hdl.handle.net/2027/uc1.b3252759
Public Domain in the United States, Google-digitized / http://www.hathitrust.org/access_use#pd-us-google
Digitized by Google
Original from UNIVERSITY OF CALIFORNIA

des rechten Bulbus venae jugul. interna. Unterbindung derselben. Kleinhirnabsceß rechts. Akute eitrige Meningitis.

Der Fall wird an anderer Stelle ausführlich besprochen werden.

10. Karl Redecker, 23 Jahre, Zigarrenarbeiter, Bünde.

Osteomyelitis des Stirnbeins. Orbitale Phlegmone. Pachyleptomeningitis. Thrombose der Art. meningea med. Septikämie.

Der Fall ist ausführlich von Uffenorde (Zeitschr. f. Laryngol. u. Rhinologie, III, 6, pag. 597) mitgeteilt worden.

11. Therese Treu, 25 Jahre, Lindau.

Klinische Diagnose: Status nach Totalaufmeißelung der Mittelohrräume und des Labyrinths links. Leptomeningitis purul. (Streptokokken).

Pathologisch-anatomische Diagnose: Leptomeningitis purulenta an der Hirnbasis. Entzündlicher Hydrocephalus. Kleiner Absceß in der Wand des rechten Seitenventrikels. Operationswunde links.

Der interessante Fall wird ausführlich an anderer Stelle besprochen werden.

12. Marie Merten, 9 Jahre, Katzenstein.

Klinische Diagnose: Otit. med. purul. chron. d. Thrombose des Sinus lateralis mit Jugularisunterbindung rechts. Labyrintheiterung. Abscessus cerebri. Encephalitis. Meningitis purul.

Pathologisch-anatomische Diagnose: Großer Absceß im rechten Temporallappen im Nucleus caudatus und lentiformis rechts. Pyocephalon. Eitrige Meningitis. Operationsdefekt des größten Teiles der rechten Felsenbeinpyramide. Operationswunde rechts. Hirnprolaps. Operationsnarbe seitlich am Hals.

Der Fall wird an anderer Stelle ausführlich beschrieben werden.

13. N. N., 57 Jahre, Kaufmann, Göttingen.

Der Pat. hatte vor 5 Tagen zum erstenmal Ohrschmerzen gehabt, es war zur Eiterung rechts gekommen. Am nächsten Tage traten wieder Ohrschmerzen auf. Ein hinzugerufener Spezialkollege machte noch Paracentese. Dann bald darauf Benommenheit. Der Pat. wurde benommen bei uns eingeliefert. Mäßige Eiterabsonderung aus dem Mittelohr. Das Trommelfell war konvex. Gehörgang und außen frei. Die Pupillen reagierten. Kremaster- und Patellarreflexe fehlen, ebenso Bauchdeckenreflex. Es besteht Bronchitis und Emphysem. Nähere Prüfungen nicht möglich.

Sofortige Totalaufmeißelung der Mittelohrräume; sie zeigen geschwollene Schleimhaut, überall mäßige Eitermenge. Bakteriologische Untersuchung ergibt Pneumokokken und Streptokokken. Die Lumbalpunktion ergibt getrübtes Punktat mit denselben Bakterien. 7 Stunden später schon Exitus.

Es handelt sich also hier um einen von den schwersten Fällen von Meningitis nach akuter Eiterung, wo binnen kürzester Zeit die Bakterien gegen die Meningen vordringen.

Digitized by Google
Original from UNIVERSITY OF CALIFORNIA
Generated on 2019-10-24 12:40 GMT / http://hdl.handle.net/2027/uc1.b3252759
Public Domain in the United States, Google-digitized / http://www.hathitrust.org/access_use#pd-us-google

14. N. N., 43 Jahre, Fabriksbesitzer, Witzenhausen.

Hier handelt es sich um dieselben Vorgänge wie in dem Falle 13.

Bei diesem Pat. bestand ein reizloses Transsudat in der Pauke rechts Plötzlich kam es zur Suppuration des Transsudats, was sich durch schwere Erscheinungen, Schüttelfrost, heftige Ohrschmerzen u. a., dokumentierte. Sofort Paracentese. Lebhafte Sekretion. Schon am nächsten Tage unter Temperaturanstieg bis 40·8 und Schüttelfrost Somnolenz. Labyrinth beiderseits frei. Reflexe bis auf Patellarreflexe erhalten.

Zunächst typische Aufmeißelung. In den Zellen und im Antrum Eiteransammlung. Sinus frei. Dann am folgenden Tage bei sich steigernden Kopfschmerzen Lumbalpunktion. Punktat getrübt und enthält Pneumokokken und Streptokokken. Totalaufmeißelung und Labyrinthoperation nach Uffenorde.

In diesem Falle von ebenfalls foudroyant einsetzender Meningitis nach akuter Eiterung habe ich, als das Bild der Meningitis sich trotz der Eingriffe verdichtete und steigerte, als ultimum refugium unter Opfern der Gehörfunktion im Einverständnis mit den Angehörigen das Labyrinth breit aufgedeckt und den inneren Gehörgang nach meiner Methode geöffnet und so durch eine Drainage des Liquor cerebrospinalis den Prozeß im Subarachnoidealraum günstig zu beeinflussen versucht. Leider verwirklichte sich die allerdings etwas kühne Hoffnung nicht. Der Liquorabfluß kam gut in den Gang, aber schon nach kurzer Zeit trat der Exitus ein. Es bestand außerdem Diabetes mellitus.

15. N. N., 47 Jahre, Gottsbühren.

(Siehe oben unter: 2 Fälle von Bakteriämie.)

16. Karl Treipel, 19 Jahre, Heizer, Göttingen.

Anamnese: War 4 Tage in Mariahilf wegen heftiger Kopfschmerzen, Druckempfindlichkeit des Proc. Die Erscheinungen gingen zurück. Pat. wurde arbeitsfähig entlassen. Plötzlich abends die heftigsten Kopfschmerzen, Schwindel, Übelkeit, die ganze Nacht erbrochen. In der Poliklinik ist Pat. etwas somnolent, sieht sehr schlecht aus, schwankt. Bds. Nystagmus. Keine Druckempfindlichkeit des Processus. Temp. 39·5°.

Diagnose: Otit. med. pur. chron. dextr.

Therapie: Totalaufmeißelung. Sinusoperation.

Rechtes Ohr: Äußeres Ohr und Gehörgang keine Schwellung, keine Druckempfindlichkeit.

Linkes Ohr ohne Besonderheit.

Trommelfell und Mittelohr: Rechtes Trommelfell geschwollen, Perforation enger wie früher, Pulsation lebhaft; linkes Trommelfell ohne Besonderheit.

Funktionsprüfung: Genaue Gehörprüfung läßt sich nicht anstellen. d wird gut gehört. Weber nach der rechten Seite lateralisiert, links ohne Besonderheit.

Digitized by Google
Original from UNIVERSITY OF CALIFORNIA
Generated on 2019-10-24 12:40 GMT / http://hdl.handle.net/2027/uc1.b3252759
Public Domain in the United States, Google-digitized / http://www.hathitrust.org/access_use#pd-us-google

Nase und Rachen ohne Besonderheit.

Kehlkopf und Lungen: Lungen frei.

Sonstiges: Herz nicht verbreitert, Hirnnerven frei. Es besteht Lichtscheu. Pupillen sehr eng, kein Augenhintergrundsbild zu bekommen. Reflexe ohne Besonderheiten. In den Bauchorganen nichts besonderes nachzuweisen. Puls 120, leicht dikrot, kleinschlägig, rotatorischer Nystagmus nach der gesunden Seite. Beim Gehen mit geschlossenen Augen weicht Pat. nach der kranken Seite ab; hat das Gefühl, nach dort zu fallen.

6. X. Totalaufmeißelung, Sinusoperation. — Operationsbefund: Typischer Schnitt. Knochen etwas sklerotisch, verhältnismäßig wenig Zellen. Beim dritten Meißelschlag liegt Sinus frei, der vorgelagert ist. Die Sonde dringt durch die ganz brüchige Wand; starke Blutung. Mit Tamponade gestillt. Nach Stacke Totalaufmeißelung. Hammer ohne Besonderheit. Amboß cariös, besonders langer Schenkel. Cholesteatomschollen in der Pauke. Mittlere Schädelgrube wird bohnengroß freigelegt. Dura ohne Besonderheit. Sinus wird nach oben und besonders nach unten weit freigelegt, dabei unten profuse Blutung. Thrombenbröckel lassen sich nicht nachweisen. Beim Versuch, den Sinus zu schlitzen, und bei Lockerung der oberen Tamponade plötzlich auch von hier sehr starke Blutung. Tamponade nach oben und unten in den Sinus. Verband. Pansesche Plastik.

9. X. Jugularisunterbindung. Sinusoperation. Über der Gefäßscheide liegt eine H-förmige Gefäßbildung, die der Vena facialis communis entstammt. Die Gefäßschlinge wird unterbunden, durchtrennt. Hierauf Eröffnen der Gefäßscheide. Jugularisunterbindung (zweimal). Dazwischen Einnähen eines Gazestreifens; Eröffnen der oberen Unterbindung. Schlitzung der Jugularis. Blutung. Tamponade.

Sinus nach Meyer-Whiting oben und unten tamponiert, weitere Freilegung nach hinten und oben trotz Tamponade. Wieder starke Blutung bei erneuter Verlegung der Wand. Nach Tamponade, Schlitzung des freiliegenden Sinus, Excision von Wandteilen (in 2—3 *cm* Länge). Tamponade. Verband.

7. X. Temp. 38·3°, steigt abends auf 39·8°. Pat. ist somnolent. hört nur auf lauten Anruf. Hat angeblich heftige Kopfschmerzen (Stirngegend). Pat. hat wenig gebrochen. Abends spät Verbandwechsel. In leichter Narkose Lumbalpunktion. Flüssigkeit klar.

9. X. Lumbalpunktat steril. Nachmittags Jugularisunterbindung, weitere Freilegung des Sinus, Schlitzen desselben. Tamponade. Verband. Schmerzen in der linken Seite. Milz vergrößert. Lunge rechts und links Schall etwas verkürzt, abgeschwächt, keine Dämpfung. Atemgeräusche abgeschwächt hörbar. Lunge vorn und rechts hinten, auch links hinten oben ganz frei. Leber vergrößert. Pat. trinkt viel; erhält Wein, Cognac mit Ei und Zwieback, Bouillon

Digitized by Google
Original from UNIVERSITY OF CALIFORNIA
Generated on 2019-10-24 12:41 GMT / http://hdl.handle.net/2027/uc1.b3252759
Public Domain in the United States, Google-digitized / http://www.hathitrust.org/access_use#pd-us-google

mit Ei. Puls 120—130, dikrot. Chinin 0·5 dreimal täglich. Camphor trit., Acid. benzoic. an. 0·15, dreimal täglich. Feuchter Umschlag.

10. X. Hinten und links Dämpfung bis zur Scapulaspitze, kein Atemgeräusch hörbar, feuchter Verband. 58 Atemstöße. Herz 120 leidlich. Collargolsalbe.

11. X. Dämpfung höher bis Mitte der Scapula. Probepunktion ergibt eitrige Flüssigkeit (nie Schüttelfrost oder Frösteln gehabt). Verlegung zur chirurgischen Klinik. Rippenresektion.

12. X. Exitus letalis.

Klinische Diagnose: Aufmeißelung des Warzenfortsatzes rechts, Unterbindung der Jugularis, Sepsis mit Empyem links.

Pathologisch-anatomische Diagnose: Status nach Totalaufmeißelung des Warzenfortsatzes, Freilegung des Sinus sigmoideus rechts. Operativer Defekt der lateralen Wand des Sinus sigmoideus. Jugularisunterbindung rechts, Thrombosis sinus sagittalis, transversi et sigmoidei dextr. Beginnende Absceßbildung am linken Oberarm; Empyema pleurae sin. Status post Thoracotomiam sin. Atelectasis lob. inf. Pulm. sin.

Kopfsektion: Im Sinus longitudinalis findet sich flüssiges Blut, Fibrin und Cruorgerinnsel. In den hinteren Teilen des Sinus longitud. ein thrombotisches Gerinnsel. Die Duraoberfläche ist völlig glatt und nirgends adhärent. Die Innenfläche der Dura auf der rechten Seite glatt und spiegelnd. Venen stark gefüllt. Pia ganz durchsichtig, glatt. Linke Dura weist auf der Innenfläche feine, blutig gefärbte, abziehbare, fibrinöse Massen auf. Pia wie rechts. Der Thrombus des Sinus longitud. setzt sich in den Sinus transversus der rechten Seite sowie den Sinus rectus fort. Der linke Sinus transversus und sigmoideus enthält nur etwas flüssiges Blut und Cruor. Auch aus dem Bulbus jugularis lassen sich thrombotische Massen entfernen. Die Pia der Basis ist ebenfalls glatt. In der Fossa Sylvii keine Besonderheiten. In den Seitenventrikeln blutig gefärbte Flüssigkeit in geringer Menge. Auf Schnitten durch die Hemisphären treten reichliche, schnell auseinander laufende Blutpunkte hervor. Ependym sämtlicher Ventrikel glatt und spiegelnd. Schnitte durch große Ganglien ohne Besonderheiten, ebenso nicht Pons, Medulla und Kleinhirn.

Beim Durchschnitt durch das linke Semiovale keine pathologischen Veränderungen. Auch im linken Kleinhirn normale Verhältnisse. Rechts beim Durchschnitt die seitlichen vorderen Teile des Nucleus caudatus und fast der ganze Nucleus lentiformis in eine medial ziemlich abgegrenzte Eitermasse verwandelt.

Thalamus opticus frei.

In der Umgebung der eitrigen Zerstörung ist eine ödematöse Durchtränkung der Hirnsubstanz. Durchschnitte durch das rechte Kleinhirn ohne Besonderheiten. Im linken Labyrinth und Mittelohr keine Veränderungen.

Generated on 2019-10-24 12:41 GMT / http://hdl.handle.net/2027/uc1.b3252759
Public Domain in the United States, Google-digitized / http://www.hathitrust.org/access_use#pd-us-google
Digitized by Google
Original from UNIVERSITY OF CALIFORNIA

Mikroskopisch finden sich im Eiter der Hirnbasis und des Schläfenabscesses vorwiegend lange und kurze Stäbchen, vereinzelte Kokken.

Epikrise. Ein weiterer Fall von parietaler Thrombose nach akuter Exacerbation chronischer Mittelohreiterung mit Cholesteatom. Der Pat. wurde von einem Kollegen der Klinik operiert. Die Sinuswand erwies sich als brüchig, wegen starker Blutung an zwei Stellen wurde tamponiert und zunächst abgewartet. Der Fall war deshalb nicht diagnostisch klar, weil von vornherein unangenehme cerebrale Symptome sich zeigten. Einmal setzte die Allgemeinerkrankung mit heftigem Kopfschmerz und häufigem Erbrechen ein. Andrerseits zeigte sich bald eine ausgesprochene Lethargie, die sich bald zu schwerer Somnolenz steigerte. Als die Lumbalpunktion vollkommen steriles Punktat ergab, habe ich die Jugularis unterbunden und den Sinus angegriffen. Die histologische Untersuchung zeigt den typischen Befund der parietalen Thrombose, auf den frischen Partien waren durch die Gramsche Färbung Streptokokkenketten nachweisbar. Nach 4 Tagen wurde eine schwere metastatische Lungenaffektion manifest. Die Probepunktion der Pleurahöhle ergab eitrige Flüssigkeit. Trotzdem sofort die Pleurahöhle breit eröffnet wurde, trat nach kurzer Zeit infolge von Herzschwäche der Exitus ein.

Bei der Autopsie wurde ein sehr bemerkenswerter Befund erhoben. Leptomeningitis bestand nicht, aber überall zerstreut Pachymeningitis interna-Herde. Peripher von der abgedämmten Partie am Sinus sigmoideus war ein Thrombus nachweisbar, der sich durch den ganzen Sinus transversus rechts, den Sinus rectus in den Sinus longitudinalis kontinuierlich fortsetzte. Dieser Thrombus war sehr frisch und offenbar erst nach der zweiten Operation am Sinus, also 3 Tage ante exitum, entstanden. Ich möchte glauben, daß für die Entstehung des Thrombus die Erlahmung der Herzkraft mit anzuschuldigen ist. Der Eindruck eines fast marantischen Thrombus wurde auch dadurch mit hervorgerufen, daß keine Wandveränderungen vorlagen und in dieser Länge die Gerinnung eingetreten war. Der Thrombus haftete nur ganz locker an der Wand. Gewiß spielten eine, vielleicht die wesentliche Rolle dabei die chemotoxische Blutveränderung infolge schwerer Infektion, wodurch ja auch in ganz akut einsetzenden Fällen bisweilen in der Nähe des Infektionsherdes im Mittelohr solche totale Gerinnungen der Blutsäule gezeitigt werden. Diese obturierenden Thrombosierungen sind aber nicht so ausgedehnt. Auch war hier der Mittelohrherd bereits ausgeschlossen.

Pathogenetisch zu berücksichtigen ist vor allem auch hier die Unterbrechung der Blutpassage infolge der zweiten Operation, Vorgänge, die ja bei jeder Thrombophlebitis mitspielen.

17. v. N. N., 44 Jahre, Erfurt.

Otit. med. suppur. acuta. Labyrintheiterung. Leptomeningitis. Sektion nicht gestattet.

Generated on 2019-10-24 12:41 GMT / http://hdl.handle.net/2027/uc1.b3252759
Public Domain in the United States, Google-digitized / http://www.hathitrust.org/access_use#pd-us-google
Digitized by Google
Original from UNIVERSITY OF CALIFORNIA

Der Fall wird an anderer Stelle ausführlich mitgeteilt werden.

Technisches. Neues Plastikverfahren bei Totalaufmeißelung des Mittelohres.

Seit fast Jahresfrist haben wir ein neues Verfahren bei der Plastik aus dem häutigen Gehörgang angewandt, welches uns sehr zufriedengestellt hat.

Folgende Gesichtspunkte waren dabei maßgebend: Einmal soll man die Epidermis des Gehörganges, wie Grunert zu sagen pflegte, wie den Augapfel seines eigenen Kindes schonen. Dieses ist aber mit dem üblichen Zurückhalten des Gehörgangsschlauches nur sehr beschränkt möglich; mag man, wie wir es bislang taten, den sogenannten Gazezügel nach Abheben der hinteren häutigen Gehörgangswand zwischen knöcherner und häutiger hinterer Gehörgangswand in die Tiefe und aus dem Gehörgang wieder herausschieben, um so mit der gebildeten Schlinge den hinteren häutigen Gehörgang nach vorn ziehen zu können, oder mag man den abgelösten häutigen Gehörgang mit zweckentsprechenden Haken vorziehen, um die Pauke überblicken zu können. In beiden Fällen reißt der Gehörgang auch vorn leicht ab, die hintere Gehörgangswand wird durch den Zug immer mehr weniger eingerissen, zerfetzt. Es geht mit anderen Worten immer mehr weniger Epidermis für den Plastiklappen verloren. Ich habe diesen Übelstand dadurch zu beseitigen versucht, daß ich zunächst den häutigen hinteren Gehörgang zur Hälfte von dem knöchernen hinteren Gehörgang ablöste, dann an der Umbiegungsstelle vom oberen häutigen Gehörgang in die vordere Wand lateral nahe der Concha einen etwa 1—1½ *cm* langen Einschnitt parallel der Gehörgangsachse machte und hier den Zügel durchzog. Nun wird der häutige Gehörgangsschlauch an seiner hinteren oberen und zum Teil auch unteren Wand bis zum Annulus tendineus vorsichtig abgehoben, um nichts zu verlieren, und auf die vordere Wand aufgedrückt.

So haben wir einmal die Ohrmuschel bequem vorgezogen, den Gehörgang frei und Übersicht über die Pauke. Dabei haben wir aber unsere Epidermis möglichst geschont. Bei allen anderen Verfahren habe ich auch bei anderen Operateuren Zerreißungen der Gehörgangswand gesehen.

Bárány hat inzwischen ein Verfahren im Sommer v. J. in der Österreichischen Otologischen Gesellschaft namhaft gemacht. Er tamponiert den Gehörgang vor der Operation aus und läßt ihn bis zur Beendigung des Meißelns in situ. In derselben Weise macht es Körner übrigens schon seit Jahren. Das hat aber besonders für den weniger Geübten große Nachteile, die mir bei der Nachprüfung des Verfahrens sofort auffielen. Die Übersicht über die Pauke fehlt so vollkommen, ich halte deshalb die Methode nicht für allgemein geeignet.

Dieser Nachteil kommt bei meinem Verfahren nur in einzelnen Fällen in geringerem Grade zur Geltung, wenn der Gehörgangsschlauch entzündlich verdickt, rigide ist und sich schlecht anlegen läßt.

Generated on 2019-10-24 12:41 GMT / http://hdl.handle.net/2027/uc1.b3252759
Public Domain in the United States, Google-digitized / http://www.hathitrust.org/access_use#pd-us-google
Digitized by Google
Original from UNIVERSITY OF CALIFORNIA

Nach Beendigung der Knochenoperation schlitze ich nun mit einer geeigneten Schere den Gehörgangsschlauch entlang dem Winkel zwischen oberer und vorderer Wand und klappe dann den meist relativ mächtigen Lappen auf den möglichst weit abgetragenen Facialissporn. So ist fast immer die ganze untere Wand bedeckt. Meines Erachtens soll man deshalb den ganzen Lappen nur nach unten umschlagen, weil einmal erfahrungsgemäß der Facialissporn sich oft schwer epidermisiert. Andrerseits epidermisiert sich das Tegmen relativ leicht. Man kann hier meistens leicht eine glatte Fläche schaffen, Granulationen schießen hier nicht so üppig auf. Außerdem kommt hier nicht das zum Granulieren reizende Sekret in Frage, dieses lagert naturgemäß am Boden. Einem Übelstand, daß vom Schnittrande an der Concha leicht Granulationen aufschießen, die schwer zu beherrschen sind, begegne ich neuerdings dadurch, indem ich darauf bei der Totalaufmeißelung Thierschsche Lappen transplantiere. Die Nachbehandlungszeit hat sich durchwegs seit Benutzung dieses Verfahrens verkürzt, in 3—4 Wochen sind viele unserer Fälle bereits geheilt. Es wird darüber nächstens in einer Dissertation ausführlich berichtet werden.

In vielen Fällen von Totalaufmeißelung, besonders wenn die Labyrinthoperation in Frage kommt, injizieren wir gern vorn hinter und über dem Gehörgang. Als Injektionsflüssigkeit benutzen wir eine Braunsche Tablette auf 1—2 cm^3 Kochsalzlösung. Man kann sich dadurch das Operieren sehr erleichtern.

Für die Fälle von mangelhaftem retroauriculärem Gewebsersatz nach typischer Aufmeißelung hat E. Gabe (Passow-Schäfers Beitr., IV, pag. 354. Über den plastischen Verschluß persistierender retroauriculärer Öffnungen nach Antrumoperationen) vor kurzem eine sehr zweckmäßige Plastik von Passow mitgeteilt.

Ich möchte hier empfehlen, in derartigen Fällen, wo wegen eventueller Verengung des Gehörganges und außerdem wegen persistierender Eiterung die Totalaufmeißelung erforderlich wird, aus der Epidermis der ja meist epidermisierten retroauriculären Mulde einen breiten, langen Lappen zu bilden und diesen in die Totalaufmeißelungshöhle so einzuschlagen, daß er auf Tegmen zu liegen kommt und vordere Pauke und die angefrischte Tubenostiumgegend mitbedeckt. Der Lappen läßt sich gut auftamponieren. Natürlich muß der Lappen wesentlich länger angelegt werden als dieser Strecke, da er, von der Unterlage abgehoben, schrumpfen wird. Die dünne Beschaffenheit der Hautteile in der Mulde kommt uns hier zustatten. Von Wittmaack (Zur Frage des Tubenabschlusses bei Totalaufmeißelung, Verhandl. d. Deutschen Otolog. Gesellsch. Dresden 1910, pag. 254) ist eine Plastik zur Deckung des Tubenostiums empfohlen worden, die in ähnlicher Weise vorgenommen wird.

Man kann in den vorliegenden Fällen sehr zweckmäßig den Überschuß an Haut verwenden und raschere Epidermisierung der Wundhöhle erreichen.

Digitized by Google
Original from UNIVERSITY OF CALIFORNIA
Generated on 2019-10-24 12:41 GMT / http://hdl.handle.net/2027/uc1.b3252759
Public Domain in the United States, Google-digitized / http://www.hathitrust.org/access_use#pd-us-google

Ich habe die Methode mit bestem Erfolge angewandt. Eines ist jedoch zu bedenken. Nicht selten, wenn die Haut in dem nicht ausgefüllten Loche etwas mazeriert war, kommt es später zunächst leicht nach Ausheilung der Totalaufmeißelungshöhle zu unangenehmer Abschuppung von Epidermislamellen, die eine genaue Überwachung erfordert.

Vereinsberichte.

Aus den Sitzungen polnischer medizinischer Vereine.

Warschauer ärztlicher Verein.

Koelicher: **Über Meningitis serosa und primären, erworbenen Hydrocephalus.**

Nach einer kurzen historischen Skizze und Anführung der Ansichten verschiedener Autoren bespricht der Vortragende die pathologische Anatomie und das klinische Bild der Krankheit. Die vermehrte Produktion der cerebrospinalen Flüssigkeit bildet eigentlich die Reaktion des Plexus chorioideus auf verschiedene äußere und innere Reize. Als seröse Meningitis sind jene Fälle abzugrenzen, in denen diese Reaktion wohl mechanische (Druck-)Veränderungen im Schädelinhalt, aber keine Strukturveränderungen der Gewebe verursacht. In der Ätiologie spielt die angeborene Disposition besonders des ganzen vasomotorischen Apparates eine große Rolle. Unmittelbare Ursachen pflegen zu sein: psychische und physische Traumen, Erkältung, Alkoholvergiftung, lokale infektiöse Prozesse, wie Eiterungen im Ohr, in der Nase, und allgemeine, wie Typhus, Influenza, Pneumonie u. dgl. Besprechung der Symptomatologie und der Differentialdiagnose von Meningitis purulenta tuberculosa, Tumor cerebri, Hydrocephalus unilateralis usw.

In der Diskussion führt Kopczyński 3 Fälle an, von denen der eine durch Lues, der zweite durch ein Trauma verursacht worden war, während der dritte unter den Erscheinungen eines Hirntumors verlief.

Higier findet eine Analogie zwischen der Forma frusta der akuten Hydrocephalie und dem akuten angioneurotischen Ödem von Quincke. Meningitis serosa unilateralis ist sehr selten, Meningitis serosa circumscripta häufig und praktisch überaus wichtig, da sie einen Tumor cerebri respektive einen Brückenwinkeltumor simulieren kann. Fast unmöglich ist die Differentialdiagnose zwischen chronischem Hydrocephalus und Encephalitis chronica.

Rzętkowski meint, daß manche posttraumatische Fälle von Commotio cerebri als Meningitis serosa acuta aufzufassen wären, besonders wenn dabei Stauungspapille vorhanden ist.

A. Heimann demonstriert ein Kind, bei dem ein **Sequester aus dem Ohr** entfernt worden ist.

Der 5jährige Pat. litt seit 3 Jahren an Ohreiterung nach Scharlach. Vor einem Jahr Trepanation der Warzenfortsatzes. Fortdauer der Eiterung aus Ohr und Wunden. Vor kurzem heftige Kopf- und Ohrenschmerzen. Temp. 39°. Im äußeren Gehörgang ein herausragender, das Lumen ganz ausfüllender Sequester, der extrahiert die hintere Wand des äußeren Gehörganges mit der angrenzenden Partie des cariösen Warzenfortsatzes darstellt. Eine Stunde nach

Generated on 2019-10-24 12:41 GMT / http://hdl.handle.net/2027/uc1.b3252759
Public Domain in the United States, Google-digitized / http://www.hathitrust.org/access_use#pd-us-google
Digitized by Google
Original from UNIVERSITY OF CALIFORNIA

der Extraktion reichlicher Eiterausfluß aus dem Ohr und aus der retroauriculären Öffnung. Darauf Besserung und Heilung ohne weiteren Eingriff. Merkwürdig erscheint 1. daß ein so großer Sequester durch den engen kindlichen Gehörgang extrahiert werden konnte, 2. daß trotz drohenden Allgemeinerscheinungen die bloße Extraktion ausreichte und jede ernstere chirurgische Intervention überflüssig machte.

Klein: Demonstration eines Falles **chronischer Stomatitis ulcerosa.**

Bei dem 22jährigen Pat. hat seit 4 Jahren eine chronische Stomatitis und Gingivitis bestanden, welche dadurch verursacht worden war, daß der Pat. gegen Pedicularis vestimenti einen mit einem Quecksilberpräparat getränkten Tuchlappen auf der Brust trug.

Dobrowolski stellt einen Fall mit einem **Rhinolithen** vor.

Der 13jährige Pat. klagt über Fötor aus der Nase. Blutungen und Verstopfung der Nase, Kopfschmerzen, Schwerhörigkeit. In der Nase findet sich ein gelblicher, steinharter, mit übelriechendem Schleimeiter bedeckter Gegenstand, welcher den unteren und mittleren Nasengang ganz ausfüllt. Besprechung der Art der Entstehung der Rhinolithen und ihre chemische Zusammensetzung. Bis jetzt sind bei 300 Fälle beschrieben, doch nur 2 Fälle mit Rhinolithen in beiden Nasenhälften. Differentialdiagnostisch kommen in Betracht: 1. Caries des Nasengerüstes, 2. Osteome, 3. Ozaenaborken, 4. Fremdkörper. Außer den lokalen Symptomen können bestehen reflektorische: Atemnot, Glottiskrampf, Kopfschmerzen und Komplikationen, wie Nasennebenhöhlen- und Ohreiterungen, Meningitis suppurativa u. dgl.

Sokolowski: **Madeira und die Kanarischen Inseln vom klimatotherapeutischen Gesichtspunkte.**

Nach Beschreiben der klimatischen Eigentümlichkeiten und der schönen Flora werden die therapeutischen Indikationen angegeben. Der Aufenthalt in Madeira eignet sich vor allem für Personen mit hartnäckigen, besonders trockenen Katarrhen der oberen Luftwege, für Anämische, die viel warme, gelinde Luft, aber wenig Bewegung brauchen, für überarbeitete Neurastheniker, für jugendliche, geistig überangestrengte Neuropathen. Als Nachteile müssen der Mangel von ebenen Spaziergängen, von hygienischen Einrichtungen, die große Entfernung und die große Teuerung angesehen werden.

Jankowski demonstriert einen Pat., bei dem **Exstirpation des Larynx, des Pharynx, der Schilddrüse, eines Teiles (4 *cm*) des Oesophagus und degenerierter Lymphdrüsen des hinteren Mediastinums vorgenommen worden war,** samt den betreffenden anatomischen Präparaten.

Im November 1908 Totalexstirpation des Larynx nach Gluck wegen Carcinom. Heilung mit deutlicher, ziemlich lauter Sprache (Pharyngealstimme). Im November 1909 hochgradige Dysphagie, Atemnot, ausgebreitete Ulceration in der Gegend des in die Haut eingenähten Trachealstumpfes. Unter der Ulceration ein ausgebreiteter harter Tumor. Abtragung en bloc der ganzen Geschwulst, welche Schilddrüse, Pharynx, oberen Teil der Speiseröhre umfaßte, und Entfernung eines großen Paketes veränderter Lymphdrüsen aus dem hinteren Mediastinum. Einnähung des Oesophagus und der Trachea in die Hautwunde. Die Mundhöhle wurde gegen die Wunde durch Naht abgeschlossen. Die große Wundhöhle wurde mit Jodoformgaze ausgefüllt, die Ränder durch Situationsnähte vereinigt. Die Tampone blieben 6 Tage liegen und wurden dann täglich gewechselt. Verlauf ohne Komplikationen. Nach 10 Tagen traten einige spontan vorübergehende tetanische Anfälle auf. Heilung der ausgedehnten

Generated on 2019-10-24 12:41 GMT / http://hdl.handle.net/2027/uc1.b3252759
Public Domain in the United States, Google-digitized / http://www.hathitrust.org/access_use#pd-us-google
Digitized by Google
Original from UNIVERSITY OF CALIFORNIA

Wunde nach 7 Wochen ohne Hautplastik. Pat. fühlt sich wohl und geht seit einer Woche seiner Beschäftigung nach.

Sokołowski: **Die Kanarischen Inseln in klimatotherapeutischer Beziehung.**

Beschreibung der geographischen Lage, der reichen Flora und der klimatischen Bedingungen. Indiziert ist das Klima für Pat., die zu häufigen Bronchialkatarrhen disponiert sind, bei solchen, die mit der fibrösen Form der Lungenphthise in Verbindung mit Emphysem behaftet sind, ferner bei Neurasthenikern, die eine Seereise gut vertragen, ohne Disposition zu Depression des Nervensystems. Hingegen sind Fälle mit frischer Lungenphthisis selbst ohne Fieber wegen der langen und beschwerlichen Reise nicht dazu geeignet.

Gebarski: Demonstration eines Falles von **Oesophagusstenose, behandelt mit Fibrolysininjektionen und Sondendilatation.**

37jährige Pat. Vor 7 Monaten Genuß von 2 Löffeln konzentrierter Lauge. Durch 2 Wochen Vomitus, manchmal von dunkleren Massen. Durch 4 Tage konnte gar nichts geschluckt werden, dann durch 2 Tage nur Flüssigkeiten, dann wieder Verschlimmerung. Durch 4 Monate Behandlung mit Sondendilatation ohne Erfolg. Die dickste Olive drang 23 *cm*, die dünnste (Nr. VIII Delamotte) 35 *cm* tief, ohne in den Magen zu gelangen. Gastrotomie empfohlen, aber von der Pat. abgelehnt. Nun wurden Fibrolysininjektionen mit gleichzeitiger Dilatation angewendet. Schon nach 3 Injektionen Schlingen breiiger Speisen möglich, nach 20 Injektionen drang Sonde Nr. XIX Delamotte frei in den Magen und Pat. hat von 45 auf 58 *kg* zugenommen.

Higier demonstriert einen Fall von **Kleinhirn-Brückenwinkeltumor.**

Bei der 45jährigen, zuvor immer gesund gewesenen Pat. begannen vor 3 Jahren Ohrenerscheinungen rechts, als Ohrenrauschen, Schwindel, Schwerhörigkeit. Nach und nach traten hinzu: Kopfschmerzen, vorübergehende Sehstörungen, Vomitus, Schlingbeschwerden, unsicherer Gang, Zuckungen der Gesichtsmuskeln, Anfälle von Bewußtlosigkeit mit Spasmen der einen oder der anderen Körperhälfte. Letztens Schwerhörigkeit auch links. Die Untersuchung ergibt außer allgemeinen Druckerscheinungen (Kopfschmerzen, Vomitus, Spasmen, Papillenstauung) auch noch lokale Symptome: Affektion der NN. vestibularis, cochlearis, Trigeminus, Facialis, Glossopharyngeus und Vagus rechts, als Taubheit, Mangel der kalorischen und elektrischen Reaktion, Facialisparese, abnorme Sensationen im Gesicht, an den Zähnen und am Zahnfleisch, Hypästhesie der Schleimhaut des Mundes, des Rachens und des Kehlkopfes, Geschmacksanomalien, Mangel des Pharynx- und des Larynxreflexes, horizontaler und rotatorischer Nystagmus, Areflexia corneae. Die auch auf der linken Seite hinzugetretenen Erscheinungen: Areflexia corneae, Ohrenrauschen, Schwerhörigkeit, Anästhesie der Schleimhaut an Pharynx und Larynx sprechen dafür, daß der Krankheitsprozeß von der rechten auf die linke Schädelhälfte übergegriffen hat. Der Komplex der Kleinhirn-, Brücken- und Bulbärerscheinungen spricht für einen Kleinhirn-Brückenwinkeltumor (Tumor recessus acustico-cerebellaris). Mit Rücksicht darauf, daß bereits doppelseitige solche Tumoren beobachtet worden sind (Henneberg), müßte auch in diesem Falle an diese Möglichkeit gedacht werden oder man müßte annehmen, daß der Tumor rechts direkt eine Kompression auf den Bulbus ausübt, links indirekt durch Verschiebung des ganzen Bulbus und Anlagerung desselben an den Knochen. Die Aussichten einer chirurgischen Intervention sind mit Rücksicht auf die Doppelseitigkeit der Symptome sehr gering.

Generated on 2019-10-24 12:41 GMT / http://hdl.handle.net/2027/uc1.b3252759
Public Domain in the United States, Google-digitized / http://www.hathitrust.org/access_use#pd-us-google
Digitized by Google
Original from UNIVERSITY OF CALIFORNIA

Srebray: **Über die Behandlung der Tuberkulose des Rachens und des Larynx mittelst Galvanokaustik.**

Srebray verwendete diese Methode seit 1887 bei 138 Fällen, von denen 83 von 1 Monat bis 8 Jahren, 53 bis in die letzte Zeit beziehungsweise bis zum Exitus beobachtet wurden. Bei 9 der ersten Kategorie waren Rezidive aufgetreten, die nach neuerlicher Kauterisierung ausheilten. Von der anderen Kategorie starben 21 in der Zeit von 4 Monaten bis 12 Jahren. Bei 6 von diesen war Rezidive aufgetreten, bei 4 ist der Larynx bis zum Tode gesund geblieben. Von 32 noch jetzt Lebenden war einer vor 23 Jahren operiert. Rezidive war aufgetreten und nach wiederholter Kaustik geheilt bei 11. Das Kehlkopfbild stellt bei den Geheilten keine Veränderung dar. Die Stimme ist ganz rein. Bei 2 Kranken entstand eine Verwachsung der Stimmbänder in ihrer vorderen Hälfte ohne Einfluß auf die Respiration. Bei allen diesen Pat. war auch Besserung der Lungenkrankheit vorhanden. Zur Operation kamen meist Pat. nach circumscripter Tuberkulose und befriedigendem Allgemeinzustand.

Diskussion.

Sokołowski betont die Bedeutung einer 23jährigen Beobachtungszeit und die Möglichkeit einer Heilung der Larynxtuberkulose dort, wo der Allgemeinzustand von guter und die Veränderungen in der Lunge gering sind. Wichtig ist die große Regenerationsfähigkeit des Larynxepithels, so daß man bei so behandelten Kranken nach Jahren gar keine Veränderungen im Larynx konstatieren kann.

Korybat-Daszkiewicz: **Fall von Nasendiphtherie bei einem Kinde mit ungewöhnlichem Verlaufe und Demonstration von mikroskopischen Präparaten und Kulturen.**

Bei dem 8jährigen Kinde besteht seit 8 Tagen ein leichter Nasenkatarrh, erhöhte Temperatur. Lymphatischer Habitus, Lymphdrüsenschwellung. Temperatur zwischen 37 und 38·7°, später zwischen 36·5 und 37°. Schleimhaut der Nase stark rot, mit schleimigem und schleimig-eitrigem Sekret bedeckt. Untersuchung des Sekretes ergibt Diphtheriebacillen. Leichter Verlauf, Heilung. Redner hat jedes Jahr Gelegenheit, auf seiner Abteilung der Säuglingsanstalt Fälle von isolierter Nasendiphtherie mit chronischem und gelindem Verlauf zu beobachten.

Mintz stellt einen Fall mit einem **großen Oesophagusdivertikel** vor.

Pat. 34 Jahre alt, leidet seit 18 Jahren an dyspeptischen Beschwerden. Feste Speisen verursachen Druck im unteren Teil des Oesophagus. Auch nüchtern besteht manchmal Drücken von Speisen, die tags zuvor verzehrt worden waren. Die Sonde stößt auf ein Hindernis in der Cardiagegend. Aus dem Oesophagus wird mit Schleim gemengter Speiseinhalt von 100—150 cm^3 mit Milchsäurereaktion entleert. Durch Umgehen des Hindernisses gelingt es, die Sonde in den Magen vorzuschieben und von hier einen anders gefärbten, mit viel Galle vermengten Inhalt mit deutlicher salzsaurer Reaktion zu entleeren. Der Magen gesenkt, erweitert. Die Röntgendurchleuchtung bestätigt die Diagnose eines Oesophagusdivertikels.

Mintz zeigt das **Röntgenogramm einer spindelförmigen Dilatation des Oesophagus.**

Der 72jährige Pat. leidet seit 3 Jahren an Beschwerden seitens des Digestionskanales. Wegen starken, in der Magengend nach dem Essen auftretenden Druckes meidet er in der letzten Zeit feste Speisen. Seit einem halben

Digitized by Google
Original from UNIVERSITY OF CALIFORNIA
Generated on 2019-10-24 12:41 GMT / http://hdl.handle.net/2027/uc1.b3252759
Public Domain in the United States, Google-digitized / http://www.hathitrust.org/access_use#pd-us-google

Jahr Erbrechen nach der Speiseaufnahme. Weder eine harte, noch eine weiche Sonde konnte in den Magen eingeführt werden. Nachdem eine Sonde 30 *cm* tief eingeführt wurde, entleerten sich 100 cm^3 einer deutlich auf Milchsäure reagierenden Flüssigkeit. Das Hindernis in der Kardiagegend kann auch nach Entleerung des Oesophagus nicht überwunden werden.

Hertz demonstriert einen 21jährigen Pat. mit **Oesophagusstenose,** die vor 10 Jahren durch den Genuß von Lauge akquiriert worden war und zur Gastrotomie Anlaß gegeben hatte. Anfangs ernährte sich Pat. in der Weise, daß er die Speisen durch das direkt in den Magen führende Rohr eingoß. Später verfiel er auf die Idee, die Speisen erst zu kauen und dann in das Magenrohr auszuspucken. Da der Fall sich besonders zu Versuchen nach Pawlow eignete, wurden auch solche ausgeführt, über deren Resultate besonders berichtet werden soll.

Heimann demonstriert einen 15jährigen Pat. mit **doppelseitiger Fistula auris congenita** als äußerst seltenes Vorkommnis

Gabszewicz beschreibt 2 Fälle von seltenen Komplikationen einer Mittelohrkrankheit. Im ersten handelt es sich um ein **Varix des Sinus transversus,** im zweiten um einen **Extraduralabsceß** von kolossalen Dimensionen als Ursache vorausgegangener heftiger Kopfschmerzen, ohne daß sonstige objektive Erscheinungen seitens des Gehörorganes und ohne daß Ohrenfluß vor der Operation vorhanden gewesen wären.

Tuchendler stellt einen Pat. mit **spontaner Dilatation des Oesophagus** vor.

Der 33jährige Kranke klagt seit 5 Jahren über Schlingbeschwerden, die darin bestehen, daß die Speisen im Oesophagus stecken bleiben, ohne in den Magen zu gelangen. Feste Speisen gehen besser durch, wenn etwas Wasser nachgetrunken wird. In stehender Position schlingt Pat. leichter als in sitzender. Die Sonde bleibt in 50 *cm* Tiefe stecken. Wird eine weiche Sonde 36 *cm* tief eingeführt, so entleert sich durch und neben derselben eine unverdaute Speisereste führende, keine Reaktion auf Salzsäure gebende Flüssigkeit. Nach mehreren Versuchen gelang es Tuchendler, mittelst einer weichen, aber dicken Sonde in den Magen zu gelangen und aus demselben einen auf freie Salzsäure reagierenden Inhalt herauszubefördern. Redner schließt auf einen funktionellen spasmatischen Verschluß in der unteren Oesophagusgegend. Dafür sprechen: 1. die lange Dauer der Krankheit neben dem guten Ernährungszustand, 2. die dicksten Sonden passieren manchmal in den Magen, 3. der Mangel einer auf eine organische Schädigung in dieser Gegend hinweisenden Angabe in der Anamnese. Ein Divertikel ist auszuschließen, weil eine Sonde sogar bei einem vollen Oesophagus in den Magen eingeführt werden konnte, was bei einem vollen Divertikel wegen der dadurch bewirkten Verengerung des Oesophagus nicht möglich wäre. Übrigens zeigt das Röntgenogramm eine große, zylindrische Erweiterung der Speiseröhre. Die Oesophagoskopie bestätigt die Diagnose. Ätiologisch ist der Fall unaufgeklärt.

Diskussion.

Mintz meint, daß man in solchen Fällen es nicht mit Vomitus, sondern mit Regurgitation zu tun hat und daß die Beimengung von Schleim ein charakteristisches Merkmal bildet. Als diagnostisches Mittel ist Lufteintrocknung wichtig. Besprechung der von verschiedenen Autoren empfohlenen therapeutischen Maßnahmen.

Generated on 2019-10-24 12:41 GMT / http://hdl.handle.net/2027/uc1.b3252759
Public Domain in the United States, Google-digitized / http://www.hathitrust.org/access_use#pd-us-google
Digitized by Google
Original from UNIVERSITY OF CALIFORNIA

Zawadzki führt als ätiologisches Moment Coitus interruptus an.

Grundzach findet die ätiologische Rolle, die der Hysterie in dieser Krankheit zugeschrieben wird, als übertrieben.

Robin meint, daß die Länge des Oesophagus viel größer ist, als im allgemeinen in den Lehrbüchern angenommen wird, da sie manchmal 50 *cm* und darüber beträgt.

Maybaum demonstriert den Apparat von Geisler zur Erweiterung der Kardia.

Rejchman: Die Diagnose derartiger Fälle ist wichtig, nicht nur in wissenschaftlicher, sondern auch in therapeutischer Beziehung. Die wichtigsten therapeutischen Momente bestehen in flüssigen und breiigen Speisen, systematischen Ausspülungen des Oesophagus. Ernährung durch die stabil im Oesophagus befindliche Sonde usw. Die Kontraktion der Kardia spielt keine größere Rolle in der Entstehung der Oesophagusdilatation und ist wahrscheinlich die Folge und nicht die Ursache der Stagnation der Speisen im Oesophagus. Langdauernde Entwicklung der Krankheit beweist angeborene Disposition.

Mintz erwähnt die Erschlaffung der Muskulatur und Alterationen im Vagus als ätiologische Momente und hebt den therapeutischen Wert von Spülungen des Oesophagus hervor. In manchen Fällen muß jedoch operativ eingegriffen werden.

Janczurowicz ist der Ansicht, daß der Kardiaspasmus allein nicht imstande ist, eine Erweiterung des Oesophagus zu bewirken, und empfiehlt nur eine konservative Behandlung.

Judt erklärt, daß die Röntgenoskopie in solchen Fällen in verschiedenen Richtungen, besonders in schräger, ausgeführt und die Diagnose auf Grund einer kritischen Beurteilung der erhaltenen Röntgenbilder gestellt werden soll.

T. Heiman spricht über **Otosklerose.** Er neigt zur Ansicht, daß es sich um einen von der Paukenhöhle ausgehenden Entzündungsprozeß handelt. In ätiologischer Beziehung stellt Heiman in erster Linie Anämie, dann Heredität, dann Lues, Gravidität und Partus. Jede lokale Behandlung ist eher schädlich.

Guranowski macht auf die Ansicht von Malherbe aufmerksam, daß die Otosklerose auf Arteriosklerose und gesteigerten Blutdruck zurückzuführen ist, und rät zur Anwendung des Trunečekschen Serums (Serum antisclereux) mit Beifügung von 0·5—1% Pilocarpin. Guranowski konstatierte Heredität in 33% seiner Fälle. Doch wird nicht die Krankheit als solche selbst, sondern die Disposition zu derselben vererbt.

A. Hejman demonstriert 2 Fälle von **Fistula auris congenita** bei einem 4jährigen Knaben und einer 20jährigen verheirateten Frau.

Jakubowicz stellt einen Fall von **Kleinhirn-Brückenwinkeltumor** vor. Der 52jährige Pat. leidet seit einigen Wochen an rechtseitiger Taubheit, Schwindel, Kopfschmerzen, unsicherem Gang, Taumeln nach rechts. Vor zwei Jahren Operation wegen einer Neubildung in den linken Achselhöhlendrüsen. Vor 8 Monaten Wiederholung der Operation wegen eines Rezidivs. Objektiv: Ataxie der oberen Extremitäten, rechts totale, links partielle Taubheit, Lähmung des rechten Facialis mit peripherem Typus. Berührungs- und Schmerzempfindlichkeit an der rechten Gesichtshälfte herabgesetzt, Mangel einer Stauungspapille. Redner diagnostiziert eine Neubildung im Kleinhirn-Brückenwinkel und empfiehlt eine Operation.

Digitized by Google
Original from UNIVERSITY OF CALIFORNIA
Generated on 2019-10-24 12:41 GMT / http://hdl.handle.net/2027/uc1.b3252759
Public Domain in the United States, Google-digitized / http://www.hathitrust.org/access_use#pd-us-google

Diskussion.

Flatau und Męczkowski sprechen sich mit Rücksicht auf den vermutlich bösartigen Charakter der Neubildung und auf die Unsicherheit der Lokalisation gegen eine Operation aus.

Koelicher und Sterling stellen einen Fall von mutmaßlicher **Sklerosis multiplex mit Sprachstörungen von interstitiellem Charakter** vor.

Judt spricht über **Röntgenoskopie der Speisewege.** Nach Besprechung der Magendurchleuchtung kommt Judt auf die **Oesophagoskopie** zu sprechen. Durch Einführung von Bismut oder anderen ähnlichen Präparaten kann man sehr plastische, klare Bilder von Erkrankungen dieses Organes erhalten. Da sind vor allem zu erwähnen: Stenosierung der Speiseröhre durch Neubildungen, Divertikelbildungen, spastische Kontrakturen, Dilatationen, Fremdkörper, funktionelle, von dem Verlust des Muskeltonus abhängige Veränderungen (Atonia oesophagi) und das Verhältnis von Aneurysmen und Mediastinaltumoren zum Oesophagus zu differentialdiagnostischen Zwecken.

Aus den laryngo-otiatrischen Sitzungen.

Sokołowski stellt einen Fall von **Lupus des Larynx** bei einem 19jährigen Landmanne vor. Auf der linken Wange hatte seit 4 Jahren eine Ulceration bestanden, welche ohne Erfolg kauterisiert erst nach Anwendung der Mikuliczschen Salbe ausgeheilt ist. Pat. hat Pneumonie, Morbillen und Typhus abdominalis durchgemacht und leidet an einer rechtseitigen chronischen Mittelohreiterung. Die laryngoskopische Untersuchung zeigt Verdickung und Runzelung des blumenkohlartig aussehenden Kehldeckels. Fieberloser Zustand. Moro-Reaktion (Einreibung von 10%igem Tuberkulin in die Haut des Armes) positiv.

Diskussion.

Sokołowski behauptet, daß in 8% der Fälle von Hautlupus diese Krankheit auch im Pharynx oder Larynx auftritt, jedoch nur selten darauf untersucht wird.

Gauhr hat einen ähnlichen Fall bei einer 38jährigen Pat. gesehen.

Lubliner meint, daß beim Fehlen charakteristischer Merkmale nur der Mangel von Kochschen Bacillen für Lupus spricht.

Szleifstein rät, nach dem Beispiele amerikanischer Kollegen Injektionen von Quecksilber anzuwenden, welche 40% Heilungen geben.

Mesz erinnert sich eines Falles von Lupus mit Affektion der Haut der Nase, im Pharynx und mit Verengerung des Larynx, wo Pinselungen des Larynx mit Milchsäure gute Dienste leisteten.

Szumlanski demonstriert **einen praktischen Pulverisator.**

Koenigstein stellt einen Pat. vor, der vor 8 Jahren mit Syphilis inficiert worden war und dem vor 4 Jahren **Sequester aus der Nase** herauskamen. Dem Kranken wurden bei 600 *g* graue Salbe eingerieben und große Dosen von Jod verabreicht. Trotzdem fielen fast der ganze harte Gaumen und die Nasenmuscheln heraus, so daß der Eingang in die Tuben und in die Nasennebenhöhlen gesehen werden kann.

Przygoda stellt einen Kranken vor, bei dem vor einem halben Jahre nach Überstehen von Abdominaltyphus **Unbeweglichkeit der rechten Kehlkopfseite** aufgetreten war. Als später auch Lähmung der linken Kehlkopf-

Digitized by Google
Original from UNIVERSITY OF CALIFORNIA
Generated on 2019-10-24 12:41 GMT / http://hdl.handle.net/2027/uc1.b3252759
Public Domain in the United States, Google-digitized / http://www.hathitrust.org/access_use#pd-us-google

seite hinzutrat, wurde Tracheotomie und Dilatation des Larynx ausgeführt. Der Zustand besserte sich bedeutend.

Diskussion.

Lubliner betrachtet diese Krankheit, Perichondritis nach Typhus, als ziemlich häufig.

Szleifstein, der diesen Pat. gleich nach dem Typhus gesehen hatte, hat bei ihm doppelseitige Posticuslähmung diagnostiziert.

Dębinki zeigt unter Mikroskop **Bacilli fusiformes,** die von einem Falle mit Angina Vincenti herrühren. Der Pat. war mit Larynxtuberkulose ins Spital gekommen. Am dritten Tage trat auf der rechten Mandel ein graugelblicher Belag auf, in welchem Bacilli fusiformes gefunden wurden. Es erfolgte Gangrän der Tonsille, der allgemeine Zustand besserte sich, kein Fieber. Die aufgetretene Albuminurie trat bald zurück, dann Verschlimmerung des Allgemeinzustandes, Anschwellung der Füße.

Szleifstein findet diese Krankheit sehr häufig.

Lubliner und Dobrowolski betrachten sie als sehr selten.

Szleifstein stellt einen Pat. vor, an dem alle paar Wochen **Blutextravasate in der Mundhöhle,** am Gaumen und den Gaumenbögen auftreten. Pat. ist seit 8 Jahren Vegetarianer und leidet an Neurasthenie. Szleifstein vermutet **Morbus Werlhofi.**

Diskussion.

Oppenheimer nimmt eine Blutkrankheit an, ohne jedoch dabei dem Vegetarianismus irgend eine Bedeutung zuzuschreiben.

Dobrowolski: Da sich beim Pat. am Gaumen eine Vorwölbung in Gestalt einer Blase mit einem blutigen Halbkreis findet, auf der Haut hingegen nie eine Blutunterlaufung vorhanden war, kann diese Krankheit nicht als M. Werlhofi angesehen werden, bei welchen immer Blutaustritte in der Haut und Schleimhaut aufzutreten pflegen.

Szleifstein stellt einen Pat. mit **Veränderungen in der Nase und im Pharynx** vor, die er als **Lupus** ansieht, und erwähnt, daß Gleitsman und Grünberg gegen diese Krankheit Jod und Quecksilber empfohlen haben.

Dobrowolski meint, daß diese Veränderungen eher für tertiäre Syphilis als für Lupus anzusehen sind.

Szleifstein stellt **Präparate von fusiformen Bacillen** vor, die von 3 Kranken herrühren, als Bestätigung seiner in der vorigen Sitzung aufgestellten Behauptung, daß Angina Vincenti eine häufige Krankheit ist.

Lubliner ist durch diese Beweise nicht überzeugt; möglich, daß auf der Abteilung Szleifsteins diese Krankheit häufiger als anderswo vorkomme, doch nicht so oft, als Vorredner meint. Die von diesem demonstrierten Bacillen und Spirillen können auch Glieder von Leptothrixfäden darstellen.

Auch Ehrlich tritt für die Seltenheit dieser Krankheit ein.

Srebray betrachtet die Präparate Szleifsteins als unsicher und erklärt sich die Häufigkeit der von Szleifstein beobachteten Fälle von Angina Vincenti mit dem übertriebenen Eifer desselben, diese Bacillen unter Mikroskop zu diagnostizieren.

Mesz stellt einen jungen Mann mit **artefizieller Atresia auris** vor, die durch Eingießen von ätzenden Flüssigkeiten ins Ohr entstanden ist. Pat.

Digitized by Google
Original from UNIVERSITY OF CALIFORNIA
Generated on 2019-10-24 12:41 GMT / http://hdl.handle.net/2027/uc1.b3252759
Public Domain in the United States, Google-digitized / http://www.hathitrust.org/access_use#pd-us-google

ist operiert worden, es wurden Röhrchen behufs Erweiterung des Meatus eingelegt, jedoch ohne Erfolg.

Hertz hat oft Gelegenheit, diese Krankheit bei Stellungspflichtigen zu beobachten.

T. Heiman hat diese Krankheit bei Rekruten in großer Menge gesehen; ihre Behandlung ist sehr schwer.

Guranowski teilt die Operationen der Atresie in kosmetische und therapeutische ein. Letztere sind gegen die Eiterung gerichtet, und unter denselben ist die passendste die Methode von Schwartze.

Chorążycki empfiehlt für die Operation der Atresie ein Instrument nach Art des Cordesschen Instrumentes, das er mit Erfolg in einem Falle von Atresie nach Schußverletzung angewendet hat.

Lubliner stellt einen Fall von **Staphylorhaphie** vor, den er in der Narkose mit dem Landgrafschen Instrument operiert hat. Der Kranken wurden 4 Nähte angelegt. Der Operateur steht hinter dem Pat.

Lubliner demonstriert ein **Lungenpräparat mit Sklerom.**

Erbrich stellt einen Pat. mit **Parese der Stimmbänder** und einen zweiten mit **Erweiterung der Aorta** vor.

Hertz demonstriert ein **Schläfebeinpräparat.**

Aus dem Lodzier ärztlichen Verein.

Grabowski demonstriert das Präparat eines **Carcinoms des Pharynx, der Epiglottis und des Larynx,** das durch Exstirpation entfernt worden war.

Szpat stellt ein 9monatliches Kind mit einer Fistel am Halse links, unterhalb des Kehlkopfes vor. Die Fistel sezerniert ein spärliches, schleimigeitriges Sekret. Die Sonde dringt 3 *cm* nach unten und nach oben vor. Diagnose: **Fötale Kiemenspaltenfistel.** Das Kind zeichnet sich durch ein ungewöhnliches Wachstum und Gewicht aus.

Przedborski: **Welche Dienste leistet die moderne Laryngorhino-Otologie?**

Zunächst bespricht Redner die Fortschritte, welche diese Disziplinen den lokalanästhesierenden Mitteln sowie den Fortschritten der Lehre vom Licht, von der Elektrizität, der Akustik und von den Röntgenstrahlen zu verdanken haben. Aus den auseinandergesetzten physiologischen und pathologischen Beziehungen dieser Organe zu anderen Organen, besonders zum Nervensystem, zu den Geschlechtsorganen und zu Allgemeinkrankheiten wird die diagnostische Bedeutung der Untersuchung dieser Organe für anderweitige Erkrankungen abgeleitet. In therapeutischer Beziehung wird auf die Fortschritte der chirurgischen Eingriffe auf dem Gebiete der Laryngo-Rhino-Otologie und auf die günstige Wirkung der Röntgenstrahlen in manchen Larynxkrankheiten hingewiesen. Nach Besprechung der Pharyngo- und Bronchoskopie wird das Verhältnis der hypertrophischen Drüsen mit innerer Sekretion (Schild-, Thymusdrüse) zu den Erkrankungen des Larynx und der Trachea einer kritischen Beleuchtung unterzogen und eine Reihe von Gründen angeführt, die gegen das Bestehen von Asthma thymicum als selbständiges Krankheitsbild sprechen.

Przedborski demonstriert das **Schmuckertsche Pharyngoskop** und zeigte an einem Kranken die Anwendungsweise desselben.

Przedborski stellt eine 12—14jährige Pat. vor, welche vor 5 Wochen an **bilateraler eitriger Mittelohrentzündung** erkrankte. Die Krankheit

Digitized by Google
Original from UNIVERSITY OF CALIFORNIA
Generated on 2019-10-24 12:41 GMT / http://hdl.handle.net/2027/uc1.b3252759
Public Domain in the United States, Google-digitized / http://www.hathitrust.org/access_use#pd-us-google

qualifizierte sich zwar zur Operation, doch wandte Przedborski versuchshalber die Kopfstauung nach Bier an. Der Erfolg war günstig. Das Fieber ging zurück. Pat. fühlt sich wohl. Przedborski stellt diesen Fall deshalb vor, weil in letzter Zeit vielfach Einwendungen gegen diese Methode erhoben wurden.

Przedborski demonstriert an einem Pat. die **Endoskopie der Nasenrachenhöhle und des Kehlkopfes** mit Hilfe des Kurt Schuckertschen Apparates und beschreibt die Konstruktion desselben, dessen Vor- und Nachteile. Zu den ersteren gehören die Leichtigkeit, Bilder von Larynx und Nasenrachenhöhle zu bekommen, die sich durch volles Licht und schöne Plastik auszeichnen, insbesondere aber die Möglichkeit, diese Untersuchungen jedem praktischen Arzt, der mit den technischen Schwierigkeiten der Rhino-Laryngoskopie nicht vertraut ist, zugänglich zu machen. Zu den Nachteilen gehört der hohe Preis.

Aus den Sitzungen der neurologisch-psychiatrischen Sektion des Lodzier ärztlichen Vereines.

Przedborski stellt einen Fall von **Paralysis bulbaris progressiva acuta** vor. Die Krankheit begann angeblich nach dem Genuß von kaltem Bier und einigen Eiern mit Fieber, Schlingbeschwerden und Erbrechen. Die Schlingbeschwerden waren so heftig, daß Pat. selbst flüssige Nahrung nicht zu sich nehmen konnte. Der Schluck blieb so lange im Rachen, bis ein heftiger Hustenanfall erfolgte und die Flüssigkeit herausgeschleudert wurde. Tonlose, nasale Sprache, Schleimhaut des Pharynx hypästhetisch. Pharynxreflex erloschen. Epiglottis hebt sich nicht, die Stimmbänder bleiben in der Medianlinie und bewegen sich weder bei Phonation nach Respiration. Glottisspalte stark verengt. Larynxmukosa stark hypästhetisch. Bei Versuchen, tief zu atmen, wird die Glottisspalte noch enger und es treten heftige Erstickungsanfälle als „Acces laryngés“ auf. Über den weiteren Verlauf wird berichtet, daß später Fieber und Erbrechen aufhörten, die Erstickungsanfälle aber immer heftiger und schließlich so drohend wurden, daß Tracheotomie ausgeführt werden mußte. Exitus unter den Erscheinungen einer bilateralen Pneumonie. Todesursache: Lähmung der Atmungsmuskeln und des Diaphragma infolge Vaguslähmung. Interessant erscheinen: der häufige Wechsel der Pulsfrequenz (von 50 bis 160), hinzutretende Erscheinungen von Facialislähmung und die sukzessive, aber ständige Entwicklung der bilateralen Rekurrenslähmung, beginnend mit der Lähmung der Postici, wozu dann die Lähmung der Interni trat.

Diskussion.

Panski meint, daß solche Pat. durch Ernährung mit der Sonde lange Zeit beim Leben erhalten werden können, insofern keine letale Komplikation hinzutritt. Die Erkrankungen seitens des Vagus werden leichter ertragen, gefährlicher sind die Erscheinungen seitens des Phrenicus.

Chodźko empfiehlt zur Behandlung dieser Krankheit Strychnin.

Panski stellt einen Fall mit **Ataxia cerebellaris acuta et Polyneuritis** vor. Das plötzliche Auftreten von Ataxie beim Stehen und Gehen mit taumelndem Gang nach Art eines Trunkenen, beim Mangel von Ataxie während der Ausführung einzelner Bewegungen mit den unteren Extremitäten in der Rückenlage, unbedeutende Sprachstörungen, Nystagmus, beim Mangel sensibler Störungen (Ataxia spinalis), von Taubheit, Schwindel und Erbrechen

Generated on 2019-10-24 12:41 GMT / http://hdl.handle.net/2027/uc1.b3252759
Public Domain in the United States, Google-digitized / http://www.hathitrust.org/access_use#pd-us-google
Digitized by Google
Original from UNIVERSITY OF CALIFORNIA

(Ataxia vestibularis) ermächtigen zur Diagnose „Ataxia cerebellaris acuta". Die Unmöglichkeit, sich aus der Rückenlage aufzurichten oder aus sitzender Stellung aufzustehen und von einer Seite sich auf die andere umzuwenden, ist der Schwäche der Bauchmuskeln und der Rückenstrecker zuzuschreiben, welche infolge der Polyneuritis entstanden ist. Die Möglichkeit, daß die in der ersten Woche der Krankheit bestandene kurzdauernde Diarrhöe die Ursache der Krankheit war, ist zuzugeben, jedoch schwer zu behaupten.

Diskussion.

Goldblum spricht die Vermutung aus, daß die unteren Extremitäten im Zustande der Parese sind und dies die Ursache der Koordinationsstörung ist, daß man es hier mit einer statischen Ataxie in den gelähmten Muskeln zu tun hat, weshalb er geneigt ist, in diesem Falle eine Entzündung der vorderen Rückenmarkshörner zu diagnostizieren.

Klosenberg führt einen von ihm beobachteten Fall an, der einen von 2 Brüdern betrifft, die gleichzeitig an einer fieberhaften Krankheit, wahrscheinlich an Influenza, erkrankt waren. Außer einer prägnanten cerebellaren Ataxie mit Nystagmus konnte objektiv nichts konstatiert werden. Nach 3 Tagen konnte der Pat., der nicht hatte auf den Füßen stehen können, ganz gut im Zimmer herumgehen. Klosenberg glaubt nicht, daß eine Entzündung der Vorderhörner die Bedingungen zur Entstehung der statischen Ataxie geben sollte.

Pański stellt einen Fall von **vollkommener hysterischer Taubstummheit** vor. Das plötzliche Auftreten vollständiger Stummheit und Taubheit mit aufgehobener Knochenleitung neben der Anästhesie der Haut des Gesichtes, des Kopfes und des Halses und der Schleimhaut der Nasen- und der Mundhöhle bei Erhaltensein der Möglichkeit, zu schreiben, abzuschreiben und Gelesenes zu verstehen, in Verbindung mit dem Mangel einer Anstrengung seitens des Pat., die Stimme oder auch nur eine Silbe hervorzubringen, wie auch der Verlust des Geschmackes, des Cornea- und des Gaumenreflexes neben dem Mangel irgendwelcher, für ein organisches Leiden des Nervensystems sprechender Symptome, berechtigen nach dem Redner in dem vorgestellten Falle zur Annahme einer Hysterie.

Czenstochauer ärztlicher Verein.

Batawia spricht über **submucöse partielle Resektion des Nasenseptums.**

Eingangs bespricht Redner die Anatomie des Septums und die wichtigsten Ursachen seiner Abweichung. Trauma spielt nicht die wichtige ätiologische Rolle, die ihm gemeiniglich zugeschrieben wird. Der Verlauf der Geburt hat in dieser Beziehung gar keine Bedeutung. Unter 39 Neugeborenen fand Batawia 10mal deutliche Septumdeviation. Bei 2 Neugeborenen, die durch Sectio caesarea zur Welt kamen, konnte deutliche Asymmetrie der Nasen konstatiert werden. Eine häufige Ursache ist die ungleichmäßige Entwicklung der Nasenscheidewand und der Nasenwände. Dann bespricht Vortragender die verschiedenen Operationsmethoden von Killian, Jansen und Srebrny und stellt zwei von ihm nach Killian operierte Fälle vor.

Biegański stellt einen Pat. mit **Rhinosklerom** vor. Seit 3 Jahren Verstopfung der Nase und Schleimfluß. Nasenflügel erweitert, von den seitlichen Nasenwänden wachsen Tumoren hervor, welche die Nasenlöcher vollständig ver-

Digitized by Google
Original from UNIVERSITY OF CALIFORNIA
Generated on 2019-10-24 12:41 GMT / http://hdl.handle.net/2027/uc1.b3252759
Public Domain in the United States, Google-digitized / http://www.hathitrust.org/access_use#pd-us-google

legen. Im Pharynx Trockenheit der hinteren Wand und der Gaumenbögen. An Stelle der Uvula eine Vertiefung. Larynx frei.

Diskussion.

Batawia behauptet im Gegensatz zum Vortragenden, daß bei dieser Krankheit Ulcerationen angetroffen worden sind, welche Narben zurücklassen, die jenen nach Sypilis ähnlich sind.

Nrześniowski führt aus, daß die Beleuchtung nur bei ganz oberflächlichem Sitze des Skleroms günstig wirken kann.

Rosenfeld beschreibt einen Fall von **plötzlichem Tode nach Diphtheritis.**

Einjähriges Kind. Am dritten Tage nach der Injektion des spezifischen Serums Abfallen der Hitze. Ablösung des diphtheritischen Belages. Nach einer Woche plötzlicher Exitus unter Erscheinungen einer Herzlähmung. Als Ursache nimmt Redner Degeneration des Muskels und der Nervenganglien des Herzens an.

Diskussion.

Batawia und Biegański sprechen über Vaguslähmung und machen auf die Notwendigkeit aufmerksam, Kinder nach Diphtheritis längere Zeit im Bette zu behalten. Schneller, arhythmischer Puls bildet ein wichtiges Warnungssignal.

Batawia stellt ein 19jähriges Mädchen mit einer seit 3 Monaten bestehenden **ausgedehnten schmerzlosen Ulceration des Pharynx** vor. Allgemeinzustand gut, Temperatur normal, Unterkieferdrüsen unbedeutend vergrößert, Geschlechtsorgane intakt. Nach Ausschluß von Tuberkulose diagnostiziert Batawia Lues.

Diskussion.

Rosenfeld meint, daß hier Lues hereditaria tarda vorliege.

Batawia spricht über **Lähmungen des Recurrens infolge einer Herzkrankheit.**

Nach Anführung analoger Fälle aus der Literatur beschreibt Batawia einen von ihm beobachteten Fall, in welchem Mitralklappeninsuffizienz und Erweiterung der linken Vorkammer eine vollständige Recurrenslähmung verursacht hat. Bei Gelegenheit stellt Batawia einen Pat. vor mit fibröser Tuberkulose und Recurrenslähmung infolge Kompression seitens der vergrößerten Bronchialdrüsen.

Diskussion.

Biegański bezweifelt, ob eine bloße Vergrößerung des Herzens, wenn dabei keine besonderen ungewöhnlichen Umstände vorliegen, wie Offenbleiben des Ductus Botalli, eine Recurrenslähmung verursachen können. Man muß in einem Falle von Lähmung des Kehlkopfnerven vor allem an ein Aneurysma des Aortenbogens, an Vergrößerung der Bronchialdrüsen und an einen Mediastinaltumor denken.

Batawia und Rosenfeld beschreiben einen **Fall von Morbus Menièrei** infolge einer Labyrinthaffektion auf luetischer Basis.

Der 53jährige Pat. bekam plötzlich einen Anfall von sehr heftigem Schwindel, Ohrenrauschen, begleitet von heftigen Kopfschmerzen und Übelkeiten. In liegender Position nehmen diese Erscheinungen ab, beim Versuche, sich aufzusetzen, wieder zu. Erst nach 5 Tagen ist Pat. imstande, sich bei geringem Schwindel auf den Füßen zu halten. Der erste solche Anfall war vor

Digitized by Google
Original from UNIVERSITY OF CALIFORNIA
Generated on 2019-10-24 12:41 GMT / http://hdl.handle.net/2027/uc1.b3252759
Public Domain in the United States, Google-digitized / http://www.hathitrust.org/access_use#pd-us-google

5 Jahren. Die Infektion vor 12 Jahren war von einer energischen spezifischen Behandlung gefolgt. Batawia bespricht die jüngsten einschlägigen Ansichten. Er unterscheidet die eigentliche Menièresche Krankheit, die in apoplektischer Form auftritt, nur selten vorkommt, prognostisch ungünstig ist und auf Veränderungen im Labyrinth beruht, von den sogenannten Menièreschen Symptomen, die häufiger vorkommen, eine bessere Prognose geben und von Veränderungen im mittleren und äußeren Ohr und in anderen Organen abhängen können. Zum Schlusse werden die diagnostischen Methoden zur Erkennung einer Labyrinthaffektion auseinandergesetzt.

Rosenfeld beschreibt einen Fall von **Glottiskrampf** bei einem 20monatlichen Kinde.

Der erste Anfall war schon am zweiten Lebenstage aufgetreten. Seitdem wiederholten sich die Anfälle oft, sind schwer und langdauernd und von Cyanose und allgemeinem tetanischen Krampf der Muskeln begleitet. Das Kind entwickelt sich normal, die Fontanellen verschlossen sich rechtzeitig. Zeichen von Rachitis kaum angedeutet. Kopf groß, sein Umfang 51·5 *cm*, Brustumfang 49. Zwischen Hydrocephalus und Eklampsie schwankend, neigt sich Rosenfeld eher zur letzteren Annahme.

Diskussion.

Biegański meint, daß rechtzeitiger Verschluß der Fontanellen und regelmäßige physische und geistige Entwicklung in den ersten 2 Jahren noch nicht berechtigen, Hydrocephalus mit Sicherheit auszuschließen, da die eigentlichen Symptome manchmal erst später auftreten und zum Exitus führen können.

Brzozowski teilt diese Ansicht und führt zum Beweise 2 Fälle aus seiner Praxis an.

Ärztlicher Verein in Kielc.

Lewintom stellt einen Pat. mit **Hysterie** und **Blutung aus den Augen und den Ohren** vor.

Ryttel stellt aus seiner Praxis 4 Fälle vor, in denen **bei Kindern Fremdkörper aus dem Oesophagus** extrahiert worden sind: *a)* Ein 7monatliches Kind mit dem oberen Teil eines Schlüssels mit unebenen Rändern im oberen Teil der Speiseröhre; *b)* 1jähriges Kind mit einem Drahträdchen seit 2 Wochen im Oesophagus; *c)* 10jähriges Kind mit einem scharfrandigen Plättchen von der Größe eines Silberrubels; *d)* 4jähriges Kind mit einem runden, in Gold gefaßten Glasstück, welches tief im Oesophagus steckte, in den Magen gestoßen wurde und per vias naturales abging.

(Schluß folgt.)

Bücherbesprechungen.

Aphorismen für die hals-, nasen- und ohrenärztliche Praxis. Von Dr. Franz Bruck, Berlin-Charlottenburg. Verlag von August Hirschfeld, Berlin 1911.

Daß wirklich dieses Büchlein, wie der Autor glaubt, dem ärztlichen Leser Neues und Altes bietet, ist eine Behauptung, die Ref. nicht mit solcher Sicherheit bestätigen kann, wie sie der Autor ausspricht. Altes wird man allerdings sehr viel darin finden; ob aber der Finder — selbst der Finder des Neuen — belohnt wird?! Oskar Beck (Wien).

Generated on 2019-10-24 12:41 GMT / http://hdl.handle.net/2027/uc1.b3252759
Public Domain in the United States, Google-digitized / http://www.hathitrust.org/access_use#pd-us-google
Digitized by Google
Original from UNIVERSITY OF CALIFORNIA

Referate.

I. Labyrinth und Hörnerv.

Die Entstehung des Ohrenschwindels. (Aus der Abteilung für Ohren-, Hals- und Nasenkranke des Krankenhauses der Barmherzigkeit zu Königsberg i. Pr.) Von Oberstabsarzt Dr. Rhese, Privatdozent an der Universität Königsberg i. Pr. (Zeitschr. f. Ohrenheilk., 1911, LXIII, H. 1—2.)

Der Schwindel kann vestibulären, optischen oder kinästhetischen Ursprunges sein. Bei der Frage nach der Entstehung des vestibulären Schwindels müssen zwei Faktoren von einander getrennt werden: 1. die durch Falschmeldung auf der Vestibularisbahn bedingte Verwirrung der Psyche und 2. der vestibuläre Reiz in seiner spezifischen Eigenart und mit seinen spezifischen Fernwirkungen.

Die Verbindung von Vestibularapparat und Kleinhirn vermitteln 3 Bahnen: die direkte vestibulo-cerebellare Bahn, die indirekte, die in den 3 Vestibulariskernen unterbrochen wird, und die kollateralen von der vestibulo-cerebellaren Bahn zum Deiters'schen Kern. Daneben spielt für die aufgeworfene Frage noch die Bahn, die von letzterem zu den Augenmuskelkernen geht, eine wichtige Rolle.

Bárány nimmt an, daß der Bogengangsapparat sich in der Funktion, Nystagmus zu erzeugen, erschöpfe. Die Scheinbewegung der Außenwelt beim Schwindel ist nach diesem vom Nystagmus abhängig und erfolgt stets in der gleichen Richtung wie die schnelle Bewegung des Nystagmus, weshalb man selbe durch Änderung der Kopfstellung beliebig modifizieren könne. Die Gleichgewichtsstörungen, die durch Augenschluß im allgemeinen deutlicher und stärker werden, sollen stets in der Richtung der langsamen Bewegung des Nystagmus erfolgen.

Nach Rhese reicht aber diese Erklärungstheorie Báránys zur Erklärung des subjektiven Schwindels nicht aus, denn er konnte nicht immer eine Übereinstimmung zwischen der Richtung der Scheinbewegung und derjenigen des Nystagmus finden (Anführung eines Beispiels). Wenn ferner der Nystagmus die alleinige Ursache des vestibulären Schwindels wäre, müßte man erwarten, daß der Drehschwindel ohne Nystagmus nicht vorkommt und daß zwischen dem Grade des letzteren und der Intensität des Schwindels Beziehungen obwalten, was aber nach Verfasser häufig nicht der Fall ist.

Verfasser nimmt vielmehr an, daß ein vestibulärer Reiz durch Vermittlung der Vasomotoren nur Hirnanämie führen kann, die ihrerseits den Schwindel hervorruft. Jedenfalls nimmt Rhese zwischen Gefäßnerven und Vestibularisbahn nähere Beziehungen an. Daß ein Weg vom N. vestibularis zum Vaguskern führen müsse, wird schon lange vermutet. Als Stützen dieser Annahme dienen: das bei vestibulärem Schwindel öfters auftretende Erbrechen; das Auftreten von ausgesprochenen Drehempfindungen bei Einatmung von Zigaretten-

Digitized by Google
Original from UNIVERSITY OF CALIFORNIA
Generated on 2019-10-24 12:41 GMT / http://hdl.handle.net/2027/uc1.b3252759
Public Domain in the United States, Google-digitized / http://www.hathitrust.org/access_use#pd-us-google

rauch oder bei Berührung der hinteren Gehörgangswand in einzelnen Fällen: reflektorische Schwindelanfälle von einer Nasenmuschelhypertrophie aus etc. Es muß also nach Verfasser einen gemeinsamen Mittelpunkt geben, der vom Vagus. Trigeminus und Vestibularis erreicht wird und eine Überleitung des Reizes von einer Bahn auf die andere vermittelt. Als diesen gemeinsamen Mittelpunkt betrachtet Verfasser Vaguskern und Vasomotorenzentrum.

Durch diese Annahme wird nach Verfasser auch erklärt, warum Menschen mit einer unzulänglichen Blutzirkulation (Anämische, Arteriosklerotiker etc.) so leicht vestibulären Schwindel akquirieren; wir können uns ferner auch wohl vorstellen, das vestibulär ausgelöste Reizung der Gefäßnerven zu einer plötzlichen Verschlechterung der Blutversorgung des Deiters'schen Kernes führt und daß hierdurch der Reizzustand desselben und somit auch die dem Kleinhirn übermittelte Erregung gesteigert wird.

Verfasser wendet sich nun der Frage nach dem Zustandekommen des Drehschwindels zu. Nach seiner Erfahrung findet bei Ruhe des Körpers und aufrechter Kopfhaltung die Scheindrehung der Außenwelt meist nach der Seite hin statt, auf welcher der derzeitige größere vestibuläre Reizzustand besteht. Da auch der spontane Nystagmus nach dieser Seite gerichtet zu sein pflegt, handelt es sich um Parallelvorgänge. Ein Abhängigkeitsverhältnis beider existiert nach Verfasser aber nicht, da er die Beobachtung gemacht hat, daß zuweilen die entgegengesetzte Blickrichtung (also in der Richtung der langsamen Komponente des Nystagmus) die Schwindelempfindungen verstärken. Es wirkt also stets diejenige Blickrichtung verstärkend auf den Schwindel, die zusammenfällt mit der Richung der Scheinbewegungen der Außenwelt beziehungsweise mit derjenigen Richtung, nach welcher hin die Scheinbewegung der Objekte stattfinden würde, wenn der vestibuläre Reiz die zur Auslösung einer Scheinbewegung nötige Stärke besäße. Bei der Verstärkung des Schwindels durch die Blickrichtung handelt es sich um einen psychischen Vorgang. Maßgebend für die Entstehung der Drehempfindung ist in erster Linie die vestibulo-cerebellare Bahn und ihr gegenüber beziehungsweise bei Konkurrenz mit ihr tritt der Nystagmus augenscheinlich in den Hintergrund.

Die Bahnen und Kerne der Medulla oblongata, insbesonders der Deiters'sche und der Vaguskern, sind anscheinend der Ausgangspunkt der sämtlichen das subjektive Schwindelgefühl zusammensetzenden Komponenten. E. Urbantschitsch.

Beiträge zur Theorie, Methodik und Klinik der kalorimetrischen Funktionsprüfung des Bogengangapparates. (Aus der oto-laryngologischen Universitätsklinik in Jena.) Von Privatdozent Dr. med. et phil. Brünings, I. Assistent der Klinik.

Nach einleitenden Bemerkungen bespricht Verfasser zunächst die Theorie der kalorischen Bogengangerregung und kommt dabei zu der An-

Generated on 2019-10-24 12:41 GMT / http://hdl.handle.net/2027/uc1.b3252759
Public Domain in the United States, Google-digitized / http://www.hathitrust.org/access_use#pd-us-google
Digitized by Google
Original from UNIVERSITY OF CALIFORNIA

nahme, daß sich die thermische Endolymphströmung zirkulatorisch im Bogengang abspielt, in gleicher Weise wie bei der normalen rotatorischen Erregung: diese Annahme fand Verfasser auch durch angestellte Versuche bestätigt. Aus diesen geht hervor, daß es für die kalorische Erregung des äußeren Bogenganges die theoretisch geforderte Optimum- und Pessimumstellung gibt, welchen eine maximale und minimale oder fehlende Erregbarkeit entspricht, und daß die zwischen diesen Extremen liegenden Stellungen mittlere, mit der Größe des Neigungswinkels wachsende Erregbarkeitsgrade aufweisen. Die Frage, ob auch qualitativ die Richtung der theoretischen Endolymphbewegung mit derjenigen des kalorischen Nystagmus übereinstimmt, kann bejaht werden.

Die praktischen Konsequenzen liegen darin, daß ihre Kenntnis bei Ausführung der Funktionsprüfung erforderlich erscheint, damit Kopfstellungen des Kranken vermieden werden, in denen auch beim normalen Bogengangapparat eine herabgesetzte oder aufgehobene Erregbarkeit vorgetäuscht wird. Wählt man im Gegensatz zu diesen Pessimumstellungen eine Optimumstellung, so kann man die Untersuchung mit besonders geringen Reizdosen ohne Belästigung durchführen und den Nystagmus sofort nach seinem Auftreten durch geeignete Änderung der Kopflage kupieren. Diese Theorie gestattet ferner eine gesonderte Untersuchung des horizontalen und der vertikalen Bogengänge oder doch der ihnen zugeschriebenen verschiedenen Nystagmusarten.

Das zweite Kapitel behandelt die Methodik der Funktionsprüfung. Bei dieser ist vor allem auf die Kopfstellung Rücksicht zu nehmen. Verfasser bespricht das Otokalorimeter, das Otogoniometer und die Größe der vermeidbaren Fehlerquellen und beschreibt die praktische Ausführung der Untersuchung.

Als drittes Kapitel folgt die klinische Anwendung der kalorimetrischen Methode. Bei der Funktionsprüfung des Bogengangapparates läßt sich von einer absoluten Normalität ebenso wenig sprechen wie bei anderen Sinnesorganen. Jedenfalls sieht Verfasser in der Nystagmusdauer kein Maß für die periphere Bogengangerregbarkeit und hält es für derzeit durchaus unentschieden, in welcher Beziehung die Nystagmusdauer zur Reizdauer und zur Erregbarkeit der einzelnen Abschnitte des Reflexbogens steht. Wenn man die Kupulaendigungen zum allgemeinen Typus der tastempfindenden Nerven rechnet, so muß man annehmen, daß nur die Änderung der Form, das Eintreten und das Verschwinden der Deformation erregend wirken, nicht aber ihr gleichmäßiges Fortbestehen.

Es scheint Verfasser richtiger, der Beurteilung der Bogengangerregbarkeit, die Eintrittszeit des Nystagmus beziehungsweise die verbrauchte Wassermenge zugrunde zu legen, doch gilt dies leider nur für normale Mittelohrverhältnisse.

Das vierte Kapitel bilden die Prüfungsergebnisse pathologischer Fälle. Die Ursachen pathologischer Abweichungen des kalorischen Nystagmus

Digitized by Google
Original from UNIVERSITY OF CALIFORNIA
Generated on 2019-10-24 12:41 GMT / http://hdl.handle.net/2027/uc1.b3252759
Public Domain in the United States, Google-digitized / http://www.hathitrust.org/access_use#pd-us-google

auf dem Wege vom äußeren Gehörgang bis zu den Augenmuskeln liegen 1. an Erkrankungen oder Anomalien, die eine veränderte Temperaturleitung bedingen, 2. an mechanischen Störungen im Bereiche des lympho-kinetischen Apparates und 3. an Erkrankungen der ampullaren Sinneszellen.

Störungen der Temperaturleitung kommen vor: bei Verengerungen oder Verlegungen des äußeren Gehörganges sowie bei Trommelfellperforationen. Eine scheinbar gesteigerte Erregbarkeit kann hingegen auftreten, wenn die Pauke mit Cholesteatommassen oder den Produkten chronischer Adhäsivprozesse angefüllt ist. Störungen im lympho-kinetischen Apparat finden sich bei traumatischer oder operativer Bogengangverletzung, bei plötzlichem Eitereinbruch ins Labyrinth, bei Bogengangsfistel u. dgl.

Bei dieser Gelegenheit bespricht Verfasser auch die galvanische Prüfungsmethode und kommt auf Grund seiner Anschauungen zu dem Schlusse, daß der differentialdiagnostische Wert des umkehrbaren galvanischen Nystagmus darin liegt, daß er eine Unterscheidung zwischen lymphokinetischen Störungen (mechanischen Strömungshindernissen) und nervösen Störungen der ampullaren Nervenendigungen gestattet; erstere können durch raumbeschränkende Veränderungen in der Beschaffenheit der Endolymphe selbst zustande kommen.

Zehn Auszüge aus Krankengeschichten sollen das über die lymphokinetischen Störungen Gesagte illustrieren und zeigen, in welcher Richtung von der vergleichend galvanischen Untersuchung und der differenzierten kalorischen Funktionsprüfung diagnostische Aufschlüsse zu erwarten sind.

Dann bespricht Verfasser die nervösen Störungen des Bogengangapparates und empfiehlt, die Diagnose einer wirklich nervösen Übererregbarkeit nur mit allergrößter Vorsicht zu stellen. Bei den verschiedenen Formen der labyrinthären Schwerhörigkeit zeigt die Erregbarkeit des Bogengangapparates etwas größere Schwankungen als bei Gesunden, ohne daß sich gesetzmäßige Beziehungen zu dem Grad oder der Art der Hörstörung erkennen läßt. Typische Beispiele von nervöser Funktionsstörung des Bogengangapparates liefern Pat. mit hereditärer Lues. E. Urbantschitsch.

II. Otochirurgie.

Ein Fall von Halsabsceß infolge von Mastoiditis. Von Dr. F. Lasagna. (Archivio Italiano di Otologia, März 1910.)

Es handelt sich um einen Fall von seltener Lokalisation einer Eiteransammlung von einer Mastoiditis her. Der Eiter hatte, vom Warzenfortsatz kommend, den Musculus sternocleidomastoideus und biventer an ihrer oberen Ansatzstelle infiltriert und war in den Raum zwischen Warzenfortsatzspitze und Processus stylomastoideus eingedrungen, sich um den Facialis und dessen Umgebung ausbreitend; anstatt nach abwärts sich zu senken, hatte sich die Eiterung nach vorn an beiden Seiten des Pharynx fortgesetzt, und zwar hinter

Digitized by Google
Original from UNIVERSITY OF CALIFORNIA
Generated on 2019-10-24 12:41 GMT / http://hdl.handle.net/2027/uc1.b3252759
Public Domain in the United States, Google-digitized / http://www.hathitrust.org/access_use#pd-us-google

dem Unterkiefer den Weg nehmend und den Raum vor dem Processus styloideus ausfüllend; bei diesem Vordringen hatte der Eiter alles zerstört und war längs der Musculi staphilini bis zum weichen Gaumen gelangt, woselbst eine breite Incision gemacht werden mußte; außerdem war der Eiter in den Raum hinter den Processus styloideus eingedrungen und hatte sich um die Gefäße und Nerven gelagert; nach oben war er, die Gefäße, Nerven und die Musculi staphilini und pterygoidei passierend, bis zu den Keilbeinflügeln gedrungen, ohne in den Retropharyngealraum oder zwischen die Halswirbel einzudringen, wo ihn die tiefe Fascie zurückgehalten hatte. Jene große Cavität, welche sich zu beiden Seiten des Pharynx befindet, kann also auch der Sitz otogener Abscesse sein, allerdings seltener, als der Sitz von Abscessen tonsillären Ursprungs. Während aber solche Abscesse, wenn sie tonsillären Ursprungs sind, niemals bis in den Raum hinter den Processi styloidei sich ausdehnen, weil das Diaphragma, welches den Raum vor dem Processus styloideus von dem Raum hinter demselben trennt, sehr widerstandsfähig ist und man daher keine Verletzung der Gefäße hat, nimmt der Eiter von Abscessen mastoiden Ursprungs diese beiden Räume ein, was für den Pat. eine große Gefahr bedeutet (wegen der leichten Weiterverbreitung längs der in das Schädelinnere ziehenden Gefäße). Das Vorkommen eines solchen Abscesses mastoiden Ursprungs in dieser Gegend muß als eine sehr schwere Komplikation des eitrigen Mittelohrprozesses aufgefaßt werden und verlangt als solche von seiten des Chirurgen einen raschen Eingriff, bestehend in Anlegung einer äußeren Öffnung am Hals in der Gegend des Processus styloideus und einer zweiten Öffnung am weichen Gaumen und in sorgfältiger täglicher Kontrolle, um sich gegen eventuelle unangenehme Ereignisse zu schützen. Piolti-Hofer.

Plaies de l'oreille par coup de feu. Par J. Le Mée. (Annales des maladies de l'oreille etc., 1911, 3. Liefg.)

Der Autor machte Versuche über die Art der Einwirkung von Feuerwaffen auf das Ohr, und zwar 1. an Skelettschädeln, 2. an frischen und konservierten Köpfen, 3. an spezifisch behandelten Knochen. Eine Pistole von 25 *mm* Kaliber bewirkte an gewöhnlichen Schädelknochen unter 16 Versuchen nur 7mal eine Fraktur. Der Autor beschreibt die Ergebnisse seiner ersten Versuchsreihe; die Waffe wurde in 6 verschiedenen Stellungen gegen das Ohr gehalten. Bei der zweiten Versuchsreihe ist hervorzuheben, daß eine Methylenblaulösung in die Gewebe injiziert wurde, welche den Weg des Projektils verriet. Das Trommelfell wird in der Regel verletzt; der Facialis nicht sehr oft und dann durch direktes Aufschlagen des Projektils. Das vordere, akustische Labyrinth wird in der Regel verletzt. Sehr interessant sind mikroskopische Sprünge darin, welche vielleicht die Ursache für die Taubheit abgeben, die von den Autoren als Commotio labyrinthi beschrieben werde. Allerdings sind dabei

Digitized by Google
Original from UNIVERSITY OF CALIFORNIA
Generated on 2019-10-24 12:41 GMT / http://hdl.handle.net/2027/uc1.b3252759
Public Domain in the United States, Google-digitized / http://www.hathitrust.org/access_use#pd-us-google

drei Faktoren zu berücksichtigen: 1. die Detonation, 2. der Luftdruck und 3. das Projektil.

Die Detonation ist in der Regel nicht sehr stark. Der Luftdruck kann nur dann das Labyrinth schädigen, wenn der Lauf der Waffe direkt in den Gehörgang eingeführt wird; doch sind auch da nach des Autors Erfahrung die kleinen Pulverkörner, welche wie Projektile wirken, eher der Grund der Verletzung.

Klinische Beobachtungen. Die Hauptsymptome: 1. Das Zusammenstürzen ist keineswegs konstant; ebenso ist die Dauer der Synkope verschieden. Diese kann bedingt sein: *a)* durch den Riß des Trommelfells; *b)* durch den vermehrten Druck im inneren Ohr; *c)* die Commotio cerebri, die bei Traumen der Seitenpartien des Schädels weniger heftig ist als bei Traumen des Vorder- oder Hinterschädels.

2. Otorrhagia; konstantes Symptom, nur wenn die Kugel im Mittelohr steckt, kann sie den Ausweg für das Blut verlegen.

3. Erguß von Cerebrospinalflüssigkeit. Nach Chauvel, Nincier und Binaud selten und bedingt durch Einreißen der Arachnoidea in der Nähe des Akusticus. Nach Poirier häufig als Folge der Verletzung des Tegmen tympani.

4. Erguß von Labyrinthflüssigkeit. Selten. Urbantschitsch berichtet über einen derartigen Fall.

5. Austritt von Hirnsubstanz; ausnahmsweise.

Die drei letzten Symptome treten deshalb so selten auf, weil das innere Ohr der Verletzung gut widersteht. Nach Mées Meinung scheint es einen hohe Grad von Elastizität zu haben.

6. Facialisparalyse.

7. Husten, bei Verletzung des Ramus auricularis vagi.

8. Taubheit, manchmal bleibend, manchmal wieder zurückgehend; doch scheint eine Restitutio ad integrum selten aufzutreten.

9. Schwindel.

10. Geschmackstörungen (Bérard, Berger, Guyon, Thierry).

11. Der Schmerz, konstant, an Intensität wechselnd.

12. Sehstörungen sind selten, mit Ausnahme derer, welche vom Nystagmus kommen.

Sekundär können auftreten:

1. Blutungen. Es gibt zwei Hypothesen: Ulcerationen, eitrige Infektion (Aufreißen der Gefäße nach Jolly, Jourdain, Poyet und Koeplin oder entzündliche Auflockerung nach Politzer).

2. Sekundäre Facialislähmung, wahrscheinlich durch zunehmende Kompression auf entzündlicher oder narbiger Basis.

3. Sekundäre Parotitis.

Digitized by Google
Original from UNIVERSITY OF CALIFORNIA
Generated on 2019-10-24 12:41 GMT / http://hdl.handle.net/2027/uc1.b3252759
Public Domain in the United States, Google-digitized / http://www.hathitrust.org/access_use#pd-us-google

4. Chronische Mittelohreiterung mit oder ohne Beteiligung des Labyrynthes. Es folgt eine genaue Besprechung dieser letzten Komplikation (Serolabyrinthitis, Pyolabyrinthitis).

5. Chronische Labyrinthitis, bedingt durch Karies eines Sequesters.

Diagnose: Genaue Inspektion des Gehörganges, besonders der hinteren Wand, ist nötig. Der elektrische Untersuchungsapparat von Trouvé kann uns über den Zustand des Facialis informieren. Sehr zu empfehlen ist das Autotelephon von Hedley. Die Radioskopie ist unerläßlich. Die stereoskopische Radiographie zeigt in der Regel das Projektil. Sehr wichtig sind die Hörprüfungen.

Immer sind die Nystagmusproben (Drehen, galvanischer Nystagmus) zu untersuchen. Die Probe nach Bárány kann bei Schußverletzungen wegen Infektionsgefahr nicht empfohlen werden. Auf Fistelsymptom ist der Pat. zu prüfen.

Fiebererkrankungen und Schüttelfroste deuten auf Thrombophlebitis oder eitrige Leptomeningitis.

Differentialdiagnostisch kommt die Lumbalpunktion in Betracht.

Behandlung: *a)* Ist das Projektil sichtbar, so soll man eingreifen. *b)* Ist es unsichtbar, so raten die einen zum Eingreifen, die anderen zum Abwarten.

Folgende Ansichten sind gebräuchlich:

1. Die Extraktion ist gefährlich; man kann ein großes Gefäß lädieren.
2. Man soll die Extraktion ausführen, um Infektionen zu vermeiden.
3. Die Extraktion soll erst nach der exakten Lokalisation des Projektils ausgeführt werden. Der Autor schließt sich der letzten Ansicht an.

Man kann das Projektil auf zweierlei Wege erreichen:

1. Eröffnung des Mittelohres von oben.
2. Der präauriculäre Weg.
3. Der subtransquamöse Weg.
4. Der retroauriculäre Weg.

Der Autor empfiehlt folgende kombinierte Methode:

Retroauriculärer Schnitt; Schnitt nach aufwärts parallel zu den Fasern des Musculus temporalis bis 2 Querfinger über dem Proc. orbit. ext. des Stirnbeines. Verlängerung des retroauriculären Schnittes bis zur hinteren Wand des vertikalen Unterkieferastes. Incision in die Ohrmuschel. Aufdecken und Abschieben des membranösen Gehörganges. Abschieben der Ausläufer der Parotis gegen den knöchernen Gehörgang. Entfernen der Projektile, eventuell unter Hilfe des Apparates von Trouvé. Nähte.

Bei Blutungen ist die Unterbindung der Carotis die einzige rationelle Therapie; die meisten Autoren unterbinden die Carotis communis.

Bei Labyrintheiterung soll man nach des Verfassers Ansicht erst nur die Radikaloperation vornehmen und zuwarten, ob schwere Symptome auftreten.

Generated on 2019-10-24 12:41 GMT / http://hdl.handle.net/2027/uc1.b3252759
Public Domain in the United States, Google-digitized / http://www.hathitrust.org/access_use#pd-us-google
Digitized by Google
Original from UNIVERSITY OF CALIFORNIA

Folgende Symptome drängen zu chirurgischen Eingriffen: Facialisparalyse, Lähmung des Cochlearis und Vestibularis. Meningeale Symptome. Wenn Symptome einer Fraktur bestehen, so raten die meisten Autoren zur sofortigen Operation. Der Verfasser meint, daß man dabei nicht immer sofort zum Messer greifen muß. Er rät, den Verlauf während der ersten 24 Stunden zu verfolgen und auf das Resultat der Lumbalpunktion zu achten.

Fröschels.

Tiefliegender Knochenabsceß an der hinteren Felsenbeinfläche mit Durchbruch in das Labyrinth. Tod an Meningitis nach Sturz vom Pferde. Aus dem Laboratorium der Ohren- und Kehlkopfklinik in Rostock. Von Privatdozent Dr. Karl Grünberg (Rostock). (Zeitschr. f. Ohrenheilk., LXIII, H. 3.)

In einem Falle mußte wegen akuter eitriger Mastoiditis die Aufmeißelung des Warzenfortsatzes vorgenommen werden. Bei einer notwendigen Nachoperation fanden sich über und vor dem Antrum vereiterte Zellen. Drei Monate später stürzte Pat. vom Pferde, war bewußtlos und zeigte später Schwindelgefühl und Brechreiz, Spontannystagmus beim Blick nach links und Taumeln bei geschlossenen Augen, weshalb Labyrinthitis diagnostiziert wurde.

Der Fall kam zum Exitus und die Autopsie ergab: „Eitrige Meningitis, namentlich der hinteren Schädelgrube, rechts schwimmen der IV., VII. und VIII. Gehirnnerv in Eiter. Der IV. Ventrikel ist eitergefüllt. Nach Abziehung der Dura ist nirgends ein Riß im Felsenbein zu erkennen. Saccus endolymphaticus rechts makroskopisch normal."

Die vom Verfasser vorgenommene mikroskopische Untersuchung führte zu folgendem Ergebnis: „Frische, eitrig-hämorrhagische Entzündung des Labyrinths, bedingt durch einen in dasselbe durchgebrochenen, im Knochen der hinteren Felsenbeinfläche gelegenen Absceß. Durchbruch der Labyrintheiterung durch das Ringband des Steigbügels ins Mittelohr, akute Mittelohrentzündung mit Durchbruch des Trommelfells; labyrinthäre Meningitis."

Nach dem mikroskopischen Befunde nimmt Verfasser an, daß schon vor längerer Zeit durch den Krankheitsprozeß im Knochen das Labyrinth in Mitleidenschaft gezogen worden war, und hält es für wahrscheinlich, daß das Erbrechen bereits durch den breiten Durchbruch des Knochenabscesses in das innere Ohr, der durch Zerstörung des Crus commune zustande kam, und die damit einsetzende eitrige Labyrinthitis bedingt worden ist. Der Sturz vom Pferde wäre also nicht als die Ursache, sondern als die Folge der einsetzenden Labyrinthitis anzusehen, was vom Haftpflichtstandpunkte von größter Bedeutung ist.

E. Urbantschitsch.

Ein Fall von Pseudosarkom des Mittelohres. Von Martin. (Revista barcelonesa de Enfermedades de oido, 30. Juni 1911.)

Nach einer eitrigen Otitis erschienen sehr starke Schmerzen im Ohre: man fand im Gehörgang eine blumenkohlförmige Wucherung, die bei der ge-

Digitized by Google
Original from UNIVERSITY OF CALIFORNIA
Generated on 2019-10-24 12:41 GMT / http://hdl.handle.net/2027/uc1.b3252759
Public Domain in the United States, Google-digitized / http://www.hathitrust.org/access_use#pd-us-google

ringsten Berührung blutete. Abtragung mit der kalten Schlinge. Mikroskopische Diagnose Spindelzellensarkom. Die Schmerzen wurden nicht geringer; darum machte Verfasser eine Radikaloperation. Der Knochen war sehr weich und alle die Höhlen waren mit cholesteatomähnlichen Massen gefüllt. Man ließ eine große, retroauriculäre Öffnung; nach der Operation hörten die Schmerzen auf und vier Monate später war Pat. vollständig geheilt. Verfasser glaubt, daß in Anbetracht des Operationsresultates die Diagnose eines Sarkoms nicht mehr zu Recht bestehen kann. Menier.

Cystische Mastoiditis. (Mastoides quística.) Von Dr. F. Rueda. (Revista española de Laringologia, Mai-Juni 1911.)

Dieser Fall stellt ein Unicum dar. Pat. hatte eine Ohreiterung gehabt, welche geheilt war; es blieben aber Schmerzen bestehen, die zu einer Radikaloperation zwangen. Bei einer Tiefe von 3 *mm* entdeckt Verfasser einen fleischartigen, gestielten Körper, der nichts anderes als eine Cyste war, welche einen hellen und stinkenden Eiter enthielt. Die Einkapselung des pyogenen Elementes stellt eine starke Heilungstendenz der Natur in ihrem Kampf gegen die eitererregenden Mikroorganismen, welche ihre Virulenz einbüßten, so daß eine Bakteriolyse stattfand, die, als allerletzte Erscheinung, den stinkenden Geruch verursachte. Menier.

Zur operativen Eröffnung des Warzenfortsatzes und des Mittelohrs. (W sprawie oporacyjnego otwierascia wyrostka zutkowego i ucha środkowego.) Aus der chirurgischen Klinik der Jagellonischen Universität. Von Radliński, klinischem Assistenten. (Przegląd Lekarski, 1910, Nr. 39, 40.)

In der Zeit von 1900/01 bis 1908/09 wurden an der Klinik von 105 Fällen mit Otitis media und Mastoiditis 85 operiert. Der dabei hier beobachtete Vorgang unterscheidet sich in manchen Punkten von dem sonst üblichen. Der Anfangsschnitt beginnt am oberen Ende des Ohrmuschelansatzes, verläuft nach unten in der Ansatzfurche, biegt bogenförmig um die Warzenfortsatzspitze und steigt am hinteren Rand des Warzenfortsatzes wieder hinauf. So entsteht ein dreieckiger Lappen, der mit dem Periost vom Knochen abgelöst, nach oben geschlagen und fixiert wird. Selbst bei der einfachen Aufmeißelung wird ein größerer oder geringerer Teil der hinteren knöchernen Gehörgangswand abgetragen, um eine möglichst flache Knochenhöhle ohne vorstehende Ränder zu erhalten. Nach Schluß der Operation werden die beiden senkrechten Schenkel des Hautschnittes vernäht, die Wunde an der Spitze bleibt offen zur Tamponierung der Operationshöhle. Am sechsten Tage werden Tampone herausgezogen und verkürzt und am neunten Tage durch ein Drain ersetzt. Zur Vermeidung einer Facialisverletzung hat Radliński an der Leiche für die Totalaufmeißelung eine Operationsmethode ausgearbeitet, welche an der Klinik seit 2 Jahren mit dem besten Erfolg angewendet wird. Nach dem Lappenschnitt Eröffnung des Antrum, Ablösung der hinteren oberen häutigen Gehörgangswand. Dann

Digitized by Google
Original from UNIVERSITY OF CALIFORNIA
Generated on 2019-10-24 12:41 GMT / http://hdl.handle.net/2027/uc1.b3252759
Public Domain in the United States, Google-digitized / http://www.hathitrust.org/access_use#pd-us-google

denke man oder zeichne sich mit dem Meißel eine senkrechte, tangential zum vorderen Rand der Gehörgangsöffnung gezogene Linie als die vordere, und eine horizontale längs der Linea temporalis oder der Verlängerung des oberen Randes des Proc. zygomaticus nach rückwärts verlaufende Linie als die obere Grenze des Operationsfeldes. Durch das eröffnete Antrum wird eine gekrümmte Sonde in den Atticus eingeführt und die ganze äußere Wand des Aditus und Atticus wird mit dem Meißel abgetragen. Nach unten geht die Meißelung nie bis unter die Spina supra meatum herunter. Wenn die oberflächliche Knochenschichte in tiefen Grenzen abgetragen wurde und mit dem Meißel immer tiefer eingedrungen wird, so kann dann bei vorsichtigen Hebelversuchen mit der Sonde ein Knochenblock mobilisiert und abgehoben werden, der die ganze äußere Wand des Aditus und des Attik darstellt. So kann eine breite Kommunikation zwischen Aditus und Attik hergestellt werden, ohne den Facialis zu gefährden. Nun wird die Scheidewand zwischen dem äußeren Gehörgang und der Öffnung zum Antrum durch stark schief nach oben gerichtete Meißelschläge entfernt. Glättung der Wände, Entfernung von Granulationen, Trommelfellresten usw. beschließt die Operation.

Die Verletzung des Facialis pflegt am häufigsten unter dem Boden des Aditus, im Geniculum oder in der Gegend des Foramen stylomastoideum stattzufinden. Durch Studieren an frischen Schläfebeinen hat Radliński gefunden, daß durch Abmeißelung des vorderen unteren Teiles der Warzenfortsatzspitze und des hinteren Teiles der unteren Gehörgangswand die genannten Stellen am besten zugänglich gemacht werden können. Ist dies geschehen, werden die Enden des verletzten Nerven in der Ausdehnung von $^1/_2$ *cm* nach oben und nach unten losgelöst und ihre durchtrennten Flächen mit dünner Seide und sehr kleiner, stumpfer Nadel direkt zusammengenäht. Als passendste Zeit dazu erachtet Radliński den dritten oder vierten Tag nach der ersten Operation, wenn die Lähmungserscheinungen schon deutlich sind und die Operationswunde nicht mehr blutet und doch noch keine störenden Granulationen da sind. Ist der Nerv durch den Krankheitsprozeß noch vor der Operation zerstört worden, dann bleibt nur Impfung in einen benachbarten Nerv übrig.

Diagnose und Behandlung der Komplikationen: Bei Verdacht auf Sinusthrombose wird die Jugularis immer vor der Incision des Sinus unterbunden. Erst wird sie bis zum Sternum bloßgelegt, dann wird die Vena facialis comm. unterbunden, dann wird die Jugularis unmittelbar über dem Sternum ligiert. Bleibt die Vene dann leer oder läßt sie einen Thrombus durchfühlen, dann wird sie bis zum Bulbus gespalten und in sie ein Gummidrain eingeführt. Doch vor der Incision der Vene wird der Sinus eröffnet und bis zur Blutung ausgeräumt. Durchspülung des Venenkanals vom Sinus aus wird nur vorgenommen, wenn im weiteren Verlaufe eine reichliche Sekretion aus demselben besteht. Zur Plastik werden die hintere membranöse Gehörgangswand und ein Teil der

Generated on 2019-10-24 12:41 GMT / http://hdl.handle.net/2027/uc1.b3252759
Public Domain in the United States, Google-digitized / http://www.hathitrust.org/access_use#pd-us-google
Digitized by Google
Original from UNIVERSITY OF CALIFORNIA

Muschel horizontal durchschnitten und mit einem großen, bis zur Paukenhöhle reichenden Tampon ausgefüllt. Der vordere Schenkel der hinteren Hautwunde wird vernäht. Durch den nicht vernähten Teil des hinteren Schenkels und den unteren Wundwinkel wird ein schmaler Gazestreifen eingeführt. Die Tampone werden nach 4—5 Tagen erneuert und nach 10—14 Tagen durch ein Gummidrain ersetzt. Dieser wird aus der hinteren Wunde möglichst bald weggelassen und die weitere Behandlung vom äußeren Gehörgang aus durchgeführt. So wird die Epidermisierung der Operationshöhle ohne Hauttransplantation erreicht. Ist eine retroauriculäre Öffnung zurückgeblieben, dann wird die Fistel ausgeschnitten, die hintere Oberfläche der Ohrmuschel aufgefrischt und samt der horizontal durchschnittenen häutigen Gehörgangswand mobilisiert und die Muschel nach hinten zur Deckung der Fistelöffnung angelegt. Spira.

Über Meningitis serosa und erworbenen primären Hydrocephalus. (O zapalenin surowiczem opon mózgowych i wodogłowiu pierwotnem nabytem.) Von Koelicher (Warschau). (Gazeta Lekarska, 1910, Nr. 20—24.)

Anatomisch-pathologisch bekundet sich diese Krankheit entweder bloß in der Vermehrung des Liquor cerebrospinalis und der dadurch bewirkten mechanischen Folgen in der Umgebung oder es bestehen gleichzeitig leichte entzündliche Veränderungen in den Ependymen, Meningen und oberflächlichen Schichten des Gehirns. Als Ursache ist anzunehmen gesteigerte Sekretion des Liquor als Reaktion des Plexus choroidei auf verschiedene äußere Reize. Je nach dem Charakter dieser Reize kommt es bloß zur vermehrten Ansammlung der Flüssigkeit oder auch zu Strukturveränderungen in den Meningen und in der Gehirnsubstanz, so daß zwischen der serösen und der eitrigen Meningitis keine scharfe Grenze besteht. In ätiologischer Beziehung spielt die angeborene Disposition eine große Rolle, welche besteht in einem gewissen Grade von Hydrocephalus (großer Schädel, vorragende Stirnhöcker, weit auseinander stehende Augen usw.) oder in einer besonderen Empfindlichkeit des vasomotorischen Systems (Neigung zu Hautödemen, Gelenksergüssen u. dgl.). Zu den äußeren Ursachen gehören physisches und psychisches Trauma, Sonnenstich, Intoxikations- und Infektionskrankheiten, wie Alkoholvergiftung, Pneumonie, Influenza, Tuberkulose, Ohr- und Naseneiterungen usw. Die Symptomatologie besteht in allgemeinen Hirndruckerscheinungen und in Funktionsstörungen seitens der komprimierten Hirnnerven. Klinisch unterscheidet sich diese Krankheit von der eitrigen Meningitis durch den gelinderen Verlauf und klaren Liquor. Die Behandlung ist dieselbe wie bei der eitrigen Meningitis: Antiphlogose, Punctio lumbalis, Quecksilbereinreibungen, innerlich Kalomel und große Dosen von Jodkali, schließlich operative Eingriffe zur Beseitigung des zugrunde liegenden Krankheitsherdes (Ohr- respektive Naseneiterung), eventuell Punktion und Drainage der Hirnkammern. Zum Schluß Besprechung des Hydrocephalus unilateralis und der Meningitis cerebrospinalis serosa circumscripta. Spira.

Digitized by Google
Original from UNIVERSITY OF CALIFORNIA
Generated on 2019-10-24 12:41 GMT / http://hdl.handle.net/2027/uc1.b3252759
Public Domain in the United States, Google-digitized / http://www.hathitrust.org/access_use#pd-us-google

Coup de feu de l'oreille droite. Surdité labyrinthique totale et définitive. Troubles transitoires de l'appareil vestibulaire. Opération. Persistance des troubles fonctionelles. Par P. Gibert et Emile Halphen. (Annales des maladies de l'oreille, Oktober 1910.)

Schußverletzung im rechten Ohr bei einem 47jährigen Bäcker. Bewußtlosigkeit. Ohr- und Mundblutung. Rechtseitige Taubheit, Schwindel, hohe Geräusche. Hemikranie. Besserung nach wenigen Wochen. Es bleibt eine Ohreiterung bestehen. Schmerzen an der Warzenfortsatzspitze. Totale Atresie des Gehörganges. Totale Taubheit rechts, kein spontaner Nystagmus. Drehungsnystagmus: Bei Rechtsdrehung 20", bei Linksdrehung 5". Kalorische Prüfung wegen der Atresie nicht ausführbar. Galvanischer Nystagmus: links 3 MA., rechts 7 MA. Operation. Fistel in der hinteren Gehörgangswand. Labyrinthwand und Bogengang intakt. Heilung. Taubheit. Kalorische Reaktion auslösbar. Aber der Drehnystagmus bleibt herabgesetzt. Die Autoren nehmen eine retrolabyrinthäre Verletzung des horizontalen Bogenganges an, da bei Drehung mit gesenktem Kopf normale Reaktion erfolgt. Fröschels.

Über die Heilungsvorgänge nach Antrumoperationen. Von Prof. Dr. W. Lange (Greifswald). (Passow und Schäfer, Beiträge etc., Bd. IV, H. 1 und 2.)

Anatomische Untersuchung von 5 Schläfebeinen, von 4 Pat. stammend, die eine Antrumoperation durchgemacht hatten. 3 Schläfebeine zeigen vollständig ausgeheilte Operationshöhlen, ein Schläfebein war nahezu verheilt, im fünften fand sich eine rezidivierende Mastoiditis. Die Befunde, die Lange erheben konnte, bestätigen im allgemeinen die in neuerer Zeit von verschiedenen Seiten ausgesprochenen Ansichten über das Schicksal der Operationshöhle. Die Knochenneubildung, die in der Operationshöhle zweifellos stattfindet, hält sich in derart mäßigen Grenzen, daß sie nicht imstande ist, größere Defekte zu ersetzen. Auch das Granulationsgewebe, das nach der Operation einen großen Teil der Höhle ausfüllt, bildet sich später in ganz erheblicher Weise zurück, so daß ausgedehnte, mit Epithel ausgekleidete Hohlräume resultieren. Für die Vernarbung und Ausheilung kommt nur das Periost der Oberfläche und die anderen bedeckenden Weichteile in Betracht. Von hier aus kommt es zur Knochen- und Bindegewebsneubildung: eine sehnige, dicke Platte und in ihrem tieferen periostalen Teil neuer Knochen, der von den Rändern her den Defekt verkleinert und sich auch unabhängig davon als plattenförmiges Gebilde findet. Die ganze Gewebsneubildung im operierten Warzenfortsatz hat nach Lange überhaupt nicht den Charakter einer Degeneration, sondern vorwiegend einer entzündlichen Neubildung. Dies erklärt die entfernt von der Operationshöhle in den pneumatischen Zellen, unter dem Periost der Spitze und Tiefe des Gehörganges auftretende Knochenneubildung. Da das Schicksal der Operationshöhle im wesentlichen von dem Grad der entzündlichen Reaktion abhängt, erklärt es sich, daß bei tuberkulösen Entzündungen große Defekte ersetzt werden

Generated on 2019-10-24 12:41 GMT / http://hdl.handle.net/2027/uc1.b3252759
Public Domain in the United States, Google-digitized / http://www.hathitrust.org/access_use#pd-us-google
Digitized by Google
Original from UNIVERSITY OF CALIFORNIA

können. Die praktischen Konsequenzen, die Lange aus seinen Befunden ableitet, sind folgende: Bei der Operation möglichste Erhaltung und primäre Vereinigung der Weichteile in möglichst großer Ausdehnung zur Erzielung einer festen Weichteilnarbe. Dauernde Jodoformgazetamponade in der Nachbehandlung, um möglichst lange eine Entzündung in der Wundhöhle zu unterhalten.

Bondy.

Thrombose der Vena jugularis interna und des Sinus transversus nach Angina und Drüsenabsceß. Von Dr. P. Bouvier (Greifswald). (Passow und Schäfer. Beiträge etc., Bd. IV, H. 1 und 2.)

Anschließend an einen selbst beobachteten, trotz Operation letal verlaufenen Fall gibt Verfasser eine Übersicht über die bisher beobachteten, hier kurz referierten Fälle von nicht otogenen Sinusthrombosen. Zu kurzem Referat nicht geeignet. Bondy.

Die Indikation zur Unterbindung der Vena jugularis bei akuten und chronischen Ohreiterungen. Von Prof. Stenger (Königsberg). (Passow und Schäfer. Beiträge etc., Bd. IV, H. 1 und 2.)

Verfasser weist auf die Tatsache hin, daß bei den nach akuten Mittelohrprozessen auftretenden Sinuserkrankungen äußerst selten, fast nur in ganz vernachlässigten oder unzweckmäßig behandelten Fällen, Lungenmetastasen vorgefunden werden, den Sinuserkrankungen nach akuter und chronischer Mittelohreiterung daher verschiedene klinische Bedeutung zukommt. Seine Schlußfolgerungen sind folgende:

1. Die Unterbindung ist bei akuten Eiterungen, ebenso wie die operativen Eingriffe am Sinus möglichst einzuschränken.

2. Bei chronischer Eiterung mit oder ohne Cholesteatom muß in der Mehrzahl der Fälle die Ausräumung des erkrankten Gefäßbezirkes mit gleichzeitiger Ausführung der Unterbindung vorgenommen werden.

Die Forderung, keine Unterbindung der Vena jugularis ohne gleichzeitige Ausschaltung des erkrankten Gefäßbezirkes vorzunehmen, ist wohl selbstverständlich. Bondy.

Notizen und Personalien.

Mit dem LXIV. Bande der „Zeitschrift für Ohrenheilkunde“ scheidet Herr Geheimrat Professor Dr. Hartmann aus der Redaktion dieser Zeitschrift, der er seit 1896 angehört und mit rastlosem Eifer sich gewidmet hat. An seine Stelle tritt Herr Geheimrat Professor Dr. Denker in Halle.

Der Firma R. Detert in Berlin wurde auf der Weltausstellung in Turin der „Grand prix“ (die höchste Auszeichnung) zuerkannt.

Digitized by Google
Original from UNIVERSITY OF CALIFORNIA
Generated on 2019-10-24 12:41 GMT / http://hdl.handle.net/2027/uc1.b3252759
Public Domain in the United States, Google-digitized / http://www.hathitrust.org/access_use#pd-us-google

Laryngo-Rhinologischer Teil.

Original-Artikel.

Aus dem laryngologischen Institute der k. k. deutschen Universität in Prag.
(Vorstand: Prof. Fr. Pick.)

Stimmbandpapillom und Tuberkulose.[1]

Von Dr. **Rudolf Steiner**, Assistenten des Institutes, früherem Assistenten der k. k. otorhinologischen Universitätsklinik weil. Hofrat Prof. Zaufal.

(Mit 7 Figuren.)

Zu den interessantesten laryngologischen Krankheitsbildern gehören die Papillome des Larynx, die ja als papilläre Form der fibrösen Bindegewebsgeschwülste des Kehlkopfs zu den gutartigen Tumoren gerechnet werden, obgleich sie oftmals durch die Hartnäckigkeit der immer wiederkehrenden Rezidive die Berechtigung für die Bezeichnung der Gutartigkeit vermissen lassen.

Die Ätiologie dieser im Kehlkopf häufig vorkommenden Gebilde ist trotz mannigfacher Schlagworte nicht ganz geklärt. Wohl sieht man sie vielfach auch dort auftreten, wo äußere Einwirkungen zu chronischer Hyperämie führen, ferner vielfach in der Umgebung anderweitiger anatomischer Veränderungen, welche ebenfalls als Ursache eine chronische Reizwirkung vermuten lassen, andernteils bleibt aber noch eine Gruppe von Fällen übrig, bei welchen alle diese ätiologisch in Betracht kommenden Momente fehlen, und trotzdem die Papillome sich durch hartnäckiges Rezidivieren nach erfolgter Exstirpation auszeichnen, so daß hier speziell sich das Bedürfnis nach ätiologischer Erkenntnis zum Zwecke der Rezidivverhütung besonders fühlbar macht.

In einem großen Teil dieser Fälle, hauptsächlich bei Kindern, welche oft wiederholten Ausräumungen unterzogen werden müssen, ist die Annahme einer angeborenen Disposition mit übergroßem Bildungsmateriale naheliegend. Anders steht es beim Erwachsenen, wo mitunter keines der angeführten Momente nachweisbar ist und die Ursache des offenbar auch hier vorliegenden chronischen Reizzustandes selbst bei genauester Untersuchung dunkel bleibt.

Daß mitunter genaue mikroskopische Untersuchung und der weitere Krankheitsverlauf auch in solchen Fällen Klarheit bringen können, zeigen nachfolgende zwei in den letzten 2 Jahren im laryngologischen Institut der deutschen Universität in Prag beobachtete Fälle, deren kurze Mitteilung mit epikritischer Erörterung nebst Beleuchtung einiger wesentlicher diagnostischer und therapeu-

[1]) Nach einem auf dem III. internationalen Laryngo-Rhinologenkongreß in Berlin (September 1911) gehaltenem Vortrag mit Demonstration.

Digitized by Google
Original from UNIVERSITY OF CALIFORNIA
Generated on 2019-10-24 12:41 GMT / http://hdl.handle.net/2027/uc1.b3252759
Public Domain in the United States, Google-digitized / http://www.hathitrust.org/access_use#pd-us-google

tischer Gesichtspunkte mit Rücksicht auf die große Seltenheit derartiger Publikationen angezeigt erscheint.

Der erste Fall betraf ein 21jähriges Dienstmädchen, welches wegen seiner seit mehreren Monaten bestehenden Heiserkeit dem laryngologischen Universitätsinstitut zur Behandlung zugewiesen wurde. Die vollkommen gesund aussehende Pat., die sich bis auf diese Heiserkeit stets des besten Wohlseins erfreute, nicht hustete, keinen Auswurf hatte, gab an, daß ihre Mutter an Tuberkulose gestorben sei. Der bei uns sowie an der I. medizinischen Klinik (Hofrat Prof. Dr. Přibram) erhobene Lungenbefund ergab vollkommen normale Verhältnisse (keine Dämpfung oder Veränderung im Charakter des Atmungsgeräusches). Bei der laryngoskopischen Untersuchung sah man eine vom vorderen Drittel des linken Stimmbandes ausgehende, über haselnußgroße Geschwulst, welche mit breiter Basis aufsaß und aus mehreren papillomatösen Exkreszenzen bestand (Fig. 1). Beide Stimmbänder stark hyperämisch und vollkommen gut beweglich, der Rest des Kehlkopfes normal. Die Diagnose der Gutartigkeit gründete sich sowohl auf das makroskopische Aussehen des Papilloms, das jugendliche Alter als auf den Mangel sonstiger pathologischer Veränderungen im Organismus. In drei Sitzungen habe ich nach vorhergehender Cocainisierung die papillomatösen Wucherungen mit der Zange glatt entfernt und die Ansatzstelle galvanokauterisiert, um ein Rezidiv zu verhüten. Glatte Heilung. Die mikroskopische, von Prof. Kretz, dem damaligen Vorstand des deutschen pathologisch-anatomischen Instituts, vorgenommene Untersuchung ergab den Befund eines „gewöhnlichen, typischen Stimmbandpapilloms", während zu unserer größten Überraschung die mikroskopische Untersuchung eines zweiten mehrere Wochen später exstirpierten papillomatösen Tumorstückchens dieselbe Diagnose, jedoch mit dem Zusatz „chronische Tuberkulose in der Tiefe" ergab (Fig. 2 und 3).

Fig. 1.

Dieser Befund war um so überraschender, als die genauestens wiederholt vorgenommene Lungenuntersuchung sowie das blühende Aussehen der Pat. nicht einmal den Verdacht auf Tuberkulose aufkommen ließen und die Diagnose der tuberkulösen Natur dieser Kehlkopfneubildungen mangels anderweitiger tuberkulöser Veränderungen unmöglich gestellt werden konnte. Trotz eindringlicher Mahnung, in unserer Kontrolle zu verbleiben, entzog sich leider die mit dem erzielten guten Stimmresultat überaus zufriedene Pat. gänzlich unserer Beobachtung, um erst nach einem halben Jahr in sehr elendem Zustande wiederzukommen. Pat. war jetzt gänzlich aphonisch, litt an starkem Hustenreiz und häufiger Atemnot, die sich manchmal zu direkten Erstickungsanfällen steigerten. Der Kehlkopf selbst zeigte sich erfüllt von einer fast das

Generated on 2019-10-24 12:41 GMT / http://hdl.handle.net/2027/uc1.b3252759
Public Domain in the United States, Google-digitized / http://www.hathitrust.org/access_use#pd-us-google
Digitized by Google
Original from UNIVERSITY OF CALIFORNIA

ganze Lumen einnehmenden Papillommasse. Im Auswurf reichlich Bacillen, über beiden Lungenspitzen bronchiales Atmen und konsonierende Rasselgeräusche.

Therapeutisch konnte nur noch die Tracheotomie mit nachfolgender Laryngofissur in Betracht kommen, doch ließ sich die Pat. erst nach weiteren 3 Monaten, während welcher sich die Erstickungsanfälle immer mehr gehäuft hatten, zur Operation (Tracheotomie) bewegen, die sie allerdings nicht lange überleben sollte, da sie wenige Wochen darauf in häuslicher Pflege unter allen Erscheinungen einer Phthise verschied.

Fig. 2.

Fig. 3.

Der zweite Fall betrifft einen 28jährigen Arbeiter P. J., welcher Mitte Dezember 1910 das laryngologische Institut aufsuchte mit der Angabe, seit einigen Monaten heiser zu sein. Pat. war angeblich nie krank, sah sehr gut aus und war hereditär weder luetisch

Digitized by Google
Original from UNIVERSITY OF CALIFORNIA
Generated on 2019-10-24 12:41 GMT / http://hdl.handle.net/2027/uc1.b3252759
Public Domain in the United States, Google-digitized / http://www.hathitrust.org/access_use#pd-us-google

noch tuberkulös belastet. Weder bei uns noch an der medizinischen Klinik konnte bei der Lungenuntersuchung irgend eine spezifische Veränderung festgestellt werden. Im spärlichen Sputum fanden sich keine Tuberkelbacillen.

Die laryngoskopische Untersuchung ergab einen an der vorderen Kommissur sitzenden kugeligen Tumor von etwa Erbsengröße mit warziger Oberfläche, dessen Insertionsstelle sich am vordersten Ende des linken Stimmbandes befand. Die Geschwulst, welche den Eindruck eines gewöhnlichen Stimmbandpapilloms machte, hatte eine graurötliche Farbe und zeigte keine Spur von Exulcerationen, sowie auch andere Veränderungen im Larynx nicht zu beob-

Fig. 4.

Fig. 5.

achten waren. Die kleine Neubildung wurde mit der Schrötterschen Pinzette glatt entfernt. Ebenso eine zweite kleine, etwa hirsekorngroße, breitbasig vom freien Rande des linken Stimmbandes, etwa in der Mitte desselben entspringend (Fig. 4). Die mikroskopische, von Prof. Ghon (derzeitigem Vorstande des pathologisch-anatomischen Institutes) durchgeführte erste Untersuchung ergab zunächst den Befund von „gewöhnlichen Stimmbandpapillomen“ mit „Entzündung des Interstitiums“. (Die Tumoren sind mit reichlichem, oberflächlich verhornendem Plattenepithel bekleidet, in den oberen Schichten findet sich etwas vaskuläre Degeneration; an vielen Stellen ist das subepitheliale Gewebe kernreich und zeigt einkernige Leukocyten. Das zentrale Bindegewebe ist spärlich, die Blutgefäße vermehrt und stark erweitert, in ihnen und zwischen ihnen rote Blutzellen.)

Nach der Operation nahm ich noch einige Ätzungen mit Argentum nitricum vor. Die postoperative Reaktion war äußerst gering. Schon nach acht Tagen war

Digitized by Google
Original from UNIVERSITY OF CALIFORNIA
Generated on 2019-10-24 12:41 GMT / http://hdl.handle.net/2027/uc1.b3252759
Public Domain in the United States, Google-digitized / http://www.hathitrust.org/access_use#pd-us-google

die Sprache gut und wurde nach kurzer Zeit ganz hell. Pat. wurde mit Rücksicht auf den positiven Ausfall der inzwischen angestellten Pirquetschen Kutisreaktion wieder bestellt, kam jedoch erst wieder nach 3 Monaten, als sich neuerlich Heiserkeit und Husten entwickelt hatte. Im Auswurf fanden sich Tuberkelbacillen und über der linken oberen Lungenspitze konnte man deutlich eine geringfügige Dämpfung mit oberflächlichem Atmen konstatieren. Der laryngoskopische Befund ergab ein Rezidiv an der vorderen Kommissur. Das exstirpierte Stückchen ließ bei der histologischen Untersuchung Papillom mit typischer Tuberkulose erkennen (Fig. 5). Der Fall wurde zur Abgabe an eine Lungenheilanstalt empfohlen.

Wir sehen also in beiden Fällen, daß anscheinend typische Papillome ohne jeden Anhaltspunkt ätiologischer Art sich bei der histologischen Untersuchung als durch chronische Tuberkulose bedingt erweisen, ohne daß sich klinisch bei der Kehlkopf- und Lungenuntersuchung irgend ein Anhaltspunkt in dieser Beziehung ergeben hatte. Die ganze topographische Lagerung der tuberkulösen Herde macht es wahrscheinlich, daß diese in der Tiefe sich langsam entwickelnden Knötchen jenen chronischen Reizzustand der darüber gelegenen Schleimhautschichte hervorgerufen haben, den wir ja im Allgemeinen für die Entstehung der Papillome zu postulieren gewohnt sind.

Ein derartiger Nachweis chronischer Tuberkulose bei sonst makroskopisch gutartigen Neubildungen an den Stimmbändern gehört zu den größten Seltenheiten. Es stehen diese sehr seltenen Befunde der tuberkulösen Stimmbandneubildungen im Gegensatz zu der Häufigkeit des Vorkommens von tuberkulösen Kehlkopftumoren, unter denen teils gestielte, teils breit aufsitzende, an ihrer Oberfläche allenthalben mit Schleimhaut bekleidete Bildungen zu verstehen sind, welche von den verschiedensten Stellen der Kehlkopfschleimhaut, am seltensten jedoch von den Stimmbändern ihren Ursprung nehmen und sich wenigstens im Beginn des Prozesses durch vollständiges Fehlen eines Geschwürs charakterisieren. Bekanntlich ist die an den Stimmbändern am häufigsten auftretende Form der Tuberkulose das diffus über das Stimmband ausgedehnte Infiltrat, das früher oder später exulzeriert, oder aber es tritt die Tuberkulose in Form der sehr selten zur Beobachtung kommenden Miliartuberkel auf.

Von den tuberkulösen Tumoren im allgemeinen, deren verschiedene Erscheinungsformen in den letzten Jahren durch zahlreiche Publikationen geschildert wurden, soll hier nicht die Rede sein, sondern nur von jenen polypenähnlichen oder papillomartigen Tumoren, deren tuberkulöser Charakter erst durch die histologische Untersuchung und den späteren Krankheitsverlauf erwiesen wird und über deren Vorkommen nur äußerst spärliche Mitteilungen vorliegen, die seit der letzten Publikation von Panzer (1895) keine weitere Bereicherung erfahren haben.

Die erste eingehende Mitteilung zu dem Thema „Papillom und Tuberkulose des Kehlkopfes“ verdanken wir Gouguenheim vom Hôpital Lariboisière in Paris,

Digitized by Google
Original from UNIVERSITY OF CALIFORNIA
Generated on 2019-10-24 12:41 GMT / http://hdl.handle.net/2027/uc1.b3252759
Public Domain in the United States, Google-digitized / http://www.hathitrust.org/access_use#pd-us-google

der auf dem Internationalen Otologenkongreß in Paris 1889 von der Sektion eines solchen Falles berichtete, wo die mikroskopische Untersuchung in der Tiefe Tuberkulose ergab. „Il s'agissait de papillomes entés sur un tissu infiltré de tubercules et présentant la forme d'un véritable choufleur.“) Diese von Gouguenheim als Papillome bezeichneten Tumoren kommen als streng begrenzte, circumscripte Geschwülste vor oder können multipel auftreten und auch konfluieren, rezidivieren sehr hartnäckig nach erfolgter Exstirpation und charakterisieren sich besonders durch den Mangel von Geschwüren. Die zweite Form der von Gouguenheim bei der „laryngite tuberculeuse“ beschriebenen papillomartigen oder polypenähnlichen Gebilde typischer Struktur wird vom Autor als die pseudopapilläre oder polypöse bezeichnet, ist fast immer mit beginnender Lungentuberkulose und Veränderungen an der Interarytaenoidschleimhaut verbunden und charakterisiert sich ebenfalls durch das vollständige Fehlen von Ulceration und Infiltration.

Wie selten bis jetzt die unter der Form eines gewöhnlichen Polypen oder eines gewöhnlichen Papilloms am Stimmbande auftretenden tuberkulösen Tumoren in der Literatur referiert wurden, kann man schon daraus ersehen, daß Avellis (2) in seiner Arbeit über tuberkulöse Larynxgeschwülste unter 37 bis zum Jahre 1891 in der Literatur niedergelegten Fällen nur vier tuberkulöse Tumoren verzeichnen konnte, welche unter dem Bilde kleiner gestielter Polypen oder von Papillomen auftraten, darunter 2 eigene, die von P. Weigert nach der mikroskopischen Untersuchung als tuberkulöse Stimmbandneubildungen erklärt wurden.

Avellis selbst (3) fügte noch drei weitere Fälle von makroskopisch typischen Stimmbandfibromen hinzu, bei denen die histologische Untersuchung, ohne daß anfangs anderweitige tuberkulöse Veränderungen des Kehlkopfes, Geschwüre oder Infiltrate vorhanden gewesen wären, die Diagnose „gutartige Kehlkopfneubildung mit typischer Tuberkulose (Bacillen und Riesenzellen)“ ergab.

Drei weitere genaue Beobachtungen darüber liegen ferner vor von Ilajek (4), welcher im Jahre 1893 unter anderen Kehlkopftumoren einen Fall beschrieb, bei dem nach Entfernung eines als unzweifelhaft tuberkulös erkannten Stimmbandpolypen die lokale Heilung nur kurze Zeit dauerte und sich bald Infiltration und geschwüriger Zerfall des Stimmbandes mit entsprechender Verschlechterung des Lungen- und Allgemeinzustandes entwickelte.

Die letzte bezügliche Publikation stammt von Panzer (5), welcher im Jahre 1895 einen von ihm selbst beobachteten Fall nebst zwei ihm von O. Chiari überlassenen veröffentlichte. In allen 3 Fällen handelte es sich um isolierte, vom vorderen Ende des Stimmbandes ausgehende Geschwülste, deren histologische Untersuchung jedesmal einen von geschichtetem Plattenepithel überkleideten Tumor ergab, in dessen inneren Teilen unter Zügen von Binde-

Digitized by Google
Original from UNIVERSITY OF CALIFORNIA
Generated on 2019-10-24 12:41 GMT / http://hdl.handle.net/2027/uc1.b3252759
Public Domain in the United States, Google-digitized / http://www.hathitrust.org/access_use#pd-us-google

gewebe, die nach den verschiedensten Richtungen angeordnet waren, einzelne aus rundlichen und epitheloiden Zellen bestehende Tuberkeln konstatiert wurden. In allen diesen Fällen konnten erst nachträglich anderweitige tuberkulöse Erscheinungen im Larynx sowie Veränderungen in der Lunge nachgewiesen werden.

Häufiger schon sind jene Fälle, wo tumorartige papillomatöse Exkreszenzen in der Umgebung, wenn auch eventuell nur angedeuteter tuberkulöser Veränderungen sich finden und wo die Geschwulstbildungen an den Stimmbändern ebenfalls dem äußeren Ansehen nach zunächst in die Kategorie der echten Papillome eingereiht werden könnten, bis genaue histologische und klinische Untersuchungen auch hier den tuberkulösen Charakter dieser Geschwülste ergeben. Auch zu dieser Gruppe bin ich in der Lage, zwei Krankengeschichten kurz mitzuteilen.

Einer von diesen Fällen betrifft eine 39jährige Pat. K. M., welche im vorigen Jahre wegen Hustens und mehrmonatlicher Heiserkeit dem laryngologischen Institute zugewiesen wurde. Der Befund im Kehlkopf war (Fig. 6): Kehlkopfschleimhaut im allgemeinen gerötet, das linke Stimmband zeigt eine vom vorderen Drittel des linken Stimmbandes ausgehende, aus lauter hirsekorngroßen, rundlichen, warzigen Exkreszenzen bestehende, zirka bohnengroße, tumorartige Anschwellung von blaßrötlicher Farbe. Der übrige Teil des Kehlkopfes war bis auf eine diffuse Schwellung der Interaryatenoidschleimhaut und einer leichten Verdickung des linken Aryknorpels nicht verändert. Über der linken Lungenspitze hauchendes Atmen, spärliches Rasseln. Pirquetsche Kutisreaktion positiv. Die Diagnose der Tuberkulose wurde durch den im pathologisch-anatomischen Institut erhobenen histologischen Befund als „entzündliche papillomatöse Epithelwucherung mit Tuberkeln in der Tiefe“ unzweifelhaft festgestellt. Die Pat., welche zur weiteren Beobachtung auch der inneren Klinik zugewiesen wurde, hat sich nach zweimonatlicher Behandlung, während welcher sich die Stimme vollkommen aufgehellt hatte, nicht mehr vorgestellt.

Fig. 6.

Zum Schluß erwähne ich noch einen vierten von mir im heurigen Jahre beobachteten Fall, der meiner Privatpraxis entstammt und mir behufs Exstirpation eines Kehlkopfpolypens von seiten eines hiesigen Internisten zugewiesen wurde. Es handelt sich um einen 35jährigen Herrn M. M., welcher wegen seit einigen Monaten bestehender Heiserkeit bei sonst glänzendem Allgemeinbefinden und blühendem Aussehen in meine Beobachtung kam. Pat. war bis auf einen vor 2 Jahren akquirierten linkseitigen Lungenspitzenkatarrh nie krank gewesen. Keine luetische Vorgeschichte, Wassermann negativ. Der von kompe-

Digitized by Google
Original from UNIVERSITY OF CALIFORNIA
Generated on 2019-10-24 12:41 GMT / http://hdl.handle.net/2027/uc1.b3252759
Public Domain in the United States, Google-digitized / http://www.hathitrust.org/access_use#pd-us-google

tenter Seite erhobene Lungenbefund ergab nur abgeschwächtes Atmen über der linken Lungenspitze. Im Sputum keine Tuberkelbacillen. Bei der Untersuchung mit dem Kehlkopfspiegel sah man eine zirka erbsengroße, rundliche, warzenförmige Exkreszenz von graurötlicher Farbe, welche in der Mitte des linken Stimmbandes breitbasig aufsaß. Neben dieser tumorartigen Erhebung bestand ein seichter Substanzverlust. Außerdem fand man eine leichte Verdickung der Interarytaenoidschleimhaut und des linken Aryknorpels; beide Stimmbänder stark gerötet und ihre Annäherung durch den in die Glottis sich einschiebenden Tumor gehindert. Trotzdem dieser Stimmbandtumor, der den Eindruck eines ganz gewöhnlichen Papilloms machte (Fig. 7), unschwer als tuberkulösen Charakters beurteilt werden konnte, entschloß ich mich im Einvernehmen mit dem Internisten zur Exstirpation, zumal der Pat. behufs Erlangung seiner früheren normalen Stimme dringend auf der Operation bestand. Der Eingriff ging im Hinblick darauf, daß es sich um eine ganz circumscripte Exkreszenz handelte, glatt vonstatten, und schon am dritten Tage konnte der Pat. mit heller, klangvoller Stimme sprechen und die Wunde war nach einmaliger Ätzung mit der Lapisperle rasch verheilt. Die mikroskopische Untersuchung der exstirpierten Warze ergab: papillomatöse Exkreszenzen, in deren tieferen Schichten man Einlagerungen von wirklichen Tuberkeln und in ihnen eine beträchtliche Zahl von Riesenzellen mit nekrotischem Zentrum und randständigen Kernen vorfindet, also „Papillom mit typischer Tuberkulose“. Mit Rücksicht auf diesen prognostisch wenig aussichtsvollen histologischen Befund wurde Pat. von uns einer Lungenheilstätte zum mehrmonatlichen Aufenthalt zugewiesen, von welchem er erst kürzlich mit einer Zunahme von 8 *kg* zurückkehrte. Pat. hustet, da er sich des Zigarettenrauchens nicht enthalten kann, immer noch; über der linken Lungenspitze besteht verschärftes Atmen, das Allgemeinbefinden ausgezeichnet, Stimme gut geblieben; das Stimmband bis auf die seichte Stelle an der Operationsstelle normal, das Ulcus vollständig vernarbt, nur allgemeine Rötung der ganzen Kehlkopfschleimhaut war zu konstatieren. Trotz dieses anscheinend günstigen Resultats — 7 Monate nach der Exstirpation — muß natürlich nach dem außer Zweifel gestellten tuberkulösen Charakter der ursprünglichen Stimmbandgeschwulst die Prognose bezüglich der definitiven Heilung zweifelhaft genannt werden.

Fig. 7.

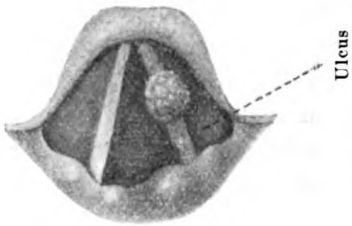

Was die Fälle 1 und 2 besonders in pathogenetischer Beziehung interessant erscheinen läßt, ist die Beobachtung, daß eine anscheinend gutartige, unter der Form eines gewöhnlichen Papilloms auftretende Stimmbandneubildung beide Male nach der Entfernung an der Operationsstelle nach einiger

Digitized by Google
Original from UNIVERSITY OF CALIFORNIA
Generated on 2019-10-24 12:41 GMT / http://hdl.handle.net/2027/uc1.b3252759
Public Domain in the United States, Google-digitized / http://www.hathitrust.org/access_use#pd-us-google

Zeit in circumscripter Weise rezidiviert, wobei dann die mikroskopische Untersuchung neben dem Befund des Papilloms auch das typische Bild der Tuberkulose ergibt. Dabei waren zu Beginn der Larynxerkrankung keine anderen Larynxveränderungen und pathologischen Lungenveränderungen vorhanden, so daß an der Gutartigkeit des Gewächses nicht zu zweifeln war, wie dies auch der erste histologische Befund bestätigte. Trotzdem muß hier das circumscripte Stimmbandgewächs als der Vorläufer der tuberkulösen Prozesse der Lunge und im Körper angesehen werden. Diese Vermutung, daß es sich in den Fällen I und II um eine primäre Larynxaffektion in Form von papillomatösen, tuberkulösen Larynxtumoren gehandelt habe, kann natürlich nur aus der klinischen Beobachtung abgeleitet werden, da der unanfechtbare Beweis für eine tuberkulöse Larynxerkrankung ohne vorausgegangene oder gleichzeitig bestehende Erkrankung der Lunge oder eines anderen Organes nur durch die Obduktion mit Sicherheit erbracht werden kann, zumal ja häufig selbst die feinsten physikalischen Untersuchungsmethoden das Vorhandensein einer minimalen Herdaffektion nicht aufzudecken vermögen.

Nach dem ganzen klinischen Verlaufe wären die circumscripten Tumoren aufzufassen als eine Frühform der Larynxtuberkulose, welche das erste Stadium der anatomischen Veränderungen der Kehlkopftuberkulose bildet und in der ersten Zeit ein einseitiges Wachstum zeigt, während erst im späteren Verlaufe die gewöhnliche Entwicklung einer allmählich fortschreitenden Larynxtuberkulose mit Infiltration und geschwürigem Zerfall auftritt.

Hinsichtlich der beiden anderen Fälle (3 und 4) muß man annehmen, daß es sich bei den unter der Form von tumorartigen Exkreszenzen auftretenden Bildungen um sekundäre Veränderungen gehandelt hat, die nicht als der Beginn des tuberkulösen Prozesses anzusehen sind, da sie zu einer Zeit zur Beobachtung kamen, wo bereits auch andere, wenn auch nur angedeutete Veränderungen im Larynx nebst nachweisbaren Lungenveränderungen diagnostiziert wurden und den tuberkulösen Charakter der Stimmbandgeschwülste vermuten ließen, der ja auch durch das Mikroskop bestätigt wurde. Wir haben es hier mit der pseudopolypösen, tumorartigen Form der Larynxtuberkulose zn tun, mit der sogenannten „Phtisie pseudopolypeuse“ der Franzosen (Gouguenheim und Tissier), welche sich von dem echten Typus dadurch unterscheidet, daß sie fast immer mit beginnender Lungentuberkulose verbunden ist, wodurch die sekundäre Genese dieser makroskopisch papillomartigen Form der Larynxtuberkulose auf Grundlage eines schon vorhandenen tuberkulösen Prozesses erwiesen ist.

In ätiologischer und pathogenetischer Beziehung ist es eine schon lange bekannte Tatsache (Heymann [6]), daß hyperämische und entzündliche Zustande des Kehlkopfs an der Entwicklung der gutartigen Neubildungen hervorragenden Anteil nehmen, indem es infolge der Stauung und des dadurch

Digitized by Google
Original from UNIVERSITY OF CALIFORNIA
Generated on 2019-10-24 12:41 GMT / http://hdl.handle.net/2027/uc1.b3252759
Public Domain in the United States, Google-digitized / http://www.hathitrust.org/access_use#pd-us-google

vermehrten Zuflusses von Ernährungsmaterial zu Schleimhauthypertrophien und demnach auch zu solchen tumorähnlichen Bildungen kommt, so daß auch für die Entstehung und das Wachstum der Papillome derartige Reizzustände als auslösende Momente herangezogen werden könnten.

Vielleicht muß da auch als Hilfsmoment für die Entwicklung eine in ihrem Wesen völlig unbekannte Prädisposition („Diathèse polypeuse" der Franzosen) in Betracht kommen, da ja bisher die Hauptursache der Entstehung gutartiger Kehlkopfneubildungen vollständig unbekannt ist. Daß die Frage der konstitutionellen Veranlagung gewiß eine Rolle spielt, geht schon daraus hervor, daß diese Geschwülste sich in der ersten Kindheit entwickeln können, auch kongenital vorkommen und zuweilen bei mehreren Mitgliedern einer Familie angetroffen werden (Gerhardt, Moritz, Fauvel und Poyet, siehe Jurasz, 10, S. 819). Daß für die Entstehung solcher Gewächse, welche in allen Lebensaltern auftreten können, speziell diejenigen Menschen prädisponiert sind, bei denen durch verschiedene Reize eine Hyperämie der Kehlkopfschleimhaut begünstigt und dadurch ein für die Neubildung geeigneter und empfänglicher Boden vorbereitet wird, kann nicht geleugnet werden.

Es wäre noch die Frage zu erörtern, auf welchem Wege die Tuberkelbacillen in das Gewebe des Kehlkopfes hineingelangt sind, da doch die genaue Untersuchung der Organe, speziell der Lunge beider Pat. (1 und 2) keine sonstige Lokalisation der Tuberkulose ergab und sich erst im späteren Verlaufe die Lungen affiziert zeigten. Im Hinblicke auf das Fehlen nachweisbarer Tuberkulose an anderen Organen könnte man daran denken, daß hier die Infektion von außen erfolgt sei und mit der Respirationsluft in den Organismus eingedrungene Bacillen zuerst sich im Larynx ansiedelten und erst später die Infektion der Lunge herbeiführten. Doch spricht der tiefe Sitz der Tuberkel viel eher für die von den Pathologen jetzt mehr und mehr vertretene Annahme der lymphogenen und hämatogenen Genese der Larynxtuberkulose.

Differentialdiagnostisch können diese Stimmbandpapillome über Tuberkeln gegenüber dem Carcinom mancherlei Schwierigkeiten bieten, indem sie manchmal, speziell bei diffuser Verbreitung der papillären Exkreszenzen bei höckeriger, knolliger und unebener Oberfläche Bilder schaffen, welche jenen bei Carcinom täuschend ähnlich sehen, und es kann dieser Verdacht durch einen eventuell negativen Lungenbefund noch verstärkt werden; dagegen wird überall da, wo in der Lunge tuberkulöse Veränderungen nachgewiesen werden können, die tuberkulöse Natur des Prozesses vermutet werden dürfen.

Mit Sicherheit kann jedoch nur das Mikroskop entscheiden, indem man bei der äußeren Ähnlichkeit, die solche tuberkulöse Polypen mit vollkommen gutartigen Neubildungen haben können (wie aus den Fällen 1 und 2 zu ersehen ist), es sich zur Aufgabe stellt, alle operierten, auch die scheinbar harmlosesten Stimmbandgeschwülste auf Tuberkulose zu untersuchen.

Digitized by Google
Original from UNIVERSITY OF CALIFORNIA
Generated on 2019-10-24 12:41 GMT / http://hdl.handle.net/2027/uc1.b3252759
Public Domain in the United States, Google-digitized / http://www.hathitrust.org/access_use#pd-us-google

Daß ein diagnostischer Irrtum verhängnisvoll werden kann, beweist der Fall Gussenbauers (10), welcher bei einem endolaryngeal entfernten Papillom außer dieser Diagnose auch histologisch ein Carcinom feststellte, worauf sofort die Larynxexstirpation ausgeführt wurde; 2 Monate nach der Operation starb der Pat. an Lungentuberkulose, worauf eine an zahlreichen Schnittpräparaten vorgenommene Untersuchung des Kehlkopfes das typische Bild der Tuberkulose („Tuberkeln, Verkäsung") als die wirkliche Ursache der Kehlkopferkrankung ergab; wäre gleich bei der ersten Untersuchung die richtige Diagnose ermittelt worden, so hätte man den Kranken wohl nicht von seiner Tuberkulose geheilt, es wäre ihm aber gewiß der traurige Zustand eines künstlichen Kehlkopfes erspart geblieben.

Um derartige Irrtümer zu vermeiden, muß nach Jurasz das zur mikroskopischen Untersuchung entnommene Stück so groß sein, daß von dessen histologischer Struktur nichts übersehen werden kann, und „müssen die Schnitte senkrecht zur Geschwulstoberfläche geführt werden", da andrerseits durch das für epitheliale Zapfen gehaltene Oberflächenepithel ein Carcinom vorgetäuscht werden könnte.

Hinsichtlich der Prognose dieser Stimmbandpapillome über Tuberkeln ist die Zahl der vorliegenden Fälle zu klein, um derzeit zu entscheiden, ob diese sich bei den Papillomen über Tuberkeln günstiger stellt als bei den gewöhnlichen Formen der Kehlkopftuberkulose. Während die Fälle 2—4 unserer Beobachtung hiefür zu sprechen scheinen, verlief Fall 1, wo monatelang keine Spur von Tuberkulose im Kehlkopf und den Lungen nachweisbar war und der histologische Befund von Tuberkeln in der Tiefe der Papillome eine große Überraschung bildete, dann sehr schnell letal.

In therapeutischer Beziehung entsteht die nicht so leicht zu beantwortende Frage, ob man solche papillomatöse Bildungen, deren tuberkulöse Natur durch die mikroskopische Untersuchung einwandfrei bewiesen ist, exstirpieren solle oder nicht. Darauf ist zu antworten, daß wohl kein Laryngologe zögern wird, eine circumscript aufsitzende polypöse Geschwulst bei einem sonst gesunden Individuum zu entfernen, da wir doch bei ausgesprochener isolierter Kehlkopftuberkulose in Form von Infiltraten bei Berücksichtigung des Allgemeinbefindens, der eventuellen Lungenerkrankung, also unter strengster Individualisierung mit der chirurgischen Behandlung in manchen Fällen günstige Resultate erzielen können. Es hängt also die Frage der Behandlung tuberkulöser Stimmbandpapillome in letzter Hinsicht mit der Frage der chirurgischen Behandlung der Kehlkopftuberkulose überhaupt zusammen. Ob endolaryngeal oder von außen zu operieren ist, kann nur von Fall zu Fall entschieden werden, so daß bestimmte therapeutische Grundsätze nicht aufgestellt werden können. Jedenfalls wird man bei ganz circumskripten, nicht zu ausgedehnten Geschwülsten die endolaryngeale Operation der Laryngofissur vorziehen.

Digitized by Google
Original from UNIVERSITY OF CALIFORNIA
Generated on 2019-10-24 12:41 GMT / http://hdl.handle.net/2027/uc1.b3252759
Public Domain in the United States, Google-digitized / http://www.hathitrust.org/access_use#pd-us-google

Die von manchen Autoren (Schrötter [11], Störk [12]) ausgesprochene Befürchtung, daß die operative Entfernung solcher Geschwülste gefährlich sei und am besten gar nicht unternommen werden sollte, trifft im allgemeinen nicht zu. Wenn auch Dehio von einem derartigen, ungünstig verlaufenen Fall berichtet, bei dem sich im Anschluß an die Operation eine akute Lungenphthise entwickelt hatte, so wird man sich im allgemeinen von der operativen Entfernung ähnlicher Geschwülste nicht abhalten lassen, auch deswegen, weil ausgebreitetere solche Papillome ein mechanisches Hindernis für den Luftstrom bilden, dessen Entfernung für die Ausheilung einer bestehenden Spitzenaffektion von Bedeutung sein kann (siehe Fr. Pick [15]). Von großer therapeutischer Bedeutung ist aber eine andere, die endolaryngealen Operationen betreffende Frage, inwieweit man durch die Vornahme solcher Eingriffe bei bis dahin gesunden Individuen der Allgemeininfektion des Gesamtorganismus Vorschub leisten könne. In dieser Hinsicht ist Fall 1 bemerkenswert, der mehrere Monate nach den interlaryngealen Eingriffen die Erscheinungen einer schweren Lungentuberkulose zeigte, später wegen rezidivierender multipler Papillome laryngotomiert worden war und bald danach letal endigte. Das Interesse des so ungünstig verlaufenen Falles liegt in dem Umstande, daß in diesem Falle, wie ja auch in dem zweiten, selbst die histologische Untersuchung anfangs nur den Befund des gewöhnlichen Stimmbandpapilloms und keine Spur von Tuberkulose ergab. Ob dies nur eine Folge nicht genügend tiefer Exstirpation bei der ersten Operation war, ist nicht mit Sicherheit zu entscheiden, wenngleich dies wahrscheinlicher ist und dazu auffordert, bei solchen Papillomen möglichst tief, soweit es die Rücksicht auf das Stimmband zuläßt, zu exstirpieren.

Im allgemeinen muß also das endolaryngeale chirurgische Verfahren als die souveräne Behandlungsmethode der Papillome (ob typischen oder tuberkulösen Charakters) bezeichnet werden.

Bei kleinen Kindern wird man, wenn bedrohliche Symptome auftreten, stets die Tracheotomie vorausschicken und dann erst später das intralaryngeale Curettement folgen lassen, welches bis zum Aufhören der Rezidive wiederholt werden muß. Bei Erwachsenen wird, wenn es sich um ausgebreitete Papillome handelt und die endolaryngeale Entfernung der fortwährenden Rezidive nicht zum Ziele führt, bei guter Beschaffenheit der Lunge die Laryngofissur mit gründlicher Abtragung aller Tumorstückchen in Betracht kommen. Da aber auch die Laryngofissur nicht immer genügt, um Rezidive zu verhüten, wird man den Grundsatz erfahrener Laryngologen (Semon, B. Fränkel, Massei) immer in Erwägung ziehen müssen, den operativen Eingriffen von außen zunächst stets die Behandlung durch die natürlichen Wege vorzuziehen. Für die ganz hartnäckigen, schweren, rezidivierenden Kehlkopfpapillome wurde die Laryngostomie in Vorschlag gebracht, welche in den

Digitized by Google
Original from UNIVERSITY OF CALIFORNIA
Generated on 2019-10-24 12:41 GMT / http://hdl.handle.net/2027/uc1.b3252759
Public Domain in the United States, Google-digitized / http://www.hathitrust.org/access_use#pd-us-google

letzten 5—6 Jahren als Operationsmethode schwerer, bis jetzt unheilbarer laryngealer und laryngo-trachealer Narbenstenosen mit vorzüglichem Erfolg angewendet wird. Trotz mancher Vorteile, welche das Bestehen des Laryngostoma gegenüber der Tracheolaryngotomie bietet (es ermöglicht die Wahrnehmung der Papillomrezidive, erspart das Kanülentragen), hat diese Operation für die Behandlung schwerer. rezidivierender Papillome keinen besonderen Anklang gefunden, und speziell Massei [14] sprach sich auf dem II. internationalen Laryngologenkongreß in Wien überhaupt gegen die Laryngostomie bei Papillomen aus, da sie als doch recht eingreifende Operation nur bei den schwersten Formen der narbigen Kehlkopf- und Luftröhrenstenosen zur Anwendung kommen sollte.

Das Ergebnis der hier mitgeteilten Ausführungen läßt sich in folgenden Schlußfolgerungen zusammenfassen:

1. Es kommen an den Stimmbändern unter der Form von gewöhnlichen Polypen oder Papillomen Tumoren vor, welche der makroskopischen Beobachtung nach nicht einmal den Verdacht auf Tuberkulose aufkommen lassen und trotzdem bei der mikroskopischen Untersuchung als tuberkulös erkannt werden. Wir werden daher auch in Zukunft bei immer wieder rezidivierenden Papillomen stets mit der Möglichkeit einer tuberkulösen Ätiologie rechnen müssen.

2. Für die Entstehung und das Wachstum dieser Gebilde muß in pathogenetischer Hinsicht die chronische Reizwirkung der sich in der Tiefe entwickelnden Tuberkel herangezogen werden, als unterstützendes Moment kommt dann noch eine individuelle Disposition in Betracht. Durch den Nachweis der Tuberkulose in der Tiefe sind zwar die mitgeteilten Fälle in Analogie gebracht mit den anderen, wo wir chronische Reizzustände als Ursache der Papillome annehmen, es erhebt sich aber andrerseits die Frage, wieso in diesen Fällen, wenigstens zu Beginn des Prozesses, nicht die gewöhnlichen tuberkulösen Veränderungen, Infiltration mit Zerfall, auftreten, sondern eine solche Neigung zur Proliferation das Bild beherrscht. Man wird daran denken können, daß wir es hier vielleicht mit einem abgeschwächten Virus, ähnlich wie es vielfach für den Lupus und die Tuberculosis verrucosa cutis angenommen wird, zu tun haben, welches durch besonders chronischen Verlauf Anlaß zu diesen mehr gutartigen Formen respektive Neubildungen der darüber liegenden Schichten gibt.

3. Zum Nachweise der vielleicht tuberkulösen Ätiologie ist es notwendig, alle, auch bei sonst anscheinend gesunden Menschen vorkommenden Polypen oder Papillome einer genauen histologischen Untersuchung seitens eines erfahrenen pathologischen Anatomen zu unterziehen. Die mikroskopische Untersuchung darf sich aber nicht nur auf ein oberflächlich abgekapptes Stück, sondern muß sich auf möglichst tief die Basis mitumfassende Tumorstückchen beziehen, erforderlichenfalls nach vorsichtiger intralaryngealer Entfernung wiederholt werden, um diagnostische Irrtümer zu vermeiden.

Generated on 2019-10-24 12:41 GMT / http://hdl.handle.net/2027/uc1.b3252759
Public Domain in the United States, Google-digitized / http://www.hathitrust.org/access_use#pd-us-google
Digitized by Google
Original from UNIVERSITY OF CALIFORNIA

Die genaue histologische Untersuchung ist oft der einzige Anhaltspunkt, welcher für die Beurteilung der wahren Natur solcher isolierter Stimmbandneubildungen verwertet werden, vor diagnostischen Irrtümern bewahren (Fälle 1 und 2) und vielleicht die Zahl der ätiologisch unaufgeklärten Papillomfälle verringern kann.

Daß die bis jetzt in der Literatur gesammelten Fälle von tuberkulösen Stimmbandpapillomen zu den größten Seltenheiten gehören, findet wohl nur darin seine Begründung, daß eine gründliche mikroskopische Untersuchung anscheinend harmloser Polypen oder Papillome oft unterbleibt.

4. Es kann sich die tuberkulöse Natur solcher Stimmbandgewächse histologisch schon zu einer Zeit manifestieren, wo trotz der genauesten klinischen Untersuchungsmethoden weder tuberkulöse Veränderungen der Lunge noch sonst Zeichen einer Tuberkulose am Körper zu konstatieren sind, wo also das anscheinend gewöhnliche Papillom als eine Frühform der Larynxtuberkulose aufzufassen ist (Fall 1 und 2). Es bieten diese Stimmbandtumoren ohne nachweisbare Lungenveränderungen diagnostisch größere Schwierigkeiten als jene, bei welchen im vorhinein nachweisliche Lungenveränderungen und sonstige, wenn auch nur angedeutete pathologische Erscheinungen im Larynx auf Tuberkulose hinweisen, wie in den Fällen 3 und 4, bei welchen die als echte Papillome imponierenden papillären Exkreszenzen als sekundäre Folgen des Reizes der tuberkulösen Veränderungen zu betrachten sind. Daraus ergibt sich die notwendige Forderung, in ähnlichen Fällen die Lunge auf das Gründlichste zu untersuchen.

5. Da die bisher vorliegenden Fälle nicht zahlreich genug sind, wäre es von großer Bedeutung, über den Verlauf weiterer solcher Daten zu sammeln, um zu entscheiden, ob die Prognose dieser Papillome eine günstigere ist als bei sonstigen Formen der Kehlkopftuberkulose, was ja auch für die Frage, ob es sich hierbei um ein abgeschwächtes Virus handle, von Wichtigkeit wäre.

6. Therapeutisch kommt, selbst wenn die tuberkulöse Natur der isolierten gutartigen Stimmbandneubildungen als „typische Tuberkulose" feststeht, nur die operative Entfernung mit nachfolgender Verätzung der Basis in Betracht, und zwar ist den endolaryngealen Eingriffen, solange es angeht, vor den größeren Operationen von außen (Laryngofissur, Laryngostomie) der Vorzug zu geben.

Literatur: 1. Gouguenheim, Papillome et Tuberculose du Larynx. Congrès Internat. d'Otologie et de Laryngologie, tenu à Paris 1889; Comptes Rendus et Mémoires par A. Cartaz, Paris 1889. — 2. Avellis, Tuberkulöse Larynxgeschwülste. Deutsche med. Wochenschr., 1891, Nr. 20 und 21. — 3. Derselbe, Deutsche med. Wochenschr., 1887, pag. 107, und 1891, Nr. 32, 33. — 4. Hajek, Tuberkulöse Larynxtumoren. Internat. klin. Rundschau, 1893, Nr. 37 und 38. — 5. Panzer, Über tuberkulöse Stimmbandpolypen. Wiener med. Wochenschr., 1895, Nr. 3 und 4. —

Digitized by Google
Original from UNIVERSITY OF CALIFORNIA
Generated on 2019-10-24 12:41 GMT / http://hdl.handle.net/2027/uc1.b3252759
Public Domain in the United States, Google-digitized / http://www.hathitrust.org/access_use#pd-us-google

6. Heymann, Handbuch der Laryngologie und Rhinologie, I. Bd., 2. Hälfte, pag. 821. — 7. Schech, Die tuberkulöse Erkrankung des Kehlkopfes. Heymanns Handbuch, I. Bd. — 8. Bollinger, Über die Infektionswege des tuberkulösen Giftes. Münchener med. Wochenschr., 1890, Nr. 39. — 9. Orth, Lehrbuch d. pathologischen Anatomie, 1897. — 10. Jurasz, Die Neubildungen des Kehlkopfes. Heymanns Handbuch, 1898, I, 2. Hälfte. — 11. Schrötter, Lehrbuch, 1893. — 12. Stoerk, Zur operativen Behandlung der Kehlkopftuberkulose. Wiener med. Wochenschr., 1892, N. 3. — 13. Semon, Zur Metamorphose gutartiger Kehlkopfgeschwülste. Intern. Zentralbl. f. Laryng., Jahrg. V und VI (1889 und 1890). — 14. Massei, Verhandl. d. II. internat. Laryngologenkongresses Wien 1908. — 15. Fr. Pick: Larynxpolyp und Lungentuberkulose. Prager med. Wochenschr., 1903, XXVIII, Nr. 20.

Aus der königl. Universitäts-Poliklinik für Ohren-, Nasen- und Halskrankheiten in Göttingen (Direktor: Geheimrat Bürkner).

Wissenschaftlicher rhino-laryngologischer Jahresbericht 1909—1911.

Von Privatdozent Dr. **W. Uffenorde** in Göttingen, Assistent der Klinik.

(Mit 2 Figuren.)

INHALT.

1. Übersicht über die Stirnhöhlen-Siebbein-Kieferhöhlen-Radikaloperationen der letzten 2 Jahre mit allgemeinen Besprechungen.
   1 Fall von Chloroformtod nach Entfernung eines Nasenrachenfibrosarkoms.
   1 Fall von Nasenrachenfibrosarkom, nach eigener Methode operiert.
2. 30 Wassermann-Untersuchungen bei Rhinitis atrophica cum Ozaena. Literatur. Besprechung.
3. Allgemeines. Technisches. Anästhesierungsverfahren.
4. Fall von Osteomyelitis des Oberkiefers bei einem dreijährigen Kinde. 2 histologische Bilder.
5. 2 Fälle von Choanalatresie.
6. 6 Fälle von Lingua nigra villosa. Literatur. Ätiologie.
7. Pneumokokkeninfektion im Halse.
8. Schußverletzung des N. opticus. Kugel im Siebbein.
9. 3 Fälle von Orbitalkomplikation nach Ethmoiditis.
10. Tracheotomien, Laryngofissur. Laryngektomie. Allgemeines.
11. 3 interessante Todesfälle: 1. Spasmophilie nach Entfernung eines Fremdkörpers aus dem rechten Bronchus.
    2. Miliartuberkulose nach Laryngofissur.
    3. Doppelseitige Posticuslähmung nach Bulbärparalyse. Inanition. Exitus.
12. Fall von Fibrom mit amyloider Entartung im Larynx.

Digitized by Google
Original from UNIVERSITY OF CALIFORNIA
Generated on 2019-10-24 12:41 GMT / http://hdl.handle.net/2027/uc1.b3252759
Public Domain in the United States, Google-digitized / http://www.hathitrust.org/access_use#pd-us-google

Nr.	Name	Alter in Jahren	Diagnose
			Siebbein-Stirnhöhlen-
1	N. N., Bremen	33	Sinuitis front. purul. chron. c. Osteoperiostitis facialis d.
2	Wippig Paula, Göttingen	19	Sinuitis front. Ethmoiditis supp. chron. sin. c. Osteoperiostitis. Orbitalphlegmone.
3	Wippig Paula, Göttingen	19	Cerebralabsceß (Rezidiv ? l.)
4	Grüneberg Karl, Lonau	29	Mukocele. Osteom des Siebbeins. Ethmoiditis supp. Sinuisitis front. pur. chron. dextr. Orbitalemphysem. Orbitalphlegmone
5	Vorwahl Emilie, Hannover	34	Sinuitis front. sin. pur. chron.
6	Müller Willi, Hettensen	21	Sinuitis front. pur. chron. dextr. Pyosinus der Kieferhöhle
7	Benning Anna, Bredenborn	22	Sinuitis front. Ethmoiditis tuberculosis dextr. chron.
8	Engelhard Else, Northeim	19	Ethmoiditis supp. dextr. Dacryocystitis
9	Unger Anna, Nörten	68	Zylindrom des Siebbeins rechts
10	Gollert Bertine, Uslar	39	Ethmoiditis supp. chron. Sinuisitis front. Hyperplastische Lähmung des Augenmuskelnerven
11	Henze Karl, Gudersleben	30	Sinuitis front. sin. pur. chron.
12	Grete Auguste, Lenglern	23	Sinuitis front. et Ethmoiditis sin. supp. chron.
13	Bergmann August, Nordhausen	56	Subperiostaler Absceß und Periostitis ossificans am lateralen Augenwinkel. Rechts Phlegmon. faciei et palpebrae supp. et int. Oedema conjunct. bulbi
14	Redecker Karl, Bünde	23	Sinuitis front. c. Osteoperiostitis. Orbitalphlegmonis et Leptomeningitis
15	Pinkernell Herm., Einbeck	14	Pachymeningitis pur. Ethmoid. supp. sin. Sinuitis front. sin. pur. chron.

[1]) M. = Monate, W. = Wochen, T. = Tage.

Generated on 2019-10-24 12:41 GMT / http://hdl.handle.net/2027/uc1.b3252759
Public Domain in the United States, Google-digitized / http://www.hathitrust.org/access_use#pd-us-google
Digitized by Google
Original from UNIVERSITY OF CALIFORNIA

Dauer der Behandlung[1]) klinisch	Dauer der Behandlung[1]) überhaupt	Resultat	Bemerkungen
Operationen von außen.			
3 W.	3 W.	geheilt	Erweiterte Kuhnsche Radikaloperation. Durchbruch nach Schläfe. Schon früher osteoplastisch auswärts operiert. (Uffenorde, Zeitschr. f. Rhin. u. Laryngol., III, 6)
6 W.	6 W.	„	Orbitalphlegmone. Extradural-Subdural-Gehirnabsceß (s. Uffenorde, Zeitschr. f. Rhinol. u. Laryng., III, 6)
3 W.	3 W.	gestorben	Durchbruch in III. Ventrikel. Leptomeningitis purul. acuta
3 W.	3 W.	geheilt	Erweiterte Kuhnsche Radikaloperation (s. Uffenorde, Zeitschr. f. Rhinol. u. Laryngol., III, 6)
10 T.	20 T.	„	Operation nach Kilian
12 T.	4 W.	„	„ „ „
3 W.	—	„	Später Rezidiv. Tuberkulinkur. Allgemeinbefinden immer schlechter geworden (s. Uffenorde, Zeitschr. f. Rhinol. u. Laryngol., III, 6)
10 T.	10 T.	„	Excision des Tränensacks
14 T.	2 W.	—	Perorale Tubage. Modifizierte Methode von Michaux-Legouest. Später Rezidiv. Bei erneutem Versuch hochgradige Herzschwäche, Abbruch der Operation
9 T.	13 W.	geheilt	Perorale Tubage. Uffenordesche Modifikation von Michaux-Legouestscher Methode (s. Uffenorde, Zeitschr. f. Rhinol. u. Laryngol., III, 6)
12 T.	12 T.	„	Killiansche Methode
7 T.	7 T.	„	„ „
1 M.	1 M.	„	s. Uffenorde, Zeitschr. f. Rhinol. u. Laryngol., III, 6
2 T.	2 T.	gestorben	Erweiterte Kuhnsche Radikaloperation (s. Uffenorde, Zeitschr. f. Rhinol. u. Laryngol., III, 6)
10 T.	10 T.	geheilt	Killiansche Radikaloperation

Generated on 2019-10-24 12:41 GMT / http://hdl.handle.net/2027/uc1.b3252759
Public Domain in the United States, Google-digitized / http://www.hathitrust.org/access_use#pd-us-google
Digitized by Google
Original from UNIVERSITY OF CALIFORNIA

Nr.	Name	Alter in Jahren	Diagnose
16	Kuhlebrock Fritz, Höxter	25	Orbitalphlegmone. Sinuitis front. purul. sin. Ethmoid. purul. chron.
17	Lücke Rudolf, Langelsheim	32	Empyema. Sinus front. chron. dextr.
18	Eichert Emma, Einbeck	17	Sinuitis front. pur. acuta sin.
19	Junge Hermine, Göttingen	30	Sinuitis front. chron. sin. c. Osteoperiostitis. Orbitalphlegmone l.
20	Trautmann Auguste, Mühlhausen	32	Sinuitis front. Ethmoiditis purul. acuta dextr.
21	Steinmetz Minna, Geismar	20	Sinuitis front. pur. chron. sin.
22	Teiwes August, Stadtoldendorf	31	Sinuitis front. pur. sin. chron.
23	Witte, Salzderhelden	22	Sinuitis front. pur. d. chron.

Kieferhöhlen-

1	Frl. N. N., Hamburg	30	Ethmoiditis supp. chron. Empyema chron. sin. Highm.
2, 3	Penning Gerhard, Bremen	13	Sinuitis Highmori pur. bil. chron.
4	Brinkmann Minna, Göttingen	17	Sinuitis Highmori pur. sin. chron.
5	Niemann Karl	13	Sinuitis ac. Highmori pur. Ethmoiditis pur. sin.
6	Herr N. N., Hohenstedt	36	Sinuitis Highmori pur. sin. chron.
7	Lechte Luise, Lonau	30	Cyste des unteren Tränennasenkanals
8	Frau N. N., Bonn	29	Sinuitis Highmori pur. chron. dextr.
9, 10	Herbst Hermine, Rosdorf	16	Empyema Highmori bil. chron.
11	Berg Elisabeth, Eschwege	31	Empyema Highmori chron. sin. Ethmoiditis supp. chron.
12	Knoke Frieda, Göttingen	20	Empyema Highmori chron. sin.
13	N. N., Göttingen	46	" " " "

Generated on 2019-10-24 12:41 GMT / http://hdl.handle.net/2027/uc1.b3252759
Public Domain in the United States, Google-digitized / http://www.hathitrust.org/access_use#pd-us-google
Digitized by Google
Original from UNIVERSITY OF CALIFORNIA

Dauer der Behandlung		Resultat	Bemerkungen
klinisch	überhaupt		
2 W.	4 W.	geheilt	Killiansche Radikaloperation (s. Uffenorde, Zeitschrift f. Rhinol. u. Laryngol., III, 6)
2 W.	4 W.	„	Operation nach Killian
5 W.	5 W.	„	Später Kieferhöhle operiert, von hier aus Durchbruch in Orbita (s. Uffenorde, Zeitschr. f. Rhinol. u. Laryngologie, III, 6)
3 W.	6 W.	„	Operation nach Killian (s. Uffenorde, Zeitschr. f. Rhinol. u. Laryngol., III, 6)
2 W.	2 W.	„	Operation nach Killian
16 T.	—	—	Operation nach Killian. Noch nach $^1/_4$ Jahr etwas eitrige Absonderung vorn oben. Ohne Beschwerden. Perorale Tubage
14 T.	5 W.	geheilt	Operation nach Killian. Perorale Tubage. Kuhn
14 T.	7 W.	„	Operation nach Killian. Defekt an der Stirn durch Paraffininjektion ausgeglichen. Perorale Tubage. Kuhn

Operationen.

3 W.	3 W.	geheilt	Luc-Caldwell. Nach Kieferhöhlenpunktion Emphysem des Unterlides entstanden, ohne daß etwa die Nadel die orbitale Wand berührt hatte
8 T.	$1^1/_2$ W.	„	Luc-Caldwell
10 T.	10 T.	„	„ „
11 T.	11 T.	„	„ „
8 T.	8 T.	„	—
5 T.	5 T.	„	Luc-Caldwell in Lokalanästhesie. Eigentümliche Cyste auf vorderem Alveolarbogen nach Nase und Vestibulum oris sich vorwölbend
6 T.	6 T.	„	Luc-Caldwell. Scopomorphin-Chloroform
10 T.	10 T.	„	Luc-Caldwell. Chloroform. Das Siebbein wird beiderseits von der Oberkieferhöhle mit angegriffen
2 W.	2 W.	„	Luc-Caldwell. Siebbein mit durch die Kieferhöhle angegriffen. Lokalanästhesie
1 W.	1 W.	„	Luc-Caldwell in Lokalanästhesie
6 T.	6 T.	„	„ „ „ „

Generated on 2019-10-24 12:41 GMT / http://hdl.handle.net/2027/uc1.b3252759
Public Domain in the United States, Google-digitized / http://www.hathitrust.org/access_use#pd-us-google
Digitized by Google
Original from UNIVERSITY OF CALIFORNIA

Nr.	Name	Alter in Jahren	Diagnose
14	N. N., Göttingen	50	Empyema Highmori chron. dextr. Ethmoiditis supp. chron.
15	Elbecke Gustav	58	Empyema Highmori chron. sin.
16	Henze Karl, Gudersleben	30	„ „ „ „
17	N. N., Göttingen	21	Empyema Highmori chron. dextr.
18	N. N., Göttingen	24	„ „ „ „
19	N. N., Alfeld	32	Dentales Empyema Highmori chron. cum Osteoperiostitis sin.
20	Warnebold Heinrich	32	Empyema Highmori chron. dextr.
21 22	Siegmann Christine, Grone	50	Empyema Highmori chron. bilat. Ethmoiditis supp. chron. bil.
23 24	Nietmann Lina, Northeim	42	Empyema maxill. chron. bilat. Rhinitis atrophica chron.
25	Jauch Hermann, Hannover	38	Empyema Highmori chron. sin.
26	Ludolf Mar., Sieboldshausen	25	Sinuitis maxill. pur. chron. dextr.
27	Niethling Else, Cassel	14	Empyema Highmori chron. dextr. Ethmoiditis supp. chron. sin.
28	N. N., Halberstadt	28	Sinuitis Highmori pur. chron. sin.
29	Ruther Reinhold, Dringenberg	21	Sinuitis Highmori pur. inflamm. dextr.
30	Eichert Emma, Einbeck	18	Sinuitis maxill. pur. ac. sin. mit Durchbruch in die Orbita
31	Helmke August, Einbeck	31	Sinuitis maxill. pur. chron. sin. mit Durchbruch in die Orbita
32	Maurer Fr., Witzenhausen	31	Sinuitis maxill. pur. chron. dextr.
33	Thiemermann Maria, Heiligenstadt	20	Sinuitis maxill. et sphenoethmoidalis pur. dextr.
34	Oxen Hermann, Göttingen	44	Sinuitis maxill. purul. ac. d. c. Parulis d.
35	Siems Willi, Kreiensen	3	Operation einer Osteomyelitis der rechten Oss. maxillare
36	Rosenthal Margareta, Lutter	21	Sinuitis maxill. pur. chron. dextr. Ethmoiditis pur. chron. d.

Generated on 2019-10-24 12:41 GMT / http://hdl.handle.net/2027/uc1.b3252759
Public Domain in the United States, Google-digitized / http://www.hathitrust.org/access_use#pd-us-google
Digitized by Google
Original from UNIVERSITY OF CALIFORNIA

Dauer der Behandlung		Resultat	Bemerkungen
klinisch	überhaupt		
5 T.	5 T.	geheilt	Siebbein von Kieferhöhle aus mit angegriffen. Luc-Caldwell in Lokalanästhesie
10 T.	10 T.	„	Luc-Caldwell in Lokalanästhesie
2 W.	2 W.	„	„ „ „ „
1 W.	1 W.	„	„ „ „ „
6 T.	14 T.	„	„ „ „ „
10 T.	20 T.	„	Wangen- und Orbitalphlegmone. Scopomorphin-Chloroformnarkose. Luc-Caldwell
8 T.	18 T.	„	Luc-Caldwell in Lokalanästhesie
8 T.	10 T.	„	Beiderseits in einer Sitzung operiert. Das Siebbein wird beiderseits von der Kieferhöhle aus mit angegriffen. Luc-Caldwell in Lokalanästhesie
10 T.	20 T.	„	Luc-Caldwell in Lokalanästhesie
12 T.	12 T.	„	„ „ „ „
4 T.	20 T.	„	„ „ „ „
8 T.	18 T.	„	Das Siebbein wird von der eröffneten Kieferhöhle aus mit angegriffen. Chloroformnarkose. Luc-Caldwell.
6 T.	16 T.	„	Auf der orbitalen Wand liegt ein markstückgroßer, dick oberflächlich blutender, etwas ulcerierter Tumor. Histologische Diagnose: Granulierendes, unverdächtiges Gewebe bei Kieferhöhlenausspülung. Emphysem des Unterlides. Luc-Caldwell in Lokalanästhesie
6 W.	6 W.	„	Luc-Caldwell in Lokalanästhesie. Septikämie. Hoden-Armmetastase (s. Uffenorde, Zeitschr. f. Rhinol. und Laryngol., III, 6)
6 T.	20 T.	„	Luc-Caldwell in Lokalanästhesie. Orbitalphlegmone. Große Fistel (s. Uffenorde, Zeitschr. f. Rhinol. und Laryngologie, III, 6)
10 T.	15 T.	„	Luc-Caldwell in Lokalanästhesie. Orbitalphlegmone
10 T.	10 T.	„	Luc-Caldwell in Lokalanästhesie
2 W.	2 W.	„	„ „ „ „
2 W.	2 W.	„	Chloroformnarkose
9 T.	9 T.	„	Osteomyelitis des Oberkiefers
6 T.	16 T.	„	Denkerssche Operation mit Erhaltung der unteren Muschel. Käsige Sekretumwandlung in Kieferhöhle und Siebbein. Lokalanästhesie

Generated on 2019-10-24 12:41 GMT / http://hdl.handle.net/2027/uc1.b3252759
Public Domain in the United States, Google-digitized / http://www.hathitrust.org/access_use#pd-us-google
Digitized by Google
Original from UNIVERSITY OF CALIFORNIA

Ich möchte am Schlusse dieser beiden Tabellen hinzufügen, daß wir bei den Stirnhöhlenoperationen mit bestem Erfolge uns fast stets der Killianschen Methode bedient haben. Die primäre Naht haben wir neuerdings meistens mit den Michelschen Klammernähten ausgeführt. Nach zwei Tagen wurde der Verband entfernt und fortgelassen, die Wunde mit Xeroformpulver bedeckt. Über die zahlreichen Komplikationsfälle von Stirnhöhlensiebbeineiterungen aus habe ich mich an anderer Stelle (Uffenorde, Zeitschr. f. Rhinol. u. Laryngol., III, 6, pag. 597) ausführlich verbreitet. Ich möchte hier noch hervorheben, daß auch wir trotz Lostrennung der Haut von der Periostlage auf der Spange nach unten, um den Boden der Stirnhöhle besser entfernen zu können, wie ich es zuerst bei Jansen (Charlottenburg) sah, keine Doppelbilder erlebt habe. Außerdem lasse ich die mittlere Muschel möglichst in situ, lege aber großen Wert auf größte Freilegung und Säuberung der Infundibulargegend. Nicht warm genug kann ich die perorale Tubage nach Kuhn empfehlen.

Bei den Kieferhöhleneiterungen, die einen radikalen Eingriff erforderlich machten, haben wir nach wie vor die Luc-Caldwellsche Operation in Lokalanästhesie mit bestem Erfolge angewandt. Es empfiehlt sich, 1 Spritze Skopomorphin vorher zu geben. Die orale Wunde wurde primär genäht, die untere Muschel wurde intakt gelassen. Falls das Siebbein gleichzeitig affiziert war, habe ich immer von der gesäuberten Oberkieferhöhle das Siebbein mit angegriffen. In drei Fallen habe ich sozusagen die Denkersche Operation mit vollkommener Erhaltung der unteren Muschel mit bestem Erfolge (36) gemacht. Auch wenn man den äußeren Rahmen der Apertura pyriformis stehen läßt, kann man so auch bei schweren Zerstörungen alles entfernen, trotzdem bleibt die untere Muschel in Funktion. Die Anästhesierung der Kieferhöhle nehme ich vor, indem ich nach Ausspülung der Kieferhöhle vom unteren Nasengang aus, wie wir das zum 1. Male mittelst meiner Kanüle tun, die übrigens zweckmäßiger erscheinen muß als die von Kronenberg jüngst empfohlene (Zeitschrift für Rhinol. etc., IV, pag. 285) mittelst einer besonderen Kanüle, auf die eine zwei Kubikzentimeter fassende Recordspritze paßt, 10%iges Cocain mit Paranephrin, mit Hydrogenium gemischt, einspritzen. Ich finde dann nach Eröffnung der Kieferhöhle von der Fossa canina aus eine anästhesierte und ischämisierte Höhle vor und kann ohne Zeitverlust weiter operieren und in 18—25 Minuten die ganze Operation vollenden. Wir tamponieren post operationem meistens nicht mehr, sondern blasen nur Xeroformpulver in die Wundhöhle. Die Erfolge sind immer sehr gut gewesen. Siehe in Betreff der Einzelheiten Reusch, Zeitschr. f. Rhino- u. Laryngologie, V. 1912. Zur Prognose der entzündlichen Erkrankungen der Nasennebenhöhlen.

In dem folgenden möchte ich einen Fall von Chloroformtod einfügen:

Hinze Wilhelm, 12 Jahre, Vater Landwirt, Calberlah bei Giffhorn.

Digitized by Google
Original from UNIVERSITY OF CALIFORNIA
Generated on 2019-10-24 12:41 GMT / http://hdl.handle.net/2027/uc1.b3252759
Public Domain in the United States, Google-digitized / http://www.hathitrust.org/access_use#pd-us-google

Bei dem Pat. lag ein Fibrosarkom des Nasenrachenraumes vor, das die Oberkieferhöhle rechts breit okkupiert hatte. Ich habe nach der Denkerschen Methode den Tumor angegriffen und hatte den sehr großen Tumor in kürzester Zeit vollkommen ausgeschält. Der Blutverlust war allerdings ziemlich beträchtlich. Trotzdem sofort schon während des Beginnes des Blutverlustes Kochsalzlösunginfusion eingeleitet worden war, und trotz aller Reizmittel trat 1 Stunde nach beendigter Operation der Exitus ein. Es war mit peroraler Tubage narkotisiert und unter vorsichtiger Dosierung tropfenweise nur 35 *g* Chloroform gegeben. Ich kann, da keine erschwerenden Umstände vorlagen, die Dauer der Operation relativ gering war, wenig Chloroform bei schonendster Applikationsweise gegeben ist, fast $1^1/_2$ *l* Kochsalzlösung sofort den nicht besonders großen Blutverlust ersetzte, und der Pat. unter zweckmäßigen Kautelen post operationem behandelt wurde, mir nicht recht erklären, warum der Fall nach fast gelungener Operation so traurig auslief. Wahrscheinlich haben bei dem etwas pastös, lymphatisch-anämisch aussehenden Jungen Chloroformintoxikation und Blutverlust zusammengewirkt. Die Operationsmethode nach Denker bewährte sich hier gut.

Befund der Nase: Nasenscheidewand stark nach rechts verbogen, links die Partie der mittleren Muschel und unteren Muschel von einem ziemlich derben, äußerst blutreichen, blassen Gewebe eingenommen. Bei der geringsten Sondenberührung heftige Blutung. Bei Diaphonoskopie rechts Dunkelheit. Probeexcision. Diagnose des königl. pathologischen Institutes: Fibroangiom (nicht zellreich, sehr gefäßreich).

Operationsbericht: Radikaloperation der Kiefer- und Nasenhöhle links nach Denker. Knochen der Apertura pyriformis und der Fossa canina ohne besondere Veränderungen. Nach Eröffnung der Kieferhöhle kommt es sofort zu einer profusen Blutung, die zum Teil aus einem größeren Knochengefäß stammt. Ausgedehnte Resektion des ganzen freigelegten Knochens einschließlich des Proc. front. des Oberkieferbeines. In dem vorderen Teil der Kieferhöhle zeigt sich zunächst nach Abfluß von mäßigen Mengen Schleimeiter eine eigentümliche Verdickung des Knochens, von einem Kieferhöhlenlumen ist nichts mehr nachweisbar. Das rechte Ende von der unteren Muschel ist papillomatös entartet, schmutziggrau. Die ganze untere Muschel wird entfernt und nun zeigt sich, daß offenbar von der Gegend des Foramen sphenopalatinum und etwas höher ein sehr derber, glattwandiger Tumor ausgeht, der einmal die ganze Kieferhöhle breit invadiert hat, indem er den ganzen größeren hinteren Teil der medialen Kieferhöhlenwand breit durchbrochen hat, die ganze Kieferhöhle mit weißgrauen, knolligen, sehr derben Tumormassen ausgefüllt hat, der die laterale Wand nach der Flügelgaumengrube in großer Ausdehnung vollkommen zum Schwinden gebracht hat. Andrerseits hat sich der Tumor walnußgroß in die Keilbeinhöhle entwickelt und ward daraus, einem

Digitized by Google
Original from UNIVERSITY OF CALIFORNIA
Generated on 2019-10-24 12:41 GMT / http://hdl.handle.net/2027/uc1.b3252759
Public Domain in the United States, Google-digitized / http://www.hathitrust.org/access_use#pd-us-google

kräftigen Zuge folgend, entwickelt. Dieser Teil weist eine merkwürdige papilläre Grundfläche auf. Das Siebbein ist im wesentlichen nur indirekt affiziert, es ist größtenteils polypös entartet. Schließlich läßt sich der ganze Tumor apfelgroß ausschälen, überall feste Grundfläche, so daß links Nase und Kieferhöhle und Vestibulum oris l. eine gemeinsame Höhle bilden. Primäre Naht. Xeroformgazetamponade.

Im Anschluß hieran möchte ich mir gestatten, kurz über einen weiteren Fall von Fibrosarkom des Nasenrachenraumes zu berichten, der geheilt wurde. Bei dem Pat. waren außerhalb bereits 4 Versuche gemacht, den Tumor zu entfernen, und zwar von der Kieferhöhle, von der Nase und vom Munde aus, ohne daß irgend etwas erreicht war. Ich habe in diesem Falle wiederum meine Operationsmethode für diese Fälle erproben können, die ich im Archiv für Laryngologie, Bd. 20, pag. 1, angegeben habe. Den Paranasalschnitt von Michaux-Sequest, meist Mouresche Methode genannt, habe ich so gelegt, daß ich in der Mitte der Augenbraue anfange, medial einbiege und auf der Mitte des Proc. frontalis ossis maxillaris herabgehe bis etwa zu der Höhe der unteren Umrandung der Apertura piriformis. In diesem Falle ließ sich der über 100 *g* schwere, kinderfaustgroße Tumor relativ leicht ausschälen, der das rechte Siebbein, die rechte untere hintere Nasenhöhle, den sehr geräumigen Epipharynx, beide große Keilbeinhöhlen und auch zum Teil das hintere linke Siebbein okkupiert hatte. Auch hier bewährte sich die Kuhnsche perorale Tubage sehr. Dadurch ist die Präventivtracheotomie endlich überflüssig geworden. Der Blutverlust, der sich ja nie über eine gewisse Grenze reduzieren lassen wird, wurde durch schon bei beginnender Operation mehr prophylaktisch eingeleitete Koch-Kochsalzinfusion (mit Zusetzen der Ringerschen Lösung) paralysiert. Schnelles, zielbewußtes Operieren, indem der Tumor möglichst halbscharf auszuschälen gesucht wird, ist anzustreben. Ich bediene mich dazu eines ziemlich großen, scharfen Löffels und eines kräftigen Elevatoriums.

In diesem Falle lag noch eine besondere Komplikation vor. Bei den Eingriffen, die per maxilla außerhalb früher vorgenommen waren, mußte der Orbitalboden zum Teil wenigstens entfernt sein und die Periorbita verletzt sein. Als ich nach Entfernung des Tumors die einzelnen Nebenhöhlen revidierte, die ja in Fällen solcher Ausdehnung wohl immer polypoide Entartung der Nebenhöhlenschleimhaut aufweisen, worauf ich schon wiederholt hinwies, fiel mir eine totale Verödung der Kieferhöhle auf. Ich hielt das Gewebe für hyperplastisch geschwollene Nebenhöhlenschleimhaut. Als ich das Gewebe angriff, wurde ich höchst unangenehm eines anderen belehrt. Der Bulbus folgte dem Zuge prompt. Durch die früher artifiziell geschaffene Öffnung war das Fettgewebe in die Kieferhöhle vorgefallen. Die Doppelbilder sind allmählich zurückgegangen, die Orbita wieder ausgefüllt und keinerlei Komplikation hinzugekommen. Der kosmetische Erfolg war ein guter, die Heilung wohl definitiv.

Digitized by Google
Original from UNIVERSITY OF CALIFORNIA
Generated on 2019-10-24 12:41 GMT / http://hdl.handle.net/2027/uc1.b3252759
Public Domain in the United States, Google-digitized / http://www.hathitrust.org/access_use#pd-us-google

In diesem Falle wäre also der permaxilläre Weg nicht möglich gewesen. (Vorgestellt in der Göttinger Mediz. Ges., 1911.)

Sue Otto, 15 Jahre, Bäckerlehrling aus Hannover, kam am 29. IV. in die Poliklinik mit der Angabe, seit 3 Jahren ganz verstopfte Nase zu haben. Er sei viermal bereits operiert in Chloroformnarkose, aber es sei nicht besser geworden. Allgemeine Beschwerden habe er nicht, auch keinen Kopfschmerz. Er habe oft Schnupfen, öfter Ohrschmerz. Befund: Beiderseits Nasengänge verlegt, untere Muschel besonders rechts stark geschwollen, das hintere Drittel geht breit in einen roten, derben Tumor über, der den Nasenrachenraum ganz ausfüllt. Viel Eiterschleim in der hinteren Nasenhöhle. Der mittlere Nasengang weist polypoide Schleimhautschwellung am Siebbeinboden auf. Auch links Schwellung der Schleimhaut. Viel Schleimeiter in der hinteren Nasenhöhle am Boden. Dahinter sieht man den roten Tumor. Postrhinoskopisch: Der Nasenrachen ist gänzlich ausgefüllt von einem derben, mit rauhem Schleimeiter bedeckten Tumor. Im übrigen sind die Organe ohne Besonderheit. Am 2. V. Operation nach Uffenorde.

Operationsbericht: 2. V. 1911. Äußere Weichteile ohne Besonderheiten, blutreich. Siebbeinschleimhaut durchweg polypoid entartet, Lamina papyracea etwas defekt. Breite Fetthernie. Der über 100 *g* schwere Tumor füllt die ganze untere Nase, beide Keilbeinhöhlen, den stark erweiterten Rhinopharynx bis unterhalb der Höhe des Nasenhöhlenbodens bis durchs hintere Siebbein aus. Das Septum narium ist stark nach rechts verbogen. Der sehr fest haftende und schwer zu evolvierende Tumor wird in seinen vordersten Partien zunächst abgerissen, dann aber unter Trennung der unteren Muschel und Lockerung mittelst eines großen, scharfen Löffels schließlich, einem heftigen Zuge folgend, in 2 großen Stücken total entfernt, so daß die verhältnismäßig sehr große Höhle frei übersichtlich ist. Eröffnung der Kieferhöhle, die scheinbar vollkommen ausgefüllt ist, von polypoider Schwellung. Diese Auffassung erweist sich aber bald als irrig; die Kieferhöhle, die schon auswärts von vorn operativ angegriffen ist, wird zum größten Teile von orbitalem Fettgewebe ausgefüllt. (Eine Verletzung des Orbitaldaches unsererseits ist gänzlich ausgeschlossen.) Glättung der Wundhöhle, Insufflation von Xeroformpulver. Tamponade. Primäre Naht mit Michelschen Klammern.

Ziemlich starker Blutverlust. Schon prophylaktisch gleich nach Beginn der Operation 1500 cm^3 Kochsalzlösung infundiert. 2 cm^3 Campheröl. Wenig erbrochen. Zweimal 20 gt. Digalen. Puls klein, etwas irregulär.

3. V. Rektaler Einlauf: $^1/_4$ *l* Kochsalzlösung, $^1/_4$ *l* Peptonwasser.

4. V. Pat. hat sich schon gut erholt. Erster Verbandwechsel. Bulbus liegt weit zurück in der Augenhöhle und nach unten verlagert. Doppelbilder nach rechts und nach oben. Entfernung der Tamponade ohne Blutung.

Digitized by Google
Original from UNIVERSITY OF CALIFORNIA
Generated on 2019-10-24 12:41 GMT / http://hdl.handle.net/2027/uc1.b3252759
Public Domain in the United States, Google-digitized / http://www.hathitrust.org/access_use#pd-us-google

8. V. Durch Nasenspülung Schleimklumpen entfernt. Temp. 39°. Kopfschmerzen rechts. Hals rechts etwas steif und schmerzhaft. Reflexe erhalten. Bulbus reizlos. Rechtes Trommelfell konvex, gelbrot. Paracentese. Gaze.

19. V. Otit. med. suppurativa acuta dextra abgeheilt. Starke Schwellung der rechten Wange infolge dentaler Periostitis. Extraktion des cariösen Zahnes wegen der Schwellung noch nicht möglich (königl. Zahnpoliklinik).

22. V. Wieder Ohreiterung rechts. Die Schwellung der rechten Backe geht zurück.

27. V. Rechte Wange vollkommen abgeschwollen. Rechtes Ohr trocken. Trommelfell bloß vernarbt. In der Nase noch immer reichlich Borkenansammlung. Allgemeiner Kräftezustand leidlich. Von den Doppelbildern verspürt Pat keine Belästigung mehr. Der Bulbus ist immer mehr hervorgekommen.

28. V. Entlassung. Soll nach Anweisung spülen. Rp. Ferr. reduct 2·5, Chinin. hydrochloric. 1·5, Succ. et pulv. Liquirit q. s. Ut f. Pil. Nr. 100 (2 X). Dreimal täglich 2 Pillen. Rp. Kal. sozojodolic., Sacch. lact. aa. 5·0, öfter als Priese in die Nase zu ziehen.

20. VI. Die Nase hat sich sehr schön gereinigt, die ganze große Wundhöhle ist glatt. Nirgends Granulationsbildung sichtbar. Geheilt entlassen.

Der Pat. weist also vielerlei Komplikationen auf, die orbitale Komplikation, die intercurrierende, exsudative Mittelohrentzündung, die Caries dentis mit Parulis. Die Heilung ging aber schließlich gut und vollständig vonstatten. Der Fall zeigte mir aufs neue, was auf diesem geschaffenen pernasalen oder perethmoidalen Wege zu erreichen ist. Der Zugang ist sehr weit, die Übersicht sehr gut. Man kann leicht durch weitere Resektion den Zugang noch erweitern. Man wird auch die Hypophysentumoren, eventuell den Sinus cavernosus u. a. so angreifen können. Die Kosmetik ist leicht gut zu gestalten. Die Vorzüge der Methode liegen also darin, daß der Zugang sehr weit gemacht werden kann, die Übersichtlichkeit eine gute ist, alle Höhlen leicht in den Bereich zu ziehen sind, je nach den gefundenen Verhältnissen die Operation ausdehnbar oder einzuschränken ist. Dabei kann man die untere Muschel erhalten.

Die Untersuchungen nach der Wassermannschen Methode sind von den verschiedensten Seiten in den letzten Jahren in mehr weniger zahlreichen Fällen unternommen worden; Sobernheim (Ozaena und Syphilis, Deutsche med. Wochenschr., 1909, Nr. 42, Bericht d. Gesellsch. d. Charité-Ärzte in Berlin) hält nach negativem Ausfall der Wassermannschen Komplementbindungsreaktion bei 20 Fällen von Ozaena das Leiden weder für ein syphilitisches, noch für ein metasyphilitisches. Ebenso urteilen L. Arzt und B. Grossmann (Zur Frage der Bedeutung der Wassermannschen Reaktion in der Rhino-Laryngologie, Monatsschr. f. Ohrenheilk., 1910, 3) bezüglich der Ozaenaätiologie nach dem Ergebnis der Untersuchung an 52 Fällen. Eisenlohr (Die

Generated on 2019-10-24 12:42 GMT / http://hdl.handle.net/2027/uc1.b3252759
Public Domain in the United States, Google-digitized / http://www.hathitrust.org/access_use#pd-us-google
Digitized by Google
Original from UNIVERSITY OF CALIFORNIA

Generated on 2019-10-24 12:42 GMT / http://hdl.handle.net/2027/uc1.b3252759
Public Domain in the United States, Google-digitized / http://www.hathitrust.org/access_use#pd-us-google

Tabelle über 31 Fälle von Rhinitis atrophica cum Ozaena, nach dem Wassermannschen Verfahren untersucht.

1. LIX. 725. Zietz Lina, 22 Jahre, Schneiderin, Lauterberg	Links seit 2 Jahren, rechts seit einiger Zeit mitunter Ohrensausen. Hat Kopfschmerzen, keinen Schwindel. Keine Eiterung gehabt. Nasenbeschwerden, ist schon gebrannt. Nicht ordentlich Luft	Otit. med. simpl. chron. bil. **Rhinitis atroph. chron.** c. Ozaena. Perforatio septi. Caries dentium. Beiderseits sehr viele hochgradig cariöse Zähne. Beiderseits die ganze Nase austapeziert mit Borken. Im Septum große Perforation im Knorpel	Wassermann negativ
2. LIX. 1395. Schulze Ludwig, 17 Jahre, Präparand, Alfeld	Halsschmerzen. Keine Heiserkeit. Nasenatmung nicht erschwert. Fast immer Schnupfen. Viel Sekretion aus der Nase. Ohren o. B.	**Rhinitis atrophica** c. Ozaena. Beiderseits Schleimhaut rot. Eiter diffus, zäh, flüssig. Mittlere Muschel l. operativ angegangen (?), schmal. Mittlerer Nasengang im wesentlichen frei. Rachenmandel etwas vergrößert. Mesopharyngealschleimhaut gerötet, geschwollen	Wassermann negativ
3. LIX. 847. Bünger August, 19 Jahre, Seminarist, Northeim	Zur Untersuchung der Nase geschickt. Vor einigen Jahren hier angeblich operiert. Keine Beschwerden. Täglich Ausspülung der Nase	**Rhinitis atrophica** c. Ozaena. Pharyngitis. Accum. cerum. bil. Beiderseits Nasenhöhle weit, sehr weite, offene untere Nasengänge. Untere Muschel ziemlich atrophisch. Mittlerer Nasengang r. offen, l. wenig Schwellung, im ganzen frei von Sekret. Schleimhaut blaß, feucht. Rötung und mäßige Schwellung der Rachenschleimhaut	Wassermann negativ
4. LIX. 1177. Schade Ludwig, 19 Jahre, Seminarist, Heiligenstadt	Seit 2 Monaten starke Heiserkeit. Beim Sprechen starke Schmerzen im Halse. Morgens etwas Schleim (Nase und Ohren o. Bes.) Ist schon öfters heiser gewesen, hat oft Kopfschmerzen r. Oft Borken aus der Nase	**Rhinitis atroph. chron.** c. Ozaena. Laryngitis chron. Beiderseits Nasenhöhle weit. Rötung, Trockenheit. Mittlerer Nasengang frei. Rötung und Schwellung der Rachenschleimhaut. Stimmbänder gerötet, geschwollen. Borken beiderseits	Wassermann negativ

Digitized by Google
Original from UNIVERSITY OF CALIFORNIA

Generated on 2019-10-24 12:42 GMT / http://hdl.handle.net/2027/uc1.b3252759
Public Domain in the United States, Google-digitized / http://www.hathitrust.org/access_use#pd-us-google

5. LIX. 1299. Kramann Katharine, 32 Jahre, Zigarrenarbeiterin, Heiligenstadt	Schlecht Luft durch die Nase schon seit Jahren. Zeitweise Sekretion. Keine Kopfschmerzen. Schlechter Geschmack im Munde. Druck im Halse. Ohren o. Bes.	**Rhinitis atroph. chron.** c. Ozaena. Pharyngitis sicca. Nase beiderseits sehr weit. Muscheln, besonders die untere, atrophisch. Sehr starker Foetor. Schleim, Eiter beiderseits. Starker Kauffmannscher Wulst, im mittleren Nasengang wenig Schleim. Eiter. Epipharynx frei	Wassermann negativ
6. LX. 58. Breitenbach Agnes, 20 Jahre, Lehrerin, Nörten	Seit einigen Jahren verstopfte Nase, zeitweise besser. Gelbgrünliche Sekretion. Keine Schmerzen, keine Kopfschmerzen. Sekret stark fötid. Patientin klagt über schlechten Geruch aus dem Munde	**Rhinitis atrophica** c. Ozaena. Sehr viel Krusten und Borken (gelblich). Starke Atrophie. Untere Muschel nur als Rest vorn beiderseits. Kauffmannscher Wulst beiderseits stark, mittlere Muschel leidlich erhalten. L. Spina	Wassermann negativ
7. LX. 173. Ebeling Albert, 16 J., Fabriksarbeiter, Stadtoldendorf	Hat seit längerer Zeit Ausschlag am Naseneingang. Nasenatmung nicht erschwert. Keine Sekretion aus der Nase. Ohreiterung. R. Schwerhörigkeit, keine Schmerzen	Otit. med. pur. chron. d. **Rhinitis chron. atroph.** c. Ozaena. Schleimhaut sehr trocken. Untere Muschel beiderseits dünn, blaß, mittlere Muschel wenig verändert. Im Epipharynx dicker Schleim	Wassermann negativ
8. LX. 192. Müller Ernst, 20 J., Maurer, Langen-Holtensen	Nasenatmung erschwert seit ca. $^1/_4$ Jahr. Geruchsvermögen stark herabgesetzt. Keine Sekretion aus der Nase. Beim Schneuzen kommen jedoch Stücke aus der Nase. Hals o. Bes.	Resid. m. t. bil. **Rhinitis atroph. chron.** c. Ozaena. Pharyngitis chron. Deviatio septi n. sin. Rechte Nase sehr weit, mittlerer Nasengang offen, untere Muschel sehr atrophisch. Eiter darauf; besonders in hinteren Partien atrophisch; mittlere Muschel nur noch schmaler Lappen. Links breite Deviation, gräbt sich unter untere Muschel. Schwellung und Rötung der Rachenschleimhaut	Wassermann negativ

Digitized by Google
Original from UNIVERSITY OF CALIFORNIA

Generated on 2019-10-24 12:42 GMT / http://hdl.handle.net/2027/uc1.b3252759
Public Domain in the United States, Google-digitized / http://www.hathitrust.org/access_use#pd-us-google

9. LX. 284. Mahlmann Frida, 19 Jahre, Vater Steinbrucharbeiter, Wahmbeck	Nasenatmung zeitweise erschwert. Gelbliches Sekret aus der Nase. Kopfschmerzen vor der Stirn und in den Schläfen. Geruchsvermögen herabgesetzt. Schlechter Geruch aus der Nase. 8 Geschwister gesund. Eltern leben, noch nicht krank gewesen	**Rhinitis atrophica** c. Ozaena. Viel gelbgrüne Borken, äußerst starker Foetor. Nasenspülung. Untere Muschel beiderseits atrophisch; mittlere Muschel ohne Besonderheit; mittlerer Nasengang l. geschwollen. Epipharynx frei	Wassermann negativ
10. LX. 289. Wiechert Otto, 43 J., Eisenbahnassistent, Großdingen bei Hildesheim	Seit 5 Jahren eingesunkene Nase (Lorgnettennase). Kommt, um sich die Deformität beseitigen zu lassen. Nase eitert seit ca. 1 Jahr. Nasenatmung nicht erschwert. Stücke aus der Nase. Mitunter Kopfschmerzen vor der Stirn. Hals ohne Besonderheit. 12 Geschwister gehabt, 5 angeblich an Tuberkulose gestorben. Verheiratet, ein Kind schwächlich, mit $1^1/_2$ J. gestorben. War Ulan und Train bis Sergeant. Oft Kopfschmerzen. Hat Halsentzündung längere Zeit gehabt, heiser gewesen, will auch Blut gespuckt haben. Hat jetzt Magenbeschwerden, fühlt sich überhaupt schlecht	**Rhinitis atroph. chron.** c. Ozaena (Lues). Kombination von Sattel- und Lorgnettennase. Sattel und Knickung. Beide Nasenhöhlen sind durch fast vollkommenen Defekt des Septums, hinterer Rand schmäler restiert, Muscheln fehlen; alles glatt. Dicke, grüne Borkentapete überall. Trokkenheit der Rachenschleimhaut, dicke grüne Borken darauf	Wassermann negativ
11. LX. 448. Schmalstieg Therese, 59 Jahre, Arbeiterin, Esplingerode	Hat Schmerzen im Munde. Es ist ihr, als wenn sie lauter Blasen im Munde hätte. Keine Zahnschmerzen. Nasenatmung nicht erschwert. Keine besondere Sekretion. Kopfschmerzen vor der Stirn. r. Hat keinen Geschmack. Schlechter Geruch. Husten, Auswurf. Hals ohne Besonderheit	**Rhinitis atroph. chron.** c. Ozaena. Pharyngitis sicca. Stomatitis. Beiderseits Nasenhöhle weit, trocken, bis l. Atrophie. Untere Muschel klein, Borken; mittlerer Nasengang offen, ohne Besonderheit. R. Schwellung der mittleren Muschel. Trockenheit, Borken im Halse. Trockenheit der Lippen	Wassermann negativ

Digitized by Google
Original from UNIVERSITY OF CALIFORNIA

Generated on 2019-10-24 12:42 GMT / http://hdl.handle.net/2027/uc1.b3252759
Public Domain in the United States, Google-digitized / http://www.hathitrust.org/access_use#pd-us-google

12. LX. 491. Davin Karoline, 14 J., Vater Maurer, Hofgeismar	Stockschnupfen seit Jahren. Nasenatmung r. erschwert. Starke Sekretion aus der Nase, Eiter. Keine Schmerzen, keine Kopfschmerzen. Ab und zu Husten	**Rhinitis atrophica** c. Ozaena et Pharyngitis. Beiderseits Borken, grüngelb. Septum l. deviiert, mäßig. Mittlere Muschel mäßig atrophisch. Mittlerer Nasengang beiderseits offen, Proc. unc. verdickt. Schleimhaut überall trocken. Borken im Nasenrachen	Wassermann negativ
13. LX. 538. Kiebe Gertrud, 58 J., Bahnwärtersfrau, Unterrieden	Häufig Ausschlag an der Nase. Kleine, weiße Bläschen angeblich. Dann Rötung der Nase, Brennen. Nasenatmung nicht erschwert. Keine besondere Sekretion	**Rhinitis atrophica** c. Ozaena. Beiderseits Schleimhaut trocken. Atrophie, an der unteren Muschel stärker, weniger an mittlerer Muschel und am Septum. Rachen ohne Besonderheit	Wassermann negativ
14. LX. 559. Karneboge Karl, 23 Jahre, Maschinist, Eddigehausen	Nase immer verstopft. Meist schlechte Luft durch die Nase. Es kommen Borken aus der Nase. Zuweilen Kopfschmerzen über den Augen. Geruchsvermögen verloren. Im Halse zuweilen viel Schleim	**Rhinitis atrophica** c. Ozaena. Viel gelbgrüne Borken in der Nase, sehr fötid. Rötung der Schleimhaut. Rachenschleimhaut etwas trocken, gerötet	Wassermann negativ
15. LX. 721. Adler Berta, 20 J., Haustochter, Burghann bei Hunenfeld	Nasenatmung erschwert seit ca. $^3/_4$ Jahr. Borken aus der Nase. Kopfschmerzen vor Stirn und besonders über linkem Auge. Oft Heiserkeit	**Rhinitis atrophica** c. Ozaena. Gelbgrüne Borken, nicht sehr fötid. Untere Muschel nur als schmale Leiste noch vorhanden. Starker Kauffmannscher Wulst	Wassermann negativ
16. LX. 841. Ebbrecht Luise, 53 J., ledig, Hardegsen	Ausschlag im Naseneingang. Nasenatmung nicht erschwert. Eiter aus der Nase. Pat. spült täglich. Hals ohne Bes.	**Rhinitis atrophica** c. Ozaena. Pharyngitis sicca. Schörfe im Naseneingang, besonders r. Beiderseits stark atrophisch. Kauffmannscher Wulst vorspringend. Keine Krusten oder Schörfe in der Nase. Epipharynx frei. Pharynxschleimhaut trocken, glänzend	Wassermann negativ

Digitized by Google
Original from UNIVERSITY OF CALIFORNIA

Generated on 2019-10-24 12:42 GMT / http://hdl.handle.net/2027/uc1.b3252759
Public Domain in the United States, Google-digitized / http://www.hathitrust.org/access_use#pd-us-google

17. LX. 1012. Arend Katharina, 32 J., Vater Schmied, Eichenberg	Heiser seit Kind auf, wechselt etwas. Sonst ohne Beschwerden. Hat heftige Nasenerkrankung gehabt	**Rhinitis atrophica** c. Ozaena. Pharyngitis chron. sicca Laryngitis „ „ Nase beiderseits sehr weit. Unt. Muschel hochgradig atrophisch; mittlere Muschel weniger. Rechts dicker Kauffmannscher Wulst. Dahinter kommt Eiter aus Infundibulum. Schwellung des Siebbeins gering	Wassermann negativ
18. LX. 1181. Mittbauer Karoline, 50 Jahre, Arbeiterin, Göttingen	Seit 3 Wochen Schmerzen an der Nasenwurzel, hat viel Kopfschmerzen. Aus der Nase viel stinkender Eiter	**Rhinitis atroph. chron.** Beiderseits viel übelfötide Massen. Ziemlich hochgradige Atrophie. Mittlerer Nasengang geringe Schwellung	Wassermann negativ
19. LX. 1227. Brackmann Auguste, 17 Jahre, Vater Kaufmann, Marienstein	Häufig Borken von gelbgrüner Farbe aus der Nase. Borken sehr stark fötid. Nasenatmung nicht erschwert. Viel Schleim im Halse, Husten	**Rhinitis atrophica** c. Ozaena. Untere Muscheln sehr atrophisch, auch mittlere Muscheln bereits im atrophischen Stadium. Nase beiderseits sehr weit. Viel Schleimeiter. Weniger Borken	Wassermann negativ
20. LX. 1274. Ludewig Auguste, 14 J., Vater Arbeiter, Göttingen	Aus Mund u. Nase sehr schlechter Geruch. Wenig Sekret. Besteht seit fast 2 Jahren. (8 Geschwister, 2 schon tot. Vater und Mutter angeblich gesund, leben getrennt. Geschwister angebl. alle gesund, verheir.)	**Rhinitis atrophica** c. Ozaena. Beiderseits Nasenschleimhaut trocken, mit übelfötiden Borken bedeckt. Mittlerer Nasengang beiderseits offen. Epipharynx zeigt geringe Schwellung	Wassermann negativ
21. LXI. 50. Dahlmann Friedrich, 26 J., Pferdeknecht, Berwartshausen	Heiser seit 1 Jahr. Oft Husten. Nase ohne Beschwerden. Im Kehlkopf beim Schlucken Schmerzen. Trockenheitsgefühl im Halse. (Pat. ist verheiratet, angeblich dreimal hintereinander hat dessen Frau im dritten Monat abortiert. Pat. hat vier gesunde Geschwister. Eltern in den fünfziger Jahren gestorben, waren gesund. Soldat gewesen, angeblich nie geschlechtskrank gewesen)	Laryngitis chron. **Rhinitis atrophica** c. Ozaena. Pharyngitis chron. Septum vorderer Rand luxiert nach links. Beiderseits Muscheln atrophisch, untere Muscheln am meisten. Proc. uncinat; verdickter Schleimeiter aus mittlerem Nasengang. Nase weit. Im Rachen viel Schleimeiter. Schwellung d. Rachenmandel, Cyste? Stimmbänder gerötet, mit Schleimeiter belegt. Auf hinterer Wand etwas Borken	Wassermann negativ

Digitized by Google
Original from UNIVERSITY OF CALIFORNIA

Generated on 2019-10-24 12:42 GMT / http://hdl.handle.net/2027/uc1.b3252759
Public Domain in the United States, Google-digitized / http://www.hathitrust.org/access_use#pd-us-google

22. LX. 1233. Ellies Amalie, 29 J., Mutter Fabriksarbeiterin, Grone	Wird wegen Mittelohreiterung behandelt. Nase angeblich ohne Beschwerden	Otit. med. pur. chron. d. **Rhinitis atrophica** c. Ozaena. L. Septum mäßig deviiert, berührt vordere untere Muschel. Im übrigen hochgradige Atrophie bis untere Muschel. Mittlerer Nasengang offen. Überall grüngelbe Borken. Mittlere Muschel als Leisten vorhanden. Epipharynx zeigt ebenfalls Borken	Wassermann negativ
23. Herr N., 17 Jahre, Kaufmann, Dingelstedt	Die Mutter von mir wegen Rhinitis atrophica c. Ozaena behandelt. Pat. ist mehrfach ohne Erfolg behandelt, er hat oft Kopfschmerzen. Er ist operiert in der Nase, Knochen angeblich entfernt. Seit längerer Zeit hat er Magenbeschwerden. Jodkalium nicht vertragen	**Rhinitis atrophica** c. Ozaena. Spülung. Sajodin. R. eng. Septum breit nach r. verbogen. Einzelheiten nicht zu übersehen. Linke untere Muschel nur noch als Leiste vorhanden; mittlerer Nasengang zeigt leichte Schwellung der Schleimhaut, bes. über Proc. uncinatus, sonst frei. Im Epipharynx grüngelber Schleimeiter, der von hinterer Nase sich fortsetzt. Trockenheit, Firnisglanz der mesopharyngealen Schleimhaut	Wassermann negativ
24. V. 239. N., 12 Jahre, Fabrikantensohn, Dingelstedt	Mutter und Bruder leiden an derselben Affektion. Hat seit längerer Zeit Borken in der Nase, oft verstopfte Nase	**Rhinitis atrophica** c. Ozaena. Spülung. Kal. jodat. 5:200. Beiderseits Trockenheit der Schleimhaut. Borken. Untere Muschel beiderseits leistenförmig, besonders im hinteren Abschnitte; mittlerer Nasengang beiderseits offen, ohne Schwellung. Viel Schleimeiter, besonders im hinteren Nasenteile. Beiderseits Epipharynx ohne Besonderheit	Wassermann negativ

Digitized by Google
Original from UNIVERSITY OF CALIFORNIA

Generated on 2019-10-24 12:42 GMT / http://hdl.handle.net/2027/uc1.b3252759
Public Domain in the United States, Google-digitized / http://www.hathitrust.org/access_use#pd-us-google

25. Frau N., Dingelstedt	Seit Jahren an Borken in der Nase und Verstopfung der Luftpassage gelitten	**Rhinitis atrophica** c. Ozaena. Spülung. Kal. jodat. 7:200·0. Resektion des Kauffmannschen Wulstes beiderseits. Trockenheit der Schleimhaut. Hochgradige Atrophie, besonders der unteren Muscheln. Kauffmannscher Wulst, besonders kommt viel Eiter dahinter hervor	Wassermann negativ
26. Schneegans Marta 21 J., Näherin, Leinefelde	Hat seit Jahren schlechte Luft durch die Nase. Anamnestisch kein Verdacht für Lues. Es kommen oft Borken aus der Nase, riecht schlecht	**Rhinitis atroph. chron.** c. Ozaena. Pharyngitis sicca. Spülung. Rp. Kal. jodat. 7:200·0	Wassermann negativ
27. Grebe Johanna, 14 J., Vater Tischler, Göttingen	Seit längerer Zeit kommen Stücke aus der Nase, schlecht Luft. Hereditär nichts Besonderes	**Rhinitis atrophica** c. Ozaena. Epipharynx frei. Ziemlich hochgradige Atrophie	Wassermann negativ
28. Hildebrand Frida, 18 Jahre, Fabrikarbeiterin, Rosdorf	Seit $^1/_2$ Jahr kann die Pat. rechts keine Luft bekommen. Es kommen bisweilen Borken heraus. Keine Kopfschmerzen. Hals ohne Beschwerden	**Rhinitis atroph. chron.** c. Ozaena. L. Septumverbiegung, breite Leiste. Viel Schleimeiter. R. überall Borkentapete. Gleichmäßige Atrophie. Rachenschlund verdickt, gerötet	Wassermann negativ
29. Frau N. N., 45 J., Uder	Hat oft Borken in der Nase, Trockenheit. Seit langen Jahren bestehend. Über Entstehung nichts bekannt. Ist oft heiser, hat Kratzen im Halse	**Rhinitis atroph. chron.** c. Ozaena. Pharyngo-Laryngitis sicca. Beiderseits in der Nase gleichmäßige Atrophie, mittlerer Nasengang beiders. offen	Wassermann negativ
30. Elbeshausen Karl, 14 J., Vater Zugführer, Göttingen	Es kommen seit längerer Zeit dicke Stücke aus der Nase. Keine Kopfschmerzen. seit 2 Jahren Beschwerden. Hals und Ohr ohne Beschwerden	**Rhinitis atroph. chron.** c. Ozaena.	Wassermann negativ
31. Milte Anna, 25 J., Vater Hofmeister, Brunkensen	Keine Luft durch die Nase seit 1 Jahre. Kopfschmerzen vor Stirne. Husten, Auswurf. Asthmatische Beschwerden. In den Augen keine Beschwerden	**Rhinit. atroph.** c. Ozaena. Pharyng. sicca. Beiders. Nase austapeziert mit Borken, sehr fötid; mittlerer Nasengang beiders. offen, ohne Schwellung. Gleichmäßige Atrophie. Geringe Trockenheit im Epipharynx	Wassermann negativ

Digitized by Google
Original from UNIVERSITY OF CALIFORNIA

Wassermannsche Reaktion bei Ozaena, Zeitschr. f. Ohrenheilk., LVII, 4) kommt nach der Untersuchung bei 15 Fällen von Ozaena zu demselben Resultat.

Demgegenüber folgert aber Artur Alexander (Serodiagnostische Untersuchungen zur Frage der Beziehungen zwischen Ozaena und Syphilis, Zeitschrift f. Laryngol. u. Rhinol., T. 8, pag. 669) bei völlig negativem Ausfall der Wassermannschen Reaktion in 26 Fällen, daß der Wert dieser Untersuchungsmethode in der vorliegenden Frage nichts sage. Aus klinischen Gründen glaubt er, daß die Syphilis ätiologisch bei der Ozaena eine viel größere Rolle spiele, als allgemein angenommen wurde. Diese Einwürfe und Anschauungen von Alexander scheinen mir nun keineswegs stichhaltig zu sein. Einmal erscheint uns keineswegs aus klinischen Beobachtungen heraus der ätiologische Zusammenhang zwischen Ozaena und Syphilis so naheliegend zu sein. So beobachten wir in der kleinen Universität, wo vorwiegend ein ländliches Klientel zur Behandlung kommt, ebenso oft Ozaena als in der Großstadt. Bei uns zu Lande ist aber gottlob die Syphilis noch eine ziemlich seltene Erkrankung, die nur bisweilen von der Stadt hineingeschleppt wird. Solche Leute sind meist bald im Dorfe bekannt und gescheut. Das ist meines Erachtens ein sehr gewichtiger Gegengrund gegen die Alexandersche Anschauung. Während bei dem Berliner poliklinischen Material ohne weiteres mit einem verhältnismäßig hohen Prozentsatz von Syphilis ganz allgemein zu rechnen ist, bilden bei uns syphilitische Erkrankungen überhaupt ein relativ kleines Kontingent im Jahre; die meisten Träger stammen noch dazu aus den benachbarten Großstädten Kassel und Hannover oder rekrutieren sich zum Teil aus den Studierenden. Andrerseits aber halte ich es keineswegs für angängig, die Werte der Wassermannschen Reaktion so niedrig einzuschätzen. Ich will mich hier nicht weiter auf die Bewertung der Methode einlassen, aber so viel steht doch wohl fest, daß man sich im großen und ganzen darauf verlassen kann. Nur relativ wenige Ausnahmen sind bekannt geworden, wo der positive Ausfall trügerisch sein kann (zum Beispiel Scharlach).

In einigen Fällen, wo allerdings schon der klinische Befund mit Sicherheit auf die luetische Ätiologie hinwies, fiel auch die Untersuchung nach Wassermann positiv aus. Ich glaube also, daß man nach dem negativen Ausfall der Wassermannschen Reaktion in einer so großen Reihe von Fällen, zu denen unsere ebenfalls durchwegs negativen 30 Fälle hinzuzuzählen wären, die Luesätiologie für die Rhinitis atrophica cum Ozaena definitiv als abgetan betrachten kann. Jedenfalls kann man bis auf weiteres nicht auf Grund von rein klinischen Betrachtungen, die mir noch dazu als sehr unzulänglich erscheinen, eine so bewährte empfindliche Untersuchungsmethode, wie sie die Wassermannsche darstellt, mit einem Strich diskreditieren.

Digitized by Google
Original from UNIVERSITY OF CALIFORNIA
Generated on 2019-10-24 12:42 GMT / http://hdl.handle.net/2027/uc1.b3252759
Public Domain in the United States, Google-digitized / http://www.hathitrust.org/access_use#pd-us-google

Allgemeines. Technisches. Anästhesie. Applikation von Adstringentien.

Ich möchte weiterhin einige Erfahrungen über Analgesie und Ischämie namhaft machen. Mit bestem Erfolge haben wir uns seit mehreren Jahren des Sprays bedient, und zwar haben wir die verschiedensten Lösungen benutzt, ganz dem beabsichtigten Zweck entsprechend. Einen sehr zweckmäßigen, die Analgesierungslösung sehr sparsam applizierenden Apparat hat unsere Instrumentenfirma (Mahrt und Hoerning, Göttingen) hergestellt. Wir benutzen eine 1%ige Cocainlösung in den Fällen, wo wir nur eine Abschwellung des Schwellgewebes erreichen wollen, um eine Übersicht über die Nasenhöhle zu haben. Bekanntlich kann man sehr oft nur dadurch zu einem genügenden Urteil kommen. Bei älteren Kindern benutzen wir 10%ige Alypinlösung mit Paranephrinzusatz (1 : 4) oder 5%ige Cocainlösung mit Paranephrin (1 : 4). Bei Erwachsenen haben wir meistens 10%ige Cocainlösung mit Paranephrin (1 : 1000) 1:4 Zusatz benutzt. Auch die 10—20%ige Alypinlösung mit Suprareninzusatz hat sich gut bewährt, nur muß man, worauf ja Ruprecht („Haben sich in der Rhino-Laryngologie die Ersatzmittel des Cocains bewährt?“ Monatsschrift für Ohrenheilk., 45. Jahrg., II, 4) auf Grund einer großen Erfahrung gebührend hingewiesen hat, genügend lange Zeit (20 Minuten) warten. Diese Lösung applizieren wir besonders bei Adenotomien von älteren Kindern oder Erwachsenen. Man kann das Rohr meines Sprayapparates sehr leicht durch die Nase bis zum Rhinopharynx vorschieben und diesen besprayen. Wenn man den Patienten auffordert, alles auszuspeien, wird man durch die Spraymethode an sich keine Gefahr zeitigen.

Wir haben keinerlei üble Erfahrungen in den 3 bis 4 Jahren damit gemacht. Für den Patienten ist die Applikationsform zweifellos angenehmer. Weiterhin bedeutet diese Methode einen großen Zeitgewinn. Eine geschickte Schwester kann sehr wohl das Unempfindlichmachen in vielen Fällen übernehmen. Der Einwurf, man brauche viel mehr Cocain, ist nicht berechtigt. Allerdings gebe ich gern zu, daß man leicht mehr einsprayt, als zur Analgesie und Ischämie ausreicht. Das Wesentliche ist dabei, daß der Apparat gut gemacht ist und sparsam sprayt.

Es ist kaum glaublich, daß immer noch die an sich doch unmögliche Auffassung zu lesen ist, man müsse die Anästhesierungsflüssigkeit möglichst kräftig ins Gewebe einreiben. Diese Mahnung findet man in den modernsten und anerkanntesten Lehrbüchern unserer Disziplin. Nun wird man doch einerseits zugestehen müssen, daß das Epithel am besten resorbieren wird, dessen Erhaltung soll uns schon aus anderen Gründen am Herzen liegen. Andrerseits weiß jeder, der einmal frisches Material aus der Nase zur histologischen Untersuchung eingebettet hat, und dem das Erhaltensein des Epithels am Herzen lag, wie vorsichtig man mit dem Gewebe umgehen muß, um nicht

Digitized by Google
Original from UNIVERSITY OF CALIFORNIA
Generated on 2019-10-24 12:42 GMT / http://hdl.handle.net/2027/uc1.b3252759
Public Domain in the United States, Google-digitized / http://www.hathitrust.org/access_use#pd-us-google

die Oberhaut bei der Untersuchung zu vermissen. Das Einpinseln, wie man es so oft sieht, zerstört das Epithel ganz gehörig.

Am besten sprayt man in 3 Zeiten, indem man alle Richtungen systematisch berücksichtigt. Ich verzichte für mich zum Beispiel schon seit langem in den meisten Fällen auf die Injektion bei Septumoperationen nach Killian. Besonders empfindliche Patienten werden durch die Injektion psychisch schon sehr alteriert. Das fällt hier fort. Die Schwester sprayt zweimal ein, ein drittes Mal tue ich es zur Vorsicht selbst, um alle empfindlichen Teile sicher zu treffen. Vielleicht schiebe ich über der Leiste auf der konvexen Seite noch eine getränkte Wattewicke ein und nach genügendem Zuwarten und Desinfektion der Hände und des Patienten ist in 4—7 Minuten fast immer die Operation geschehen ohne daß es wesentlich blutete oder daß der Patient mehr davon merkt, als wenn injiziert worden wäre.

Eine große Zahl von Kollegen hat sich bei uns von den Vorzügen dieses Vorgehens in vielen Fällen überzeugen können. Ich gebe allerdings gern zu, daß man mit weniger Übung, besonders wenn man wie vielfach 20 und mehr Minuten braucht, um die Septumoperation zu vollenden, von der Injektion Vorteil hat. Das Abheben der Schleimhaut ist etwas leichter und es blutet, vorausgesetzt, daß die Injektion gut gemacht war, bisweilen weniger, vor allem bei der längeren Dauer und wenn chronische Entzündungen der Nasenschleimhaut vorliegen. Ganz besonders empfehlenswert ist auch die Tropfmethode der Anästhesierungsflüssigkeit bei Eingriffen im Larynx. Hier zeigt sich, was ein intakt gebliebenes Epithel hinsichtlich der Resorption leistet. Wenn man im Verlaufe einiger Minuten ein paar Kubikzentimeter einer 10%igen Cocainlösung mit Zusatz von Paranephrin (1 : 1000) im Verhältnis von 1 : 4 in den Larynx träufelt, indem man Schritt für Schritt die einzelnen Teile berücksichtigt, so kann man stets auf eine ausgezeichnete Anästhesie und Ischämie rechnen. Ich berücksichtige den Rachen meistens gar nicht dabei. Jedoch suche ich einen heftigen, komittierenden Rachenkatarrh, der leicht zu Würgbewegungen Veranlassung gibt, vorher therapeutisch zu beeinflussen. Auch empfiehlt es sich, nüchtern zu operieren und kurz vor der Anästhesierung $^1/_2$—$^3/_4$ Spritze Morphium (0·2—10·0) zu geben. Selbst eingreifende Excisionen bei Tukerkulose zum Beispiel kann man so unter vorzüglicher Analgesie und Ischämie vornehmen. Es liegt ohne weiteres auf der Hand, daß man so besser dosieren kann, als zum Beispiel beim Einpinseln, wo ja vieles in der Watte bleibt. Natürlich ist einmal ein feiner Nebelspray erforderlich, und andrerseits soll nicht auf einmal zu viel eingespritzt werden, lieber die Applikation wiederholt werden, um nichts zu verschwenden und Überschüssiges einzubringen, was auch leichter nach dem Rachen abfließt. Die Erfahrung läßt uns hier, wie bei jeder Applikationsform erforderlich ist, das Richtige treffen. Ich gebe Ruprecht durchaus recht: Eine so wichtige Frage wie die der Analgesie muß jeder für sich ernst

Digitized by Google
Original from UNIVERSITY OF CALIFORNIA
Generated on 2019-10-24 12:42 GMT / http://hdl.handle.net/2027/uc1.b3252759
Public Domain in the United States, Google-digitized / http://www.hathitrust.org/access_use#pd-us-google

nehmen und jeder muß daran für sich mitarbeiten. Noch eins. Dasselbe, was für die Analgesierung und Ischämierung gilt, das gilt auch für die Applikation von adstringierenden und ätzenden Lösungen im Rachen und Larynx. So haben wir mit bestem Erfolge schon seit langem das Einpinseln, sowohl für Rhinopharynx wie für den Larynx, verlassen. Bei chronischer Pharyngitis sprayen wir mit demselben Sprayapparat, nur daß das distale Rohrende etwas nach oben abgebogen ist, Chlorzinklösungen oder anderes in den Rhinopharynx ein. Bei diesem Modell ist die Bohrung etwas weiter, um in kürzerer Zeit 1—2 cm^3 der Lösung applizieren zu können. Die Lösung läuft dann an den Rachenwänden herab und benetzt alle Teile. In dem Larynx benutzen wir wiederum eine Spritze, da hier der Patient nicht genügend lange halten wird, um die erforderliche Menge in das Larynxinnere einbringen zu können. Es ist geradezu erstaunlich, welche Ausdauer Patient und Arzt bei der noch oft üblichen Behandlungsart des Pinselns vom Mesopharynx zeigen. Ein Jahr und länger wird jeden zweiten Tag gepinselt. Daß die meisten Pharyngitiden im Nasenrachen wurzeln, wird dabei ignoriert. Wir sehen ziemlich oft solche Fälle von Pharyngitis und Laryngitis, die spezialärztlich so behandelt worden sind und allmählich schwere Neurastheniker geworden sind. Den Retronasalkatarrh, wenn nicht Nasenveränderung, haben sie natürlich nach wie vor. Eine Ohrreizung haben wir bei unserer Spraymethode übrigens nie gesehen.

Siebbeinzellen im Septum.

Einige sehr interessante Befunde habe ich gelegentlich der Septumoperation nach Killian gemacht. In 3 Fällen fand ich nämlich in dem hintersten Septum Hohlräume, die nach oben mit dem Keilbein oder hinteren Siebbeinzellen deutlich frei kommunizierten, wie durch die Untersuchung mit der Sonde nachzuweisen war. Ich möchte diese Befunde als abererierte Siebbeinzellen deuten. Auf diese Form von sogenannten versprengten Siebbeinzellen ist meines Wissens noch nicht hingewiesen worden. Ich habe die auskleidende Membran aus einem solchen Falle im Septum histologisch untersucht und konnte ihre Identität mit der von Siebbeinschleimhaut nachweisen.

Claus (Vier üble Zufälle bei Punktion der Oberkieferhöhle. Passow-Schäfers Beiträge, III, 1911) teilt, wie der Titel sagt, vier unangenehme Erscheinungen bei Kieferhöhlenpunktion mit, von denen 2 letal endigten. Ich möchte hier nur darauf hinweisen, daß leider gar nicht selten bei Punktionen der Kieferhöhlen, die wir meistens vom unteren Nasengang aus mit der Lichtwitzschen Nadel machen, unangenehme Shockerscheinungen auftreten, die wohl als Vaguslähmung zu deuten ist. Die Patienten synkopieren, verdrehen die Augen, haben klonische Krampfbewegungen, werden sehr cyanotisch. Der Puls wird sehr unregelmäßig, schlaff, langsam, die Atmung ganz langsam. Der Zustand macht einen sehr unangenehmen Eindruck. Ich bin auch nach 2 Fällen

Digitized by Google
Original from UNIVERSITY OF CALIFORNIA
Generated on 2019-10-24 12:42 GMT / http://hdl.handle.net/2027/uc1.b3252759
Public Domain in the United States, Google-digitized / http://www.hathitrust.org/access_use#pd-us-google

überzeugt, die ich bei sonst robusten Patienten — es betrifft nach meiner Erfahrung besonders Frauen — gesehen habe, daß solche Fälle ohne Campher- und Digaleninjektion letal endigen können. Es handelt sich doch offenbar um reflektorisch ausgelöste Erscheinungen, die besonders im Vagusgebiet zur Ausbildung kommen. Nach genügender Bettruhe geht der Zustand ohne besondere Nachwirkung gänzlich zurück.

Fall von Osteomyelitis des Oberkiefers bei einem 3jährigen Kinde.

Weiterhin möchte ich hier noch über einen Fall von Osteomyelitis des Oberkiefers bei einem 3jährigen Jungen berichten.

Von G. Wüstmann ist vor kurzem (Zeitschr. f. Ohrenheilkunde, 1910, pag. 221) der zweite Fall von solcher Affektion aus der Römerschen Klinik mitgeteilt und auch die Literatur berücksichtigt worden. Unser Fall ist folgender:

Siems Willy, Kreiensen, $2^1/_2$ Jahre, Lokomotivheizerssohn.

Hat angeblich vor 14 Tagen rechts oben Zahnwurzeleiterung gehabt. Der Zahn ist ärztlicherseits gezogen. Aus Zahnlücke kommt noch Eiter und Blut. Die rechte Backe ist geschwollen, gerötet. Auch die Nase ist zugeschwollen. Besondere Erkrankung ist nicht vorausgegangen. Befund: Die Nase l. zeigt mäßige Schwellung, geringe schleimige Hypersekretion. R. ist die ganze Nase verschwollen, serös-schleimige Hypersekretion. Die Schwellung auf der r. Wange mäßig stark, nicht hart, weniger empfindlich. Die Schwellung greift nach oben auf Weichteile auf Proc. frontalis ossis maxill. über. Das Zahnfleisch rechts oben ist geschwollen. Aus einer Alveole Blutung, etwas eitriges Sekret. Die Schwellung ist zunächst mit 1%igem Borsäure-Prießnitz behandelt. Als nach fünf Tagen keine Besserung eintritt, die gingivale Schwellung noch zunimmt, wird dem Patienten Aufnahme empfohlen und am 4. IV. d. J. der Oberkiefer eröffnet.

Operationsbericht (Chloroformnarkose): Schnitt über der Zahnreihe, aus der zwei Zähne fehlen. Ein Molaris erst entwickelt. An dem wenig entwickelten Proc. alveolaris, in dem mehrere lockere Sequester mit ganz zerfressenen Rändern mehrfach perforiert haften, werden die veränderten Knochenteile mit dem Meißel entfernt, ebenso die ganz locker haftenden Zahnanlagen (3). Im Kiefer liegen mehrere lockere Knochenpartikel mit Granulationen und wenig Eiter gemischt, die mit dem scharfen Löffel entfernt werden und sehr leicht nachgeben. Auch die mediale Wand ist im vorderen Teile beteiligt. Xeroformgazetamponade.

Epikrise: Nach der Krankengeschichte muß man also annehmen, daß es sich hier um eine Zahnaffektion zunächst gehandelt hat und daß von hier aus der Oberkiefer ergriffen ist. Die Frage der Genese ist ja nach den mitgeteilten Fällen noch nicht entschieden. Brown-Kelly hat angenommen, daß die Infektion nicht von der Kieferhöhle aus, sondern meist von Zahnsäckchen

Digitized by Google
Original from UNIVERSITY OF CALIFORNIA
Generated on 2019-10-24 12:42 GMT / http://hdl.handle.net/2027/uc1.b3252759
Public Domain in the United States, Google-digitized / http://www.hathitrust.org/access_use#pd-us-google

ausginge. Dieser Anschauung pflichtet auch Wüstmann bei. In unserem Falle war außerhalb vom Arzt in der Annahme, daß eine Wurzeleiterung vorliege, der Zahn extrahiert. Aus der offenen Zahnalveole habe es dann geeitert und geblutet. Erst als die kommittierende Schwellung auf Wange und Nase nicht zurückging, und die Nase nicht freier wurde, kamen die Angehörigen mit dem Kinde zu uns. Diese Angaben würden also sehr wohl mit der von Brown-Kelly gemachten Annahme zusammentreffen. Übrigens war noch dazu in un-

Fig. 1.

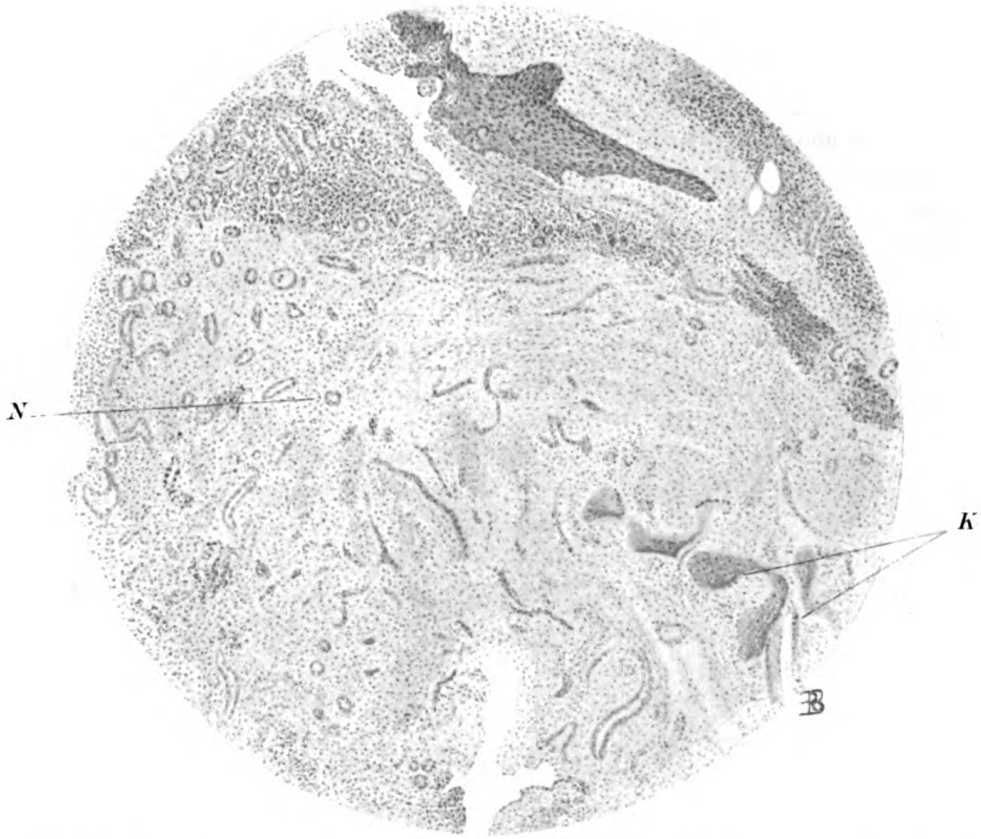

serem Falle keine Eiterabsonderung aus der Nase nachweisbar. Alle Kieferhöhlenwandungen, besonders die vordere und untere, sind schwer verändert. Eine größere Reihe von sequestrierten Knochenteilen werden entfernt. Da der Eiter bereits durch die Zahnextraktion zum Abfluß gebracht worden war, beherrschten die Sequester und die Granulationen in diesem Kiefer das Bild. Drei Zahnanlagen lagen locker zwischen den Granulationen. Natürlich war die homolaterale Nasenhöhle verlegt, weil die knöcherne nasale Wand auch beteiligt war.

Generated on 2019-10-24 12:42 GMT / http://hdl.handle.net/2027/uc1.b3252759
Public Domain in the United States, Google-digitized / http://www.hathitrust.org/access_use#pd-us-google
Digitized by Google
Original from UNIVERSITY OF CALIFORNIA

In diesem Falle spricht schon die ausgedehnte Sequestration der Kieferwände gegen die Annahme, daß etwa eine Entzündung der Kieferhöhle rhinogenen Ursprungs die weitere Affektion eingeleitet habe. Ich habe, um eventuell einen weiteren Aufschluß über die Pathogenese zu gewinnen, die Sequester, die Granulationen und die Zähnchen histologisch untersucht und möchte zwei charakteristische Befunde zur Illustration beifügen (s. Fig. 1 u. 2).

Es handelt sich danach um eine ältere hypertrophische Entzündung in dem Kiefer. Daneben ist der Knochen hochgradig beteiligt. Neben der besonders lebhaften Arrosion ist auch Apposition als Ausdruck der Entzündung zu sehen.

Fig. 2.

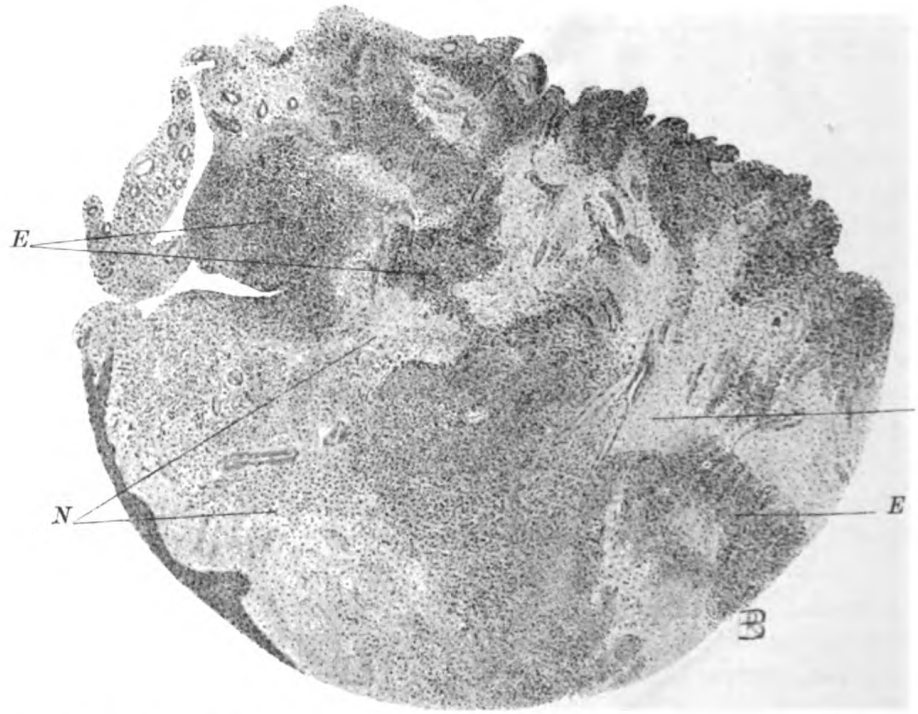

In den Schnitten durch das Granulationsgewebe fallen die zum größten Teile bereits narbigen Stränge in die Augen, dazwischen sind frischere Entzündungsstellen mit reichlich Rund- und Plasmazellen wahrnehmbar. Irgendwelche spezifische Veränderungen fehlen. Die Zähne zeigen keinen besonderen Befund. Man muß also annehmen, daß die Entzündung bereits längere Zeit bestanden hat. Von einer Zahncaries mit Wurzelentzündung aus ist der Alveolarfortsatz ergriffen, und von hier aus ist eine weitere Beteiligung des Oberkieferknochens und auch seines Inhaltes erfolgt. Man braucht meines Erachtens nicht den Ausgang in den Zahnsäckchen suchen.

Digitized by Google
Original from UNIVERSITY OF CALIFORNIA
Generated on 2019-10-24 12:42 GMT / http://hdl.handle.net/2027/uc1.b3252759
Public Domain in the United States, Google-digitized / http://www.hathitrust.org/access_use#pd-us-google

Von Friedrich Weise (Inaug.-Dissert. Rostock 1907) sind die mitgeteilten Fälle aus der Literatur zusammengetragen.

Ein weiterer Fall wurde von Landwehrmann (Zeitschr. f. Ohrenheilk., 58) aus der Körnerschen Klinik mitgeteilt.

2 Fälle von kongenitaler, knöcherner, totaler, marginaler, einseitiger Choanalatresie.

Als weitere interessante Einzelheiten möchte ich über 2 Fälle von kongenitaler, kompletter, marginaler Choanalatresie berichten, die wir im letzten Jahre zu beobachten Gelegenheit hatten.

1. Düsterdieck Karl, 30 Jahre, Gastwirt, Böffzen.

Kam am 21. III. 1911 zu uns in die Poliklinik mit der Klage, seit einem halben Jahre bisweilen Kopfschmerzen zu haben. Spricht kloßig, hat im Halse mitunter Schmerzen empfunden. Oft Schnupfen. Augen ohne Besonderheit. Es besteht kein Husten. Befund: Ohr beiderseits ohne Besonderheit. Das Septum ist breit nach links verbogen, breit nach hinten oben ansteigend. Beiderseits Hypersekretion, Schwellung, besonders der Muscheln. Verwachsensein der Zeichnung. Postrhinoskopisch wegen sehr lebhafter Würgbewegungen kein deutlicher Befund. Keine besondere Schwellung sichtbar. Bei Ausführung der Septumoperation nach Killian wird erst die Choanalatresie links erkannt. Das Röntgenogramm zeigt beiderseits ganz gleichmäßig entwickelte Nebenhöhlen, die Stirnhöhlen sind beiderseits mäßig entwickelt, Siebbein, Kieferhöhle gut.

Am 5. IV. wird mit Meißel und Cordesscher Stange die Atresie entfernt. Luft geht frei durch. Xeroformgazetamponade. Es handelt sich um eine kongenitale, marginale, komplette Atresie links. Die atresierende Lamelle ist größtenteils knöchern, ganz dünn. In der Mitte ist eine kleine Fontanelle nachweisbar.

22. IV. Pat. hat sehr gut Luft ohne Beschwerden. Wundränder glatt vernarbt. Entlassen.

2. Fischer Heinrich, 19 Jahre, Schmied, Diemarden.

Bekommt durch die Nase schlecht Luft, schnarcht nachts sehr, hat keine Kopfschmerzen. Sprache näselnd. Gehör nicht beeinträchtigt, oft erkältet. Das Trommelfell ist beiderseits normal. Nasenbefund: Linke Nase zeigt mäßige Schwellung, mäßige Hypersekretion, sonst ohne Besonderheit. Rechts weit nach hinten hängt aus mittlerem Nasengange ein Schleimpolyp herab. Untere Muschel besonders vorn verdickt. Das Septum ist stark leistenförmig verbogen, nach oben hinten an Breite zunehmend. Nach Entfernung des Polypen Abtragung der Hyperplasie der unteren Muschel mit Schere und Schlinge und Killianscher Septumoperation wird erst die Choanalatresie, die komplett ist, rechts erkannt. Bei Versuch bei zugehaltener linker Nase geht keine Luft durch die rechte Seite. Postrhinoskopisch zeigt sich rechts eine marginale, komplette Cho-

Digitized by Google
Original from UNIVERSITY OF CALIFORNIA
Generated on 2019-10-24 12:42 GMT / http://hdl.handle.net/2027/uc1.b3252759
Public Domain in the United States, Google-digitized / http://www.hathitrust.org/access_use#pd-us-google

analatresie, die ziemlich dünn ist. Es ist deutlich ein Gefäßnetz darauf zu sehen. Links ist die obere Hälfte der Choane ebenfalls durch eine Platte verlegt. Darunter ist das sehr verdickte Ende der unteren Muschel sichtbar. Resektion der Platte mit langem Lavalschen Meißel und Cordesscher Stange. Xeroformgazetamponade. Heilung.

Eine Röntgenaufnahme zeigt, daß die Stirnhöhle und Siebbeinzellen gut mittelgroß ausgebildet sind, und zwar auf beiden Seiten ganz gleichmäßig. Die Atresie selbst wird nicht deutlich. Der Gaumen ist ziemlich steil im ganzen, besonders vorn und im ersten Drittel. Auffallend ist, daß die rechte Seite deutlich abgesetzt, gegen links von der Mittellinie ab fast um 1 *cm* höher steht als die linke. Direkt hinter den Schneidezähnen sieht man deutlich einen kleinen Recessus.

Ich habe auf dem Naturforscherkongreß in Cöln 1908 über einen Fall von einseitiger, knöcherner, totaler, marginaler Choanalatresie berichtet und als zweckmäßige Art, die Atresie zu beseitigen, als Präliminaroperation die submuköse Resektion der Scheidewand empfohlen. Man kann dann leicht die Schleimhaut kontinuierlich vom ganzen Septum, bis an die frontal gestellte Atresieplatte vordringend, auch von dieser abheben. Am besten kann man auch vom Nasenboden die Schleimhaut etwas abheben. Nun läßt sich die Platte, falls sie resistent ist, mit einem Lavalschen Meißel zum Beispiel durchschlagen und von der geschaffenen Bresche aus die Platte, soweit erforderlich, resezieren. Darauf kann man leicht mit einem spitzen, langen Messer die Schleimhäute seitlich und medial je nach den vorliegenden Verhältnissen durchschneiden und den Überschuß mit der Schere abtragen (siehe auch Uffenorde, Zeitschrift f. Laryngol. u. Rhinol., 1909, pag. 475). Die Septumresektion soll man schon deshalb am besten vorausschicken, weil meistens auf der Seite der Verlegung eine Deviation besteht, die natürlich, mag sie stärker oder weniger ausgesprochen sein, nur die Nasenhöhle verengert und einen eventuell zu machenden Eingriff erschweren wird. Dieses Vorgehen erscheint mir auch zweckmäßiger als das jüngst von v. Eicken empfohlene (Verhandl. d. Deutschen laryngol. Gesellsch., 1911). Leider haben wir in diesen beiden Fällen die im zitierten Falle bewährte Art vorzugehen nicht erproben können, da infolge erschwerender Umstände die bestehende Choanalatresie erst nach Ausführung der Septumoperation von den Kollegen sichergestellt wurde. In beiden Fällen bestanden hier hochgradige Septumdeviationen.

Wir haben übrigens auch in diesen Fällen durch das Röntgenogramm feststellen können, daß die Nebenhöhlen auf beiden Seiten, der verlegten und nicht verlegten, gleich gut entwickelt waren. Die atresierenden Teile waren in diesen Fällen nicht sichtbar. Die Dignität der Gaumenbildung, auf die Brunk (Choanenatresie und Gaumenform, Zeitschr. f. Ohrenheilk., LIX, pag. 73) neuerdings wieder eingegangen ist, kommt bei diesen einseitigen Atresieformen nicht

Generated on 2019-10-24 12:42 GMT / http://hdl.handle.net/2027/uc1.b3252759
Public Domain in the United States, Google-digitized / http://www.hathitrust.org/access_use#pd-us-google
Digitized by Google
Original from UNIVERSITY OF CALIFORNIA

so sehr in Betracht, worin ich insoweit Brunk Recht geben möchte. Immerhin ist der Gaumenbefund bei Fischer sehr auffallend. Ohne irgendwie voreingenommen zu sein, schien mir der Befund, als eventuell zugunsten der Römerschen Auffassung sprechend, beachtenswert. Die verschiedene Biegung der beiden Gaumenhälften ist sehr deutlich. Sie ist rechts viel stärker ausgebildet als links.

(Fortsetzung folgt.)

Über ösophagoskopisch diagnostizierte Traktionsdivertikel der Speiseröhre.

Von Prof. **Frese** in Halle.

Bekanntlich versteht man unter Divertikeln der Speiseröhre umschriebene, wandständige Erweiterungen derselben, im Gegensatz zu den diffusen Dilatationen. Zenker führte zuerst eine scharfe Scheidung der Divertikel in Pulsions- und Traktionsdivertikel durch. Erstere bezeichnet man jetzt gewöhnlich als Zenkersche oder nach ihrem Sitz als Grenzdivertikel (pharyngoösophageale). Anatomisch handelt es sich bei ihnen, genau genommen, nicht um eine Ausbuchtung des Oesophagus, sondern um eine solche des Hypopharynx. Auf ihre Genese und Symptome will ich hier nicht näher eingehen; ich selbst habe 6 derartige Fälle genauer untersucht.

Später hat man außer diesen hochsitzenden Pulsionsdivertikeln auch noch eigentliche ösophageale Pulsionsdivertikel kennen gelernt, die aber verhältnismäßig selten sind.

Die zweite große Klasse der Divertikel wird von den Traktionsdivertikeln gebildet. Wie schon der Name sagt, kommen sie durch einen Zug zustande, der von außen auf die Wand der Speiseröhre ausgeübt wird, und zwar handelt es sich ursächlich um Entzündungsvorgänge, die sich in der Umgebung des Oesophagus abspielen. Die Mehrzahl (80—85%) nimmt ihren Ursprung von erkrankten Bronchiallymphdrüsen, von denen sich die größte Gruppe in der Höhe der Bifurkation findet; weniger zahlreiche Drüsen sind aber auch oberhalb und unterhalb dieser Stelle vorhanden.

Meist handelt es sich um anthrakotische, seltener um tuberkulöse Drüsenerkrankungen oder entzündliche Veränderungen anderen Ursprunges. Da die Drüsen im Mediastinum fixiert sind durch die Verbindung mit dem Trachealrespektive Bronchialrohr, die Oesophaguswand aber nachgiebig ist, folgt dieselbe relativ leicht jedem Narbenzug. Entsprechend ihrem Zusammenhang mit Lymphdrüsenerkrankungen kommen Traktionsdivertikel besonders häufig vor bei chronisch-interstitiellen Prozessen in den Lungen, bei Lungentuberkulose, chronischer Pleuritis und Perikarditis. Aus ihrer Ätiologie erklärt sich auch der Sitz der Divertikel. Sie finden sich ausschließlich an der vorderen oder

Digitized by Google
Original from UNIVERSITY OF CALIFORNIA
Generated on 2019-10-24 12:42 GMT / http://hdl.handle.net/2027/uc1.b3252759
Public Domain in the United States, Google-digitized / http://www.hathitrust.org/access_use#pd-us-google

seltener an der seitlichen Wand der Speiseröhre, niemals sind sie bisher an der Rückwand angetroffen worden. Gewöhnlich sind sie im mittleren Drittel des Oesophagus lokalisiert, in der Höhe der Bifurkation oder etwas darunter, entsprechend der am häufigsten in Betracht kommenden Lymphdrüsengruppe. Sehr hoch sitzende Divertikel scheinen manchmal von schrumpfenden Strumen auszugehen.

Meist ist nur ein Divertikel vorhanden, zuweilen mehrere. Ihre Form entspricht ihrer Entstehung. Meist sehen sie aus wie ein Trichter oder wie ein kleines Zelt. Ihre Tiefe beträgt im Durchschnitt 3—6 *mm*, doch sind auch solche bis zu 2 *cm* Länge beobachtet worden.

Manchmal handelt es sich nur um flache Gruben. Sekundär können sich dadurch Formveränderungen einstellen, daß von der Speiseröhre aus eine weitere Dehnung des Divertikels stattfindet, so daß dann Übergänge zu Pulsionsdivertikeln entstehen. Ihre Mündung ist entweder kreisrund oder häufiger schlitzförmig. Die Richtung ihrer Achse kann senkrecht zur Speiseröhre sein, meist ist sie nach oben, seltener nach unten gerichtet. Im letzteren Falle können sich leicht Speisereste im Divertikelsack festsetzen. Die Wand der Traktionsdivertikel ist in manchen Fällen von Muskulatur umkleidet, in anderen kann sie fehlen: besonders häufig ist das letztere an der Spitze des Sackes der Fall, wo entzündliche Einschmelzungsprozesse nicht selten sind. In der Schleimhaut des Divertikelsackes finden sich häufig kleine Ulcerationen, Narben und schiefrige Verfärbungen, die auf die Genese hinweisen. Besonders charakteristisch sind nach dieser Richtung hin Fälle, in denen die Spitze des Divertikels von einer Lymphdrüse gebildet wird oder wo man mit der Sonde in einen Fistelgang respektive in eine Eiterhöhle kommt. Nicht selten gehen auch strangförmige Narben von der Spitze des Divertikels zu benachbarten Lymphdrüsen oder es besteht eine Kommunikation mit der Trachea respektive einem Bronchus.

Der erste sichere Fall eines Traktionsdivertikels ist 1841 von Rokitansky beschrieben worden. Sie sind keineswegs selten, doch können sie relativ leicht übersehen werden, wenn bei der Sektion Lungen und Oesophagus getrennt aus dem Thorax herausgenommen werden. Tiedemann schätzt auf Grund von 633 Sektionen ihr Vorkommen auf 4% der Fälle.

Schon die Ätiologie spricht dafür, daß sie sich vorwiegend bei älteren Leuten finden werden, und dies ist tatsächlich so. Unter 200 Pat. mit Divertikeln waren nur 8 unter 10 Jahren. Die stärkere Beteiligung des männlichen Geschlechtes erklärt sich wohl durch die hier häufiger vorhandene Anthrakosis.

So unscheinbar die Traktionsdivertikel nun auch aussehen, so können sie doch eine große Bedeutung für ihren Träger gewinnen und direkt oder indirekt seinen Tod veranlassen. Ihre Gefährlichkeit besteht in der Möglichkeit

Generated on 2019-10-24 12:42 GMT / http://hdl.handle.net/2027/uc1.b3252759
Public Domain in the United States, Google-digitized / http://www.hathitrust.org/access_use#pd-us-google
Digitized by Google
Original from UNIVERSITY OF CALIFORNIA

einer Perforation. Der Durchbruch kann erfolgen nach dem Mediastinum und hier eventuell zu einer eitrigen Mediastinitis führen, namentlich wenn gleichzeitig Speiseteile oder Fremdkörper eingedrungen sind. In anderen Fällen hat man Durchbrüche beobachtet in die Bronchien mit sekundärer Lungengangrän, in die Pleura, in das Perikard, ja sogar in eine Lungenarterie. In Rokitanskys Fall war die Perforation veranlaßt worden durch einen im Divertikel festsitzenden Fremdkörper; nach Zenker soll dieses Vorkommnis nicht selten sein.

Schließlich ist zu erwähnen, daß man neuerdings auch an einen Zusammenhang zwischen Divertikel und Krebsentwicklung in der Speiseröhre gedacht hat. Von Heller u. a. sind diesbezügliche Fälle mitgeteilt worden. Bemerkenswert ist jedenfalls, daß sich das Oesophaguscarcinom ebenso wie das Traktionsdivertikel am häufigsten in der Gegend der Bifurkation findet.

Es fragt sich nun: Machen die Traktionsdivertikel während des Lebens klinische Erscheinungen und welcher Natur sind dieselben? Ich will gleich bemerken, daß hierüber bisher etwas Sicheres kaum bekannt ist. Die meisten verlaufen wohl ganz symptomlos, besonders wenn die Öffnung und die Achse so gerichtet sind, daß keine Speiseteile in dasselbe eindringen können. Andrerseits ist es sehr wohl denkbar, daß die entzündlichen Prozesse, welche sich bei der Entstehung des Divertikels abspielen, und die Zerrung, welche die Oesophaguswand dabei erfährt, allerlei unangenehme subjektive Sensationen auslösen könnten. In einigen Fällen, die während des Lebens Schlingbeschwerden geringen Grades dargeboten hatten, wurden bei der Sektion Traktionsdivertikel gefunden. Ferner ließ sich einige Male eine leichte Hypertrophie der Muskulatur oberhalb des Divertikels nachweisen, ein Hinweis darauf, daß hier ein leichtes mechanisches Schlinghindernis vorgelegen hatte.

In dem Falle Rosenheims[1]) fand sich eine Dilatation der Speiseröhre oberhalb eines kleinen, tiefsitzenden Traktionsdivertikels, während in vivo fälschlich ein Spasmus cardiae angenommen worden war. Soviel mir bekannt, ist die Diagnose auf Traktionsdivertikel erst einmal am Lebenden gestellt worden, und zwar von Starck.[2])

Der 46jährige Pat. litt seit 10 Jahren im Anschluß an eine Brustquetschung an Schlingbeschwerden und Schmerzen in der Höhe der fünften Rippe. Besonders beim Schlingen trockener und harter Speisen hatte er Schmerzen und das Gefühl, als ob der Bissen stecken bliebe. Im Laufe der Jahre entwickelte sich außerdem eine fortschreitende Lungentuberkulose. Die Oesophagoskopie ergab außer einer seichten Ausbuchtung der rechten Oesophaguswand bei 22 *cm*, ein deutliches kleines Divertikel bei 32 *cm* an der Vorderwand, das Speisereste enthielt und etwa 1 *cm* lang war: seine Öffnung war auffallend

[1]) Zeitschr. f. klin. Med., Bd. 41.

[2]) Die direkte Besichtigung der Speiseröhre. Würzburg 1905.

Digitized by Google
Original from UNIVERSITY OF CALIFORNIA
Generated on 2019-10-24 12:42 GMT / http://hdl.handle.net/2027/uc1.b3252759
Public Domain in the United States, Google-digitized / http://www.hathitrust.org/access_use#pd-us-google

weit. Außerdem hat derselbe Autor[1]) einige Male bei jugendlichen weiblichen Individuen kleine, umschriebene Ausbuchtungen im oberen Drittel der Speiseröhre gesehen, die er aber nicht für Divertikel hält, zumal sie mehr seitlich saßen.

Es ist klar, daß die meist kleinen Traktionsdivertikel nur mit dem Oesophagoskop diagnostiziert werden können; höchstens könnte man gelegentlich ein solches mit der Divertikelsonde nachweisen, doch würde man auf diesem Wege niemals völlige Sicherheit erlangen. Ich selbst habe in zwei Fällen am Lebenden im Oesophagoskop ein Traktionsdivertikel feststellen können, und diese Fälle erscheinen mir deswegen bemerkenswert, weil die bis dahin unklaren Beschwerden der Pat. wahrscheinlich auf die Divertikelbildung zu beziehen waren.

Der eine Fall betraf eine 28jährige Frau, die seit längerer Zeit über unangenehme Sensationen in der Kehlkopfgegend klagte und ein Gefühl hatte, als ob Speiseteile hier manchmal einen Augenblick stecken blieben. Regurgitieren hatte sie nicht beobachtet. Bisher waren ihre Beschwerden als „nervöse" aufgefaßt worden.

Bei der ziemlich mageren Frau, die im übrigen keine nervösen Stigmata darbot, ergab die Oesophagoskopie, 20 *cm* von der Zahnreihe entfernt, an der vorderen Wand der Speiseröhre eine circumscripte, schräg nach unten verlaufende Grube von einigen Millimetern Tiefe. Sondenberührung war an dieser Stelle schmerzhaft. Speisereste enthielt das Divertikel nicht, doch ließ die Richtung seiner Achse es durchaus möglich erscheinen, daß sich solche zeitweise festsetzen konnten. Eine Änderung der Beschwerden trat, solange ich die Pat. beobachten konnte, nicht ein.

Der zweite Fall betraf eine 70jährige Frau, die bestimmt behauptete, es müsse vor längerer Zeit ein kleiner Knochen in der Speiseröhre stecken geblieben sein. Sie klagte über zeitweise auftretende, lebhafte Schmerzen, die sie meist an einer ganz bestimmten Stelle der Speiseröhre, etwa in der Mitte der Brust, lokalisierte; dieselben sollten namentlich beim Essen, aber auch spontan auftreten. Manchmal hatte sie auch ein Gefühl, als ob die Speisen hier stecken blieben, doch trat niemals Regurgitieren auf.

Die Oesophagoskopie ergab bei im übrigen normalen Befund 25 *cm* hinter der Zahnreihe ein zirka 1 *cm* tiefes Divertikel, dessen Eingang an der vorderen Wand der Speiseröhre, etwas rechts von der Mittellinie lag. Seine Öffnung war oval gestaltet, die Schleimhaut in seiner Umgebung zeigte leichte narbige Veränderungen. Durch vorsichtiges Andrängen des Tubus konnte man den Fundus des Divertikels, der schräg nach unten gerichtet war, ohne Schwierigkeit einstellen. Bei der ersten Untersuchung enthielt er weißliche krümelige Massen,

[1]) Verhandlungen des Vereines süddeutscher Laryngologen, 1907.

Digitized by Google
Original from UNIVERSITY OF CALIFORNIA
Generated on 2019-10-24 12:42 GMT / http://hdl.handle.net/2027/uc1.b3252759
Public Domain in the United States, Google-digitized / http://www.hathitrust.org/access_use#pd-us-google

deren Natur nicht näher festgestellt worden ist, anscheinend waren es Speisereste; nach Abtupfen derselben mit Wattesonde erschien etwas Blut im Grunde des Sackes.

Ich habe die Frau wiederholt untersucht, da sie immer wieder kam, um „von dem Knochen befreit zu werden“; da sie sehr gut zu ösophagoskopieren war, konnte ich den Befund mehreren Ärzten demonstrieren. Die Schleimhaut des Divertikelsackes, welche entzündliche Veränderungen darbot, habe ich einige Male vorsichtig mit Argentumlösung tuschiert. Die Beschwerden hörten nach mehreren Wochen allmählich völlig auf.

In diesem zweiten Falle halte ich einen kausalen Zusammenhang zwischen den subjektiven Beschwerden der Pat. und dem Divertikel für sehr wahrscheinlich. In dem ersten Falle könnte man auch an ein zufälliges Zusammentreffen eines Divertikels mit funktionell nervösen Störungen denken. Die weitere Erfahrung muß zeigen, ob nicht solche, anscheinend nervöse Störungen, wie Fremdkörpergefühl, leichte Schlingbeschwerden und allerlei unangenehme Sensationen in der Speiseröhre, häufiger als man bisher angenommen hat, doch auf leichte organische Veränderungen in der Speiseröhrenwand, eventuell also auch auf kleine Traktionsdivertikel zurückzuführen sind.

Nach dieser Richtung hin möchten meine Mitteilungen als Anregung dienen.

Ein Beitrag zum Kapitel „Anästhetika“ in der Rhino-Laryngologie.

Von Dr. **Engelhard**, Hals-, Nasen- und Ohrenarzt in Hamburg.

Mit großem Interesse habe ich die Veröffentlichungen verfolgt, die sich in letzter Zeit mit der Anwendung der verschiedenen Anästhetika auf rhinolaryngologischem Gebiete befaßten. Es scheinen da vor allem die Meinungen weit auseinander zu gehen, ob die neueren Ersatzmittel, vor allem das Alypin, das Cocain vollständig zu ersetzen vermögen, das heißt, ob sie die gleiche anästhesierende Wirkung entfalten und dabei auch in der Tat Vorzüge aufweisen, die einen Übergang von einem zum anderen rechtfertigen. Wenn wir Ärzte heutzutage allem Neuen, was uns jeden Tag mündlich oder schriftlich in großen Mengen angeboten wird, skeptisch gegenüberstehen, so ist ein solcher Skeptizismus noch dazu in Anbetracht der oft recht überschwänglich klingenden Reklamephrasen durchaus berechtigt; andrerseits sind wir jedoch verpflichtet, wie auf anderen Gebieten so auch auf dem der Therapie alle Fortschritte der Zeit uns zu eigen zu machen und unseren Patienten dieselben teilhaftig werden zu lassen. Daraus ergibt sich, daß der Skeptizismus nicht zu einem Nihilismus ausarten darf, der einfach alles kritiklos in einen Topf wirft und sagt: „Unsere

Digitized by Google
Original from UNIVERSITY OF CALIFORNIA
Generated on 2019-10-24 12:42 GMT / http://hdl.handle.net/2027/uc1.b3252759
Public Domain in the United States, Google-digitized / http://www.hathitrust.org/access_use#pd-us-google

Verfahren sind mit Argent. nitric., mit Jodkali, mit Cocain ausgekommen, warum sollten wir das nicht auch.“ Je weiter wir natürlich in der Vervollkommnung der Methoden, der Anwendung von Medikamenten etc. fortschreiten, um so schwieriger und seltener wird ein wahrer Fortschritt, so daß es heutzutage nicht zu verwundern ist, wenn man bei dem Suchen nach Perlen auch viele Sandkörner findet.

Zu diesen Ausführungen und Schlußfolgerungen fühle ich mich um so mehr berechtigt und gewissermaßen geradezu verpflichtet, als ich selbst sehr dazu neigte, jede Neuerung kurzerhand abzulehnen und zu verwerfen, wenn mich nicht doch vereinzelte Erfahrungen darüber aufgeklärt hätten, daß dieser Standpunkt geradeso ungerechtfertigt ist wie die kritiklose Lobeserhebung jeder Neuerung. Ich bin jetzt 10 Jahre spezialistisch tätig und war 4 Jahre Assistent an verschiedenen Kliniken und Instituten. Während einer fast 13jährigen Tätigkeit habe ich meine Lokalanästhesie nur mit Cocain ausgeführt und dessen Vorzüge und Nachteile in jeder Hinsicht kennen gelernt. Seit ca. 1 Jahre arbeite ich mit Alypin und ich stehe nicht an, zu behaupten, daß ich in der kommenden Zeit meiner Praxis ausschließlich mit Alypin arbeiten werde, denn die Vorzüge desselben sind so augenscheinlich, daß das Cocain nunmehr voll und ganz aus meinem Medikamentenschatz ausgeschaltet ist. Ich will mich nicht dabei aufhalten, meine Technik bei den einzelnen Operationen und den Unterschied gegenüber der Anwendung von Cocain und Alypin auseinanderzusetzen, das ist schon vielfach in früherer und auch letzter Zeit geschehen, ganz besonders ausführlich und interessant hat sich Ruprecht erst kürzlich in der Monatsschrift für Ohrenheilkunde (1911, Heft 2) darüber ausgesprochen, ich halte mich nur nach meinen eigenen Erfahrungen für verpflichtet, zu dokumentieren, daß Alypin in Kombination mit Suprarenin alles leistet, was man von einem guten Anästheticum in der Rhinolaryngologie verlangen kann, und daß es das Cocain voll und ganz bei allen in Betracht kommenden Operationen ersetzen kann.

Allerdings etwas Lust und Liebe und Interesse gehört dazu, bis man so weit kommt; es sind Unterschiede in der Handhabung der beiden Mittel vorhanden, die teilweise bereits ausführlich in der Literatur besprochen sind, teilweise aber auf kleinen Einzelheiten und Modifikationen beruhen, die schlecht auseinanderzusetzen sind. Mir selbst ist es anfänglich so gegangen, bis eben der Wunsch, mich vom Cocain unabhängig zu machen, mich immer wieder zu erneuten Versuchen anspornte und mich zwang, mich in das neue Mittel einzuarbeiten.

Die Ansichten gehen ja auch darüber noch auseinander, ob dem Cocain wirklich die verschiedenen unangenehmen Nachwirkungen zuzuschreiben sind, oder ob sie auf anderen zufälligen Umständen beruhen. Wenn man aber, wie ich bei dem gleichen Patientenmaterial und den gleichen Operationen jetzt seit

Digitized by Google
Original from UNIVERSITY OF CALIFORNIA
Generated on 2019-10-24 12:42 GMT / http://hdl.handle.net/2027/uc1.b3252759
Public Domain in the United States, Google-digitized / http://www.hathitrust.org/access_use#pd-us-google

über einem Jahre derartige Zufälle nicht mehr sieht, die früher häufig beobachtet wurden, so weiß ich keine andere Erklärung dafür, als eben das Medikament dafür verantwortlich zu machen. Ein Unterschied, der mir bei Anwendung der beiden Mittel im Rachen noch besonders aufgefallen ist, ist der weniger unangenehme Geschmack des Alypins, wenigstens höre ich jetzt in dieser Hinsicht bedeutend weniger Klagen als früher beim Cocain. Und so kann ich es denn jedem Spezialkollegen nur empfehlen, sich einmal mit Interesse des Alypins anzunehmen. Vorausgesetzt, daß er nicht bei den ersten, vielleicht ab und zu etwas weniger befriedigenden Resultaten die Flinte gleich ins Korn wirft und sich durch weitere Versuche in das Wesen des Alypins einzuarbeiten sucht, wird manchem sicher das Alypin ein unentbehrliches Mittel werden und er dieses an Stelle des seither verwendeten Cocains verwenden.

Bemerkung zu dem Artikel: „Ungiftige Schleimhautanästhesie" von Dr. A. Ephraim in Breslau im 9. Heft dieser Zeitschrift.

Von Dr. **Ruprecht** in Bremen.

Ich sehe mich genötigt, eine nicht ganz klare Angabe in Ephraims Aufsatz richtigzustellen. Ephraim schreibt, auch das von mir empfohlene Alypin sei „keine harmlose Substanz, besonders wenn es in der Weise appliziert wird, die er (Ruprecht) für die Wirksamkeit in der Nase für erforderlich hält. Denn die Einlage von alypingetränkten Tampons auf längere Zeit (8—10 Minuten) ist nicht nur unbequem, sondern sie widerspricht auch dem Prinzip, daß die Einverleibung nicht nur in möglichster Verdünnung, sondern auch refracta dosi erfolgen soll, weil das Zentralnervensystem eine viel größere Menge des Giftstoffes ohne Schaden verarbeiten kann, wenn dieser ihm schubweise, als wenn er ihm kontinuierlich zugeführt wird".

Danach muß jeder Leser annehmen, daß ich diesen Modus der Anwendung gewissermaßen als conditio sine qua non für die Wirkung angegeben und bis heute an dieser Angabe festgehalten hätte.

Das ist nicht zutreffend.

Allerdings habe ich in dem ersten, 1906 erschienenen meiner 4 Beiträge zur Lokalanästhesie in den oberen Luftwegen diese Anwendungsweise in erster Linie empfohlen. „Unbequem" habe ich sie eigentlich nicht gefunden, auch die Patienten nicht; gelegentlich wende ich sogar gerade aus Bequemlichkeitsrücksichten — einmalige Applikation, Wartezeit nach Belieben 15—40 Minuten — auch heute noch diese Methode mit 10%iger Alypinsuprareninlösung an. Indessen stimme ich Ephraim bei, daß man möglichst an dem Prinzip festhalten soll, die Anästhetica refracta dosi zu applizieren. Dementsprechend habe ich auch damals schon ein Pinselungsverfahren in einer Fußnote angegeben,

Digitized by Google
Original from UNIVERSITY OF CALIFORNIA
Generated on 2019-10-24 12:42 GMT / http://hdl.handle.net/2027/uc1.b3252759
Public Domain in the United States, Google-digitized / http://www.hathitrust.org/access_use#pd-us-google

welches diesem Umstande vollauf Rechnung trägt. In dem letzten, Ephraim auf seinen Wunsch übersandten der erwähnten Beiträge aber habe ich ausdrücklich angegeben, daß man mit 6 Tropfen Suprarenin (1 : 1000) auf 20 Tropfen einer 20%igen Alypinlösung bei 2—4maliger Pinselung in Abständen von einigen Minuten eine vorzügliche tiefgehende und für alle Zwecke ausreichende Anästhesie in der Nase erzielt.

Seit Jahren wende ich diese Methode fast ausschließlich an. Je nach dem Grade von Anämie, den ich wünsche, nehme ich übrigens bis zu 15 Tropfen auf 20 Tropfen 20%ige Alypinlösung bei gleicher anästhesierender Wirkung. 6 Tropfen sind nur die untere Grenze. Die Suprareninlösung 1:1000 ist ein exquisiter Alypinspurer! Auch zur Rachenmandelanästhesie wende ich dies Verfahren gern an Stelle des früher von mir angegebenen an, und zwar ohne den Patienten mit hängendem Kopf zu lagern.

Alles nähere findet der Leser in der von Ephraim auch zitierten, aber wohl nur teilweise gelesenen Arbeit, in welcher ich mich auf pag. 150 und 151, Heft 2, dieses Jahrganges dieser Zeitschrift ausführlich über die Form der praktischen Alypinanwendung ausgesprochen habe.

Was nun die Giftwirkung des Alypins anlangt, so habe ich außer einem ausdrücklich und ausführlich von mir erwähnten Falle einer mäßigen Intoxikation bei dem Tamponverfahren unter außergewöhnlichen Umständen in mehr als 6jährigem ausschließlichen Alypingebrauch bei der permukösen Anästhesierung niemals auch nur eine Andeutung einer Intoxikation erlebt, wohingegen ich in den früheren Jahren, als ich Cocain anwandte, eine Zahl peinlicher Erlebnisse gehabt habe, die ich zumal in ihrer Gesamtheit nicht auf das Konto von Hysterie, Neurasthenie und seelischer Erregung allein setzen kann. Das Gleiche haben mir viele Kollegen, die vom Cocain zum Alypin übergegangen sind, bestätigt. Nur Lautmann[1]) erwähnt in einem Falle vorübergehende nervöse Störungen. Nach den Informationen, die ich sofort über dieses vereinzelte Vorkommnis eingeholt habe, hat es sich dabei um ein ausgesprochen neurasthenisches Mädchen gehandelt, auch wirft Lautmann in seinem Briefe an mich selbst die Frage auf, ob es nicht ein durch Aufregung hervorgerufener Erschöpfungszustand war. Somit dürfte dieser Fall bei seiner Vereinzelung sehr mit Vorsicht zu werten sein.

Trotz meiner guten Meinung über das Alypin habe ich wohl durch meine Arbeiten für den aufmerksamen Leser sehr deutlich bewiesen, daß auch ich das Alypin nicht für eine „harmlose Substanz" gehalten wissen will. Aber „Gift" ist nach meinem Dafürhalten ein durchaus relativer Begriff. Auch die brave Kartoffel ist schließlich giftig: „As man to weel davon ett, ward man 'r von krank", sagen unsere Bauern. Das „to weel" trifft den Kernpunkt

[1]) Lautmann, Zur Anästhesie bei der Adenotomie. Zeitschr. f. Laryngol., Rhinol. u. Grenzgebiete, 1909.

Digitized by Google
Original from UNIVERSITY OF CALIFORNIA
Generated on 2019-10-24 12:42 GMT / http://hdl.handle.net/2027/uc1.b3252759
Public Domain in the United States, Google-digitized / http://www.hathitrust.org/access_use#pd-us-google

der ganzen „Gift"-Frage, die einzig und allein lautet: Ist bei sachgemäßem und notwendigem Verbrauch eines Mittels Giftwirkung zu fürchten? **Diese Frage bejahe ich für das Cocain und verneine sie für das Alypin** nach meinen bisherigen, doch ziemlich umfangreichen Erfahrungen. Können wir noch weniger differente Stoffe für unsere Zwecke verwenden, nun um so besser. Aber eine Bedingung müssen sie erfüllen: Sie dürfen dem Cocain und seinem vollwertigen Ersatz, dem Alypin, nicht in der Wirkung nachstehen, denn Patient und Arzt haben nach dem Stand unserer Wissenschaft Anspruch auf eine tadellose, von unangenehmen Nebenwirkungen freie Anästhesie.

Ergäbe mir die Nachprüfung des von Ephraim zur permukösen Anästhesierung empfohlenen Gemisches, mit welcher ich begonnen habe, keinen Nachteil in dieser Hinsicht, so würde ich, wie ich vom Cocain zum Alypin übergegangen bin, auch den weiteren Schritt gehen, den Ephraim empfiehlt. Ich kann aber nicht verhehlen, daß die bisherigen Versuche mich keineswegs so befriedigt haben, wie meine ersten Versuche mit dem Alypin. Die Anästhesie des Periostes genügte nicht und die Blutung war auffällig stärker als beim Alypin und Cocain.

Wie aber auch das Endergebnis sein möge, mit warmer Sympathie begrüße ich den Gedanken, in dem auch Ephraim sein Interesse verdienende Arbeit unternommen hat: Los vom Cocain als allein herrschendem Mittel.

Zur vorstehenden Bemerkung Dr. Ruprechts.

Von Dr. **Ephraim** in Breslau.

Die Vermutung Ruprechts, daß ich in seinem letzten Aufsatz (2. Heft des 45. Jahrg. dieser Monatsschrift) die Beschreibung der von ihm neuerdings angewendeten Alypinisierungstechnik übersehen habe, ist, wie ich mit Bedauern zugebe, zutreffend. Sein Verdienst um die Eliminierung des Cocain oder die Vorzüge des Alypin-Suprarenin zu bestreiten, habe ich um so weniger Anlaß, als ich letzteres für die Anästhesierung des Kehlkopfs empfohlen habe, und hierfür mit dem besten Erfolge andauernd verwende.

Die von mir neuerdings angegebene Mischung von Antipyrin, Chinin. bimuriat. carbamid. und Wasser wird hoffentlich auch in Ruprechts Händen gleich gute Resultate liefern. Sie verlangt, wie ich glaube, insofern eine etwas abweichende Technik der Applikation, als sie gar keine Diffusionswirkung zu besitzen und deshalb eine besonders exakte Aufpinselung zu erfordern scheint. Im übrigen erblicke ich den Hauptvorzug des ganz ungiftigen Chinin. bimuriat. carbamid. in seiner anästhesierenden Wirkung auf die Tracheobronchialschleimhaut, weil hier die Giftwirkungen der bisher gebräuchlichen Anästhetika am häufigsten und leichtesten zutage treten.

Generated on 2019-10-24 12:42 GMT / http://hdl.handle.net/2027/uc1.b3252759
Public Domain in the United States, Google-digitized / http://www.hathitrust.org/access_use#pd-us-google
Digitized by Google
Original from UNIVERSITY OF CALIFORNIA

Referate.

I. Allgemeines.

Die ätiologische Beziehung von Krankheiten des Ohres, der Nase und des Halses zu solchen des Herzens, der Lungen und des Blutes. Von R. Levy. (Laryngoscope, XX, pag. 911—914.)

Der Autor hebt hervor, daß unzweifelhaft eine Beziehung zwischen diesen Krankheiten untereinander existiere, obgleich genauere Umstände bis heute nicht gefunden werden konnten.

Er führt an:

1. den Zusammenhang zwischen Asthma und Emphysem und Nasenerkrankungen,

2. zwischen Adenoiden und Asthma,

3. zwischen Adenoiden und Bronchitis,

4. zwischen Endokarditis und Tonsillitis, wie anzunehmen ist, durch Infektion des lymphatischen Gewebes des Waldeyerschen Ringes, obgleich dieselbe anscheinend nicht immer die Ursache ist,

5. zwischen Nasenverstopfung und Lungentuberkulose. In Fällen von Tuberkulose findet sich allgemein eine Trockenheit der Schleimhaut, aber dieselbe mag verursacht sein durch den allgemeinen Mangel an Vitalität,

6. Komplikationen von Sinusthrombose.

Der gegenwärtige Stand der Serumtherapie bei Krankheiten der Nase, des Halses und des Ohres. Von J. A. Petterson. (Laryngoscope, XX, pag. 871—876.)

Der Autor betont, daß der Verlust an Zeit durch den Gebrauch der Serumbehandlung bedingt wird, ein Nachteil in dringlichen Fällen ist, aber in chronischen und solchen akuten Fällen, die nicht so dringlich sind, sind die Resultate ermutigend.

Er gibt einen Bericht über Fälle und schließt daraus:

1. Bei chronischer Otitis ist die Serumbehandlung, welche einer Ossiculectomy vorausgegangen ist, zu empfehlen, besonders da sie eine Radikaloperation des Warzenfortsatzes verhindern kann;

2. in akuten Fällen mag sie angewendet werden, um die Dauer der Attacke abzukürzen und die Möglichkeit einer chronischen Eiterung zu vermeiden.

Über das Sklerom, insbesondere in Ostpreußen im Jahre 1910. Von Professor Dr. Gerber (Königsberg i. Pr.). (Passow und Schäfer, Beiträge etc., Bd. IV, H. 1 und 2.)

Der auf der Naturforscherversammlung in Königsberg 1910 gehaltene Vortrag bezweckt, die Ärzte auf die in den letzten Jahren konstatierte, auffallende Vermehrung der Skleromkranken in Ostpreußen aufmerksam zu machen, damit durch frühzeitige Diagnose einer weiteren Verbreitung der Krankheit vorgebeugt werde. Bondy.

Digitized by Google
Original from UNIVERSITY OF CALIFORNIA
Generated on 2019-10-24 12:42 GMT / http://hdl.handle.net/2027/uc1.b3252759
Public Domain in the United States, Google-digitized / http://www.hathitrust.org/access_use#pd-us-google

II. Nase und Nebenhöhlen.

Der Wert der Serumbehandlung von chronisch-entzündlichen Erkrankungen der Nasennebenhöhlen. Von H. S. Birkett und J. C. Meakins. (Laryngoscope, XX, pag. 851—859.)

Die Autoren weisen nach, daß die Ursache der Resistenz gegenüber der Erkrankung nach Serumbehandlung der Zunahme der Schutzkörper und einer Substanz, „Opsonin" genannt, zuzuschreiben ist, welche den Organismus für die Verdauung durch die Leukocyten vorbereitet. Dies ist speziell der Fall bei lokaler Infektion, wenn das injizierte Gift sich in gesunden Geweben verbreitend eine Produktion von Körpern herbeiführt, die schützend genug wirken, um die lokalisierte Infektion zu überwinden.

Die Indikation für Serumbehandlung in Fällen von chronischer Sinusitis ist exzessive Sekretion infolge unvollständiger Drainage der Nebenhöhlen und Hypersekretion von seiten der Schleimhaut. Serumbehandlung mit Eiterkokken wurde als höchst wirksam gefunden.

Aus der Serumbehandlung von 4 Fällen zieht der Autor den Schluß, daß diese Methode die Nebenhöhlen sterilisieren wird, wenngleich die chronische Absonderung fortdauert, indem dies mehr der Hypersekretion als der bakteriellen Infektion zuzuschreiben sei. Daher ist gute Drainage wichtiger als die Serumtherapie, obschon letztere, in den frühen Stadien angewendet, wirksam sein mag.

Autovaccine bei Nasennebenhöhleninfektion. Von F. Brawley. (Laryngoscope, XX, pag. 877—883.)

Der Autor berichtet über seine Arbeit über Behandlung von Nasennebenhöhlen mit Autovaccine. Er findet die Resultate ermutigend, besonders in Fällen, welche nicht länger als ein Jahr bestanden haben, weniger bei akuten und chronischen Fällen. Er beschreibt 10 Fälle mit mehr oder weniger günstigen Resultaten.

Mundatmung. Von M. A. Diemont. (Journ. Med. Scienc., Ser. 3, Nr. 465, pag. 166 bis 175.)

Der Autor betont die physiologische Bedeutung der Nase für die Erwärmung und Reinigung der durchströmenden Luft.

Die Mundatmung hingegen hat folgende nachteiligen Wirkungen:

1. Die Luft stößt direkt am Pharynx an, indem sie in vielen Fällen Anlaß zur Reizung gibt. Noch dazu werden solide Partikelchen in die Lungen verschleppt, während Keime in den Tonsillen abgelagert werden.

2. Strukturveränderungen in der Nase selbst: *a)* Die oberen und unteren seitlichen Knorpel würden infolge Atrophie der kleinen Muskeln einfallen und auf diese Weise eine dünne, gespitzte Nase hervorrufen; *b)* Verdünnung der Luft im vorderen Anteil der Nase wegen verkleinerten Luftkanals und in der Folge Dilatation aller Gefäße.

Generated on 2019-10-24 12:42 GMT / http://hdl.handle.net/2027/uc1.b3252759
Public Domain in the United States, Google-digitized / http://www.hathitrust.org/access_use#pd-us-google
Digitized by Google
Original from UNIVERSITY OF CALIFORNIA

Bei Kindern, wo die Mundatmung gewöhnlich den adenoiden Vegetationen zuzuschreiben ist, sind diese Gebrechen noch mehr ausgeprägt und noch dazu soll besonders erwähnt werden:

1. Beeinträchtigung (Schwächung) des Gehörs infolge Druckschwankungen,
2. abnorme Stellung der Kiefer, Gaumenbeine und Zähne infolge unrichtiger Entwicklung.

III. Pharynx und Mundhöhle.

Volumineux adénoma de la face supérieure du voile du palais en dégénérescence épithéliomateuse. Par Cornet. (Annal. des malad. de l'oreille etc., 1910, 1. Liefg.)

Bei einer 27jährigen Frau konstatiert der Autor einen großen Tumor am Gaumensegel. Abtragung ohne Schwierigkeit. Die histologische Untersuchung ergibt ein in carcinomatöser Degeneration begriffenes Adenom. Heilung.

Fröschels.

Ein Fall von retropharyngealer Struma. Von Trautmann (München). (Münchener med. Wochenschr., 58. Jahrg., Nr. 16.)

Bei einem Pat. mit Heiserkeit infolge von einfacher Laryngitis erhob Verfasser zufällig einen auffallenden Befund von Rachentumor. Das ganze Larynxinnere war von einem roten, glatten Tumor ausgefüllt, die Atmung war dabei eine merkwürdig gute, ebenso das Schluckvermögen. Bei der Phonation wurde der Tumor nach rückwärts geworfen, wobei das Kehlkopfinnere bis auf die Interarytänoidknorpel sichtbar wurde. Schleimhautüberzug normal, bei Palpation erwies sich die Geschwulst prall elastisch und schmerzlos; Probepunktion wiederholt negativ. Es konnte sich nach Trautmanns Ansicht nur um jene seltene Hyperplasie von Schilddrüsengewebe handeln, die zuerst 1878 von Czerny-Braun als retropharyngeale Struma beschrieben wurde. Eine Operation war nicht angezeigt. Der Tumor lag zwischen Zungenbein, Kehlkopf und Trachea einerseits, Wirbelsäule und Schädelbasis andrerseits (Röntgenbild).

Reinhard.

Das Krankheitsbild der permanierenden Tonsilleninfektion und seine Behandlung. Von Pässler (Dresden). (Münchener med. Wochenschr., 58. Jahrg., Nr. 18.) Referiert nach einem Berichte über den 28. Kongreß für innere Medizin in Wiesbaden, April 1911.

Verfasser untersuchte konsequent seine Kranken auf das Vorhandensein von Mandelpfröpfen und Sekretansammlungen in den Tonsillen und gelangte zu der Überzeugung, daß auf diese nicht nur Polyarthritis und gewöhnliche Rheumatismuskomplikationen, ferner Endo- und Myokarditis sowie Chorea minor, sondern auch andere Krankheitsbilder, z. B. allgemeine, leichte Infektions- und Intoxikationserscheinungen, Sepsis, zyklische Albuminurien und wahrscheinlich auch die rezidivierenden Albuminurien zurückzuführen seien; er erzielte Heilung mit radikaler Ausschälung der Tonsillen; es darf aber keine Mandelgrube zurückbleiben und auch anderswo im Organismus kein Eiterherd sich befinden.

Reinhard.

Generated on 2019-10-24 12:43 GMT / http://hdl.handle.net/2027/uc1.b3252759
Public Domain in the United States, Google-digitized / http://www.hathitrust.org/access_use#pd-us-google
Digitized by Google
Original from UNIVERSITY OF CALIFORNIA

IV. Larynx.

Traitement des nodules des chanteurs ou autres excrossances des cordes par la Galvanocauterisation. Nouveau cautère protegé. Par C. J. Koenig (Paris). (Annal. des malad. de l'oreille etc., Novembre 1910.)

Koenig zieht die Kauterisation der mechanischen Entfernung von Sängerknötchen und -Polypen des Stimmbandes vor, da die Kauterisation auch die Gefäße verschorft und so keine Infektionsgefahr besteht. Er gibt eine Kupferscheide an, aus der die Plattenelektrode als kleines, aber gut sichtbares Knöpfchen hervorragt. Fröschels.

Beziehung von Stottern zu Amnesia? Von E. Bosworth Macready. (Journ. Amer. Med. Assoc., Nr. LV, pag. 208—209.)

Der Autor folgert:

1. daß Stottern das Resultat unvollständiger Koordination ist, verursacht durch getrennte und regellose, vom Zentrum ausgehende Entladungen, welche einer biologischen Variation in einem solchen Zentrum oder seinen Kommissuren zuzuschreiben sind,

2. daß die Heilung des Stotterns nur durch einen Kompensationsprozeß erreicht wird, zustande gebracht durch Ausbildung der nicht funktionierenden Zellen und dadurch, daß die entgegengesetzte Hemisphäre gezwungen wird, ein Zentrum zu liefern ähnlich demjenigen, welches unvollständig entwickelt ist.

1 Fall von Kehlkopfverschiebung infolge von Schrumpfung der rechten Lungenspitze nach rechts. Von Fried (Nürnberg).

Krankenvorstellung im ärztlichen Verein zu Nürnberg am 16. Februar 1911.

Paralysie recurrentielle et rétrécissement mitral. Par J. Garel. (Annales des maladies de l'oreille, Oktober 1910.)

Ein historisch-kritischer Überblick über die Frage der Recurrenslähmung bei Herzfehlern. Der Ortnersche Satz, daß die Recurrenslähmung bei unkompensierten Mitralstenosen, welche zu einer starken Dilatation des linken Vorhofes führen, auftreten, wurde von Kram und Hofbauer dahin ergänzt, daß die Recurrenslähmung auch bei kompensatorischer Hypertrophie des rechten Ventrikels zustande kommt. Genaue kasuistische Zusammenstellung.

Fröschels.

V. Trachea, Bronchien, Oesophagus.

Ein Knochen, der in der Speiseröhre stecken geblieben war und mit dem Oesophagoskop nicht extrahiert werden konnte. Von Strazza (Genua). (Archivi Italiani di Laringologia, 1910, Fasc. 3.)

Beschreibt 2 Fälle, in denen es unmöglich war, große Knochenstücke, die in der Speiseröhre stecken geblieben waren, mit dem Oesophagoskop zu extrahieren; beide wurden durch Oesophagotomia externa extrahiert.

Danelon.

Generated on 2019-10-24 12:43 GMT / http://hdl.handle.net/2027/uc1.b3252759
Public Domain in the United States, Google-digitized / http://www.hathitrust.org/access_use#pd-us-google
Digitized by Google
Original from UNIVERSITY OF CALIFORNIA

Über die Technik der Endoskopie. Von Massei. (Archivi Italiani di Laringologia, 1910, Fasc. 3.)

Verfasser hat eine eigene Methode zur Einführung des Bronchoskops ausgebildet. Er führt das Bronchoskop auf retrogradem Wege in den Kehlkopf ein. Er geht in den Hypopharynx tief ein, zieht dann das Rohr zurück, bis er die Aryknorpeln sieht, und rutscht über diese in den Kehlkopf. Die Methode ist bei Erwachsenen immer in sitzender Stellung ausgeführt worden.

Danelon.

Zwei Tracheotomien aus dringenden Gründen. Von Ortega. (Revista española de laringologia, März-April 1911.)

Im ersten Falle fiel der Pat., der einen Tumor des Kehlkopfes hatte, wie leblos zu Boden; Tracheotomie: erst nach künstlicher Atmung konnte er wieder ins Leben gerufen werden.

Im zweiten Falle handelte es sich um ein Kind von 13 Tagen, welches Formalin verschluckt hatte; es war cyanotisch, „wie tot". Eine rasch ausgeführte Tracheotomie stellte die Atmung wieder her. Menier.

Über die gegenwärtige Auffassung des Oesophagospasmus. Von Guisez. (Presse Médicale, 1911, Nr. 22.)

Es dürfte wohl die allgemeine Auffassung sein, daß der Oesophaguskrampf ein Prozeß ist, der sich durch transitorischen Verschluß der Speiseröhre charakterisiert, der den Gesamtzustand nicht besonders beeinträchtigt und dessen Prognose im allgemeinen als günstig zu stellen ist. Die vielfachen ösophagoskopischen Untersuchungen, die Guisez anzustellen Gelegenheit gehabt hat, hat ihn zur Auffassung bekehrt, daß, wenn tatsächlich Fälle von solchem Oesophagismus existieren, sie bei weitem nicht die Mehrzahl ausmachen, daß sie wahrscheinlich nur eine Phase bilden in einem ständig weiterschreitenden Krankheitsprozeß, der sich dann durch manifeste Läsionen dokumentiert. Es stellt sich dann die Phase der scheinbaren „spontanen Narbenstenose" ein mit ihren Folgezuständen. Sitzt die Stenose am Oesophagusmund, so entwickelt sich ein Divertikel, sitzt die Stenose an der Cardia, so kommt es zur sogenannten idiopathischen Oesophagusdilatation. Die Entwicklung der verschiedenen Phasen des Krankheitsbildes führt Guisez an einigen Fällen vor und bildet das ösophagoskopische Ergebnis in einigen Figuren ab. Die Behandlung ist natürlich eine langwierige und erfolgt durch Dilatation, wozu Guisez den Gottsteinschen Dilatator eigens modifiziert hat. Lautmann.

Für den wissenschaftlichen Teil verantwortlicher Redakteur: Dr. Ernst Urbantschitsch, Dr. Otto Kahler.
Herausgeber, Eigentümer und Verleger: Urban & Schwarzenberg.

Druck von Gottlieb Gistel & Cie., Wien, III., Münzgasse 6.

Generated on 2019-10-24 12:43 GMT / http://hdl.handle.net/2027/uc1.b3252759
Public Domain in the United States, Google-digitized / http://www.hathitrust.org/access_use#pd-us-google
Digitized by Google
Original from UNIVERSITY OF CALIFORNIA

DR. HE...
F...

MONATSSCHRIFT FÜR OHRENHEILKUNDE
UND
LARYNGO-RHINOLOGIE.

XLV. Jahrg. 1911. 12. Heft.

Nachdruck verboten.

Laryngo-Rhinologischer Teil.

Original-Artikel.

Aus der Ohrenabteilung der allgemeinen Poliklinik in Wien
(Vorstand: Prof. Dr. G. Alexander).

Das Gärtnersche Rhinometer und seine praktische Verwendung.

Von Dr. **Oskar Bénesi**, Assistenten der Abteilung.

(Mit 1 Figur.)

In der Sitzung der K. k. Gesellschaft der Ärzte in Wien am 3. Februar 1911 hat Prof. G. Gärtner einen Vortrag über seinen schon am Physiologenkongreß in Wien 1910 demonstrierten Apparat zur Messung der Luftdurchgängigkeit der Nase gehalten[1]), in welchem er die bisherigen Untersuchungsmethoden besprach und die Tatsache erwähnte, daß keiner der bisherigen Apparate in praktischer Verwendung stehe, einerseits wegen der Ungenauigkeit der Prüfungsresultate, andrerseits wegen der Schwierigkeiten, welche die Untersuchungsmethoden bieten. Ich verweise diesbezüglich auf die ausführliche Besprechung Prof. Gärtners, um bereits Gesagtes nicht zu wiederholen.

Es muß mit Freude begrüßt werden, daß durch den neuen Apparat in einfachster Weise absolut verläßliche Messungen der Luftdurchgängigkeit der Nase gemacht werden können. Vom wissenschaftlichen Standpunkt ist ja jedes Instrument, welches eine exakte, mathematisch genaue Messung erlaubt, die den Untersuchenden unabhängig macht von rein subjektiver Beurteilung, nur wünschenswert.

Aber auch in der praktischen Verwendung bietet der Apparat Vorteile, die ihn zu einem äußerst wertvollen Hilfsinstrument des Rhinologen und auch des praktischen Arztes machen, da er es gestattet, sich ein objektives Bild von der Leistungsfähigkeit der Nase in einer ihrer wichtigsten Funktionen — nämlich als Atmungsorgan — zu machen.

[1]) Gärtner, Die Messung der Durchgängigkeit der Nase für den Luftstrom. Wiener klin. Wochenschr., 1911, Nr. 8.

Generated on 2019-10-24 12:43 GMT / http://hdl.handle.net/2027/uc1.b3252759
Public Domain in the United States, Google-digitized / http://www.hathitrust.org/access_use#pd-us-google
Digitized by Google
Original from UNIVERSITY OF CALIFORNIA

Herr Prof. Gärtner hat mir seinen Apparat nach den ersten Untersuchungen, die ich unter seiner Anleitung durchgeführt habe, zu ausgedehnteren Versuchen anvertraut, wofür ich ihm sowie für die gütige Unterweisung meinen ergebenen Dank ausspreche.

Auf Anregung einiger Kollegen hat Prof. Gärtner dem Rhinometer jetzt eine andere äußere Form gegeben, ohne daß das Wesen des Apparates hierdurch geändert worden wäre. Das neue Modell nimmt weniger Raum ein als das ursprüngliche. Mit Einverständnis des Herrn Prof. Gärtner wird hier das neue Modell zum erstenmal beschrieben und abgebildet.



Ein rechteckiges Blechgefäß von 28 *cm* Breite, 50 *cm* Höhe und 15 *cm* Tiefe ist durch zwei senkrechte, bis nahe an den Boden reichende Scheidewände in drei Kammern geteilt, die unten durch so weite Öffnungen kommunizieren, daß sich Niveauunterschiede des Füllwassers sehr rasch ausgleichen können. Der Rauminhalt der mittleren Abteilung ist so groß wie der der beiden seitlichen zusammen. Eine der äußeren Abteilungen hat ein spaltförmiges Glasfenster, an welchem man das Niveau des Füllwassers bequem ablesen kann. Die beiden seitlichen Abteilungen besitzen an der Decke Öffnungen, die das Ein- und Ausströmen von Luft ermöglichen und gleichzeitig das Füllen des Apparates mit Wasser gestatten. Das Glasfenster ist mit drei Marken versehen: in der Mitte der Höhe befindet sich die Marke 0, 2 *cm* darüber die Marke 1, nahe dem oberen Rande die Marke 2. In die mittlere Kammer führt von unten ein mit einem Hahn versehenes Rohr, an welches ein Blasebalg angeschlossen

Generated on 2019-10-24 12:43 GMT / http://hdl.handle.net/2027/uc1.b3252759
Public Domain in the United States, Google-digitized / http://www.hathitrust.org/access_use#pd-us-google
Digitized by Google
Original from UNIVERSITY OF CALIFORNIA

ist. In der Decke befindet sich ein knieförmiger Tubus, an dem ein weiter Gummischlauch angesteckt ist. Der Schlauch kann durch einen Quetschhahn geschlossen werden; an den Schlauch werden zur Untersuchung Glasoliven montiert.

Das Rhinometer wird zunächst bis zur Marke 0 mit Wasser gefüllt, hierauf wird Luft in die mittlere Kammer gepumpt, wobei der zur Nase führende Schlauch abgeklemmt wird; durchp ie eingepreßte Luft wird das Wasser in die seitlichen Kammern gedrängt, bis es die Marke 2 erreicht hat.

Nun ist der Apparat zur Untersuchung vorbereitet. Der zu Untersuchende sitzt mit dem Gesicht zum Apparat gewendet, der Arzt steht hinter dem Untersuchten. Die an dem Nasenschlauch befestigte Olive wird in die zu prüfende Nasenöffnung gesteckt, und zwar so, daß die Öffnung der Olive direkt gegen die Choane gerichtet ist, also die Längsachse der Olive parallel zum Nasenboden und zur Sagittallinie steht. Zu vermeidcn ist es, daß die Olivenöffnung gegen die untere Muschel oder gegen das Septum gedrückt wird, wodurch ein gänzlicher oder teilweiser Verschluß der Olive bewirkt und die Richtigkeit der Messung beeinträchtigt würde. Bei den individuellen Verschiedenheiten im anatomischen Bau der Nase wird man von Fall zu Fall genötigt sein, von der erwähnten Normalstellung der Olive um ein Geringes nach der einen oder anderen Seite abzuweichen; einige Übung bringt es bald mit sich, jedesmal die richtige Stellung herauszufinden. In zweifelhaften Fällen ist wiederholte Untersuchung wünschenswert, was bei der Einfachheit und Raschheit der Methode keinen wesentlichen Zeitverlust bedeutet.

Wird nun die Klemme vor der Olive abgenommen, so strömt die unter dem Wasserdruck stehende Luft aus der inneren Abteilung in die mit der Olive armierte Nasenseite ein und bei ruhiger Mundatmung durch die andere Nasenseite aus. Dabei fällt das Wasser in den äußeren Kammern und man mißt mit einer Stoppuhr die Zeit, die das Wasserniveau gebraucht hat, um von seinem höchsten Stand (2) bis zu der Marke 1 — 2 *cm* über 0 — zu gelangen. Diese Zeit beträgt normalerweise bei Erwachsenen 6—7 Sekunden, bei Kindern 7—8 Sekunden. (Das Rhinometer ist mit einer Serie Glasröhrchen von 10 *cm* Länge und verschiedenem Kaliber ausgestattet, die als Vergleichswiderstand verwendet werden können). Der Luftstrom passiert, wie oben erwähnt, die armierte Nasenseite und strömt bei der anderen Seite wieder aus. Dieses Verhalten des Luftstromes bedarf einigermaßen einer Erklärung, da es nicht ohne weiteres verständlich ist, warum die Luft nicht durch den bei den Versuchen offenen Mund (die Patienten werden angewiesen, durch den Mund zu atmen) entweichen sollte.

Bei gewöhnlicher Mundatmung hängt das Velum schlaff herunter und der Mundraum kommuniziert mit dem Nasenraum. Bei unseren Versuchen hat sich nun gezeigt, daß während der Versuchsdauer, das heißt solange die Luft durch die Nase strömt, das Velum gehoben und der Epipharynx gegen die

Digitized by Google
Original from UNIVERSITY OF CALIFORNIA
Generated on 2019-10-24 12:43 GMT / http://hdl.handle.net/2027/uc1.b3252759
Public Domain in the United States, Google-digitized / http://www.hathitrust.org/access_use#pd-us-google

Mundhöhle abgeschlossen wird. Es ergeben sich dadurch zwei vollständig von einander isolierte Luftströmungen: der Atmungsstrom durch den Mund und der vom Apparate erzeugte Nasenluftstrom.

Die Hebung des Gaumensegels läßt sich als Reflex erklären, der von dem unter einem, wenn auch nicht bedeutend erhöhten, kontinuierlichen Druck stehenden künstlichen Nasenstrom ausgelöst wird. Vielleicht finden wir hier ein Analogon für die merkwürdige Tatsache, daß Patienten mit atrophischer Rhinitis, also pathologisch weiter Nase, ohne daß Borkenbildung bestünde, über gehinderte Nasenatmung klagen. Sowohl bei unseren Versuchen an Personen mit normaler oder verengter Nase als auch bei den Patienten mit pathologisch erweiterter Nase muß der abnorm starke Luftstrom als Fremdkörper aufgefaßt werden, der zur reflektorischen Gaumensegelhebung führt: in dem einen Fall ist es der künstliche Luftstrom, in dem andern der übermäßig verstärkte, nicht genügend durchfeuchtete und erwärmte Inspirationsstrom.

Der Verschluß des Gaumensegels hält bei unseren Untersuchungen solange an, als genügend Luft durch die andere Nasenseite abströmen kann. Ist die Verengung der nicht armierten Nasenseite so hochgradig, daß die Luft nicht oder fast nicht abfließen kann, so kommt es im Epipharynx zu einem derartig starken Überdruck, daß der Velumverschluß durchbrochen wird und die überschüssige Luft wie durch ein Ventil einen Ausweg sucht. Hat der Druck nach einer gewissen Zeit entsprechend abgenommen, so kommt es wieder zum Velumverschluß. Dieser Vorgang wiederholt sich einige Male und charakterisiert sich einerseits durch ein eigenartiges schnarchendes Geräusch, welches der Luftstrom beim Passieren der schmalen Öffnung zwischen hinterer Rachenwand und dem gespannten, vibrierenden Velum hervorruft, andrerseits für das Auge durch das periodische Fallen und Stehenbleiben der Wassersäule im Apparat. Experimentell läßt sich dieser Vorgang auch an einer normal weiten Nase zeigen, indem man die nicht armierte Nasenseite mit einem Wattepfropfen oder mit dem Finger verschließt.

Bei der Untersuchung mit dem Rhinometer wollen wir feststellen, ob eine Nase normale oder pathologisch veränderte Luftdurchgängigkeit besitzt und welchen Grad die Verengerung erreicht hat; die genaue rhinoskopische Untersuchung hat dann die Art und den Sitz der Erkrankung zu ermitteln. Damit ist gesagt, was das Rhinometer bezweckt und welcher Wirkungskreis ihm im allgemeinen vorläufig gezogen ist: es soll den Grad der verminderten physiologischen Funktionsfähigkeit der Nase in Zahlen feststellen und damit die subjektive Beurteilung derselben objektiv bestätigen.

Ich lasse nun aus der großen Reihe von Messungen, die ich an der Abteilung meines Chefs, des Herrn Prof. Alexander, vorgenommen habe, eine Anzahl folgen. Die einzelnen Abteilungen der Tabelle sind ohne weiteres verständlich; die vorletzte Abteilung gibt die Werte der Durchflußzeit, auf die Gärtnerschen Vergleichsröhrchen umgerechnet, an.

Digitized by Google
Original from UNIVERSITY OF CALIFORNIA
Generated on 2019-10-24 12:43 GMT / http://hdl.handle.net/2027/uc1.b3252759
Public Domain in the United States, Google-digitized / http://www.hathitrust.org/access_use#pd-us-google

Name	Alter	Zeit in Sekunden		Reduzierte Werte in Millimetern		Rhinoskopischer Befund
		rechts	links	rechts	links	
Martin T. . .	8	$8^2/_5$	7	5·1	5·8	Normal
Franz H. . . .	7	8	8	5·3	5·3	„
Helene M. . .	9	$7^2/_5$	8	5·5	5·3	„
Marie L. . . .	5	$8^2/_5$	$8^4/_5$	5·1	5·0	„
Karl Ch. . . .	9	$7^2/_5$	7	5·8	6	„
Franz F. . . .	10	7	7	6	6	„
Julie A. . . .	19	6	$6^4/_5$	6·6	6·2	„
Anna J. . . .	17	7	$6^4/_5$	6	6·2	„
Dr. L.	53	6	$6^1/_5$	6·6	6·2	„
Rosa H. . . .	40	$6^2/_5$	7	6·4	6	„
Anton R. . . .	19	7	7	6	6	„
Fanni K. . .	50	7	7	6	6	„
Marie B. . . .	17	$6^1/_2$	7	6·3	6	„
Wilhelm B. .	21	7	$7^4/_5$	6	5·4	„
Anna R. . . .	64	7	$6^2/_5$	6	6·4	„
Johann N. . .	40	$6^2/_5$	7	6·4	6	„
Franz Z. . . .	19	7	7	6	6	„
Therese M. . .	5	86	86	—	—	Große Adenoide und Tonsillen. Atmen mit offenem Mund
Theodor H. .	9	30	14	2·6	3·8	Adenoide $^3/_4$ der Choane rechtsverlegend, links bis zur Mitte reichend
Elsa F.	5	13	22	4·2	3	Adenoidenreste; akute Rhin.
Elsa S.	19	10·5	10·5	4·6	4·6	Diffuse Hypertrophie der unteren Muschel beiderseits
Marie F. . . .	13	16	10	3·5	4·6	Rechts Hypertrophie der unteren Muschel; links normal
Heinrich F. .	10	$8^4/_5$	13	5·2	4·1	Rechts normal; links Hypertrophie der unteren Muschel
Salo F. . . .	6	20	23	3·2	3	Hypertrophie der unteren Muscheln beiderseits; chron. Rhinit.
Karl T. . . .	9	10·5	7	4·6	6	Kleine Adenoide; rechts stärker entwickelt
Anna L. . . .	10	8	10·5	5·8	4·6	Leichte Schleimhautschwellungen; akute Rhinitis
Irene W. . . .	16	29	14	2·6	3·9	Diffuse Hypertrophie der unteren Muscheln beiderseits

Generated on 2019-10-24 12:43 GMT / http://hdl.handle.net/2027/uc1.b3252759
Public Domain in the United States, Google-digitized / http://www.hathitrust.org/access_use#pd-us-google
Digitized by Google
Original from UNIVERSITY OF CALIFORNIA

Name	Alter	Zeit in Sekunden		Reduzierte Werte in Millimetern		Rhinoskopischer Befund
		rechts	links	rechts	links	
Rudolf R. . .	11	10·5	12	4·6	4·2	Hypertrophische untere Muschel rechts; kleine Adenoide links
Marie R. . . .	19	14	11	3·9	4·4	Diffuse Hypertrophie der unteren Muscheln mäßigen Grades
Hermann D. .	20	$8^4/_5$	$8^4/_5$	5·2	5·2	Akute Rhinitis
Alfons P. . .	14	14	12	3·9	4·2	Rechts diffuse, geringe Hypertrophie der unteren Muschel; links Crista septi
Ernst H. . . .	5	30	50	2·6	1·9	Adenoide Vegetationen, links beinahe die Choane verschließend
Karl K. . . .	15	10	25	4·7	2·9	Rhinit. hypertr.
Alfred B. . .	14	14	24	3·6	2·9	Rechts hypertrophische untere Muschel; links Spina, die die untere Muschel berührt
Adelheid H. .	13	20	30	3·2	2·6	Große, adenoide Vegetationen
Else M. . . .	18	7	8	6	5·8	Akute Rhinitis mit geringer Schleimhautschwellung
Heinrich K. .	50	9	9	5	5	Geringe diffuse Hypertrophie der unteren Muscheln beiderseits
Marie H. . . .	26	8	12	5·8	4·2	Deviatio septi nach links
Albert Z. . .	72	16	10	3·5	4·6	Deviatio septi nach rechts
Anna R. . . .	21	19	9	3·3	5	Rechts großes, hinteres Ende der unteren Muschel; links diffuse, leichte Hypertrophie
Therese R. . .	12	35	40	—	—	Adenoide Vegetationen
Karl Sch. . . .	36	12	8	4·2	5·8	Deviatio septi nach rechts
Johann L. . .	13	14	13	3·9	4·1	Hypertr. hintere Enden der unteren Muscheln
Raimund Sch.	17	10	8	4·6	5·8	Beiderseits Spinae septi
Karl N. . . .	13	12	13	4·2	4·1	Adenoidenreste; Rhinitis atrophicans incipiens
Joh. C.	19	$13^4/_5$	$7^4/_5$	4	5·6	Rhin. atrophicans; starke Krustenbildung
Therese O. . .	24	30	10	2·6	4·6	Spina septi und Hypertrophie der unteren Muschel rechts; links normal
Marie Sch. . .	14	13	$5^4/_5$	4·2	—	Rhin. atroph.; sehr weite Nase
Katharina A.	39	$8^4/_5$	$7^4/_5$	4·8	5·8	Rhin. acuta; geringe Schleimhautschwellung

Generated on 2019-10-24 12:43 GMT / http://hdl.handle.net/2027/uc1.b3252759
Public Domain in the United States, Google-digitized / http://www.hathitrust.org/access_use#pd-us-google
Digitized by Google
Original from UNIVERSITY OF CALIFORNIA

Name	Alter	Zeit in Sekunden		Reduzierte Werte in Millimetern		Rhinoskopischer Befund
		rechts	links	rechts	links	
Johann R. . .	46	9	12	5	4·2	Chronische Rhinitis; diffuse Hypertrophien
Emilie M. . .	17	8	90	—	—	Diffuse Hypertrophie, große hintere Enden beiderseits. (Intermittierendes Abfließen mit schnarchendem Geräusch)
Robert S. . .	10	22	15	3	3·6	Kleine Adenoide
Johann Z. . .	8	40	30	—	2·6	Große adenoide Vegetationen. Intermittierendes Abfließen unter schnarchendem Geräusch
Josef A. . . .	16	15	12	3·6	4·2	Diffuse Hypertrophien der unteren Muscheln
Marie Sch. . .	16	16	9	3·5	5	Deviatio septi nach rechts, kleines hinteres Ende; links normal
Ferdinand D.	16	8	13	5·8	4·1	Adenoidenreste; Deviatio septi nach links
Karl F. . . .	8	22	14	3	3·9	Kleine Adenoide; Deviatio septi nach rechts
Johann W. . .	39	16	15	3·5	3·6	Diffuse Hypertrophien
Josef W. . . .	17	25	24	2·9	2·9	Diffuse Hypertrophien beiderseits
Josef W. . . .	17	15	15	3·6	3·6	Nach Adrenalinpinselung
Hermann L. .	15	30	27	2·6	2·8	Große untere Muscheln mit hypertrophischen Enden
Hermann L. .	15	21	19	3·2	3·3	Nach Adrenalinpinselung
Klara F. . . .	25	24	26	2·9	3	Diffuse Hypertrophien
Klara F. . . .	25	15	17	3·6	3·4	Nach Adrenalinpinselung

Die Durchsicht der Tabelle zeigt den innigen Zusammenhang zwischen rhinoskopischem Befund und den mit dem Rhinometer ermittelten Zahlen; überall da, wo die Inspektion der Nase normale Verhältnisse ergeben hat, registrierte auch das Rhinometer niedrige Abflußzeiten: bei Kindern 7—8 Sekunden (Vergleichsröhrchen 5·5), bei Erwachsenen 6—7 Sekunden (Vergleichsröhrchen 6·5 *mm*). In allen Fällen, in welchen das Rhinometer verlängerte Abflußzeit anzeigte, ergab auch die rhinoskopische Uutersuchung pathologische Veränderungen, und zwar wurden schon ganz geringe Schleimhautschwellungen exakt registriert. Besonders eklatant konnte ich die Empfindlichkeit des Apparates erkennen in Fällen von vasomotorischer Rhinitis, wenn ich vor und nach Gebrauch von Adrenalin die Messung vornahm.

Generated on 2019-10-24 12:43 GMT / http://hdl.handle.net/2027/uc1.b3252759
Public Domain in the United States, Google-digitized / http://www.hathitrust.org/access_use#pd-us-google
Digitized by Google
Original from UNIVERSITY OF CALIFORNIA

Wie weit der Apparat auf die Indikationsstellung Einfluß nehmen kann, sollen weitere Untersuchungen lehren. Sicherlich gibt es eine überaus große Zahl von Patienten, bei denen die rhinoskopische Untersuchung nur geringe pathologische Veränderungen und dementsprechend das Rhinometer auch nur geringe Stenosierung zeigt. Trotzdem wird man sich in solchen Fällen unter Umständen zur operativen Entfernung kleinster Schleimhauthypertrophien entschließen, wenn vermehrte Sekretion mit ihren bekannten Folgeerscheinungen zur Belästigung des Patienten führt. Andrerseits gibt es Patienten, welche über mangelhafte Nasenatmung klagen, ohne daß anatomische Veränderungen im Sinne einer Stenosierung bestünden. Solchen Patienten kann die freie Nasenpassage und damit die Zwecklosigkeit einer von ihnen häufig gewünschten Operation demonstriert werden.

In vielen Fällen von adenoiden Vegetationen der Kinder gestattet nur die digitale Untersuchung als ultima ratio die Diagnose. Wie unangenehm sowohl für den Arzt, vor allem aber für den kleinen Patienten diese grausame Methode ist, braucht nicht erst erwähnt zu werden. Das Rhinometer gibt nun die Möglichkeit, per exclusionem die Diagnose auf adenoide Vegetationen zu stellen, wenn die rhinoskopische Untersuchung die im übrigen normale Wegsamkeit der Nase selbst erweist. Die schonende Untersuchungsart mit dem Rhinometer wird von den Kindern auch ohne weiteres gestattet, wie ich mich an einem ziemlich großen Material in der Schule in Berndorf überzeugen konnte, woselbst mein Chef, wie alljährlich so auch heuer, die spezialärztliche Untersuchung der Schulkinder vornahm und mir die Untersuchung mit dem Rhinometer gestattete. Die digitale Untersuchung wurde vollkommen ausgeschaltet und nur auf Grund der Rhinometermessungen bei sonst normaler Nase die Diagnose auf adenoide Vegetationen gestellt. Die angeschlossene Operation bestätigte jedesmal die Diagnose. Über diese Messungen vor der Adenoidenoperation und über die später anzustellenden Messungen nach derselben werde ich zu einem gelegenen Zeitpunkte berichten.

Der Widerspruch zwischen der gehinderten Nasenatmung bei atrophischer Rhinitis samt ihr verwandten Erkrankungen und den normalen oder sogar abnorm kurzen Zeiten, die das Rhinometer registriert, findet vielleicht in meiner oben erwähnten Vermutung über diese Fälle eine Erklärung.

Über sonstige praktische Verwendungsmöglichkeiten des Rhinometers hat Prof. Gärtner schon einige Hinweise gegeben und werden weitere Erfahrungen gewiß noch genauere Aufschlüsse geben.

Für die gütige Förderung meiner Untersuchungen spreche ich meinem hochverehrten Chef, Herrn Prof. G. Alexander, meinen ergebensten Dank aus.

Digitized by Google
Original from UNIVERSITY OF CALIFORNIA
Generated on 2019-10-24 12:43 GMT / http://hdl.handle.net/2027/uc1.b3252759
Public Domain in the United States, Google-digitized / http://www.hathitrust.org/access_use#pd-us-google

Aus der königl. Universitäts-Poliklinik für Ohren-, Nasen- und Halskrankheiten in Göttingen (Direktor: Geheimrat Bürkner).

Wissenschaftlicher rhino-laryngologischer Jahresbericht 1909—1911.

Von Privatdozent Dr. **W. Uffenorde** in Göttingen, Assistent der Klinik.

(Mit 2 Figuren.)

(Fortsetzung und Schluß.)

6 Fälle von Lingua nigra villosa.

Von weiteren Beobachtungen möchte ich kurz über 6 Fälle von Lingua nigra villosa berichten, die wir zu beobachten Gelegenheit hatten. In allen Fällen handelte es sich um ganz akut entstandene Begleiterscheinungen bei infektiösen Nasen- und Rachenerkrankungen ohne Beteiligung des Magens. Zweimal bestand ein akutes Kieferhöhlenempyem, dreimal lacunäre Angina und einmal Angina mit peritonsillärem Absceß. In allen Fällen, wo eine braunschwarze Verfärbung der stark gewucherten Papillae filiformes auftrat, ging die Erscheinung in wenigen Wochen wieder ohne besonderes Zutun zurück. In einem Falle, bei einem 30jährigen Manne mit Angina, trat unter der Behandlung die Erkrankung auf der Zunge auf und verschwand auch nach kurzer Zeit wieder. Ich glaube nicht, daß man besondere Bakterien oder ätzende Medikamente, Quecksilber u. a., dafür verantwortlich machen kann (Schmiegelow, Arch. f. Laryngol., 1896, IV, pag. 163; Sendziak, Monatsschr. f. Ohrenheilkunde, 1894, pag. 112). Man hat gewiß verschiedene Formen genetisch zu unterscheiden, aber immer wird bei den erworbenen Fällen eine Stomatitis, welchen Ursprung sie auch immer haben mag, an sich ätiologisch für das Zustandekommen anzuschuldigen sein. Wahrscheinlich spielt die Infektion eine ätiologische Rolle. Man sieht ja übrigens auch verschieden intensive Verfärbungen und verschieden ausgesprochene Haarbildungen.

Da in der letzten Zeit wieder die Frage der Pneumokokkeninfektion im Halse ventiliert wurde (mehrere Arbeiten in der Monatsschrift für Ohrenheilkunde und auch in der Münchener medizinischen Wochenschrift: Schomerus, Endemisches Auftreten der Angina pneumococcica, 56, 4, 1907, Über fibrinöse Schleimhautentzündung durch Pneumokokken [3 Fälle], 56, 2), so möchte ich hier einen interessanten Fall mitteilen, wo ausgedehnte Ulcerationen im Pharynx entstanden, ohne daß Lues in Frage kommen kann. Es handelt sich um ein kleines Mädchen (Frieda Laspe aus Hedemünden, 7 Jahre alt, Bahnarbeiterskind), welches uns von dem behandelnden Arzt wegen Mittelohreiterung mit Osteoperiostitis des Warzenfortsatzes zwecks Operation eingeliefert wurde. Das Kind hatte eine schwere Scharlachinfektion mit Angina durchgemacht. Es wurde die Operation nach Schwartze gemacht, wobei Caries mit Sequester-

Generated on 2019-10-24 12:43 GMT / http://hdl.handle.net/2027/uc1.b3252759
Public Domain in the United States, Google-digitized / http://www.hathitrust.org/access_use#pd-us-google
Digitized by Google
Original from UNIVERSITY OF CALIFORNIA

bildung nachgewiesen wurde. Im Laufe der Zeit stieß sich später die ganze Tabula externa der Squama ossis temporalis ab, noch 5 Monate post operationem bereitet sich eine ausgedehnte Sequestrierung der knöchernen hinteren Gehörgangswand vor. Vorübergehend bestand eine Facialislähmung, die aber vollkommen zurückgegangen ist. Labyrinth ist frei geblieben.

Nun zur Hauptsache. Nachdem die heftigen Entzündungserscheinungen im Halse ausgeklungen waren, entstand rechts am weichen Gaumen, seitlich an der Wurzel des Arcus palatopharyngeus ein kleiner Schorf; darunter entstand eine Perforation des Gaumens, die bald größer und größer wurde. Der Rand dieser Perforation, der glatt war, zeigte sich grauweiß verfärbt, wie leicht kauterisiert. Bald entwickelte sich auch links genau solch ein Schorf, eine Perforation, und bald war beim steten Fortschreiten der Einschmelzung der freie Rand des Palatum molle erreicht. Uvula hing nur noch an einem schmalen Stege. Die Sprache war sehr alteriert; durch das freie Flottieren der haltlos auf den Zungengrund herabhängenden Uvula wurden der kleinen Pat. unangenehme Beschwerden verursacht. Wir dachten schon daran, die Uvula abzuschneiden, um so mehr, da man bei dem steten Fortschreiten des Prozesses annehmen mußte, daß sie bald eingeschmolzen wurde oder der Steg, an dem sie hing, geopfert war. Nur die Frage ihrer Sprache hielt uns davon ab. Es wurden mehrere Male Abstriche gemacht und vom königl. hygienischen Institute untersucht. Stets wurden nur Pneumokokken, und zwar fast in Reinkultur und in großer Menge, gefunden. Sie waren nicht pathogen für Mäuse. Es wurde auch Blut der Armvene entnommen und Blutagarmischplatten hergestellt. Das Resultat war negativ. Therapeutisch wurde zunächst Spray mit essigsaurer Tonerdelösung und Formaminttabletten angewandt. Da wir keinen Erfolg sahen, und das Kind immer erbärmlicher wurde, haben wir Pyocyanasesprayungen gemacht, und zwar zweistündlich. Zunächst trat eine lebhafte lokale und auch allgemeine Reaktion ein. Temperatur bis 40·2°. Bald besserte und reinigte sich das Rachenbild. Nach vollkommener Reinigung trat dann eine Regeneration in Erscheinung, so daß heute kaum noch ein Defekt nachweisbar ist. Es fehlen fast ganz die hinteren Gaumenbögen beiderseits; rechts ist der freie Rand des weichen Gaumens wenig unregelmäßig höckerig. Die Sprache ist ganz frei.

In diesem interessanten Falle hatte also eine schwere Dyscrasie, Scharlachdiphtheroid (auf Diphtheriebacillen ist vorher nicht untersucht, bei den von uns eingeleiteten Untersuchungen wurden solche nicht gefunden), den Gesamtorganismus geschwächt. Außerdem hatte wahrscheinlich ein sehr virulenter Streptococcus lokal geschädigt. Nun war einer Mischinfektion das Feld bereitet, der Zerstörungsprozeß infolge mangelhafter Widerstandsfähigkeit erleichtert. Es fragt sich, ob die Pneumokokken den nekrotisierenden Prozeß veranlaßt haben. Die Menge der Bakterien fast in Reinkultur sprechen sehr dafür; dagegen spricht, und das ist wohl ausschlaggebend, der negative Aus-

Digitized by Google
Original from UNIVERSITY OF CALIFORNIA
Generated on 2019-10-24 12:43 GMT / http://hdl.handle.net/2027/uc1.b3252759
Public Domain in the United States, Google-digitized / http://www.hathitrust.org/access_use#pd-us-google

fall des Tierversuches, der ja bei Pneumokokken an Mäusen so sicher zu sein pflegt.

Ruprecht (Monatsschr. f. Ohrenheilk., 1908, pag. 558 und 1907, II) hat gewiß mit Recht darauf hingewiesen, daß der Tierversuch zur Klärung der Frage wichtig ist, daß nicht pathogene oder vielmehr avirulente Pneumokokken regelmäßig im Rachen leben, ja daß diese gerade gelegentlich üppig wuchern, gegenüber der meist nicht üppig wachsenden virulenten Art, die so pathogen für Mäuse ist. Ich möchte trotz der zahlreich gefundenen Pneumokokken hier annehmen, daß die Streptokokken dies Zerstörungswerk getan haben, daß sie aber nur in dem Gewebe arbeiteten, oberflächlich bald von den überwuchernden Pneumokokken ihre Vitalität und funktionellen und kulturellen Eigenschaften einbüßten. Das beobachten wir ja auch öfters bei Prozessen am Ohr. Wir konnten kein Material zur histologischen Untersuchung gewinnen; wahrscheinlich hätte man im Gewebe die Streptokokken nachweisen können. Während in dem Semonschen Falle aber die Lues vorgearbeitet hat, ist hier die prädisponierende Dyskrasie die scarlatinöse gewesen (s. Sack, Monatsschr. f. Ohrenheilk., 1908, pag. 556 und Semon, Monatsschr. f. Ohrenheilk., 1907, 6 und 1908, 322). Wir haben später noch in einem anderen Falle eine umschriebene Affektion des Rhinopharynx beobachten können, wo dieser ganz mit einem grauweißen Belag austapeziert erschien. Auch hier wurden aus dem Abstrich fast nur Pneumokokken gezüchtet, der Tierversuch war aber negativ. Die Beläge glichen nicht denen, die man bei Streptokokken zu sehen gewohnt ist. Auf den Rhinopharynx beschränkte lacunäre Entzündungen sieht man ja bei genügender Berücksichtigung der Rhinoscopia posterior nicht so selten. Nach Mitteilungen aus der Münchener medizinischen Wochenschrift, 1908, sollen Pneumokokken solche Entzündungen mit septischen Erscheinungen machen können. Dort war der Blutbefund positiv. Es sind weitere Beobachtungen abzuwarten. Bemerkenswert ist der günstige Einfluß der Pyocyanase, der uns ganz evident erschien.

Einen weiteren mitteilenswerten Fall stellt eine Schußverletzung dar.

Marie Kolditz, 24 Jahre, Tischlersfrau aus Burgdorf bei Hannover, kam am 21. II. 1908 in unsere Poliklinik mit der Angabe, daß am 10. II. 1907 dreimal mit einem Revolver auf sie geschossen worden sei. Die erste Kugel hat den Hinterkopf gestreift, die zweite den Finger, die dritte ist in die rechte Schläfe eingedrungen, durch die Augenhöhle gegangen und hat Erblindung rechts herbeigeführt. Pat. hat in der rechten Nasenhöhle Verstopfung, mehr Ausfluß, dünnwässerig, hat anfangs oft Blutungen gehabt und jetzt Kopfschmerzen über dem rechten Auge. Oft Schnupfen. — Status praesens: Linke Nasenhöhle ohne Besonderheit. Rechts geringe Schwellung, Verwaschensein der Gefäßzeichnung. Vermehrte, dünnwässerige Sekretion. Mittlerer Nasengang verdeckt, nicht zu übersehen. Zwei Röntgenogramme, in verschiedenen Richtungen

Generated on 2019-10-24 12:43 GMT / http://hdl.handle.net/2027/uc1.b3252759
Public Domain in the United States, Google-digitized / http://www.hathitrust.org/access_use#pd-us-google
Digitized by Google
Original from UNIVERSITY OF CALIFORNIA

aufgenommen, zeigen, daß eine Kugel gegenüber dem Anfangsteil der mittleren Muschel neben Septum und Siebbein sitzt. Nach Infraktion der mittleren Muschel sieht man einen platten, schürzenartig vom Siebbeinboden herabhängenden Polypen. Nach Resektion des Proc. uncinatus kommt von oben ein Schleimklumpen herab. Die Zellen enthalten alle stark polypoid geschwollene Schleimhaut und überall Eiterschleim. Da eine bucklige Konvexität des Septums nach rechts besteht, gelingt es nicht, eine genügende Übersicht zu erzielen, deshalb Excision der vorderen Hälfte der mittleren Muschel. Die Knochenbälkchen sind sehr resistent. Es wird dann ein glänzender Gegenstand sichtbar, der sich als das Projektil erkennen läßt. Alle Versuche, mittelst Hajekschen Hakens oder geeigneter Zangen die Bleikugel zu extrahieren, schlagen zunächst fehl. Erst als ringsherum die Zellen reseziert sind, läßt sich der Fremdkörper, der am mittleren Siebbein in halber Höhe, hart am Septum steckt, mittelst kräftigen Zuges zu entfernen, indem der Hajeksche Haken von unten fest auf die hintere Fläche des Projektils gedrückt wird. Die Kugel erweist sich als stark deformiert, abgeplattet, aus einem 9 *mm* kalibrigen Revolver. Die Pat. konnte nach wenigen Tagen geheilt entlassen werden. Das Geschoß hatte also hinter dem Bulbus den N. opticus getroffen, war dann ins Siebbein eingedrungen und dort stecken geblieben. Durch den Reiz des Fremdkörpers ist es zu einer Ethmoiditis hyperplastica gekommen, wodurch wieder häufige Schnupfenattacken hervorgerufen wurden. Die scheinbar so leichte Entfernung des konstatierten Geschosses machte nicht vorausgesehene Schwierigkeiten. Neuerdings haben wir einen ähnlichen Fall von der Kgl. Chirurgischen Klinik überwiesen bekommen und operiert, wo eine Kugel (ca. 9 *mm*) in die seitliche Oberkieferhöhlenwand eingedrungen war und unter dem Orbitalboden entlang ins untere Siebbein eingedrungen war. Es kam hier zu einer Ethmoiditis und zu jauchigem Kieferhöhlenempyem. Die Einschußöffnung war bindegewebig geschlossen. Es wurde nach Denker, aber mit Erhaltung der unteren Muschel, operiert.

Es sei mir gestattet, im Anschluß an meine ausführliche Veröffentlichung in der Zeitschrift für Rhinologie und Laryngologie und ihren Grenzgebieten, III, pag. 597, 1911, über komplizierte Fälle von Nasennebenhöhlenerkrankung hier über einige sehr interessante weitere Fälle von orbitaler Komplikation zu berichten.

1. Fasshauer Johannes, 43 Jahre, Landwirt aus Hilgershausen, kam in unsere Poliklinik mit folgender Klage: „Er sieht seit 10 Tagen mit dem linken Auge schlecht. Von der Augenklinik wegen Neuritis optica retrobulbaris sin. geschickt. Danach hat er absolutes zentrales Scotom und Schmerzen beim Zurückdrängen des Auges, sieht in 50 *cm* Entfernung Finger.“ Pat. hat öfter Schnupfen gehabt, im übrigen aber nie Beschwerden seitens Nase, Hals und Ohren. Er hat in der Zwischenzeit immer gut Luft bekommen und keinerlei Absonderung aus der Nase bemerkt. Jetzt, vor einigen Tagen, bestanden starke

Digitized by Google
Original from UNIVERSITY OF CALIFORNIA
Generated on 2019-10-24 12:43 GMT / http://hdl.handle.net/2027/uc1.b3252759
Public Domain in the United States, Google-digitized / http://www.hathitrust.org/access_use#pd-us-google

Kopfschmerzen. Befund: Mäßige Schwellung der Nasenschleimhäute, im mittleren Nasengang etwas schleimig-seröses Sekret. Links: Mittlere Muschel total dick polypoid entartet, blaßgrau, mit Gefäßen. Der Siebbeinboden ist ganz schwammig, blaß, sulzig verdickt, total polypoid entartet, kein Eiter oder Schleim. Der übrige Körperbefund bietet nichts besonderes. Diagnose: Rhinitis hypertrophica chron. bil. c. Ethmoiditis hyperplastica chron. sin. Retrobulbäre Neuritis optica sinistra acuta. Therapie: Siebbeinausräumung von außen. Operation mit peroraler Tubage (Kuhn). Scopomorphin-Chloroformnarkose. 28. VI. Operationsbefund: Äußere Weichteile ohne Besonderheit. Die Siebbeinschleimhaut total polypoid, sulzig geschwollen, ganz ausgeräumt, mittlere Muschel entfernt, ganz polypoid entartet. Keilbeinhöhle breit eröffnet, sehr geräumig, enthält sehr geschwollene Schleimhäute. Lumen fast ganz verödet. Die Buchten der Keilbeinhöhle greifen weit lateralwärts und oben aus, wie mit Sonde nachweisbar ist. Die Stirnhöhle enthält ebenfalls polypoid entartete Schleimhaut, das Lumen der mittelgroßen Höhle ist dadurch fast obliteriert. Entfernung des medialen Stirnhöhlenbodens, Curettement der Stirnhöhle. Primäre Naht der Weichteile mit Michelschen Klammern. Tamponade. Verband. I. VII. Entfernung der Tamponade. Verband abgenommen. Ohne Beschwerden. Keine Temperatur. 8. VII. entlassen. Wenig glasiges Sekret nach links aus der Nase. Sehvermögen bedeutend gebessert, sieht bereits Finger in 3—4 *m* Entfernung. Das Scotom ist kleiner geworden. 20. VII. Sehschärfe $^5/_{10}$. Nase geheilt. Links blasse, glatte Siebbeinschleimhaut sichtbar, ohne besonderes Sekret. 1. IX. Gutes Wohlbefinden, geheilt.

Befund der königl. Augenklinik zu Göttingen: 26. VI. 1911. Vor 8 Tagen starke Stirnkopfschmerzen. Tags darauf Nebelsehen und Abnahme des Sehvermögens. R. S. = 1·0. L. S. = Finger in $^1/_2$ *m*, v. = u. Linkes Auge schmerzempfindlich bei Druck nach hinten. Absolutes, zentrales Scotom. 28. VI. Am Befund keine Änderung. Aufnahme in die Ohrenklinik. 4. VII. Finger in 2 *m* Gesichtsfeld beiliegend. Papille gegenüber der rechten temporal leicht abgeblaßt, Grenzen oben und unten nicht vollkommen scharf. 12. VII. S. = $< 0{\cdot}2$. Befund sonst wie zuletzt. 20. VII. S. = $< 0{\cdot}5$. Papillengrenzen scharf, aber deutliche Abblassung der temporalen Seite. Angaben betreffend Gesichtsfeld, Scotom und Farben sehr ungenau. 25. VIII. S. = 0·5—0·6 mit — 0·75 Ds. + 1·0 Ds. S. = Nieden I mühsam. Papillen beiderseits temporal blaß.

Epikrise. Dieser Fall bietet einen weiteren Beleg für meine Auffassung, die ich in der oben zitierten, umfassenden Arbeit ausgeführt habe. Die Toxintheorie von Sattler und Kuhnt u. a. ist unwahrscheinlich, viel näher liegt die Annahme der mechanischen Schädigung des Opticus durch Druck. Meine histologischen Durchschnittsbilder illustrieren ja aufs einleuchtendste diese Möglichkeit der Druckwirkung von der hyperplastisch geschwollenen Siebbein-Keilbeinhöhlenschleimhaut auf den Opticus. Keinerlei Eiterung bestand im vor-

Digitized by Google
Original from UNIVERSITY OF CALIFORNIA
Generated on 2019-10-24 12:43 GMT / http://hdl.handle.net/2027/uc1.b3252759
Public Domain in the United States, Google-digitized / http://www.hathitrust.org/access_use#pd-us-google

liegenden Falle. Ebenso wie die Polypenbildung ätiologisch an sich nichts mit der Eiterung zu tun hat, ebenso können die gesamten Nebenhöhlen entzündlich verändert sein, ohne Eiter abzusondern, sondern lediglich serösen Schleim. Es gibt, worauf ich auch bereits wiederholt hingewiesen habe, nicht nur eine Ethmoiditis hyperplastica, sondern es gibt auch eine einfache polypoide Entzündung aller Nasennebenhöhlen. Ja, noch mehr, in allen veralteten, vorgeschrittenen Fällen von Ethmoiditis hyperplastica, mag es zu Polypenbildung gekommen sein oder nicht, ist auch die Stirnhöhle und die Keilbeinhöhle fast immer beteiligt. Die Lehre habe ich neuerdings immer sicherer gewonnen, seitdem ich in solchen, auch unkomplizierten Fällen meist nicht mehr die endonasale Ausräumung der Polypen und der erkrankten Siebbeinzellen anstrebe, sondern von vornherein von außen in der oben beschriebenen Weise vorgehe. Und zwar gehe ich dabei einmal von der Erfahrung aus, daß es bei total entartetem Siebbein unmöglich ist, endonasal alles zu erreichen, ganz abgesehen von lateralem orbitalen Recessus, Mitbeteiligung der Stirnhöhle u. a., es andrerseits aber nach den in meinen „Erkrankungen des Siebbeins, Jena 1907" niedergelegten Anschauungen klar ist, daß die Polypenrezidive nur durch völlige Entfernung des erkrankten Siebbeins sicher hintangehalten werden können.

Im vorliegenden Falle handelt es sich also wiederum um eine Druckschädigung des Opticus infolge von Zirkulationsstauung durch die sehr geschwollene Nebenhöhlenschleimhaut. Mittelst Sonde konnten hier weit seitlich nach dem Opticus reichende Zellen bei der Operation festgestellt werden. Im übrigen möchte ich auf meine Veröffentlichung in der Zeitschrift für Rhinologie verweisen. Der Erfolg der Operation war ein prompter. Schon nach 8 Tagen war die Sehkraft wesentlich gebessert, das Scotom verkleinert, nach längerer Zeit hatte der fast erblindete Mann wieder eine Sehschärfe von $^5/_{10}$. Selbstverständlich hätte auch ein endonasaler Eingriff dasselbe Resultat herbeiführen können. Aber einmal galt es, hier nicht lange zaudern und versuchen; ich wollte sicher gehen. Andrerseits habe ich dem Manne so am sichersten seine Ethmoiditis hyperplastica definitiv geheilt. Die äußere Narbe ist kaum zu sehen, sie fällt nicht ins Gewicht.

2. Morgenwek Andreas, 45 Jahre, Korkschneider aus Einbeck, wurde von der königl. medizinischen Klinik, wo der Mann wegen Magenbeschwerden aufgenommen war, geschickt. Er hatte Kopfschmerzen, besonders an der Stirn. Er kann gut Luft durch die Nase bekommen. Ohren und Hals sind immer gesund gewesen. Seit zirka einem halben Jahr bemerkt Pat. außerdem, daß sein Sehvermögen beiderseits nachläßt. Nasenbefund: Beiderseits Schwellung der Nasenschleimhaut, besonders auch der unteren Muschel; beiderseits polypoid entartete mittlere Muschel. Nach Infraktion der mittleren Muschel beiderseits polypoide Schwellung am Siebbeinboden sichtbar, auch etwas schleimig-eitriges

Digitized by Google
Original from UNIVERSITY OF CALIFORNIA
Generated on 2019-10-24 12:43 GMT / http://hdl.handle.net/2027/uc1.b3252759
Public Domain in the United States, Google-digitized / http://www.hathitrust.org/access_use#pd-us-google

Sekret sichtbar. Im übrigen ist kein nennenswerter Befund zu erheben. Diagnose: Rhinitis hypertrophica chron. c. Ethmoiditis hyperplastica c. suppuratione. Rechts Stauungspapille, links retrobulbäre Neuritis optica. 29. VII. Rechts Stirnhöhlen-Siebbeinoperation (Killian) mit peroraler Tubage (Kuhn). Scopomorphin-Chloroformnarkose. Bericht: Äußere Weichteile ohne Besonderheit ebenso der Knochen. Die Stirnhöhle ist klein, ohne Veränderung. Die Siebbeinschleimhaut ist total polypoid entartet, kein Eiter, blutet sehr. Ebenso wird die Keilbeinhöhle eröffnet, Ausräumung. Tamponade. Primäre Naht. Verband. 30. VII. Entfernung des Tampons und des Verbandes. 5. VIII. Entfernung der Klammern. Wohlbefinden.

Bericht aus der Augenklinik: Die Stauungspapille rechts ist gebessert. Links ist der Befund der gleiche. Die Operation links wird vom Pat. leider abgelehnt. 8. VIII. Pat. wird mit kosmetisch gutem Resultat, freier Nase und laut Bericht der Augenklinik mit wesentlich gebessertem Auge entlassen. Noch geringe wässerig-blutige Sekretion.

17. VII. Rechts Papillengrenzen unscharf, Papille leicht geschwollen. Gefäße machen im U. B. oben einen Bogen. Papille gerötet. Im U. B. oben 2, unten eine Hämorrhagie. E. S. = 1·0. Gesichtsfeld normal. Links: Temporal. deutliche Abblassung. Grenzen scharf. Gefäße normal. E. S. = 0·1. Gesichtsfeld: Außengrenzen normal. Centrales, absolutes Scotom; darum herum ein relatives für weiß. Siebbeinaffektion? 24. VII. Status idem. 3. VII. Pat. ist am 29. VII. in der Ohrenklinik rechts operiert. R. S. = $< 1{\cdot}0$ mit + 10 Ds. L. S. = Finger in 3 *m* nach Homatropin. Rechts: Grenzen treten stellenweise schon hervor. Schwellung geht zurück. Die Hämorrhagie oben zerfällt. 17. VII Bericht der medizinischen Klinik: Pat. leidet seit einiger Zeit an epileptiformen Krampfanfällen. Wir bitten um Untersuchung des Augenhintergrundes.

Epikrise. Auch in diesem Falle handelt es sich um eine schwere Komplikation der Ethmoiditis hyperplastica beiderseits, auch hier ist durch Druckwirkung infolge Zirkulationsstörung im retroorbitalen Teil der Opticus geschädigt. Auf der einen Seite hatte sich eine Stauungspapille mit Blutungen entwickelt, auf der anderen Seite eine retrobulbäre Neuritis des Opticus. Der Erfolg der Operation war auch hier ein relativ guter, der um so mehr hervorzuheben ist, als das andere Auge so schwer geschädigt war. Leider war der Pat. nicht zu bewegen, sich auch auf der anderen Seite operieren zu lassen, wo wahrscheinlich auch eine Besserung der Sehkraft noch zu erreichen gewesen wäre. Allerdings würde der Erfolg auf dem linken Auge nicht so prompt und günstig gewesen sein wie rechts.

3. Zwingmann Otto, 7 Jahre, Vater Bergmann, Vogelbeck, wurde uns von der königl. Augenklinik überwiesen, weil er seit gestern starkes Lidödem rechts hatte. Der Bulbus zeigte keinen besonderen Befund. Die Sehschärfe ist 0·6. Links liegen normale Verhältnisse vor. Es soll beiderseits oft Blut und Eiter

Generated on 2019-10-24 12:43 GMT / http://hdl.handle.net/2027/uc1.b3252759
Public Domain in the United States, Google-digitized / http://www.hathitrust.org/access_use#pd-us-google
Digitized by Google
Original from UNIVERSITY OF CALIFORNIA

aus der Nase gekommen sein. Links soll seit langer Zeit Schnupfen bestanden haben, zeitweise Kopfschmerzen. Nachts schnarcht Pat. Nasenbefund: Nasenmuscheln beiderseits nicht geschwollen, Nase beiderseits frei von Eiter, rechts auch nach Cocain nicht. Ein Versuch, vom unteren Nasengang aus die Kieferhöhle zu punktieren, mißlingt. (Knochen sehr dick.) Starkes Ödem des oberen und unteren Augenlides rechts. Abendtemperatur 39·5°. Nach Infraktion der mittleren Muschel rechts fließt jetzt reichlich Eiter ab. Rechtes Ohr zeigt den Befund der exsudativen Mittelohrentzündung. Im Urin $^1/_4{}^0/_{00}$ Eiweiß, keine Zylinder nachweisbar. Im übrigen kein besonderer Befund an den Organen. Sensorium frei. Diagnose: Sinuitis front. purul. c. osteoperiostite rechts. Otit. med. exsudativa acuta d. Stirnhöhlenoperation rechts. 21. IV. Stirnhöhlen-Siebbeinoperation rechts nach Killian (Dr. Albert). Perorale Tubage nach Kuhn. Chloroformnarkose. Starke Schwellung des oberen und des unteren Augenlides. Knochen intakt. Stirnhöhlenschleimhaut polypoid sehr entartet, Schleimeiter. Medial im Stirnhöhlenboden zeigt sich ein kleiner Defekt. Siebbeinschleimhaut ebenfalls entartet, Ausräumung. Xeroformgazetamponade. Primäre Naht mit Michelschen Klammern. In den folgenden Tagen wiederholt mäßige Temperaturen bis 38·5°. Schwellung über dem Siebbein. Es ist eine lacunäre Angina hinzugekommen. Halsprießnitz, Formaminttabletten, dann wieder Temperatursteigerung, Schwellung über der Nasenwurzel. Trotz feuchten Verbandes keine Besserung eingetreten. Am 6. V. erneute Freilegung des Siebbeins (Dr. Uffenorde). Schnitt in der alten Narbe. Perorale Tubage nach Kuhn. Resektion des noch restierenden Proc. frontalis. Ausräumung des Siebbeins, das noch im infundibularen Teil größtenteils restiert. Schleimhaut polypoid entartet. Weiter orbitaler Recessus. Trochlea mitbeseitigt. Stirnhöhlenboden total entfernt. Primäre Naht. Verband. 14. V. Pat. wird geheilt entlassen. Kosmetisches Resultat gut. Keine Doppelbilder. Arm frei, Nase frei.

Der Fall ist dadurch bemerkenswert, daß hier bereits bei einem 7jährigen Knaben eine schwere, komplizierte Stirnhöhleneiterung vorliegt. Im allgemeinen entwickelt sich ja die Stirnhöhle jetzt erst. Gerber (Komplikationen der Stirnhöhlenentzündungen, 1909) führt allerdings auch 8 Pat. im Alter von 1—10 Jahren unter dieser Rubrik. Der Durchbruch ging durch den Boden der Stirnhöhle. Die Osteoperiostitis (vergleiche meine Ausführungen in der wiederholt zitierten Arbeit in der Zeitschrift für Rhinologie und Laryngologie, III), hatte in der üblichen Weise die Periorbita und den Orbitalinhalt beteiligt. Auch hier zeigt sich wieder, wie unerläßlich die Berücksichtigung des Siebbeins in solchen Fällen ist. Der Kollege, der den Fall zuerst in meiner Abwesenheit operierte, hatte das Siebbein nicht genügend angegriffen, Nachdem ich die Siebbeinzellen vollkommen mit dem Stirnhöhlenboden entfernt hatte, heilte der Fall trotz primärer Naht glatt. Auch hier bewährte sich wieder die leider noch immer so vernachlässigte Infraktion der mittleren Muschel, ohne

Digitized by Google
Original from UNIVERSITY OF CALIFORNIA
Generated on 2019-10-24 12:43 GMT / http://hdl.handle.net/2027/uc1.b3252759
Public Domain in the United States, Google-digitized / http://www.hathitrust.org/access_use#pd-us-google

weiteres war kein Eiter in der Nase sichtbar, wie ich das jetzt vor kurzem auch in zwei anderen derartigen Fällen gesehen habe. Nach Infraktion der mittleren Muschel quoll der Eiter aus den verlegten Siebbeinzellen hervor.

Die Tamponkanüle für die Trachea bei Laryngofissur oder Laryngektomie habe ich in der Weise verändern lassen, daß ein hermetisch schließender, kleiner Drehverschluß am proximal angebrachten seitlichen Röhrchen angebracht wurde. Nach Aufblasen der Tamponmembran wurde der Verschluß hergestellt und der Ballon abgenommen. Das Tracheallumen bleibt so geschlossen.

Drei Fälle kamen ad exitum; ich möchte sie hier kurz einfügen, da sie allgemeines Interesse beanspruchen.

Bostel Anna, 2 Jahre, Benzen bei Walsrode. 17. XI. 1908. Vor mehreren Tagen Bohne aspiriert. Am 19. XI. Bohne aus rechtem Hauptbronchus von uns extrahiert. Tracheotomie, weil der infolge der eingetretenen Quellung an den Stimmbändern abgestreifte Fremdkörper die Trachea vollkommen obturierte. Am 14. XII. 1910 Exitus letalis infolge schwerer Spasmophilie. Autopsie im königl. pathologischen Institut. Anatomische Diagnose: Diphtherisch belegte Operationswunde am Halse, mit Phlegmone in der Umgebung. Tracheotomienarbe; Tracheitis, Bronchitis, kleine Atelektasen in der Lunge. Geringe Dilatation des Herzens, fettige Degeneration des Herzmuskels. Subpleurale und subepicardiale Blutungen. Im übrigen ohne Besonderheit. In diesem interessanten Falle von Lungenfremdkörper, der ausführlich in den Therapeutischen Monatsheften, Mai 1911, pag. 276, von mir veröffentlicht ist, führten sich steigernde spasmophile Zustände den Exitus herbei, nachdem wiederholte Herzschwächen und eine diphtherische Entzündung der Tracheotomiewunde überwunden waren. Infolge der verschiedenen Insulte war das beim Kinde an sich, um so mehr bei diesem von vornherein schwächlichen Mädchen vulnerable Nervensystem sehr labil geworden, und hatte sich die spasmophile Disposition ausbilden können.

In einem zweiten Falle, Auguste Samsen, 12 Jahre, Eschershausen, habe ich mir ein dickes Tuberkulom der linken Larynxseite, welches ich ja wegen des jugendlichen Alters der Pat. endolaryngeal nicht gut angreifen konnte, durch Laryngofissur zugängig gemacht und excidiert. Die Operation verlief glatt, der Tumor ließ sich leicht entfernen. Bei der Pat. waren die Mandeln entfernt, die Pharyngitis behandelt und darauf eine wesentliche Besserung des Allgemeinzustandes zu verzeichnen. Auf der Lunge war kein Katarrh mehr zu hören, im Sputum keine Tuberkelbacillen nachweisbar. Der ziemlich große, höckerige Tumor ging besonders vom linken Taschenbande aus, bedeckte das linke Stimmband, verlegte die vordere Kommissur und griff auch auf das Filtrum über.

Operationsbericht: 20. V. 1910. Tiefe Tracheotomie. Weichteile ohne Besonderheit, etwas Struma. Isthmus verbreitert. Trachealschleimhaut blaß, ohne

Digitized by Google
Original from UNIVERSITY OF CALIFORNIA
Generated on 2019-10-24 12:43 GMT / http://hdl.handle.net/2027/uc1.b3252759
Public Domain in the United States, Google-digitized / http://www.hathitrust.org/access_use#pd-us-google

Besonderheit. Serös-schleimige Hypersekretion. Der Hautschnitt wird nach oben bis zum Zungenbein fortgeführt, äußere Weichteile ohne Besonderheit. Nach Spaltung des vorderen Thyreoidwinkels zeigt sich, daß rechts kein besonderer Befund vorliegt. Ventrikeleingang frei und offen. Stimmband und Taschenband glatt. Hintere Wand glatt und frei, normale Runzelung bei Transversuskontraktion. Links ist das Stimmband frei und glatt. Ventrikeleingang deutlich, Taschenband dick, kleinhöckerig infiltriert in der ganzen Ausdehnung. Es wird mit Schere und schneidender Zange excidiert und mit Acid. lacticum 80% imbibiert. Tiefe und oberflächliche Naht.

Schon am Tage nach der Operation setzte eine hohe Temperatursteigerung ein. Das Kind verfiel rasch und nach 3 Tagen kam es zum Exitus. Nach dem ganzen Verlauf muß man eine foudroyant einsetzende Miliartuberkulose annehmen, zumal andere Erklärungsversuche sich trotz aller Untersuchungen nicht begründen ließen. Der Fall hat mir zu denken gegeben in bezug auf die auch neuerdings wieder von Gluck (Zeitschr. f. Laryngol. u. Rhinol., IV, pag. 371, Über chirurgische Eingriffe bei Kehlkopftuberkulose von Professor Gluck und Dr. Soerensen) warm empfohlenen Eingriffe von außen beim tuberkulös veränderten Larynx. Die Indikationen, die Gluck für Laryngofissur pag. 377—378 zum Beispiel stellt, liegen hier vor. Gar nicht begeistern kann ich mich übrigens für die kurative Tracheotomie bei Tuberkulose. In einer großen Reihe von geeigneten Fällen habe ich keinen wesentlichen Vorteil sehen können. Eine nach dem Eingriff einsetzende Bronchitis ist ja wohl kaum zu vermeiden.

In mehreren Fällen hielt die Temperatursteigerung, an und scheinbar schritt der Lungenprozeß dadurch angefacht vorwärts. Bekanntlich ist ja von Gluck, Hinsberg u. a. auch neuerdings entgegen der Erfahrung anderer Autoren die Tracheotomie bei Larynxtuberkulose in gewissen Fällen wieder empfohlen. Eine Überlegung vermisse ich in den Ausführungen, daß doch durch die Tracheotomie die sicherlich nicht gleichgültige Vorbereitung der Atemluft durch die Nasenatmung fortfällt. Durch Ausschaltung des Schutzapparates habe ich mir in mehreren von unseren Fällen den Mißerfolg erklärt.

In anderen Fällen, besonders solchen von lupöser Form mit schwerer Beteiligung des Larynx, habe ich allerdings auch nach Tracheotomie guten Erfolg gesehen, aber hier liegen ja bekanntlich viel günstigere Heiltendenzen vor, sodaß der Eingriff nicht allein dafür verantwortlich gemacht werden kann.

In mehreren derartigen, ebenso schweren Fällen, sogar Pastoren, Lehrer, habe ich auch ohne Tracheotomie sehr gute Erfolge gesehen. Ein sehr wertvoller Faktor wird neben Überernährung unter Arsenmedikation, viel Aufenthalt in freier Luft eine sicher durchgeführte Schweigekur sein.

Einen dritten interessanten Kehlkopffall möchte ich hier noch einfügen, der zum Exitus kam. Leider kann ich keinen Sektionsbefund bringen. Es han-

Generated on 2019-10-24 12:43 GMT / http://hdl.handle.net/2027/uc1.b3252759
Public Domain in the United States, Google-digitized / http://www.hathitrust.org/access_use#pd-us-google
Digitized by Google
Original from UNIVERSITY OF CALIFORNIA

delt sich um eine doppelseitige Posticuslähmung bei Bulbärparalyse, die sich unter unseren Augen entwickelt hat. Gleichzeitig bestand an der Epiglottis ein großer Epitheldefekt, den ich nur als trophoneurotisches Geschwür deuten kann.

O. Körner (Über bulbäre Kehlkopflähmungen, Zeitschr. f. Ohrenheilk. u. f. d. Krankh. d. Luftwege, Bd. LXII, 1911, pag. 198) hat sich sehr kritisch über diese Fragen neuerdings verbreitet und die Erweiterung des Rosenbach-Semonschen Gesetzes der Entstehung der Kehlkopflähmung, also dem erstzeitigen Erliegen des Posticus, auf die bulbären Formen als unberechtigt zurückgewiesen. Körner konnte nach Berücksichtigung der vorliegenden einschlägigen Literatur behaupten, daß zurzeit noch kein einziger Fall von progressiver Bulbärparalyse mit laryngealer Dyspnoe beschrieben ist. Unser Fall stellt einen solchen dar. Der laryngoskopische Befund ist einwandfrei, die doppelseitige Posticuslähmung allmählich unter unseren Augen entstanden und an der Diagnose Bulbärparalyse nicht zu zweifeln. Leider ist es mir trotz aller Bemühung nicht gelungen, mir die Möglichkeit der histologischen Untersuchung zu verschaffen.

Ich will auf die Kontroversen von Semon und Körner einerseits und die von Körner und Grabower und A. Kuttner andrerseits hier nicht näher eingehen. Ich möchte hier nur den wertvollen Fall mitteilen, da er klinisch einwandfrei ist. Gewiß sagt ein Fall nicht sehr viel, die weitere Forschung mag definitive Klärung bringen. Auch möchte ich nichts präjudizieren in betreff der Frage, ob man die progressive Bulbärparalyse für eine allein auf Kerndegeneration beruhende Erkrankung ansehen darf, oder ob in erster Linie nicht auch, wie das für die Tabes zum Beispiel gilt, die Vagus-Recurrensstämme ergriffen werden. Bis auf weiteres wird man wohl an der primären Kerndegeneration bei der progressiven Bulbärparalyse festhalten müssen.

Die folgende Krankengeschichte der königl. medizinischen Klinik hat mir Herr Prof. Hirsch in liebenswürdiger Weise überlassen.

Schumann Julius, 55 Jahre, Weichensteller, Göttingen. Aufgenommen am 15. II. 1910, entlassen am 4. III. 1910. Diagnose: Ulcus epiglottidis (Dysphagie). Stimmbandlähmung rechts, Gaumensegelparese rechts (Vagusaffektion?). Familienanamnese ohne Besonderheit. Verheiratet. 5 Kinder, hat gedient. Hat nie Krankheiten durchgemacht, nur vor 5 Jahren rheumatische Schmerzen in den Füßen. Im Oktober 1909 konnte er nicht schlucken, allmählich zunehmend. Das Hindernis saß weit oben im Kehlkopf rechts, jeder Schluck war dort sehr schmerzhaft. Kein Husten, Auswurf oder Erbrechen. Nach ärztlich verordneten Plätzchen wurden die Beschwerden besser. Vor 5 Wochen verschlimmerten sich dieselben wieder, das Hindernis schien jetzt etwas tiefer zu sitzen. Seit acht Tagen wieder in ärztlicher Behandlung. Formaminttabletten. Auch Schlucken von Flüssigkeiten ist schmerzhaft. Fühlt sich sehr matt, hat seit Weihnachten

Digitized by Google
Original from UNIVERSITY OF CALIFORNIA
Generated on 2019-10-24 12:43 GMT / http://hdl.handle.net/2027/uc1.b3252759
Public Domain in the United States, Google-digitized / http://www.hathitrust.org/access_use#pd-us-google

Tracheotomien, Laryngotomien

Nr.	Name	Alter in Jahren	Diagnose
1	Stolberg Emmi, Bremen	18	Lupus nari et pharyngis et laryngis et trachea
2	Bohnsack Hermann, Einbeck	35	Tuberculosis laryngis et tracheae
3	Dombrowsky Emmi, Thamsbrück	$1^1/_2$	Papillomata laryngis
4	Budde Enno, Leer	52	Carcinom des rechten Stimmbandes und Taschenbandes
5	Schuhmann Julius, Göttingen	55	Bulbärparalyse. Doppelseitige Posticuslähmung
6	Samsen Auguste, Eschershausen	12	Tuberculosis laryngis et pulmonum
7	Bostel Anna, Benzen	2	Corpus alienum pulmon.
8	Feldmann Willi, Hildesheim	12	Papillomata laryngis
9	Meibert Otto, Göttingen	3	Corpus alienum pulmonis et tracheae
10	Pfannkuchen Fritz, Langenthal	7	Tracheotomia inferior. Spaltung des weichen Gaumens. Sarcoma tonsillae et palati molli

zirka 20 Pfund abgenommen. Beim Sprechen keine Schmerzen, nur eine leichte Heiserkeit, habe er früher nicht gehabt. Etwas Kopfschmerzen. Stuhl ohne Besonderheit. Schlaf gut. Infektion negiert. Status praesens: Ziemlich kleiner, etwas abgemagerter Mann mit gut entwickelter Muskulatur. Etwas blasses Aussehen der Schleimhäute. Matter Gesichtsausdruck, kein Ödem. Kein Exanthem. Hauttemperatur normal. Vor dem rechten Sternocleidomastoideus gelegen, zweifingerbreit unterhalb des Kieferwinkels, eine kleine, haselnußgroße, harte, indolente Drüse. Weitere Drüsenvergrößerungen sind nicht vorhanden. Zunge mit dickem, weißem Belag. Rachenschleimhaut etwas gerötet. Am Rande der

[1]) M. = Monate, W. = Wochen, T. = Tage.

Digitized by Google
Original from UNIVERSITY OF CALIFORNIA
Generated on 2019-10-24 12:43 GMT / http://hdl.handle.net/2027/uc1.b3252759
Public Domain in the United States, Google-digitized / http://www.hathitrust.org/access_use#pd-us-google

und Laryngektomien.

Dauer der Behandlung[1])		Resultat	Bemerkungen
klinisch	überhaupt		
8 W.	2 M.	geheilt	Curative Tracheotomie. Kaustik. Tuberkulinkur. Heilung. Ganz verschwollener Larynx. Dyspnoe
5 W.	5 W.	ungeheilt	Da wegen erhöhter Temperatur die Tuberkulinkur nicht ausführbar ist, wird Pat. entlassen
1 M.	1 M.	geheilt	Laryngotomie und Tracheotomie. Wegen hochgradigster Dyspnoe Curettement der Tracheal- und Bronchialschleimhaut. (Uffenorde, Verhandl. der Deutschen Laryngol.-Gesellsch., Dresden 1910). Kind wird auf Wunsch des Arztes entlassen. Nach Angabe der Angehörigen geht es ihm gut, spricht laut
2 W.	—	Rezidiv nach $^3/_4$ Jahren	Dem dortigen Arzt zur Behandlung überwiesen. Halbseitige Exstirpation des Larynx
1 W.	6 W.	gestorben	Doppelseitige Posticuslähmung. Schluckparalyse. Inanition
2 T.	2 T.	„	Akute Miliartuberkulose post laryngotomiam und Tracheotomie
1 M.	1 M.	„	Tracheotomie wegen Dyspnoe. 3 Wochen post extractionem Spasmophilie (s. Uffenorde, Therap. Monatshefte, 1911, 5)
3 W.	—	—	Pat. ist bereits dreimal wieder autoskopisch und nach erneuter Tracheo-Laryngotomie operiert, galvanokaustisch behandelt. Es kommen immer wieder papillomatöse Veränderungen
2 W.	2 W.	geheilt	Tracheotomie wegen Dyspnoe (s. Uffenorde, Therap. Monatsh., 1911, 5, pag. 276)
$2^1/_2$ W.	—	—	Pat. mußte wegen Verlegung des Larynx tracheotomiert werden. Der sehr ausgedehnte Tumor war inoperabel

Epiglottis links ein halbmondförmiger Substanzverlust mit glattem Rand ohne entzündliche Reaktion in der Umgebung. Grund gelblichweiß. Stimmbänder schließen beim Phonieren nicht ganz. Das rechte Stimmband steht etwa in Medianstellung bei Phonation still, ebenso bei tiefer Inspiration. Aryepiglottisfalten intakt. Sehr guter Einblick. Leichte Belegtheit der Stimme. Beim Sondieren des Oesophagus mit ziemlich dünner Sonde keine Schmerzen, kein Hindernis.

Thorax mäßig elastisch, ziemlich gut gewölbt, symmetrisch. Lungengrenzen: R. V. U. VII. Rippe, hinten 12. Brust- bis I. L.-W., verschieblich.

Generated on 2019-10-24 12:43 GMT / http://hdl.handle.net/2027/uc1.b3252759
Public Domain in the United States, Google-digitized / http://www.hathitrust.org/access_use#pd-us-google
Digitized by Google
Original from UNIVERSITY OF CALIFORNIA

Nirgends Dämpfung über den Lungen. Atmungsgeräusch: Überall etwas verlängertes Exspirium, sonst ohne Besonderheit.

Herz, relativ: Fingerbreit innerhalb der Mamillarlinie, rechter Sternalrand absolut überlagert. Spitzenstoß nicht fühlbar. Töne ohne Besonderheit. Arterien rigide geschlängelt. Puls regelmäßig, kräftig. Spannung scheint etwas erhöht. Abdomen weich, nirgends druckempfindlich. Leber überragt den Rippenbogen zweifingerbreit. Reflexe: Patellar und Achilles lebhaft, Bauchdeckenreflex vorhanden, Hodenreflex, Armreflexe und Pupillarreflexe ebenfalls. Urin ohne Albumen. Zucker Spur. Eine dünne Oesophagussonde geht völlig schmerzlos hindurch. 18. II. Bei reizloser, flüssiger Kost nur noch wenig Schmerzen und kein Schluckhindernis. Die Nahrungsaufnahme ist gut. Auch eine dicke Oesophagussonde geht ohne jeden Widerstand bis in den Magen. Auch kein Schmerz dabei. Kein Sanguis. 2. III. Nach Jodnatron Jodismus, nach Sajodin nicht. Kein Einfluß auf das Ulcus der Epiglottis. Dasselbe ist noch ein wenig größer geworden, der Rand des freiliegenden Knorpels ist völlig glatt, fast rein, ohne Reaktionsverschleimung in der Umgebung. Pat. hat jetzt keine Schmerzen mehr beim Schlucken weicher Speisen. Rechtes Stimmband wie anfangs, steht völlig still. Das rechte Gaumensegel paretisch. Autoskopie von Dr. Uffenorde: Derselbe Befund. 4. III. Pat. hat 3 Pfund zugenommen. Nach Hause entlassen, soll mechanisch reizlose Kost nehmen. Gurgeln mit essigsaurer Tonerde. Sich wieder zeigen.

Unser spezieller Befund: Nasenhöhle beiderseits ohne Besonderheit. Die Rachenschleimhaut ist frei von Veränderungen. Das Gaumensegel rechts ist gelähmt.

Kehlkopfbefund: Außen auf Larynx seitlich sind zwei kleine Drüschen fühlbar. Die Larynxschleimhaut ist reizlos, blaßrot. Die aryepiglottischen Falten sind beiderseits frei, ebenso die Taschenbänder. Die Aditus ad Sinus Morgagni sind beiderseits weit offen, frei. Die Stimmbänder sind etwas schmutzigrötlich verfärbt, wenig geschwollen, ein paar kleine Gefäßinjektionen. Rechtes Stimmband ist kaum beweglich, steht medial. Der Aryknorpel ist nicht vorn übergefallen. Das linke Stimmband ist frei beweglich. Beiderseits ist die Aryknorpelschleimhaut frei von Schwellung. Die hintere Wand ist ebenso frei von Veränderung, die Sinus piriformes weisen keinen pathologischen Befund auf. Links öffnete er sich gut, rechts kaum. Die Sprache ist schwerfällig, das Gesicht des Pat. verrät beim Sprechen deutlich eine gewisse Anstrengung. An der Epiglottis ist links auf der laryngealen Fläche nahe dem oberen Rande ein flaches Ulcus sichtbar, welches im wesentlichen wohl in einem Epithel- und Schleimhautdefekt besteht, fast von der Größe eines Hellers. Die Geschwürsfläche ist gelblich verfärbt wie durchscheinender Knorpel, ohne wesentliches Sekret. Die Umgebung ist frei von jeder Reaktion. Der Oesophagus ist leicht sondierbar. Die Untersuchung mit dem Oesophagoskop zeigt glatte Schleim-

Generated on 2019-10-24 12:43 GMT / http://hdl.handle.net/2027/uc1.b3252759
Public Domain in the United States, Google-digitized / http://www.hathitrust.org/access_use#pd-us-google
Digitized by Google
Original from UNIVERSITY OF CALIFORNIA

haut ohne umschriebene Schwellung. Mittelst direkter Laryngoskopie läßt sich der oben gegebene Befund nur bestätigen. Die Trachealschleimhaut zeigt keine Besonderheit. Die Untersuchungen wurden am 2. IV. wiederholt und ergaben denselben Befund.

Am 18. IV. 1910 tritt plötzlich beiderseitige Posticuslähmung auf. Die Stimmbänder stehen fast in Juxtastellung. Der Schleimhautbefund ist derselbe. Die Schluckbeschwerden sind bei dem Pat. seit 8 Tagen schlimmer geworden, besonders seit 2 Tagen sehr unangenehm. Nur Flüssigkeit geht langsam hinunter. Die Atmung ist schwer. Nur in der Ruhe kann er leidlich atmen; bei geringer Bewegung tritt Atemnot ein. Das Ulcus an der Epiglottis ist jetzt gut hellergroß, die Umgebung ist nach wie vor reizlos, der Grund nicht belegt. Da die Atemnot unangenehm wird, wird dem Pat. die Tracheotomie vorgeschlagen. 20. IV. Tracheotomia superior in Lokalanästhesie. Ohne Besonderheit. Pat. wird, nachdem eine leichte Tracheitis überstanden ist, mit der Kanüle entlassen. Er wird allmählich sehr elend, kann nichts hinunterbringen, magert sehr ab. Es wird ihm wieder Aufnahme in die Klinik vorgeschlagen; diese wird abgelehnt.

6. V. Von neuem gerufen. Der Pat. bietet einen jammervollen Anblick. Er ist bis zum Skelett abgemagert, hat seit 8 Tagen zirka so gut wie nichts hinuntergebracht. Jede Sondierung wird abgelehnt, ebenso wie der neue Vorschlag, sich aufnehmen zu lassen, zurückgewiesen wird. Der Kehlkopfbefund ist im wesentlichen derselbe. 8. V. Exitus letalis. Die Sektion wird von den Angehörigen verweigert.

Der Pat. ist also 5—6 Monate nach Einsetzen der ersten Bulbärerscheinungen an Inanition zugrunde gegangen. Der ganze Verlauf, die Symptome, werden kaum an der Diagnose Zweifel aufkommen lassen. Die langsam auftretenden und sich allmählich verschlimmernden Schluckschmerzen, die Erschwerung der Sprache, die mit der rechtseitigen Posticuslähmung auftretende Gaumensegellähmung, das Hinzutreten der linkseitigen Lähmung ohne weiteren lokalen Befund sichern die Diagnose. Der ganze Prozeß ist relativ ziemlich rasch verlaufen, zur Beteiligung der Zunge und Lippen ist es gar nicht gekommen. Die doppelseitige Posticuslähmung, die unter unserer Beobachtung entstand, zwang wegen der Dyspnoe zur Tracheotomie. Die Schluckbeschwerden nahmen rasch derartig zu, daß, da der Pat. alles verweigerte, Aufnahme in die Klinik, Sondenfütterung, seinem Leiden bald ein Ziel gesetzt wurde. Die Dysarthrie, die ziemlich früh aufgetreten war, nahm nur sehr langsam zu. Der Pat. konute sich noch in den letzten Tagen leidlich, wenn auch mit Mühe verständigen. Schon bald nach Beginn der ersten Erscheinungen machte der Pat. einen sehr kranken Eindruck, was ja bei der cerebralen Affektion erklärlich ist. Andrerseits bestand weder für Syringobulbie, multiple Sklerose oder eine andere bulbäre Affektion ein Anhaltspunkt, ebenso nicht für syphilitische

Digitized by Google
Original from UNIVERSITY OF CALIFORNIA
Generated on 2019-10-24 12:43 GMT / http://hdl.handle.net/2027/uc1.b3252759
Public Domain in the United States, Google-digitized / http://www.hathitrust.org/access_use#pd-us-google

sklerotische Herde. Das trophoneurotische Geschwür hat mich sehr interessiert. Ich habe die Annahme aus dem flachen, sehr reizlosen Epitheldefekt, der reaktionslosen Umgebung, dem grundlosen Auftreten, langsamer Progredienz, ohne jede Vernarbungstendenz gemacht. Syphilis wurde durch die Blutuntersuchung nach Wassermann als Ätiologie ausgeschlossen. Die Medikation von Jod hat keinen Einfluß gezeitigt. Keinerlei Anhaltspunkte bestanden für diese Annahme an dem übrigen Körper. Für Tuberkulose war ebenfalls keinerlei Anhaltspunkt vorhanden. Andrerseits sprach der Befund übrigens weder für Syphilis noch für Tuberkulose. Ich habe derartige Geschwüre nie gesehen. Am ehesten konnte man noch an ein katarrhalisches Geschwür denken. Artifizielle Momente konnten nicht in Frage kommen. Wohl waren Oesophagussondierungen unternommen, aber der Sitz an der laryngealen Epiglottisfläche, der Mangel jeder Heilungstendenz sprechen dagegen. Wieweit der zunächst beim Auftreten der Schluckbeschwerden empfundene Schmerz auf das Geschwür allein zurückzuführen ist, wird dahin beantwortet werden müssen, daß dieses gewiß anfangs wie alle Epiglottisdefekte Schluckschmerzen gemacht hat. Es wurde ja auch genau lokalisiert. Später werden die bulbär bedingten Schluckschmerzen das Symptomenbild beherrscht haben.

In der Literatur ist wenig über derartige Geschwüre berichtet. O. Seifert (Heymanns Handb., III. T., pag. 430) zitiert einen Fall von neurotischem Geschwür bei einem Tabiker. Es handelte sich dort um ein perforierendes Geschwür der hinteren Trachealwand (Teissier et Favel, Perforation spontanée de la trachée et de l'oesophage chez un ataxique. Annal. d. mal. de l'oreille. 5, 1885). Geschwüre zweifelhafter Natur, die vielleicht hierher gehören, sind von Kaarsberg und von Lewis beschrieben. Die Verhältnisse in unserem Falle sind ganz andere. In H. Nothnagels Handbuch der speziellen Pathologie und Therapie, Bd. XIII, pag. 183, erwähnt Stoerk Geschwüre, die auf der hinteren Larynxwand vorkommen, tief greifen, wo kein lokaler Grund zu eruieren ist, sondern nur eine schwere Allgemeinerkrankung ätiologisch in Anspruch genommen werden kann. Er hebt besonders hervor, daß diese beobachteten Geschwüre viel tiefer gingen als die katarrhalischen. Das trifft auch bei unserer Beobachtung keineswegs zu.

Wenn ich zugegeben habe, daß in unserem Falle der eigenartige Defekt einem katarrhalischen Geschwür am meisten ähnelt, so ist es wiederum mit diesem nicht zu identifizieren. Dagegen spricht wohl vor allem das Fehlen jeglicher Heiltendenz während einer Beobachtungszeit von 6—7 Monaten. Vielmehr nahm das Ulcus trotz Mangels jeder Entzündung allmählich immer mehr zu. Auch ist der Entstehung keineswegs eine Erkältung vorhergegangen, es haben kein Husten, Heiserkeit, Auswurf bestanden. Die Heiserkeit durch die Stimmbandlähmung und die dysarthritischen Behinderungen sind erst später hinzugekommen. Ich habe im ersten Augenblick daran gedacht, daß der vor-

Digitized by Google
Original from UNIVERSITY OF CALIFORNIA
Generated on 2019-10-24 12:43 GMT / http://hdl.handle.net/2027/uc1.b3252759
Public Domain in the United States, Google-digitized / http://www.hathitrust.org/access_use#pd-us-google

liegende Defekt etwa dem Grunde einer geplatzten Pemphigusblase, einem eigenartig sitzenden Ulcus benignum nach Heryng, einer Aphthe (Seifert) entsprechen könnte. Diese Überlegung wurde aber durch die spätere Beobachtung widerlegt. Vielleicht können anderweitige ähnliche Beobachtungen hier Klärung bringen. In den so spärlichen Mitteilungen in der Literatur habe ich jedenfalls nirgends sonst etwas einschlägiges gefunden und scheint meist eine andersartige Affektion vorgelegen zu haben.

Ein Fall von gutartigem Larynxtumor mit Amyloidentartung.

Zum Schlusse möchte ich noch einen interessanten Fall von Larynxfibrom mit Amyloidose mitteilen.

Herr N. N., 64 Jahre alt, Kantor aus Emden, konsultierte mich am 4. X. 1909 und gab an, seit einigen Wochen heiser zu sein. Die bereits konsultierten Spezialkollegen hatten angeblich die Diagnose fraglich gelassen und der Patient an uns überwiesen. Er hatte keine Schmerzen, das Allgemeinbefinden war ein gutes, er hat nicht an Körpergewicht abgenommen. Mehrere Male ist Blutung aus dem Kehlkopf aufgetreten, einmal ziemlich heftig. Der Befund war folgender: Sehr dicke Zunge. Die Inspektion in dem Larynx ist sehr erschwert. Es besteht diffuser, hypertrophischer Rachenkatarrh. Die Nase zeigt keinen besonderen Befund. Die Sprache ist sehr heiser, tonlos, schnarrt und versagt leicht. Linke Kehlkopfseite im wesentlichen frei. Rechts zieht vom Taschenband breit ein wenig höckeriger Tumor und ins Cavum hineinragend. Rechtes Stimmband kaum zu differenzieren, vom Tumor verdeckt. Der Tumor reicht nach hinten bis zum Aryknorpel. Die Schleimhaut der hinteren Wand mäßig verdickt. Auf Filtrumgegend rechts sieht man zwei kleine Blutflecken. Die vordere Kommissur ist ganz verlegt. Bei Phonation öffnet sich der rechte Sinus piriformis deutlich. An Brust- und Bauchorganen ist kein besonderer Befund zu erheben. Reflexe erhalten. Hirnnerven frei. Keine Sensibilitäts- oder Motilitätsstörung. Adipositas. 4. X. Es werden mit großer Mühe zwei Stücke aus dem Tumor excidiert mit Krause und Langraf. Der Tumor schneidet sich sehr derb. Die histologische Untersuchung seitens des königl. pathologischen Institutes (Prof. Kaufmann) ergibt zunächst: 16. X. Das größere Stück zeigt lockeres Bindegewebe mit dichteren, kernlosen Partien. (Amyloide Umwandlung? Prüfung wird vorgenommen werden.) Das Ganze von normalem Epithel überkleidet. Das kleinere Stück besteht aus lockerem Bindegewebe, ist gleichfalls von normalem Epithel überkleidet, zeigt jedoch dichtere leukocytäre Infiltration. Diagnose: Ödematöses Fibrom, zum Teil entzündlich infiltriert. 18. X. Der weitere Bericht des königl. pathologischen Instituts lautete: Die nachträgliche Untersuchung hat ergeben, daß die erwähnten Bindegewebspartien in der Tat Amyloidreaktion geben. Im übrigen an diesen Schnitten der gleiche Befund wie an den übrigen.

Generated on 2019-10-24 12:43 GMT / http://hdl.handle.net/2027/uc1.b3252759
Public Domain in the United States, Google-digitized / http://www.hathitrust.org/access_use#pd-us-google
Digitized by Google
Original from UNIVERSITY OF CALIFORNIA

Am 6. XI. werden aus dem Kehlkopf nach Instillation von 10—20%iger Cocainlösung mit Paranephrin (1/4 Volumteil 1 : 1000) mehrere Teile des Tumors entfernt. Auch jetzt erweist sich der Tumor als sehr derb. Am 13. XI. neuer endolaryngealer Eingriff, so daß von dem Tumor noch ein kleiner Rest in der vorderen Kommissur stehen bleibt. Das Stimmband steht fest. Befund vom 6. II.: Links ohne Besonderheit. Rechts: Das Taschenband ist klein, flach, oberflächlich glatt. Das Stimmband ist frei beweglich, ziemlich gerötet, etwas walzenförmig verdickt. An der Innenseite des rechten Stimmbandes sieht man am vorderen Drittel eine kleine Granulation. Die hintere Wand ist frei. Aryknorpelgegend ohne Besonderheit. Allgemeinbefinden gut. Die Sprache ist wieder tönend, kräftig, wenn auch etwas belegt, und bei längerem Sprechen leicht ermüdend. Mehrfaches Instillieren einer 5%igen Argent. nitricum-Lösung. 4. VI. Der Kehlkopf ist im wesentlichen frei geblieben, das rechte Stimmband ist etwas verdickt, aber ganz gleichmäßig und glatt, etwas schmutzigrot verfärbt. Die Sprache ist kräftig tönend, wenig belegt. Subjektiv Wohlbefinden. Pat. unterrichtet wieder. 16. VI. Da Pat. nach längerem Sprechen leichte Ermüdung der Stimme und Schmerzen bemerkt, gebe ich ihm den Rat, den Unterricht aufzugeben.

Epikrise. Es handelt sich hier also um einen weiteren Fall von Fibrom mit amyloider Entartung im Larynx, und zwar umfaßte der Tumor die rechte Larynxhälfte, besonders das Taschenband. Die Diagnose konnte vorher nicht gestellt werden. Man mußte zunächst an Carcinom denken, doch wurde diese Annahme fast sicher widerlegt durch die Beweglichkeit des rechten Stimmbandes. Bei der Ausdehnung, Lage und Größe des Tumors mußte im Carcinomfall ja das Arytänoidgelenk zweifellos ergriffen sein. Wegen der höckerigen Beschaffenheit der Geschwulstoberfläche dachte ich neben Adenom und Fibrom auch an Tuberkulose. Vielleicht hätte ein anderer, der bereits einen Amyloidtumor gesehen hat, auch hieran gedacht. Bei der Seltenheit dieser Geschwulstart kann es ja nicht auffallen, daß wir noch keinen einschlägigen Fall beobachtet haben. Fast alle bislang beobachteten Fälle von Amyloidtumor sind ja auch erst nach der Sektion oder der Excision in vivo durch die histologische Untersuchung als solche entdeckt worden. In unserem Falle handelt es sich offenbar, wie das ja auch so gut wie immer der Fall ist, um eine lokale Amyloidentartung, der Pat. ist vollkommen geheilt. 7 Monate später konnte man kaum Residuen von der sehr eingreifenden Operation feststellen. Der Pat. bekam eine relativ gute Sprache wieder, allerdings ermüdete diese leicht. Erwähnenswert ist dabei auch das hohe Alter des Pat., 64 Jahre. Die typische goldgelbliche Farbe und glasige, transparente Beschaffenheit war hier nicht zu sehen, vielmehr bestand hier eine ziemlich ausgesprochene entzündliche Reizung und Rötung. Auch die histologische Untersuchung weist ja darauf hin, es bestand zum Teil lebhafte leukocytäre Infiltration. Der Pat. hatte als Lehrer

Digitized by Google
Original from UNIVERSITY OF CALIFORNIA
Generated on 2019-10-24 12:43 GMT / http://hdl.handle.net/2027/uc1.b3252759
Public Domain in the United States, Google-digitized / http://www.hathitrust.org/access_use#pd-us-google

und Sänger seinen Kehlkopf vorher infolge Anstrengung sehr gereizt. Auffallend war hier auch die meist beobachtete, sehr derbe Konsistenz. Doch wird man ja auch beim einfachen Fibrom auf solche oft rechnen können.

Also nur die goldgelbe Farbe wird, wie Seyfert mit Recht betont, klinisch am leichtesten zur Diagnose verhelfen. Da die excidierten Larynxtumoren ja meistens, schon um die Carcinomdiagnose sicher abzugrenzen, allgemein histologisch untersucht werden, werden die Tumoren kaum öfter übersehen sein.

Es liegen bis jetzt folgende 30 Fälle von Amyloidtumoren in der Literatur vor: Burow (Langenbecks Arch., Bd. 18, 1875); Ziegler (Virchows Arch., Bd. 65); Balser (Virchows Arch., Bd. 91); Massei (Intern. Zentralblatt f. Rhinol. u. Laryngol., 1886, pag. 129); Kraus (Zeitschr. f. Heilk., 1885 und 1886); Hooper (zitiert Virchow, Hirsch, 1891, II, pag. 144); Martuscelli (Arch. ital. d. Laryngol., 1897); v. Schrötter (Monatsschr. f. Ohrenheilkunde, 1898); Koll (zitiert bei Beck und W. Scholz); Pröbsting (Monatsschrift f. Ohrenheilk., 1898, pag. 463); M. B. Schmidt (Verhandlungen der Deutschen pathol. Gesellsch., 1904; Virchows Arch., Bd. 143); Manasse (2) (Virchows Arch., Bd. 159); Herxheimer (Virchows Arch., Bd. 174); Glockner (Virchows Arch., Bd. 160); Johanni (Arch. f. Laryngol., Bd. 14, pag. 331); Gerling-Hueter (Münchener med. Wochenschr., 1900, pag. 181); Saltikow (Arch. f. Laryngol., Bd. 14, pag. 321); Seifert (Verhandlungen des Vereines süddeutscher Laryngologen, 1904, pag. 50); Lindt (Diskussionsbemerkung, ebenda); Mayer (Wiener med. Presse, 1901); Schrank (Virchow-Hirsch, Jahresber., 1892, I, pag. 234); Panciotti (Intern. Zentralbl. f. Rhinol. u. Laryngol., 1903): v. Werdt (zitiert von Beck und Scholz); K. Beck und W. Scholz (Arch. f. Laryngol., XXI, 1909, pag. 396).

Von Heller (Brünn) (Zur Kenntnis der Amyloidtumoren der Zunge, Wiener klin. Wochenschr., 1908, 40) wurden an der Leiche eines 71jährigen Mannes als zufälliger Obduktionsbefund am Zungengrund zwei kugelige Amyloidtumoren von Walnußgröße gefunden.

Bei einem 57jährigen Lehrer, der seit 4 Jahren krank war, fand Z. von Lénart (Budapest) (Operierter Fall von amyloider Geschwulst des Kehlkopfes und der Luftröhre, Demonstration, Orvosi Hetilap, 1908, Nr. 32) eine blaurote, flach höckerige Geschwulstbildung unter dem rechten Stimmbande, die auf die hintere Wand überging. Die Geschwulst hatte sich sehr auf die Trachea ausgedehnt, da Pat. den Eingriff vorläufig ablehnte. Später Heilung durch Laryngofissur. Leichte Entfernung mit dem scharfen Löffel. Nach der histologischen Untersuchung lag entzündliches Gewebe mit Amyloidentartung vor.

Ein weiterer Fall ist von Pinaroli (Sul processi di degenerazioni ialina e amiloide neoplasmi della laringe. Archivio it. di Otologia etc., 1910, 5). Pinaroli hält nach v. Recklinghausen die amyloide Degeneration für das

Digitized by Google
Original from UNIVERSITY OF CALIFORNIA
Generated on 2019-10-24 12:43 GMT / http://hdl.handle.net/2027/uc1.b3252759
Public Domain in the United States, Google-digitized / http://www.hathitrust.org/access_use#pd-us-google

Endstadium der hyalinen. Man sollte nach dem Autor nicht von Amyloidtumoren, sondern von Larynxtumoren mit amyloider Degeneration sprechen. Genauer chemischer und histologischer Befund. Klinisch ist nach dem Verfasser eine sichere Diagnose nicht möglich, da charakteristische Merkmale fehlen. Der Verfasser glaubt, daß das zuerst von Ziegler beobachtete isolierte Vorkommen lokalisierter Amyloiddegeneration im Larynx, ohne daß eine für diesen Degenerationsprozeß sonst verantwortlich zu machende, die Gewebsernährung störende Allgemeinerkrankung vorliegt, wahrscheinlich als Folge einer lokalen Ernährungsstörung, bedingt durch die vielfache funktionelle Irritation kleiner, gutartiger Tumoren im Larynx, aufzufassen ist. Diese Auffassung drängte sich mir auch in unserem Falle auf. Einfache Fibrome in dieser Ausdehnung habe ich schon öfter aus dem Larynx entfernt, ohne daß Amyloid nachweisbar gewesen wäre. Unser Pat. hat als Lehrer versucht, lange Zeit die auftretende stimmliche Indisposition durch forcierte Phonation zu überwinden, bis der wachsende Tumor dies vollends verhinderte.

Luksch (Prag) (Demonstration eines Präparates von Amyloidose der Trachea, Wiener klin. Wochenschr., 1911, Nr. 14) beschreibt ein Präparat von einem an Herzfehler zugrunde gegangenen Manne, wo deutliche Wucherung des Knorpelgewebes, Vorhandensein von Corpora amylacea in den Schleimdrüsen neben der Amyloiddegeneration nachweisbar waren.

Also, wie es ja von den verschiedenen Autoren auch mit Nachdruck hervorgehoben wurde, handelt es sich bei diesen Geschwülsten mit Amyloidgehalt nicht um spezifische, echte Tumoren. Nie sind Metastasen beobachtet. Es ist kaum ein Fall bekannt, auch einschließlich derer an Zunge und Conjunctiva, der einen Zusammenhang der lokalen mit allgemeiner Amyloidose ergeben hätte.

Nur von Edens (Über lokales und allgemeines Amyloid, Virchows Archiv, Bd. CLXXXIV, pag. 137, 1906) ist ein Fall von tumorartigem Amyloid des Knochenmarks beschrieben worden, der mit allgemeiner Amyloidose kombiniert war. Es muß sich also fast immer um lokale Veränderungen handeln. Sowohl das Hyalin wie auch das Amyloid sind hinsichtlich ihrer Entstehung durchaus nicht an bestimmte Gewebselemente, wie Zellen oder Bindegewebsfibrillen, gebunden. Das Amyloid ist bekanntlich nach den Forschungsergebnissen ein Hyalin, welches Chondroitinschwefelsäure, wenigstens in mikrochemisch nachweisbarer Form, enthält (M. B. Schmidt). Schon nach von Recklinghausen (Handb. d. allgem. Pathologie des Kreislaufs usf., Deutsche Chirurgie, Lieferung 2 u. 3, pag. 404, 1883) ist eine scharfe Grenze zwischen Hyalin und Amyloid nicht zu ziehen. Beide Substanzen teilen viele morphologische Eigenarten, und beide kommen nebeneinander vor.

Das Amyloid entsteht in erster Linie in der Substanz des Bindegewebes. Nach älteren ophthalmologischen Autoren schon ist die homogene Masse nicht

Generated on 2019-10-24 12:44 GMT / http://hdl.handle.net/2027/uc1.b3252759
Public Domain in the United States, Google-digitized / http://www.hathitrust.org/access_use#pd-us-google
Digitized by Google
Original from UNIVERSITY OF CALIFORNIA

als Ablagerung zwischen die Bindegewebsfibrillen aufzufassen, sondern als Umwandlung dieser selbst in die homogene, glasige Masse. Neben der Degeneration präexistenter Gewebselemente kommt aber auch eine Abscheidung von Amyloid in die Gewebsinterstitien vor (Herxheimer). Nach M. B. Schmidt ist in den Amyloidtumoren die pathologische Substanz in großem Umfange in den Lymphbahnen abgelagert. Ja, der Umfang des Tumors wird zum großen Teil mit durch die Füllung und Dehnung des Kanalsystems bedingt.

Auf die Beziehungen des Hyalins zum Amyloid und dieses zum Glykogen andrerseits ist Franz Schieck neuerdings näher eingegangen (Über die Hyalin- und Amyloiderkrankung der Conjunctiva. Ein Beitrag zur Lehre von dem lokalen Hyalin und Amyloid nebst Bemerkungen über die Beziehungen des lokalen Amyloids zur allgemeinen Amyloidose. v. Graefes Arch. f. Ophthalm., T. XVII, 1908, pag. 119).

Vereinsberichte.

Münchener laryngo-otologische Gesellschaft.

59. Sitzung vom 23. Januar 1911.

Vorsitzender: Prof. Dr. Heine.
Schriftführer: Dr. Herzog.

1. Witzinger: **Demonstration einer Pollenreaktion.**

Benjamin und Witzinger demonstrieren an einem Heufieberdisponierten eine Pollenreaktion, die nach Art der Pirquetschen cutanen Tuberkulinimpfung ausgeführt wird. An den mit Pollenextrakt beschickten Impfstellen tritt nach wenigen Minuten eine anämische Quaddel auf; die mit Kochsalzlösung vorgenommenen Kontrollbohrungen bleiben völlig reaktionslos. Außer der interessanten Beobachtung, daß zwei nichtspezifische Asthmatiker die Reaktion gaben, reagierten von vielen darauf geprüften Personen nur Heufieberdisponierte positiv. Da Reaktionen auf Instillationen von Pollenextrakt ins Rektum, subcutane Injektionen etc. schon ausgelöst wurden, stellt die cutane Pollenprobe nichts prinzipiell Neues dar.

Diskussion.

Grünwald: An der von Witzinger demonstrierten Reaktion ist besonders bemerkenswert die Auslösung vasomotorischer Erscheinungen unter lokaler Einwirkung des spezifischen Reizes. Ein Analogon bietet eine kürzlich von mir gemachte Beobachtung an einem Pat., der das bekannte Vasomotorensyndrom (Schnupfenanfall, Krampfhusten, Hautquaddeln, Durchfall) auf ein sonst ganz harmloses Mittel, nämlich Tannin, bekommt. Dieser Patient braucht aber Tannin nur (auch unwissentlich) in Berührung mit der Haut zu bringen, um an den betreffenden Stellen juckende Quaddeln, also Urticaria, aufschießen zu sehen, also auch ohne Vermittlung vasomotorischer Zentralen.

Zusatz: Nebenbei ist diese spezifische Überempfindlichkeit erworben, sie besteht erst seit einer verschwenderischen Lokalbehandlung seiner Rachenschleimhaut mit Tannin (von anderer Seite).

Generated on 2019-10-24 12:44 GMT / http://hdl.handle.net/2027/uc1.b3252759
Public Domain in the United States, Google-digitized / http://www.hathitrust.org/access_use#pd-us-google
Digitized by Google
Original from UNIVERSITY OF CALIFORNIA

Auf die Bedeutung der beiden Beobachtungen für die Frage der Auslösung vasomotorischer Reaktionserscheinungen auch auf nicht reflektorischem Wege will ich hier nur andeutungsweise eingehen.

2. Grünwald: **Laryngitis hyperplastica diffusa.**

Grünwald beschreibt unter dem Namen „Laryngitis hyperplastica diffusa" eine der Elephantiasis der Haut auch histologisch analoge Erkrankung des Kehlkopfes. Klinisch stellt sie sich in der Form warziger, knotiger oder lappiger, an der Hinterwand auch in Kulissenform übereinander geschobener Auswüchse an mehreren Stellen des Kehlkopfes zugleich oder auch diffuser Verdickung größerer Schleimhautbezirke dar. Es besteht Neigung zu Rezidiven sowie zu Auftauchen an anderen Stellen. Verlauf überaus langsam. Das Bild ist mehrfach mit Tuberkulose verwechselt worden; auch metasyphilitische Wucherungen sind ähnlich. Unterscheidend ist außer Anamnese und sonstiger genauer Untersuchung im Bilde die verhältnismäßig geringe Bewegungsstörung (kein Tiefeninfiltrat).

Histologisch[1]) lagen den drei beobachteten Fällen lymphangiektatische beziehungsweise Lymphendothelwucherungen nebst starkem Lymphocyteninfiltrat zugrunde. Daß klinisch ähnliche Bilder auch durch reine Gewebshyperplasien ohne bestimmten Charakter erzeugt werden können, ist wahrscheinlich.

Therapie: Stimmschonung; Excision. In einem Falle wurde wegen subchordaler Lokalisation Laryngofissur (mit Dauererfolg von 9 Jahren) erforderlich.

Diskussion.

Nadoleczny: Ein ähnliches klinisches Bild, diffuse Infiltrate an beiden Taschenbändern und der Hinterwand, bot ein 43jähriger Mann, der seit 6 Jahren heiser war. Nase und Rachen frei; keine Nebenhöhlenaffektionen. Lues negiert. Seit einem Jahr bisweilen nachts Anfälle von Atemnot und immerwährendes Stridorgeräusch. Mikroskopisch fand sich eine diffuse Hyperplasie mit etwas Infiltration; Fibroblasten um die Gefäßlumina geordnet, im Gewebe einzelne eosinophile Zellen. Nach Abtragung eines Teiles der Infiltrate wurde die Respiration frei, die Phonation besser. Der Fall ist noch nicht zu Ende beobachtet.

3. Haymann: **Über experimentelle Sinusthrombose.** (Demonstration von Präparaten am Projektionsapparat.[2])

Die ersten Präparate demonstrieren das Verhalten des Sinus bei Anwesenheit von Infektionsmaterial an seiner Außenfläche. Wurden Bakterien auf die intakte oder oberflächlich lädierte Sinuswand aufgepinselt oder eingerieben, so zeigte zwar die Wand entzündliche Veränderungen, doch blieb die Intima intakt und es kam nie zur Thrombenbildung. Bei Auflegen eines infizierten Tampons dagegen entstanden durchwegs Thrombosen.

Weitere Präparate von 3 Fällen zeigen, daß Bakterien die Sinuswand durchdringen und direkt ohne vermittelnde Thrombose in den Blutstrom gelangen können. Damit ist der experimentelle Nachweis erbracht, daß bei einer otogenen Allgemeininfektion die Bildung eines Thrombus an der Infektionsstelle nicht eine absolut notwendige Voraussetzung ist. Hierbei auftretende Niederschläge sind unter Umständen ein sekundärer Vorgang und für die Ver-

---

[1]) Demonstration der Präparate.

[2]) Die Arbeit ist im Archiv für Ohrenheilkunde, Bd. 83, erschienen.

Digitized by Google
Original from UNIVERSITY OF CALIFORNIA
Generated on 2019-10-24 12:44 GMT / http://hdl.handle.net/2027/uc1.b3252759
Public Domain in the United States, Google-digitized / http://www.hathitrust.org/access_use#pd-us-google

mittlung der Infektion belanglos. Ihre Rolle kann nur durch histologische Untersuchung des ganzen in Betracht kommenden Sinusabschnittes erkannt werden.

Vortragender erörtert dann die Frage der Thrombenentstehung sowohl nach allgemein pathologisch-anatomischen wie speziell otologischen Anschauungen. Es gehört dazu das Zusammenwirken mehrerer Faktoren im Sinne von Lubarsch. Hervorgehoben sei, daß auch die stärkste aseptische Kompression zu keiner Gerinnselbildung führte, daß dagegen eine solche prompt eintrat, wenn zum Stromhindernis noch eine lokale oder allgemeine Infektion (letztere zum Beispiel durch Eindringen von Bakterien in irgend eine Körpervene) hinzukam.

Die Wandveränderungen spielten in den Versuchen eine große Rolle. Sie fehlten bei keiner Thrombenbildung. Dagegen zeigten einzelne Präparate hochgradige Veränderungen der Sinuswände, ohne daß eine Gerinnselbildung zustande gekommen wäre. Die Wand kann in solchen Fällen Bakterien enthalten, zum Teil so stark verdickt sein, daß sie buckelartig in das Sinuslumen vorspringt oder auch bis auf einen dünnen Streifen eingeschmolzen sein und doch braucht es, entgegen dem Versuchsergebnis Talkes, zu keiner Thrombenbildung zu kommen. Allerdings sieht man in den betreffenden Fällen überall das Endothel noch erhalten, wo es fehlte, haben sich auch feinste Niederschläge gebildet.

Weitere Präparate lassen erkennen, daß die otogene Sinusthrombose in der Regel als parietale Auflagerung entsteht. Daneben wurde auch eine seltenere Entstehungsform der Sinusthrombose beobachtet, eine Form, die von Brieger beschrieben wurde. Unter bestimmten Bedingungen scheint die Thrombose nicht wie gewöhnlich allmählich, sondern über einen gewissen Abschnitt der Blutbahn hin auf einmal zu entstehen. Diese Form der Sinusthrombose unterscheidet sich auch im histologischen Bilde prinzipiell von der gewöhnlichen.

Verfasser demonstriert dann eine Reihe von Präparaten, die eingehend den Aufbau des Sinusthrombus, sein anatomisches Verhalten, den Bakteriengehalt, die Beziehungen zur Wand, Wachstum und Ablauf erörtern. Hier sei nur einzelnes erwähnt. Es wurden zum Beispiel wandständige Thromben beobachtet, die dauernd parietal geblieben und so zur Organisation gekommen waren. In einem Präparat sieht man, wie sich auf so einem wandständigen Thrombus, der bereits organisiert und bakterienfrei ist, massenhaft ganz frische bakterienhaltige Gerinnsel reihenweise aus dem Blute niedergeschlagen haben. Man wird also in Fällen otogener Allgemeininfektion, bei denen sich ein wandständiger Thrombus findet, nicht ohne weiteres diesen als die Ursache einer fortbestehenden Allgemeininfektion ansprechen dürfen. Es muß vielmehr nach der von Brieger aufgestellten Forderung erst der Nachweis erbracht werden, daß der wandständige Thrombus auch so beschaffen ist, daß er die Allgemeininfektion unterhalten kann. Die Enden des Thrombus sind gewöhnlich gutartiger, doch ist das nicht absolute Regel. Die Wandveränderungen setzen sich gewöhnlich weiter fort als die Thrombenbildung. Die überwiegende Mehrzahl der infektiösen Thromben zeigte ausgesprochene Heilungsvorgänge. In einer Anzahl von Fällen war es zur vollkommenen Heilung des ursprünglichen Sinusprozesses gekommen, wie Präparate von organisierten, vaskularisierten und rekanalisierten Thromben deutlich zeigen. Dabei war in einem Falle der infektiöse Prozeß am Sinus so stark gewesen, daß es zur totalen Einschmelzung der Außenwand gekommen war. Auch in Fällen, wo die Allgemeininfektion

Generated on 2019-10-24 12:44 GMT / http://hdl.handle.net/2027/uc1.b3252759
Public Domain in the United States, Google-digitized / http://www.hathitrust.org/access_use#pd-us-google
Digitized by Google
Original from UNIVERSITY OF CALIFORNIA

noch immer fortbestand, waren im Thrombus Heilungsvorgänge in ausgesprochenem Maße vorhanden oder dem Abschluß nahe. Selbst bei ganz malignen Thromben fehlten sie nie ganz. Besonders wandständige Thromben zeigten eine besondere Neigung zur Organisation.

Auch über die Folgen verschiedener Eingriffe am Sinus, wie sie das Experiment ergab, verbreitete sich der Vortragende kurz.

Die aseptische Incision des Sinus führte gewöhnlich nie zu einer Thrombose. Es bildete sich ein ganz geringer Belag an der Incisionsstelle. Verletzungen des Sinus führten bei Anwesenheit von Bakterien, namentlich wenn längere Zeit tamponiert werden mußte, fast ausnahmslos zu ausgedehnten infektiösen Thromben. Wie schon erwähnt, führte die aseptische Kompression des Sinus nie zur Thrombose. Wurde nun künstlich Bakteriämie erzeugt, so hatten Eingriffe am Sinus wie aseptische Incision und Kompression, die sonst nie zur Thrombose führten, stets schwere eitrige Thromben an Stelle des lokalen Eingriffes zur Folge.

Zum Schlusse erörterte Vortragender noch die Übertragbarkeit der Versuchsergebnisse auf menschliche Verhältnisse.

Auf die Schlußfolgerung, welche die Versuche für unser praktisches therapeutisch-operatives Vorgehen haben können, näher einzugehen, lag nicht im Rahmen dieser Demonstration.

Referate.

I. Allgemeines.

Das Verhalten der Temperatur bei Kropfoperationen. (Experimentelle Untersuchungen mit 14 Kurven.) Aus der chirurgischen Klinik der Charite, Berlin. Dissertation von Giuseppe Galatti. (Berlin 1911, 29 S.)

Die Resorption von gewöhnlichem Kropfsaft spielt bei dem Zustandekommen des postoperativen Fiebers keine Rolle. Der Kropfsaft der Struma Basedowi besitzt den Puls und die Körpertemperatur direkt beeinflussende Eigenschaften und die auftretenden postoperativen akuten Verschlimmerungen des Morbus Basedowi, die sich vor allem in einer Alteration der Körpertemperatur und des Pulses äußern, müssen als Folge von Resorption des Kropfsaftes aufgefaßt werden. Fritz Loeb.

Die Rolle der Otologie und Rhinologie in der Prophylaxe. Von J. J. Kyle. (Journ. Amer. Med. Assoc., Nr. LV, pag. 465—468.)

Der Autor gibt einen kurzen Überblick über dieses Thema. Er macht aufmerksam auf:

1. die Funktion der Nase als eines Atmungs- und Geruchsorganes zur Verhütung von Krankheiten zusammen mit ihrer Pathologie und den Krankheiten, welchen sie ausgesetzt ist,

2. auf die Funktion und Pathologie der Tonsillen, besonders in Hinsicht auf Tuberkulose und Rheumatismus,

3. Adenoide,

Digitized by Google
Original from UNIVERSITY OF CALIFORNIA
Generated on 2019-10-24 12:44 GMT / http://hdl.handle.net/2027/uc1.b3252759
Public Domain in the United States, Google-digitized / http://www.hathitrust.org/access_use#pd-us-google

4. Pathologie des Ohres, besonders mit Rücksicht auf nervöse Erkrankungen, Arteriosklerose und Schwindel.

Statistischer klinischer Bericht für das Jahr 1909. (Rendiconto statistico clinico per l'anno 1909.) Von Prof. Deodato de Carli. (Atti della clinica oto-rino-laringoiatrica della Reale Università di Roma, diretta dal Prof. Gh. Ferreri, 1909.)

Im Jahre 1909 waren an der Klinik in Rom in Behandlung: 4361 ambulatorische und 340 stabile Kranke. Exitus trat in 6 Fällen ein, und zwar infolge von Komplikationen bei chronischer Mittelohreiterung (1mal Pyämie, 4mal Leptomeningitis, 1mal vermutlich Cerebralabsceß). In einem Falle hatte sich an eine chronische Otorrhöe ein Absceß im linken Spheno-temporallappen angeschlossen, der sich durch das Tegmen antri einen Weg nach außen bahnte. Die Symptome wechselten abhängig von der Menge des sich nach außen entleerenden Eiters. Bei der Totalaufmeißelung nach Zaufal fand man im Tegmen eine Fistel, durch welche man in eine Höhle kam, aus der sich eine enorme Eitermenge entleerte. Abtragung des Tegmen, Tamponade mit Jodoformgaze. Heilung nach 2 Monaten. Ein Fall von Epitheliom der Ohrmuschel, des Proc. mastoid. und der lateralen Halsgegend rezidivierte trotz dreimaliger Operation. Nach der vierten Operation wurde Fulguration angewendet. Von März bis Juni kein Rezidiv. In einem Falle mit rezidivierendem Melanosarkom der Nasenscheidewand, der ebenfalls mit Fulguration behandelt worden war, kam es nach einem 5monatlichen Wohlbefinden abermals zu einem Rezidiv. Ein Pat., der ein Knochenstück verschluckt hatte und an Schlingbeschwerden, heftigen Schmerzen im Mediastinum und hohem Fieber erkrankt war, wurde mit dem Oesophagoskop untersucht. In der Tiefe von 26 *cm* fand sich ein submucöser Absceß, der durch den Druck des Tubus eröffnet wurde, worauf sich eine große Menge fötiden Eiters entleerte. Extraktion eines 5 *cm* langen, korrodierten Knochensplitters. Heilung. An 3 Fällen, die im Vorjahre laryngostomiert worden waren, wurde die Plastik nach der am Internationalen Laryngologenkongreß in Wien von Prof. Ferreri beschriebenen Methode mit glänzendem Erfolge ausgeführt. Die Atmung geht auf natürlichem Wege leicht vor sich. Die Sprache ist ziemlich verständlich. Spira (Krakau).

Die larvierten Formen von Diphtheritis der oberen Luftwege. (Le forme larvate di difterite delle prime vie aeree.) Von Prof. Achille Torretta. (Atti della clinica oto- etc., 1909.)

Auf Grund seiner klinischen und experimentellen Untersuchungen kam Verfasser zu folgenden Ergebnissen: 1. Der virulente diphtheritische Bacillus kann sich in den ersten Atemwegen finden, ohne allgemeine und lokale Störungen zu verursachen. 2. Nach Ausheilung des diphtheritischen Prozesses kann der Bacillus noch 2 Monate als virulenter Gast in dieser Gegend, besonders in der hypertrophischen Pharynxtonsille, zurückbleiben. 3. Durch den Tierversuch kann zwar die virulente, nicht jedoch die avirulente Form des

Digitized by Google
Original from UNIVERSITY OF CALIFORNIA
Generated on 2019-10-24 12:44 GMT / http://hdl.handle.net/2027/uc1.b3252759
Public Domain in the United States, Google-digitized / http://www.hathitrust.org/access_use#pd-us-google

Klebs-Löfflerschen Bacillus unterschieden werden. 4. Von den verschiedenen Mitteln, welche zur raschen Differentialdiagnose zwischen beiden ähnlichen Bacillenformen vorgeschlagen wurden, hat keines einen entscheidenden Wert, manche, wie Färbung nach Neisser-Piorkowski, haben nur einem präsumptiven Wert und nur bei positivem Ausfall. 5. Die diphtheritische Infektion wird weniger durch das erwachsene Pflegepersonal als vielmehr durch die kranken respektive konvaleszenten Kinder selbst übertragen durch Küsse, Hustenstöße, Wäsche, Spielzeug u. dgl., was sich durch die konstatierte Gegenwart der Klebs-Löfflerschen Bacillen in den oberen Luftwegen noch 2 Monate nach der Ausheilung der Krankheit erklärt. Daraus folgt, daß solche Kinder nur mit großer Vorsicht aus ihrer Isolierung befreit werden sollen.

Spira (Krakau).

Sklerom der oberen Luftwege. (Scleroma delle prime vie aeree.) Von Prof. Giuseppe Garbini. (Atti della clinica oto-rino-laringoiatrica della r. Università di Roma, 1909.)

Auf Grund eines mitgeteilten Falles, welcher alle klinischen und histologischen Merkmale des Skleroms darbot, bei dem jedoch die bakteriologische Untersuchung negativ ausfiel, spricht Verfasser die Meinung aus, daß man ein spezifisches Sklerom unterscheiden soll, in welchem neben den sonstigen charakteristischen Erscheinungen die Mikuliczschen Riesenzellen und der Frischsche Bacillus in den Geweben gefunden wird und ein einfaches Sklerom mit denselben Symptomen, aber ohne den spezifischen Bacillus, wo jedoch im Nasensekret andere, den Frischschen ähnliche Kapselbacillen gefunden werden können.

Spira (Krakau).

Über die Anwendung des Lendenstiches zu diagnostischen und therapeutischen Zwecken. (O stosowaniu przekłucia lędzwiawego w celach rozpoznawczych ieczniczych.) Von Podkóliński. (Medycyna i Kronika Lekarska, 1910, Nr. 17.)

Verfasser bespricht zunächst die diagnostische Bedeutung der makroskopischen, bakteriologischen, cytologischen, chemischen und biologischen (Wassermann) Untersuchung des Liquor cerebrospinalis. Gefährlich kann der Lendenstich nur werden durch plötzliche bedeutende Herabsetzung des Druckes. Darum sollen auf einmal nicht mehr als 20—30 cm^3 entleert werden. Der Eingriff kann zwar so oft als nötig wiederholt werden, doch soll insgesamt nicht über 350 cm^3 Flüssigkeit entzogen werden. In therapeutischer Beziehung ist die Punktion angezeigt, wenn Erscheinungen einer Hirndrucksteigerung vorhanden sind; die Somnolenz tritt zurück, die Kopfschmerzen nehmen ab, das Bewußtsein kehrt wieder. Mit der Cerebrospinalflüssigkeit werden gleichzeitig gewisse Mengen von Mikroorganismen und deren Toxine aus dem Organismus eliminiert, durch Injektion von Antimeningokokkenserum kann Meningitis cerebrospinalis epidemica wirksam bekämpft werden. Einige mitgeteilte Fälle sollen die diagnostische und therapeutische Bedeutung dieses Eingriffes beleuchten.

Spira (Krakau).

Digitized by Google
Original from UNIVERSITY OF CALIFORNIA
Generated on 2019-10-24 12:44 GMT / http://hdl.handle.net/2027/uc1.b3252759
Public Domain in the United States, Google-digitized / http://www.hathitrust.org/access_use#pd-us-google

Einfluß der Schwangerschaft auf den Verlauf der Tuberkulose der Lungen und des Kehlkopfes. (Wpływ ciąży na przebieg gruźlicy płuc i krtani.) Von Sokołowski (Warschau). (Medycyna i Kronika Lekarska, 1910, Nr. 22.)

Wie zwei von Sokołowski mitgeteilte Fälle beweisen, können solche Komplikationen, wenn auch selten, auch günstig verlaufen. Dennoch bildet Larynxtuberkulose im Beginne der Schwangerschaft eine Indikation zur Unterbrechung der letzteren. Bei vorgeschrittener Gravidität nützt dies gewöhnlich nicht mehr, eher kann dann ein künstlicher Abortus den Exitus beschleunigen. Da Tuberkulose des Larynx latent verlaufen kann, so ist jede Schwangere mit Husten, Heiserkeit oder länger dauernden Schlingbeschwerden einer genauen, sachkundigen Untersuchung zu unterziehen und kann die Vernachlässigung dieser Vorsichtsmaßregel die fatalsten Folgen nach sich ziehen. Lungentuberkulose im vorgeschrittenen Stadium indiziert eine Unterbrechung der Schwangerschaft. In den Anfangsstadien der Krankheit soll individualisiert werden. Bei gutem Allgemeinbefinden, Mangel von Fieber, Wohlhabenheit der Pat. ist diese weiter zu beobachten und inzwischen einer hygienisch-diätetischen oder klimatischen Behandlung zu unterziehen. Bei einer armen, einer gehörigen Pflege entbehrenden Pat. mit Fieber, elendem Allgemeinzustand, ebenso wie bei der fibrösen Form den Phthise, die gewöhnlich schlecht vertragen wird, ist ein Abortus artificialis angezeigt. Spira (Krakau).

Sklerom der oberen Luftwege. Von J. W. Durkec. (Laryngoscope, XX, pag. 1132 bis 1133.)

Ein russisches Mädchen, 20 Jahre alt, litt an Heiserkeit, Dyspnoe und Schwierigkeiten beim Atmen durch die Nase. Die Nase war ausgefüllt mit einem rötlichen Gewächs, welches entfernt wurde. Ein gestielter Tumor in Erbsengröße wurde auch knapp oberhalb der Stimmbänder entfernt, zugleich mit adenoidem Gewebe im Pharynx. Die mikroskopische Untersuchung des entfernten Gewebes führte zur Diagnose: Rhinosklerom.

II. Nase und Nebenhöhlen.

Gibt es irgendwelche Beziehungen zwischen Ozaena und Tuberkulose? Von Rabassa und Santina. (Revista barcelonesa de Enfermedades de oído etc., 31. März 1911.)

Dem Wesen nach sind beide Krankheiten grundverschieden. Die Ozaena kann aber die Entwicklung der Tuberkulose begünstigen, weil die Luft nicht mehr auf ihrem intranasalen Wege sterilisiert wird und weil der Kochsche Bacillus sehr leicht in das submuköse, lymphatische Maschennetz eindringen kann, und drittens, weil die Ozaena den Allgemeinzustand abschwächt.

Menier.

Über die Bedeutung der Nasenleiden bei Schädeltraumen. Von C. Ziem. (Archiv Internat. de Laryng., T. XXXI. Nr. 1.)

Der erste Teil dieser Arbeit war schon anderwärts erschienen (Revue de Moure) und ist bereits analysiert worden. Die beiden neu hinzugefügten

Digitized by Google
Original from UNIVERSITY OF CALIFORNIA
Generated on 2019-10-24 12:44 GMT / http://hdl.handle.net/2027/uc1.b3252759
Public Domain in the United States, Google-digitized / http://www.hathitrust.org/access_use#pd-us-google

Krankengeschichten sind weniger beweisend. Es liegt Ziem besonders daran, zu beweisen, daß die Konstatierung von schreckhaften Träumen, Gedächtnismangel, Schwindelanfällen, Reizbarkeit etc., Symptome, bei denen man allzu sehr die Gewohnheit hat, sie unter dem Sammelnamen von nervösen Begleiterscheinungen zu bezeichnen, für uns Rhinologen Bedeutung gewinnen können, insofern als sie die Folge von Nasennebenhöhleneiterungen sein können und so einer rationellen Therapie zugänglich sein können. In der anatomischen Auffassung geht Ziem sogar so weit, daß er als Fernwirkung der Sinusitiden infolge von Trauma sogar an ein Ergriffensein des Plexus chorioideus des Gehirns denkt. Schon im Jahre 1897 hat Ziem ausgesprochen, daß die Psychiatrie den größten Fortschritt dann machen wird, wenn die Psychiater die engen Beziehungen erkannt haben werden, die zwischen Gehirn und Nase bestehen. Da Ziem mit einer ähnlichen Prophezeiung für die Ophthalmologen Recht zu behalten scheint, so ist es nicht unberechtigt, zu glauben, daß ein Zusammenarbeiten von Psychiatern und Rhinologen gute Früchte zeitigen muß.

Lautmann.

Über die Behandlung der chronischen Stirnhöhleneiterung auf endonasalem Wege; eigene Technik und Instrumentation. Von L. Vacher. (Bulletin d'oto-rhino-laryngologie, T. XIV, Avril 1911.)

In Frankreich sind die Bemühungen Vachers um Vulgarisation der endonasalen Operation der Stirnhöhleneiterung bekannt. Er hat schon vor einigen Jahren auf der Jahresversammlung der französischen laryngologischen Gesellschaft seine Methode und Instrumente demonstriert. Offenbar ist dieser Vortrag in diesem Artikel wieder abgedruckt, nur fehlt der Teil, der sich auf die Instrumentation bezieht. Was die Beschreibung der Technik anlangt, so ist zum guten Verständnis Voraussetzung, daß man die nötigen anatomischen Vorkenntnisse der Gegend der Einmündung des Ductus nasofrontalis in die Nasenhöhle gut vor Augen hat.

Lautmann.

Über die choano-maxillären Polypen. (Sur les polypes choana-maxillaires.) Von A. Nepveu.

Der vom Autor vorgeschlagene Name der choano-maxillären Polypen scheint glücklich gewählt, um den Ursprungsort dieser Polypen zu bezeichnen, da es doch Choanalpolypen gibt, die überall in der Nasenhöhle ihren Ursprung nehmen können, nur nicht im Sinus maxillaris. Prognostisch und infolgedessen therapeutisch unterscheiden sich diese beiden Gattungen von Choanalpolypen und deshalb ist es angezeigt, den Ausdruck von maxillaren Choanalpolypen für die in der Kieferhöhle entsprungenen Choanalpolypen zu behalten.

Lautmann.

Choanalpolyp. Von R. Béal. (Bulletin d'oto-rhino-laryngologie, T. XIV, Avril 1911.)

Nur mit Unrecht sagt der Autor, daß er, ohne es zu wollen, an dem Stiel des Choanalpolypen einen Zug ausübte, statt wie gewöhnlich den Polypen

Generated on 2019-10-24 12:44 GMT / http://hdl.handle.net/2027/uc1.b3252759
Public Domain in the United States, Google-digitized / http://www.hathitrust.org/access_use#pd-us-google
Digitized by Google
Original from UNIVERSITY OF CALIFORNIA

abzuschnüren. Das ist die richtige Methode, diese Art Polypen zu entfernen, und man wird hierfür meistens belohnt, indem man so gewöhnlich einem Rezidive vorbeugt. Namentlich kann man es den Pat. Béals versprechen, da unter dem Zuge, den Béal mit einer Kocherschen Zange auf den Polypenstiel ausgeübt hat, plötzlich mit dem Stiel eine Cyste aus dem Sinus kam, im selben Moment, wo der Pat. einen charakteristischen Schmerz im rechten Prämolaris verspürte. Es wird nicht immer gelingen, die Sinuscyste so glücklich zu entbinden, wie in diesem Falle. Sollte man trotz vorsichtigen Ziehens die Cyste nicht herausbekommen können, so schlägt Béal vor, den Sinus zu punktieren, und zwar durch die mediale Sinuswand, den Cystenstiel auszuspülen und dann erst die Extraktion der Cystenwand zu versuchen. Erst wenn diese Methode versagt, ist die Eröffnung des Sinus angezeigt.

Lautmann.

Die Anatomie der Nebenhöhlen der Nase an der Hand von Lichtbildern. Von Hoffmann (Dresden). (Münchener med. Wochenschrift, 58. Jahrg., Nr. 23.)

Ohne etwas Neues vorzubringen. Reinhard.

Cavité nasale berceau du lupus. Par J. Dresch (Toulouse). (Annales des maladies d'oreille, Oktober 1910.)

Unter 74 Lupusfällen konstatierte der Verfasser 73mal spezifische Veränderungen in der Nase. Die Hauptrolle bei der Verbreitung des Lupus spielt die Nasenschleimhaut, welche immer den Primäraffekt zu bergen scheint. Beim Wandern der Erkrankung auf die äußere Haut kommen in Betracht: 1. die Infiltration des benachbarten Gewebes und 2. die Blutgefäße. Darunter wieder interessiert den Autor besonders die Rolle der Lymphbahnen. Die Nasenschleimhaut ist nach seiner Ansicht für die Entstehung eines Lupus besonders geeignet, wenn die Nasenatmung zugunsten der Mundatmung zurückgetreten ist und die Nasenschleimhaut nicht mehr ihre bakterizide Rolle ausfüllt. Zum Schlusse folgt ein Schema der Tuberkulose der Nasenschleimhaut: 1. primäre Tuberkulose oder Lupus (granuloulceröse, latente oder atrophische, ulceröse, neoplastische Form), 2. sekundäre Tuberkulose im Anschluß an eine Tbc. pulmonum, 3. Übergangsform: Ein latenter Lupus wird durch einen Zufall in eine virulente Tuberkulose verwandelt. Fröschels.

Über die Behandlung der typischen juvenilen Nasenrachenpolypen. Von Zarniko (Hamburg). (Müchener med. Wochenschrift, 58. Jahrg., Nr. 23.)

Zarniko empfiehlt, zuerst die Elektrolyse anzuwenden, um den Pat. in die Periode der Immunität hinüberzuretten. Kontraindiziert ist die abwartende Behandlung: 1. Wenn Gefahr im Verzuge ist (Auge, Ohr, Gehirn, Anämie); 2. wenn man überzeugt ist, daß das Leiden trotz energischer Zerstörung fortschreitet; dann Exstirpation nach temporärer Resektion des Jochbogens.

Reinhard.

Generated on 2019-10-24 12:44 GMT / http://hdl.handle.net/2027/uc1.b3252759
Public Domain in the United States, Google-digitized / http://www.hathitrust.org/access_use#pd-us-google
Digitized by Google
Original from UNIVERSITY OF CALIFORNIA

Traitement des fractures du nez. Par J. Tremolières (Toulouse). (Annales des maladies de l'oreille, Oktober 1910.)

Es gibt 3 Arten der Kontinuitätstrennungen des Nasenbeines: Luxation, Fraktur und kombinierte Luxation plus Fraktur. Diese Einteilung hat auf die Behandlung keinen großen Einfluß. Der Autor gibt die von Escat angegebene Redressementsart wieder. Auf einen Dilatator nach Tupier wird ein Kautschukdrain aufgesteckt. Die Operation soll in Allgemeinanästhesie ausgeführt werden und besteht darin, daß das Drain erst in die eine, dann in die andere Nasenhälfte geschoben wird und von der entgegengesetzten Seite ein Druck mit dem Daumen ausgeübt wird. Nur in Ausnahmsfällen ist ein Verband notwendig. Dieser wird aus hartem Kautschuk hergestellt, der, in warmem Wasser erweicht, sich der Nase gut anschmiegt. Fröschels.

Présentation d'une operée de sinusite frontomaxillaire bilatérale. Par Labarrière (Amiens). (Annales des maladies de l'oreille, Oktober 1910.)

Fröschels.

Vier üble Zufälle, darunter zwei mit tödlichem Ausgang, bei der Punktion der Oberkieferhöhle. Von Oberarzt Dr. Hans Claus (Berlin). (Passow und Schäfer, Beiträge etc., Bd. IV, H. 1 und 2.)

Fall I betrifft eine Luftembolie, Fall II eine Apoplexia cerebri, Fall III und IV plötzlichen Tod nach der Ausspülung. Während in Fall III bei der Sektion nichts Krankhaftes an den Organen nachweisbar war, fanden sich in Fall IV zahlreiche Blutungen in der Herzmuskulatur und in der grauen Rinde des Groß- und Kleinhirns. Verfasser nimmt als Ursache in den Fällen II, III und IV eine Novocainvergiftung an und warnt, mit der Lösung getränkte Wattebäusche in die Nase zu legen. Die Schleimhaut soll nur mit einem Wattetupfer eingerieben werden. Bondy.

Die Syphilis des Nasenrachenraumes. Von Dr. H. Sommer (Dresden). (Passow und Schäfer, Beiträge etc., Bd. IV, H. 1 und 2.)

Bericht über die Resultate einer systematischen Untersuchung des Nasenrachenraumes von 300 Pat. Bezüglich der Details muß auf das Original verwiesen werden. Bondy.

Chronische Nasendiphtherie bei einem Luetiker. Von Prof. Nicolai. (Archivio Italiano di Otologia, 1910, Fasc. 5.)

Verfasser beschreibt einen Fall von chronischer Nasendiphtherie, die zu Knochennekrose führte, und kommt zu dem Schlusse, daß die durch Lues herabgesetzte Widerstandsfähigkeit des Individuums die Knochennekrose schon bei chronischer Diphtherie möglich machte. Danelon.

Beitrag zur submukösen Resektion des Nasenseptums. (Przyczynek do techniki podżluzowego wycią cia przegrody nosa.) Von M. Königstein. (Medycyna i Kronika Lekarska, 1910, Nr. 9.)

Königstein hat 17mal nach der Methode von Srebrny (siehe Ref., Monatsschr., 1910, pag. 1138) operiert, die darin besteht, daß die Schleimhaut

Digitized by Google
Original from UNIVERSITY OF CALIFORNIA
Generated on 2019-10-24 12:44 GMT / http://hdl.handle.net/2027/uc1.b3252759
Public Domain in the United States, Google-digitized / http://www.hathitrust.org/access_use#pd-us-google

auch an der konkaven Seite des Septums durchgeschnitten und abgelöst wird und nach Abtragung des deviierten Septums die abgelösten Schleimhautlappen aneinander gelegt und durch Tampone 2—3 Tage in dieser Lage erhalten werden. Ein hypertrophisches hinteres Muschelende kann gleichzeitig abgetragen werden. Da dieser Eingriff oft eine sekundäre Blutung verursacht, die eine abermalige nachträgliche Tamponierung erfordert und diese eine Verschiebung der Schleimhauträndер verursachen kann, verfährt Verfasser in der Weise, daß das hypertrophische Ende erst eine Minute mit der Schlinge fest eingeschnürt, nach seiner Abtragung ein in Perhydrol getauchtes Wattebäuschchen an die Wunde angedrückt und diese dann mit Penghar Djambi bedeckt wird. Dieser Tampon kann nach 2 Tagen blutlos abgenommen werden. Die Methode von Srebrny hat den Vorteil, daß sie 1. eine raschere Ausführung der Septumresektion ermöglicht, 2. den Eingriff bedeutend erleichtert, 3. Perforationen der Mucosa vorbeugt und 4. die Naht der Schleimhauträndер überflüssig macht. Spira (Krakau).

Eine neue Methode zur operativen Behandlung der Kieferhöhlenempyeme. (Nowy sposób leczema operacyjnego ropniaków zatoki szczękowej.) Von Morażycki. (Medycyna i Kronika Lekarska, 1910, Nr. 50.)

Wenn man den ersten oberen Molarzahn extrahiert, so bleiben 2 äußere, in die Kieferhöhle führende und eine innere, gegen die Nasenhöhle führende Vertiefungen zurück. Durch Bohrung derselben kann eine Kommunikation zwischen der Alveole einerseits mit der Kieferhöhle, andrerseits mit dem unteren Nasengang hergestellt werden. Nun wird eine Knochenzange durch den Alveolus so eingeführt, daß ein Arm in die Kieferhöhle, der andere in die Nasenhöhle eindringt. Durch Abkneifen des dazwischen liegenden Knochensporns wird eine breite Kommunikation zwischen Kiefer- und Nasenhöhle hergestellt, durch welche mit Hilfe scharfer Löffel Polypen, Granulationen, Hypertrophien usw. aus der Kieferhöhle entfernt werden können Nun wird dieselbe vom Alveolus und von der Nasenhöhle aus tamponiert. Nach 2 Tagen wird der Tampon entfernt und dann kann die Kieferhöhle genau besichtigt werden. Diese Operation kann in Lokalanästhesie und ebensogut vom zweiten Molaren oder vom zweiten Prämolaren ausgeführt werden und bietet viele Vorteile vor den anderen Methoden. Spira (Krakau).

Nasales Phänomen der Neurasthenie. Von C. P. Grayson. (Laryngoscope, XX, pag. 1114—1117.)

Der Autor macht einen Unterschied zwischen den nasalen Symptomen neurasthenischen Ursprungs und jenen, welche einer Hypersensibilität gegenüber äußeren Reizen zuzuschreiben sind. Die ersteren können zu ernsten vaskulären Störungen führen und sollten behandelt werden: 1. durch Kauterisation in Verbindung mit 2. multipler Punktion oder Skarifikation der Muscheln, gefolgt von 3. Applikation von Chromsäurekrystallen oder galvanokaustischer Elektrode.

Generated on 2019-10-24 12:44 GMT / http://hdl.handle.net/2027/uc1.b3252759
Public Domain in the United States, Google-digitized / http://www.hathitrust.org/access_use#pd-us-google
Digitized by Google
Original from UNIVERSITY OF CALIFORNIA

III. Pharynx und Mundhöhle.

Über die Genese der Bursa pharyngea embryonalis. Aus der königl. Universitäts-Ohrenklinik in Königsberg i. Pr. (Direktor: Prof. Dr. Stenger). Von Privatdozenten Dr. Linck, I. Assistent. (Zeitschr. f. Ohrenheilk., Bd. LXII, H. 2—3.)

Das Ergebnis der Untersuchungen und Erörterungen des Verfassers war folgendes: 1. Auf einer frühen Entwicklungsstufe der menschlichen Frucht (2 *cm* Scheitelfußlänge) findet sich bei einer gewissen Anzahl von Embryonen zwischen der Chorda dorsalis und der Rachenoberfläche eine gewebliche Verbindung von geringer flächenhafter Ausdehnung, welche auf unvollkommene und verspätete Lösung einer gemeinsamen Keimanlage oder auf Verschmelzung benachbarter Keimblattbildung zurückzuführen ist. 2. Diese stets an einer typischen Stelle, ursprünglich etwa über der Mitte des Grundknorpels gelegene Verbindung zwischen Chorda dorsalis und Rachenoberfläche bringt im Verein mit dem Dickenwachstum der Rachenhaut und dem ungleichmäßigen Längenwachstum des Os basilare einen Mechanismus zustande, welcher bewirkt, daß der aufsteigende Chordaschenkel auf die Schleimhautoberfläche einen elastischen Zug ausübt und eine kaudalwärts gerichtete Epitheleinstülpung, die Bursa pharyngea embryonalis, hervorbringen kann. 3. Die zunehmende Spannung und die gesetzmäßige Atrophie führen früher oder später zum Zerreißen des Chordastranges. Von der Haltbarkeit des Chordagewebes im aufsteigenden Schenkel und der Dauer des elastischen Zuges hängt es ab, ob eine Schleimhauteinstülpung überhaupt zustande kommt und ob dieselbe flach oder tief ausfällt. Nicht die Länge oder Kürze einer Schleimhautgrube am Rachendach ist daher maßgebend bei der Entscheidung, ob dieselbe als gelegentlicher Recessus oder als selbständige Bursa pharyngea anzusehen ist, sondern ihre Lage an typischer Stelle und ihre geweblichen und räumlichen Beziehungen zur Chorda dorsalis. 4. Die in unmittelbarer Nähe des Chordastranges und in der Richtung seines Verlaufes angeordneten Bindegewebsfasern differenzieren sich unter dem Einfluß des chordalen Zellzerfalles und der sie beherrschenden Spannungsverhältnisse und stellen auch nach dem teilweisen Untergang der Chordaelemente eine Verbindung her, welche die einzelnen Chordareste unter sich und mit dem Grunde der Bursa pharyngea vereinigt. 5. Außer den rein mechanischen Momenten ist eine Beteiligung des Epithels an der Bildung der Bursa pharyngea in solchen Fällen anzunehmen, wo sich der Chordakanal an der Fixierungsstelle trichterförmig nach der Oberfläche zu öffnet und so den Epithelzellen Gelegenheit gibt, die durch den Untergang der Chordazellen nackt gewordenen inneren Trichterwände auszukleiden. 6. Die Bursa pharyngea ist eine Bildung sui generis von anatomischer Selbständigkeit und gehört in ihrer eigentlichen reinen Form dem Embryonalleben an. Ihr späteres Schicksal im postembryonalen Leben, bei Kindern und Erwachsenen, ist mit Sicherheit nicht zu verfolgen, weil durch die Ausbildung und mannigfaltige Umbildung, welche die

Generated on 2019-10-24 12:44 GMT / http://hdl.handle.net/2027/uc1.b3252759
Public Domain in the United States, Google-digitized / http://www.hathitrust.org/access_use#pd-us-google
Digitized by Google
Original from UNIVERSITY OF CALIFORNIA

Rachentonsille und ihre Umgebung in physiologischem und pathologischem Sinne erfährt, auch eine mehr oder weniger weitgehende Umwandlung der Bursagegend bewirkt wird. Es empfiehlt sich daher, für alle bursaähnlichen Gebilde am Lebenden, dem Vorschlage Killians entsprechend, die Bezeichnung Recessus pharyng. medius zu wählen. E. Urbantschitsch.

Totale Mandelexstirpation. Von W. B. Chamberlin. (Laryngoscope, XX, pag. 903 bis 910.)

Anästhesie: Äther muß aus Gründen der Sicherheit wegen der kompletten Erschlaffung (Spannungsverminderung) und der Zeit für die Operation bevorzugt werden.

Lage: Kopf über das Ende des Operationstisches in einem Winkel von 45° zur Hauptachse des Körpers herabhängend. Diese Lage ist vorzuziehen: 1. weil kein künstliches Licht notwendig ist, 2. weil ein großer Teil des Blutes zur Nase herauskommt und 3. weil der Operateur in einer bequemen Lage sich befindet.

Instrumentarium: Die besten Instrumente sind: Whiteheads Mundöffner, winkelig gebogene Nasenscheren für die erste Incision, für den Rest der Dissektion unter Narkose das doppelendige submucöse Elevatorium von Hajek und Ballenger, unter Lokalanästhesie die sägeartigen Scheren von Kirkpatrick; die Nasenpinzette von Fein die Stelle der ersten Incision zu bestimmen; die Schlinge von Marquis bei Narkose, die Schlinge von Peters bei Lokalanästhesie.

Mißlingen der Operation und Zufälle bei derselben: Diese sind häufig dem Mangel an Schätzung bezüglich der Tiefe der Tonsillarkapsel unter der Schleimhaut und bezüglich ihrer Ausdehnung zuzuschreiben.

Der Autor findet es nicht für notwendig, eine nachfolgende Hämorrhagie durch Unterbindung zu beherrschen, seltene Fälle ausgenommen.

Behandlung der hypertrophischen Gaumenmandel (Amygdalectomie). Von G. Mahu. (Presse médicale, 1911, Nr. 28.)

Offenbar ist dieser Artikel für den praktischen Arzt geschrieben, da er eine Anzahl von Instrumenten in Reproduktion zur Erläuterung mitbekommen hat, die dem Spezialisten wohl bekannt sind. Allerdings entsteht dann die Frage, ob man aus nur so gedrängter Beschreibung, wie sie Mahu gibt, die Technik auch erlernen kann. Uns interessiert eigentlich nur das Schema, das Mahu für den Operationsmodus aufstellt. Bei Kindern unterscheidet er natürlich die gestielten und die eingekapselten (enchatonées) Mandeln. Für die ersten empfiehlt er das Amygdalotom, die kalte und die galvanische Schlinge, für die eingekapselten Formen die kalte Schlinge und das Morcellement. Bei Erwachsenen empfiehlt er unter allen Umständen das Morcellement. Trotzdem Mahu als Untertitel den Ausdruck Amygdalektomie gewählt hat, ist hiervon in seiner Beschreibung absolut keine Rede. Es ist sehr bemerkenswert, daß

Digitized by Google
Original from UNIVERSITY OF CALIFORNIA
Generated on 2019-10-24 12:44 GMT / http://hdl.handle.net/2027/uc1.b3252759
Public Domain in the United States, Google-digitized / http://www.hathitrust.org/access_use#pd-us-google

man sich in Frankreich zur Totalausrottung der Mandel nach amerikanischem Muster nicht entschließen kann. Wohl hat Vacher eine starke Schlinge angegeben, mit der man die Mandel zum allergrößten Teil exstirpieren kann, aber eine Totalexstirpation dürfte kaum mit derselben gelingen. Mahu hat übrigens das Arsenal ebenfalls um einige Instrumente bereichert, wie einen selbsthaltenden Zungenspatel, einen Mundsperrer, eine Mandelvorziehzange, einen Morcelleur etc., von denen einige auch in anderen Fällen wie Amygdalotomie Dienste leisten können. Ein eigenes Instrument, um die Plica triangularis zu durchstemmen, hat Lermoyez unter dem Namen Plicotom angegeben. Aus der Menge der nötigen Instrumente zu schließen, muß man bald glauben, daß die Mandeloperation keine leichte Operation ist. Lautmann.

Die beste Prophylaxe gegen Schluckpneumonie nach Zungenoperationen und allgemeinen großen Operationen im Munde und im Rachen. Von Ceci. (Bulletin d'oto-rhino-laryngologie, T. XIV, Avril 1911.)

Nachdem Ceci früher bis zu 50% seiner Operierten an Schluckpneumonie verloren hatte, erkannte er, daß das beste Mittel, diese große Gefahr zu umgehen, eine strenge Enthaltung von jederlei Nahrungszufuhr, selbst von Wasser, durch den Mund, darstelle. Seine Pat. werden durch 8—10 Tage nur per rectum ernährt. Selbstverständlich magern dieselben während dieser Zeit sehr ab, aber dafür hat Ceci in ununterbrochener Reihe bei 10 Pat. so ein vollständiges operatives Resultat erzielt. Lautmann.

Zur Physiologie des Schluckaktes. Von Dr. Max Scheier (Berlin). (Passow und Schäfer, Beiträge etc., Bd. IV, H. 1 und 2.)

Verfasser läßt mit Bismutum carbonicum gefüllte Oblatten schlucken und macht während des Schluckaktes röntgenographische Aufnahmen mit $^1/_{50}$ bis $^1/_{100}$" Expositionszeit. Die Beschreibung der Technik ist im Original einzusehen. Über die Ergebnisse seiner Untersuchungen will Verfasser in einer späteren Arbeit berichten. Bondy.

Über die Ausschälung der Mandel infolge chronischer Entzündung. Von S. Syme. (Archiv. Intern. de Laryng., T. XXXI, Nr. 1.)

Es ist das Schicksal aller Veröffentlichungen über die Pathologie und Therapie der Mandeln, daß sich jeder Autor gleichsam verpflichtet fühlt, viel allgemein Bekanntes vorauszusenden, bevor er das eigentlich Mitteilenswerte losläßt. Besser wie Hajek hat wohl kaum jemand gesagt, daß die Tonsillotomie der Tonsillektomie keine Konkurrenz macht, sondern daß beide bestimmte Indikationen haben. In der Beobachtung dieser Indikationen unterscheidet sich Syme von den englischen und namentlich amerikanischen Kollegen, die die Tonsillotomie einfach verwerfen und die Tonsillektomie zur allgemein üblichen Operation erheben wollen. Nun findet Syme, daß das zu weit gegangen ist, denn die Tonsillektomie ist eine schwere und gefährliche Operation. Auch ist die Rekonvaleszenz nach Tonsillektomie eine längere. Übrigens nimmt bei

Digitized by Google
Original from UNIVERSITY OF CALIFORNIA
Generated on 2019-10-24 12:44 GMT / http://hdl.handle.net/2027/uc1.b3252759
Public Domain in the United States, Google-digitized / http://www.hathitrust.org/access_use#pd-us-google

Kindern die Gelegenheit, die Gaumenmandeln zu exstirpieren, in dem Maße ab, in dem man für die Abtragung der Rachenmandel und für eine besondere Pflege der Zähne (!) sorgt. Lautmann.

Cysten der Zungentonsille. (Ciste della tonsilla linguale.) Von Dr. F. Bruneki junior. (Atti della clinica oto- etc., 1909.)

Die 45jährige Pat. hatte schon in der Kindheit an häufigen Tonsillitiden gelitten, welche später regelmäßig bei jeder Menstruation auftraten und manchmal zu einem Peritonsillarabsceß führten. Mit 24 Jahren wurde sie von ihrem Manne luetisch infiziert. Vor 6 Monaten hatte sie an den Erscheinungen eines Fremdkörpers an der Zungenbasis gelitten, die nach Entleerung einer weißlichen, dichten Flüssigkeit in der Menge eines Teelöffels gelegentlich eines Hustenstoßes zurückgingen. Vor 3 Monaten traten während einer Jodkur Erscheinungen von Jodintoleranz auf Haut, Nase, Pharynx und Larynx auf. Gleichzeitig merkte Pat. das Wiederauftreten der Beschwerden auf der Zungenbasis, die sich bis zum Erstickungsgefühl steigerten. Inspektion ergibt: Auf der Zungenbasis ein an einer dem linken Lappen der Zungentonsille entsprechenden Stelle aufsitzender, pflaumengroßer, die Epiglottis nach hinten drängender, fluktuierender Tumor, der als Cyste, und zwar als Drüsenretentionscyste, diagnostiziert wurde. Daneben Hypertrophie der Gaumenmandeln. Incision der Cyste, Entleerung einer löffelvollen Menge einer dichten, fadenziehenden, gelblichen Flüssigkeit, die ein wenig mit Blut vermengt war. Die Koinzidenz des Wiederauftretens des Tumors mit den Intoleranzerscheinungen gegen Jod läßt einen kausalen Zusammenhang vermuten in dem Sinne, daß die Reizung der bereits disponierten Schleimhaut den Anlaß zur Wiederbildung des cystischen Tumors gegeben haben möchte. Merkwürdig erscheint ferner in diesem Falle das bisnun noch nicht beobachtete Verhältnis zwischen Menstruation und dem Auftreten von Tonsillitis. Spira (Krakau).

Über die Behandlung der Pharynx- und Larynxtuberkulose mit Galvanokaustik. (Oleczeniu gruźlicy gardzieli i krtani za pomocą galwanokaustyki.) Von Srebrny (Warschau). (Medycyna i Kronika Lekarska, 1910, Nr. 22.)

Gestützt auf eine 23jährige Erfahrung und auf 136 Fälle teilt Srebrny seine Erfahrungen mit. 53 Fälle wurden bis in die letzte Zeit beobachtet. Davon starben 21, 32 befinden sich wohl und gehen ihrer Beschäftigung nach, bei 11 waren Rezidiven, die nach abermaliger Kauterisation ausheilten. Im Kehlkopf derselben nichts Krankhaftes zu finden. Srebrny bediente sich womöglich der galvanokaustischen Schlinge, sonst des Flachbrenners. Dieser muß stark erhitzt werden, doch nicht bis zur Weißglut. Zum Schutze der Epiglottis wird diese von einem Assistenten mittelst der Sonde oder eines durchgeführten Fadens vorgezogen oder die entsprechende Stelle des Kauters wird mit einem Gummidrain überzogen. Zur Anästhesie bediente er sich einer 10%igen Cocainlösung in 50% Spiritus mit einigen Tropfen Adrenalin. Wo die ganze Epi-

Digitized by Google
Original from UNIVERSITY OF CALIFORNIA
Generated on 2019-10-24 12:44 GMT / http://hdl.handle.net/2027/uc1.b3252759
Public Domain in the United States, Google-digitized / http://www.hathitrust.org/access_use#pd-us-google

glottis affiziert ist, ist sie am besten mit dem galvanokaustischen Messer zu spalten und die beiden Hälften einzeln mit der Schlinge abzutragen und der Rest mit dem Flachbrenner zu kauterisieren. Indiziert ist diese Behandlung in Fällen mit circumscripter Tuberkulose des Larynx mit gutem Allgemeinbefinden und nicht zu sehr vorgeschrittener Lungenkrankheit. Diffuse Affektion, hohes Fieber, Kräfteverfall, vorgeschrittene Lungenaffektion und Lokalisierung der Krankheit unter den Stimmbändern lassen diese Behandlung kontraindiziert erscheinen. Doch kann in solchen Fällen eine Palliativoperation wegen starker Schlingbeschwerden, Atemnot usw. angezeigt sein behufs Abtragung leicht entfernbarer Knoten u. dgl. Blutungen pflegen nur vorzukommen bei Anwendung von Weißglühhitze. Zu schwach erhitzte Kauter können wieder schädlich sein, weil sie zu starke Reaktion, Schmerzen und Ödem verursachen können. Schmerzen waren bei dieser Behandlung nie Gegenstand der Klage. Wundinfektion kann bei genug stark erhitzten Kautern nicht vorkommen, weil sich die Wunde bald mit einem schützenden Schorf bedeckt. Zu einer Verallgemeinerung der Tuberkulose hat diese Behandlung nie Anlaß gegeben. Srebrny empfiehlt diese Behandlung warm, doch ist neben derselben eine allgemeine diätetisch-hygienische Behandlung, am besten in einem Sanatorium, von Wichtigkeit.

Spira (Krakau).

Über Tuberkulose der Mandeln. (O gruźlicy migdałków.) Aus dem pathologisch-anatomischen Universitätsinstitut in Lemberg. Von Helena Schuster. (Lwowski Tygodnik Lekarski, 1910, Nr. 34, 35.)

Unter 100 Fällen mit verschiedenen tuberkulösen Affektionen, von denen die Hälfte Kinder unter 15 Jahren betraf, waren 32mal die Tonsillen tuberkulös. Von 14 Frauen über 15 Jahren hatten nur 4, von 36 Männern über 15 Jahren hatten 22 tuberkulös erkrankte Mandeln. Von 50 Fällen unter 15 Jahren waren nur 6 mit Mandeltuberkulose. Diese Krankheit fand sich unter 77 Fällen mit Lungentuberkulose 31mal, und zwar unter 30 Fällen mit zerfallender Lungentuberkulose 20, unter 47 Fällen mit nicht zerfallender Tuberkulose 11mal, 1mal waren die Mandeln tuberkulös bei nicht affizierten Brüchen. Bei 60% der Mandeltuberkulose waren auch die oberen Luftwege, bei 26 (unter 32) die Thoraxdrüsen tuberkulös affiziert. Unter 8 Fällen mit Diphtheritis der Mandeln waren diese zweimal gleichzeitig tuberkulös, unter 9 Fällen mit Tonsillitis lacunaris kein einziges Mal. Auf 100 von tuberkulösen Personen herrührenden Mandeln waren 36 hypertrophisch und von diesen 12 tuberkulös, unter 18 Fällen mit Atrophia tonsillaris waren die Mandeln 10mal tuberkulös. Das jüngste mit Hypertrophie der Tonsillen behaftete Kind hatte 10 Monate. Von den 18 Fällen mit Atrophia tonsillae betrafen 3 Kinder unter 15 Jahren, 15 waren älter. Verkäsung fand sich 16mal (50%), Ulcerationen nur 2mal. Tuberkelbacillen wurden kein einzigesmal gefunden, was sich mit der bakteriziden Eigenschaft des Mandelgewebes erklären läßt.

Digitized by Google
Original from UNIVERSITY OF CALIFORNIA
Generated on 2019-10-24 12:44 GMT / http://hdl.handle.net/2027/uc1.b3252759
Public Domain in the United States, Google-digitized / http://www.hathitrust.org/access_use#pd-us-google

Schlußfolgerungen: 1. Bei tuberkulösen Personen gehört die Mandeltuberkulose zu den häufigen Erscheinungen und tritt meist in latenter Form auf. 2. Am häufigsten ist diese Komplikation bei der zerfallenden Form der Lungentuberkulose. 3. Die Infektion der Mandeln mit Tuberkulose erfolgt zumeist auf dem Wege des Epithels durch Vermittlung des tuberkulösen Sputums. 4. Die tuberkulösen Veränderungen in den Mandeln haben wenig Tendenz zum Zerfall, was mit der seltenen oder spärlichen Gegenwart der Tuberkelbacillen in Verbindung steht und die so häufige latente Form der Tuberkulose dieses Organes erklärt. 5. Wenn die Mandeln die Eingangspforten für den Tuberkelbacillus darstellen sollen, so geschieht dies nur in der Weise, daß der Bacillus in die weiteren Gewebe gelangt, ohne in den Mandeln selbst Veränderungen hervorzurufen. Spira (Krakau).

Ein Fall von Tetanus, der mit Lokalisationen im Pharynx und an der Zunge begonnen hat. (Un caso di tetano iniziatosi con localizzazioni alle fauci e alla lingua.) Von Prof. T. Mancioli. (Atti della clinica oto- etc., 1909.)

Bei der 22jährigen Pat., die vor 3 Wochen abortiert hatte, wobei sie von der Hebamme vaginal untersucht und tamponiert worden war, trat plötzlich das Gefühl von Zusammenziehung der Zunge und Behinderung im Sprechen auf. Keine Schlingbeschwerden. Die Zunge wird leicht vorgestreckt, ist starr, bretthart. Sonst keine subjektiven noch objektiven Störungen. In den nächsten Tagen Trismus, Opisthotonus, Stuhlverstopfung. Steigerung der Temperatur und der Pulsfrequenz. Exitus trotz Injektion von antitetanischem Serum. Spira (Krakau).

Tödlicher Fall von akuter Entzündung des Isthmus fauc. bei einem Erwachsenen. Von J. J. Thomson. (Laryngoscope, XX, pag. 1124—1125.)

Der Pat., 18 Jahre alt, litt an Entzündung des Isthmus, heftig auf der rechten Seite und etwas geschwollen auf der linken. Auf der rechten Seite wurde eine Incision gemacht und ein wenig Eiter entleert. Später verschlechterte sich der Zustand plötzlich und der Pat. starb ruhig, bevor eine zweite Operation ausgeführt werden konnte. Auf Druck kam ein freier Eiterfluß von hinten aus jedem Gaumenbogen sowie aus einem Retropharyngealabsceß zum Vorschein. Die Todesursache ist zweifelhaft. Sie mag einer Suffokation infolge Eiteraspiration zuzuschreiben sein oder einer allgemeinen Sepsis, einer septischen Endokarditis oder einem Larynxödem, aber es gibt keinen definitiven Beweis für diesen Punkt.

IV. Larynx.

Die gerade Methode der direkten Laryngoskopie. Von R. H. Johnston. (Laryngoscope, XX, pag. 1126—1128.)

Beugung des Kopfes ist bei Narkose nicht nötig. Wenn der ganze Larynx nicht gesehen werden kann, bringt ein leichter Druck auf den Schildknorpel die vordere Kommissur zur Ansicht. Unter Lokalanästhesie bei sitzen-

Digitized by Google
Original from UNIVERSITY OF CALIFORNIA
Generated on 2019-10-24 12:44 GMT / http://hdl.handle.net/2027/uc1.b3252759
Public Domain in the United States, Google-digitized / http://www.hathitrust.org/access_use#pd-us-google

dem Pat. ist der Kopf leicht ausgestreckt und ein wenig nach einer Seite gewendet; das Speculum wird dabei zwischen den Bikuspides eingeführt.

Abcès primitif aryténoïdien. Par M. Curtil (Lyon). (Annales des maladies de l'oreille, Oktober 1910.)

Ein isolierter Absceß der rechten Cartilago arytenoïdea bei einem 20jährigen Mädchen ohne jede vorherige Erkrankung. Fröschels.

Über hyaline und amyloide Degeneration bei Kehlkopfneubildungen. Von Rinaroli (Turin). (Archivio Italiano di Otologia, 1910, Fasc. 5.)

Es scheint, daß man immer von hyaliner oder amyloider Degeneration von Tumoren sprechen sollte statt von hyalinen oder amyloiden Tumoren, und daß solche degenerative Prozesse absolut nicht immer aus allgemeinen Störungen, sondern aus lokalen Ernährungsstörungen entstehen können.

Danelon.

Psoriasis des Kehlkopfes. Von Paludetti. (Archivi Italiani di Laringologia, 1910, Fasc. 3.)

Verfasser meint, daß die Affektion im Kehlkopf nicht so selten ist, wie man gewöhnlich glaubt; sie befällt speziell Luetiker und Arthritiker, kann aber ohne nachweisbare Diathese vorkommen. Befallen werden die mit plattem Epithel bekleideten Stellen im Kehlkopf. Die Therapie muß die allgemeine Diathese bekämpfen und die lokalen Reize beheben. Danelon.

Über einen Fall von Fistula thyreo-laryngo-lingualis congenitalis. Von Compaired. (Arch. Intern. de Laryngologie etc., T. XXI, Nr. 1.)

Man sollte doch glauben, daß heute, wo so viel analysiert und referiert wird, es nicht mehr viel Mühe macht, über Fälle, die gerade keine extremen Seltenheiten sind, sich zu informieren. Compaired sagt, daß weder er, noch der von ihm hierzu beauftragte Assistent einen dem seinigen ähnlichen Fall in der gesamten speziellen Literatur haben auffinden können. Der von Compaired beschriebene Fall ist ein typischer einer kompletten kongenitalen Zungenkehlkopffistel, wie man solchen in gut besuchten Kehlkopf- und allgemeinen chirurgischen Kliniken wiederholt begegnet. Lautmann.

Über doppelseitige Posticuslähmung als Frühsymptom der Tabes dorsalis. Aus der königl. Universitätsklinik für Hals- und Nasenkranke zu Berlin (Direktor: Prof. B. Fränkel.) Dissertation von R. Hammar. (Berlin 1910, 35 S.)

Im Gegensatz zu den anderen Frühsymptomen nimmt die doppelseitige Posticusparalyse der beginnenden Tabes dorsalis eine ganz alleinstehende Stellung ein, da sie sich oft schon frühzeitig durch ihre Beschwerden anzeigt und den Kranken zur Untersuchung zwingt. Was praktisch von besonders großer Bedeutung bei der doppelseitigen Posticuslähmung sein sollte, ist deren unsicherer Verlauf und deren Lebensgefährlichkeit, welche ständig über dem Kranken schwebt. Fritz Loeb (München).

Generated on 2019-10-24 12:44 GMT / http://hdl.handle.net/2027/uc1.b3252759
Public Domain in the United States, Google-digitized / http://www.hathitrust.org/access_use#pd-us-google
Digitized by Google
Original from UNIVERSITY OF CALIFORNIA

Laryngitis dolorosa. Von W. Freudenthal. (Arch. Intern. de Laryngologie etc., T. XXI, Nr. 1.)

Unter diesem Namen faßt der bekannte New Yorker Laryngologe die tuberkulösen, syphilitischen, carcinomatösen und von ihm beschriebenen diabetischen Ulcerationen des Kehlkopfes zusammen. Er beschäftigt sich aber nur mit den tuberkulösen Geschwüren, und dies mit Recht, da die anderen, die syphilitischen und carcinomatösen wenigstens, kaum unter dem Namen der Laryngitis dolorosa eine entsprechende Bezeichnung finden dürften. Was nun die Behandlung des Schmerzes bei der tuberkulösen Laryngitis anlangt, kann uns der Autor selbstverständlich nichts neues mehr sagen, wenn er Orthoform, Cocain, auch Propäsin medikamentös empfiehlt. Seitdem die Hoffmansche Alkoholdurchtränkung des Nervus laryngeus superior allgemein bekannt geworden ist, hat sie Freudenthal ebenfalls versucht und, wie uns scheint, ist er mit den erzielten Resultaten nicht immer sehr zufrieden. In einem Falle kam es sogar zu Absceßbildung im Kehlkopfe. In einem anderen Falle kam es zu einer lebhaften Otalgie. Im ganzen hat Freudenthal 10 bis 12 Fälle behandelt, von denen einer sicher einen eklatanten Erfolg davongetragen hat. Merkwürdigerweise scheint in Amerika die großchirurgische Behandlung der Kehlkopftuberkulose nicht sehr verbreitet zu sein. Freudenthal sagt, daß nur 2 Laryngologen in Amerika Thyreotomie bei Kehlkopftuberkulose gemacht haben. Freudenthal hat 2 Fälle glücklich so behandelt. In einem dritten Falle kam es zum Exitus. Diese persönlichen Resultate scheinen unseren Autor die jeder Eröffnung der Luftwege inhärenten Gefahren unterschätzen zu lassen, wenn er sogar eine explorative Thyreotomie vorschlägt, analog offenbar der explorativen Laparotomie. Lautmann.

Über die chirurgische Behandlung der Perichondritis laryngis. Aus der Universitätsklinik für Ohren-, Nasen- und Kehlkopfkrankheiten zu Breslau. Von Professor Dr. V. Hinsberg. (Zeitschr. f. Ohrenheilk., LXII, H. 4.)

Der Autor berichtet über seine Erfahrungen, die er mit den Operationen dieser Krankheit gemacht hat. Es lassen sich im allgemeinen 3 Wege einschlagen. Die besten Resultate liefert die sorgfältige Resektion alles erkrankten Knorpels nach Laryngofissur unter Schonung der Larynxwände mit sofort anschließender Dilatation. Verfasser hat seit 1904 8 Fälle nach diesem Prinzip operiert und dabei gefunden, daß diese Methode sehr zufriedenstellende Erfolge zeitigt, besonders wenn auf die Nachbehandlung mittelst modifizierter Mikuliczscher Glaskanülen Gewicht gelegt wird. Mitteilung der Krankengeschichten.

Ernst Urbantschitsch.

Rheumatismus laryngis. (Gościec krtani.) Von T. Heryng. (Medycyna i Kronika Lekarska, 1910, Nr. 22.)

Die Krankheit kann angeboren oder erworben sein, letzteres infolge von Mißbräuchen im Essen und Trinken und von unhygienischer Lebensweise, und tritt meist nach dem 40. Lebensjahre auf. Die Pat. klagen gewöhnlich über

Generated on 2019-10-24 12:44 GMT / http://hdl.handle.net/2027/uc1.b3252759
Public Domain in the United States, Google-digitized / http://www.hathitrust.org/access_use#pd-us-google
Digitized by Google
Original from UNIVERSITY OF CALIFORNIA

leichte Muskelschmerzen, reichliche Speichelabsonderung, häufige Pharynx- und Bronchialkatarrhe. Urin saturniert, reichlich Harn- und Oxalsäure enthaltend. Die Krankheit rezidiviert oft und lokalisiert sich nur selten in den Muskeln, und dies zumeist infolge forcierter Anstrengung, wie bei Rednern, Sängern u. dgl. Als Beispiel werden zwei einschlägige Beobachtungen mitgeteilt. Bei einer Opernsängerin trat Knistern beim Speichelschlucken und bei Verschiebung des Kehlkopfes zwischen den Fingern in querer Richtung auf. Dabei bestand Heiserkeit und Schlingschmerzen, Rötung und Schwellung der Santorinischen Knorpel. Heilung nach Ruhe und Salicylnatron. Im zweiten Falle Heiserkeit und häufige Detonierung der Stimme infolge forcierten Gesangsunterrichtes. Beide Stimmbänder leicht gerötet, an ihrer oberen Fläche gelbliche Infiltrate (Harnsäuredepots), hintere Larynxwand etwas geschwollen. Nach 6 Wochen Heilung. Spira (Krakau).

Respiration zur Tonerzeugung. Von Viktor Laurent. (Laryngoscope, XX, pag. 1118—1123.)

Dr. Laurent, der Professionssänger und Lehrer so gut wie Laryngologe ist, ist für die Zwerchfellatmung für alle Zwecke. Diese Art schließt die besten Momente der unteren Rippen- und der Abdominalmethode in sich.

V. Trachea, Bronchien, Oesophagus.

Einfache Methode, durch welche eine offene Sicherheitsnadel aus dem Bronchus entfernt wurde. Von O. W. Turner. (Laryngoscope, XX, pag. 1129 bis 1131.)

Die Nadel, wenn geschlossen 3 *cm* lang, war im rechten Unterlappen des Bronchus lokalisiert. Die bronchoskopische Röhre wurde über die Hälfte der Nadel geführt, an welcher das Schloß eingestellt wurde, worauf ein Zug mit einem Drahthaken, der in das Nadelschloß eingeführt worden war, ausgeübt wurde. Ein Schlitz wurde vorher unten an der Seite der Röhre angebracht, so daß es nicht nötig war, die Nadel ganz zu strecken.

Notizen und Personalien.

Wie uns mitgeteilt wird, hatte der **Verein Deutscher Laryngologen** Herrn Geheimrat Fraenkel, um seine hervorragenden Dienste um die Laryngologie zu ehren, zu seinem Ehrenmitgliede ernannt. Das Diplom sollte zum 75. Geburtstag überreicht werden. Es konnte leider nunmehr nur noch seinen Angehörigen zugestellt werden.

Druckfehlerberichtigung: pag. 1330, Z. 11 lies „Alypinsparer“ statt „Alypinspurer“, pag. 1330, Z. 1 und 2 von unten lies „to veel“ statt „to weel“.

Digitized by Google
Original from UNIVERSITY OF CALIFORNIA
Generated on 2019-10-24 12:44 GMT / http://hdl.handle.net/2027/uc1.b3252759
Public Domain in the United States, Google-digitized / http://www.hathitrust.org/access_use#pd-us-google

Otologischer Teil.

Original-Artikel.

Aus der Ohrenabteilung der allgemeinen Poliklinik (Vorstand: Professor Dr. Alexander).

Zur Kenntnis der Schwerhörigkeit und Ertaubung nach Meningitis cerebrospinalis epidemica.

Von Dr. **Oskar Mauthner.**

(Mit 2 Figuren.)

Die Meningitis cerebrospinalis epidemica figuriert als ätiologischer Faktor der extrauterin erworbenen Taubstummheit nach den neuesten Angaben an erster Stelle. Gleichwohl führt die Meningitis nicht allenthalben zur kompletten beiderseitigen Taubheit und es existieren Gegenüberstellungen, welche die Verschiedenheit des epidemischen Charakters hinsichtlich der Miterkrankung des Ohres nachdrücklichst erkennen lassen. Moos (11) berichtet über 64 Fälle; darunter waren 58 Ertaubte, 5 Schwerhörige und einer ohne Störung. Dagegen hat Alt (2) unter 24 Genesenen 9 Taube und 15 Normalhörende beobachtet.[1]) Eine Statistik von Dufay (3) spricht von 25—30% Ertaubungen nach Meningitis. Die Verschiedenheit des epidemischen Charakters hinsichtlich der Miterkrankung des Sinnesorganes scheint am ehesten die Mendesche (10) Aufstellung zu erhärten (86 Ohrgesunde unter 104 nach Meningitis Genesenen). Wo eine solche Miterkrankung auftritt, müssen wir nach den Angaben der Bücher und der Kenntnis der durchwegs schwere Veränderungen aufweisenden histologischen Befunde den Ausgang in bleibende beiderseitige Ertaubung als Regel ansehen.

Doch sind auch Fälle von beiderseitiger, klinisch festgestellter Miterkrankung des inneren Ohres beschrieben, die überdies noch durch Beteiligung anderer Sinnesnerven kompliziert waren und tatsächlich in vollkommene Heilung ausgingen (Urbantschitsch [19].)

Mitunter ist die Ertaubung bloß eine einseitige und die Schwerhörigkeit des anderen Ohres eine hochgradige (Jacobson [8], Politzer [13]). Auch Fälle partieller Ertaubung sind bekannt (Schwabach, Moos [5]). Immerhin sind diese beiden Ausgänge selten und ganz sporadisch bei einseitig Ertaubten

[1]) Wie das Sinnesorgan dieser 15 Normalhörenden während des Ablaufes der meningitischen Erscheinungen beschaffen war, ist leider nicht zu ersehen; ebensowenig zu welchem Zeitpunkte die letzte Nachprüfung dieser Fälle stattgefunden hat und durch welche Art der Untersuchung Tonlücken gänzlich ausgeschlossen wurden.

Generated on 2019-10-24 12:44 GMT / http://hdl.handle.net/2027/uc1.b3252759
Public Domain in the United States, Google-digitized / http://www.hathitrust.org/access_use#pd-us-google
Digitized by Google
Original from UNIVERSITY OF CALIFORNIA

solche Funktionsergebnisse des zweiten Ohres, welche zum tadellosen Erlernen der Sprache und zu gutem Fortkommen in der Schule jahrelang befähigen.

Aber nicht allein deshalb möchte ich zweien Krankengeschichten hier Raum geben. Vielmehr drängt sich die Frage nach dem endgültigen Schicksal dieser restierenden Funktion auf, weil wir wissen, daß selbst unmittelbar nach dem Abklingen der meningitischen Erscheinungen selbst beiderseitig gut hörende Pat. ausnahmsweise auch einer Spätertaubung verfallen können. Mygind (12) berichtet über einen solchen Fall, der trotz gutem Gehör unmittelbar nach der Erkrankung ein Jahr später komplett und beiderseitig ertaubte. Genaue Aufzeichnungen über ein längeres Spatium konnte ich nicht auffinden.

Für die Überlassung folgender Fälle erlaube ich mir, meinem hochgeehrten Chef, Herrn Prof. Dr. Alexander, meinen ergebensten Dank auszusprechen.

Fall I. Franz K., 8 Jahre, Eisendreherskind, geboren zu Wien. Eingetragen sub K.-P. vom 18. VIII. 1911.

Anamnese: Die Eltern und 3 Geschwister des Pat. sind gesund und hören gut; keine Schwerhörigkeit in der Familie; Mutter hat nie abortiert; mit 19 Monaten überstand das Kind eine kurzdauernde „Drüsenanschwellung" am Halse. Ein Jahr später leichte Masern. In den folgenden Jahren war der Knabe immer gesund und erkrankte erst nach erreichtem vierten Lebensjahre eines Tages plötzlich mit heftigen Schmerzen im Kopf und Nacken und leichten abendlichen Fieberschauern. Bald, so erzählt die Mutter, stellten sich Erbrechen, Krämpfe der Arme und Beine, hohes Fieber, Zähneknirschen und Schiefstellung der Augen ein. Das Kind phantasierte, war häufig apathisch, doch eigentlich nie „so recht bewußtlos". Während die Mutter einen von einem Altersgenossen gegen den Kopf des Kindes geführten Schlag beschuldigte, sprachen die behandelnden Ärzte von „Hirnhautentzündung" und „Meningitis". Das Kind blieb ca. 7 Wochen bettlägerig, genas nur allmählich und „taumelte" noch ein Jahr beim Gehen. Schon in der zweiten Woche der Erkrankung soll es auf beiden Ohren nichts gehört haben. Während auf dem rechten Ohr das Gehör nicht wiederkehrte, hörte es später auf dem linken Ohr „fast wie früher", jedenfalls aber Konversationssprache von einer Zimmerecke zur anderen. Der Knabe ging 2 Jahre später in die Schule und war ein guter Schüler. Erst in diesem Jahre, kurz vor Absolvierung der zweiten Normalklasse, soll das Gehör sich plötzlich verschlechtert haben. Diese Verschlechterung wurde während der Ferien so bedeutend, daß er laute Sprache nur in der Nähe des Ohres verstand. Er klagt über starke Ohrgeräusche und erscheint am 18. VIII. 1911 zum erstenmal auf der Abteilung.

Status praesens (19. VIII. 1911): Gut genährtes Kind von nicht vergrößerter Kopfform; die Pupillen beiderseits gleich und prompt reagierend; die Augenbewegungen nach allen Seiten frei; der Augenhintergrund normal; keine Störung im Bereiche des Facialis; keine Geruchs- oder Geschmacksstörung; Trommelfelle beiderseits etwas matt, mäßig retrahiert; der Kitzelreflex nicht herabgesetzt; die Sprache durch bestehende Adenoide stark beeinflußt, klingt nur mäßig rauh und hart.

Funktionell: Weber nach links, Schwabach (von der Stirnmitte) stark verkürzt. Rechtes Ohr: Konversations- und Flüstersprache 0, Stenger =, Hörschlauch

Digitized by Google
Original from UNIVERSITY OF CALIFORNIA
Generated on 2019-10-24 12:44 GMT / http://hdl.handle.net/2027/uc1.b3252759
Public Domain in the United States, Google-digitized / http://www.hathitrust.org/access_use#pd-us-google

negativ; kein Tongehör. Linkes Ohr: Konversationssprache ad concham; Rinne bei stark verkürzter Knochen- und Luftleitung negativ; Stenger positiv; Konversationssprache wird durch den Hörschlauch fehlerlos verstanden; Galton 3:2; Uhr durch die Knochenleitung nicht gehört; Tongehör siehe Relief (Fig. 1).

Vestibularis: Kein Spontannystagmus; Gleichgewicht gestört; nach 20 Umdrehungen auf dem Drehstuhl beiderseits keine Reaktion; ebensowenig kalorisch und auf Druckschwankung; galvanisch bis zu 10 Am. Ka. eine deutliche Reaktion nicht zu bekommen. (Pat. widerstrebt der Anwendung starker Ströme.)

Fall II. Anna Z., 15 Jahre, Schneiderlehrmädchen, geboren zu Wien. Eingetragen sub K.-P. vom 12. IX. 1911.

Anamnese: Vater der Pat. starb an einer ihr unbekannten Krankheit; in der Familie niemand schwerhörig; Mutter hat nie abortiert; ein Bruder lebt und ist

Fig. 1.

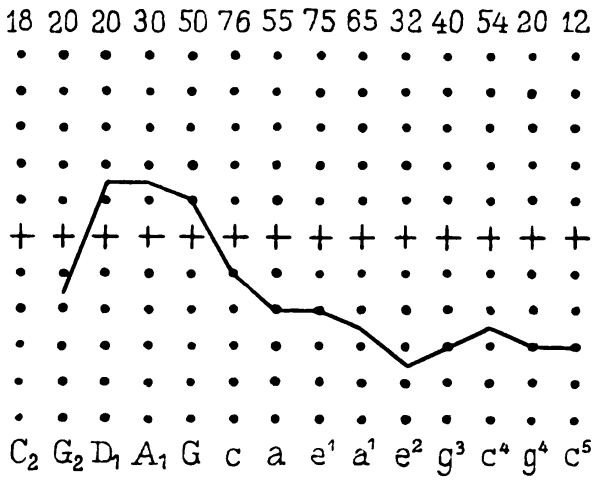

Franz K. Hörrelief des linken Ohres am 19. VIII. 1911.

gesund; im zweiten Lebensjahre akquirierte Pat. eine Gehirnhautentzündung. Die behandelnden Ärzte sollen die Mutter gleich aufmerksam gemacht haben, daß das Kind nur mit einem „Wasserkopf" oder „Taubheit" davonkommen werde. Während es in den ersten Tagen häufig erbrach und unaufhörlich schrie, lag es später „wie bewußtlos" da und „zuckte bloß"; manchmal war es „ganz steif". Der wechselnde Zustand dauerte fast 2 Monate. Das Kind lernte spät gehen und war dabei immer unsicher. Sprechen lernte es angeblich leicht, doch war der Mutter der nasale Beiklang immer aufgefallen. Ein Ohr war seit der Krankheit stark schwerhörig, das andere gut. Pat. hat 7 Schulklassen mit genügendem Erfolg absolviert und war mit ihrem Gehör nicht unzufrieden. Erst in ihrer gegenwärtigen Eigenschaft als Lehrmädchen bemerkt sie, daß sie einzelne Aufträge mißverstehe und das Gehör am guten Ohr schlechter werde. Ohrgeräusche fehlen.

Digitized by Google
Original from UNIVERSITY OF CALIFORNIA
Generated on 2019-10-24 12:44 GMT / http://hdl.handle.net/2027/uc1.b3252759
Public Domain in the United States, Google-digitized / http://www.hathitrust.org/access_use#pd-us-google

Status praesens: Dem Alter entsprechend genährte Pat. Pupillen gleich weit und prompt reagierend; Augenbewegungen frei; Augenhintergrund normal; am Stirn-, Gesichts- und Mundfacialis keine Veränderungen; die Zunge wird gerade vorgestreckt; der weiche Gaumen wird beim a-Laut beiderseits gleich, aber schwächer gehoben als normal; Sprache etwas nasal anklingend; keine Störung der Modulation; Adenoide; Trommelfell beiderseits etwas matt, mäßig retrahiert, sonst keine Veränderungen.

Funktionell: Weber nach links, Schwabach, geprüft von der Stirnmitte, stark verkürzt. Rechtes Ohr: Konversationssprache 4 *m*, Flüstersprache 0, Akumeter 0, Rinne positiv bei stark verkürzter Luft- und Knochenleitung; Uhr vom Knochen nicht gehört; Galton $14{\cdot}1 = e^5$; quantitatives Tongehör siehe Relief (Fig. 2). Linkes

Fig. 2.

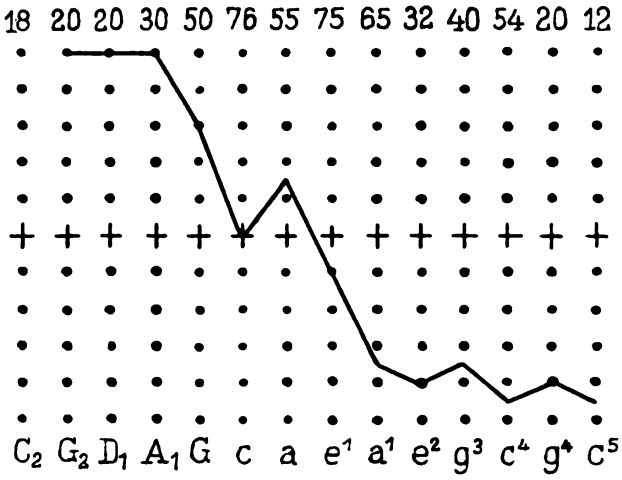

Anna Z. Hörrelief des rechten Ohres am 14. IX. 1911.

Ohr: Konversation 1 *m* scheinbar, Flüstersprache 0, Akumeter 0. Stenger negativ. Konversationssprache durch den Schlauch nicht gehört; kein Tongehör.

Vestibularis: Spontannystagmus nach beiden Seiten rotatorisch kleinschlägig; Gleichgewicht gestört; nach 20 Umdrehungen nach rechts und links keine Reaktion beiderseitig; ebensowenig kalorisch und auf Druckschwankung; galvanisch bis 12 A. Ka keine Reaktion.

In beiden Fällen ergab die Blutuntersuchung einen negativen Wassermann.

Es unterliegt nach den ausführlich erhobenen Anamnesen und den Untersuchungsbefunden für den Otologen wohl keinem Zweifel, daß beide Fälle eine epidemische Cerebrospinalmeningitis überstanden haben. Zur intensiveren Beleuchtung und um jeden Einwand abzuwehren, möchte ich hier Heubners Schilderung des Krankheitsbildes einfügen, deren Hauptpunkte bei der Lektüre vorstehender Anamnesen ins Gedächtnis treten. Ich zitiere nach Thiemich (18).

Generated on 2019-10-24 12:44 GMT / http://hdl.handle.net/2027/uc1.b3252759
Public Domain in the United States, Google-digitized / http://www.hathitrust.org/access_use#pd-us-google
Digitized by Google
Original from UNIVERSITY OF CALIFORNIA

Indem er von den sporadischen Fällen spricht, sagt er: „Ihre Zugehörigkeit zur epidemischen Form wird klinisch charakterisiert: durch das starke Hervortreten der motorischen und sensiblen Reizerscheinungen, die Steifigkeit des Genickes, der Wirbelsäule, der Muskeln, die große Heftigkeit des Kopfschmerzes und des Rückenschmerzes, die häufige Wiederkehr des Erbrechens, durch das auffällige Zurücktreten der Störungen des Sensoriums, die durch den größten Teil der Krankheit hindurch bestehende Klarheit des Bewußtseins, die jene zahlreichen schmerzhaften Empfindungen besonders qualvoll gestaltet und dadurch eine hochgradige Verstimmung zeitigt; durch unaufhörliche Schwankungen im Verlaufe, die auf Stunden oder Tage eintretenden Besserungen des ganzen Zustandes, die jedesmal mit einem fast auffallenden Stimmungswechsel verbunden sind und immer wieder von neuen Rückfällen abgelöst werden; durch den verzettelten, über viele Wochen und Monate sich hinziehenden Verlauf, der aber auch im zweiten Falle noch in volle Genesung ausgehen kann; durch den ungleich günstigeren Prozentsatz von Genesungen, als er bei allen anderen meningitischen Formen zur Beobachtung gelangt."

Überdies läßt Politzer (13) die Sicherstellung der Diagnose durch Erhebung des anamnestischen, charakteristischen Symptomenkomplexes gleichwertig zu, und ich darf mich vorwurfsfrei der Diskussion der nach der Erkrankung resultierenden Funktion zuwenden.

Wie war das Hörvermögen wohl in beiden Fällen nach dem Ablauf der Erscheinungen beschaffen und zu welcher Norm ist es im Laufe der nächsten Zeit zurückgekehrt?

Der gegenwärtige Funktionsbefund ergibt in beiden Fällen vollständige Taubheit je eines Ohres. Die Mutter des Knaben gibt an, daß das eine Ohr dauernd taub blieb, während das andere sich ehestens erholte. Er hörte sie auf die Längendistanz ihres Wohnzimmers, dies ist also mindestens 4 *m*. Die Mutter des Mädchens erzählt nur von der starken Schwerhörigkeit des einen Ohres, auf die sie sich immer besinnen konnte, was — glaube ich — die Annahme einer weit besseren Funktion des anderen Ohres vollauf rechtfertigt. Am deutlichsten aber bestätigt der folgende Schulbesuch die ausreichende Funktion je eines Ohres in beiden Fällen. Der Knabe hat 2 Normalklassen, das Mädchen 7 Schulklassen mit Erfolg absolviert.

Berechtigt mich dieser Umstand allein schon zur Annahme eines Gehörs von mindestens 2—3 *m* auf einem Ohr während der Schulzeit, so ergibt der Zusammenhalt desselben mit den Aussagen der Mütter bei dem Knaben eine sicher 4 *m* betragende, bei dem Mädchen eine sicher mindestens 4 *m* betragende Hörschärfe vor Schulbeginn. Daß bei dem Mädchen die Konversationssprache heute noch auf 4 *m* Distanz auf dem nicht tauben Ohr deutlich verstanden wird, die Mutter und das Mädchen nur von einer starken Schwerhörigkeit und nicht von Taubheit des anderen Ohres sprechen und erst im letzten Jahre eine

Digitized by Google
Original from UNIVERSITY OF CALIFORNIA
Generated on 2019-10-24 12:44 GMT / http://hdl.handle.net/2027/uc1.b3252759
Public Domain in the United States, Google-digitized / http://www.hathitrust.org/access_use#pd-us-google

Abnahme des Gehörs verzeichnen, macht eine weit größere Hörschärfe als 4 *m* vor Schulbeginn wahrscheinlich. Wäre es noch notwendig, die Annahme, daß bei dem Mädchen das Gehör 5—6 *m* und darüber noch während der Schulzeit betragen hat, bis zur Evidenz zu stützen, so möchte ich auf die Tatsache des wiederholten Theaterbesuches des Mädchens verweisen, das keineswegs so bemittelt war, in den ersten Sitzreihen Platz zu nehmen.

Dieser Beantwortung der eingangs dieses Abschnittes gestellten Frage möchte ich die Bemerkung hinzufügen, daß Fälle einer überstandenen Miterkrankung des Sinnesorganes, welche während eines Intervalls von 4 respektive 13 Jahren über eine solche Funktion eines Ohres verfügen, immerhin selten sind.

Noch mehr würde uns die Frage nach der Ursache der bei dem Knaben im letzten Jahr rasch fortschreitenden, bei dem Mädchen noch kaum merklichen Gehörsabnahme interessieren. Ich meine, daß die Forschung nach derselben selbst unter Zuhilfenahme der zahlreichen Obduktionsbefunde (Schultze[16], Steinbrügge[17], Habermann[6, 7], Alt[2], Goerke[4] u. a.) zu einer ausgiebigen Erklärung nur schwer gelangen kann.

Wir wissen, daß das eitrige Exsudat sich längs der Stämme des 7. und 8. Hirnnerven in den inneren Gehörgang fortpflanzt und in das innere Ohr übertritt und je nach der Dauer der Erkrankung und der Intensität des Charakters verschiedengradige Veränderungen setzt. Dabei wird übereinstimmend hervorgehoben, daß der Facialis vermöge seiner anatomischen Beschaffenheit weit weniger geschädigt wird als der Acusticus. Sicher ist nur, daß in beiden Fällen beide Gehörorgane eine absteigende Neurolabyrinthitis durchgemacht haben. Zu dieser Annahme sind wir namentlich durch das Funktionsergebnis des Vestibularis berechtigt.[1]) Diese Neurolabyrinthitis hat zur vollkommenen Aufhebung der Funktion aller Vestibularapparate geführt, während die Läsionen der Schnecke auf dem Ohr mit der teilweise erhaltenen Funktion einem anderen Zerstörungstypus in beiden Fällen gefolgt sein dürften.

---

[1]) Wäre der Vestibularis auf der Seite der Hörreste in Funktion, so würde man einen Moment versucht sein, an die Experimente Wittmaacks (20), betreffend die geringgradige Schädigung des Acusticusstammes, zu denken, bei welcher trotz der supraganglionären Läsion der Cochlearisteil im Labyrinth degeneriert, während der Vestibularis unterhalb des Ganglion vestib. intakt bleibt. Vielleicht dürfte sich auch eine Relation zwischen partieller Taubheit und supraganglionärer Neuritis herstellen lassen, in Fällen, wo der Vestibularis nicht geschädigt gefunden wurde. Da auch bei den nach überstandener Meningitis Ohrgesunden mittelst Hörrelief auf Tonlücken in der Regel nicht untersucht wurde, so bestünde immerhin die Möglichkeit einer Beziehung zwischen Tonlücke und supraganglionärer Neuritis bei intaktem Vestibularis.

Digitized by Google
Original from UNIVERSITY OF CALIFORNIA
Generated on 2019-10-24 12:44 GMT / http://hdl.handle.net/2027/uc1.b3252759
Public Domain in the United States, Google-digitized / http://www.hathitrust.org/access_use#pd-us-google

Ich denke hier an folgenden Passus im Handbuche Schwartzes, der von Gradenigo (5) stammt: „Erwähnenswert ist, daß die Läsionen des Labyrinths in den angeführten Fällen auch bei dieser Krankheitsform fast konstant dieselbe Lokalisation zeigen wie die anderen Formen der Labyrinthentzündung. Sie sind sehr schwer im Vorhofe, in den halbkreisförmigen Kanälen, welche so ganz mit Knochensubstanz erfüllt sind, daß sie bei der anatomischen Untersuchung zu fehlen scheinen, ferner in der Basalwindung der Schnecke. Je weiter man gegen die oberen Windungen der Schnecke bei der Untersuchung vorschreitet, desto weniger bedeutend erscheinen die Alterationen. Dieses Faktum kann bei der in Rede stehenden Form auch dadurch erklärt werden, daß die Basilarwindung im Vergleiche mit den anderen Windungen näher dem Grunde des inneren Gehörganges steht, wo die Infektion ausgeht." Ist nicht das Hörrelief des Mädchens mit der größten Einbuße bei c^4—c^5 und dem jähen Abbruch der Tonreihe (Galton = e^5) bei relativ gut erhaltenem Gehör für die mittleren, dem fast ungeschädigten Gehör für die tiefen Töne und vollkommen erloschener Erregbarkeit des Vestibularis eine klinische Illustration dieses Zerstörungstypus?

Konstatiert dieser Befund im Falle II gleichzeitig die nach Goerke (4) charakteristische „ungleiche Verteilung der Entzündung auf die einzelnen Teile des Labyrinths und zweitens die auffallende Tendenz der Labyrintheiterung zur Spontanheilung", so ist andrerseits die gehäufte Bildung von Bindesubstanzen aus den zahlreichen anatomischen Untersuchungen unverkennbar. Ich weiß, daß die Erklärung trotzdem doppelt schwierig ist, weil vorwiegend 2 Komponenten Rechnung getragen werden muß: dem geschädigten Labyrinth und dem retrolabyrinthären Nerven und der Versuch der Zuhilfenahme von Analogien gänzlich im Stiche läßt.

Ich bin mir bewußt, daß ich mich noch immer auf dem Boden der Vermutung bewege, wenn ich das klinische Fortschreiten, die plötzlich deutlich werdende Abnahme der Funktion mit der Schrumpfung des peri- oder endoneuralen Bindegewebes oder mit der sich ausbreitenden Ossifikation im Labyrinth in Zusammenhang bringe.

Auch der Hinweis auf die auf anderer Basis entstandene Labyrinthitis circumscripta, wozu der Hörbefund im Falle II verleitet, führt bloß zur Analogie mit einer zweiten Unbekannten. Man weiß hier ebensowenig, wie lange die restierende Funktion bestehen bleibt und welche pathologisch-anatomischen Veränderungen plötzlich als Ursache einer stetig um sich greifenden Gehörsverminderung anzuschuldigen sind.

Daß man aber auch hinter einer rein biologischen Erklärung, etwa in dem Sinne, daß der einmal geschädigte Nerv und das geschädigte Endorgan sich mehr abnütze als der normale Apparat, auf die Dauer den an ihn gestellten Anforderungen nicht genüge, fast immer eine eintretende pathologisch-anatomi-

Digitized by Google
Original from UNIVERSITY OF CALIFORNIA
Generated on 2019-10-24 12:44 GMT / http://hdl.handle.net/2027/uc1.b3252759
Public Domain in the United States, Google-digitized / http://www.hathitrust.org/access_use#pd-us-google

sche Veränderung zu suchen hat, beweisen schon die durch adäquate Reize hervorgerufenen experimentellen Schädigungen des normalen Gehörorganes. Dafür liegen auch histologische Befunde, wenigstens am Tiere, vor (Marx [9]).

Literaturverzeichnis: 1. G. Alexander, Lehrb. d. Ohrenheilk., 1911. — 2. Alt, Die Taubheit inf. v. Meningitis cerebrosp. epid., Wien 1908. — 3. Dufay, Die Taubheit nach Mening. cerebr. epid.; ref. Zentralbl. f. Ohrenheilk., 1910, pag. 548. — 4. Goerke, Labyrinthveränderungen bei Genickstarre. Versamml. d. Deutschen Otolog. Gesellsch., 1906. — 5. Gradenigo, Schwartzes Handb. — 6. J. Habermann, Zur Kenntnis der Otitis interna. Zeitschr. f. Heilk., VII, 1886. — 7. Derselbe, Zeitschr. f. Heilk., 1892. — 8. Jakobson, Lehrb. d. Ohrenheilk., 1898. — 9. Marx, Untersuchungen und experimentelle Schädigungen des Gehörorgans. Zeitschr. f. Ohrenheilk., Bd. 59, H. 4. — 10. Mende, zit. nach Schwartze, Handb., 1892, II, pag. 518. — 11. Moos, Zeitschr. f. Ohrenheilk., Bd. 12. — 12. Mygind Holtzer, Taubstummheit, 1894. — 13. Politzer, Lehrb. d. Ohrenheilk., 1908. — 14. Scheibe, Zeitschr. f. Ohrenheilk., 1895. — 15. Schwabach, Über Gehörstörungen bei Meningitis cerebrospinalis epidemica und ihre anatomische Begründung. Zeitschr. für klin. Med., Bd. XVIII. — 16. Schultze, Virchows Archiv, Bd. 119. — 17. H. Steinbrügge, Ein Fall von Zerstörung und teilweiser Verknöcherung beider Labyrinthe etc. Zeitschr. f. Ohrenheilk., Bd. XXII. — 18. Thiemich, Handbuch der Kinderkrankheiten von Pfaundler. — 19. Urbantschitsch, Lehrb. d. Ohrenheilkunde, 5. Aufl., 1910. — 20. Wittmaack, Über sekundäre Degeneration im Ohr nach Acusticusstammverletzung. Deutsche Otologische Gesellschaft. Frankfurt, 20. V. 1911.

Ein Fall beiderseitiger Mastoiditis nach traumatischer Ruptur der Trommelfelle. Beiderseitige Aufmeißelung. Heilung.

Von Dr. med. **Alexander Zebrowski** in Lublin (Polen).

Die Krankheitsgeschichte dieses seltenen und in otiatrischer Hinsicht interessanten Falles ist folgende:

Am 26. I. 1906 war der Kranke J. S., Gemeiner der russischen Gendarmerie, von der Unfallstation nach dem Ujazdow-Hospital gebracht mit zahlreichen Verletzungen auf dem ganzen Körper, die durch die Bombe, die in der Entfernung von einigen Schritten explodierte, hervorgerufen waren. Die Kraft der Explosion war so groß, daß in dem großen, vierstöckigen Hause in der nächsten Nachbarschaft alle Fenstergläser, sogar die halbzolldicken, in den Kaufläden platzten.

Der Kranke befindet sich in vollständig komatösem Zustande, ist besinnungslos, auf die gestellten Fragen antwortet er gar nicht; der Puls ist 120, fadenförmig. Auf dem ganzen Körper, besonders auf den Beinen, zahlreiche kleine und einige größere Wunden mit verbrannten Rändern und hie und da hängenden Hautfetzen. Die Größe der Wunden ist von Hanfkorn- bis etwa Guldengröße. Auf der vorderen Hälfte des linken Armes befindet sich eine tiefe, große Wunde, die Muskeln sind zerrissen;

Digitized by Google
Original from UNIVERSITY OF CALIFORNIA
Generated on 2019-10-24 12:44 GMT / http://hdl.handle.net/2027/uc1.b3252759
Public Domain in the United States, Google-digitized / http://www.hathitrust.org/access_use#pd-us-google

nach der Wegnahme des temporären Verbandes spritzt aus der Wunde das Blut, wie die nähere Untersuchung ergibt, aus der verletzten Radialarterie, die gleich unterbunden war. Wegen ungemein schweren Allgemeinzustandes des Kranken wurde die Untersuchung des Gehörorganes nicht ausgeführt, dieselbe war erst nach 2 Wochen vorgenommen, als die Symptome seitens der Ohren hervortraten. Die Ohren waren diese ganze Zeit nicht untersucht und überhaupt keine Manipulationen in den Ohren vorgenommen (Reinigungen, Ausspritzungen usw.), die eine Infektion hätten veranlassen können.

Am folgenden Tage war der Zustand des Kranken ohne jede Veränderung. Temp. 37·3°, der Puls 120, fadenförmig. Der Kranke ist besinnungslos, auf die gestellten Fragen gibt er keine Antwort. Der Auswurf ist blutig. Beide Hornhäute sind etwas getrübt. Der allgemeine Zustand des Kranken ist sehr schwer und bleibt ohne Veränderung bis zum 30. I. An diesem Tage antwortet der Kranke zum erstenmal auf die gestellten Fragen, doch erst nach einigem Nachdenken. Temp. 38·5—37·8°, der Puls 95 schwach gespannt, von diesem Tage fing der Kranke etwas zu fiebern an (37·8—38·2), dabei besserte sich der allgemeine Zustand in ziemlich hohem Grade. Am 6. II. bemerkte man einen profusen eitrigen Ausfluß aus beiden Ohren und deswegen war ich gerufen, um die Ohren des Kranken zu untersuchen. Die Untersuchung der Ohren ergab Folgendes: Profuse beiderseitige Ohreiterung. Beide Trommelfelle stark gerötet, hyperämisch und perforiert. Die Perforationen sind klein, beiderseits in den vorderen unteren Quadranten. Die Ränder der Perforationen sind mit dem weißlichen Belage und mit dem Eiter bedeckt. Die Gegend des linken Warzenfortsatzes ist leicht geschwollen, schmerzhaft beim Druck, der rechte Warzenfortsatz ist dagegen unverändert und nicht schmerzhaft. Das Gehörvermögen ist stark herabgesetzt: man muß beinahe dicht am Ohre schreien, daß der Kranke hören kann. Die Stimmgabeln hört der Kranke nicht, dagegen ist die Knochenleitung erhalten, besonders für die tiefen Töne (c_1—c). Am 9. II. ist eine gewisse Schmerzhaftigkeit des rechten Warzenfortsatzes bemerkt worden. Beide Warzenfortsätze sind schmerzhaft. Der allgemeine Zustand des Kranken ist sehr schwer. Der Pat. gibt wieder gar keine Antwort auf die gestellten Fragen; die Schmerzhaftigkeit der Warzenfortsätze kann man an dem krampfhaften Zusammenziehen der Gesichtsmuskulatur erkennen. Der Puls 110, weich, beinahe fadenförmig. Temp. 38·7—40·4°. Am 10. II. Status idem. Am 11. II. Injektion in die Venae, 10 cm^3 2%ige Collargollösung. Temperatur abends 40·8°; zwei Stunden nach der Collargolinjektion Schüttelfrost. 12. II. In der Nacht war der Pat. ganz ruhig, aber die Untersuchung, die morgens vorgenommen war, ergab gar keine Besserung. 13. II. und 14. II. Status idem. Temp. 33·2—40·3°, 37·6 bis 40·1; der Puls 110—130. 15. II. Sehr profuse Eiterung aus beiden Ohren. Der Eiter ist dick, stinkend. Die beiden Warzenfortsätze sind bei Druck sehr schmerzhaft. Auf die gestellten Fragen antwortet der Kranke gar nicht, aber bei der Berührung und Betastung der Warzenforttätze verteidigt er sich mit beiden Händen und versucht, den Kopf auf die Seite zu stellen. Eine ausgesprochene Nackensteifigkeit kam zum Vorschein: man kann den Kranken, am Kopf haltend, nach oben heben. Beide Jugularvenen sind nicht schmerzhaft und nicht geschwollen.

Beiderseitige Aufmeißelung. In dem rechten Warzenfortsatze habe ich ziemlich viel Eiter gefunden; der Knochen der gut ausgebildeten Warzenfortsatzzellen

Digitized by Google
Original from UNIVERSITY OF CALIFORNIA
Generated on 2019-10-24 12:44 GMT / http://hdl.handle.net/2027/uc1.b3252759
Public Domain in the United States, Google-digitized / http://www.hathitrust.org/access_use#pd-us-google

ist sehr weich und mit dem Eiter infiltriert (akuter Einschmelzungsprozeß); in dem Antrum einige Granulationen. Die Zellen des linken Warzenfortsatzes stark hyperämisiert, der Knochen sehr weich, dagegen kein Eiter. Die Schädelhöhle habe ich nicht eröffnet. Gewöhnlicher Verband. Die Dauer beider Operationen 36 Minuten.

	Temperatur morgens	Temperatur abends	Puls
16. II.	38·0°	40·3°	116
17. II.	37·8°	39·6°	110
18. II.	37·6°	38·1°	96
19. II.	37·4°	36·8°	78
20. II.	37·3°	36·8°	76

Nach Ausführung der Operation war der allgemeine Zustand des Pat., wenigstens die ersten drei Tage, beinahe unverändert. Der Kranke liegt apathisch und zeigt kaum durch Nicken, daß es ihm etwas besser geht. Am 19. II. Verbandwechsel. Aus der Wunde in dem rechten Warzenfortsatze geringe eitrige Absonderung, die Operationswunde im linken Warzenfortsatze ist vollständig trocken. Die Nachensteifigkeit ging allmählich vorbei, auch ist allmählich sein Gehörvermögen wiedergekommen. Vom 20. II. ab der weitere postoperative Krankheitsverlauf wie nach gewöhnlicher Aufmeißelung des Warzenfortsatzes bei unkomplizierter Mastoiditis acuta. Apathie des Kranken verschwand gänzlich. Die Operationswunden und Perforationen der Trommelfelle vernarbten. Das Gehör gut, der Pat. hört die Flüstersprache in der Entfernung von 3 *m*. Die Wunde auf dem Arme vernarbte auch, kurz, der Kranke genas vollständig.

* * *

In der im Jahre 1905 publizierten großen Monographie von A. Passow[1]) über die Verletzungen des Gehörorganes finden wir, obwohl der Verfasser die ganze, sehr umfangreiche Literatur dieser Frage berücksichtigte (844 Arbeiten), doch keinen Fall, der mit dem oben beschriebenen eine Analogie hätte. Die Verletzungen des Gehörorganes, die durch sehr heftige Detonationen hervorgerufen waren, verursachen gewöhnlich lediglich traumatische Rupturen des Trommelfells und Erschütterungen des Labyrinthes: nach Passows Meinung heilt die traumatische Ruptur des Trommelfells spontan während einer ziemlich kurzen Zeit, durchschnittlich in 6—8 Tagen (l. c. pag. 61); die einzige rationelle Therapie besteht in der Anlegung eines aseptischen Verbandes und in der Vermeidung von allerhand Manipulationen im Ohre (Ausspritzungen, Reinigungen, Einträufelung von Tropfen usw.). Wenn die Infizierung der Trommelhöhle schon stattgefunden hat, pflegt dann die Verwachsung der Perforationsöffnung in dem Trommelfelle so viel Zeit in Anspruch zu nehmen, wie das bei einer einfachen akuten Mittelohreiterung der Fall ist. Das Trommelfell kann schon durch verhältnismäßig geringfügige Detonationen (Pistolenschuß, Petarde) geschädigt

[1]) Prof. Dr. A. Passow, Die Verletzungen des Gehörorganes. Die Ohrenheilkunde der Gegenwart, 1905, V.

Digitized by Google
Original from UNIVERSITY OF CALIFORNIA
Generated on 2019-10-24 12:45 GMT / http://hdl.handle.net/2027/uc1.b3252759
Public Domain in the United States, Google-digitized / http://www.hathitrust.org/access_use#pd-us-google

werden, der Warzenfortsatz im Gegenteil ist sehr tolerant, sogar für sehr starke und gefährliche Verletzungen. Während der letzten „traumatischen Epidemie“ beobachtete ich 2 Fälle von Schußverletzungen des Warzenfortsatzes, dabei war merkwürdigerweise beide Male die Eingangsöffnung der Revolverkugel in dem linken Warzenfortsatze, die Ausgangsöffnung war einmal in der rechten Highmorshöhle, ein anderes Mal blieb die Kugel in dem rechten Musculus buccinatorius stecken; beide Fälle endigten mit vollständiger Genesung ohne irgendwelche Komplikationen seitens der Warzenfortsätze. Das Trommelfell, obwohl dasselbe so leicht rupturiert, kann doch manchmal sogar bei einer eminenten Explosion und überaus starken Detonation unversehrt bleiben. Passow (l. c. pag. 131) gibt an, daß während des Bombenattentates im Theater in Barcelona (1893) sehr viele Leute verschiedene Verletzungen des Gehörorganes hatten, aber merkwürdigerweise in keinem Falle Trommelfellruptur. Es ergibt sich daraus, daß die Hauptursache der Trommelfellruptur die plötzliche Vergrößerung des Luftdruckes mit nachfolgender Verminderung desselben seine Wirkung nur in einer gewissen Richtung entfalten könne und nur dann das Trommelfell zum Platzen bringen, wenn sie es auf ihrem Wege treffen. Die labyrinthären Symptome, die unmittelbar nach der Verletzung des Gehörorganes hervortreten, werden nach Passow hauptsächlich durch die Erschütterung des Labyrinthes hervorgerufen; sehr starke Erschütterung kann eine Hämorrhagie in die halbzirkelförmigen Kanäle und in die Schnecke verursachen, dann plötzlich erscheinen: starke Beeinträchtigung des Gehörvermögens, sogar absolute Taubheit, Schwindel und Gleichgewichtsstörungen. Wenn aber der blutige Ausguß resorbiert wird, dann können diese Symptome allmählich schwinden. In meinem Falle die hochgradige Herabsetzung des Gehörvermögens, die durch die Bombenexplosion verursacht war, nach Ausführung der Operation und nach Verwachsung der Perforationsöffnungen in die Trommelfelle vollkommen verschwand: drei Wochen nach der Operation war das Gehör beinahe normal. Wahrscheinlich war in meinem Falle entweder nur Erschütterung des Labyrinthes ohne Hämorrhagie in die Räume des inneren Ohres oder diese Hämorrhagie war sehr gering und wurde rasch resorbiert.

Zwischen den Momenten, die in der Erschütterung des Labyrinthes die wichtigste Rolle spielen, nennt Passow folgende: 1. Schlag auf den Kopf oder starke Erschütterung des ganzen Körpers; 2. hochgradige Erhöhung des Luftdruckes in dem äußeren Gehörgange; 3. einmalige starke Betäubung; 4. langdauernde und wiederholende Wirkung starker und lästiger Geräusche. Das Trommelfell kann sofort platzen oder diese Momente rufen lediglich Hyperämie des Trommelfells, Injektion der Gefäße und chronische Entzündungszustand (Myringitis chr.) hervor. Eine Zusammenstellung verschiedener Abschnitte des Trommelfells in bezug auf die Häufigkeit der traumatischen Perforationen ist recht interessant. Passow beobachtete 48 indirekte Trommelfellrupturen,

Digitized by Google
Original from UNIVERSITY OF CALIFORNIA
Generated on 2019-10-24 12:45 GMT / http://hdl.handle.net/2027/uc1.b3252759
Public Domain in the United States, Google-digitized / http://www.hathitrust.org/access_use#pd-us-google

von denen 17, das ist mehr als 33% der Fälle, die Perforation in dem vorderen unteren Quadranten war. Unter 143 Fällen von traumatischer indirekter Perforationen, die Passow aus der Literatur gesammelt hat, war 63mal (zirka 44%) die Öffnung auch in dem vorderen unteren Quadranten. In meinem Falle war die Perforationsöffnung also an einer sozusagen „typischen" Stelle.

Die ungewöhnlich rasche Entstehung der akuten beiderseitigen Mastoiditis kann man in meinem Falle, wie es mir scheint, durch die eminent große Kraft der Explosion erklären, die außerdem sehr nahe von dem Pat. entstand. Bei einer allgemeinen Erschütterung, die durch die Explosion verursacht wird, unterliegen alle Gewebe des Körpers einer gewissen molekulären Veränderung, sogar dann, wenn die Explosion keine sichtbaren Verletzungen hervorgerufen hat. Die häufigen funktionellen Erkrankungen des Nervensystems, die nach Eisenbahnkatastrophen beobachtet werden („railway spine") unterstützen diese Hypothese. Die Explosion einer Bombe, die zahlreiche Verletzungen auf dem ganzen Körper und Ruptur beider Trommelfelle zur Folge hatte, konnte meiner Meinung nach nicht nur die Trommelfelle verletzen, sondern zu gleicher Zeit starke Veränderungen in der Ernährung der Mukosa der Trommelhöhle, des Antrum und der Warzenfortsatzzellen hervorrufen. Es ist klar, daß die Mikroorganismen, die immer in einer gewissen Zahl sogar in einer vollkommen gesunden und unverletzten Trommelhöhle zu finden sind, keine Gegenwirkung in den baktericiden Eigenschaften der verletzten Mukosa gefunden haben, im Gegenteil, der blutige Ausguß in der Trommelhöhle, der immer bei den traumatischen Rupturen des Trommelfells stattfindet, kann als sehr guter Nährboden, auf welchem die Bakterien leicht und schnell wachsen können, betrachtet werden.

Der komatöse Zustand dauerte bei meinem Kranken ungewöhnlich lange Zeit, mehr als eine Woche. Die Prognose war von Anfang an als eine sehr ungünstige gestellt und deshalb waren die Ohren des Pat. keiner speziellen Untersuchung unterworfen, bis sich die Eiterung aus beiden äußeren Gehörgängen zeigte. Die Nackenstarre und das Fieber über 40·0° habe ich als die ersten Symptome einer nahen Meningitis betrachtet, doch die ausgesprochene Schmerzhaftigkeit beider Warzenfortsätze und der verhältnismäßig gute allgemeine Zustand des Kranken (der Puls, die Atmung, kräftiger Körperbau) ließen nur die Indikation zur sofortigen beiderseitigen Aufmeißelung der Warzenfortsätze stellen; ich habe mich bemüht, dieselbe möglichst rasch auszuführen (der Pat. war unter dem Chloroform 36 Minuten).

Die pathologisch-anatomischen Veränderungen, die ich während der Operation in beiden Warzenfortsätzen gefunden habe, waren schon ziemlich weit fortgeschritten: die Eiterung im rechten Warzenfortsatze hat schon zur Ausbildung von ziemlich großen Quantitäten von Granulationen im Antrum geführt; der Knochen im linken Warzenfortsatze war erweicht und stark hyperämiert.

Digitized by Google
Original from UNIVERSITY OF CALIFORNIA
Generated on 2019-10-24 12:45 GMT / http://hdl.handle.net/2027/uc1.b3252759
Public Domain in the United States, Google-digitized / http://www.hathitrust.org/access_use#pd-us-google

Der postoperative, am Anfang (die ersten 3 Tage) sehr zweifelhafte, nachher dagegen vollkommen glatte Verlauf und die Genesung des Kranken mit Regeneration der Funktionsfähigkeit seines Gehörganges zeigen, daß man in den analogen Fällen nicht lange warten, sondern, wenn die bedrohlichen Symptome zutage treten, sofort operieren soll.

Ich habe schon erwähnt, daß Passow in der sehr reichen Literatur über die Verletzungen des Gehörorganes keinen Fall angibt, der mit meinem analog wäre. In den Berichten der New-Yorker Medizinischen Akademie[1]) ist ein ziemlich ähnlicher Fall referiert worden, nur mit dem Unterschiede, daß 1. nur ein Ohr, das linke, dem Trauma erlag; 2. die Warzenfortsatzoperation erst 5 Monate nach dem Unfalle ausgeführt war, und 3. während der Totalaufmeißelung ist eine Fissur in dem Tegmentum tympani et antri gefunden wurde.

Vereinsberichte.

Österreichische Otologische Gesellschaft.

Sitzung vom 30. Oktober 1911.

Vorsitzender: V. Urbantschitsch.
Schriftführer: G. Bondy.

Der Vorsitzende begrüßt die Mitglieder nach den Ferien und eröffnet die Sitzung mit einem warm empfundenen Nachruf auf weiland Prof. Knapp, dessen außerordentliche Verdienste um die Otologie er rühmend hervorhebt. Die Mitglieder erheben sich zum Zeichen der Trauer von den Sitzen.

Als neue Mitglieder werden aufgenommen die Herren DDr. Eidelmann, Bernstein und Sarmento.

I. G. Bondy demonstriert einen Fall von **geheilter Bogengangsfistel.**

Die 15jährige Pat. wurde am 3. VII. wegen chronischer Mittelohreiterung aufgenommen. Deutliches Fistelsymptom (Kompressionsnystagmus zur kranken Seite). Bei der am folgenden Tage vorgenommenen Totalaufmeißelung wurde eine große Fistel auf der Kuppe des horizontalen Bogenganges gefunden, bei Druck auf dieselbe typische Deviation der Bulbi zur gesunden Seite. Reaktionsloser Wundverlauf. Gegenwärtig ist die Wundhöhle vollständig epidermisiert, die Fistel übernarbt, das Fistelsymptom nicht mehr auslösbar. Das Hörvermögen ist von $^1/_2\,m$ auf $6\,m$ Cv.-Spr. gestiegen.

II. G. Bondy referiert über einen Fall von **Inselbildung der Jugularis interna.**

Gelegentlich der Jugularisunterbindung in einem Falle von Sinusthrombose ergab sich folgender Befund: Oberhalb der Einmündung der V. facialis

[1]) Archives of Otology, 1906, pag. 145: Otological Section N. Y. Academy of Medicine. Presentation of a case of traumatic mastoiditis by Seymour Oppenheimer.

Generated on 2019-10-24 12:45 GMT / http://hdl.handle.net/2027/uc1.b3252759
Public Domain in the United States, Google-digitized / http://www.hathitrust.org/access_use#pd-us-google
Digitized by Google
Original from UNIVERSITY OF CALIFORNIA

communis fand sich hinter dem in der Fortsetzung der Jugularis verlaufenden Gefäß ein zweites parallel zu diesem und von annähernd gleichem Kaliber, das etwa 1 *cm* unterhalb der Facialis sich mit dem Hauptstamm der Jugularis vereinigte. Die Präparation nach oben zu bis nahe an das Foramen jugulare konnte den Ursprung dieses Gefäßes nicht feststellen, beide verliefen parallel in der Richtung zum Foramen jug. Es wurden daher beide unterbunden, die Temperatur sank in wenigen Tagen zur Norm ab. Prof. Tandler, der diesbezüglich befragt wurde, ist der Meinung, daß es sich um eine Inselbildung im Gebiete der Jugularis int. handeln dürfte, die entwicklungsgeschichtlich ganz wohl verständlich wäre. In seiner Arbeit „Die Entwicklung der Lagebeziehung zwischen N. accessorius und V. jugularis interna beim Menschen" (Anat. Anzeiger, Bd. XXXI, 1907, pag. 479) heißt es: „Unterhalb des den N. accessorius und Vagus umfassenden Venenringes, welcher bei der Bildung der Vena capitis medialis von Bedeutung ist, entwickelt sich ein zweiter Venenring, dessen Längsdurchmesser kraniokaudal gerichtet ist und der, sagittal eingestellt, aus zwei parallelen Venenstücken besteht, in denen das eine ventral, das andere dorsal vom R. externus des Accessorius gelagert ist. Der ventrale Venenschenkel entspringt aus der Vena capitis lateralis dort, wo sie an der Bildung des um den Vagus accessorius gelagerten Venenringes beteiligt ist, während das dorsale Venenstück von der Vena capitis lateralis repräsentiert wird. Kaudal vom N. accessorius sind ventrales und dorsales Venenstück untereinander verbunden und schließen so den sagittal gestellten Venenring; je nachdem nun das ventrale oder das dorsale Venenstück persistiert, verläuft der N. accessorius dorsal oder ventral von der Vena jugularis lateralwärts". In vorliegendem Falle würde es sich somit um eine Persistenz beider Venenstücke handeln, ein gewiß äußerst seltenes Vorkommnis.

Diskussion.

G. Alexander ad I: Ich glaube, daß wir in Übereinstimmung sind, wenn wir die Paralabyrinthitis mit Fistelbildung als ein klinisches Krankheitsbild hervorheben. Ich habe auch einen ähnlichen Fall vor einem halben Jahre hier vorgestellt. Ich frage Herrn Bondy, ob er häufig solche Fälle sieht und noch andere hat. Denn diese Befunde sind von prinzipieller Wichtigkeit. Nach meinen Erfahrungen sind Fälle von Paralabyrinthitis mit Fistelbildung im Verlaufe von subakuten Otitiden prognostisch günstig bezüglich der Hörschärfe, die Fälle im Verlaufe chronischer Eiterungen bis auf Ausnahmsfälle ungünstig, und es zeigt sich lange Zeit nach der Ausheilung in einem großen Prozentsatz Ertaubung. Ich habe solche Fälle nicht und es wäre von Bedeutung, wenn Bondy diesbezügliche Mitteilung machen würde.

Ad II. Solche Venen habe ich schon beobachtet. Bezüglich des Falles ist natürlich eine Diskussion nicht möglich. Bezüglich der Fälle, die ich in cadavere gesehen habe, muß man daran denken, daß es sich um Wirbelvenen handelt. Damit würde hbereinstimmen, daß sie sich in der Tiefe verloren hat.

Bondy: Nein, soweit ich präparieren konnte, waren die Venen zusammen.

Alexander: Solche Venen könnten eventuell Anlaß zur Verwechslung mit der Jugularis geben.

Ruttin: Ich werde die Frage für Bondy beantworten, weil ich zufällig das Material gut übersehe. Ich hatte bis vor einem Jahr 50 Fälle von Fistel, zu denen jetzt noch eine Anzahl gekommen ist. Ich glaube, daß das Wich-

Digitized by Google
Original from UNIVERSITY OF CALIFORNIA
Generated on 2019-10-24 12:45 GMT / http://hdl.handle.net/2027/uc1.b3252759
Public Domain in the United States, Google-digitized / http://www.hathitrust.org/access_use#pd-us-google

tigste dabei darin liegt, ob nach der Operation eine seröse Labyrinthitis eintritt oder nicht. Die Fälle, die nach der Operation ganz ohne Symptome verlaufen, haben eine relativ gute Hörweite; allerdings nur einige Fälle. Die anderen, die post operationem Symptome bekommen, verlieren das Gehör ganz oder die Hörweite sinkt auf 1—2 *m*.

Prof. Politzer: Wie hat die Fistel ausgesehen?

Bondy: Die Fistel nahm die ganze Kuppe des Bogenganges ein.

Prof. Politzer: Dieser Fall gehört in jene Gruppe von Labyrintheiterungen, bei denen — wie ich in meiner ersten Serie der Labyrinthbefunde bei chronischen Mittelohreiterungen hervorgehoben habe — aus der Durchbruchstelle des Bogenganges eine circumscripte Entzündung sich entwickelt, welche zu einer die Nähe der Durchbruchsstelle obturierenden Exsudation führt, welche durch Demarkation das weitere Fortschreiten des Prozesses auf den Vorhof und die Schnecke verhindert. Nur so läßt sich die nahezu exakte Hörfunktion in diesen Fällen erklären.

Alexander: Eine Gruppe dieser Fälle wird taub oder hört dann schlecht wegen der komplizierenden Labyrinthitis serosa. Aber es gibt genug solcher Fälle, wo keine Komplikation im Verlaufe eintritt, und 2—3 Monate nachher findet man die Leute taub. Als Erklärung dafür haben wir eine degenerative Atrophie des Acusticus mit Degeneration der Sinneszellen. Ich wollte nur Auskunft bezüglich der Häufigkeit. Es wurde nicht mitgeteilt, wie viel Fälle in die subakute und wie viel in die chronische Gruppe gehören. Auffallend ist, daß die Fälle mit subakuter Eiterung prognostisch günstig, die anderen infaust bezüglich der Hörschärfe sind, und das ist sehr wichtig, weil man die Pat. darauf aufmerksam machen muß, daß sie eventuell ertauben.

Bondy: Ruttin, der mit der Zusammenstellung des gesamten einschlägigen Materiales der Klinik bestätigt ist, wird demnächst in einer ausführlichen Publikation diese Fragen erschöpfend beantworten. Ich möchte nur hervorheben, daß in unserem Materiale fast ausschließlich die chronischen Fälle vorherrschen, und erinnere mich an sehr wenige Fälle von Fistel im Verlaufe akuter oder subakuter Eiterung. Speziell an einen derartigen Fall kann ich mich genau erinnern, nämlich eine akute Mastoiditis mit Bogengangsfistel. Ich begnügte mich mit der einfachen Aufmeißelung; das Antrum wurde so breit eröffnet, daß der Bogengang frei lag. Ich entließ den Pat. nach etwa 3 Wochen mit vollständig trockenem Trommelfell in seine Heimat. Nach einem Jahr kehrte Pat. zurück, da die retroauriculäre Wunde sich nicht schloß. Pat. war nun vollständig taub. Allerdings hatte er im Anschluß an die erste Operation eine seröse Labyrinthitis durchgemacht.

Ernst Urbantschitsch: Ich habe vor einigen Monaten 3 Fälle von akuter Otitis mit Labyrinthfistel operiert; davon sind zwei mit verhältnismäßig günstiger Hörfähigkeit ausgeheilt, der dritte Fall starb an tuberkulöser Meningitis.

III. G. Bondy referiert über einen Fall von **akuter Labyrintheiterung mit Meningitis.**

3 Tage vor der Aufnahme erkrankte der 30jährige Pat. unter Schwindel, Gleichgewichtsstörungen und Erbrechen. Die Untersuchung ergab eine chronische Mittelohreiterung mit akutem Einbruch ins Labyrinth (komplette Taubheit, kalorische Unerregbarkeit, spontaner Nystagmus zur gesunden Seite). Ohne irgend welche Symptome von Meningitis. Normale Temperatur. Bis zum nächsten Mittag vollständiges Wohlbefinden, dann plötzlich heftige Kopf-

Digitized by Google
Original from UNIVERSITY OF CALIFORNIA
Generated on 2019-10-24 12:45 GMT / http://hdl.handle.net/2027/uc1.b3252759
Public Domain in the United States, Google-digitized / http://www.hathitrust.org/access_use#pd-us-google

schmerzen ohne irgend andere Symptome bei normaler Temperatur. 4 Uhr nachmittags Labyrinthoperation. Kopfschmerzen immer stärker. 22 Stunden nach Beginn der Kopfschmerzen Exitus bei 40° Temperatur. Die Sektion ergab eine akute eitrige Meningitis der Basis und Konvexität, die vom Obduzenten auf 2—3 Tage geschätzt wurde. Der Fall zeigt, analog einem vom Vortragenden ausführlich in der Monatsschrift für Ohrenheilkunde publizierten, daß wir nicht in der Lage sind, die gefährlichen Formen der Labyrintheiterung von den harmlosen zu trennen, daß der Beginn einer Meningitis sich unter Umständen symptomlos entwickelt und daß wir daher an unserer Indikation festzuhalten berechtigt sind, in jedem Falle von akuter eitriger Labyrinthitis sofort die Labyrinthoperation vorzunehmen.

IV. Ernst Urbantschitsch: **Ausgedehntes periauriculäres Epitheliom, durch Operation geheilt.**

Bei dem 62jährigen Pat. M. S. entwickelte sich auf der Basis eines Naevus, der die rechte Ohrmuschel in etwa Daumenbreite umkreiste — nur die Partie unterhalb des Lobulus war frei geblieben — seit einem Jahr eine exulzerierende Geschwulst, die seit April 1911 ein rascheres Wachstum zeigte. Da ich ein Epitheliom diagnostizierte, nahm ich zur Erhärtung der Diagnose am 27. VI. 1911 eine Probeexcision vor. Die histologische Untersuchung (Professor Stoerk) ergab ein nicht verhornendes Epitheliom. Ich nahm deshalb am 8. VII. 1911 die Totalexstirpation des ganzen Nävus mit dem Epitheliom — vom Proc. mastoid. bis vor dem Tragus — in Lokalanästhesie (Infiltrationsanästhesie) vor. Das entfernte Stück war fast kinderhandgroß. Den Defekt ersetzte ich sofort durch Plastik unter Benutzung der angrenzenden Haut. Heilung per primam. Vorsichtshalber ließ ich die Operationsstelle noch einige Male röntgenbestrahlen. Die Heilung ist, wie Sie sehen, in jeder Hinsicht eine vollkommene; die feine, lineare Narbe läßt nicht ahnen, ein welch großer Defekt hier bestanden hat.

V. Ernst Urbantschitsch: **Bilaterale traumatische Trommelfellruptur und bilaterale Gehörgangsfissur durch Sturz auf die linke Kopfseite bei Hämophilie.**

Der 42jährige Pat. Josef R. stürzte am 21. X. 1911 in angeheitertem Zustande durch Ausgleiten auf die linke Kopfseite. Bewußtlosigkeit, Schwindel, Übelkeiten oder Erbrechen traten nicht auf. Pat. wurde nachhause und zu Bett gebracht; bald zeigte sich sein Kopfpolster blutdurchtränkt, und zwar floß aus beiden Ohren Blut (aus dem linken mehr). Den Mund konnte Pat. angeblich wegen der dabei im Ohr auftretenden Schmerzen nicht öffnen; erst ab 23. X. ließen die Schmerzen allmählich nach. Die erste Ohruntersuchung am 24. X. ergab folgenden Befund: Beide Gehörgänge sind mit derben Blutcoagula bis zum Meat. audit. ext. erfüllt; zwischen diesen und den Gehörgangswänden sickert frisches Blut hervor. Die Blutcoagula sind so derb, daß sie nur stückweise mit der kalten Schlinge entfernt werden können. Durch die konstante Blutung aus der Umgebung ist die Extraktion ungeheuer erschwert. Details sind nicht sichtbar. Rinne bilateral positiv, Weber → l., Knochenleitung normal. Laute Konversationssprache durchs Zimmer (+ 7 *m*), Flüsterstimme r. 2—5 *cm*, l. 4—7 *cm*. Vestibularapparat normal. Therapie: Jodoformgazetamponade. 25. X. Gehörgänge wieder mit derben Blutcoagulis erfüllt, die nur mühsam entfernt werden können. Konstante Blutung bilateral: das Blut war auch durch den Tampon durchgesickert. Jodoformgazetamponade. 26. X. Gleicher Befund und gleiche Therapie. 27. X. Zum erstenmal gelingt es, beide Trommel-

Digitized by Google
Original from UNIVERSITY OF CALIFORNIA
Generated on 2019-10-24 12:45 GMT / http://hdl.handle.net/2027/uc1.b3252759
Public Domain in the United States, Google-digitized / http://www.hathitrust.org/access_use#pd-us-google

felle und beide Gehörgänge wenigstens für kurze Zeit doch deutlich inspizieren zu können. In beiden Trommelfellen besteht im hinteren unteren Quadranten nahe dem Rand eine rißförmige Ruptur mit zackigen Rändern, aus der bald nach dem Abtupfen frisches Blut hervordringt. Ferner dringt (in geringerem Maße aus jeder hinteren Gehörgangswand — ungefähr an der Übergangsstelle des knorpeligen in den knöchernen Gehörgang — ebenfalls Blut; die Epidermis läßt sich hier mit der Sonde als kleine Fetzen abheben. Der Tampon ist noch am 30. X. blutig tingiert, doch tropft kein freies Blut mehr ab. Durch die konstante Blutung aus beiden Ohren war in diesem Falle zunächst eine Schädelbasisfraktur in Erwägung zu ziehen. Diese konnte man jedoch bald ausschließen, teils durch die anamnestischen Angaben (Mangel von Bewußtlosigkeit, Schwindel, Kopfschmerzen etc.), teils durch den objektiven Befund (Mangel einer Facialis- und Acusticusaffektion). Die Verletzung ist vielmehr nur als eine bilaterale Gehörgangsfissur anzusprechen, die bis in die Paukenhöhle reicht. Die starke Tendenz zur Blutung ließ Hämophilie argwöhnen. Die Anamnese gab jedoch für diese Annahme keine Anhaltspunkte, da Pat. von einer Neigung zu Blutungen nichts weiß, allerdings auch behauptet, seit 16 Jahren keine Verletzung erlitten zu haben. Auffallend war auch die abnorme Derbheit der Blutgerinnsel, die bei dem Mangel an fibrinogener Substanz des hämophilen Blutes nicht sehr für Hämophilie sprach. Ich untersuchte daher die Blutgerinnungsfähigkeit des Pat. (mittelst Wrightscher Methode) und konnte dabei eine starke Verzögerung der Gerinnbarkeit konstatieren ($5^3/_4$ Min. gegen $2^1/_2$ Min. beim Normalen). Es war hiermit also der Beweis einer mäßigen Hämophilie erbracht. Die Derbheit der Gerinnsel läßt sich vielleicht so erklären, daß sich aus dem Blute zwar relativ nur immer minimale Quantitäten Fibrin absonderten, daß aber der Aufbau des Fibringewebes durch die konstante Zunahme des Fibrins infolge des stets sich erneuernden Blutes ein um so festerer war. Hierbei mag immerhin der bloß mäßige Grad von Hämophilie eine Rolle spielen, der einerseits die Blutung unterhält, andrerseits aber doch viel mehr fibrinogene Substanz als in den schweren Fällen von Hämophilie aufweist.

VI. Ernst Urbantschitsch: **Kalkablagerungen im Mittelohr.**

Das jetzt 12jährige Mädchen wurde wegen chronisch-eitriger Mittelohrentzündung vor zirka 3 Jahren radikal operiert. Die Wundhöhle ist derzeit vollständig ausgeheilt, trocken. In der Auskleidung der Höhle zeigt sich nunmehr Ablagerung von Kalk. Da Kalkablagerungen nach Totalaufmeißelung der Mittelohrräume weder von mir noch von den anderen Herren der Klinik beobachtet worden sind, erlaube ich mir, den Fall zu demonstrieren.

Im zweiten Falle, einer 54jährigen Frau, besteht eine fast vollständige Verkalkung der Schleimhaut der Paukenhöhle; desgleichen des Trommelfells, soweit dieses noch erhalten ist. Die Pat. hatte in der Kindheit eine chronische Mittelohreiterung, die seit Jahren ausgeheilt ist. Es besteht eine große zentrale Perforation des Trommelfells, wodurch eben die verkalkte Schleimhaut so gut zu sehen ist. Das Gehör ist sehr schlecht (Konversationsstimme ad concham, Flüsterspr. 0, Uhr 0, Rinne neg., Weber nach diesem (rechten) Ohr; links besteht komplette Taubheit nach einem Trauma vor 5 Jahren). Ich habe vor 2 Jahren einen ähnlichen Fall in dieser Gesellschaft demonstriert.

VII. O. Beck: **Linkseitiger symptomloser Schläfelappenabsceß. Operation, Heilung.**

Digitized by Google
Original from UNIVERSITY OF CALIFORNIA
Generated on 2019-10-24 12:45 GMT / http://hdl.handle.net/2027/uc1.b3252759
Public Domain in the United States, Google-digitized / http://www.hathitrust.org/access_use#pd-us-google

F. Sch., 7 Jahre alt, erkrankte anfangs Juli an einer linkseitigen eitrigen Mittelohrentzündung, an die sich ein Empyem des Warzenfortsatzes anschloß. Am 17. VII. wurde die Antrotomie ausgeführt und der erkrankte Knochen auf das Penibelste ausgeräumt, bis überall Gesundes erreicht wurde. Weder die Dura noch der Sinus wurden freigelegt. Der Warzenfortsatz enthielt viele große Zellen, die mit Eiter erfüllt waren. Während der Nachbehandlung fiel auf, daß sich aus der retroauriculären Öffnung sehr viel schleimiger Eiter bei jedem Verbandwechsel entleerte und auffallend viele und matsche Granulationen aufschossen. Am 10. IX. berichtet die Mutter, daß der Knabe seit 14 Tagen an Kopfschmerzen leide, die in der letzten Zeit an Intensität stark zugenommen hätten und besonders abends und des Nachts auftraten. Deshalb nahm ich den Pat. am 13. IX. wieder auf die Klinik auf. Das auffallend ruhige Wesen des sonst sehr munteren und aufgeweckten Kindes, ein steter blöd-heiterer Gesichtsausdruck erweckten in mir den Verdacht auf einen Schläfelappenabsceß. Der neurologische und Augenbefund waren vollkommen negativ. Als ich den Pat. in der Nacht schlafen sah, hatte es den Anschein, als ob links eine leichte Facialisparese im Augen- und etwas mehr im Mundast bestünde. Am 15. IX. nahm ich in Chloroformäthernarkose die Operation vor, in der Absicht, die Granulationen auszukratzen und den Knochen zu inspizieren. Der Knochen der alten Operationshöhle erwies sich überall als gesund, weshalb ich keine Indikation hatte, die Dura der mittleren Schädelgrube freizulegen. An der Wurzel des Jochfortsatzes fand sich eine stecknadelgroße Granulation. Der Knochen war daselbst erweicht. Beim Auslöffeln stieß der scharfe Löffel überall auf erweichten Knochen, weshalb ich den Hautschnitt gegen das Auge zu verlängerte, die Wurzel des Jochfortsatzes resezierte und den vorderen Teil der mittleren Schädelgrube nach Ruttin freilegte. Nach Spaltung des rückwärtigen Teiles des Musc. temporalis wurde die vordere Hälfte abgezogen und der vordere Teil der mittleren Schädelgrube breit eröffnet. Die Dura lag nun in Guldengröße frei, an einer Stelle saß eine erbsengroße Granulation, in deren Umgebung die Dura verfärbt erschien. Nach Entfernung der Granulation Incision ins Gehirn; es entleert sich zirka 1 Eßlöffel dicken, gelben, nicht fötiden Eiters. Erweiterung der Incisionsstelle an der Dura, Einführung eines Gummidrains, Verband. Nach der Operation ein schwerer Kollaps, Kampferinjektionen, künstliche Atmung.

In der Folge täglich Verbandwechsel und Einführung des Gummidrains ins Gehirn. Seit 14 Tagen ließ ich die Wunde sich schließen, die jetzt ausgranuliert. Das Interessante dieses Falles ist in folgendem gelegen: 1. Ein linkseitiger Schläfelappenabsceß verursachte keine Symptome. Man könnte daran denken, daß der Pat. ein Linkshänder ist oder daß der Absceß so weit von der Brocaschen Windung saß, daß er keine Aphasie erzeugte; 2. entstand der Absceß nicht auf dem sonst gewöhnlichen Wege durch das Tegmen, sondern durch eine von der Wurzel des Jochbogens ausgehende Knochenfistel.

VIII. O. Beck: **Konfluierende luetische Papeln an beiden Ohrläppchen in der rechten Augenbraue bei Fehlen anderweitiger Lueserscheinungen.**

Der 20jährige Pat. gibt an, vor einem Monat ein Knötchen in der rechten Augenbraue bemerkt zu haben, das vor 14 Tagen aufging. Nach einiger Zeit traten ähnliche Efflorescenzen am rechten Ohrläppchen auf, die ebenfalls nässten. Seit 10 Jahren besteht Schwellung der Lymphdrüsen am Unterkiefer. Keine Infektion am Genitale. Gegenwärtig zeigt der Kranke am rechten Ohrläppchen

Digitized by Google
Original from UNIVERSITY OF CALIFORNIA
Generated on 2019-10-24 12:45 GMT / http://hdl.handle.net/2027/uc1.b3252759
Public Domain in the United States, Google-digitized / http://www.hathitrust.org/access_use#pd-us-google

einen borkig belegten Substanzverlust mit leicht eleviertem, rotbraun infiltrierten, wallartigen Rand, der sich aus einzelnen papulösen Efflorescenzen zusammensetzt. In der Peripherie einzelne knötchenförmige, braunrote, papulöse Efflorescenzen. Auch an der rechten Augenbraue ein borkig belegtes Geschwür mit infiltrierten Rändern. Am linken Ohrläppchen mehrere rotbraune, erodierte Flecken. Rechterseits starke Schwellung der retromaxillären Lymphdrüsen, ebenso links, jedoch schwächer als rechts. Es handelt sich also bei diesem Kranken um ein erstes Exanthem, das sich bisher außer an der rechten Augenbraue nur an beiden Ohrläppchen lokalisiert hat. Die Infektion ist extragenital, die Initialsklerose nicht zu finden.

IX. O. Beck: **Labyrinthlues mit merkwürdigem Vestibularbefund. Gehörgangspapeln.**

Über die Kranke, die ich mir heute vorzustellen erlaube, habe ich bereits in der Junisitzung referiert. 6 Wochen nach einer im Februar applizierten Salvarsaninjektion war links komplette Taubheit aufgetreten, die noch anfangs August nachzuweisen war. Fast gleichzeitig mit dem Beginn einer Hg-Salicyl-Injektionskur stieg das Gehör auf 4 *m* Cv.-Spr. und $^1/_2$ *m* Fl.-Spr. Ende September, also gegen Ende dieser Behandlung, traten erst links an der Ohrmuschel und den angrenzenden Hautpartien zahlreiche Papeln auf. Die Haut des äußeren Gehörganges war bis in die Tiefe braunrot verfärbt und mit zahlreichen schuppenden, teils nässenden Papeln bedeckt. Einige Tage später entwickelten sich analoge Erscheinungen auf der rechten Seite. Durch eine Woche waren die luetischen Manifestationen an den Ohren die einzigen Zeichen der Lues. Erst am 17. X. trat ein universelles Exanthem auf: An der Brust eine Gruppe isolierter, aber beisammenstehender Papeln. Am Rücken, in der Axillarlinie rechts, Papeln mit deutlicher Schuppung. Vereinzelte Papeln in der Glutäalgegend. Zahlreiche Papeln an der Stirn-Haargrenze, an den Wangen und am Kinn. Gleichzeitig mit der Eruption dieses allgemeinen Exanthems zeigte der Vestibularapparat ein ganz merkwürdiges Verhalten: Er war für Drehreize unerregbar, für kalorische Reize (kalt und warm) eher überregbar. Das Gehör betrug wie früher 4 *m* Cv.-Spr., $^1/_2$ *m* Fl.-Spr. Nach Beendigung der Schmierkur stellte sich wieder normale Reaktion für alle Reize ein, das Gehör ist im Status quo. Derartige Fälle habe ich bereits zwei beobachtet (einen gemeinsam mit Dr. Bondy). Der eine von diesen war mit Salvarsan behandelt.

X. Hugo Frey: **Ein Fall von chronischer Paralabyrinthitis; interessantes Funktionsprüfungsresultat, erklärt durch den Operationsbefund.**

Das 12jährige Mädchen litt seit seinem zweiten Lebensjahr an einer Mittelohreiterung links und wurde fast dauernd konservativ behandelt. Sie erschien vor einiger Zeit auf meiner Abteilung mit der Angabe, daß sie seit mehreren Monaten an Schwindel und auch häufig an Kopfschmerzen leide. Die Untersuchung ergab auf dem linken Ohr eine komplette Destruktion des Trommelfells; die innere Trommelhöhlenwand stark granulierend und Granulationen vom Antrum herunterragend. Auffallend war das hochgradig herabgesetzte Gehör — $^1/_2$ *m* für Konversationssprache — und die Lateralisation des Weber auf die gesunde Seite; es bestand spontaner Nystagmus, die kalorische Reaktion war verstärkt in der Art, daß auf jegliche Ausspülung Nystagmus erfolgte, selbst wenn die Temperatur so nahe dem Normalen als möglich gehalten wurde; es schien, daß schon die während der Ausspülung vorkommende Abkühlung der Spülflüssigkeit genügte, als Reiz zu wirken. Fistelsymptome bei wiederholter

Digitized by Google
Original from UNIVERSITY OF CALIFORNIA
Generated on 2019-10-24 12:45 GMT / http://hdl.handle.net/2027/uc1.b3252759
Public Domain in the United States, Google-digitized / http://www.hathitrust.org/access_use#pd-us-google

Prüfung stets negativ. Mit Rücksicht auf den Funktionsprüfungsbefund nahm ich an, daß es sich um einen in ziemlicher Nähe des Labyrinths ablaufenden Prozeß handle. Bei der Totalaufmeißelung fand ich das Antrum ziemlich groß, an seinen Wänden mit nicht sehr stark entwickelten Granulationen besetzt, auf der Innenwand des Aditus zahlreiche Granulationen. Nach deren Entfernung fand sich eine fistelartige Stelle oberhalb des horizontalen Bogenganges. Bei Verfolgung dieser Veränderung ergab es sich, daß der Knochen hier deutlich erweicht war, und ich konnte mit dem scharfen Löffel so viel von dem Knochen in der Richtung nach innen, hinten und oben entfernen, daß schließlich die Kontur des horizontalen Bogenganges bis ungefähr zu seinem Scheitel sowie auch der des oberen und hinteren deutlich sichtbar und die Tabula vitrea interna der hinteren Pyramidenoberfläche von innen her freigelegt war. An dem Bogengang selbst und gegen die Schädelhöhle zu war keine Veränderung zu sehen. Der Fall zeigt bis jetzt normalen Heilungsverlauf, der allerdings drei Wochen nach dem Eingriff noch nicht beendet ist; die Kopfschmerzen und die Schwindelempfindungen aber waren vom ersten Tage an geschwunden. Interessant ist, daß das Gehör sich jetzt schon gebessert hat und der Weber jetzt zur kranken Seite geht. Es handelt sich also um einen paralabyrinthären Prozeß, und zwar in einem Gebiete des Knochens, das sonst von vollständig kompakter Knochensubstanz ausgefüllt ist. Wir wissen ja, daß beim Neugeborenen die knöchernen Bogengänge noch allseits von spongiöser Substanz umgeben sind und daß diese später verknöchert. In welchem Alter diese Umwandlung zur Kompakta aber eintritt, ist nicht genau bekannt, wie wir überhaupt noch nicht im Besitze zuverlässiger chronologischer Marken für die postembryonale Entwicklung des Schläfenbeines sind. Herr Prof. Tandler hatte die Freundlichkeit, mir zwei Schläfenbeine sichergestellten Alters, die ungefähr dem

Fig. 1.

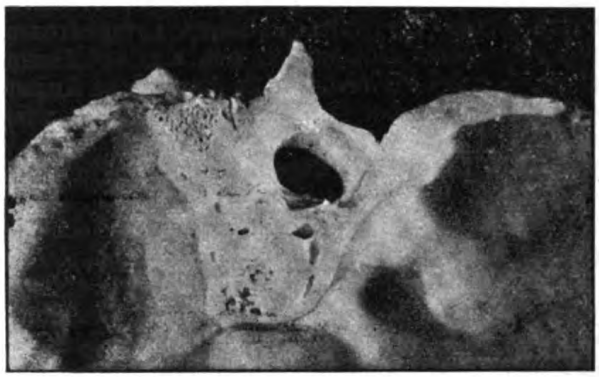

Fig. 2.

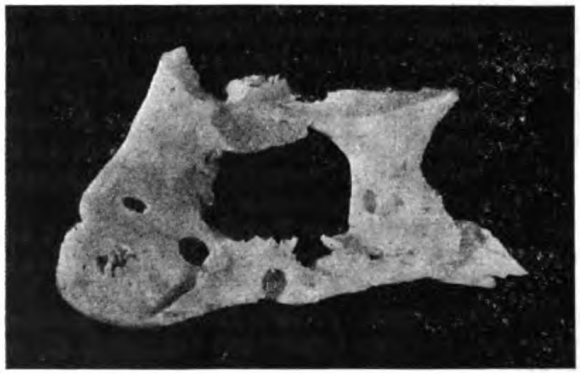

Digitized by Google
Original from UNIVERSITY OF CALIFORNIA
Generated on 2019-10-24 12:45 GMT / http://hdl.handle.net/2027/uc1.b3252759
Public Domain in the United States, Google-digitized / http://www.hathitrust.org/access_use#pd-us-google

Alter unserer Pat. entsprechen, zur Verfügung zu stellen. Die angelegten Querschnitte durch die Pyramide zeigen, wie aus den Abbildungen (Fig. 1 und 2) hervorgeht, den Knochen in der hier in Betracht kommenden Partie eburneisiert; nur im obersten Winkel, an der Pyramidenkante sieht man noch etwas Spongiosa. Man muß daher annehmen, entweder daß die paralabyrinthären Veränderungen in unserem Falle schon zu der Zeit einsetzten, als der Knochen noch spongiös war, oder daß die chronische Ostitis den kompakten Knochen neuerlich diffus erweicht hat. Freilich wäre es auch noch möglich, daß in der postembryonalen Entwicklung so große individuelle Verschiedenheiten bestehen, daß auch in diesem Alter normalerweise Spongiosa vorkommen kann. Von Interesse ist es, daß hier das Ergebnis der Funktionsprüfung: verhältnismäßig große Herabsetzung der Hörschärfe, Weber zur gesunden Seite und erhöhte kalorische Reaktion, zwar auf eine Erkrankung hinwiesen, die mit dem inneren Ohr irgendwie zu tun hatte, ohne daß sie jedoch auf ein wirkliches Ergriffensein des Labyrinths schließen ließ, so daß sich eigentlich die Diagnose eines unmittelbar in der Nähe des Labyrinths ablaufenden Prozesses logisch ergab und daß der Operationsbefund nun tatsächlich eine Paralabyrinthitis erkennen ließ. Meines Wissens wurden ähnliche Fälle schon je einmal von Neumann und von Ruttin in dieser Gesellschaft demonstriert.

Diskussion.

Alexander: Bezüglich der Umwandlung des knöchernen Gefüges in die Kompakta lassen sich gewiß Regeln nicht aufstellen. Wenn man eine große Zahl von Felsenbeinen ansieht, merkt man die verschiedensten Typen; 2 kann man oft sehen: Umwandlung in die typische Kompakta, Umwandlung in die pneumatischen Zellen, dazwischen Massen Varianten. Als Hauptursache, daß die diploëtische Substanz sich so lange erhält, wäre die Rachitis heranzuziehen. Es ist kein Zweifel, daß sich diese Spongiosa bei Rachitis länger erhält.

Ernst Urbantschitsch: Grünberg (Rostock) hat einschlägige Fälle bei Erwachsenen beschrieben.

Ruttin: Ich wollte nur sagen, daß wir unter vermehrter Reizbarkeit in solchen Fällen keine stärkere Erregbarkeit des Labyrinths, sondern höchstens eine bessere Reizzuleitung verstehen dürfen. Ich habe ja schon vor langem gezeigt, daß die Fälle mit Fistelsymptom für die physiologischen Reize eher untererregbar sind.

Prof. Politzer ist der Ansicht, daß in dem demonstrierten Falle der ungewöhnlich starke Schwindelanfall beim Ausspritzen des Ohres vorzugsweise durch den plötzlich gesteigerten, intralabyrinthären Druck bewirkt wurde. Er verweist auf eine Reihe eklatanter Fälle während seiner klinischen Tätigkeit.

Ruttin: Ob es sich um Druck- oder kalorischen Nystagmus handelt, kann man in der Regel entscheiden. Bei Drucknystagmus geht der typische N. zur Seite der Kompression, während der kalorische bei kalter Ausspritzung zur entgegengesetzten Seite geht. Also nur in den wenigen Fällen, wo es sich um umgekehrten Drucknystagmus handelt, das heißt, bei Kompression des zur umgekehrten Seite gerichteten N., könnte ein Zweifel bestehen. Doch läßt es sich auch da bei Anwendung der Aspiration entscheiden, indem dann bei Aspiration ein umgekehrter Nystagmus wie bei Kompression auftritt, ein Phänomen, das natürlich bei kalorischem Nystagmus nicht vorhanden ist.

Alexander: Hat die Pat. spontanen Nystagmus gehabt?

Generated on 2019-10-24 12:45 GMT / http://hdl.handle.net/2027/uc1.b3252759
Public Domain in the United States, Google-digitized / http://www.hathitrust.org/access_use#pd-us-google
Digitized by Google
Original from UNIVERSITY OF CALIFORNIA

Frey: Nein. Ich habe ausdrücklich bemerkt, daß nach dem Funktionsprüfungsbefund von einer Erkrankung innerhalb des Labyrinths nicht die Rede sein konnte, und ich habe daher die kalorische Übererregbarkeit natürlich nicht darauf bezogen, daß etwa der Endapparat in den Ampullen übererregbar sein müßte, obzwar man sich das schließlich vorstellen könnte, sondern nur konstatiert, daß selbst geringe kalorische Reize durch eine ungewöhnlich starke Nystagmusreaktion beantwortet wurden, ein Umstand, der zugleich mit den subjektiven Schwindelempfindungen beim Fehlen des spontanen Nystagmus und der hochgradigen Hörstörung den Schluß nahelegte, daß es sich hier um einen Prozeß in unmittelbarer Nähe des Labyrinths handle, daher an Labyrinthveränderungen gemahnende Erscheinungen, ohne daß aber ein wirklicher Prozeß im Labyrinth selbst ablaufe, wofür ja nichts sprach. Gerade diese Symptome, die eine gewisse Verwandtschaft mit den bekannten Funktionsstörungen seitens des Labyrinths aufweisen, ohne in irgend einer Beziehung für bestimmte Labyrinthveränderungen charakteristisch zu sein, scheinen mir häufiger bei paralabyrinthären Prozessen vorzukommen, die sich in der Richtung nach innen und hinten zu erstrecken.

XI. F. Heschl: **Demonstration eines ungewöhnlichen extraperiostalen Abscesses.**

Der 10jährige Knabe erschien mit der Angabe, seit 5 Tagen an Schmerzen des rechten Ohres zu leiden und eine Schwellung bemerkt zu haben, in der Abteilung des Dozenten Frey. Das linke Ohr war normal, am rechten Ohr sah man eine dumpf fluktuierende Schwellung, welche die Ohrmuschel nach vornunten abdrängte; die konvexe Seite der Ohrmuschel selbst etwas ödematös. Der Gehörgang stark verengt, Trommelfell nicht sichtbar. Nach 2 Tagen war unter Tamponade und feuchtwarmem Verband der Gehörgang erweitert, so daß man in der Tiefe das gerötete und vorgewölbte Trommelfell erkennen konnte. Deutliche Druckschmerzhaftigkeit an der Spitze des Proc. mastoideus. Die Schwellung ist vom Warzenfortsatz und der hinteren Fläche der Ohrmuschel nach vorn gegen den Jochfortsatz fortgeschritten, leichtes Ödem der Lider. Am selben Tage nahm ich die Paracentese und folgenden operativen Eingriff vor. Die Incision der Weichteile ergab eine hochgradige ödematöse Infiltration, aber nirgends Eiter. Die Aufmeißelung des Knochens zeigte normale Knochensubstanz; bei den ersten Meißelschlägen lag der Sinus bloß. Erst nachdem der vordere Wundrand so weit nach vorn abgedrängt war, wie etwa zur Radikaloperation, fand sich eine Fistelöffnung, die von den Weichteilen ausging und in eine große, eitererfüllte Abceßhöhle führte, die sich zwischen dem Periost des Planum mastoideum respektive hinterer Gehörgangswand und dem Perichondrium der Ohrmuschel und des knorpeligen Gehörganges ausdehnte. Die Höhle wurde austamponiert und eine Gegenöffnung gegen den äußeren Gehörgang gemacht. Glatte Heilung. Das Trommelfell ist normal, ebenso das Gehör. Die Formation dieses extraperiostal gelegenen Abscesses ist nicht ganz klar und jedenfalls ein ungewöhnliches Bild. Der Zusammenhang mit der vorausgegangenen akuten Otitis deswegen unsicher, weil man in solchen Fällen die Eiteransammlung subperiostal erwarten würde. Bei einer Otitis externa würde man wiederum nicht erwarten, daß eine nach außen vom Perichondrium gelegene Eiteransammlung ohne Durchbruch des Knorpels zustande käme.

Diskussion.

Alexander: Es kommen ja solche Retentionen vor, so daß eine einfache Otitis externa nicht nach außen perforiert, sondern nach hinten. Ein typi-

Digitized by Google
Original from UNIVERSITY OF CALIFORNIA
Generated on 2019-10-24 12:45 GMT / http://hdl.handle.net/2027/uc1.b3252759
Public Domain in the United States, Google-digitized / http://www.hathitrust.org/access_use#pd-us-google

scher Befund solcher Art ist vorhanden bei der Perichondritis tuberculosa, die sich häufig in solcher Form kundgibt. Hat Pat. Schmerzen gehabt?

Heschl: Ja.

XII. Neumann: **Salvarsanschädigung des Vestibularapparates.**

Der 20jährige Pat., den ich demonstriere, erhielt am 20. V. eine Salvarsaninjektion (0·6). Ungefähr 4 Wochen nachher merkte Pat., daß er nur unsicher über die Straße gehen konnte, gleichzeitig stellte sich auch ein lästiges subjektives Geräusch im linken Ohr ein. Die Funktionsprüfung ergab eine unwesentliche Herabsetzung des Hörvermögens auf dieser Seite, Weber wird nicht lateralisiert, Kopfknochenleitung unverändert, Rinne positiv, tiefe Töne normal, hohe Töne etwas verkürzt gehört. Die Funktionsprüfung des Vestibularapparates ergab keine sicheren Anhaltspunkte für eine Diagnose, da er, wenn auch nicht normal, so doch erregbar war. Nach ungefähr 2 Wochen schwanden die subjektiven lästigen Geräusche und die geringen Gleichgewichtsstörungen. In den ersten Tagen des September, also 4 Monate nach der Injektion, machten sich beim Pat. dieselben Gleichgewichtsstörungen wie früher bemerkbar und wurden ebenfalls durch ein starkes subjektives Geräusch im linken Ohr eingeleitet. Die Funktionsprüfung ergab eine geringgradige Herabsetzung des Hörvermögens, Stimmgabelversuch wie oben. Die Funktionsprüfung des Vestibularapparates ergab jedoch einen rotatorischen Nystagmus nach beiden Seiten bei Blick nach beiden Seiten und eine Unerregbarkeit für Drehreize, die erhaltene, wenn auch hochgradig herabgesetzte kalorische Erregbarkeit beiderseits und eine beiderseitige galvanische normale (Kathode 4—5 MA., Anode 7—8 MA.). Heute, 5 Monate nach der Injektion, zeigt Pat. bloß einen Nystagmus mit der schnellen Komponente nach rechts bei Blick nach rechts. Bei Blick nach links und bei Blick geradeaus keine Veränderungen. Hinter der Brille ist der spontane Nystagmus auch bei Blick geradeaus deutlich sichtbar. Die Drehnachempfindung bei (17 Sek.) langer Drehdauer ist hochgradig verkürzt (3—4 Sek.). Das linke Ohr ist kalorisch unerregbar, das rechte schwer, aber deutlich.

Wenn wir nun diesen Fall überblicken, so ist die eigentümliche Veränderung des Vestibularapparates geeignet, uns Anhaltspunkte zu geben, wo die Salvarsanschädigung sich etabliert hat. Die normale galvanische Erregbarkeit spricht für das Intaktsein des retrolabyrinthären Anteiles des Nervenstammes. Die vorhandene kalorische Erregbarkeit spricht für das Unverändertsein des lympho-kinetischen Apparates. Die aufgehobene Dreherregbarkeit für eine Schädigung des Nerven im I. Neuron. Es ist jedoch dieser eigentümliche Befund vielleicht auch so zu erklären, daß der Vestibularapparat in dem Sinne geschädigt wurde, daß er für physiologisch adäquate Reize (Drehreize) unerregbar geworden ist, hingegen für artefizielle Reize seine Erregbarkeit noch gewahrt hat. Dafür, daß die Schädigung der linken Seite nicht eine zentral ausgelöste, kompensatorische ist, spricht der Umstand, daß die Erscheinungen der linken Seite ebenfalls durch subjektive Geräusche, die von selber geschwunden sind, eingeleitet wurden. Auch die anatomischen Verhältnisse des Nervus vestibularis sind dafür verantworlich, daß bei Salvarsanschädigungen sehr häufig der widerstandsfähigere Vestibularnerv und nicht der im allgemeinen vulnerablere Cochlearis getroffen wird. Diese Disposition verdankt der Vestibularis jenem Umstand, daß er aufgefasert durch sehr enge Knochenkanäle der Pyramidensubstanz seinen Weg nehmen muß, um das Endorgan zu erreichen.

Digitized by Google
Original from UNIVERSITY OF CALIFORNIA
Generated on 2019-10-24 12:45 GMT / http://hdl.handle.net/2027/uc1.b3252759
Public Domain in the United States, Google-digitized / http://www.hathitrust.org/access_use#pd-us-google

Diskussion.

Beck: Vor allem müssen wir uns darüber klar sein, was wir unter retrolabyrinthärer Vestibularaffektion zu verstehen haben. Ich glaube in Übereinstimmung mit Neumann eine Affektion der nervösen Elemente des Vestibulargebietes annehmen zu können. Unter dieser Voraussetzung stimmt ja die von Neumann mitgeteilte Beobachtung respektive die von ihm angegebene Lokalisation vollkommen mit den von mir als Herxheimersche Reaktion im Oktavusgebiete publizierten Fällen, wo wir auch Schwellung des Perineuriums und konsekutive Druckerscheinungen auf den Nerven als Ursachen der Störungen angenommen haben.

Ruttin: Auch bei Nichtsalvarsanfällen (3 Fälle von Neuritis, wahrscheinlich rheumatischer Natur) sah ich nahezu dasselbe Bild: Sehr starke galvanische, keine kalorische Reaktion. Bei 2 Fällen ergab sich paradoxe galvanische Reaktion. Was das zu bedeuten hat, weiß ich nicht. Ich werde darüber ausführlich berichten.

XIII. Ruttin: **Schädelbasisfrakturen.** (Erscheint ausführlich in dieser Monatsschrift.)

XIV. Hofer: **Primäre Bulbusthrombose, peribulbärer Abscess, Senkungsabscess am Halse, Pyämie.**

Der 17jährige E. R. war schon durch 3 Wochen an pyämischem Fieber und Schüttelfrösten erkrankt; bei der otiatrischen Untersuchung fand sich eine chronische (seit dem dritten Lebensjahre bereits bestehende), linkseitige Ohreiterung vor, totaler Trommelfelldefekt, Granulationen, stinkende, aber geringgradige Eiterung, leichte Klopfempfindlichkeit des Proc. mastoideus, geringe Druckempfindlichkeit der Jugularisgegend, etwas Nackensteifigkeit, so daß aktive und passive Bewegungen des Kopfes schmerzhaft waren; Labyrinth reagiert kalorisch normal. Hörschärfe: Laute Konversationssprache ad concham. Die vorgenommene Radikaloperation, welche wegen einer enormen Sinusvorlagerung technisch schwierig war, förderte einen Sequester der hinteren knöchernen Gehörgangswand von Bohnengröße zutage, der mit seiner Spitze bis gegen den Bulbus ven. jug. reichte; nach Entfernung desselben etwas Eiter und Granulationen sichtbar; die dem Sequester anliegende Sinuswand und Dura der hinteren Schädelgrube stark verfärbt; da die Wandung der oberen Sinuspartie nicht verfärbt ist und das Emissarium mastoideum stark blutet, wird auf Bluthaltigkeit des Sinus geschlossen und derselbe einstweilen nicht eröffnet. Pat. ist durch 2 Tage nach der Operation fieberfrei; am dritten Tage abends wieder 39·2°; deshalb sofortige Jugularisunterbindung (Jugularis bluthaltig) und Freilegung des Bulbus, wobei sich Eiter aus einem Defekt der Bulbuswand entleert; Schlitzung des ganzen Sinus, Entfernung der Thromben, wobei es vom oberen Sinusknie her zu einer starken Blutung kommt. Pat. hierauf 3 Tage fast fieberfrei; hustet aber stark; am vierten Tage abends wieder 39·5, am fünften Tage Verbandwechsel; reichliche fötide Sekretion; Lösung der Jugularisligatur, Durchspülung der Jugularis und des Bulbus mittelst eines eingeführten Drainrohres. Ödematöse Schwellung in der linken hinteren Halspartie; tags darauf Spaltung der bereits fluktuierenden Geschwulst, Entleerung einer größeren Menge fötiden Eiters; ein Zusammenhang dieses Abscesses mit der großen retroauriculären Operationswunde ist nicht nachweisbar; Drainage mittelst Drainrohres; Einführung eines solchen auch in die Vena jugularis. Am folgenden Tage entleert sich beim Verbandwechsel auch eitrig-jauchiges Sekret längs

Generated on 2019-10-24 12:45 GMT / http://hdl.handle.net/2027/uc1.b3252759
Public Domain in the United States, Google-digitized / http://www.hathitrust.org/access_use#pd-us-google
Digitized by Google
Original from UNIVERSITY OF CALIFORNIA

und neben der Vena jugularis und reichlich Eiter aus dem seitlichen Halsabsceß; hierdurch ist erst klargestellt, daß es sich um Durchbruch eines peribulbären Eiterherdes (Abscesses) handeln muß, und zwar nach 2 Richtungen. 2 Tage später Exitus. Die Sektion ergab das Vorhandensein eines alten, peribulbären Abscesses, bis zum Atlantooccipitalgelenk reichend; Thrombose und Vereiterung des linken Sinus sigmoideus, Thrombophlebitis des peripheren Teiles der Vena jugularis; multiple Lungenabscesse, fettige Degeneration der Organe; Verfärbung der hinteren oberen Pharynxwand mit Thrombose der Venen derselben; Knochen um den Bulbus ven. jug. herum sekundär verfärbt (ohne selbst krank zu sein); Vereiterung des linken Atlantooccipitalgelenkes; bakteriologisch: grampositive Stäbchen und Kokken, daneben gramnegative Flora.

Es handelte sich also in diesem Falle um eine primäre Bulbusthrombose, ausgehend von einem tiefgelegenen Knochensequester der hinteren Gehörgangswand und um einen peribulbären Absceß, der nach 2 Richtungen durchgebrochen war, und zwar: 1. durch die Gefäßspalte der Halsfaszie längs der Gefäßscheide der Vena jugularis, und 2. durch den Intermuskularspalt zwischen dem Musculus sternocleidomastoideus und Musc. trapezius.

XV. J. Braun: **Therapeutische Mitteilungen.**

Das in der inneren Medizin sowohl bei den grippalen Affektionen wie bei den verschiedenen Formen des akuten und chronischen Gelenkrheumatismus mit gutem Erfolge schon seit längerer Zeit in Form der percutanen Applikation in Anwendung stehende Spirosal, hatten wir Gelegenheit, in den beiden Influenzaepidemien zur Behandlung der akuten, nicht perforativen Otitis zu verwenden. Das Spirosal, eine hochwertige Salicylverbindung, stellt eine farblose, ölige Flüssigkeit dar, die absolut nicht reizend auf Haut und Schleimhaut wirkt und sich deswegen zur percutanen Applikation besonders zu eignen scheint. Das Mittel wurde uns zur Auserprobung bereitwillig zur Verfügung gestellt. Dasselbe wird entweder rein oder mit der gleichen Menge Alkohol verdünnt und leicht vorgewärmt, zu 10—15 Tropfen 3—4mal täglich in den Gehörgang geträufelt und letzterer dann verschlossen oder es wird eine entsprechende Menge auf Watte geträufelt und dann auf der entsprechenden Hautfläche gut verrieben, bis zu dessen völliger Resorption. Wir nehmen gleich voraus, daß das Spirosal, aufs Trommelfell oder auf die entzündete und mazerierte Gehörgangswand gebracht, keinerlei Schmerzempfindung auslöste. Wir hatten es zunächst in allen, auch den schweren Fällen von akuter Mittelohrentzündung angewendet, soweit es noch nicht zur Perforation gekommen war, bei beiderseitiger Affektion wurde die eine Seite mit Spirosal, die andere in der bisher üblichen Weise behandelt. Wir konnten zunächst feststellen, daß es in der Mehrzahl der Fälle einen sichtlich schmerzstillenden, symptomatischen Effekt entfaltete, wenn es auch in den schwerer verlaufenden Fällen den Durchbruch keineswegs verhindern konnte. Es kamen etwa 40 Fälle zur Beobachtung und wir hatten bei den unkomplizierten Otitiden neben der guten symptomatischen Wirkung den Eindruck, daß die Dauer des Entzündungsstadiums durch die Anwendung des Mittels etwas verkürzt wurde. Unangenehme Nebenwirkungen kamen nie zur Beobachtung, leichte Mazeration der Gehörgangswand ähnlich wie bei Burow-Einlagen nur in vereinzelten Fällen. War es einmal zur Perforation gekommen, so entfiel seine Anwendung vom äußeren Gehörgang aus. Dagegen wurde die Warzenfortsatzgegend bei Schmerzempfindlichkeit daselbst, sei es bei beginnender Mastoiditis oder Periostitiden vom Ge-

Generated on 2019-10-24 12:45 GMT / http://hdl.handle.net/2027/uc1.b3252759
Public Domain in the United States, Google-digitized / http://www.hathitrust.org/access_use#pd-us-google
Digitized by Google
Original from UNIVERSITY OF CALIFORNIA

hörgang aus, wieder in Form von Einreibungen angewendet, wobei wir auch hier seine schmerzlindernde Wirksamkeit beobachten konnten. Auch bei drei Fällen von Myringitis bullosa mit irradiierenden neuralgiformen Schmerzen wirkte das Mittel gut symptomatisch, vielleicht sogar auch kausal. Alles in allem scheint nur dem Spirosal, namentlich in symptomatischer Beziehung, eine gute Wirkung zuzukommen und würde es sich in Fällen von unkomplizierter, einfacher Otitis, beginnender Mastoiditis oder Periostitis der Warzenfortsatzgegend, Mumps, Otalgien und Myringitis herpetiformen Charakters, wo es eventuell auch eine curative Wirkung entfalten könnte, wegen seiner bequemen Anwendungsmöglichkeit zu einem therapeutischen Versuch empfehlen. Ich möchte mit dieser kurzen Mitteilung nur auch andere Stellen mit einem größeren Material zur Nachprüfung anregen, um darüber ein abschließendes Urteil zu gewinnen.

Ein zweites Präparat, das wir zur äußeren Anwendung bei entzündlicher Schwellung der Weichteile, periostaler Reizung und schließlich überhaupt in allen Fällen zur Applikation brachten, wo sonst feuchtwarme Umschläge und Verbände mit essigsaurer Tonerde verordnet wurden, ist das Antiphlogistin (Kade Dember). Es ist eine leimartige, fast weiße Masse und besteht aus einem Alumin. acetic.-Derivat und entspricht in seiner Zusammensetzung einer Burowschen Lösung + Glycerinpaste. Die Anwendung geschieht in der Weise, daß die Büchse mit der Substanz in heißem Wasser erwärmt wird, so daß diese eine dickflüssige Konsistenz annimmt. Sie wird auf die entsprechende Hautstelle mit einem Spatel in dicker Schichte aufgetragen und erstarrt sofort. Das Ganze wird dann mit einem trockenen Gazeverband gedeckt. Die Masse bleibt mehrere Stunden lang warm und entfaltet dabei dieselbe Wirkung wie von essigsauren Tonerdeumschlägen. Wir konnten uns in einer Anzahl von Fällen davon überzeugen, daß sich dieses Präparat nicht nur durch eine schmerzstillende und resorbierende Wirkung auszeichnet, sondern daß es auch durch die lang anhaltende Wärme das unbequeme Wechseln feuchtwarmer Umschläge und die kostspieligen und nicht immer leicht unmittelbar zu adaptierenden Thermophore erspart.

Aus den Sitzungen polnischer medizinischer Vereine.

(Fortsetzung und Schluß.)

Verein polnischer Ärzte und Naturforscher in Petersburg.

Eliasson liest eine Arbeit unter dem Titel: **Eine neue Untersuchungsmethode mit Hilfe bedingungsweiser Reflexe und ihre Anwendung behufs Untersuchung der Sinnesorgane (des Gehörs).**

Zur Bildung bedingungsweiser Reflexe ist es nötig, gleichzeitig 2 Rindenzentren, z. B. das Speichelsekretions- und das Gehörzentrum, zu reizen, wodurch es zwischen ihnen zur Bahnung kommt. Nach Ausbildung falscher Reflexbahnen bei 4 Hunden auf verschiedene Töne untersuchte Eliasson das Unterscheidungsvermögen der Hunde auf musikalische Töne, wobei er fand, daß Hunde Töne, die um einen halben Ton differieren, voneinander unterscheiden können. Den Speichelreflex auf den Ton, welcher speziell mit dem Eingießen von Salzsäure oder mit der Fütterung mit Fleischpulver kombiniert war, nennt Eliasson den Hauptreflex. Die Reflexe auf andere Töne nennt er

Digitized by Google
Original from UNIVERSITY OF CALIFORNIA
Generated on 2019-10-24 12:45 GMT / http://hdl.handle.net/2027/uc1.b3252759
Public Domain in the United States, Google-digitized / http://www.hathitrust.org/access_use#pd-us-google

Nebenreflexe. Nebenreflexe können auf Töne erhalten werden, die sich nicht mehr als $1^1/_2$ Oktaven vom Hauptton unterscheiden. Wenn die Versuche so angeordnet waren, daß der Hauptton mit der Fütterung verbunden wurde und die anderen Töne gesondert ohne diese Kombination hervorgebracht wurden, dann verschwanden die Nebenreflexe nach einigen Tagen, das heißt, die Speichelsekretion erfolgte nur auf den Hauptton. Versuche mit Melodien ergaben: 1. Der Hund unterscheidet die wahre Melodie von der falschen, 2. der Hund unterscheidet den Ton, der mit der Fütterung verbunden war, in einer Reihe von Tönen, die eine Melodie bilden. Nebentöne hemmen den Reflex. Diese Hemmung ist um so größer, je stärker der Nebenton ist. Ein musikalischer Ton hemmt den Reflex in stärkerem Grade als ein unmusikalischer. Wenn der Reflex auf einen Ton bereits entwickelt war, verschwindet er nicht, auch wenn das Experiment durch ein Jahr unterbrochen wird.

Eliasson: **Beitrag zur Funktion des akustischen Zentrums.** (Als Habilitationsschrift, Petersburg 1909, abgedruckt.)

Medizinische Sektion des Vereines der Freunde der Wissenschaften in Posen.

Dembiński demonstriert ein **Schläfebeinpräparat,** welches von einem 10jährigen Mädchen herrührt, das infolge **Leptomeningitis, Thrombosis sinuum transvers., petros. sup., petros. infer. und cavernos.** zugrunde gegangen ist.

Pat. wurde in vernachlässigtem Zustande mit 40° Temperatur und fadenförmigem Puls eingebracht. Links fötide Ohreiterung. Proc. mast. geschwollen, über dem Os occipitale deutliche Fluktuation. Incision deckt einen großen, weit nach hinten reichenden, zwischen die Halsmuskulatur sich senkenden Absceß auf. Warzenzellen mit Eiter gefüllt. Im Antrum Cholesteatom. Sinus bloßgelegt, im unteren Teil arrodiert, mit Jauche gefüllt. Bloßlegung desselben nach oben über das Knie, nach unten bis in die Nähe des Bulbus, Excision der äußeren Wand. Entfernung des vereiterten Thrombus. Blutung von oben. Jugularis weich, nicht unterbunden. Am anderen Tag Fieber geringer. Am dritten Tag Schwellung der Lider, Chemosis, Vortreibung des Bulbus oculi sinistri, am vierten Tag Schwellung auch des rechten Auges, am fünften Tag Exitus. Obduktion ergibt die im Titel angegebenen Veränderungen, keine Metastasen.

Dembiński demonstriert eine 20jährige Pat., bei der er wegen **Sinusthrombose Totalaufmeißelung des Mittelohrs** vorgenommen hat. Seit Kindheit Ohrfluß, seit 2 Tagen Ohren- und Kopfschmerzen, Schüttelfröste, Trommelfell defekt, in der Paukenhöhle Granulationen. Warzenfortsatz schmerzhaft, geschwollen. Totalaufmeißelung. Im Antrum Cholesteatom, im Sinus eine fötiden Eiter entleerende Fistel. Excision der äußeren Wand, Entfernung vereiterter Thromben. Am anderen Tag Temperatur 37·3°, am dritten Tag 40°. Aus dem unteren Teil des Sinus fließt noch Jauche ab. Tiefere Abtragung des Knochens bis zum Bulbus. Jugularis reich und voll, nicht unterbunden. Täglicher Verband und Klysmata mit: Collargol 2·0, Mucil. Salep 50·0, Tct. opii gtt. X. Abfall der Temperatur auf 36·8°, nach einer Woche normal, Heilung.

Pomorski demonstriert einen **aus der Trachea extrahierten Fremdkörper.**

Pat. 10 Jahre alt, aspirierte eine Bleifeder. Husten. Cyanose. Laryngoskopie negativ. Durchleuchtung zeigt einen schwarzen Punkt in der Herzgegend. Tracheotomia inferior. Weder mit der Sonde noch mit der Zange konnte etwas

Generated on 2019-10-24 12:45 GMT / http://hdl.handle.net/2027/uc1.b3252759
Public Domain in the United States, Google-digitized / http://www.hathitrust.org/access_use#pd-us-google
Digitized by Google
Original from UNIVERSITY OF CALIFORNIA

gefunden werden. Inzwischen eitriges Sputum, hohe Temperatur. Am dritten Tag wird beim Tamponwechsel eine an der Gaze angeklebte Hälfte der längsgespaltenen Bleifeder entfernt. Zweiter Tag in derselben Weise die andere Hälfte. Besserung. Abfall der Temperatur. Aufhören der Hustenanfälle. Da der aus der gespaltenen Holzverschalung losgelöste Graphit noch in den Luftwegen zurückgeblieben ist, bleibt die Prognose zweifelhaft. Weiterhin führt Pomorski noch 2 Fälle an, in denen ein abgebrochenes Röhrchen nach der Tracheotomie respektive eine Erbse an der Bifurkationsstelle stecken geblieben war und entfernt wurde, spricht über die Prognose solcher Fälle, über die Mortalität, die ohne Tracheotomie 80%, mit Tracheotomie 30% beträgt, und erwähnt schließlich die Bronchoskopie, die in neuerer Zeit immer mehr zur Anwendung kommt und große technische Übung erfordert.

Diskussion.

Nowakowski meint, daß die untere Tracheotomie in solchen Fällen nicht immer entsprechend ist, da sich der Fremdkörper weiter oben befinden kann, wo Nowakowski in einem Falle eingeklemmte Eierschalen fand.

Dembiński referiert über einen Fall, wo einem einjährigen Kinde ein **Trompetenröhrchen aus Porzellan in den Larynx geraten war.** Das Kind konnte ungestört saugen und schlucken, nur gab es beim Husten einen spielenden Ton von sich. Es gelang mit Hilfe des Laryngoskops, den Fremdkörper zu sichten und mit der Zange zu extrahieren.

Zakrzewski demonstriert eine gelungene röntgenographische **Photographie eines dilatierten Oesophagus,** von einem 65jährigen Pat. herrührend, bei dem vor einem halben Jahre eine Verengerung des Oesophagus in der Entfernung von 35 *cm* von den Zähnen konstatiert worden war. Wenn sich über einer Verengerung eine Dilatation findet, sind Spülungen der Speiseröhre angezeigt, welche durch die Beseitigung der sich zersetzenden Speisereste und der durch sie erzeugten Reizung dem Pat. Linderung verschaffen und das Schlucken von flüssigen und breiigen Speisen erleichtern, wie dies auch bei dem bezüglichen Pat. geschah. Die Röntgenoskopie des Oesophagus bietet gewisse technische Schwierigkeiten. In der Dorsoventralrichtung können die Bismutschatten nicht dargestellt werden. Wegen des Herzens, der großen Gefäße und der Wirbelsäule muß das beleuchtete Feld in schiefer Richtung von rechts vorn nach links unten oder umgekehrt zwischen dem Herzen und der Wirbelsäule aufgesucht werden, wo sich der mit Bismut gefüllte Oesophagus deutlich abzeichnet. Im vorliegenden Falle wurde der Bismutbrei an der erweiterten Stelle über der Verengerung zurückgehalten, wodurch die Projektion der Dilatation deutlich zum Vorschein kommt und als dunkler Fleck von deutlichen Konturen sichtbar ist, während unterhalb dieses Fleckes ein deutlicher dunkler Streifen hervortritt, welcher von dem durch die verengte Stelle gegen den Magen sich vorschiebenden Bismutbrei herrührt.

Lemberger ärztlicher Verein.

Litwinowicz stellt einen Pat. vor und bespricht ausführlich den Fall mit **Mucocele der Keilbein- und der Siebbeinhöhlen.**

Solche Fälle sind sehr selten. Die Krankheit besteht seit 16 Jahren und begann plötzlich mit Kopfschmerzen und Verdunkelung des Gesichtes. Nach einigen Wochen Erblindung beiderseits, nach einigen Monaten reichlicher Ausfluß aus der Nase, darauf langsame Besserung des linken Auges. Im letzten

Digitized by Google
Original from UNIVERSITY OF CALIFORNIA
Generated on 2019-10-24 12:45 GMT / http://hdl.handle.net/2027/uc1.b3252759
Public Domain in the United States, Google-digitized / http://www.hathitrust.org/access_use#pd-us-google

Winter Anschwellung des Kniegelenkes, gleichzeitig Verschlimmerung der Kopfschmerzen und des linken Auges, so daß Pat. wieder nichts sieht. Die rechte mittlere Muschel verlängert. In den Choanen ein gleichsam die Verlängerung der mittleren Muschel darstellender, von der Rachenhöhlenbasis ausgehender, oraler, glatter Tumor. Diagnose: Mucocele des hinteren Siebbeinlabyrinths. Punktion. Entleerung einer dichten, zähen, grünlichgelblichen cholestearinfreien Flüssigkeit, in welcher Staphylococcus albus nachgewiesen werden kann. Im demonstrierten Röntgenogramm erscheint die Keilbeinhöhle heller als gewöhnlich, die Sella turcica sehr flach. Breite Spaltung der Cyste von der Seite, worauf die Kopfschmerzen sofort gänzlich aufhörten, während die Lichtreaktion an beiden Pupillen am vierten Tag wieder auftrat. Seit einigen Tagen wieder Kopfschmerzen und erschwerte Beweglichkeit des rechten Bulbus. Dieser Fall ist nach Redner der einzige in der Literatur und nicht identisch mit den Fällen von Hajek und Roland.

Diskussion.

Orzechowski erwähnt, daß in diesem Falle auf der Abteilung für Nervenkrankheiten ein Tumor cerebri diagnostiziert worden war, dessen Entwicklung durch den Abfluß von Liquor cerebrospinalis durch die Nase aufgehalten worden ist; erst die rhinologische Untersuchung hat den Fall aufgeklärt.

Stachiewicz meint, daß ein auf den Opticus drückender Hirntumor doch nicht ausgeschlossen werden kann.

Rydygier jun. demonstriert:

a) einen Pat., bei dem nach einem Schlage mit einem Stein ein **Gehirnabsceß** entstanden war. Nach der Operation kam es zu einem bedeutenden Hirnprolaps, der durch systematisch ausgeführten Druckverband vollständig beseitigt werden konnte. Ein solcher Absceß soll nicht angestochen werden, sondern man soll einen Lappen aus der Dura ausschneiden, nach oben abheben und ringsherum mit Jodoformgaze tamponieren, um eine Infektion der Meningen zu verhüten;

b) einen Pat., bei dem ein **Gehirnabsceß** durch Schlag mit einer Schere verursacht worden war, deren Spitzen im Gehirn stecken geblieben waren;

c) eine Pat., bei der die **Tonsille wegen Sarkom** nach seiner Methode exstirpiert worden ist;

d) drei nach **Bramann operierte Fälle** (Punctio corporis callosi) und bespricht diese Methode, ihre Indikationen und Resultate. In allen Fällen trat Besserung des Gesichtes ein, in einem Falle hörten danach auch Kopfschmerzen, Schwindel und Erbrechen auf. Diese Operation ist wenig gefährlich und vertritt die Dekompressionstrepanation. Sie gestattet den Abfluß der Flüssigkeit aus den Hirnkammern in die Meningealräume, wo sie der Resorption anheimfällt.

Diskussion.

Bednarski findet die Resultate sehr aufmunternd zur Ausführung dieses Eingriffes wegen Stauungspapille bei Meningitis serosa.

Ostrowski demonstriert einen 58jährigen, wegen **Carcinoma laryngis internum** operierten Pat. und betont die praktische Bedeutung der Einteilung in äußeren und inneren Larynxkrebs. Der erstere ist im allgemeinen gutartiger und macht keine Metastasen. Ostrowski ist ein Gegner der intralaryngealen

Digitized by Google
Original from UNIVERSITY OF CALIFORNIA
Generated on 2019-10-24 12:45 GMT / http://hdl.handle.net/2027/uc1.b3252759
Public Domain in the United States, Google-digitized / http://www.hathitrust.org/access_use#pd-us-google

Operationsmethode, und deshalb exstirpierte er den ganzen Kehlkopf samt Epiglottis und Os hyoideum nach der Methode von Glucke. Demonstration des Präparates. Pat. wird vorläufig mit der Sonde ernährt.

Diskussion.

Litwinowicz betont, daß die intralaryngeale Methode ihre Indikationen hat und anzuwenden ist, wenn der Tumor an der Oberfläche des Stimmbandes begrenzt ist und genau übersehen werden kann; dann sind auch die Resultate günstig. Er führt zwei von ihm in dieser Weise operierte Fälle vor, in denen nach 2 respektive nach 3 Jahren kein Rezidiv erfolgt ist.

Rydygier sen. kann als Chirurg kein Anhänger der intralaryngealen Operation von Larynxtumoren sein.

Hornowski demonstriert:

a) das **anatomisch-pathologische Präparat eines Oesophagus,** welches von einem 27jährigen, an allgemeiner Tuberkulose sämtlicher Organe verstorbenen Kranken herrührt. In den Lungen Zerfall und käsige Entzündung. Im Oesophagus findet sich in der Höhe der Bifurkation eine ausgedehnte Ulceration mit erhabenen und unterminierten Rändern, welche auf den ersten Blick für Carcinom gehalten werden könnte, bei der mikroskopischen Untersuchung sich jedoch als **tuberkulöses Geschwür** erweist. Diese Ulceration ist also weder von den peritrachealen Drüsen, noch von den Nachbarorganen ausgegangen, sondern gehört zur Gruppe der Inokulationstuberkulose des Oesophagus, die sehr selten ist und wahrscheinlich an der Stelle einer Läsion der Speiseröhre durch einen harten Körper (zum Beispiel Brotrinde) zustande kommt, wenn diese Stelle mit verschluckten tuberkulösen Massen in Berührung kommt;

b) einen 2 *cm* langen, an der Seitenwand im Schildknorpel befindlichen, blind endigenden, von unten nach oben und schief gegen die Mittellinie verlaufenden **Kehlkopfdivertikel.** Derartige Divertikel sind selten und würden beweisen, daß die Theorie von His und Kalender von der Entstehung des Schildknorpels aus dem Knorpel des zweiten Kiemenbogens mehr Berechtigung hat als die Ansicht Köllikers, nach welcher dieser Knorpel ganz unabhängig vom Kiemenbogen entsteht.

Rydygier jun. teilt die Krankengeschichte von 2 Kranken mit, denen er **Pharynxtumoren mit einem eigenen,** von ihm angegebenen **Schnitte** entfernt hat, welcher der 22. zu diesem Zweck angegebene Schnitt ist, erinnert kurz, worauf dieser Schnitt beruht, und erwähnt, daß er versuchen wird, mit Hilfe dieses Schnittes zur Hypophyse zu gelangen.

Nowicki demonstriert und bespricht das anatomisch-pathologische Präparat eines mit Röntgenstrahlen behandelten **Rundzellensarkoms der Tonsille,** welches von einem 45jährigen Manne herrührt, bei dem klinisch ein von der Mandel ausgehendes, in den nasalen Teil des Rachens vordringendes Sarkom konstatiert worden war. Durch Röntgenbeleuchtung hat sich der Tumor in kurzer Zeit verkleinert. Bei der Sektion fand sich ausgebreitete Nekrose der sarkomatösen Infiltrate auf der nasalen Oberfläche des weichen Gaumens. In den nicht ergriffenen Schichten kleinzellige Infiltration längs der Gefäße. Blutgefäße erweitert. Redner bespricht die an tierischen und pflanzlichen Geweben unter dem Einflusse der Röntgenstrahlen auftretenden Veränderungen. In der Hypophyse fand er starke Wucherung von mit Eosin sich nicht färbenden Zellen und Bildung von Zysten. Möglich, daß diese Veränderungen

Generated on 2019-10-24 12:45 GMT / http://hdl.handle.net/2027/uc1.b3252759
Public Domain in the United States, Google-digitized / http://www.hathitrust.org/access_use#pd-us-google
Digitized by Google
Original from UNIVERSITY OF CALIFORNIA

unter dem Einflusse der Beleuchtung zustande gekommen sind, da sie einerseits der Reizung gewisser zelliger Elemente der Hypophyse und dann einem Zerfall derselben und der Bildung von Colloidcysten entsprechen.

Diskussion.

Ostrowski: Der betreffende Pat. hatte Syphilis überstanden und so wurde auch seine letzte Krankheit als Lues angesehen und einer spezifischen Behandlung unterworfen, die natürlich erfolglos blieb. Auf der Klinik wurde Sarcoma tonsillae sinistrae diagnostiziert, was die mikroskopische Untersuchung bestätigte. Wegen großer Hinfälligkeit des Pat. wurde von einer radikalen Operation abgesehen und Röntgenbestrahlung angewendet, und zwar die Gundelachsche Lampe. Bei dieser Behandlung begann sich der Tumor rasch zu verkleinern, die lokalen Beschwerden wurden geringer, die nach dem Ohr ausstrahlenden Schmerzen hörten auf. Nasenatmung und Schlingen wurden wieder leichter. Doch ging Pat. an fortschreitender Lungentuberkulose zugrunde. Dieser Fall ermutigt zur Anwendung der Röntgenstrahlen in ähnlichen bösartigen inoperablen Fällen.

Jurasz demonstriert **12 Larven** von **Musca sarcofaga,** die er einem Kinde **aus dem linken Ohr** entfernt hat. Das Kind hat seit einem Jahr an chronischer Mittelohreiterung nach Scharlach gelitten und pflegte in der Sonne zu schlafen. Die lebendigen Larven füllten den ganzen Gehörgang bis zum Trommelfell aus. Wahrscheinlich hatte die Fliege die Eier in den letzten Tagen im Ohr deponiert. Das Kind war unruhig und nach dem Einschlafen traten Zuckungen in den Extremitäten auf, was die Eltern veranlaßte, ärztliche Hilfe aufzusuchen. Jurasz goß Olivenöl ins Ohr und entfernte die Insekten.

Hornowski demonstriert:

a) die **Trachea** einer an Lungengangrän verstorbenen Frau, die Syphilis durchgemacht hatte. Im unteren Teil der Trachea finden sich längliche, flache Substanzverluste, zwischen ihnen dunkelgefärbte, sternförmige, brückenartig zwischen den Trachealwänden ziehende Narben. Dieser Prozeß setzt sich auf den rechten Bronchus fort. In der Aorta Mesarteriitis fibrosa, am weichen Gaumen gleichfalls sternförmige Narben. Larynx frei. Eine solche Lokalisation syphilitischer Veränderungen ist selten, und als Ursache ist anzunehmen, daß infolge von chronischen Trachealkatarrhen sich hier ein Locus minoris resistentiae ausgebildet hat;

b) das Präparat eines **die Trachea komprimierenden und an vier Stellen durchbrechenden Aortenaneurysmas.** Trotz der so zustande gekommenen Kommunikation zwischen Aorta und Trachea ist es zu keiner Blutung gekommen, weil sich an den betreffenden Stellen intra vitam ein organisierter Thrombus gebildet hat;

c) das Präparat von **Lunge und Trachea eines Kindes, welches einen Nagel verschluckt hatte,** der später mit Hilfe des Bronchoskops entfernt worden ist. Exitus infolge eitriger Pneumonie. An der Stelle, wo sich der Nagel im rechten Bronchus aufgehalten hat, sieht man bedeutende Substanzverluste und sogar stellenweise vollständige Destruktion eines Teiles der Bronchialwand, während die Luftröhre keine Veränderungen aufwies.

Nowicki referiert über **Larynxtuberkulose vom anatomisch-pathologischen Standpunkte.** Der Kehlkopf ist in einem Viertel sämtlicher tuberkulöser Fälle affiziert. Der häufigste Infektionsmodus ist durch Kontakt

Generated on 2019-10-24 12:45 GMT / http://hdl.handle.net/2027/uc1.b3252759
Public Domain in the United States, Google-digitized / http://www.hathitrust.org/access_use#pd-us-google
Digitized by Google
Original from UNIVERSITY OF CALIFORNIA

mit dem tuberkulösen Sputum. Dafür sprechen die statistischen Daten bezüglich des Verhältnisses zur Lungentuberkulose. Die histologischen Anfangsveränderungen, ihre Lokalisation, die eigenen Untersuchungen des Redners usw. An der Hand histologischer Präparate beleuchtet Nowicki den Entwicklungsgang der Larynxtuberkulose, die, mit Veränderungen in der Subepithelialschicht der Schleimhaut beginnend, oft zum Auftreten entzündlicher Infiltrate um und zwischen den Drüsen führt, was für die Möglichkeit der Infektion auch auf dem Wege der Drüsen spricht. Besprechung der Möglichkeit der Infektion des Organismus mit Tuberkelbacillen auf dem Wege der Tonsillen. Am häufigsten kommt diese Krankheit im Alter zwischen 20—30 Jahren vor, selten im kindlichen und Greisenalter, bei Männern häufiger als bei Frauen. Komplikationen können vorkommen mit Carcinom und Sklerom. Heilung ist möglich, doch kann diese manchmal nur oberflächlich sein, während die Krankheit in der Tiefe weiter dauert. Eine Reihe demonstrierter histologischer und makroskopischer Präparate illustrierte den Vortrag.

Jurasz spricht über **Larynxtuberkulose vom klinischen Standpunkte.** Nach einer historischen Skizze, betreffend die Untersuchuugen über diese Krankheit, bespricht Jurasz sein eigenes Material. Auf 1470 Fälle von Larynxtuberkulose fand er 979 Männer, 481 Weiber, am häufigsten zwischen 20. bis 40. Jahr (1015 Fälle). Vor dem 20. und nach dem 50. Lebensjahre ist die Krankheit selten anzutreffen, häufiger in Städten, besonders bei Arbeitern in Zigarrenfabriken. Unter 10 Fällen mit Lungentuberkulose fand er 3—4 gleichzeitig mit Larynxtuberkulose behaftet. Primär ist diese Krankheit selten. Die klinische Beobachtung zeigt, daß die Infektion fast ausschließlich durch das Sputum zustande kommt. Die Statistik beweist, daß von einer Einseitigkeit der Lungen- und Larynxtuberkulose nicht gesprochen werden kann. Gegen die Übertragung durch den Kreislauf spricht die Seltenheit der Tracheatuberkulose im Vergleiche zur Larynxtuberkulose. Der sicherste Beweis dafür, daß die Infektion durch das Sputum erfolgt, ist der Umstand, daß die tuberkulösen Veränderungen im Larynx ursprünglich an solchen Stellen auftreten, wo das Sputum haften bleibt, das ist an der hinteren Wand, an der Commissura anterior u. dgl. Dann bespricht Vortragender die objektiven und subjektiven Symptome und die verschiedenen Formen der Krankheit, deren er sechs unterscheidet: 1. Die katarrhalische Form mit ausgedehnter Rötung und leichter Verdickung der Mucosa mit geringen subjektiven Beschwerden von Heiserkeit, Kratzen im Halse; 2. bedeutende Verdickung der Schleimhaut mit Atembeschwerden; 3. Ulceration der Infiltrate; 4. Perichondritis, am häufigsten an den Aryknorpeln mit sehr starken Schmerzen; 5. tumorartige Form; 6. miliare Knötchen; 7. kombinierte Form. An schematischen Zeichnungen werden diese Veränderungen demonstriert.

Jurasz stellt einen 31jährigen Pat. vor, welcher an heftigen plötzlichen Hustenanfällen leidet, die von Cyanose, Schwindel und Bewußtseinsverlust begleitet werden. Abusus in baccho et in tabaco. Die Untersuchung ergab einen leichten Kehlkopfkatarrh, die Nase frei. Jurasz diagnostizierte **Vertige laryngeale sc. ictus laryngis.** Diese Krankheit ist sehr selten, in der Literatur nur 30mal verzeichnet und kommt zwischen 30. und 70. Lebensjahr vor. Zur Ätiologie gehören vielleicht Gicht, Nervosität, chronischer Alkoholismus, Arteriosklerosis, Larynxpolypen, Aneurysma, Hypertrophia tonsillae lingualis. 2 Fälle sind zur Obduktion gekommen, welche Arteriosklerosis ergab. Die Behandlung beruht auf Darreichung von Narkotica, Cocain, Antipyrin. In seinem

Generated on 2019-10-24 12:45 GMT / http://hdl.handle.net/2027/uc1.b3252759
Public Domain in the United States, Google-digitized / http://www.hathitrust.org/access_use#pd-us-google
Digitized by Google
Original from UNIVERSITY OF CALIFORNIA

Falle empfahl Jurasz Inhalationen von 1%iger Bromlösung, worauf die Anfälle schwächer wurden.

Jurasz: **Über Differentialdiagnose, Prognose und Therapie der Larynxtuberkulose.**

Die Basis der Diagnose bildet die Konstatierung der Lungentuberkulose. Auszuschließen sind: 1. chronischer Kehlkopfkatarrh. Ein solcher scheint immer verdächtig, wenn er jeder Behandlung widersteht. 2. Lues. Dabei sind keine so großen Schlingbeschwerden, ferner sind gleichzeitig Veränderungen an der Nase, an der Haut vorhanden und die im Kehlkopf sind gewöhnlich auf die Epiglottis und den Ringknorpel beschränkt. 3. Maligne Tumoren, dabei sind gewöhnlich Wucherungen auch an anderen Stellen vorhanden. 4. Sklerom, dabei ist keine Neigung der Infiltrate zum Zerfall vorhanden. Heilung ist möglich und abhängig von dem Grade der Krankheit. Die Behandlung ist 1. prophylaktisch: Vermeidung von Reizungen der Schleimhaut, von Reden, Rauchen u. dgl., Erleichterung der Expektoration durch alkalische Inhalationen, sorgfältige Behandlung jedes Kehlkopfkatarrhs. 2. Radikale: *a)* allgemeine Behandlung des Allgemeinzustandes der Lungen, gute Luft, Gebirgsluft, Nervi, Mentone; *b)* spezielle: Inhalationen von Salzwasser, Einstäubungen von Jodol, Anistol, Orthoform, Auslöffelung, Galvanokauter; scharfe Mittel, Adstringentia, wie Milchsäure, sind zu vermeiden. Bei Perichondritis Incisionen respektive Epiglottotamie, Abtragung tumorartiger Wucherungen. 3. Symptomatisch: Gegen Schmerzen Narkotica, lokale Anästhetica, wie Anästhesin, Propesin. Auch die Biersche Stauungsbinde, auf $^1/_2$—1 Stunde angelegt, wirkt hier günstig. Ebenso gegen Husten. Am besten wirkt Tracheotomie. Bei Gravidität wirkt Abortus günstig, doch nur in den ersten 3 Monaten.

Diskussion.

Stachiewicz hat von Milchsäure sehr gute Wirkung gesehen. Heiße Inhalationen sind zu meiden. Galvanokauter kann bei versteckter Infiltration gefährlich werden, da dabei leicht allgemeines subcutanes Emphysem entsteht.

Sabat macht auf die neulich empfohlene Röntgenbeleuchtung aufmerksam, die unschädlich ist und jedenfalls versucht zu werden verdient.

Ostrowski meint, daß bei der Röntgenbehandlung wohl die Schmerzen aufhören, von einer Besserung des Krankheitsprozesses aber keine Rede sein kann.

Zabłocki: Das Auftreten von Larynxtuberkulose manchmal bei minimalen Veränderungen in der Lunge und andrerseits das Fehlen von Veränderungen im Kehlkopf bei Phthisikern mit zerfallender Lungentuberkulose spricht für die Entstehung dieser Krankheit auf dem Wege der Blut- und Lymphgefäße und gegen die Infektion durch das Sputum.

Obtułowicz spricht von der günstigen Wirkung der Milchsäure in Lwvos.

Nowicki behauptet, daß die Larynxtuberkulose fast immer durch Kontakt der Schleimhaut mit dem tuberkulösen Sputum zustande kommt. Dafür sprechen das Häufigkeitsverhältnis zur Lungentuberkulose, die Lokalisation und die histologischen Anfangsveränderungen der Larynxtuberkulose. Die Veränderungen in der Lunge können so gering sein, daß sie nur dem Anatomen zugänglich sind. Doch kann ein sehr geringer Teil der Larynxtuberkulose auch auf dem Blut- und Lymphwege zustande kommen. Schließlich erinnert Nowicki an die von Brünning bei Larynxtuberkulose von Tieren erreichten günstigen Resultate.

Digitized by Google
Original from UNIVERSITY OF CALIFORNIA
Generated on 2019-10-24 12:45 GMT / http://hdl.handle.net/2027/uc1.b3252759
Public Domain in the United States, Google-digitized / http://www.hathitrust.org/access_use#pd-us-google

Jurasz hat von Milchsäure bedeutende Verschlimmerung gesehen. Über Sonnenlichtbehandlung hat er keine eigenen Erfahrungen. Die Röntgenbeleuchtung findet bei den Laryngologen kein Vertrauen. Von Inhalationen mit Schwefelquellen hat er mitunter sehr günstige Wirkungen gesehen. Arsen benutzt er oft und hält es für wirksam. Spontane Heilung ist selten, ebenso die Entstehung der Krankheit auf dem Zirkulationswege.

Nowicki demonstriert ein anatomisch-pathologisches Präparat von **Metastasen** eines vor 3 Jahren operierten Lippencarcinoms. Die Gegend der **Bifurkationsstelle ist von Neubildungsmassen durchsetzt,** welche die Lungengefäße komprimieren. Die Cava superior ganz leer. Die mikroskopische Untersuchung ergab cancroides Gewebe. Hervorzuheben ist die lange Zeit zwischen der Exstirpation des primären Tumors und den sekundären Veränderungen sowie der Mangel von Metastasen in den Unterkieferdrüsen und von Stauungserscheinungen im Gebiete der zur Vena cava sup. gehörigen Venen.

Litwinowicz demonstriert ein **Hemdknöpfchen,** welches er einem 3jährigen Kinde **aus dem Bronchus** mit Hilfe von Bronchoskop und Zange entfernt hat. Der Fremdkörper lag in der Höhe des dritten Brustwirbels. Man darf in solchen Fällen nicht blind vorgehen.

Swiątkiewicz bespricht und demonstriert Fälle, die mit Salvarsan behandelt worden sind. Bei einem Kranken, der schon mit 150 Einreibungen behandelt worden war, sind **Ulcerationen am Gaumen** aufgetreten, so daß der ganze weiche und harte Gaumen destruiert erschienen. Am 29. IX. Injektion von 606. Die ganze Nacht schlaflos wegen Schmerzen an der Injektionsstelle und im Halse. Am folgenden Tag begannen sich die Geschwüre zu reinigen und die nekrotischen Fetzen abzustoßen. Pat., der vor der Injektion fast nichts gehört hat, behauptet, jetzt wieder zu hören. Die Heilung der Geschwüre schreitet langsam vorwärts. In einem anderen Falle mit **Sclerosis initialis linguae** und Exanthema dispensum wurde am 29. IX. injiziert. Nach einer Stunde heftige Schmerzen, die später aufhörten. Das Ulcus reinigte und verkleinerte sich und heilte schließlich ganz.

Diskussion.

Blumenfeld hat in 60 Fällen „606" injiziert, darunter 3 Fälle, in denen **Plaques im Munde und im Rachen** trotz Quecksilberbehandlung nicht heilten und nach Injektionen mit Ehrlich-Hata 606 rasch verschwanden. Er hat keinen einzigen Mißerfolg gehabt. Von 12.000 von Ehrlich gesammelten Fällen betrug die Mortalität 1‰, und dies betraf bereits schwerkranke Pat.

Czarnik demonstriert einen 5jährigen Knaben, der an kontinuierlicher Atemnot und an quälendem Husten leidet. Czarnik diagnostiziert **Tumor mediastini.** Die Symptome sind: Kompression 1. der Trachea, 2. der Venen (Erweiterung derselben und Ödem der rechten Gesichtshälfte), 3. der Lungen (Atemnot, Bronchialatmen, Dämpfung), 4. des Vagus und des Oesophagus (Schlingbeschwerden). Röntgenogramm bestätigt die Diagnose.

Blumenfeld stellt vor und bespricht eine Reihe von Kranken, die mit „606" behandelt worden sind: 1. Einen Pat., der 3 Monate nach der Infektion **Condylomata am Zahnfleisch** hatte. Injektion. 2 Tage nachher Aufhören der Kopfschmerzen, später Vernarbung der Condylomata. 2. Nach 30 Einreibungen und 7 Injektionen von Quecksilber bestehen noch **Condylomata an den Tonsillen** neben sonstigen Sekundärerscheinungen. 3 Tage nach der Injektion von Salvarsan waren die Condylomata verschwunden neben Besserung

Digitized by Google
Original from UNIVERSITY OF CALIFORNIA
Generated on 2019-10-24 12:46 GMT / http://hdl.handle.net/2027/uc1.b3252759
Public Domain in the United States, Google-digitized / http://www.hathitrust.org/access_use#pd-us-google

der sonstigen Erscheinungen. 3. Infektion 1905. Trotz langer Behandlung mit Jodnatrium und Hydrargyrum **Ulcerationen am Pharynx** neben Geschwüren an anderen Körperstellen. Injektion von „606", Heilung. 4. Infektion 1909. Behandlung mit Jod und Hydrargyrum. Die **Heiserkeit,** die 2 Monate nach der Infektion auftrat, besteht noch weiter, so daß Pat. bei größter Anstrengung kaum flüsternd sprechen kann. 3. IX. Infektion von „606", am 8. IX. Sprechen ohne Anstrengung. 5. Syphilis seit 3 Monaten: **Condylomata an den Lippen, Mundwinkeln, Tonsillen und auf der Zunge** neben anderen Erscheinungen. Nach dreiwöchentlicher Quecksilberbehandlung lokal keine Änderung. Am 5. IX. Injektion von Salvarsan, am 8. IX. Reinigung, am 12. IX. Verschwinden der Kondylome. Es gibt aber auch Ausnahmen; so blieb die **Ozaena** in einem Falle mit positivem Wassermann noch 4 Wochen nach Anwendung des Präparates unverändert.

Ziembicki demonstriert und bespricht einen Fall mit **Hypophysentumor.** Nach einer kurzen historischen Skizze bespricht Ziembicki die pathologische Anatomie, Symptomatologie und Diagnostik mit besonderer Berücksichtigung der Radiodiagnostik. Der vorgestellte Fall gehört zum Fröhlichschen Typus (Mangel von Akromegalie, Adipositas, gewisse Zeichen von Myxödem), daneben besitzt er den als „Dystrophia adiposo genitalis" bekannten Symptomenkomplex. In den letzten Monaten Sehstörungen bis zur vollständigen Blindheit. Die klinische Diagnose wurde radiodiagnostisch bestätigt. Der hintere Teil des Sattels ganz zerstört, von dem vorderen ist nur ein dünnes Plättchen zurückgeblieben. Das früher bestandene Struma tritt jetzt allmählich zurück. Die Blutuntersuchung zeigt 3·5% eosinophile Körperchen. Therapeutisch kommt nur eine Operation in Betracht.

Diskussion.

Jaworski: Die Sehschärfe in den von ihm untersuchten Fällen dieser Krankheit schwankte vom Normalen bis zur vollständigen Blindheit. In den meisten Fällen war Hemiopia bitemporalis vorhanden. Diese Schwankungen hängen ab von der komprimierten Stelle und von der Größe des Tumors. Doch kommt die Hemiopia temporalis nicht ausschließlich bei Hypophysistumoren, sondern auch bei verschiedenen anderen Krankheiten des Gehirns vor.

Selzer fand in 2 Fällen von Hypophysistumoren Adrenalinämie. Diese Tatsache ist sehr wichtig, ebenso wie das Auftreten von Hyperthyreoidismus im vorgestellten Falle, wenn man berücksichtigt die jetzt herrschende Ansicht über die Wechselwirkung zwischen den Drüsen mit innerer Sekretion, wie die Glandula thyreoidea und die Hypophyse.

Nowicki: Bei Tumoren, deren Hauptbestandteile Zellen des Drüsenteiles bilden, bestehen gewöhnlich Erscheinungen von Akromegalie, die hier fehlen. Dies ebenso wie die Vergrößerung der Schilddrüse würde nicht einer Steigerung der Funktion der Hypophyse entsprechen, die durch eine Zunahme der sezernierenden Bestandteile derselben bedingt wäre,

Lukasiewicz stellt 20 von ihm mit Injektion von Salvarsan behandelte Fälle vor, darunter mehrere, bei denen **Papeln und Condylomata an den Mundwinkeln, auf der Zunge und auf den Tonsillen** bestanden hatten und nach dieser Behandlung prompt zurückgingen.

Lenartowicz stellt drei so behandelte Pat. vor, von denen einer außer syphilitischen Erscheinungen seit 39 Jahren an einer **Nasenkrankheit** litt, die nach dieser Behandlung ausheilte, und ein anderer mit **Ulcerationen am**

Digitized by Google
Original from UNIVERSITY OF CALIFORNIA
Generated on 2019-10-24 12:46 GMT / http://hdl.handle.net/2027/uc1.b3252759
Public Domain in the United States, Google-digitized / http://www.hathitrust.org/access_use#pd-us-google

weichen und harten Gaumen behaftet war, die gleichfalls diesem Mittel schnell wichen.

Hornowski demonstriert:

a) **3 Divertikel im membranösen Teil der Trachea,** die von einem **66jährigen Manne herrühren, der an Pneumonia crouposa zugrunde** gegangen ist. Der Zugang zu den Divertikeln ist sehr weit. Nach Besprechung der verschiedenen Ansichten über die Art und Weise der Entstehung derselben neigt sich Redner zu der Ansicht von Przewoski: Atrophie der Schichte der elastischen Fasern bei Trachealkatarrh und Eindringen der Schleimhaut in die tieferen Schichten;

b) auf den rechten Bronchus **übergreifende luetische Narben im unteren Teil der Trachea.** Das Präparat rührt von einer 30jährigen Frau her, bei welcher außer Gummata und Narben in Leber und Nieren luetische Ulcerationen am harten und weichen Gaumen sich fanden. Die Tracheotomia inferior konnte die Pat. natürlich nicht vor Erstickung retten. Redner erinnert an ein ähnliches, im vorigen Jahr demonstriertes Präparat mit luetischen, auf den rechten Bronchus übergehenden Narben in der unteren Partie der Trachea.

Czarnik spricht über den vor einigen Wochen vorgestellten Fall von Mediastinaltumor. Bei der Sektion fanden sich die Verhältnisse so, wie sie sich im Röntgenogramm dargestellt hatten. Der Tumor ging von der Pleura aus und erwies sich als Spindelzellensarkom ohne Metastasen.

Jaroslauer Sektion des Vereines galizischer Ärzte.

Fechter demonstriert einen 32jährigen Pat. mit **Pharyngitis gangraenosa** (Noma).

Fechter demonstriert einen Rekonvaleszenten nach **der Trepanation des Sinus frontalis** nach der Methode von Kuhn.

Krakauer medizinischer Verein.

Kader stellt einen 9jährigen Knaben vor, bei dem die Oberlippe, ein Teil des Alveolarfortsatzes und des Nasenseptums durch **Noma** zugrunde gegangen ist. Zur Plastik wurde die fünfte Zehe des linken Fußes des Pat. in die linke Handfläche eingeimpft und nach erfolgter Anheilung von dem Fuße getrennt. Nun soll diese Zehe zur Deckung des Defekts im Septum und Alveolarfortsatz verwendet werden.

Radliński stellt ein 2jähriges Kind vor, welchem er auf dem Wege der **Oesophagotomie** eine im Oesophagus in der Nähe des oberen Sternalrandes stecken gebliebene Zweihellermünze entfernt hat. Die in der Klinik bei Fremdkörpern im Oesophagus grundsätzlich zur Anwendung kommende Oesophagoskopie hat hier zu keinem Resultat geführt, da die wegen des engen Lumens der Luftwege durch die ösophagoskopische Röhre verursachte starke Verengerung der Atmungswege eine solche Atemnot bewirkte, daß der Eingriff dadurch unmöglich wurde. Der Fall ist interessant wegen des günstigen Verlaufes und wegen der geringen subjektiven und objektiven Erscheinungen, trotzdem der Fremdkörper durch 2 Wochen im Oesophagus steckte.

Spira spricht über **Ohrenkrankheiten und Gesichtslähmung** (siehe Referat).

Kader demonstriert einen Pat., dem er den **Larynx und einen Teil des Oesophagus wegen Carcinom** exstirpiert hat.

Digitized by Google
Original from UNIVERSITY OF CALIFORNIA
Generated on 2019-10-24 12:46 GMT / http://hdl.handle.net/2027/uc1.b3252759
Public Domain in the United States, Google-digitized / http://www.hathitrust.org/access_use#pd-us-google

Steuermark demonstriert eine Pat., die wegen **Rhinosklerom** durch 7 Jahre konservativ und operativ ohne Erfolg operiert worden war. Schon nach den ersten Bestrahlungen begannen sich die Tumoren in der Nase zu verkleinern und trat subjektive Besserung auf. Redner hofft, durch konsequente weitere Röntgenstrahlenbehandlung vollständige Permeabilität der Nase erreichen zu können.

Eisenberg stellt mikroskopische Präparate von einem Falle mit **Angina Plaut-Vincenti** vor, der von Spira beobachtet wurde — Bacilli fusiformes und Spirochaete.

Diskussion.

Spira bespricht den auffallend günstigen Verlauf der Krankheit, welche in Form eines Ulcus an der rechten Tonsille mit grauweißem Belag den Eindruck einer Initialsklerose machte, sehr geringe subjektive Beschwerden verursachte und ohne Drüsenschwellung, unter Bepinselung mit 10%iger Lapislösung und Spülungen mit Perhydrol, in einigen Tagen ausheilte.

Spira (Krakau).

Referate.

I. Allgemeines.

Nouveau pansement d'évidés. Par Bourton (Valenciennes). (Annales des maladies de l'oreille etc., September 1910.)

Der Autor hat im Jahre 1907 eine ähnliche Salbe zur Nachbehandlung angegeben wie kürzlich M. Roy. Fröschels.

Das Telephon als Hörapparat für Schwerhörige. Von Prof. Dr. Richard Müller (Berlin).

Verfasser schildert die Zusammenstellung des unter dem Namen Aurophon bekannten amerikanischen Hörapparates, die im wesentlichen derjenigen der deutschen Fabrikate (Akustik, Liliput) gleicht. Jeder dieser Apparate besteht aus einem Schallfänger, einem Ohrstück, einer Batterie und den Leitungsschnüren. Beim Aurophon speziell ist der Schallfänger ein empfindliches Mikrophon, das Ohrstück ein Telephon und die Stromquelle eine Trockenbatterie, die für etwa 60 Sprechstunden ausreichen soll. Neben dem tragbaren Taschenapparat gibt es noch einen größeren Tischapparat zum Gebrauche in Kirche, Theater etc. Eine Hörverbesserung kann im allgemeinen durch Schallverstärkung, durch verbesserte Schallzuleitung oder durch beide erfolgen. Bei dem jetzt gebräuchlichen Telephonsystem mit Mikrophon und Batterie als Energiequelle ist eine Verstärkung der am Aufgabeorte hineingesprochenen Worte theoretisch möglich, und der Rapssche Lautsprecher hat diese Möglichkeit auch praktisch erwiesen. Für die Hörapparate hat dieser Umstand vorläufig keine Bedeutung, weil die Apparate viel zu schwer — der notwendige Magnet

Digitized by Google
Original from UNIVERSITY OF CALIFORNIA
Generated on 2019-10-24 12:46 GMT / http://hdl.handle.net/2027/uc1.b3252759
Public Domain in the United States, Google-digitized / http://www.hathitrust.org/access_use#pd-us-google

wiegt allein 1·8 *kg* — und für eine Entfernung des Sprechers von 1—2 *m* schon zu wenig empfindlich ausfallen würden. Die Verbesserung der Schallzuleitung durch das Telephon ist eine zweifache, indem es einerseits die Entfernung des Sprechers vom Schwerhörigen zu einem gleichgültigen Faktor herabsetzt, und zweitens, weil durch Andrücken des Ohrstückes an den Schädel die Schallwellen auch durch die Weichteile und Knochen dem schallempfindenden Organ zugeleitet werden. Dieser Vorteil der verbesserten Schallzuleitung wird jedoch durch einen Mangel des Apparates eingeschränkt, nämlich durch die verkürzte Ansprechweite. Schon für das normal hörende Ohr ist die Ansprechweite nicht größer als 9 *m*, und diese Entfernung nimmt naturgemäß mit der Zunahme der Schwerhörigkeit ab, so daß sie bei Schwerhörigen, die eines Apparates bedürfen, höchstens 3 *m* beträgt. Für den Gebrauch in der Nähe fällt dieser Übelstand allerdings gar nicht ins Gewicht, wohl aber bei Benutzung des Apparates in Kirche, Theater, Hörsaal, Versammlung, Parlament usw. Für die Verordnung des Aurophons hat als Grundsatz zu gelten, daß derselbe nur dann angeraten werden soll, wenn er wirklich dringend benötigt wird, also wenn Flüstersprache dicht am Ohr mit Mühe oder gar nicht, Umgangssprache aber in $^1/_2$ *m* oder in noch kleinerer Entfernung gehört wird. Hierbei muß aber die noch unaufgeklärte Tatsache berücksichtigt werden, daß nicht selten ein noch erträglich hörendes Ohr gar keinen Gewinn von dem Apparate hat, während ein hochgradig Schwerhöriger manchmal leidlich gut mit demselben hört, wie dies auch bei Benutzung des Verkehrstelephons durch Schwerhörige der Fall ist. Die Hörverbesserung beim Gebrauche des Verkehrstelephons kann daher im allgemeinen als Maßstab bei der Verordnung des Aurophons gelten. Der Theorie entgegen ist die Natur der Schwerhörigkeit (Mittelohrschwerhörigkeit, Laesio aur. int.) nicht ausschlaggebend. Wichtig ist es, zu wissen, daß das Ohr sich an den Apparat erst gewöhnen muß, um die oft lästigen Nebengeräusche zu überhören, und daß die scheinbare, vorübergehende Ertaubung unmittelbar nach dem Absetzen des Instrumentes durch Übung rasch wieder beseitigt wird, weshalb der Apparat nicht dauernd angewendet werden darf, sondern vielmehr das Ohr in Übung erhalten werden soll, damit es auch ohne Apparat noch leidlich hören könne. Die Vorteile des telephonischen Apparates vor dem Hörrohr sind demnach folgende: 1. Derselbe hat — wenn auch in engen Grenzen — doch eine gewisse Fernwirkung, 2. er ist handlich und leicht zu tragen, 3. er ist auch für den Sprecher bequem, der $^1/_2$—1 *m*, manchmal noch weiter, von dem Schallempfänger entfernt sein kann, 4. der Schall des telephonischen Apparates ist für den Schwerhörigen überdies angenehmer als durch das Hörrohr, wo das Gehörte fremdartig, stoßweise und aufdringlich erscheint. Der Nachteil liegt in der Kostspieligkeit der Anschaffung und Erhaltung. Verfasser ist der Ansicht, daß dem Telephon als Hörapparat für Schwerhörige in Zukunft noch eine große Rolle beschieden sein wird.

Lawner.

Digitized by Google
Original from UNIVERSITY OF CALIFORNIA
Generated on 2019-10-24 12:46 GMT / http://hdl.handle.net/2027/uc1.b3252759
Public Domain in the United States, Google-digitized / http://www.hathitrust.org/access_use#pd-us-google

Neuer Beitrag zum Studium der Pathologie der Cerebrospinalflüssigkeit. Von Ledoux. (La Presse oto-laryngologique belge, 1910, Nr. 11.)

Nachdem man ursprünglich aus dem Punktat der Lumbalpunktion alles mögliche hat herausholen wollen, ist man jetzt behutsamer geworden mit der Deutung der mikroskopischen Befunde. Es ist daher eine sehr dankenswerte Aufgabe, die sich Ledoux gestellt hat, das Punktat der Cerebrospinalflüssigkeit zu untersuchen, nicht nur in Fällen, bei denen die endokranielle Komplikation das Gebiet des Mittelohres, als von der Infektion längst überschritten zeigte, sondern auch in Fällen von einfacher Mastoiditis, ja sogar einfacher Antritis. Es erscheint uns jedoch, als ob die zahlreichen Untersuchungen, die Ledoux angestellt hat, ihn nicht zu einer Schlußfolgerung kommen lassen, die imstande wäre, unsere Kenntnisse über diesen Punkt zu bereichern. Er kann auch nur bestimmt sagen: Wo die Dura genügend gereizt wird, da kann es zu cytologischer und mikrobiologischer Änderung des Punktates kommen. Wo diese Reizung nicht stattfindet, bleibt das Punktat normal, wie zum Beispiel in 3 Fällen von Labyrinthitis acuta mit Fistelbildung des halbzirkelförmigen Kanals oder in 2 Fällen von perisinuösem Absceß. Allerdings findet sich auch ein Fall von Kleinhirnabsceß und Pachymeningitis, wo das Punktat normal war, und die, wenn kein Beobachtungsfehler vorliegt, vereinzelt sein dürfte. Schon der nächste ähnliche Fall von Kleinhirnabsceß zeigte ein pathologisches Punktat.

Lautmann.

Das Tannoform in der Oto-Rhino-Laryngologie. Aus der oto-rhino-laryngologischen Klinik in Turin (Direktor: Prof. Gradenigo). Von Dr. C. Caldera und Dr. M. Gaggia. (Archivio italiano di otologia, Bd. XXII, H. 4.)

Anwendung des Tannoforms (alkoholische 1—2%ige Lösung und reines Tannoformpulver) bei 35 Fällen von chronisch-eitriger Otitis, unter denen bei 22 Fällen ein günstiger, dauernder Erfolg auftrat. Rimini (Triest).

Beitrag zum Studium der Ohrläsionen infolge von Blitzschlag. Von Dr. Luigi Rugani (Siena). (Archivio italiano di otologia, Bd. XXII, H. 5.)

Nach Mitteilung dreier einschlägiger Fälle bespricht Verfasser die durch Blitzschlag hervorgerufenen Läsionen des Gehörorgans, unter denen die traumatische Perforation des Trommelfells, im Gewebe desselben aufgetretene Blutungen, akute eitrige Otitis zu erwähnen sind. Ferner ist von besonderem Interesse und von Wichtigkeit die Labyrintherschütterung, deren Verlauf in einzelnen Fällen ein gutartiger ist, während in anderen Fällen als Folge derselben bleibende unheilbare Schwerhörigkeit auftritt. Rimini (Triest).

Ohrenleiden bei der Syphilis im Gefolge von Behandlung mit organischen Arsenmitteln. Von Gaucher und Guggenheim. (Presse médicale, 1911, Nr. 48.)

Wenn wir Otologen auch leicht konstatieren können, daß die Ohruntersuchungen in den von den beiden Autoren mitgeteilten Fällen nicht streng nach unserem otologischen Rituell gemacht sind, so ist es immerhin auch für uns Otologen interessant, die Meinung eines so bekannten Syphilidologen, wie des

Generated on 2019-10-24 12:46 GMT / http://hdl.handle.net/2027/uc1.b3252759
Public Domain in the United States, Google-digitized / http://www.hathitrust.org/access_use#pd-us-google
Digitized by Google
Original from UNIVERSITY OF CALIFORNIA

Nachfolgers von Fournier, über dieses aktuelle Thema zu hören. Es ist sofort erkenntlich, daß der Ausgangspunkt für diese Untersuchungen die bekannte Diatribe Fingers gegen das Salvarsan war. Gaucher hingegen berücksichtigt nicht nur das Salvarsan, sondern auch das außer Frankreich wenig verwendete Hectin und die anderen Vorläufer des Salvarsan. So unschädlich, wie man behauptet hat, ist das Hectin nicht und bringen die Autoren 3 Fälle, in denen im Anschluß an allerdings sehr große Dosen von Hectin sich Lähmungen des Acusticus eingestellt haben. Was die Acusticuslähmungen nach Salvarsaninjektion anlangt, so kennt Gaucher keinen persönlichen Fall, doch hat ihm Castex Mitteilung von zwei persönlichen Fällen gemacht, in denen eine komplizierte Mittelohr- und Labyrinthstörung in einem Falle und eine reine Acusticusstörung im zweiten Falle aufgetreten ist. Im Anschluß daran resümieren die Autoren die bekannte Arbeit Ehrlichs und Benarios über den Gegenstand, scheinen persönlich aber doch der Meinung zu sein, daß es sich tatsächlich um Arsenikintoxikation und nicht um Luesrezidive handelte. Es scheint nun, daß die Prognose dieser Acusticuslähmungen nicht sehr infaust ist. Vielleicht werden die Autoren sich doch noch zur Meinung von Ehrlich bekehren, wenn die Zahl dieser vermeintlichen Intoxikationsfälle im Laufe der Jahre mit einer intensiveren Anwendung des Salvarsans sich vermindern wird. Auch ist auffallend, daß diese Arsenikintoxikationen, im Gegensatz zu den sonstigen Intoxikationen des Acusticus, die prognostisch gerade nicht als günstige aufzufassen sind, so allgemein als der Rückbildung fähig zugegeben werden. Es ist selbstverständlich nicht nötig, auf die große praktische Bedeutung der Prophylaxe und der Kontraindikationen des Genaueren einzugehen, heute, wo das Salvarsan sozusagen das spezifische Mittel in der Luestherapie geworden ist. Die bloße Vorsichtsmaßregel, Ohrkranke von der Salvarsantherapie auszuschließen, dürfte gewiß nicht genügen, wenn das Salvarsan tatsächlich eine so eminente „acusticotropische“ Wirkung haben sollte. Lautmann.

Kopfschmerz und Nasenverstopfung. (Cephalée et obstruction nasale.) Von Chavanne. (Archives internat. de laryngol., Bd. XXXI, Januar-Februar 1911.)

Es ist das eigentlich eine banale Geschichte eines 19jährigen Mädchens, das wegen Kopfschmerzen und Ohrensausen alle großen Spezialisten und Consiliarii abgelaufen hat und durch Chavanne dauernd durch tiefe Furchung der hypertrophischen Nasenmuscheln von ihrem Leiden befreit worden ist. Die Nützlichkeit der Nasenuntersuchung, analog der ophthalmoskopischen Untersuchung, erhellt unmittelbar aus dieser simplen Geschichte. Lautmann.

II. Äußeres Ohr und Mittelohr.

Die opsonische Therapie bei Mittelohreiterungen und den Nebenhöhlen der Nase. Von Ciro Caldera (Turin). (Archivio Italiano di Otologia, 1910, Fasc. 5.)

Die Einzelheiten über die Serumpräparation und die Beschreibung der verschiedenen Fälle eignen sich nicht zu einem Referat.

Digitized by Google
Original from UNIVERSITY OF CALIFORNIA
Generated on 2019-10-24 12:46 GMT / http://hdl.handle.net/2027/uc1.b3252759
Public Domain in the United States, Google-digitized / http://www.hathitrust.org/access_use#pd-us-google

Verfasser will diese Art Therapie nur auf akute, unkomplizierte Fälle beschränkt wissen, da im allgemeinen die Resultate bei chronischen Eiterungen nicht ermunternd waren. Danelon.

Die konservative Behandlung der akuten Mittelohrentzündung. Von Dr. H. Obermüller (Mainz). (Therap. Monatsh., 1911, Nr. 9.)

Verfasser warnt auf Grund seiner Erfahrungen vor den heißen Kataplasmen, die wohl den Schmerz lindern, aber Miterkrankung und Einschmelzung des Knochens verursachen und große, bleibende Trommelfellperforationen herbeiführen. Die Paracentese — so vorteilhaft und oft heilbringend sie sei — erfordere viel Übung, technisches Geschick und günstige Beleuchtung des Operationsfeldes, was besonders in der Landpraxis nicht vorausgesetzt werden kann, andrerseits werde dieser schmerzhafte Eingriff von vielen Pat. abgelehnt. Als heilsames Mittel, welches den Schmerz und die Entzündung gleichmäßig beeinflußte, empfiehlt Obermüller eine Medikamentenkomposition von Extract. opii mit Glycerini anglic. (10%). Die Wirkung der Instillation dieses Mittels beruhe auf Osmose, indem Wasser dem Paukeninhalt entzogen werde und der Opiumextrakt in die Pauke übergehe, was jedoch nur gelinge, wenn das Medikament sowohl von Wasser als auch von ungelösten sonstigen Stoffen völlig frei sei. Die Mißerfolge anderer Beobachter erklären sich aus dem Umstande, daß das Glycerin des deutschen Arzneibuches und auch der Opiumextrakt Wasser enthalte. Um diesem Übelstande abzuhelfen, wird das Medikament jetzt unter dem Namen „Otalgan" von der Schwanen-Apotheke in Mainz in einwandfreier Weise dargestellt. Die Wirkung desselben soll eine fast absolut sichere sein, wobei die völlige Herstellung in 1—2 Wochen eintrete, nur müssen noch zwei Momente bei der Behandlung der Mittelohrentzündung beachtet werden, und zwar: 1. Der Gehörgang müsse voll gefüllt werden und der Pat. auf dem gesunden Ohr 10—15 Minuten ruhig liegen bleiben (Wiederholung der Instillation nach einer Stunde); 2. soll das Mittel nicht vor der Anwendung erwärmt werden, weil dadurch die Wirkung bedeutend beeinträchtigt werde. Besonders in der Kinderpraxis soll das Mittel unschätzbare Dienste leisten.

Lawner.

Existiert in der Hammer-Amboß-Synchondrose ein Sperrmechanismus im Sinne von Helmholtz? Von Generaloberarzt a. D. Dr. Goebel (Hirschberg). (Passow und Schäfer, Beiträge etc., Bd. IV, H. 6.)

Die durch Luftverdichtung und Luftverdünnung im äußeren Gehörgang bewirkten Bewegungen des Hammerkopfes und Amboßkörpers vollziehen sich am Präparat nach Stapesentfernung vollständig gleich stark nach beiden Richtungen größer als die des Amboßkörpers. Ein Sperrmechanismus imSinne Helmholtz' existiert demnach nicht. (Zu demselben Resultat gelangt Frey auf Grund vergleichend-anatomischer Studien.) Bondy.

Digitized by Google
Original from UNIVERSITY OF CALIFORNIA
Generated on 2019-10-24 12:46 GMT / http://hdl.handle.net/2027/uc1.b3252759
Public Domain in the United States, Google-digitized / http://www.hathitrust.org/access_use#pd-us-google

Über das Eindringen der Mikroorganismen in das Mittelohr durch das Trommelfell. Aus dem hygienischen Institut der königl. Universität in Turin. Von Dr. Ciro Caldera. (Archivio italiano di otologia, Bd. XXII, H. 1.)

Aus den einschlägigen Versuchen schließt Verfasser, daß das unversehrte Trommelfell für die Keime undurchdringbar ist und daß die Verletzung des äußeren Epithels desselben keine genügende Läsion ist, um die erwähnte Migration der Keime hervorzurufen. Rimini (Triest).

III. Labyrinth und Hörnerv.

Über einen Befund bei circumscripter, chronischer Labyrinthitis. Von Maltese. (Archivio italiano di otologia, 1910, Fasc. 5.)

Eine chronische Mittelohrentzündung mit Cholesteatombildung wurde wegen Fieber und Schmerzen radikal operiert. Bei der Operation fand man perisinuösen Abceß und Fistel am horizontalen Bogengang. Nach der Operation Wohlbefinden. Nach 15 Tagen Labyrinthitis, Meningitis, Exitus: Verfasser hält den Fall für interessant, weil aus einer circumscripten eine diffuse Labyrinthitis entstanden ist. Danelon.

Labyrinthitis. (Labyrinthectomie.) Von Bourguet. (Archives internat. de laryngologie, tome XXXII., Nr. 1.)

Es dürfte tatsächlich überflüssig erscheinen, jetzt noch die normalen Reaktionen des Vestibularapparates zu beschreiben. Die einzige Entschuldigung Bourguets ist, daß er sich sehr kurz gefaßt hat. Weniger zu verzeihen ist es schon, wenn man mit solcher Sicherheit, wie er es tut, differentialdiagnostisch die Fisteln der horizontalen und der vertikalen Bogengänge unterscheiden will, namentlich wenn man sich nicht auf eigene Untersuchungen stützt. Was die Labyrintheröffnung anlangt, so ist die Methode Bourguets in Deutschland als solche nicht gekannt, jedoch manchmal geübt. Bourguet beschreibt und illustriert die Methode, wie er sie jetzt übt, und die im großen und ganzen in einer ziemlich unvollkommenen Eröffnung des Labyrinthes, von dem horizontalen Bogengang ausgehend, besteht. Er sagt ausdrücklich, daß sobald eine endocranielle Komplikation besteht, man die Labyrintheröffnung nach Neumann vorzunehmen hat. Die vier Krankengeschichten, die Bourguet mitteilt, lesen sich mit Interesse. In einem Falle handelte es sich um eine subakute Labyrinthitis im Anschlusse an eine akute Otitis media, die nach Labyrintheröffnung geheilt ist. In einem Schema sucht Bourguet die Labyrinthsymptome und die Indikationen zur Eröffnung des Labyrinthes zu gruppieren. Mit Außerachtlassung der Symptome resümiert sich sein Schema in folgendem: Bei circumscripter Labyrinthitis wird nur die Radikaloperation gemacht; ebenso bei diffusser Labyrinthitis serosa. Hingegen wird bei Labyrinthitis diffusa acuta an die Radikaloperation die Eröffnung des Labyrinths angeschlossen. Diese beiden Labyrinthitiden differenziert Bourguet dadurch, daß bei der letzteren Form das Gehör total verloren ist. Endlich ist bei diffusser chronischer La-

Digitized by Google
Original from UNIVERSITY OF CALIFORNIA
Generated on 2019-10-24 12:46 GMT / http://hdl.handle.net/2027/uc1.b3252759
Public Domain in the United States, Google-digitized / http://www.hathitrust.org/access_use#pd-us-google

byrinthitis das Labyrinth und die Radikaloperation auszuführen. Bekanntlich hält sich kein Chirurg an ein Schema. Lautmann.

Über die Wiedererziehung des Ohres mittelst des „Elektro-Phonoids". Von Raoult. (Revue hebdom de laryng., Nr. 33, 1911.)

Anfangs war man skeptisch gegenüber den Resultaten, die in Paris von seiten eines Nichtotologen bei Otosklerotikern erzielt worden sind. Allmählich begann die Methode etwas mehr zu interessieren, als die Zahl der Tauben, die wieder mittelst des „Elektro-Phonoids" zu hören begannen, anwuchs. Echte wissenschaftliche Untersuchungen blieben anfangs aus, auch war der Apparat nicht im Handel erhältlich. Heute publiziert Raoult aus Nancy sechs typische Fälle von Otosklerose, die mittelst der elektro-phonoiden Wege ganz wesentlich gebessert worden sind. Er ist nicht der einzige. Schon vor ihm hat Rome (Valence) in Société médico-chirurgicale de la Drôme, 9. octobre 1910, und Helsmoortel (Antwerpen) in Bulletin de l'Académie Royale de Belgique, février 1910, über ähnliche günstige Erfolge berichtet. Der Apparat wirkt auf zweifache Weise, indem er erstens das Wiederhören der Töne von der 1. bis zur 5. Oktave wieder anerzieht und zweitens dadurch, daß er die erloschene lokale Sensibilität des Ohres zum Wiederaufleben bringt. Es werden mittelst des Apparates auf einmal alle physikalischen Mittel ins Werk gesetzt und, während das Mittelohr eine ganz eigenartige zweckentsprechende Massage erfährt, wird gleichzeitig der nervöse Teil des Ohres gereizt, mitunter sogar sehr stark. In demselben Maße, als das Gehör sich bessert, schwinden auch die anderen subjektiven Erscheinungen, die wir bei Otosklerotikern so häufig antreffen, ja sogar die Cerumensekretion, die oft bei ihnen versiegt, stellt sich wieder ein. Selbstverständlich sind eine große Reihe von Sitzungen, manchmal bis zu 50, nötig, um eine Besserung zu erzielen. Diese Besserung ist nicht nur vorübergehend, sondern nimmt noch nach Aufhören der Behandlung zu. Da wir bisher den Otosklerotikern hilflos gegenüberstanden, schien es angeraten, auf diese Veröffentlichung des näheren einzugehen. Lautmann.

Über den Gebrauch des Salvarsan (606 Ehrlich-Hata) in der Oto-Rhino-Laryngologie. Von Eug. Felix. (Annales des maladies de l'oreille, tome XXXVII, Nr. 7.)

Eine Zusammenstellung aller Veröffentlichungen versuchen zu wollen, in denen über Erfolge des Salvarsans auf unserem Spezialgebiet berichtet wird, ist jetzt schon, trotz der kurzen Zeit, seitdem das Salvarsan in allgemeiner Verwendung steht, nicht mehr möglich. Es ist daher dem Autor nicht zum Vorwurfe zu machen, wenn der diesbezügliche Teil seines Aufsatzes unvollständig ist. Interessanter ist der zweite Teil seiner Arbeit, in der sich der Autor mit der schädlichen Wirkung des Salvarsans auf das Ohr beschäftigt. Trotz der Lektüre seiner Zusammenstellung kann der Leser nicht direkt die Meinung von Felix teilen, daß das Salvarsan als ein Gift für den Acusticus zu be-

Digitized by Google
Original from UNIVERSITY OF CALIFORNIA
Generated on 2019-10-24 12:46 GMT / http://hdl.handle.net/2027/uc1.b3252759
Public Domain in the United States, Google-digitized / http://www.hathitrust.org/access_use#pd-us-google

zeichnen ist und wird nur mit Bedingungen die Kontraindikationen zu dessen Anwendung akzeptieren. Felix rät ab, das Salvarsan zu gebrauchen, bei Patienten, die schon vor dem Ausbruch der Syphilis an nervöser Schwerhörigkeit litten und die (was identisch damit ist) an professionaler Schwerhörigkeit leiden (Kesselschmiede). Auch wird man auf Salvarsangebrauch verzichten, wenn Patient vorher schon mit Hedin oder sonst einem Arsenpräparat behandelt worden ist. Endlich schlägt Felix vor, den Acusticus ebenso otologisch vorher untersuchen zu lassen, wie man den Patienten vorher allgemein intern untersuchen läßt. Ist das Labyrinth krank, dann kein Salvarsan! Syphilidologen vom Fach, die nicht nur Plaques muqueuses zu behandeln bekommen, werden schwerlich diese Kontraindikationen annehmen. Lautmann.

Über Mumpstaubheit. Aus der Ohrenabteilung der Allgemeinen Poliklinik (Vorstand: Prof. Dr. Alexander). Von Oskar Mauthner (Wien). (Wiener med. Wochenschr., 1911.)

Verfasser konstruiert auf Grund des gesamten Materiales über Mumpstaubheit, die als die gefährlichste Komplikation der Parotitis erst seit der zweiten Hälfte des vergangenen Jahrhunderts bekannt ist, das klinische Bild, das sich kurz folgandermaßen charakterisieren läßt. Nach heftigem Ohrensausen häufig plötzlich eintretende, in der kürzesten Zeit zur vollständigen und bleibenden Taubheit führende Hörstörung, gewöhnlich ohne lokalen Schmerz und ohne Beteiligung des Mittelohres. Allmähliches Schwinden der meist gleichzeitig auftretenden Vestibularsymptome mit Erhaltung der Funktion des Bogengangsapparates. Eingehende Analyse eines konkreten Falles. Bezüglich der Ätiologie will Mauthner die Mumpstaubheit in die Gruppe der auf Allgemeinschädigungen basierenden Neuritiden oder Neurolabyrinthitiden des Acusticus eingereiht wissen, wofür im Sinne Wittmaacks die meisten Symptome sprechen. Bezüglich des stetig progredienten Verlaufes der Ertaubung, der für die Zurechnung der Mumpstaubheit zur Gruppe der auf Allgemeinschädigungen basierenden Neuritiden gefordert wird, weist Mauthner einerseits darauf hin, daß in der Literatur einzelne einwandfreie Fälle mit schleichender Progredienz tatsächlich existieren, andrerseits bezweifelt er die allgemein angenommene Gültigkeit des apoplektiformen Charakters der Ertaubung bei Mumps, weil bei der Untersuchung der einschlägigen Fälle weder die Edelmannsche Tonreihe angewendet, noch Hörreliefs angelegt worden sind. Übrigens seien auch bei infektiösen Neuritiden anderen Ursprunges (Influenza, Rheumatismus) „rasch progrediente, um nicht zu sagen apoplektiforme" Ertaubungsfälle bekannt (Lannois, Bicht, Hegener). Lawner.

Entgegnung auf die Arbeit von Siebenmann: „Antikritisches zu der Arbeit Bösch' über den Aquaeductus vestibuli als Infektionsweg." Von Privatdozent Dr. O. Wayener (Gießen).

Wayener verteidigt seine in einer früheren Arbeit aufgestellte Forderung, daß die mikroskopische Untersuchung unbedingt nötig sei, um die Dia-

Digitized by Google
Original from UNIVERSITY OF CALIFORNIA
Generated on 2019-10-24 12:46 GMT / http://hdl.handle.net/2027/uc1.b3252759
Public Domain in the United States, Google-digitized / http://www.hathitrust.org/access_use#pd-us-google

gnose auf Saccusempyem mit Sicherheit zu stellen und die Rolle des Aquaeductus vestibuli bei der Überleitung des Eiters aufzuklären. Bondy.

Der vestibulare kalorische Nystagmus. Von Lermoyez und Hautaut. (Presse méd., 1911, Nr. 36.)

Wer die Schreibweise von Lermoyez kennt, erkennt den Autor schon in der Einleitung seines für Nichtspezialisten geschriebenen Artikels, der mit dem Satze beginnt: „Jedermann, der an eitriger Mittelohrentzündung erkrankt, stellt seine Kandidatur für die Meningitis auf." Ebenso verallgemeinert ist folgender Satz: „Jede Otorrhöe, bei der der kalorische Nystagmus fehlt, kann nur chirurgische Hilfe beanspruchen. Aber wenn man sich an die Masse wendet, muß man schreien". Endlich wollen wir noch eine, sagen wir, nicht allgemein zugegebene Lehre aus der Arbeit der Autoren zitieren: „Die einzelnen halbzirkelförmigen Kanäle stehen in spezifischer Beziehung zu den Augenbewegungen, und das ist praktisch wichtig. Konstatiert man horizontalen oder rotatorischen Nystagmus, so weiß man, daß es sich um Erregung der horizontalen oder der vertikalen Kanäle handelt. Man kann also auf diese Weise vereinzelt jeden der halbzirkelförmigen Kanäle prüfen." Sonst ist der Artikel mit jener Klarheit und Anschaulichkeit geschrieben, daß er zur Erklärung so mancher Monographien über den Nystagmus dem Leser empfohlen werden kann.

Lautmann.

Ein neuer Fall von heredo-syphilitischer Labyrinthitis mit dem Hennebertischen Symptomenkomplex. Von Buys. (Archives internat. de laryngol., Bd. XXXII, Nr. 1.)

Was ist zunächst das Hennebertsche Symptom? Der belgische Autor hat konstatiert, daß bei Heredosyphilitikern nach und nach alle normalen Reaktionen des vestibularen Labyrinths verschwinden. Am längsten hält sich die pneumatische Reaktion, die identisch ist mit dem „Fistelsymptom". Aber auch dieses verschwindet mit der Zeit. Der Fall, den Buys eingehend beschreibt, betrifft ein 20jähriges Mädchen, das, an ererbter Syphilis leidend, über Taubheit und Ohrensausen klagt. Vorübergehend war Schwindel zu konstatieren. Links besteht noch etwas Gehör, während rechts das Gehör fast ganz eingebüßt ist. Es besteht noch kalorischer und galvanischer Nystagmus, wenngleich beide im Schwinden begriffen sind, während der rotatorische Nystagmus vollständig fehlt. Interessant ist das Fistelsymptom. Auf Luftverdünnung im äußeren Gehörgang gehen beide Augen in die entgegengesetzte Richtung vom Ohr, das untersucht wird. Die Bewegung geschieht langsam und ist horizontal. Luftverdichtung provoziert eine identische, aber entgegengesetzte Bewegung. Wie ersichtlich, handelt es sich nicht um echten Nystagmus, wenigstens nicht im Sinne Báránys, und es ist daher nicht angebracht, von Fistelsymptom zu sprechen, wie es Buys tut. Lautmann.

Digitized by Google
Original from UNIVERSITY OF CALIFORNIA
Generated on 2019-10-24 12:46 GMT / http://hdl.handle.net/2027/uc1.b3252759
Public Domain in the United States, Google-digitized / http://www.hathitrust.org/access_use#pd-us-google

Salvarsan und Hörnerv. Von Umbert. (Revista barcelonesa de enfermedades de oido, 30. September 1911.)

Es handelt sich um einen Pat., der nach einer Einspritzung von 0·45 Salvarsan und einer zweiten (14 Tage später von 0·55) an Schwindel und starker Taubheit erkrankte; der Schwindel war so ausgeprägt, daß Pat. nur mit Hilfe einer anderen Person gehen konnte; dazu gesellten sich Schmerzanwallungen im Kopfe, die unerträglich waren und sich alle 2 oder 3 Stunden wiederholten, mit einer Dauer von 3 Minuten. Ausfall der Vestibular- und der Kochlearfunktion beiderseits. Nach 14 Tagen trat eine Facialislähmung auf und dazu eine solche des Oculomotorius derselben Seite (links). Nach Umbert trägt das Salvarsan die Schuld an allen diesen Erscheinungen; es kann sich nicht um einen exacerbierten Spirochätenherd handeln. Vielleicht gibt es eine Zentralläsion im verlängerten Mark, in welchem die Acusticus- und Facialiskerne ganz naheliegend sind. Vor dem Salvarsangebrauch hatte Pat. keine Hörstörung gehabt. Umbert meint, daß das Alter des Pat. (57 Jahre) vielleicht eine Rolle spielt. Immerhin sollen solche Fälle uns keine allzu große Furcht vor einem so wertvollen Medikament einjagen. Die Taubheitsfälle nach Salvarsan betragen nur 1:1000.

Menier.

Zwei Fälle von Labyrintheiterung. Von Uffenorde. (Archives internat. de laryngol., Bd. XXXI, Nr. 2, 1911, pag. 428—439.)

Wer diese Zeitschrift analysiert, muß ein gutes Gedächtnis haben, um Wiederabdrücke ohne Quellenangabe und Übersetzungen zu erkennen. Diesmal handelt es sich um den Vortrag, den Uffenorde in Dresden 1910 gehalten hat, und der ohne nähere Angaben sich unter den Originalartikeln des „Archives" findet.

Lautmann.

IV. Otochirurgie.

Diskussion zum Vortrage Herschel-Halle: Radikaloperation des Ohres. Von Isemer (Halle). (Münchener med. Wochenschr., 58. Jahrg., Nr. 7.)

Isemer wendet sich gegen die von Herschel so warm empfohlene primäre Naht, welche ein Übersehen der Wundhöhle, auf das es bei der Nachbehandlung sehr ankomme, unmöglich mache. Erst nach völliger Ausheilung derselben sei eine sekundäre Naht erlaubt oder eine retroauriculäre Öffnung vorzuziehen. Dann widerspricht er der Ansicht Herschels, daß beim Cholesteatom keine Rezidive vorkämen, auf Grund des großen Materials an der Klinik Schwartzes. Schließlich komme die Stackesche Operation nur in Betracht, wenn der Sinus so weit vorgelagert sei, daß der Zugang zum Antrum von außen dadurch verlegt werde. Der Stackesche Schützer sei zu entbehren. Herschel (Halle) widerlegt diese 3 Punkte und bleibt auf seinen Ausführungen bestehen.

Reinhard.

Verbesserung der Pfropfung nach Thiersch bei Totalaufmeißelung. Von Cullen F. Welty. (Arch. Internat. de Laryng., T. XXXI, Nr. 1.)

Ist es Schuld der Übersetzung oder ist es Schreibweise des Autors, man ist erstaunt, die Resultate einer kleinen technischen Verbesserung in folgender

Digitized by Google
Original from UNIVERSITY OF CALIFORNIA
Generated on 2019-10-24 12:46 GMT / http://hdl.handle.net/2027/uc1.b3252759
Public Domain in the United States, Google-digitized / http://www.hathitrust.org/access_use#pd-us-google

Form verkündet zu lesen: „Niemals vorher ist in der Geschichte der Otologie eine Zahl von 18 Fällen von Totalaufmeißelungen in so kurzer Zeit geheilt vorgestellt worden. Niemals sind unter 18 Fällen 4 Fälle in 3 Wochen geheilt worden. Niemals sind unter 18 Fällen 10 Fälle in 4 Wochen geheilt worden. Niemals sind unter 18 Fällen 4 Fälle in 6 Wochen geheilt worden. Niemals vorher fanden sich unter 18 Totalaufgemeißelten 11 Pat., die ein Gehör von 15 Fuß (5 *m*) hatten, niemals eine Serie von 18 Fällen, wo 7 Fälle Flüsterstimme auf 20 und mehr Fuß hörten." Was nun die spezielle Technik der Pfropfung anlangt, so ist dieselbe im Original nachzulesen. Aus dem Umstande, daß die Thierscherisation sich nicht hat einbürgern können, ist wohl zu ersehen, daß dieselbe gewöhnlich nicht leistet, was man von ihr erhofft. Vielleicht wird der Enthusiasmus Weltys manchen der Ohrenärzte zur Nachprüfung anregen.

Lautmann.

Fistules parotidiennes après opérations sur la mastoide. Par Compier. (Annales des maladies de l'oreille etc., 1911, 1. Lieferung.)

Der Autor berichtet über 3 Fälle von Parotisfisteln nach gewöhnlicher Antrotomie. Zwei solche Fälle wurden von Kretschmann beschrieben. Das Parotisgewebe hat die Tendenz, schnell zu verheilen, so daß eventuell operativ gesetzte Schäden bald vernarben. Der Autor schließt bei seinen Fällen auch die infektiöse Genese aus und kommt zur Besprechung einer mechanischen Erklärungsart. Er nimmt an, daß unter einer operativen Verletzung, die rasch vernarbt, sich eine Verhärtung bildet; es entsteht an dieser Stelle eine Retention von Speichel, dieser formt sich einen Sack, der durchbricht. Der Autor hat durch Injektion von Jodtinktur rasche Heilung erzielt. Fröschels.

Zur Kasuistik der Cholesteatomtumoren der hinteren Schädelgrube. Aus der otiatrischen Abteilung (Vorstand: Dozent Dr. Hugo Frey) des Kaiser Franz Josef-Ambulatoriums in Wien. Von S. Mondschein (Wien).

Ein interessanter Beitrag zur Pathologie der seltenen primären Cholesteatomtumoren des Schädels. In dem beobachteten Falle handelte es sich um ein mannsfaustgroßes Cholesteatom, welches von der Ansatzlinie der Ohrmuschel bis nahezu an die Mittellinie des Hinterhauptes, nach oben ungefähr 3 Querfinger über die Linea temporalis, nach innen beinahe bis an die Mittellinie der Schädelbasis reichte. Die Symptome bestanden in anfallsweise auftretenden Kopfschmerzen seit zirka 35 Jahren, in häufigen Zuckungen im Gebiete des linken Facialis seit etwa 6 Jahren und in einer Reihe von Beschwerden nervöser Natur bei sonst normalem somatischen und Nervenbefund. Cochlearis und Vestibularis normal, Mittelohr intakt. Die geringfügigen Erscheinungen seitens des Zentralnervensystems lassen die Annahme der Kongenitalität dieses primären Cholesteatoms als begründet erscheinen. Interessant an diesem Falle ist auch der Umstand, daß das Cholesteatom, durch eine Otitis externa infiziert, erst bei der Operation des periostalen Abscesses, der die Folge der Infektion war und die

Digitized by Google
Original from UNIVERSITY OF CALIFORNIA
Generated on 2019-10-24 12:46 GMT / http://hdl.handle.net/2027/uc1.b3252759
Public Domain in the United States, Google-digitized / http://www.hathitrust.org/access_use#pd-us-google

eigentliche Veranlassung zur Operation abgab, entdeckt worden ist. Die Heilung verlief glatt; der große Defekt wurde — da eine Plastik nicht durchführbar war — mit steriler Gaze und Heftpflaster gedeckt. Die Facialiszuckungen, die Kopfschmerzen und auch die anderen Beschwerden nervöser Art sind vollkommen geschwunden. In der Literatur konnte Verfasser nur einen ähnlichen, operativ geheilten Fall (Körner) auffinden. Lawner.

Über den plastischen Verschluß persistierender retroauriculärer Öffnungen nach Antrumoperationen. Von Dr. Erwin Gabe (Berlin).

Bericht über 24 Fälle, die nach der von Passow in Band I derselben Zeitschrift beschriebenen Methode mit günstigem Erfolg operiert wurden. Versuchsweise wurde die Methode in 4 Fällen auch gleich im Anschlusse an die primäre Operation ausgeführt; da 3 Fälle durch interkurrente Krankheiten gestört waren, unterläßt es Verfasser, Schlüsse daraus zu ziehen. Bondy.

Ein Fall von doppelseitiger Sinusthrombose im Anschluß an einseitige Otitis media purulenta mit Ausgang in Heilung. Von Med. Prakt. J. A. Dausend (Aachen). (Passow und Schäfer, Beiträge etc., Bd. IV, H. 6.)

Der Inhalt ergibt sich aus dem Titel. Bondy.

Über einen Fall von Gradenigoschem Symptomenkomplex. Von Dr. Arnaldo Malau (Turin). (Archivio italiano d'otologia, Bd. XXII, H. 1.)

20jährige Pat. Akute Otitis media. Bei dem weiteren Verlaufe traten intensive Schmerzen in der rechten Stirn- und Parietalgegend nebst Parese des rechten Abducens auf. Meningitische Symptome (Nackensteifigkeit, Erbrechen, Kernig). Die Pat. genas vollständig und die Parese des rechten Abducens verschwand erst nach 5monatlicher Dauer. Die verschiedenen Ansichten für die Erklärung der Pathogenese der Abducenslähmung bei den einschlägigen Fällen werden ausführlich erwähnt. Rimini (Triest).

Über zwei Fälle von Epitympanitis nebst Infektion der Zellen der Schuppe des Schläfenbeines und Absceß der Präauriculargegend. Aus der oto-rhino-laryngologischen Klinik von Prof. Gradenigo. Von Dr. G. Pinaroli und Dr. C. Caldera. (Archivio italiano di otol., Bd. XXII, H. 5.)

Zwei interessante Fälle werden ausführlich mitgeteilt. Am Schlusse des Aufsatzes betonen die Verfasser die Tatsache, daß die eitrige Entzündung des Epitympanums und der anomalen Zellen der Schuppe des Schläfenbeines Symptome hervorrufen kann, welche denen einer Arthritis temporo-maxillaris ähnlich sind. Eine solche Möglichkeit muß bei der Feststellung der entsprechenden Behandlung vor Augen gehalten werden. Rimini (Triest).

Für den wissenschaftlichen Teil verantwortlicher Redakteur: Dr. Ernst Urbantschitsch, Dr. Otto Kahler.
Herausgeber, Eigentümer und Verleger: Urban & Schwarzenberg.

Druck von Gottlieb Gistel & Cie., Wien, III., Münzgasse 6.

Digitized by Google
Original from UNIVERSITY OF CALIFORNIA
Generated on 2019-10-24 12:46 GMT / http://hdl.handle.net/2027/uc1.b3252759
Public Domain in the United States, Google-digitized / http://www.hathitrust.org/access_use#pd-us-google

Generated on 2019-10-24 12:46 GMT / http://hdl.handle.net/2027/uc1.b3252759
Public Domain in the United States, Google-digitized / http://www.hathitrust.org/access_use#pd-us-google

Digitized by Google

Original from
UNIVERSITY OF CALIFORNIA

Generated on 2019-10-24 12:46 GMT / http://hdl.handle.net/2027/uc1.b3252759
Public Domain in the United States, Google-digitized / http://www.hathitrust.org/access_use#pd-us-google

Digitized by Google

Original from
UNIVERSITY OF CALIFORNIA

Generated on 2019-10-24 12:46 GMT / http://hdl.handle.net/2027/uc1.b3252759
Public Domain in the United States, Google-digitized / http://www.hathitrust.org/access_use#pd-us-google

Digitized by Google

Original from
UNIVERSITY OF CALIFORNIA

Digitized by Google
Original from UNIVERSITY OF CALIFORNIA
Generated on 2019-10-24 12:46 GMT / http://hdl.handle.net/2027/uc1.b3252759
Public Domain in the United States, Google-digitized / http://www.hathitrust.org/access_use#pd-us-google

Digitized by Google
Original from UNIVERSITY OF CALIFORNIA
Generated on 2019-10-24 12:46 GMT / http://hdl.handle.net/2027/uc1.b3252759
Public Domain in the United States, Google-digitized / http://www.hathitrust.org/access_use#pd-us-google


Digitized by Google
Original from UNIVERSITY OF CALIFORNIA
Generated on 2019-10-24 12:46 GMT / http://hdl.handle.net/2027/uc1.b3252759
Public Domain in the United States, Google-digitized / http://www.hathitrust.org/access_use#pd-us-google